

Resorpcija korijena

Baltić, Mirela

Master's thesis / Diplomski rad

2020

Degree Grantor / Ustanova koja je dodijelila akademski / stručni stupanj: **University of Zagreb, School of Dental Medicine / Sveučilište u Zagrebu, Stomatološki fakultet**

Permanent link / Trajna poveznica: <https://um.nsk.hr/um:nbn:hr:127:005988>

Rights / Prava: [Attribution-NonCommercial 4.0 International/Imenovanje-Nekomercijalno 4.0 međunarodna](#)

Download date / Datum preuzimanja: **2024-12-21**



Repository / Repozitorij:

[University of Zagreb School of Dental Medicine Repository](#)





Sveučilište u Zagrebu
Stomatološki fakultet

Mirela Baltić

RESORPCIJA KORIJENA

DIPLOMSKI RAD

Zagreb, 2020.

Rad je ostvaren u : Sveučilište u Zagrebu, Stomatološki fakultet, Zavod za ortodonciju

Mentor rada : prof. dr. sc. Senka Meštrović

Lektor hrvatskog jezika : mag. educ. philol. croat. Ivana Buljubašić Srb

Lektor engleskog jezika : mag. educ. philol. angl. et mag. educ. philol. croat. Dina Lulić

Sastav Povjerenstva za obranu diplomskog rada:

1. _____

2. _____

3. _____

Datum obrane rada: _____

Rad sadrži: 42 stranice

3 slike

CD

Rad je vlastito autorsko djelo, koje je u potpunosti samostalno napisano uz naznaku izvora drugih autora i dokumenata korištenih u radu. Osim ako nije drukčije navedeno, sve ilustracije (tablice, slike i dr.) u radu su izvorni doprinos autora diplomskog rada. Autor je odgovoran za pribavljanje dopuštenja za korištenje ilustracija koje nisu njegov izvorni doprinos, kao i za sve eventualne posljedice koje mogu nastati zbog nedopuštenog preuzimanja ilustracija odnosno propusta u navođenju njihovog podrijetla.

Zahvala

Veliku zahvalnost dugujem svojoj obitelji na neizmjernoj potpori bez koje ništa ovo ne bi bilo moguće. Posebno hvala mojim roditeljima.

Osobito zahvaljujem svojoj mentorici prof. Meštrović na srdačnosti i stručnoj pomoći tijekom izrade ovog rada.

Hvala Marku na strpljenju i ljubavi.

RESORPCIJA KORIJENA

Sažetak

Resorpcija korijena proces je u kojem dolazi do gubitka cementa, dentina i alveolarne kosti. Patološka resorpcija podrazumijeva gubitak tvrdog zubnog tkiva. Etiologija resorpcije multifaktorijalna je, ali najčešće se povezuje s infekcijama pulpno-parodontnog kompleksa, traumama i prejakim ortodontskim silama. Fiziološka resorpcija uzrokuje resorpciju korjenova mliječnih zuba. Vanjska resorpcija je puno češća od unutarnje te napredovanjem može ugroziti integritet zuba.

Ortodontska terapija može uzrokovati resorpciju korjenova prilikom pomaka zubi i pregradnje kosti. Kada je terapija provedena u optimalnim uvjetima i primijenjene su normalne jačine sila, rizik za razvoj resorpcije minimalan je. Klinički gledano, resorpcija može biti lokalizirana i generalizirana, ovisno o broju zubi koje je zahvatila. Stupanj resorpcije određuje se na temelju smanjenja početne dužine korijena. Stoga razlikujemo početnu resorpciju koja iznosi manje do 2 mm, uznapredovalu od 2 – 4 mm te jaku apikalnu resorpciju koja smanjuje dužinu korijena zuba za 1/3 od početne dužine. Rana dijagnoza unutarnje i vanjske resorpcije može pomoći u zadržavanju zuba. Važno je provesti odgovarajuću terapiju i ukloniti izvor (sile, infekcije, kemijski uzroci). Ispravna dijagnoza postavlja se na temelju anamneze, kliničkog pregleda i radiološke analize, a daljnje terapijske smjernice ovise o zahvaćenosti zubnog tkiva.

Ključne riječi: resorpcija korijena, patologija, ortodontska terapija, apikalna resorpcija, dijagnoza

ROOT RESORPTION

Summary

Root resorption is a process of losing cement, dentin, and alveolar bone. Pathological resorption implies the loss of the hard dental tissue. The resorption etiology is multifactorial but is mostly connected to the infections of pulpo-periodontal complex, traumas, and too strong orthodontic forces. Physiological resorption causes the root resorption of deciduous teeth. External resorption is much more common than the internal one and its advancement can endanger tooth integrity.

Orthodontic therapy can cause root resorption during the processes of teeth movement and bone remodeling. If the conditions of the therapy are optimal and the appropriate strength of orthodontic forces are applied, the risk of developing resorption is minimal. Clinically speaking, based on the number of affected teeth, resorption can be localized and generalized. The level of resorption is determined based on the reduction of the initial root length. Therefore, we can differentiate between the initial resorption which is less than 2 mm, the advanced resorption which is 2-4 mm, and the strong apical resorption which reduces the length of the teeth for 1/3 of its initial length. Early diagnosis of the external and internal resorption can help to retain the tooth. It is important to conduct the appropriate therapy and remove the source (forces, infections, chemical causes). The correct diagnosis is based on medical history, clinical examination, and radiological analysis, and further therapeutic guidelines depend on how affected the dental tissue is.

Keywords: root resorption, pathology, orthodontic therapy, apical resorption, diagnosis

SADRŽAJ

1. UVOD	1
2. GRAĐA KORIJENA ZUBA.....	4
2.1. Parodontni ligament	5
2.2. Cement.....	5
2.3. Alveolarna kost	6
3. ORTODONTSKI POMAK ZUBA.....	8
3.1. Uloga upale u ortodontskom pomaku.....	10
3.2. Ubrzani ortodontski pomak zuba.....	12
3.2.1. Metode ubrzanog pomaka zuba.....	12
4. NEGATIVNI UČINCI ORTODONTSKE SILE.....	13
4.1. Učinci na strukture korijena	14
4.2. Učinci terapije na alveolarnu kost.....	15
5. KLINIČKI OBLICI RESORPCIJE.....	17
6. RIZIČNI ČIMBENICI RESORPCIJE.....	19
6.1. Predisponirajući i rizični čimbenici resorpcije korijena tijekom ortodontske terapije.....	20
6.1.1. Biološki faktori.....	20
6.1.2. Faktori terapije.....	21
6.2. Oblici resorpcije nakon ortodontske terapije.....	22
7. KLINIČKI ZNAČAJ RESORPCIJE KORIJENA.....	24
8. VANJSKA APIKALNA RESORPCIJA KORIJENA.....	27
8.1. Klinički protokol za EARR.....	28
9. KLINIČKE PREPORUKE ZA EARR.....	31

9.1. Dijagnoza EARR	32
9.2. Rizični faktori.....	32
9.3. Plan terapije.....	32
9.4. Protokol poslije terapije.....	32
10. RASPRAVA.....	34
11. ZAKLJUČAK.....	37
12. LITERATURA	39
13. ŽIVOTOPIS.....	41

Popis skraćenica

CGRP – *calcitonin gene-related peptide* (peptid povezan s kalcitoninom)

IL1- β – interleukin beta

IL6 – interleukin 6

IL10 – interleukin 10

TNF- α – *tumor necrosis factor alfa* (tumor- nekrotizirajući faktor alfa)

TGF- β – *transforming growth factor beta* (transformirajući čimbenik rasta beta)

M-CSF – faktor stimulacije kolonija 1

OPG – osteoprotegerin

RANKL – *receptor activator of nuclear factor kappa-B ligand* (aktivator receptora nuklearnog faktora kappa-gagand)

NO – dušikov oksid

PGE2 – prostaglandin E2

cAMP – ciklički adenzin -monofosfat

NSAID – *non-steroidal anti-inflammatory drugs* (nesteroidni protuupalni lijekovi)

PDL – parodontni ligament

IgE – imunoglobulin E

TNFRSF11A – *TNF Receptor Superfamily Member 11a* (aktivator receptora nuklearnog faktora κ B, TRANCE)

RTG – radiografija

OPT ortopantomogram

EARR – (*external apical root resorption*) eksterna apikalna resorpcija korijena

1. UVOD

Resorpcija je fiziološki ili patološki proces u kojem se različite tvari u tijelu ili tjelesne strukture razgrađuju i apsorbiraju. Fiziološka resorpcija pregradnja je kosti, pri kojoj se tkivo razgrađuje i ponovno stvara. Resorpcija je razgradnja kosti s pomoću osteoklasta kao rezultat djelovanja sile, a može biti interna (unutarnja) ili eksterna (vanjska). Resorpcija koštanog tkiva izraženija je u starosti. Alveolarna kost također je podložna resorpciji. Resorpcija korijena progresivan je proces gubitka dentina i cementa uzrokovan odontoklastima. S obzirom na mjesto nastanka resorpcije korijena dijelimo ju na internu i eksternu. Eksterna resorpcija nastaje s vanjske strane korijena zuba i može se manifestirati kao upalna, nadomjesna ili površinska resorpcija (1).

Upalna resorpcija vezana je uz nekrozu pulpe. S obzirom na mjesto nastanka dijelimo ju na apikalnu i lateralnu. Periapikalna lezija može uzrokovati apikalnu resorpciju. Lateralna resorpcija može nastati zbog akutne mehaničke traume. Upalna (infekcijska) resorpcija pojavljuje se kao odgovor na infekcijsku nekrozu pulpnog tkiva udruženog s ozljedom paradontnog ligamenta. Pojavljuje se kod replantiranog zuba, a česta je i kod drugih oblika luksacijskih ozljeda. Karakterističan je gubitak zubnog tkiva i susjedne alveolarne kosti. Resorpcija obično prestaje nakon odstranjivanja nekrotičnog, inficiranog pulpnog tkiva (1).

Nadomjesna resorpcija događa se nakon traumatskih ozljeda (luksacije ili avulzije). Ta je vrsta resorpcija udružena s fuzijom. Nadomjesna (ankilozna) resorpcija označuje resorpciju zubnih struktura koja se nadomješta koštanim tkivom, što dovodi do ankiloze, gdje se kost izravno spaja s površinom korijena (1). Karakteristično je za ankilozu manjak fiziološke pomičnosti, nemogućnost izrastanja zuba sa susjednim zubima i jasan metalni zvuk na perkusiju. Površinska resorpcija ograničena je i klinički se ne otkriva. Površinska (obnavljajuća) resorpcija prolazna je, a karakteriziraju je mali kaviteti (lakune) u cementu replantiranog zuba koji nisu vidljivi na radiološkoj snimci. Ako se resorpcija ne nastavi, lakune nestaju zbog apozicije novog cementa.

Interna (unutarnja) resorpcija korijena posljedica je patološkog stanja pulpe. Karakterizirana je progresivnim oštećenjem intraradikularnog dentina uslijed resorptivnog djelovanja upaljenog granulacijskog tkiva. Kroz široki apikalni otvor dolazi do utiskivanja vezivnog tkiva s osteoklastima i resorpcije predentina. Proliferacija klastičnih stanica u krvi katkad dovede i do propadanja cementa. Etiologija nastanka unutarnje resorpcije zuba nije u potpunosti razjašnjena. Najčešće se kao uzrok spominje kronična upala pulpe i trauma. Bolovi

se javljaju tek kada dođe do perforacije korijena i tada je najčešće prekasno za endodontsku terapiju.

Resorpcija korijena mliječnih zubi nastaje u posljednjoj trećini životnog ciklusa mliječnih zubi. Tijekom faze nicanja trajnih zubi dolazi do resorpcije kosti koja ih odjeljuje od mliječnih prethodnika, zatim slijedi resorpcija tvrdog zubnog tkiva. Najprije nastaju resorpcijske promjene na cementu. Resorpcija zuba nije kontinuirani proces. Slabljenjem pritiska koji potiču trajni zubi dolazi do odlaganja novog cementa i kosti. Resorpcija se nastavlja sve dok u potpunosti ne resorbira korijen zuba. Parodontni ligament može održavati u ustima zub koji ima potpuno resorbirani korijen. Resorpcijski organ (Tomesov resorpcijski organ) sastavljen je od dobro vaskulariziranog granulacijskog tkiva građenog iz više slojeva vezivnih vlakana i vretenastih stanica. Periferne stanice postaju okrugle, a na samoj površini nalaze se polinuklearne divovske stanice. Sve te stanice imaju resorpcijsku sposobnost. Uzroci resorpcije mogu biti genetski, uzrokovani biokemijskim procesima na stanicama okolnog tkiva, djelovanje enzima te pritisak koji vrše zameci trajnih zuba na alveolu i korijene mliječnih zuba. Resorpcija je najintenzivnija na mjestu pritiska zubnog zametka, otpor stvara meko tkivo i alveolarna kost, viskoznost parodontne veze i okluzalne sile.

Gubitak organskih i mineralnih sastojaka zuba događa se uz pomoć diferenciranih mezenhimnih stanica – odontoklasta. Uz površinu korijena nalaze se i nediferencirane mezenhimske stanice. Pluripotentne stanice se mogu razviti u stanice blastičnog ili klastičnog oblika. Kod početne resorpcije uz resorbirana područja nalazimo i slojeve novostvorenog cementa i kosti.

Svrha je ovog rada pregledom literature analizirati nastanak, čimbenike rizika i utjecaj ortodontske terapije na pojavnost resorpcije korijena.

2. GRAĐA KORIJENA ZUBA

Anatomski korijen (lat. *radix dentis*) dio je zuba prekriven cementom i usađen u alveolarnu kost. Korijen zuba građen je od parodontnog ligamenta, cementa i alveolarne kosti (2).

2.1. Parodontni ligament

Parodontni ligament mekano je, krvnim žilama i stanicama bogato tkivo koje okružuje zub i spaja cement korijena s laminom durom i alveolarnom kosti. Prostor parodontnog ligamenta ima oblik pješčanog sata i najuži je na polovici korijena. Širina parodontnog ligamenta iznosi otprilike 0.25 milimetara. Prisutnost parodontnog ligamenta omogućava distribuciju i resorpciju sila koje se razvijaju tijekom žvakanja, a prenose se na alveolarnu kost (2). Korijen zuba spojen je s kosti snopovima kolagenih vlakana parodontnog ligamenta. Razlikujemo vlakna alveolarnog grebena, horizontalna, kosa i apikalna vlakna (slika 1). Stanice su parodontnog ligamenta fibroblasti, osteoblasti, cementoblasti, osteoklasti, epitelne i živčane stanice. Fibroblasti su poredani uz glavna vlakna, dok se cementoblasti nalaze uz površinu cementa. Osteoblasti se nalaze uz samu površinu kosti. Krvne žile unutar parodontnog ligamenta stvaraju mrežu koja obavija korijen. Parodontni ligament, cement i alveolarna kost sadržavaju proprioceptore koji daju informacije o pomicanju i položajima

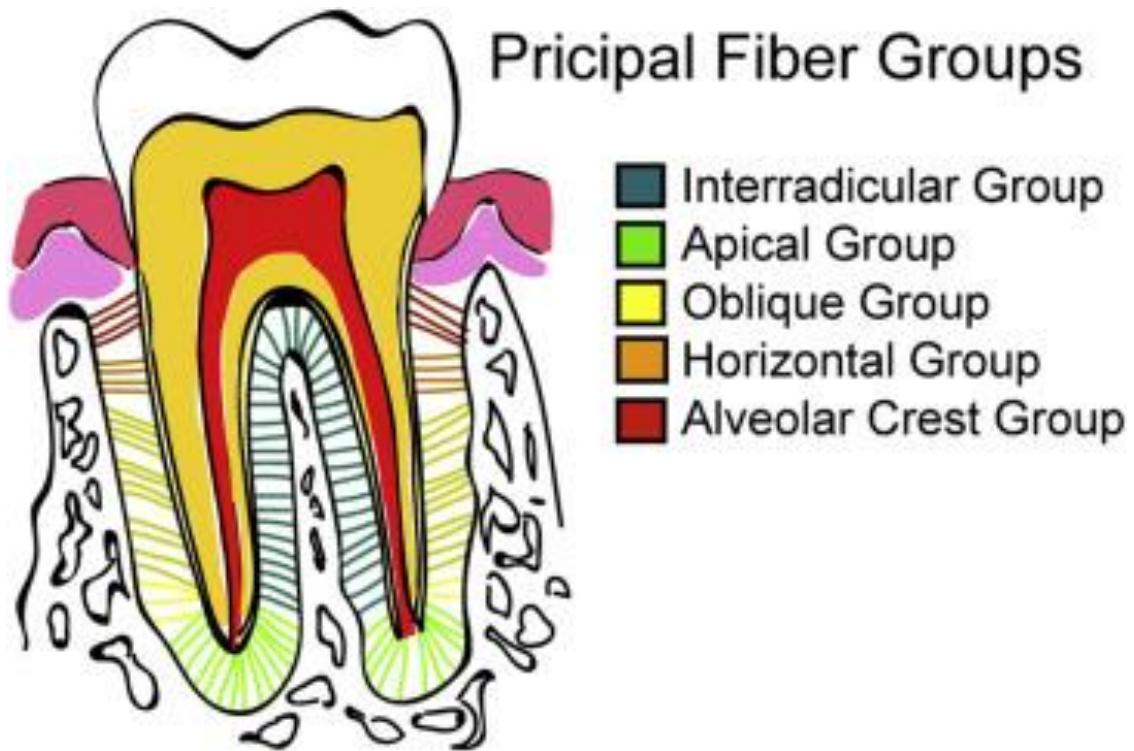
2.2. Cement

Cement je specijalizirano mineralizirano tkivo koje prekriva površinu korijena, a katkad i male dijelove krune zuba. Cement ne sadržava krvne i limfne žile, nije inerviran, ne podliježe fiziološkoj resorpciji i pregradnji, ali karakterizira ga trajno odlaganje tijekom cijelog života (2). Sastoji se od kolagenih vlakana umetnutih u organski matriks. Debljina cementa razlikuje se u odnosu na starost i dio korijena. Cement ima različite funkcije, pričvršćuje vlakna parodontnog ligamenta uz korijen i pridonosi procesu popravka nakon oštećenja korijenske površine. Održava odgovarajuću širinu parodonta i dužinu korijena koja je potrebna za svladavanje fizioloških i funkcionalnih opterećenja. Acelularni cement sastavljen od ekstrinzičnih vlakana nalazi se u koronalnom i središnjem dijelu korijena i važan je dio pričvrstnog aparata. Acelularni cement povezuje zub s alveolarnom kosti. Celularni, miješani slojeviti cement nalazi se u apikalnoj trećini korijena te u furkacijama višekorijenskih zuba. Celularni cement sastavljen od intrinzičnih vlakana može se naći u resorptivnim lakunama te sadržava vlakna i cementocite. Cementociti su putem produljaka u dodiru s cementoblastima

na površini cementa te omogućavaju transport hranjivih tvari kroz cement, što pridonosi vitalnosti toga mineraliziranog tkiva. Za razliku od kosti cement ne pokazuje izmjenična razdoblja resorpcije i apozicije, no tijekom života povećava se debljina cementa dodavanjem novih slojeva. Do resorpcije cementa dolazi pod utjecajem povećanog pritiska ili prilikom upala. Otpornost na resorpciju znatno je veća nego kod alveolarne kosti, što se tumači avaskularnošću cementa, zbog čega su metabolički procesi sporiji.

2.3. Alveolarna kost

Alveolarni je nastavak dio maksile i mandibule koji tvori i podupire zubne alveole. Mineralizirana kost sadržava dva tipa koštanog tkiva, kost alveolarnog nastavka i pravu alveolarnu kost koja oblaže alveole. S cementom korijena i periodontalnom membranom alveolarna kost tvori pričvrtni aparat čija je glavna funkcija distribucija i resorpcija sila. Alveolarna kost razvija se tijekom nicanja zuba i resorbira se nakon njihova gubitka. Zidovi alveola obloženi su kompaktnom kosti (prava alveolarna kost), dok je područje između alveola i kompaktnih zidova ispunjeno spužvastom kosti. Kompaktna kost perforirana je brojnim Volkmannovim kanalima kroz koje krvne žile, limfne žile i živčana vlakna prolaze iz alveolarne kosti u parodontni ligament. Stanice kosti, osteoblasti, stvaraju matriks (osteoid) koji se sastoji od kolagenih vlakana, glikoproteina i proteoglikana. Osteoid se zatim mineralizira odlaganjem minerala kao što su kalcij i fosfat. Resorpcija kosti zbiva se uvijek uz prisutnost osteoklasta. To su velike stanice specijalizirane za razaranje mineraliziranog matriksa. Osteoklasti potječu od monocita iz krvi. Resorpcija se odvija otpuštanjem kiselih spojeva (laktata) koji stvaraju kiseli medij i na taj način rastapaju mineralne soli koštanog tkiva. Preostale organske spojeve uklanjaju enzimi te osteoklasti fagocitozom. Osteoliza (razgradnja kosti) aktivni je statični proces koji vrše osteoklasti. Osteoklasti koji aktivno resorbiraju kost prijanjaju za površinu kosti i stvaraju lakunarne udubine koje se nazivaju Howshipove lakune (2).



Slika 1. Vrste parodontnih vlakana. Preuzeto s dopuštanjem autora (4).

3. ORTODONTSKI POMAK ZUBA

Pomak zuba kroz dentoalveolarni kompleks sinergizam je fizičkog fenomena i biološke remodelacije tkiva (4). Fizički fenomen temelji se na Newtonovim zakonima, a zubna tkiva reagiraju na jačinu sile, vrijeme aplikacije sile i direktno s pomoću receptorskih stanica i signalnih molekula uzrokujući remodelaciju kosti i posljedično pomak zuba.

Parodont je potporno tkivo zuba i sastoji se od alveolarne kosti, cementa, parodontnog ligamenta i gingive. Mogućnost pomaka zuba kroz alveolarnu kost omogućuje parodontni ligament koji pričvršćuje zub na susjednu kost (3).

Ortodontski pomak zuba proces je koji se sastoji od fiziološke adaptacije alveolarne kosti na mehaničke sile i uzrokuje reverzibilno oštećenje parodonta. U normalnim zdravim uvjetima takav pomak uzrokovan je visoko koordiniranom i učinkovitom pregradnjom kosti. Klasična teorija vlaka i tlaka govori da se u roku od nekoliko sekundi nakon primjene sile zub pomiče u svoj položaj unutar PDL-a, što rezultira kompresijom u jednom dijelu odnosno tenzijom u drugom dijelu PDL-a (4). Dok se protok krvi smanjuje na strani kompresije, održava se jednakim ili povećava na strani tenzije. Ako se sila nastavi primjenjivati dulje vrijeme, doći će do promjene u protoku krvi, zasićenosti kisikom i oslobađanja prvih glasnika upale kao što su prostaglandini i citokini. Ti medijatori upale različito utječu na staničnu aktivnost unutar PDL-a. Uzrokuju resorpciju u zoni kompresije i apoziciju kosti u zoni tenzije. Primjena jake sile prekida protok krvi u potpunosti te uzrokuje anoksiju i nekrozu stanica u zoni kompresije što se naziva hijalinizacija (3). Rezultat je hijalinizacije onemogućena resorpcija alveolarne kosti zbog stanične smrti osteoklasta. Pomak zuba kod jake sile odgođen je i dogodit će se tek nakon 7 do 14 dana, koliko je potrebno da nove stanice migriraju iz koštane srži. U odnosu na primjenu jake sile, kod slabe sile pomak zuba dogodit će se nakon 2 dana jer dolazi samo do smanjenja protoka krvi. Klinički je gotovo nemoguće izbjeći okluziju krvnih žila.

Podminirajuća resorpcija javlja se u zoni pritiska u prostoru oko procesa hijalinizacije jer u području pritiska nema osteoklasta, pa je direktna resorpcija onemogućena. Osteoklasti u neposrednoj blizini počinju resorbirati kost te resorpcija postupno napreduje prema području hijalinizacije. Kada podminirajuća (indirektna) resorpcija dođe do područja hijalinizacije, prelazi u direktnu resorpciju. Rezultat resorpcije povećani je parodontni prostor u koji se smješta zub. Frontalna resorpcija nastala je djelovanjem slabe sile prilikom čega se ne javlja prekid cirkulacije, već samo smanjenje. Rezultat smanjenja cirkulacije hipoksija je te i dalje postoje osteoklasti koji omogućuju direktnu resorpciju. Frontalna resorpcija rezultira kontinuiranim pomakom. Stoga možemo reći da je ortodontski pomak zuba rezultat podminirajuće i frontalne resorpcije (3).

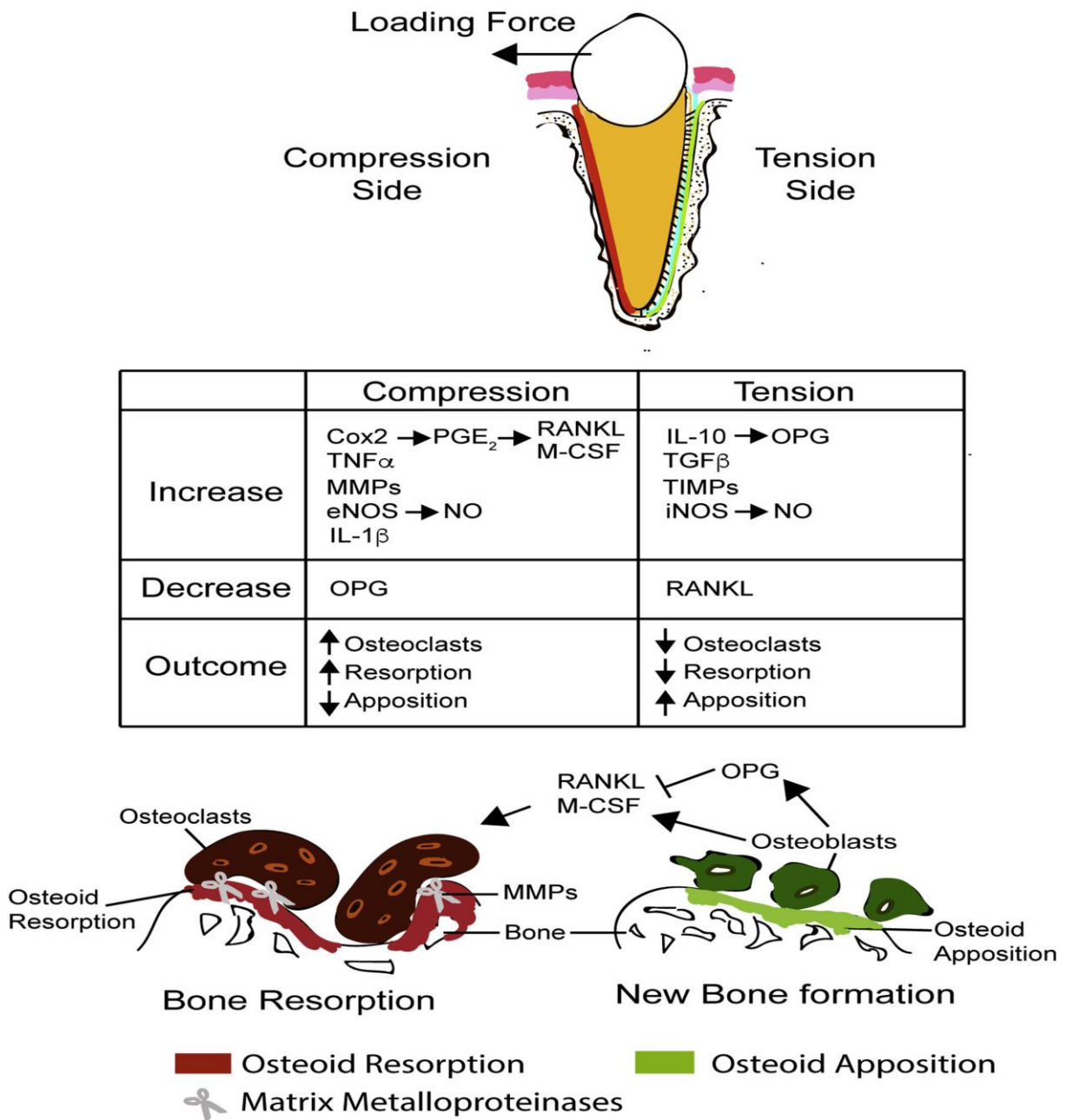
3.1. Uloga upale u ortodontskom pomaku

Pomak intersticijske tekućine i remodelacija kosti uzrokuju upalni odgovor koji nije uzrokovan bakterijama (4). Oštećeni živčani završeci unutar PDL-a otpuštaju vazoaktivne neurotransmitere, kao što su supstancija P i peptid povezan s kalcitoninom (CGRP). Vazoaktivne molekule uzrokuju vazodilataciju i pojačanu permeabilnost staničnih membrana. Aktivirane endotelne stanice vežu leukocite, monocite i makrofage u prostor PDL-a označavajući početak akutne upale. Leukociti stvaraju citokine, prostaglandine i faktore rasta. Nakon nekoliko dana akutna upala prelazi u kronično stanje koje sad uključuje infiltraciju fibroblasta, endotelnih stanica, osteoblasta i osteoklasta. Leukociti i trombociti otpuštaju niz upalnih čimbenika koji pokreću funkcionalne jedinice za preoblikovanje koštanih tkiva (citokine IL1B, IL6, IL-10, NO, TNF- α , TGF- β , makrofage, M-CSF, prostaglandine, OPG, RANKL) (4).

U zoni kompresije počinje se lučiti enzim ciklooksigenaza 2 koji reakcijom katalize stvara prostaglandin PGE2 iz arahidonske kiseline (slika 2). Prostaglandini povećavaju unutarstaničnu koncentraciju cAMP-a i povećavaju mogućnost resorpcije. PGE2 stimulira i osteoblaste na njihovu pojačanu aktivnost i ekspresiju RANKL-a i OPG-a (4).

Pomak zuba počinje nakon što osteoklasti uklone nekrotično tkivo te osteoblasti formiraju osteoid s novim parodontnim vlaknima usidrenim u alveolarnu kost i cement korijena zuba. Zona kompresije alveolarne kosti uzrokuje pregradnju kosti te povećanje broja osteoblasta. Upalni čimbenici odgovorni su za pregradnju tkiva i pomak zuba, ali mnogi ortodontski pacijenti uzimaju nesteroidne protuupalne lijekove (NSAID) za ublažavanje boli koji inhibiraju enzim ciklooskigenazu. Posljedično dolazi do usporenog pomaka zuba. Acetaminofren (Tylenol) za razliku od NSAID-a, djeluje centralno, a ne periferno te učinkovito uklanja bol i ne usporava pomak zuba (4). Ortodontski uzrokovana resorpcija korijena i pregradnja tkiva treba biti usmjerena samo na alveolarnu kost i parodontni ligament, a ne i na cement korijena.

Pojačana resorpcija korijena očituje se gubitkom dužine korijena većim od 4 mm ili gubitkom trećine izvorne dužine korijena. Uočena je u 1 do 5 % pacijenata (4). Skraćivanje dužine korijena zuba ima potencijalno veliko kliničko značenje. Ortodontski tretman u pacijenata s bolestima parodonta vrlo je rizičan zbog kombinacije aseptične upale i parodontne upale te destrukcije pričvrstka. Upala je potrebna za ortodontski pomak zuba, ali ako je nekontrolirana, dovodi do velikih oštećenja zubnih tkiva.



Slika 2. Signalizacijske molekule povezane s kompresijom i tenzijom prilikom ortodontskog pomaka zubi. Preuzeto s dopuštenjem autora (4).

3.2. Ubrzani ortodontski pomak zuba

Prosječna ortodontska terapija traje između 18 i 24 mjeseca. Kroz povijest je postojao veliki interes za ubrzavanjem terapije i smanjivanjem vremena nošenja ortodontskih aparata. Odrasli pacijenti mogli bi imati koristi od ubrzanog ortodontskog pomaka zuba jer je u njih rast i razvoj završio te je usporen lokalni metabolizam tkiva i regeneracijska mogućnost (4). Usto, stariji pacijenti stoga su skloniji parodontološkim komplikacijama te pojačanom resorpcijom kosti za vrijeme i nakon ortodontske terapije. Za razliku od odraslih pacijenata, adolescenti imaju ubrzani lokalni metabolizam tkiva (4).

3.2.1. Metode ubrzanog ortodontskog pomaka zuba

Postoje brojne kirurške i nekirurške tehnike ubrzanja ortodontskog pomaka zuba (4).

Kirurške tehnike uključuju alveolarnu osteotomiju (definiranu kao kirurški rez kroz kortikalnu i trabekularnu kost) i kortikotomiju (definiranu kao kirurški rez koji uključuje samo kortikalnu kost). Cilj je kirurške tehnike stvaranje tzv. mobilnog kirurškog bloka, koji će osigurati manji otpor prilikom pomaka zuba. Takav kirurški pristup napušten je jer je bio preinvazivan i uzrokovao je oštećenje parodonta te veći morbiditet zuba.

Noviji kirurški pristupi prihvaćaju koncept selektivne alveolarne kortikotomije. Wilck i suradnici (4) bili su prvi koji su primijetili da oslobađanje od kortikalne kosti uzrokuje brži pomak zuba zbog demineralizacijsko-remineralizacijskog procesa koji proizvodi *regional acceleratory phenomenon*.

Nekirurški pristupi prihvaćeniji su zbog njihova manje invazivnog načina. Uključuju sistemsku ili lokalnu administraciju bioloških molekula, inovativne metode fizičke stimulacije, rezonantne vibracije, magnetski privučene sile, cikličke sile, električne metode, laser niskog zračenja i fotobiomodulacije. Sve te metode pokazale su povoljne ishode s različitim uspjehom (4).

4. NEGATIVNI UČINCI ORTODONTSKE SILE

Štetni su učinci ortodontske sile pomičnost i bol povezana s ortodontskom terapijom, učinci na pulpu, učinci na strukture korijena te učinci na smanjenje visine alveolarne kosti (3).

Ortodontski pomak ne samo da zahtijeva remodelaciju kosti uz zub nego i reorganizaciju PDL-a. Vlakna se odvajaju s kosti i cementa i ponovno poslije pripajaju. Radiografski se može uočiti da se prostor PDL-a proširi tijekom ortodontskog pomaka. Postoje povremeni nalazi gubitka vitaliteta zuba tijekom ortodontske terapije. Obično je prethodila trauma tog zuba, ali i loša kontrola ortodontske terapije može biti krivac. Ako na zub djeluje jaka kontinuirana sila, dolazi do slijeda isprekidanih pomaka jer podminirajuća resorpcija dopušta veće iznenadne promjene (3).

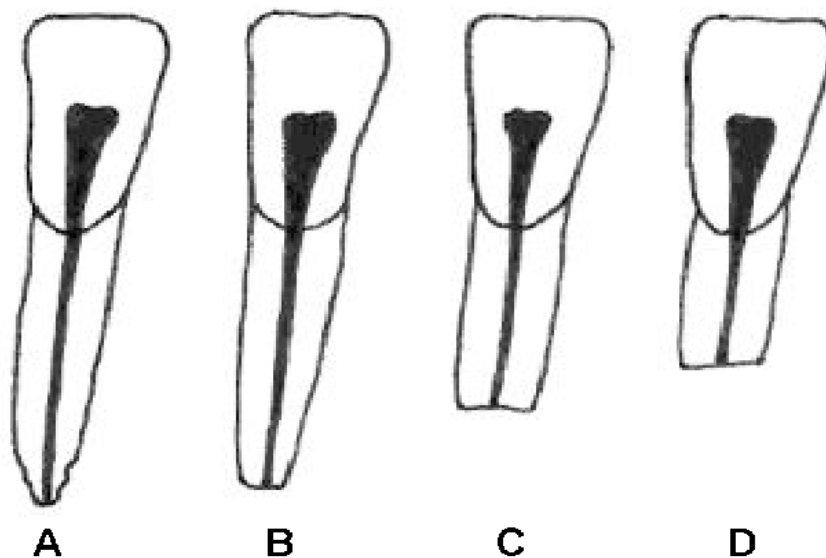
4.1. Učinci na strukture korijena

Resorpcija korijena potvrđena je kao fenomen ortodontske terapije. Resorpcija se odvija u nekoliko stupnjeva: cementna ili površinska resorpcija s remodelacijom, dentinska resorpcija s cijeljenjem, duboka resorpcija te cirkumferentna apikalna resorpcija (7). Za vrijeme površinske resorpcije dolazi do resorpcije samo vanjskih slojeva cementa koji se regeneriraju ili remodeliraju. Kod duboke resorpcije zabilježena je resorpcija cementa i vanjskih slojeva dentina, oni poslije cijele odlaganjem cementnog materijala koji mogu promijeniti konačni oblik korijena zuba (7). Cirkumferentna apikalna resorpcija potpuno resorbira sva tvrda zubna tkiva korijenskog apeksa. Posljedica apikalne resorpcije skraćivanje je dužine korijena jer se apikalni dio ispod cementnog sloja ne može regenerirati (slika 3).

Tijekom pomaka zuba klastične stanice napadaju cement na isti način kao i kost, stvarajući defekte na površini korijena.

Ortodontskom terapijom dolazi do apozicije i resorpcije kosti uz korijenske strukture zuba. Novija istraživanja pokazala su da kod primjene ortodontske sile obično postoji utjecaj sile na cement korijena, isto kao što postoji utjecaj sile na susjednu kost, ali za razliku od kosti dolazi do opravka cementa. Tijekom faze obnavljanja defekti se ispune cementom. Kroz brojna istraživanja pokušalo se objasniti zašto jake ortodontske sile mogu dovesti do teške resorpcije korijena. Čak i s velikom kontrolom ortodontskih sila teško je izbjeći stvaranje ponekih hijalinih zona PDL-a. Remodelacija korijena konstantna je posljedica ortodontskog pomaka zuba, a do trajnog gubitka strukture korijena dolazi ako obnavljanje ne zamijeni početno resorbirani cement. Trajni gubitak struktura korijena povezan s ortodontskom terapijom

ponajprije nastaje na vrhu korijena, tek ponekad se može vidjeti oštećenje lateralnog dijela. Skraćivanje korijena događa se kada se kaviteti oko vrha korijena spoje tako da su poluotoci korijenskih struktura otkinuti kao otoci. Tada reparatorni proces zagladi novu površinu korijena i dolazi do sveukupnog gubitka dužine korijena. To je razlog da, iako obje strane i vrh korijena podliježu resorpciji, korjenovi postaju kraći, ali ne i uži.



Slika 3. Skraćivanje duljine korijena. Preuzeto s dopuštanjem autora (7).

- A. Nepravilna kontura.
- B. Apikalna resorpcija korijena manja od 2 mm
- C. Apikalna resorpcija korijena je mm – 1/3 početne dužine
- D. Apikalna resorpcija korijena je više od 1/3 početne dužine korijena

4.2. Učinci terapije na visinu alveolarne kosti

U području vrha korijena, ako je ravnoteža između apozicije i resorpcije površine korijena pomaknuta na stranu resorpcije, dolazi do nepovratnog skraćivanja dužine korijena. Gubitak visine alveolarne kosti na velikom uzorku pacijenata prosječno je manji od 0.5 mm i gotovo nikad ne prelazi 1 mm (7). Kada zubi niču ili bivaju pomaknuti, nose alveolarnu kost sa

sobom. Najveće su promjene kosti u ekstrakcijskim prostorima. Jedina je iznimka pomak zuba kod aktivne parodontne bolesti. U pacijenata kod kojih je aktivna parodontna bolest ortodontska terapija može uzrokovati brže propadanje parodonta. Ortodontski pomak zuba može se iskoristiti za stvaranje alveolarne kosti potrebne za podupiranje implantata za zamjenu zuba koji kongenitalno nedostaje.

5. KLINIČKI OBLICI RESORPCIJE

Resorpcijske promjene na trajnim zubima uzrokovane su patološkim pojavama, kroničnom upalom i nekrozom pulpe, replantacijom i transplantacijom zuba, oboljenim parodontnom, traumom, cistama, tumorima, endokrinim poremećajima, impakcijom zuba te malokluzijom. Uzrok mogu biti i prejake ortodontske sile i funkcijski poremećaji. Prilikom resorpcije zuba može doći i do njegova srastanja s okolnom kosti (ankiloza). Dolazi do stapanja dentina i kosti. Ankioloza može biti uzrokovana ozljedom ili upalom. Patološka resorpcija korijena može se pojaviti u nekoliko kliničkih oblika.

- Umjerena generalizirana resorpcija

Svi zubi uključeni u tipičnu fiksnu ortodontsku terapiju pokazuju lagano skraćivanje dužine korijena. Prosječno smanjivanje dužine korijena gornjih sjekutića nešto je veće nego kod drugih zuba. Za veliku većinu pacijenata to umjereno skraćivanje skoro je neprepoznatljivo i klinički beznačajno.

- Teška generalizirana resorpcija

Jaka resorpcija korijena svih zuba vrlo je rijetka. Neki pacijenti podložni su resorpciji korijena i bez ortodontske terapije. Ako postoji dokaz o resorpciji korijena prije terapije, pacijent je izložen velikom riziku za daljnju resorpciju tijekom ortodontske terapije.

- Teška lokalizirana resorpcija

Lokalizirana resorpcija nekoliko zuba u mnogim je slučajevima uzrokovana ortodontskom terapijom. Postoje dokazi da je rizik za resorpciju gornjih sjekutića mnogo veći tijekom kamuflažne terapije skeletnih problema, kad se gornji sjekutići torkviraju ili naginju tako da su vrhovi korjenova gurnuti nasuprot lingvalnoj kortikalnoj ploči.

6. RIZIČNI ČIMBENICI RESORPCIJE

6.1. Predisponirajući i rizični čimbenici resorpcije korijena tijekom ortodontske terapije

U literaturi je ustanovljen broj rizičnih čimbenika koji pacijenta predisponiraju za razvoj resorpcije korijena (7). Rizični faktori etiološki se mogu podijeliti na biološke, mehaničke i kombinirane. Također postoji podjela na opće i lokalne faktore. Opći su čimbenici rizika dob na početku ortodontske terapije, spol, etničko podrijetlo, sistemske bolesti i stanja te genetska veza. Lokalni čimbenici uključuju oblik i vrstu zuba.

6.1.1. Biološki faktori

Sameshima i Sinclair (8) ustanovili su povećanu učestalost pojavljivanja resorpcije korijena u starijih pacijenata. Povezali su ju sa smanjenom krvnom opskrbom parodontnog tkiva, smanjenjem elastičnih vlakana unutar PDL-a, smanjenom debljinom i čvrstoćom vezanja cementa u apikalnom dijelu korijena. Ti su znanstvenici također otkrili da postoji korelacija između spola i učestalosti pojavljivanja resorpcije korijena. Postoji povećana incidencija u pacijenata muškog spola, gdje je zabilježena povećana resorpcija korijena centralnog maksilarnog sjekutića. Morfologija korijena sjekutića pokazivala je oblik pipete. Za razliku od muškaraca, u žena je uočena kraća morfologija korjenova. Etnička razlika pokazala je povećanu resorpciju u bijelaca i Latinoamerikanaca, u odnosu na rezultate zabilježene u Azijaca (8). Također postoji korelacija između imunskog sustava i povećanog procesa resorpcije korijena, koja je dokazana s povećanim nalazom imunoglobulina IgE u krvi. Pacijenti koji boluju od astme, atopijskog dermatitisa i alergija imaju povišenu razinu IgE u krvi i samim time povećanu sklonost resorpciji korijena u ortodontskoj terapiji. Oslobođeni citokini privlače upalne stanice u pluća koja pokreću daljnje izlučivanje histamina, prostaglandina i leukotriena. Te signalizacijske molekule ulaze u cirkulaciju i dopiru do parodontnog ligamenta gdje mogu komunicirati sa stanicama koje sudjeluju u resorpciji kosti. Primjena jake ortodontske sile u pacijenata oboljelih od astme može rezultirati nekrozom i naknadnom aktivacijom klastičnih stanica koje dovode do resorpcije tvrdog zubnog tkiva. Također kod bolesti kao što je hipotireoza posljedica ortodontske terapije može biti pojačana resorpcija korijena. Mnoge su studije pokušale povezati resorpciju korijena s genetskim karakteristikama za pojedince koji su homozigoti za IL-1 β . Dokazana je peterostruko povećana sklonost resorpciji za razliku od pacijenata koji nisu homozigoti (8). Te osobe imaju smanjenju sekreciju IL-1 β koji uzrokuje smanjenje kataboličke koštane remodelacije i povećano oštećenje korijenske strukture. Još jedan gen koji pokazuje usku povezanost s

resorpcijom jest TNFRSF11A. Taj gen povezuje se s proteinom koji remodelira kost (RANK).

Lokalni čimbenici odnose se na oblik i položaj zuba. Većina studija ustanovila je povećanu sklonost centralnog inciziva resorpciji korijena (7, 8). Međutim, u nekoliko studija lateralni sjekutić pokazivao je veće rezultate prilikom istraživanja. U gornjoj čeljusti nakon sjekutića najviše su zahvaćeni molari zatim očnjaci. Najčešće resorbirani zub u donjoj čeljusti jest očnjak, zatim lateralni i centralni inciziv. Beck i Harris (8) u svojim istraživanjima uočili su veću sklonost resorpciji kod distalnih korjenova molara. Dokazano je i da zubi koji su imali traumu i radiološki vidljivu resorpciju korijena prije ortodonske terapije pokazuju veću sklonost progresiji resorpcije korijena tijekom ortodontskog tretmana. Endodontski tretirani zubi (avitalni) u istraživanjima su pokazivali manju sklonost resorpcije korijena od vitalnih zubi zbog toga što u avitalnih zubi dolazi do povećanog odlaganja dentina. Oblik korijena zuba možemo podijeliti na oblik pipete, dilacerirani, kratki i tupi oblik. Sameshima i Sinclair (8) zabilježili su minimalne resorpcije korijena kod normalnog i tupog oblika, dok su suženi oblik pipete i dilaterirani oblici korjenova pokazivali najveću resorpciju. Dilaceracija korijena nastaje pod utjecajem lokalne nokse kada nije završen rast i mineralizacija korijena. Zbog svoje morfologije kratki korjenovi pod najvećim su rizikom od resorpcije korijena. Povezanost resorpcije i oblika korijena zuba može se objasniti aksijalnim djelovanjem ortodonske sile na apikalni dio korijena što rezultira ishemijskom nekrozom, uništenjem cementoblasta i pojačanom kolonizacijom dentinoklasta i osteoklasta. Mnogi autori potvrdili su kako korjenovi abnormalnog oblika imaju veću sklonost nastanku resorpcije. Stoga se može zaključiti da se abnormalni oblici korijena moraju s oprezom promatrati prije ortodonske terapije i pažljivo pratiti tijekom ortodonske terapije.

6.1.2. Faktori terapije

Faktori terapije uključuju vrstu naprave, utjecaj ekstrakcije zuba, vrstu ortodontskog pomaka i vrstu sile.

Istraživanja su pokazala povećanje od 3,72 puta resorpcije korijena u pacijenata koji su ekstrahirani zubi prije ortodonske terapije u sklopu tehnike Light-Wire. Proučavajući vrstu pomaka zuba i distribuciju jačine sila unutar PDL-a, ustanovljeno je da su intruzija i torkviranje povezani s najvećom incidencijom resorpcije korijena pogotovo u terapiji klase II. Najveća resorpcija korijena zabilježena je kod zubi gdje se primjenjivalo torkviranje, odnosno

vestibularni ili lingvalni pomak korijena uz istovremeni minimalni pomak krune zuba, veći od 3 do 4.5 mm. Gotovo sve studije potvrdile su da je vrijeme trajanja ortodonske terapije povezano s povećanom resorpcijom korijena.

Postoji povezanost vrste sila i posljedice resorpcije korijena. Kod primjene kontinuiranih sila vrijednost sile opada malo između reaktivacija, ali nikad ispod praga djelovanja potrebnog za stimulaciju stanica. Kontinuirane sile primjenjuju se kod fiksne terapije i stalno djeluju, moraju biti slabe kako bi uzrokovale frontalnu resorpciju. Isprekidane ili diskontinuirane sile imaju svoje razdoblje nedjelovanja u kojima vrijednost sile pada na nulu između aktivacija. Isprekidane sile upotrebljavaju se kod fiksnih naprava kada se želi torkvirati ili derotirati zub te kod zatvaranja zagriža. Intermitentne sile padaju na nulu kada pacijent ne nosi napravu, a kada ga ponovno stavi nastavljaju svoje djelovanje. Primjenjive su kod svih aparata kojima rukuje pacijent, mobilnih naprava, *Headgeara*, intermaksilarnih gumica i sl. Za razliku od kontinuiranih i isprekidanih sila, najmanja resorpcije korijena uočena je kod intermitentnih sila. Kontinuirane sile ne ostavljaju vrijeme potrebno za oporavak krvnih žila i ostalog tkiva PDL-a što može povećati mogućnost pojave resorpcije korijena. Optimalne sile koje uzrokuju pomak zuba, a ne uzrokuju resorpciju korijena zuba iznose između 7 i 26 g/cm².

6.2. Oblici resorpcije nakon ortodonske terapije

Resorpcija korijena nakon ortodonske terapije može se lako otkriti na RTG-u. Klinički je najvažniji uočiti apikalni gubitak korijena, odnosno smanjenje dužine korijena. Jaka lokalizirana resorpcija podrazumijeva gubitak 1/3 korijena zuba nakon ortodonske terapije.

Unutarnja resorpcija korijena događa se kod zubi sa širokim apikalnim otvorom, prilikom koje dolazi do utiskivanja vezivnog tkiva s osteoblastima i resorpcije predentina. Vanjska resorpcija korijena događa se sa strane cementa, kada dolazi jedino do resorpcije cementa koji se poslije regenerira. Takva vrsta resorpcije slična je resorpciji trabekularne kosti. Postoje tri stupnja vanjske resorpcije korijena.

Prvi stupanj uključuje samo resorpciju vanjskog sloja cementa koji sadrži cementoblaste te se taj sloj poslije oporavlja. Drugi stupanj uključuje resorpciju vanjskog mineraliziranog sloja cementa i sloja dentina, proces je ireverzibilan zbog toga što se jedino cement može regenerirati. Oblik korijena nakon te vrste resorpcije može ostati nepromijenjen. Treći stupanj resorpcije odnosi se na apikalno skraćivanje korijena, kada se tvrda tkiva korijena resorbiraju i

uzrokuju vidljivo skraćivanje dužine korijena. Čak i kod jake lokalizirane resorpcije korijena zuba postoji očuvani vitalitet zuba i ne dolazi do promjene boje krune zuba. Shematski postoje četiri vrste resorpcije korijena, nepravilna vanjska kontura korijena, apikalna resorpcija korijena koja je manja od 2 mm, apikalna resorpcija koja je između 2 mm i trećine inicijalne dužine korijena te apikalna resorpcija koja iznosi više od trećine inicijalne dužine korijena. Male resorpcije korijena i iregularna kontura oblika zuba koje se radiološki otkriju 6 do 9 mjeseci nakon početka terapije pokazuju rizik za progresiju resorpcije korijena ako se ortodonska terapija nastavi. Nakon što se napravi sljedeći kontrolni rendgen nakon 6 mjeseci ortodonske terapije te on ne pokazuje daljnju resorpciju korijena, tada postoji sigurnost da neće doći do jake lokalizirane resorpcije korijena nakon završetka ortodonske terapije. Resorpcije korijena povezane s ortodontskim liječenjem zaustavit će se nakon završene terapije. Aktivna resorpcija korijena traje otprilike oko tjedan dana nakon uklanjanja fiksnog aparata, a regeneracija cementa traje još otprilike 5 do 6 tjedana nakon završetka terapije.

7. KLINIČKI ZNAČAJ RESORPCIJE KORIJENA

Resorpcija korijena koja nije uzrokovana ortodontskom terapijom može biti uzrokovana impaktiranim zubima (7). Impaktirani zubi ne mogu niknuti zbog mehaničke zapreke koja im to onemogućuje. Mehaničke su zapreke koje mogu uzrokovati impakciju zubi drugi zub, kost uzlaznog kraka mandibule, pomanjkanje mjesta u zubnom luku i prekomjerno meko tkivo. Zubi najčešće ostaju impaktirani zbog nejednake dužine zubnog luka i dužine alveolarnog grebena. Ako je dužina alveolarnog grebena manja nego dužina zubnog luka, zubi koji niču zadnji nemaju dovoljno mjesta za erupciju i ostaju impaktirani. Veći broj impaktiranih zubi može se pojaviti u sklopu različitih sindroma i metaboličkih poremećaja te hormonskih poremećaja (hipotireoidoza, hipoparatiroidoza). Najčešće je impaktirani zub donji umnjak jer najkasnije niče, pa mu ostaje najmanje prostora za erupciju. U gornjoj je čeljusti najčešće impaktirani zub očnjak, a u donjoj čeljusti drugi premolar. Kada su impaktirani, očnjaci mogu uzrokovati resorpciju lateralnog inciziva. Takva resorpcija zuba najčešće je uočena slučajno prilikom očitovanja rendgenske slike. Vrlo je važno otkriti uzrok koji je doveo do resorpcije kako bi se mogla postaviti dijagnoza i odlučiti o planu terapije takvog zuba. Terapija zuba na kojem je prisutna resorpcija korijena vrlo se uspješno mogu protetski restaurirati s ljuskicama ili krunicama.

U 90% slučajeva resorpcija se pojavljuje kao posljedica kompresije unutar PDL-a. Prisutnost hijalina unutar PDL-a odgovorna je za resorpciju korijena zuba. Hijalinizacija je nazvana sterilnom nekrozom i formira se u intersticijskom prostoru PDL-a nakon tlačnog opterećenja zuba. Najčešće se pojavljuje već nakon nekoliko dan (2 dana) nakon primjene sile te ostaje prisutna 4 do 8 tjedana nakon prestanka djelovanja sile na zub. Tijekom tog vremena može se pojaviti podminirana resorpcija korijena u blizini zone hijalinizacije. Za to vrijeme događa se opsežna lakularna resorpcija dužinom cijele površine korijena. Nakon 8 tjedana dolazi do uklanjanja hijaline zone s pomoću makrofaga, što omogućuje pomak zuba. Nakon što se ukloni hijalina zona, dolazi do reparacije resorpcijskih lakuna i cementoblasti počinju stvarati celularni cement. Zbog toga što dolazi do regeneracije cementa, radiološki nije vidljivo mnogo resorpcija korijena.

Umjerena do teška resorpcija podrazumijeva smanjenje više od 20% početne dužine korijena. Učestalost resorpcije u adolescenata jest 3 %, a u odraslih 4 %.

Dokazana je povezanost resorpcije korijena s linearnim pomakom zuba, dužinom ortodontskog tretmana i ekstrakcijom premolara. Istraživanja su potvrdila da utjecaj jačine ortodontskih sila nema značajnije posljedice na resorpciju korijena, odnosno da djeluje ni pozitivno ni negativno. Pomak zuba koji uzrokuje najveću resorpciju korijena zuba jest

intruzija, no novija istraživanja povezuju problem očitovanja rendgenskih slika prilikom tog pomaka. Kako je radiološki vidljiva samo dvodimenzionalna slika korijena zuba, može doći do postavljanja pogrešne dijagnoze resorpcije korijena.

Ortodontski ili neortodontski uzrokovane resorpcije korijena ne trebaju predstavljati problem prilikom restauracije zuba niti imaju negativne kliničke prognoze.

8. VANJSKA APIKALNA RESORPCIJA KORIJENA

Vanjska (eksterna) apikalna resorpcija korijena (*external apical root resorption* – EARR) povezana je s ortodontskim tretmanom. Ortodontski uzrokovan EARR neželjena je strana ortodontskog tretmana. Etiologija EARR-a jest multifaktorijalna. Oko 90% svih ortodontski pomaknutih zubi povezano je s histološki vidljivim znacima EARR-a, dok je mnogo manji postotak zabilježio radiološku vidljivost apikalne resorpcije korijena. EARR se može podijeliti na slabu apikalnu resorpciju (skraćivanje dužine korijena do 2.5 mm) te uznapređovalu apikalnu resorpciju (skraćivanje dužine korijena 4 mm ili više).

U literaturi su ustanovljeni rizični faktori ortodontske terapije koji mogu dovesti do EARR-a. U rizične faktore ubrajaju se trajanje terapije, jačina ortodontskih sila, ekstrakcije prije terapije, intermaksilarne gumice i sl. Istraživanje je dokazalo da su gornji sjekutići zubi koji su pokazivali najveću vrijednost vanjske apikalne resorpcije. Mnoge studije istraživale su povezanost Angleovih klasa s EARR-om. Smanjenje *overjeta* kod klase II povezano je s povećanom resorpcijom gornjih zubi, a duboki zagriz povezan je s razvojem EARR-a u pacijenata u kojih je bila primjenjena intruzija sjekutića.

8.1. Klinički protokol za EARR

Kako postoje mnoge nedoumice o tome kako tretirati EARR i kako ga spriječiti, *European Journal of Orthodontics* objavio je originalni članak o razvoju kliničkog protokola za ortodontski uzrokovane eksterne apikalne resorpcije korijena (9). Radiološki je jedino moguće identificirati EARR. Klinički značajna apikalna resorpcije ustanovljena je kao gubitak dužine korijena za 2 mm ili više.

U istraživanju se ističu četiri važna klinička pitanja. Kada se priča o dijagnozi EARR-a, važno je izabrati pravilnu radiografsku metodu. Skupina autora uspoređivala je panoramske radiografske slike (ortopantomogram) i retroalveolarne snimke. Ograničenje je panoramskih slika u superpoziciji kralježnice i maksilarnih sjekutića, a upravo su ti zubi najviše zahvaćeni EARR-om. Bez obzira na to, u ortodontskoj terapiji najviše su upotrebljavane upravo ortopantomografske snimke. Preporučeno je učiniti dodatne retroalveolarne snimke kada nije dovoljna vidljivost prednjeg maksilarnog područja. U istraživanju je ustanovljeno idealno vrijeme kada je potrebno učiniti panoramske slike. Dokazano je da ako se učine panoramske slike na početku terapije, nakon 6 i nakon 12 mjeseci terapije, može se uvelike predvidjeti EARR. Također, istraživanje je pokazalo da postoji povezanost između jačine EARR-a na kontrolnoj snimci nakon 12 mjeseci i na kraju terapije. Razina vanjske apikalne resorpcije

korijena na kraju terapije podudara se s razinom koja je bila vidljiva na panoramskoj snimci nakon 12 mjeseci fiksne ortodontske terapije. Ekstrakcija premolara kao dio ortodontske terapije pokazala je veću razinu EARR-a, stoga je preporuka te skupine znanstvenika da se u takvih pacijenata također učine panoramske snimke i nekoliko puta tijekom fiksne terapije. Drugo važno pitanje odnosi se na rizične faktore koji povećavaju šansu za nastanak EARR-a. U istraživanje su bili uključeni mnogi parametri vezani uz samog pacijenta, kao što su spol, godine, traume zubi, endodontski tretirani zubi, morfologija korijenova, prijašnji ortodontski tretmani, disfunkcije usne i jezika, impaktirani očajnici, prijeklop i pregriz. Jedinici parametri koji su pokazali dovoljno kliničkih dokaza da budu relevantni jesu spol i godine. Istraživanje je potvrdilo da spol pacijenata i godine u kojima ulaze u ortodontsku terapiju nisu povezani s rizikom za nastanka EARR-a. Prethodne studije postavljale su teze da pacijenti koji su u ranijoj životnoj dobi uključeni u fiksnu ortodontsku terapiju imaju manji rizik da će im zubi tijekom terapije biti zahvaćeni EARR-om. Ostali parametri nisu pokazali dovoljno jasnih dokaza, pa ih je to istraživanje proglasilo nepotpunim da bi izdali preporuke. Faktori terapije koji su se istraživali bili su vrijeme aktivne terapije, horizontalni apikalni pomak, vertikalni apikalni pomak, smanjenje *overjeta*, intermaksilarne gumice klase II, tip žice i sl. Ustanovljeno je da vrijeme trajanja ortodontske terapije nije povezano s nastankom EARR-a, ali se ne preporučuje zbog smanjene motivacije pacijenta za održavanjem oralne higijene kroz dulje razdoblje. Zaključno je važno da je pacijentu prije početka terapije potrebno napomenuti da postoje određeni rizični faktori koji bi mogli dovesti do vanjske apikalne resorpcije korijena određenih zuba, posebno ako se prije terapije pacijent podvrgava ekstrakciji.

Sljedeće pitanje koje se postavlja u tom istraživanju jest što napraviti kada se za vrijeme terapije otkrije vanjska apikalna resorpcija korijena (EARR). Najveći rizik s kojim se specijalist ortodont tada susreće jest da će se resorpcija nastaviti. Potrebno je odvagati pozitivne i negativne učinke u tom trenutku te odlučiti treba li nastaviti s terapijom ili terapiju treba prekinuti. Skupina autora smatra da bi se terapija malformacija kao što su duboki zagriz i okluzalne traume trebala nastaviti jer je procijenjeno da je moguća veća šteta uzrokovana prekidom terapije.

Preporuke su znanstvenika da ako se odluči nastaviti terapija, trebala bi biti promijenjena u smislu manje agresivna i uz primjenu manjih sila, pogotovo na zubima na kojima je povećana EARR. Također, dobro bi bilo prekinuti aktivnu terapiju na 3 mjeseca te samo održavati pasivnu fiksnu terapiju. To vrijeme relaksacije izračunato je kao dovoljno dugo razdoblje koje će omogućiti da se stvorene lakune zatvore.

Četvrto pitanje na koje su dali odgovor jest protokol praćenja (*follow-up protocol*) pacijenta s EARR. Copeland i Green (9) dokazali su da EARR prestaje završetkom aktivne ortodontske terapije. Zubi zahvaćeni uznapredovalim EARR-om ne bi se smjeli ortodontski pomicati tijekom aktivne terapije. Preporučeno je takve zube kontrolirati i za vrijeme pasivne terapije. Uznapredovali EARR uzrokuje neželjenu rotaciju krune i korijena koja može posljedično dovesti do povećane mobilnosti zuba. Gubitak 10 mm ili više od početne dužine korijena može dugoročno pokazivati progresiju povećane mobilnosti zuba. U istraživanju su zubi zahvaćeni EARR-om praćeni u razdoblju od 5 do 25 godina, tijekom tog vremena nije izgubljen niti jedan zub. Međutim, zubi oko kojih je bio gubitak kosti, gubitak parodontnog pričvrstka ili parodontna bolest imali su lošiju prognozu. Nakon završetka ortodontske terapije opće stomatologe trebaju informirati ortodonti o EARR-u, zubima koji su zahvaćeni klinički važnim apikalnim resorpcijama (većim od 2 mm) te provoditi kontrolne rendgenske snimke. Pacijenti u kojih je uočen EARR nisu osjećali nikakvu bol povezanu s apikalnom resorpcijom. U pacijenata koji su primjećivali bol, vjerojatno se radilo i o pulpitisu.

9. KLINIČKE PREPORUKE ZA EARR

Ove su preporuke vezane uz prevenciju EARR (9).

9.1. Dijagnoza EARR

- Preporuka je učiniti ortopantomogramsku (OPT) snimku nakon 12 mjeseci od početka fiksne ortodontske terapije.
- Uzeti u obzir uporabu periapikalnih snimki kada nije dovoljna vidljivost dužine i oblika korijena na OPT-u.

9.2. Rizični faktori

- Informirati pacijente prije ortodontske terapije o riziku za nastanak EARR-a.
- Kada je planirana ekstrakcija prije terapije, pacijenta je potrebno informirati o povećanom riziku za nastanak EARR-a.

9.3. Plan terapije

- Kada je otkriven EARR (> 2 mm), odvagnuti pozitivne i negativne strane nastavka terapije.
- Razmotriti prekid terapije kada je prisutna generalizirana uznapredovala eksterna apikalna resorpcija korijena.
- Razmotriti prekid aktivnog pomaka zubi koji su zahvaćeni EARR-om.
- Kada je odlučeno nastaviti terapiju unatoč EARR-u, razmotriti prestanak terapije na 3 mjeseca (faza odmora). Za vrijeme odmora primjenjivati samo pasivne sile.
- Kada je odlučeno nastaviti terapiju unatoč EARR-u, pokušati izbjegavati intruziju zahvaćenih zubi.
- Kada je odlučeno nastaviti terapiju unatoč EARR-u, nakon 6 mjeseci aktivne terapije potrebno je opet učiniti radiografsko snimanje.

9.4. Protokol poslije terapije

- Potrebno je pratiti pacijente nakon ortodontske terapije.
- Informacije koje je potrebno dati pacijentima u kojih je uočen EARR:
 - EARR će prestati nakon uklanjanja fiksne naprave
 - EARR ne uzrokuje bol niti osjetljivost

- zahvaćeni zubi možda će imati povećanu mobilnost (za EARR od 10 mm)
 - zahvaćeni zubi možda će biti izgubljeni prije nego ostali, pogotovo ako budu parodontološki ugroženi.
- Potrebno je informirati općeg stomatologa te preporučiti da provodi kontrolne rendgenske snimke.

10. RASPRAVA

Resorpcija korijena proces je koji dovodi do gubitka tvrdog zubnog tkiva, cementa, dentina i kosti. Dentin čini najveći dio zubnog tkiva i daje oblik zuba. Sposobnost je dentina odlaganje tzv. tercijarnog dentina na mjestima oštećenja korijena zuba. Cement je specijalizirano tvrdo zubno tkivo koje prekriva dentin u području anatomske korijena zuba, a katkad i mala područja krune zuba. Uloga je cementa pričvršćivanje vlakana parodontnog ligamenta uz korijen zuba. Najdeblji je na apeksu zuba, a najtanji na području caklinskog cementnog spojišta. Cement sprječava resorpciju korijena. Najčešće resorpcije korijena podrazumijeva patološki proces, međutim postoji i fiziološka resorpcije kod mijene mliječnih zuba. Proces resorpcije mliječnih zubi započinje u djece predškolske dobi kada dolazi do postupne resorpcije korjenova te zatim kruna mliječnih zuba. Tada je riječ o potpuno ispravnom i fiziološkom procesu. Smatra se da trajni nasljednici potiču resorpciju mliječnih zubi. Tako se i radiološki može usporediti razvoj trajnih i resorpcija mliječnih zubi. Nažalost, resorpcija je neželjeni proces u trajnih zubi te ima patološku osnovu. S obzirom na smjer kojim počinje i napreduje, može se podijeliti na vanjsku, ona koja prvo zahvaća parodontni ligament, te internu, koja ima podrijetlo u zubnoj pulpi. Interna (unutarinja) resorpcija vrlo je rijetka pojava, a nastaje kao posljedica traume ili dubokog karijesa. Vanjska ili eksterna resorpcija prvo zahvaća parodontno tkivo. Sposobnost je cementa odlaganje novih acelularnih slojeva. Radiološki cement nije vidljiv.

Etiologija vanjske resorpcije različita je, uključuje infektivna (upalna) stanja, traumatske ozljede, mehaničku stimulaciju, tumore, sistavne poremećaje te idiopatske uzroke. Bez obzira na uzrok koji je doveo do resorpcije, važno ju je dijagnosticirati. Pravilnu dijagnozu lako je postaviti na temelju anamneze i radiološkog nalaza. Resorpcija korijena u pravilu je dobro vidljiva na RTG-u, a još lakše ju je otkriti uspoređivanjem kontrolnih RTG-ova istog pacijenta. Klinički oblici resorpcije odnose se na broj zubi koji su zahvaćeni i na stupanj oštećenja korijena. Lokalizirana resorpcija najčešće je vezana uz traumu određenog zuba ili skupine zuba, dok je generalizirana resorpcija većinom udružena s resorpcijom alveolarne kosti.

Ortodontska terapija može uzrokovati resorpciju korijena. Sile koje su upotrebljivane u terapiji ortodontskim napravama mogu potaknuti patološki proces resorpcije. Mnogi autori složili su se da je posljedica ortodontske terapije resorpcija korijena, ali još uvijek nije dovoljno istražen mehanizam nastanka. Istraživanja su pokazala da spol i dob ne povećavaju rizika od razvoja resorpcije korijena. Biološki faktori koji su povezani s pojedincem kao što su genetske komponente u razvoju terapije mogu predodrediti ortodontskog pacijenta za

nastanak resorpcije korijena. Međutim, ostali faktori mogu se zanemariti. Mnogo važnije preporuke i podaci u istraživanjima zabilježeni su u faktorima terapije. Vrsta naprave, vrsta sile i pomak zuba pokazali su se odgovornim za većinu resorpcija.

Vanjska apikalna resorpcija korijena (EARR) povezana je s ortodontskom terapijom. Apikalna resorpcija uzrokuje smanjenje dužine korijena zuba. Pacijenti u kojih je uočena početna apikalna resorpcija rizični su za razvoj i progresiju daljnje resorpcije korijena. Kada se tijekom terapije dijagnosticira vanjska apikalna resorpcija na pojedinim zubima, treba se promijeniti vrsta i jačina sile koja je do tad djelovala ili privremeno prekinuti aktivnu terapiju. Tek uznapredovala resorpcija apikalnog dijela korijena veća od 10 mm može ugroziti integritet zuba. EARR nije praćen bolom i pacijenti ga ne mogu sami otkriti. Vrlo je važno da se postavi pravilna dijagnoza i odluči o nastavku terapije.

11. ZAKLJUČAK

Resorpcija korjenova trajnih zubi patološki je proces. Unutarnja resorpcija povezana je s patologijom pulpe, a terapijske mogućnosti zbrinjavanja jesu endodonska terapija, kirurška resekcija korijena i ekstrakcija. Vanjska resorpcija korijena započinje u parodontu. Dobro je poznato da je vanjska apikalna resorpcija povezana s ortodontskom terapijom. Međutim, dobra anamneza, pravilna dijagnoza dentofacijalne nepravilnosti i pozorno planiranje terapije mogu uvelike pomoći da se rizik od neželjene resorpcije korijena svede na minimum. Ako se resorpcija otkrije za vrijeme terapije, postoje preporuke kako tretirati takve pacijente. Preporučuje se provoditi terapiju u mlađih pacijenata u kojih nije završen rast i razvoj korijena jer je na kraju terapije zabilježeno najmanje smanjenje dužine korijena.

12. LITERATURA

1. Torabinejad M, Walton. Endodoncija Načela i praksa. Zagreb: Naklada Slap; 2002. 475 p.
2. Lindhe J, Lang NP, Karring T. Clinical Periodontology and Implant Dentistry. 5.izd. Chichester, England: Wiley-Blackwell; 2013. 1448 p.
3. Proffit WR et al. Ortodoncija, Zagreb: Naklada Slap, 2010
4. Li Y, Jacox LA, Little SH, Ko CC. Orthodontic tooth movement: The biology and clinical implications. Kaohsiung Med Sci. 2018; 34(4): 207-14.
5. Kokich VG. Orthodontic and Nonorthodontic Root Resorption: Their Impact on Clinical Dental Practice. Journal of Dental Education 2008; 72: 895-902.
6. Weltman B, Katherine W.L. Vig, Fields HW., Shanker S, Kaizar E E. Root resorption associated with orthodontic tooth movement: A systematic review. Am J Orthod Dentof Orthop 2010; 137(4), 462-476.
7. Lopatiene K, Dumbravaite A. Risk factors of root resorption after orthodontic treatment. Stomatologija. 2008; 10(3): 89-95.
8. Krishnan, V. Root Resorption with Orthodontic Mechanics: Pertinent Areas Revisited. Australian Dental Journal. 2017; 62: S1 71-7.
9. Sondejker CFW, Lamberts AA, Beckmann SH, et al. Development of a clinical practice guideline for orthodontically induced external apical root resorption. Eur J Orthod. 2020; 42(2): 115-24.
10. Šlaj M, Strujić M, Vidaković A. Neželjeni učinci ortodontske terapije. Sonda. 2011; 12(22): 24-26.
11. Fernandes LQP, Figueiredo NC, Antonucci CCM, Lages EMB, Andrade I, Jr Junior JC. Predisposing factors for external apical root resorption associated with orthodontic treatment. Korean J Orthod 2019; 49: 310-8.
12. Prpić M. Unutarnja resorpcija korijena. [Diplomski rad]. Rijeka: Medicinski fakultet Sveučilišta u Rijeci; 2016. 27 p.

13. ŽIVOTOPIS

Mirela Baltić rođena je 8. 10. 1994. godine u Sisku. Nakon završene osnovne škole upisuje se u Gimnaziju Sisak. Tijekom osnovne i srednje škole trenirala je profesionalno odbojku, a paralelno polaže za nacionalnog odbojkaškog suca. Upisuje Stomatološki fakultet Sveučilišta u Zagrebu 2013. godine. Na fakultetu je volontirala tijekom akcija Javnozdravstvenog odbora Udruge studenata dentalne medicine. Godine 2018. počela je volontirati u vrtićima na području Siska. Educirala je djecu predškolske dobi o važnosti oralne higijene. Tijekom fakulteta asistirala je u ordinaciji dentalne medicine dr. Vande Mrkše.