

Regenerativna endodoncija - mogućnosti i ograničenja

Mrse, Mia

Master's thesis / Diplomski rad

2020

Degree Grantor / Ustanova koja je dodijelila akademski / stručni stupanj: **University of Zagreb, School of Dental Medicine / Sveučilište u Zagrebu, Stomatološki fakultet**

Permanent link / Trajna poveznica: <https://um.nsk.hr/um:nbn:hr:127:145991>

Rights / Prava: [Attribution-NonCommercial 4.0 International/Imenovanje-Nekomercijalno 4.0 međunarodna](#)

Download date / Datum preuzimanja: **2024-07-25**



Repository / Repozitorij:

[University of Zagreb School of Dental Medicine Repository](#)





Sveučilište u Zagrebu

Stomatološki fakultet

Mia Mrse

**REGENERATIVNA ENDODONCIJA –
MOGUĆNOSTI I OGRANIČENJA**

DIPLOMSKI RAD

Zagreb, 2020.

Rad je ostvaren na Zavodu za dječju i preventivnu stomatologiju Stomatološkog fakulteta Sveučilišta u Zagrebu.

Mentor rada: prof. dr. sc. Hrvoje Jurić, Zavod za dječju i preventivnu stomatologiju Stomatološkog fakulteta Sveučilišta u Zagrebu

Lektor hrvatskog jezika: mag. educ. philol. croat. Mateja Prgomet

Lektor engleskog jezika: mag. educ. philol. angl. et mag. educ. philol. croat. Barbara Kružić

Sastav Povjerenstva za obranu diplomskog rada:

1. _____
2. _____
3. _____

Datum obrane rada: _____

Rad sadrži: 34 stranice

7 slika

1 CD

Rad je vlastito autorsko djelo, koje je u potpunosti samostalno napisano uz naznaku izvora drugih autora i dokumenata korištenih u radu. Osim ako nije drukčije navedeno, sve ilustracije (tablice, slike i dr.) u radu su izvorni doprinos autora diplomskog rada. Autor je odgovoran za pribavljanje dopuštenja za korištenje ilustracija koje nisu njegov izvorni doprinos, kao i za sve eventualne posljedice koje mogu nastati zbog nedopuštenog preuzimanja ilustracija odnosno propusta u navođenju njihovog podrijetla.

Zahvala

Zahvaljujem mentoru prof. dr. sc. Hrvoju Juriću na pomoći, susretljivosti, korisnim savjetima te ustupljenim materijalima kojima mi je pomogao u pisanju ovog diplomskog rada.

Zahvaljujem i svojoj obitelji na podršci i bezuvjetnoj ljubavi bez kojih ovaj uspjeh ne bi bio moguć.

Također, veliko hvala svim prijateljima i kolegama koji su mi uljepšali studentske dane, a posebno hvala mojoj cimerici i partnerici u učenju Nikolini.

REGENERATIVNA ENDODONCIJA – MOGUĆNOSTI I OGRANIČENJA

Sažetak

Regenerativna endodoncija definira se kao biološki utemeljen postupak s ciljem obnove oštećenih zubnih struktura, uključujući dentin, korijen zuba te stanice pulpo-dentinskog kompleksa. Indicirana je u liječenju mladih trajnih zuba s nekrozom pulpe i apikalnim parodontitisom uz uvjet da pacijent nije alergičan na antibiotike koji se koriste u terapiji te da postoji mogućost restauracije tvrdog zubnog tkiva bez upotrebe kolčića ili intrakanalnih nadogradnji.

Klinički postupak može se podijeliti u dva ili tri posjeta, a podrazumijeva temeljito ispiranje korijenskih kanala, primjenu antibiotika u korijenskom kanalu, provocirano krvarenje iz periapiksa te prekrivanje krvnog ugruška biološkim materijalom.

Terapija pokazuje veliki postotak uspješnosti koji se očituje povlačenjem kliničkih znakova upale, cijeljenjem periapikalne lezije te nastavkom rasta i razvoja korijena. Za razliku od apeksifikacije trajanje terapije je kraće, smanjena je mogućnost frakture korijena, a korijenski kanal ispunjen je domaćinovima vitalnim tkivom.

Ključne riječi: regenerativna endodoncija, nekroza, antibiotska pasta, apeksifikacija

REGENERATIVE ENDODONTICS – POSSIBILITIES AND LIMITATIONS

Summary

Regenerative endodontics is defined as a “biologically based procedure designed to replace damaged tooth structures, including dentin, root structures, and cells of the pulp-dentine complex”. It is indicated in the treatment of young permanent teeth with pulp necrosis and apical periodontitis, provided that the patient is not allergic to antibiotics used in the therapy and if there is a possibility of restoration of hard dental tissue without the use of posts or intracanal core build-up.

The clinical procedure could be divided into two or three sessions and involves thorough rinsing of the root canals, use of antibiotics in the root canal, provoked bleeding from the periapex and covering the blood clot with biological material.

The therapy shows a high success rate manifested by the withdrawal of clinical signs of inflammation, healing of the periapical lesion and increased root wall thickness and/or root length. Unlike apexification, the duration of therapy is shorter, the possibility of a root fracture is reduced, and the root canal is filled with the host’s vital tissue.

Keywords: regenerative endodontics, necrosis, antibiotic paste, apexification

SADRŽAJ

1. UVOD	1
2. INDIKACIJE I KONTRAINDIKACIJE	4
3. KLINIČKI POSTUPAK	8
3.1. Prvi posjet	9
3.2. Drugi posjet	13
3.3. Treći posjet	15
4. EVALUACIJA USPJEHA I USPOREDBA S KONVENCIONALNIM TEHNIKAMA	16
5. RASPRAVA	20
6. ZAKLJUČAK	26
7. LITERATURA	28
8. ŽIVOTOPIS	33

Popis skraćenica

TAP – triantibiotska pasta

FGF2 – faktor rasta fibroblasta 2

TGF- β 1 – transformirajući faktor rasta beta 1

PDGF – trombocitni faktor rasta

VEGF – vaskularni endotelni faktor rasta

PRP – plazma obogaćena trombocitima

PRF – plazma obogaćena fibrinom

AAE – Američko endodontsko društvo

DAP – dvoantibiotska pasta

ESE – Europsko endodontsko društvo

NaOCl – natrijev hipoklorit

SIC – staklenoinomerni cement

EDTA – etilendiamintetraoctena kiselina

bFGF – osnovni faktor rasta fibroblasta

DNA – deoksiribonukeinska kiselina

MTA – mineral trioksid agregat

HERS – Hertwigova epitelna ovojnica

1. UVOD

Regenerativna endodoncija definira se kao biološki utemeljen postupak s ciljem obnove oštećenih zubnih struktura, uključujući dentin, korijen zuba te stanice pulpo-dentinskog kompleksa. Regeneracija je obnova oštećenog tkiva pri čemu nastaje tkivo slično zdravom tkivu uz očuvanu biološku funkciju. Reparacija je zamjena oštećenog tkiva novim tkivom koje se razlikuje od zdravog tkiva uz gubitak njegove biološke funkcije. Budući da je histološka analiza pokazala da se nakon regenerativne endodoncije unutar korijenskog kanala razvija tkivo građeno od kosti, cementa, parodontnog ligamenta, vezivnog tkiva te dijelova pulpnog i dentinskog tkiva, regenerativna se endodoncija smatra reparativnim, a ne regenerativnim postupkom. Iz toga razloga bolje je koristiti se terminom revaskularizacija umjesto regenerativna endodoncija (1, 2).

Iako su eksperimentalne studije na polju regenerativne endodoncije započele već 1961. godine, a 1971. godine Nygaard-Ostby i Hjortdal prvi su put potaknuli krvarenje iz periapikalnog tkiva u korijenski kanal, u kliničku je praksu prvi put uvedena 2001. godine pod nazivom 'revaskularizacija'. Iwaya i suradnici prvi su put pokušali liječiti mladi trajni zub s nedovršenim rastom i razvojem korijena novom metodom oslanjajući se na dotadašnja istraživanja provedena na životinjama i korištenju kombinacije antibiotika (ciprofloksacin i metronidazol). Banchs i Trope 2004. godine predložili su prvi protokol za postupak revaskularizacije. Uvođenjem trećeg antibiotika (minociklina) u dotadašnju kombinaciju stvorili su triantibiotsku pastu (TAP) koja se danas najčešće koristi kao međuposjetni intrakanalni lijek za dezinfekciju korijenskih kanala. Rezultati liječenja pokazali su nestanak svih kliničkih simptoma i znakova apikalnog parodontitisa, zadebljanje zidova korijenskih kanala i sužavanje apeksnog otvora. Iz tog je razloga 2008. godine regenerativna endodoncija predložena kao metoda izbora u liječenju mladih trajnih zubi s nekrotičnom pulpom (1).

Biološku osnovu regenerativne endodoncije čine: 1. matične stanice, 2. faktori rasta koji potiču diferencijaciju matičnih stanica te 3. odgovarajuća osnova (nosač) koja služi kao nosač stanica.

Izvor matičnih stanica za regenerativnu endodonciju može biti pulpa zuba, apikalna papila, parodontni ligament, folikul zuba u razvoju, ispali ili izvađeni mliječni zub. Apikalna papila može preživjeti i nakon nekroze pulpe zbog kolateralne cirkulacije i zbog toga se ona smatra glavnim izvorom matičnih stanica.

Faktori rasta reguliraju stanične funkcije kao što su proliferacija, migracija i diferencijacija. Obično se nalaze na nosaču, a dio se oslobađa i iz dentina nakon dezinfekcije i ispiranja

korijenskih kanala. Faktor rasta fibroblasta 2 (eng. *fibroblast growth factor 2*, FGF2), transformirajućeg faktora rasta beta 1 (eng. *transforming growth factor beta 1*, TGF- β 1) i trombocitni faktor rasta (eng. *platelet-derived growth factor*, PDGF) povećavaju migraciju stanica. PDGF i vaskularni endotelni faktor rasta (eng. *vascular endothelial growth factor*, VEGF) kontroliraju angiogenezu. TGF- β 1, FGF2, VEGF i faktor rasta sličan inzulinu potiču proliferaciju stanica. Koštani morfogenetski protein i FGF2 potiču dentinogenezu.

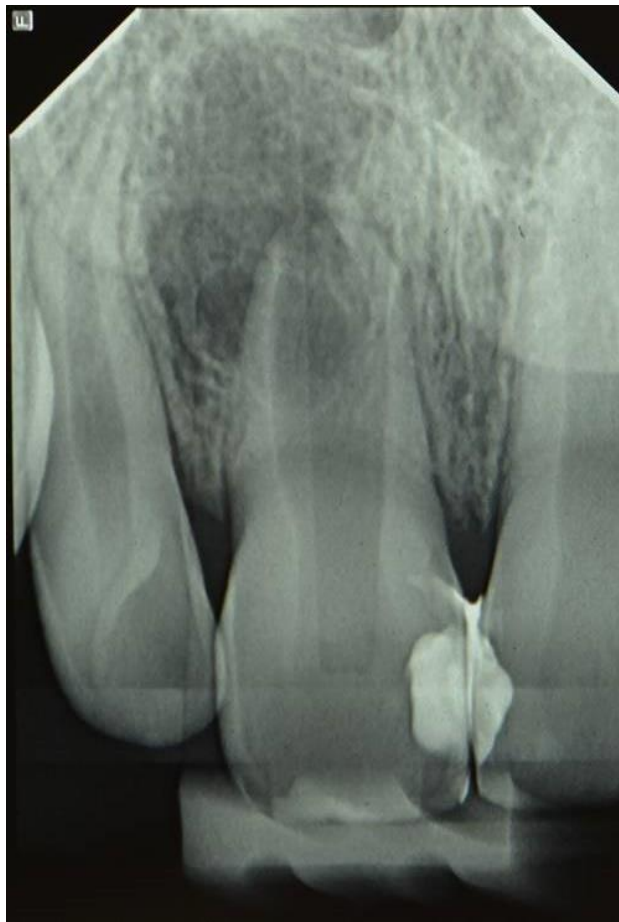Krvni ugrušak koji sa sobom u korijenski kanal unosi faktore rasta i matične stanice nužne za uspjeh regenerativne endodoncije obično se koristi kao nosač. Danas se kao nosač može koristiti plazma obogaćena trombocitima (eng. *platelet rich plasma*, PRP) ili plazma obogaćena fibrinom (eng. *platelet rich fibrin*, PRF). Međutim, nema dokaza da PRP ili PRF povećavaju uspjeh terapije (1, 2, 3, 4).

Svrha je ovog rada na temelju dostupne literature prikazati i objasniti klinički postupak regenerativne endodoncije podijeljen prema broju posjeta.

2. INDIKACIJE I KONTRAINDIKACIJE

Prema uputama Američkog endodontskog društva (eng. *American Assosiation of Endodontists*, AAE) u indikacije za regenerativnu endodonciju spadaju:

- zubi s nekrotičnom pulpom i nezavršenim rastom korijena
- mogućnost restauracije tvrdog zubnog tkiva bez upotrebe kolčića ili nadogradnje
- suradljiv pacijent
- pacijent koji nije alergičan na lijekove koji se koriste tijekom liječenja (5) (Slika 1).



Slika 1. RTG snimka zuba 11 s nezavršenim rastom i razvojem korijena te opsežnim periapikalnim procesom. Preuzeto s dopuštenjem autora: prof.dr.sc. Hrvoje Jurić.

Karijes je najčešći uzrok pulpno-parodontih bolesti, a kada ireverzibilni pulpitis progredira u nekrozu pulpe endodontsko liječenje terapija je izbora. Razlika između konvencionalnog endodontskog liječenja mladih trajnih zuba s nezavršenim rastom korijena i regenerativne endodoncije je što se kod regenerativne endodoncije prostor korijenskih kanala ispunjava domaćinovim vitalnim tkivom, što mladom trajnom zubu omogućuje daljnji rast i razvoj korijena (6).

Dentalna trauma česta je kod djece i može uzrokovati nekrozu pulpe. U istraživanju koje je provedeno na 262 djece u dobi 6 – 18 godina u Švicarskoj prevalencija dentalne traume bila je gotovo 11 %, a otprilike 12 % fraktura cakline i dentina dovelo je do nekroze pulpe. Drugo istraživanje učinjeno na 10,673 zuba ukazuje na činjenicu da se nekroza pulpe najčešće javlja nakon intruzijskih ozljeda (94 %), avulzije zuba (92 %) te nakon lateralnih luksacijskih ozljeda (58 %) (7).

Veličina apikalnog foramena čini se kao jedan od najvećih problema u endodontskoj terapiji. Prema Cvekovoj klasifikaciji razvoja korijena zubi u 1. stadiju (formirano je manje od $\frac{1}{2}$ korijena i apeks je otvoren), 2. stadiju (formirana je $\frac{1}{2}$ korijena i apeks je otvoren) te 3. stadiju (formirane su $\frac{2}{3}$ korijena i apeks je otvoren) smatraju se prikladnim za terapiju regenerativnom endodoncijom zbog kratkog korijena, tankih zidova kanala i široko otvorenog apeksa. Mladi trajni zubi u 4. stadiju (gotovo završen rast korijena i otvoren apeks) mogu se liječiti i regenerativnim postupcima i apeksifikacijom. Iako je preporuka da bi promjer apikalnog foramena trebao iznositi barem 1,1 mm za uspjeh endodontske terapije, istraživanja na životinjama (Laureys i sur., 2013.) pokazala su da je i promjer od svega 0,32 mm dovoljan za urastanje novog tkiva u pulpnu komoricu 90 dana nakon transplantacije zuba. Fang i suradnici u svojem istraživanju došli su do zaključka da je najveći postotak uspješnosti regenerativne endodoncije zabilježen kod zuba s promjerom apikalnog foramena 0,5 – 1,0 mm. Prosječna veličina stanica u ljudskom tijelu iznosi 10 – 100 μm , a prosječna veličina apikalnog foramena zuba sa završenim rastom i razvojem korijena iznosi 0,2 – 0,3 mm što dovodi do zaključka da bi stanice iz periapikalnog tkiva mogle bez problema migrirati kroz apikalni foramen trajnih zuba sa završenim rastom i razvojem korijena. U istraživanju provedenom na 18 trajnih zuba s nekrotičnom pulpom i završenim rastom i razvojem korijena zaključeno je da se i kod trajnih zuba može postići cijeljenje periapikalne lezije i regeneracija tkiva nalik pulpi te da uspjeh terapije ne ovisi značajno o veličini apikalnog foramena. Najveća razlika kod liječenja trajnih zuba sa završenim rastom i razvojem korijena potreba je

za mehaničkom obradom korijenskih kanala kako bi se uklonilo nekrotično tkivo i eliminirala infekcija (1, 4, 6, 8, 9).

Regenerativna endodoncija smatra se terapijom izbora kod zuba koje je moguće opskrbiti odgovarajućom konačnom restauracijom bez upotrebe intrakanalnih kolčića ili nadogradnji. Često su velike količine tvrdog zubnog tkiva izgubljene kao posljedica karijesa ili traume što zahtijeva dodatnu retenciju konačnog ispuna u korijenskom kanalu. Terapija izbora kod takvih zuba je modificirana apeksifikacija. Tom tehnikom omogućen je daljnji rast i razvoj korijena uz mogućnost restauracije tvrdog zubnog tkiva pomoću kolčića ili nadogradnje (10).

Iako se vanjska resorpcija korijena ne smatra indikacijom za regenerativnu endodonciju, novija istraživanja pokazuju uspjeh regenerativne endodoncije u zaustavljanju vanjske resorpcije korijena bez razvoja ankiloze (11).

Budući da se tijekom terapije regenerativne endodoncije koriste antibiotici, ključno je uzeti dobru anamnezu od pacijenta ili roditelja/skrbnika kako bi se izbjegle neželjene reakcije. Iako se u standardnoj proceduri dezinfekcije korijenskih kanala koristi triantibiotska pasta (eng. *triple antibiotic paste*, TAP) koja sadrži minociklin, ciprofloksacin i metronidazol, moguće je koristiti i dvoantibiotsku pastu (eng. *double antibiotic paste*, DAP) bez minociklina ili zamijeniti minociklin nekim drugim antibiotikom (npr. klindamicinom ili amoksicilinom). Također je moguće koristiti Augmentin koji ubija 100 % mikroorganizama izoliranih iz inficiranih korijenskih kanala. Budući da Europsko endodontsko društvo (eng. European Society of Endodontology, ESE) predlaže izbjegavanje korištenja antibiotika u endodonciji (ESE 2018.), moguća je upotreba kalcijeva hidroksida u kombinaciji s 2-postotnim klorhesidinom koji nije pokazao negativne učinke na uspjeh terapije iako je njegova učinkovitost u dezinfekciji korijenskih kanala značajno slabija od triantibiotske paste (1, 3, 12, 13).

3. KLINIČKI POSTUPAK

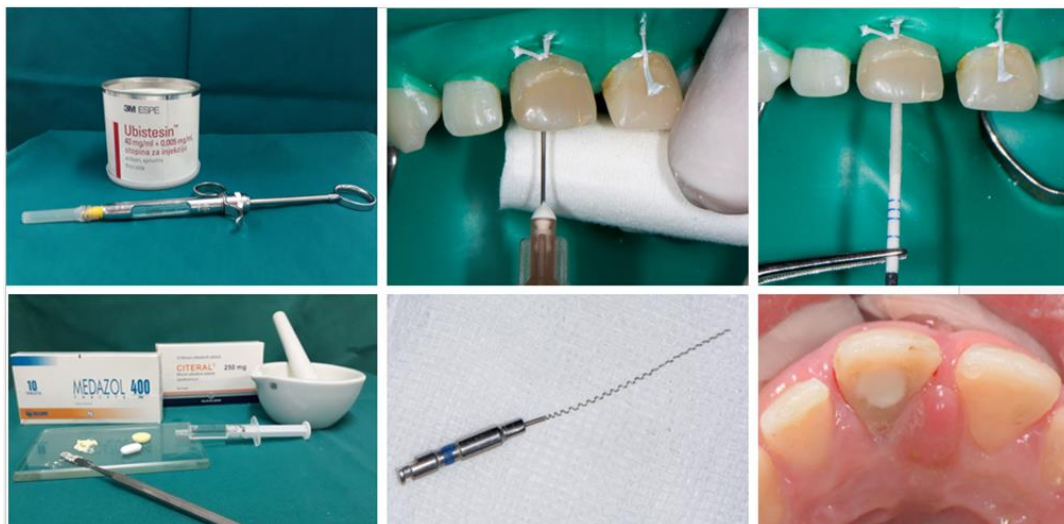
U literaturi postoje različiti protokoli regenerativne endodoncije koji se uglavnom razlikuju po metodama sterilizacije i koronalnog brtvljenja. Američko endodontsko društvo 2018. godine objavilo je kliničke smjernice za regenerativnu endodonciju uzimajući u obzir dotadašnju dostupnu literaturu. Međutim, AAE poziva kliničare koji aktivno koriste ovaj protokol na redovito pregledavanje nove literature zbog brzog razvoja na ovom polju. Klinički postupci koji su karakteristični za regenerativnu endodonciju su: obilno ispiranje antiseptičkom otopinom bez mehaničkog čišćenja i širenja korijenskih kanala, korištenje triantibiotske paste, provocirano krvarenje iz periapeksa te prekrivanje krvnog ugruška nekim od dostupnih bioloških materijala (2, 5, 14).

U sljedećim poglavljima bit će prikazan i objašnjen klinički protokol regenerativne endodoncije podijeljen prema broju posjeta.

3.1. Prvi posjet

Pripremni postupak sastoji se od uzimanja anamneze, kliničkog i radiološkog pregleda. Također je potrebno da pacijent ili roditelj/skrbnik prije početka terapijskog postupka potpiše informirani pristanak na liječenje. Informirani pristanak sadrži broj posjeta koji se očekuje, pristanak na korištenje antibiotika, navedene moguće neželjene učinke (npr. diskoloracija zuba, neuspjeh terapije, bol ili infekcija) te ponuđene alternativne metode liječenja (apeksifikacija).

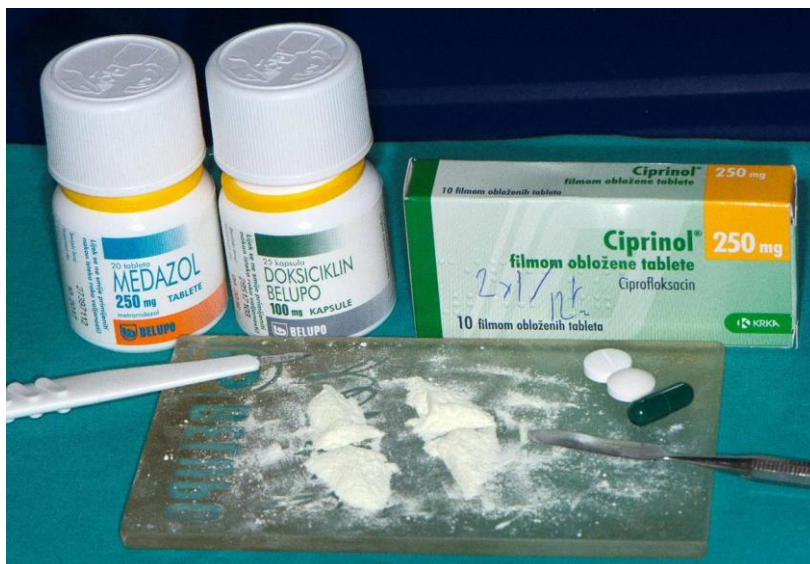
Terapijski postupak započinje davanjem lokalne anestezije i izolacijom radnog polja pomoću koferdama te trepanacijom i izradom pristupnog kaviteta. Zatim slijedi obilno ispiranje korijenskih kanala s 20 ml natrijeva hipoklorita (NaOCl) pritom vodeći računa da ne dođe do istiskivanja irrigansa u periapikalni prostor te sušenje korijenskih kanala papirnatim štapićima. Sljedeći je korak postavljanje međuposjetnih intrakanalnih uložaka. U tu se svrhu najčešće koriste triantibiotska pasta ili preparati kalcijeva hidroksida. Ako se koristi triantibiotska pasta, preporučuje se njezina aplikacija do caklinsko-cementnog spojišta kako bi se izbjeglo obojenje krune zuba. Pristupni kavitet zatvara se sterilnom vaticom i privremenim ispunom čija debljina treba iznositi minimalno 3 – 4 mm. Kao privremeni ispun može se koristiti Cavit ili staklenoionomerni cement (SIC), no prema novim istraživanjima SIC je materijal izbora (2, 3, 5) (Slika 2).



Slika 2. Prvi posjet – ispiranje korijenskog kanala s NaOCl, sušenje kanala, priprema dvoantibiotske paste, unos antibiotika lentulom u korijenski kanal i zatvaranje kaviteta staklenoionomernim cementom. Preuzeto s dopuštenjem autora: prof. dr. sc. Hrvoje Jurić.

Prema preporukama AAE-a kao sredstvo za uklanjanje nekrotičnog tkiva i dezinfekciju korijenskih kanala koristi se 1,5-postotni ili manje od 3-postotni NaOCl (20 ml/kanal, 5 min), a nakon toga slijedi ispiranje sa 17-postotnom etilendiamintetraoctenom kiselinom (EDTA) (20 ml/ kanal, 5 min). Igla se postavlja 2 mm kraće od pune rade dužine kako bi se spriječilo istiskivanje sredstva u periapikalni prostor što djeluje citotoksično na matične stanice apikalne papile (5, 15). Istraživanja su pokazala da porastom koncentracije i dužim korištenjem sredstava za dezinfekciju u korijenskom kanalu dolazi do smanjenja mehaničkih svojstava (tvrdoće i čvrstoće) tretiranog zuba (16). Još jedan važan čimbenik u terapiji regenerativnom endodoncijom faktori su rasta koji se nakon ispiranja sredstvima za dezinfekciju otpuštaju u korijenski kanal. Istraživanje koje su proveli Zeng i sur. pokazalo je da trenutni protokol koji koristi 1,5-postotni NaOCl i 17-postotnu EDTA-u otpušta značajnu količinu TGF- β 1 uz manje količine osnovnog faktora rasta fibroblasta (eng. basic fibroblast growth factor, bFGF). Faktori rasta otpušteni u korijenski kanal potiču migraciju matičnih stanica iz zubne pulpe što, uz prisutnost odgovarajućeg nosača za stanice, čini biološku osnovu regenerativne endodoncije (3,17). Novija istraživanja pokazuju da 10-postotna limunska kiselina također oslobađa velike količine TGF- β 1 što bi uz njezinu biokompatibilnost mogao biti preduvjet za njezino korištenje u regenerativnoj endodonciji (18).

U literaturi su navedena tri faktora koja utječu na ishod terapije regenerativne endodoncije. Uz veličinu apikalnog foramena i dob pacijenta treći bitan čimbenik pravilna je dezinfekcija korijenskih kanala i koronalno brtvljenje koje sprječava mikropropuštanje i ponovnu kontaminaciju korijenskih kanala (3). Inficirani korijenski kanali sadrže i aerobne i anaerobne mikroorganizme. Samo jedan antibiotik ne može eliminirati sve bakterije koje se nalaze u korijenskom kanalu. Međutim, *in vitro* istraživanja pokazala su da je kombinacijom antimikrobnih lijekova moguće postići pravilnu sterilizaciju. Danas je triantibiotska pasta jedna od najkorištenijih intrakanalnih lijekova. Sastoji se od metronidazola, minociklina i ciprofloksacina koji se miješaju u omjeru 1:1:1 do konačne koncentracije 1 – 5 mg/ml (5, 19, 20) (Slika 3). Triantibiotska pasta koristi se u regenerativnoj endodonciji zbog svoje biokompatibilnosti i velikog postotka uspješnosti. Neki autori smatraju da je TAP-u potrebno postaviti samo u srednju trećinu korijenskog kanala kako bi se izbjegao štetan utjecaj na fibroblaste u parodontnom ligamentu i matične stanice apikalne papile što bi ugrozilo uspjeh terapijskog postupka (21). Kombinacija ciprofloksacina i metronidazola dokazano potiče imunski odgovor domaćina što ubrzava cijeljenje periapikalne lezije (22).



Slika 3. Priprema svježije triantibiotske paste. Preuzeto s dopuštenjem autora: prof. dr. sc. Hrvoje Jurić.

Metronidazol se koristi zbog svog širokog spektra djelovanja i jakog antimikrobnog djelovanja na anaerobne koke, gram-negativne te gram-pozitivne bacile. Prodire kroz bakterijsku staničnu membranu, dolazi do jezgre gdje se veže za DNA uzrokujući staničnu smrt.

Minociklin je antibiotik iz skupine tetraciklina. To je bakteriostatik koji djeluje na gram-pozitivne i gram-negativne mikroorganizme, uključujući i većinu spiroheta te brojne anaerobne i fakultativne bakterije.

Ciprofloksacin je baktericid sa snažnim učinkom na gram-negativne mikroorganizme. Većina anaerobnih bakterija pokazuje rezistenciju na ciprofloksacin, a njegov učinak ograničen je i kod gram-pozitivnih bakterija.

Jedno od ključnih pitanja u regenerativnoj endodonciji opravdanost je upotrebe antibiotika kao intrakanalnih lijekova. Stav je ESE-a da bi se umjesto antibiotika trebao koristiti kalcijev hidroksid jer nema čvrstih dokaza koji podržavaju upotrebu antibiotika u regenerativnoj endodonciji. Također, korištenjem antibiotika moguće su nuspojave kao što su diskoloracija zuba, razvoj bakterijske rezistencije te alergijske reakcije (19).

Kalcijev hidroksid koristi se kao međuposjetni intrakanalni lijek u regenerativnoj endodonciji zbog dobrih antimikrobnih svojstava koje su posljedica njegovog visokog pH 12,5 – 12,8. Korištenjem kalcijeva hidroksida u kombinaciji s 2-postotnim klorheksidinom moguće je postići uspjeh terapije kod pacijenata alergičnih na neke od sastojaka triantibiotske paste. Također, kalcijev hidroksid smanjuje aktivnost *Porphyromonas endodontalis*, bakterije koja se često može izolirati iz inficiranog korijenskog kanala. Smanjujući virulenciju *Porphyromonas endodontalis*, kalcijev hidroksid sprječava njezin negativan učinak na diferencijaciju osteoblasta i smanjuje koštanu destrukciju (1, 13, 21, 23).

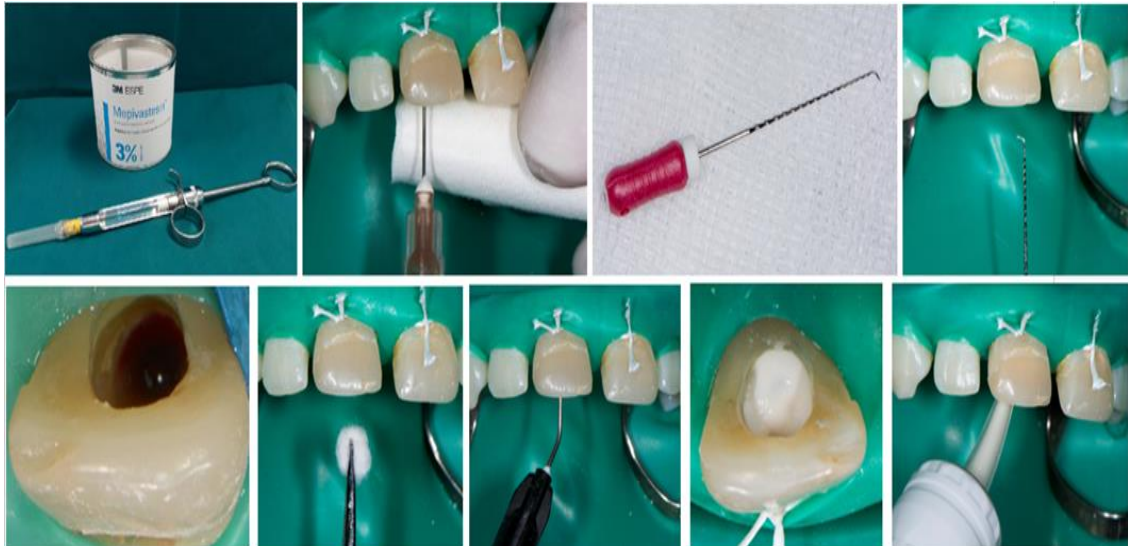
3.2. Drugi posjet

Drugi se posjet zakazuje 1 – 4 tjedna nakon prvog posjeta. Ukoliko nije došlo do povlačenja kliničkih znakova upale, utoliko je potrebno ponoviti postupak dezinfekcije korijenskih kanala. Nakon toga aplicira se lokalna anestezija bez vazokonstriktora (npr. 3-postotni mepivacain). Važno je koristiti anestetik bez vazokonstriktora kako ne bi došlo do smanjene prokrvljenosti periapikalnog tkiva i nemogućnosti poticanja krvarenja u korijenski kanal (2,5).

Slijedi izolacija radnog polja, otvaranje pristupnog kaviteta te ispiranje korijenskog kanala s 20 ml 17-postotne EDTA-e. Tako se potiče preživljenje i proliferacija matičnih stanica apikalne papile i olakšava njihovo vezivanje na dentin. Također, oslobađaju se velike količine faktora rasta u korijenski kanal, a najviše TGF- β 1 (5, 17, 21). Za ispiranje korijenskih kanala može se koristiti NaOCl i fiziološka otopina, a ne preporučuje se korištenje klorhesidina zbog negativnog učinka na adherenciju i interakciju stanica što kompromitira uspjeh terapije (2).

Nakon sušenja korijenskih kanala papirnatim štapićima potrebno je potaknuti krvarenje iz periapiksa. Za to se koristi sterilan endodontski instrument koji se uvodi u korijenski kanal 2 mm preko apikalnog foramena. Cilj tog postupka ispuniti je korijenski kanal krvlju do caklinsko-cementnog spojišta, a to može trajati i do 15 minuta. Umjesto provociranog krvarenja moguće je koristiti PRP ili PRF. Krvni ugrušci, PRP ili PRF, služe kao nosači za matične stanice i faktore rasta. PRP sadrži povišenu koncentraciju trombocita, citokina i faktora rasta što ubrzava cijeljenje rane, privlači matične stanice zubne pulpe i potiče proliferaciju matičnih stanica apikalne papile. Korištenjem TAP-e kao sredstva za dezinfekciju korijenskih kanala i PRP kao nosača za stanice dobivaju se jako dobri rezultati liječenja i povećava se uspjeh terapije (2, 5, 15, 24). Brojna su istraživanja rađena kako bi se usporedio uspjeh terapije kad se kao nosač koristi krvni ugrušak, PRP ili PRF. Iako se daje blaga prednost korištenju PRP zbog bržeg cijeljenja rane, potreba za vađenjem 10 – 15 ml krvi pacijenta i biokemijskom obradom čini ovaj postupak dugotrajnijim i skupljim. Neka su istraživanja navela da nema značajnih statističkih razlika u uspjehu terapije kad se umjesto krvnog ugruška koriste PRP ili PRF. Sve to dovodi do zaključka da je potaknuto krvarenje iz periapiksa i stvaranje krvnog ugruška zlatni standard u regenerativnoj endodonciji (1, 25, 26, 27, 28).

Sljedeći korak u drugom posjetu zaustavljanje je krvarenja pomoću sterilne vaticice tijekom 3 do 5 minuta. Nakon toga sterilna se vatica uklanja, a krvni se ugrušak stabilizira pastom kalcijeva hidroksida i privremeno zatvara SIC-om (2) (Slika 4).



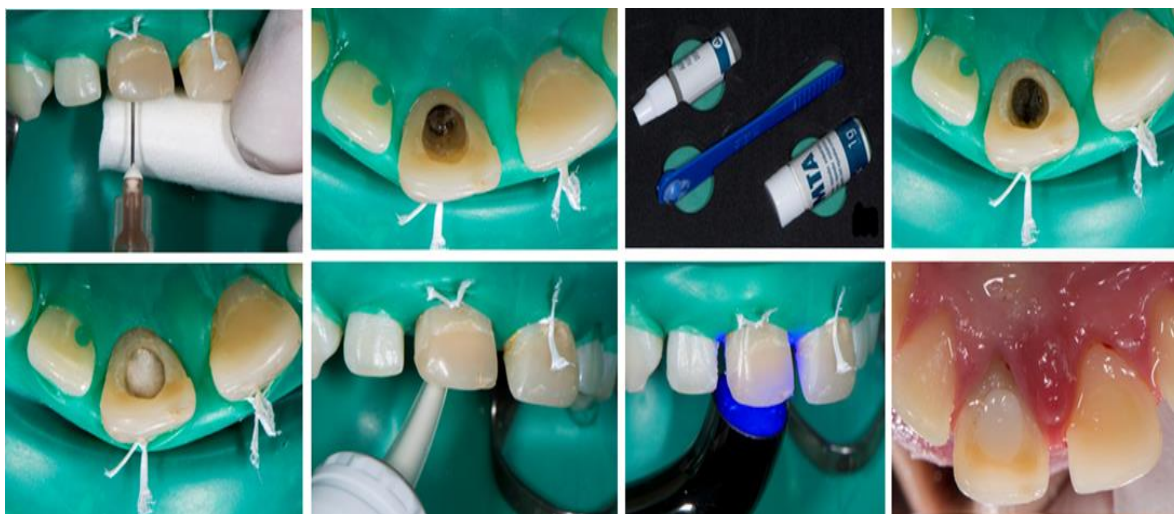Slika 4. Drugi posjet– lokalna anestezija anestetikom bez vazokonstriktora, ispiranje kanala i uklanjanje antibiotika, instrumentacija preko apeksa uz provociranje krvarenja, stabilizacija ugruška pastom kalcij-hidroksida, zatvaranje kaviteta SIC-om. Preuzeto s dopuštenjem autora: prof. dr. sc. Hrvoje Jurić.

3.3. Treći posjet

Nakon 1 – 2 tjedna uklanja se privremeni ispun i prethodno stabilizirani ugrušak prekriva se mineral trioksid agregatom (MTA) te se izrađuje konačan ispun (Slika 5).

U literaturi se navodi mogućnost prekrivanja krvnog ugruška odmah MTA-om, čime se preskače stabilizacija ugruška kalcijevim hidroksidom. Tako postavljena pasta MTA-a koja je u direktnom kontaktu s krvavim sadržajem iz korijenskog kanala prekriva se vlažnom sterilnom vaticom i SIC-om. Budući da MTA tijekom procesa stvrdnjavanja navlači vlagu iz okolnog tkiva, vlažna vatica važna je kako bi se spriječilo navlačenje vlage iz krvnog ugruška što dovodi do sivkasto crne pigmentacije cementa i zuba. Druga je mogućnost postavljanje kolagene membrane između MTA-a i ugruška koja također sprječava navlačenje vlage iz krvnog ugruška. Završni se ispun izradi u sljedećem posjetu. Budući da je dokazano da MTA pridonosi nastanku diskoloracije zuba, preporučuje se stabilizacija krvnog ugruška kalcijevim hidroksidom ili upotreba drugih materijala koji posjeduju stabilnost boje kako bi se izbjegao ovaj neželjeni učinak (2, 29).

Nakon završene terapije slijede kontrolni pregledi. Klinički se već nakon prve posjete treba ustanoviti povlačenje boli i znakova upale. Radiografskim pregledom potrebno je utvrditi cijeljenje periapikalne lezije (što je vidljivo 6 – 12 mjeseci nakon terapije), zadebljanje zidova korijenskog kanala (obično vidljivo nakon 12 – 24 mjeseca) i nastavak rasta korijena u duljinu. Kontrolne se rendgenske snimke rade 3, 6 i 12 mjeseci nakon završene terapije (2, 3).

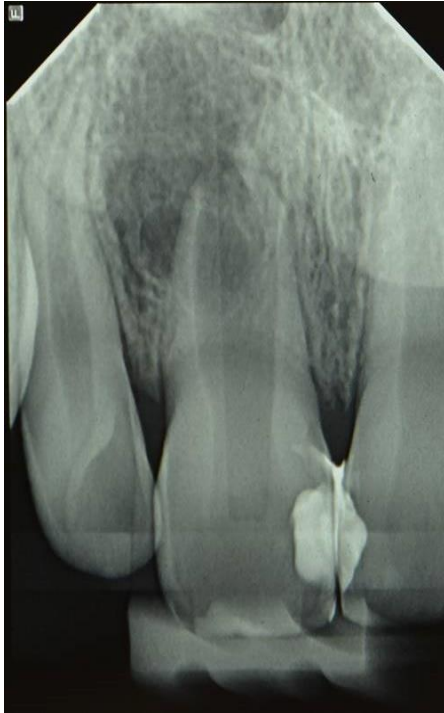

Slika 5. Treći posjet – stabilizirani ugrušak na kojeg se postavlja MTA i zatvaranje kaviteta SIC-om. Preuzeto s dopuštenjem autora: prof. dr. sc. Hrvoje Jurić.

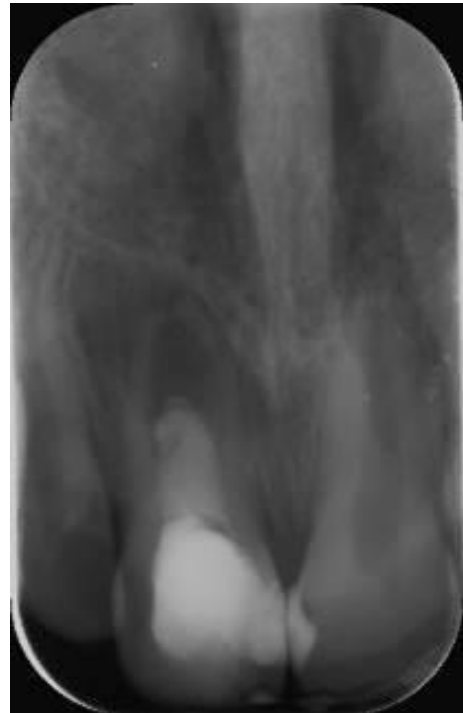
4. EVALUACIJA USPJEHA I USPOREDBA S KONVENCIONALNIM TEHNIKAMA

AAE je definiralo tri cilja koja se smatraju uspjehom regenerativne endodoncije:

- primarni cilj: eliminacija simptoma i dokazano koštano cijeljenje
- sekundarni cilj: povećanje debljine zidova korijenskih kanala i/ili rast korijena u dužinu
- tercijarni cilj: pozitivan odgovor na test vitaliteta (Slika 6, Slika 7).



Slika 6. RTG snimka zuba 11, početak terapije. Preuzeto s dopuštenjem autora: prof. dr. sc. Hrvoje Jurić.



Slika 7. RTG snimka zuba 11, 18 mjeseci od početka terapije. Preuzeto s dopuštenjem autora: prof. dr. sc. Hrvoje Jurić.

Primarni cilj mora biti zadovoljen kako bi se terapija smatrala uspješnom, a prema literaturi taj je cilj postignut u 91 % – 94 % slučajeva (1).

Sekundarni cilj smatra se poželjnim, ali ne nužnim kriterijem za uspjeh terapije jer istraživanja nisu dokazala da se povećanjem debljine zidova korijenskih kanala značajno povećava snaga mladog trajnog zuba. Iako zubi liječeni postupcima regenerativne endodoncije pokazuju daljnji rast i razvoj korijena, rezultati su nepredvidivi. Razlog tome je nepoznavanje ključnih čimbenika o kojima ovisi uspjeh terapije, vrsta tkiva koja se stvaraju i dugoročne prognoze. Bolji rezultati zabilježeni su kod zuba kod kojih nije došlo do oštećenja Hertwigove epitelne ovojnice (eng. *Hertwig's epithelial root sheath*, HERS). Postavlja se pitanje imaju li važniju ulogu za uspjeh terapije matične stanice apikalne papile koje ostaju sačuvane i nakon traume zuba i infekcije periapikalnog tkiva (vjerojatno zbog postojanja kolateralne cirkulacije) ili su važnije stanice HERS-e. Mezenhimalne matične stanice apikalne papile koje se tijekom regenerativne endodoncije uvedu u korijenski kanal mogu se diferencirati u odontoblaste i stvarati dentin, dok HERS signalizira matičnim stanicama dentalnog folikula diferencijaciju u cementoblaste čime regulira razvoj korijena. Dokazano je da tkivo koje se razvija unutar korijenskog kanala nakon regenerativne endodoncije ima obilježja koštanog tkiva, cementa i parodontnog ligamenta. Zbog toga se postupak regenerativne endodoncije zapravo smatra reparativnim, a ne regenerativnim procesom. Postoje 4 vrste tkiva koje se mogu dobiti nakon terapije, a to su: 1. revaskularizacija pulpe s ubrzanim stvaranjem dentina što dovodi do obliteracije korijenskog kanala, 2. urastanje cementa i parodontnog ligamenta, 3. urastanje cementa, parodontnog ligamenta i kosti te 4. urastanje kosti i koštane srži. Tkivo dobiveno nakon terapije trebalo bi biti: vezivno tkivo koje može proizvoditi dentin jednakom brzinom kao i zdrava pulpa, tkivo koje pokazuje jednaku gustoću i raspored stanica kao zdrava pulpa te mora biti vaskularizirano i inervirano (1, 4, 6, 30, 31, 32, 33).

Tercijarni cilj koji podrazumijeva pozitivan odgovor na test vitaliteta ostvaren je u 50 % – 60 % slučajeva. Imajući u vidu da su vitalna tkiva vaskularizirana i inervirana, pozitivan test vitaliteta ne znači nužno da je došlo do regeneracije pulpnog tkiva (1).

Mladi trajni zubi s nekrozom pulpe tradicionalno su liječeni apeksifikacijom kalcijevim hidroksidom ili jednoposjetnom apeksifikacijom MTA-om. Apeksifikacija se definira kao postupak kojim se nastoji potaknuti nastavak i završetak rasta korijena mladog trajnog zuba s avitalnom pulpom. Taj postupak zahtijeva brojne posjete budući da se uložak kalcijeva hidroksida u korijenskom kanalu mijenja svaka 3 mjeseca, terapija je dugotrajna (6-12 mjeseci) te postoji opasnost od frakture korijena. Jednoposjetna apeksifikacija MTA-om skratila je trajanje terapije, međutim, veliki je nedostatak oba postupka nemogućnost povratka vitaliteta pulpe te nastavka rasta i razvoja korijena mladog trajnog zuba. Iz tog je razloga kao jedan od mogućih terapijskih postupaka uvedena regenerativna endodoncija koja je indicirana za liječenje mladih trajnih zuba koji prema Cvekovoj klasifikaciji spadaju u 1., 2. i 3. stadij (zubi s tankim zidovima kanala i široko otvorenim apeksom) (1,2). Istraživanja su pokazala da zubi liječeni regenerativnom endodoncijom pokazuju značajno veći postotak u povećanju širine i dužine korijena nego zubi liječeni postupcima apeksifikacije kalcijevim hidroksidom ili jednoposjetnom apeksifikacijom MTA-om. Međutim, ti su rezultati varijabilni i nepredvidivi, a prema nekim istraživanjima taj učinak nije statistički značajan. Najčešći razlozi neuspjeha regenerativne endodoncije su nedovoljno krvarenje, neadekvatna dezinfekcija i formiranje ektopičnog tkiva umjesto regeneracije pulpe. Uzimajući u obzir i mogućnost diskoloracije krune zuba, neuspjeha terapije koji se očituje kao povratak periapikalne lezije, odsutnost daljnjeg razvoja korijena te djelomične ili potpune obliteracije korijenskog kanala, potrebno je prije početka liječenja razmotriti i druge terapijske mogućnosti (3, 15, 31, 34).

Regenerativna endodoncija 2008. godine predložena je kao metoda izbora u liječenju mladih trajnih zuba s nekrozom pulpe i apikalnim parodontitisom zbog dobrih rezultata kao što su nestanak svih kliničkih simptoma i znakova apikalnog parodontitisa, zadebljanje zidova korijenskih kanala i sužavanje apeksnog otvora, što se nije moglo postići postupkom apeksifikacije. Jednostavnost i kratko trajanje terapijskog postupka te visok postotak uspješnosti mogli bi biti glavni razlozi za uvođenje ove terapije u svakodnevnu kliničku praksu.

Biološku osnovu regenerativne endodoncije čine matične stanice, faktori rasta te nosač stanica. Glavnim izvorom matičnih stanica smatra se apikalna papila zbog čega je nužno pažljivo provoditi terapijski postupak ispiranja korijenskog kanala kako ne bi došlo do njezinog oštećenja. Faktori rasta najčešće se nalaze na nosaču, a dio se oslobađa iz dentina nakon ispiranja korijenskog kanala. Kao nosač najčešće se koristi krvni ugrušak zbog jednostavnosti i kraćeg trajanja postupka. Ako nije moguće potaknuti dovoljno krvarenje iz periapeksa, mogu se koristiti PRP ili PRF. Njihova upotreba zahtijeva uključivanje laboratorija što povećava cijenu postupka, a nije dokazano da povećavaju uspjeh terapije (1, 3, 4).

Prema uputama AAE-a u indikacije za regenerativnu endodonciju spadaju: zubi s nekrotičnom pulpom i nezavršenim rastom korijena, mogućnost restauracije tvrdog zubnog tkiva bez upotrebe kolčića ili nadogradnje, suradljiv pacijent te pacijent koji nije alergičan na lijekove koji se koriste tijekom liječenja (5). Razlika između konvencionalnog endodontskog liječenja mladih trajnih zuba i regenerativne endodoncije je što se kod regenerativne endodoncije prostor korijenskih kanala ispunjava domaćinovima vitalnim tkivom što mladom trajnom zubu omogućuje daljnji rast i razvoj korijena. Također, postupak je kraći, a time i prihvatljiviji pacijentima jer ne zahtijeva česte promjene uložaka kalcijeva hidroksida u korijenskom kanalu (6).

Veličina apikalnog foramena smatrala se jednim od najvažnijih uvjeta za uspjeh endodontske terapije. Prema Cvekovoj klasifikaciji razvoja korijena, zubi u 1., 2. i 3. stadiju smatraju se prikladnim za terapiju regenerativnom endodoncijom zbog kratkog korijena, tankih zidova kanala i široko otvorenog apeksa. Zubi koji spadaju u 4. stadij mogu se liječiti i regenerativnim postupcima i apeksifikacijom. Iako je preporuka da bi promjer apikalnog foramena trebao iznositi barem 1,1 mm za uspjeh endodontske terapije, istraživanja su pokazala da je najveći postotak uspješnosti regenerativne endodoncije zabilježen kod zuba s promjerom apikalnog foramena 0,5 – 1,0 mm. Također, u istraživanju provedenom na 18

trajnih zuba s nekrotičnom pulpom i završenim rastom i razvojem korijena zaključeno je da se i kod trajnih zuba može postići cijeljenje periapikalne lezije i regeneracija tkiva nalik pulpi. Sve to navodi na zaključak da uspjeh terapije ne ovisi značajno o veličini apikalnog foramena. Najveća razlika kod liječenja trajnih zuba potreba je za mehaničkom obradom korijenskih kanala kako bi se uklonilo nekrotično tkivo i eliminirala infekcija (1, 6, 8, 9).

Tijekom terapije koriste se i antibiotici, stoga je važno uzeti dobru anamnezu od pacijenta ili roditelja/skrbnika kako bi se izbjegle neželjene alergijske reakcije. U standardnoj proceduri dezinfekcije korijenskih kanala koristi se TAP koja sadrži metronidazol, minociklin i ciprofloksacin, a moguće je koristiti i dvoantibiotsku pastu bez minociklina ili zamijeniti minociklin nekim drugim antibiotikom (npr. klindamicinom ili amoksicilinom) ukoliko je pacijent alergičan na neke od sastojaka TAP-e. Budući da ESE predlaže izbjegavanje korištenja antibiotika u endodonciji (ESE 2018.), za istu svrhu moguća je upotreba kalcijeva hidroksida u kombinaciji s 2-postotnim klorheksidinom koji nije pokazao negativne učinke na uspjeh terapije, iako je njegova učinkovitost u dezinfekciji korijenskih kanala značajno slabija od triantibiotske paste. Za sada se korištenje TAP-e smatra standardnom procedurom koja daje najbolje rezultate, ali nova istraživanja usmjerena su u traženje drugih, barem približno uspješnih metoda kako bi se izbjegla upotreba antibiotika u endodonciji (1, 3, 12, 13).

Američko endodontsko društvo 2018. godine objavilo je kliničke smjernice za regenerativnu endodonciju uzimajući u obzir dotadašnju dostupnu literaturu. Bitno je naglasiti da AAE upućuje sve kliničare koji provode ovaj terapijski postupak na redovito pregledavanje nove literature zbog brzog razvoja i gotovo svakodnevnih novih saznanja na ovom području. Klinički se postupak može podijeliti u dva ili tri posjeta, no zbog predvidljivijeg uspjeha terapije i smanjene mogućnosti obojenja krune zuba predlaže se terapiju obaviti u tri posjeta (2, 5).

U prvom posjetu terapijski postupak započinje davanjem lokalne anestezije i izolacijom radnog polja pomoću koferdama te trepanacijom i izradom pristupnog kaviteta. Zatim slijedi obilno ispiranje korijenskog kanala s 20 ml natrijeva hipoklorita (NaOCl) te sušenje papirnatim štapićima. Sljedeći je korak postavljanje međuposjetnih intrakanalnih uložaka. U tu se svrhu najčešće koriste triantibiotska pasta ili preparati kalcijeva hidroksida. Pristupni kavitet zatvara se sterilnom vaticom i privremenim ispunom čija debljina treba iznositi minimalno 3 – 4 mm. Kao privremeni ispun može se koristiti Cavit ili kao prvi izbor materijala za privremeno zatvaranje - SIC (2, 3, 5).

Prema preporukama AAE kao sredstvo za uklanjanje nekrotičnog tkiva i dezinfekciju korijenskih kanala koristi se 1,5-postotni ili manje od 3-postotnog NaOCl (20 ml/kanal, 5 min), a nakon toga slijedi ispiranje sa 17-postotnom etilendiamintetraoctenom kiselinom (EDTA) (20 ml/ kanal, 5 min). Istraživanje koje su proveli Zeng i sur. pokazalo je da trenutni protokol koji koristi 1,5-postotni NaOCl i 17-postotnu EDTA-u otpušta značajnu količinu TGF- β 1. Tijekom izvođenja ovog postupka potrebno je voditi računa da se tekućina za ispiranje korijenskog kanala ne istisne preko apeksa čime bi se ugrozio uspjeh terapije (3,17).

U literaturi su navedena tri važna čimbenika koji utječu na ishod terapije. Uz veličinu apikalnog foramena i dob pacijenta treći bitan čimbenik pravilna je dezinfekcija korijenskih kanala i koronarno brtvljenje koje sprječava mikropropuštanje i ponovnu kontaminaciju korijenskih kanala (3). Inficirani korijenski kanal sadrži i aerobne i anaerobne mikroorganizme te je potrebno koristiti kombinaciju antimikrobnih lijekova kako bi se postigla adekvatna sterilizacija. Danas je triantibiotska pasta jedna od najkorištenijih intrakanalnih lijekova. Metronidazol, minociklin i ciprofloksacin miješaju se u omjeru 1:1:1 do konačne koncentracije 1 – 5 mg/ml te se nakon postavljanja ostavljaju u korijenskom kanalu 1 – 4 tjedna kako bi se omogućila adekvatna dezinfekcija kanala (5, 19, 20). Bitno je naglasiti da su zbog korištenja antibiotika moguće nuspojave kao što su diskoloracija zuba, razvoj bakterijske rezistencije te alergijske reakcije. Zbog toga se još jednom stavlja naglasak na dobru anamnezu kako bi se promijenila standardna terapija ukoliko za to postoji indikacija (13, 19).

Drugi posjet bit će 1 – 4 tjedna nakon prvog posjeta uz pretpostavku kako nema kliničkih znakova upale. Ukoliko nije došlo do povlačenja znakova upale, utoliko je potrebno ponoviti postupak dezinfekcije korijenskih kanala. Ako nema znakova upale, aplicira se lokalna anestezija bez vazokonstriktora što je važno kako ne bi došlo do smanjene prokrvljenosti periapikalnog tkiva i nemogućnosti poticanja krvarenja u korijenski kanal (2, 5).

Slijedi izolacija radnog polja, otvaranje pristupnog kaviteta i ispiranje korijenskih kanala s 20 ml 17-postotne EDTA-e. Na taj način potiče se preživljenje i proliferacija matičnih stanica apikalne papile i olakšava njihovo vezivanje na dentin. Također, oslobađaju se velike količine faktora rasta u korijenski kanal, i to najviše TGF- β 1 (5, 17, 21).

Nakon sušenja korijenskih kanala papirnatim štapićima potrebno je potaknuti krvarenje iz periapiksa. Za to se koristi sterilan endodontski instrument koji se uvodi u korijenski kanal 2 mm preko apikalnog foramena. Kako je već ranije spomenuto, umjesto provociranog

krvarenja moguće je koristiti PRP ili PRF kao nosač za matične stanice i faktore rasta (2, 5). Brojna su istraživanja rađena kako bi se usporedio uspjeh terapije kad se kao nosač koristi krvni ugrušak, PRP ili PRF. Iako se daje blaga prednost korištenju PRP zbog bržeg cijeljenja rane, potreba za vađenjem 10 – 15 ml krvi pacijenta i biokemijskom obradom čini ovaj postupak dugotrajnijim i skupljim, a neka su istraživanja dokazala kako nema značajnih statističkih razlika u uspjehu terapije kad se koriste PRP ili PRF. Sve to dovodi do zaključka da je potaknuto krvarenje iz periapiksa i stvaranje krvnog ugruška zlatni standard u regenerativnoj endodonciji (1, 25, 26, 27, 28).

Sljedeći korak u drugom posjetu zaustavljanje je krvarenja pomoću sterilne vaticice tijekom 3 do 5 minuta. Nakon toga sterilna se vatica uklanja, a krvni se ugrušak stabilizira pastom kalcijeva hidroksida i privremeno zatvara SIC-om. U literaturi se navodi mogućnost prekrivanja krvnog ugruška odmah MTA-om, no zbog navlačenja vlage iz krvnog ugruška i mogućeg nastanka diskoloracije zuba, ovakva se praksa ne preporučuje.

Treći se posjet obavlja nakon 1 – 2 tjedna kad se uklanja privremeni ispun i prethodno stabilizirani ugrušak prekriva MTA-om te se izrađuje konačan ispun (2).

AAE je definiralo tri cilja koja se smatraju uspjehom regenerativne endodoncije:

- primarni cilj: eliminacija simptoma i dokazano koštano cijeljenje
- sekundarni cilj: povećanje debljine zidova korijenskih kanala i/ili rast korijena u dužinu
- tercijarni cilj: pozitivan odgovor na test vitaliteta.

Primarni cilj nužan je kako bi se terapija smatrala uspješnom, a postignut je u 91 % – 94 % slučajeva.

Sekundarni cilj smatra se poželjnim, ali su rezultati nepredvidivi. Razlog tome je nepoznavanje ključnih faktora o kojima ovisi uspjeh terapije, vrste tkiva koje se stvara i dugoročne prognoze. Bolji rezultati zabilježeni su kod zuba kod kojih nije došlo do oštećenja HERS-e. Postavlja se pitanje imaju li važniju ulogu za uspjeh terapije matične stanice apikalne papile ili stanice HERS-e. Mezenhimalne matične stanice apikalne papile koje se tijekom regenerativne endodoncije uvedu u korijenski kanal mogu se diferencirati u

odontoblaste i stvarati dentin, dok HERS signalizira matičnim stanicama dentalnog folikula diferencijaciju u cementoblaste čime regulira razvoj korijena. (1, 32, 33).

Tercijarni cilj koji podrazumijeva pozitivan odgovor na test vitaliteta ostvaren je u 50 % – 60 % slučajeva.

Mladi trajni zubi s nekrozom pulpe tradicionalno su liječeni apeksifikacijom kalcijevim hidroksidom. Taj postupak zahtijeva brojne posjete jer se uložak kalcijeva hidroksida u korijenskom kanalu mijenja svaka 3 mjeseca, terapija je dugotrajna (6 – 12 mjeseci) te postoji opasnost frakture korijena. Jednopošetna apeksifikacija MTA-om skratila je trajanje terapije, međutim, veliki je nedostatak oba postupka nemogućnost povratka vitaliteta pulpe te nastavka rasta i razvoja korijena mladog trajnog zuba. Iz tog je razloga kao jedan od mogućih terapijskih postupaka uvedena regenerativna endodoncija (1).

Najčešći razlozi neuspjeha regenerativne endodoncije su nedovoljno krvarenje, neadekvatna dezinfekcija i formiranje ektopičnog tkiva umjesto regeneracije pulpe. Uzimajući u obzir i mogućnost diskoloracije krune zuba, neuspjeha terapije koji se očituje kao povratak periapikalne lezije, odsutnost daljnjeg razvoja korijena te djelomične ili potpune obliteracije korijenskog kanala, potrebno je prije početka liječenja razmotriti sve terapijske mogućnosti (3, 15, 31, 34).

6. ZAKLJUČAK

Regenerativna endodoncija uvedena je u kliničku praksu kao metoda izbora u liječenju mladih trajnih zuba s nedovršenim rastom i razvojem korijena te avitalnom pulpom. Konvencionalnim metodama nije moguće postići obnovu pulpnog tkiva, nastavak rasta korijena u dužinu ni zadebljanje zidova korijenskih kanala. Također, zubi liječeni apektifikacijom kalcijevim hidroksidom podložniji su frakturama korijena, a ta terapija zahtijeva i mnogobrojne posjete stomatologu uz prosječno trajanje terapije od 6 do 12 mjeseci. Sve to dovelo je do velikog zanimanja za regenerativnu endodonciju koja se posljednjih godina sve više razvija. Nedavna su istraživanja pokazala kako se ovom metodom uz velike uspjehe mogu liječiti i trajni zubi sa završenim rastom i razvojem korijena. Međutim, još postoje mnoga neodgovorena pitanja na polju regenerativne endodoncije kao što su ključni faktori koji utječu na uspjeh terapije, vrsta tkiva koje se dobiva te dugoročna prognoza.

Uzimajući u obzir sve pozitivne strane ove terapije (visok postotak uspješnosti, kraće trajanje terapije, očuvanje vitaliteta zuba te nastavak rasta i razvoja korijena), u budućnosti bi mogla postati terapija prvog izbora u liječenju avitalnih mladih trajnih zuba.

1. Kim SG, Malek M, Sigurdsson A, Lin LM, Kahler B. Regenerative endodontics: a comprehensive review. *Int Endod J*. 2018;51(12):1367-88.
2. Pavelić B, Jurić H. Liječenje bolesti pulpe mladih trajnih zubi. In: Jurić H. *Dječja dentalna medicina*. Zagreb: Naklada Slap; 2015. p. 239-59.
3. Feigin K, Shope B. Regenerative Endodontics. *J Vet Dent*. 2017;34(3):161-78.
4. Yang J, Yuan G, Chen Z. Pulp Regeneration: Current Approaches and Future Challenges. *Front Physiol*. 2016;7:58.
5. American Association of Endodontists. AAE Clinical Considerations for a Regenerative Procedure [Internet]. [Chicago]: American Association of Endodontists; 2016. August [revised 4/1/2018; cited 2020 Aug 28]. Available from: https://www.aae.org/specialty/wp-content/uploads/sites/2/2018/06/ConsiderationsForRegEndo_AsOfApril2018.pdf
6. Saoud TMA, Ricucci D, Lin LM, Gaengler P. Regeneration and Repair in Endodontics-A Special Issue of the Regenerative Endodontics-A New Era in Clinical Endodontics. *Dent J (Basel)*. 2016;4(1):3.
7. Hargreaves KM, Diogenes A, Teixeira FB. Treatment options: biological basis of regenerative endodontic procedures. *J Endod*. 2013;39(3 Suppl):S30-43.
8. Fang Y, Wang X, Zhu J, Su C, Yang Y, Meng L. Influence of Apical Diameter on the Outcome of Regenerative Endodontic Treatment in Teeth with Pulp Necrosis: A Review. *J Endod*. 2018;44(3):414-31.
9. El-Kateb NM, El-Backly RN, Amin WM, Abdalla AM. Quantitative Assessment of Intracanal Regenerated Tissues after Regenerative Endodontic Procedures in Mature Teeth Using Magnetic Resonance Imaging: A Randomized Controlled Clinical Trial. *J Endod*. 2020;46(5):563-74.
10. Songtrakul K, Azarpajouh T, Malek M, Sigurdsson A, Kahler B, Lin LM. Modified Apexification Procedure for Immature Permanent Teeth with a Necrotic Pulp/Apical Periodontitis: A Case Series. *J Endod*. 2020;46(1):116-23.
11. Yoshpe M, Einy S, Ruparel N, Lin S, Kaufman AY. Regenerative Endodontics: A Potential Solution for External Root Resorption (Case Series). *J Endod*. 2020;46(2):192-9.

12. Arruda MEF, Neves MAS, Diogenes A, Mdala I, Guilherme BPS, Siqueira JF Jr, et al. Infection Control in Teeth with Apical Periodontitis Using a Triple Antibiotic Solution or Calcium Hydroxide with Chlorhexidine: A Randomized Clinical Trial. *J Endod.* 2018;44(10):1474-9.
13. Soares Ade J, Lins FF, Nagata JY, Gomes BP, Zaia AA, Ferraz CC, et al. Pulp revascularization after root canal decontamination with calcium hydroxide and 2% chlorhexidine gel. *J Endod.* 2013;39(3):417-20.
14. Welbury R, Whitworth JM, Stone SJ, Duggal MS. Traumatic injuries to the teeth. In: Welbury R, Duggal MS, Hosey MT. *Paediatric dentistry* 5th ed. Oxford: Oxford University press; 2017. p. 227-55.
15. Jung C, Kim S, Sun T, Cho YB, Song M. Pulp-dentin regeneration: current approaches and challenges. *J Tissue Eng.* 2019;10:2041731418819263.
16. Dotto L, Sarkis Onofre R, Bacchi A, Rocha Pereira GK. Effect of Root Canal Irrigants on the Mechanical Properties of Endodontically Treated Teeth: A Scoping Review. *J Endod.* 2020;46(5):596-604.
17. Zeng Q, Nguyen S, Zhang H, Chebrolu HP, Alzebdeh D, Badi MA, et al. Release of Growth Factors into Root Canal by Irrigations in Regenerative Endodontics. *J Endod.* 2016;42(12):1760-6.
18. Chae Y, Yang M, Kim J. Release of TGF- β 1 into root canals with various final irrigants in regenerative endodontics: an in vitro analysis. *Int Endod J.* 2018;51(12):1389-97.
19. Montero-Miralles P, Martín-González J, Alonso-Ezpeleta O, Jiménez-Sánchez MC, Velasco-Ortega E, Segura-Egea JJ. Effectiveness and clinical implications of the use of topical antibiotics in regenerative endodontic procedures: a review. *Int Endod J.* 2018;51(9):981-8.
20. Vijayaraghavan R, Mathian VM, Sundaram AM, Karunakaran R, Vinodh S. Triple antibiotic paste in root canal therapy. *J Pharm Bioallied Sci.* 2012;4(Suppl 2):230-3.
21. Alasqah M, Khan SIR, Alfouzan K, Jamleh A. Regenerative Endodontic Management of an Immature Molar Using Calcium Hydroxide and Triple Antibiotic Paste: a Two-Year Follow-Up. *Case Rep Dent.* 2020;2020:9025847.

22. Tan EE, Quah SY, Bergenholtz G, Rosa V, Hoon Yu VS, Tan KS. Antibiotics Used in Regenerative Endodontics Modify Immune Response of Macrophages to Bacterial Infection. *J Endod.* 2019;45(11):1349-56.
23. Gomes-Filho JE, Duarte PC, de Oliveira CB, Watanabe S, Lodi CS, Cintra LT, et al. Tissue reaction to a triantibiotic paste used for endodontic tissue self-regeneration of nonvital immature permanent teeth. *J Endod.* 2012;38(1):91-4.
24. Stambolsky C, Rodríguez-Benítez S, Gutiérrez-Pérez JL, Torres-Lagares D, Martín-González J, Segura-Egea JJ. Histologic characterization of regenerated tissues after pulp revascularization of immature dog teeth with apical periodontitis using tri-antibiotic paste and platelet-rich plasma. *Arch Oral Biol.* 2016;71:122-8.
25. Bezgin T, Yilmaz AD, Celik BN, Kolsuz ME, Sonmez H. Efficacy of platelet-rich plasma as a scaffold in regenerative endodontic treatment. *J Endod.* 2015;41(1):36-44.
26. Murray PE. Platelet-Rich Plasma and Platelet-Rich Fibrin Can Induce Apical Closure More Frequently Than Blood-Clot Revascularization for the Regeneration of Immature Permanent Teeth: A Meta-Analysis of Clinical Efficacy. *Front Bioeng Biotechnol.* 2018;6:139.
27. Shivashankar VY, Johns DA, Maroli RK, Sekar M, Chandrasekaran R, Karthikeyan S, et al. Comparison of the Effect of PRP, PRF and Induced Bleeding in the Revascularization of Teeth with Necrotic Pulp and Open Apex: A Triple Blind Randomized Clinical Trial. *J Clin Diagn Res.* 2017;11(6):34-9.
28. Lv H, Chen Y, Cai Z, Lei L, Zhang M, Zhou R, et al. The efficacy of platelet-rich fibrin as a scaffold in regenerative endodontic treatment: a retrospective controlled cohort study. *BMC Oral Health.* 2018;18(1):139.
29. Timmerman A, Parashos P. Bleaching of a Discolored Tooth with Retrieval of Remnants after Successful Regenerative Endodontics. *J Endod.* 2018;44(1):93-7.
30. Andreasen JO, Bakland LK. Pulp regeneration after non-infected and infected necrosis, what type of tissue do we want? A review. *Dent Traumatol.* 2012;28(1):13-8.

31. Kahler B, Rossi-Fedele G, Chugal N, Lin LM. An Evidence-based Review of the Efficacy of Treatment Approaches for Immature Permanent Teeth with Pulp Necrosis. *J Endod.* 2017;43(7):1052-7.
32. Antunes LS, Salles AG, Gomes CC, Andrade TB, Delmindo MP, Antunes LA. The effectiveness of pulp revascularization in root formation of necrotic immature permanent teeth: A systematic review. *Acta Odontol Scand.* 2016;74(3):161-9.
33. Nazzal H, Duggal MS. Regenerative endodontics: a true paradigm shift or a bandwagon about to be derailed? *Eur Arch Paediatr Dent.* 2017;18(1):3-15.
34. Alobaid AS, Cortes LM, Lo J, Nguyen TT, Albert J, Abu-Melha AS, et al. Radiographic and clinical outcomes of the treatment of immature permanent teeth by revascularization or apexification: a pilot retrospective cohort study. *J Endod.* 2014;40(8):1063-70.

Mia Mrse rođena je 24. 9. 1995. godine u Dubrovniku gdje završava Osnovnu školu Lapad i Klasičnu gimnaziju Ruđera Boškovića. Stomatološki fakultet Sveučilišta u Zagrebu upisuje 2014. godine, a tijekom studija sudjeluje u studentskom programu *Zubić* koji promovira oralno zdravlje u dječjim vrtićima na području Grada Zagreba. Članica je *Studentske sekcije za ortodonciju* i *Studentske sekcije za dječju i preventivnu dentalnu medicinu*. Aktivno je sudjelovala na *Četvrtom simpoziju studenata dentalne medicine* 2019. godine kao voditeljica radionice *Sprječavaju li zaista fluoridni preparati demineralizaciju cakline?*.