

Držači mjesta kod ranog gubitka mliječnih zuba

Lulić, Nela

Master's thesis / Diplomski rad

2020

Degree Grantor / Ustanova koja je dodijelila akademski / stručni stupanj: **University of Zagreb, School of Dental Medicine / Sveučilište u Zagrebu, Stomatološki fakultet**

Permanent link / Trajna poveznica: <https://um.nsk.hr/um:nbn:hr:127:827240>

Rights / Prava: [Attribution-NonCommercial 4.0 International](#)/[Imenovanje-Nekomercijalno 4.0 međunarodna](#)

Download date / Datum preuzimanja: **2025-03-29**



Repository / Repozitorij:

[University of Zagreb School of Dental Medicine Repository](#)





Sveučilište u Zagrebu

Stomatološki fakultet

Nela Lulić

DRŽAČI MJESTA KOD RANOG GUBITKA MLIJEČNIH ZUBA

DIPLOMSKI RAD

Zagreb, 2020.

Rad je ostvaren u: Zavodu za dječju i preventivnu stomatologiju Stomatološkog fakulteta Sveučilišta u Zagrebu

Mentor rada: doc. dr. sc. Tomislav Škrinjarić, Zavod za dječju i preventivnu stomatologiju Stomatološkog fakulteta Sveučilišta u Zagrebu

Lektorica hrvatskog jezika: Ana Novotny, mag. educ. philol. croat.

Lektor engleskog jezika: Barbara Kružić, mag. educ. philol. angle et mag. educ. philol. croat.

Sastav Povjerenstva za obranu diplomskog rada:

1. _____
2. _____
3. _____

Datum obrane rada: _____

Rad sadrži: 30 stranica

2 tablice

6 slika

1 CD

Osim ako nije drukčije navedeno, sve ilustracije (tablice, slike i dr.) u radu su izvorni doprinos autora diplomskog rada. Autor je odgovoran za pribavljanje dopuštenja za korištenje ilustracija koje nisu njegov izvorni doprinos, kao i za sve eventualne posljedice koje mogu nastati zbog nedopuštenog preuzimanja ilustracija odnosno propusta u navođenju njihovog podrijetla.

Zahvala

Zahvaljujem se svom mentoru doc. dr. sc. Tomislavu Škrinjariću na pomoći i savjetima pri izradi diplomskog rada.

Najveća hvala mojoj obitelji na neizmjenoj podršci, strpljenju i ljubavi koju mi pružaju cijeli život. Hvala i mojim prijateljima koji su studentske dane učinili nezaboravnim.

DRŽAČI MJESTA KOD RANOG GUBITKA MLIJEČNIH ZUBA

Sažetak

Uloga mliječnih zuba je mnogostruka i od velike je važnosti održati ih zdravima sve do fiziološke ekfolijacije. Osim utjecaja na probavni sustav, govor i psihološki razvoj djeteta, čuvaju mjesto za trajne zube. Pri tome najvažniju ulogu imaju mliječni očnjak, prvi i drugi mliječni kutnjak, odnosno zona odupiranja. Prerani gubitak zone odupiranja dovodi do zbijenosti s karakterističnim kliničkim nalazom, labijalno postavljenim gornjim očnjakom i lingvalno donjim drugim pretkutnjakom. Najčešći uzrok ranog gubitka mliječnih zuba je karijes. Zbog toga je najvažnije dobro održavanje oralne higijena, a ako karijes nastane, potrebno ga je što prije sanirati. Neophodnoj ekstrakciji treba pristupiti s planom jer do gubitka prostora dolazi zbog pomicanja zuba u prazan prostor. Primjenom držača mjesta u mliječnoj i mješovitoj denticiji, moguća je prevencija malokluzije.

Ključne riječi: mliječni zubi, karijes, malokluzija, držači mjesta

Space maintainers in early loss of deciduous teeth

Summary

The role of the deciduous teeth is multiple and it is highly important to keep them healthy until the physiological exfoliation. Other than affecting the digestive system, speech, and psychological development of the child, they keep space for the permanent teeth.

The most important part is the region of primary canine as well as the first and second primary molars. The premature loss of the primary canine and the first and second primary molars leads to compaction with a characteristic clinical findings of permanent teeth with labial placement upper canine and lingual placement of the lower second premolar. The most common cause of early loss of deciduous teeth is dental caries. Therefore, it is very important to maintain the oral hygiene, and if cavities occur, it needs to be treated as soon as possible. If the extraction is imminent, it should be approached with a plan. The early teeth loss leads to the loss of space because of the movement of the teeth into the empty space. By using space maintainers in deciduous and mixed dentition, malocclusion could be prevented.

Keywords: deciduous tooth, caries, malocclusion, space maintainers

SADRŽAJ

1. UVOD	1
2. DRŽAČI MJESTA I RAZVOJ DENTICIJE	3
2.1. Nicanje zuba	4
2.1.1. Mliječna denticija.....	4
2.1.2. Mješovita denticija.....	6
2.1.3. Trajna denticija	8
2.2. Etiologija ranog gubitka mliječnih zuba.....	8
2.2.1. Rana eksfolijacija mliječnih zuba	8
2.2.2. Karijes	9
2.2.3. Ekstrakcija mliječnih zuba	11
2.2.4. Dentalna trauma	11
2.3. Posljedice preranog gubitka mliječnih zuba	11
2.4. Dijagnostika	12
2.4.1. Analiza prostora u mješovitoj denticiji	12
2.5. Planiranje terapije	13
2.6. Držači mjesta	16
2.6.1. Pasivni držači mjesta.....	16
2.6.1.1. Mobilni pasivni držači mjesta	16
2.6.1.2. Fiksni pasivni držači mjesta	17
2.6.2. Aktivni držači mjesta	19
2.6.2.1. Mobilni aktivni držači mjesta.....	19
2.6.2.2. Fiksni aktivni držači mjesta.....	20
3. RASPRAVA	22
4. ZAKLJUČAK	24
5. LITERATURA	26
6. ŽIVOTOPIS	29

Popis skraćenica

DSI - donja suma inciziva

G345 - potreban prostor za smještaj gornjih zuba CP2 sementa

D345 - potreban prostor za smještaj donjih zuba CP2 sementa

KEP indeks - broj zuba s karijesom, zuba s ispunom i broj izvađenih zuba

CEZIH - Centralni zdravstveni informacijski sustav Republike Hrvatske

1. UVOD

Prerani gubitak mlječnih zuba može dovesti do gubitka prostora u zubnom luku i time veću mogućnost za razvoj malokluzije.

Preventivne mjere i naprave u ortodontici usmjerene su prema sprječavanju malokluzija koje su uvjetovane vanjskim čimbenicima, nepogodnim navikama, karijesom i preranim gubitkom zuba. U ovoj fazi bitna je edukacija roditelja i pacijenta, praćenje rasta i razvoja zuba i skeletnih struktura te otkrivanje mogućih uzročnika malokluzije. Ako je problem već nastao, interceptivnom ortodontcijom se pokušava zaustaviti ili onemogućiti anomaliju da se razvije u potpunosti. Interceptivna ortodontcija obuhvaća liječenje pacijenata u razdoblju mlječne i rane mješovite denticije.

Svrha ovog rada je prikazati vrste držača mjesta i njihovu primjenu kod pacijenata s ranim gubitkom mlječnih zuba.

2. DRŽAČI MJESTA I RAZVOJ DENTICIJE

2.1. Nicanje zuba

Razvoj denticije kod djece započinje pojavom mliječnih zuba, potom se njen razvoj nastavlja nicanjem trajnih zuba. Iz toga zaključujemo da su moguća tri razdoblja: mliječna, mješovita i, konačna, trajna dentacija. U mliječnoj i mješovitoj denticiji okluzijski su odnosi nestabilni jer su pod utjecajem skeletnog rasta. Između dvanaeste i petnaeste godine, tj. tijekom razdoblja trajne denticije uspostavlja se konačna okluzija. (1)

2.1.1. Mliječna denticija

Period nicanja mliječne denticije započinje u dobi od otprilike šest mjeseci i traje prosječno do dvije i pol godine života. Vrijeme nicanja je relativno promjenjivo i odstupanja od tri mjeseca se smatraju normalnim. (2) Redoslijed nicanja je, međutim, obično očuvan. Može se očekivati prvo nicanje donjih središnjih sjekutića, ubrzano praćeno lateralnim sjekutićima. Nakon njih niču gornji i donji prvi kutnjaci iza kojih slijedi nicanje očnjaka. Mliječna denticija se obično kompletira nicanjem prvo donjih, a zatim gornjih drugih kutnjaka. (3) U potpunoj mliječnoj denticiji nalazimo 20 zuba, a oni počinju ispadati između šeste i sedme godine života kada započinje razdoblje mješovite denticije.

mliječni zubi	središnji sjekutić	lateralni sjekutić	očnjak	prvi kutnjak	drugi kutnjak
maksila	8 – 12 mj	9 – 13 mj	16 – 22 mj	13 – 19 mj	25 – 33 mj
eksfolijacija	6 – 7 g	7 – 8 g	10 – 12g	9 – 11 g	10 – 12 g

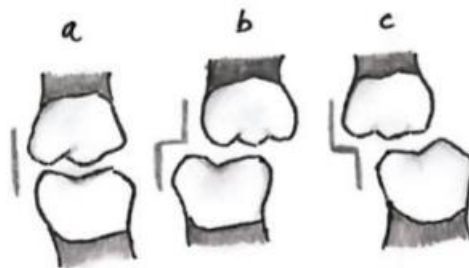
mliječni zubi	središnji sjekutić	lateralni sjekutić	očnjak	prvi kutnjak	drugi kutnjak
mandibula	6 – 10 mj	10 – 16 mj	17 – 23 mj	14 – 18 mj	23 – 31 mj
eksfolijacija	6 – 7 g	7 – 8 g	9 – 12 g	9 – 11 g	10 – 12 g

Tablica 1. Kronologija nicanja mliječnih zubi. Preuzeto (4)

Prisustvo dijastema jedna je od karakteristika mliječne denticije, a klasificiraju se kao frontalne i primatne. Frontalne dijasteme se nalaze između frontalnih zuba i uglavnom su prisutne od početka njihova nicanja. Tijekom rasta djeteta i alveolarnog nastavka, one se postepeno povećavaju. Primatne dijasteme su obično prisutne odmah prilikom nicanja mliječnih zuba. U gornjem zubnom luku nalaze se između lateralnih sjekutića i očnjaka, a u donjem zubnom luku, između očnjaka i prvih kutnjaka. Dijasteme između mliječnih zuba su znak pravilnog rasta i razvoja, a potrebne su zbog pravilnog postavljanja trajnih zubi u zubni niz. (3)

U lateralnom segmentu, nicanjem prvih mliječnih kutnjaka dolazi do prvog fiziološkog podizanja zagriža, što je jedna od funkcija potporne zone. Potporna zona se definira kao prostor mliječnog očnjaka i mliječnih molara, na čiju se poziciju u zubnom luku moraju smjestiti trajni očnjak, prvi i drugi pretkutnjak (CP2 segment). Ukoliko dođe do ranog gubitka zuba potporne zone, stvaraju se uvjeti za razvoj malokluzije u trajnoj denticiji. (6,5)

Normalan i najčešći odnos mliječnih kutnjaka u položaju maksimalne interkuspidacije je ravna ekvidistalna ravnina gdje distalne površine gornjih i donjih mliječnih kutnjaka završavaju u istoj ravnini. Ekvidistalna ravnina s distalnim pomakom, u kojoj se donji drugi kutnjak nalazi distalnije u odnosu na gornji, ekvivalentna je klasi II po Angleu. Mezijalno pomaknuta ravnina odgovara klasi I po Angleu. Ekvivalent klasi III se nikada ne viđa u mliječnoj denticiji zbog standardnog obrasca kraniofacijalnog rasta gdje donja čeljust zaostaje za gornjom. (7,6)



Slika 1. Okluzalni odnos mliječnih kutnjaka. a - ekvidistalna ravnina, b - distalna stepenica, c - mezijalna stepenica

2.1.2. Mješovita denticija

Period mješovite denticije traje od šeste do dvanaeste godine života. Najčešće započinje nicanjem prvih trajnih kutnjaka, a tek znatno rjeđe to mogu biti donji središnji sjekutići. Nicanjem prvih trajnih kutnjaka dolazi do drugog fiziološkog dizanja zagriža, dok nicanjem drugih trajnih kutnjaka do trećeg. (6)

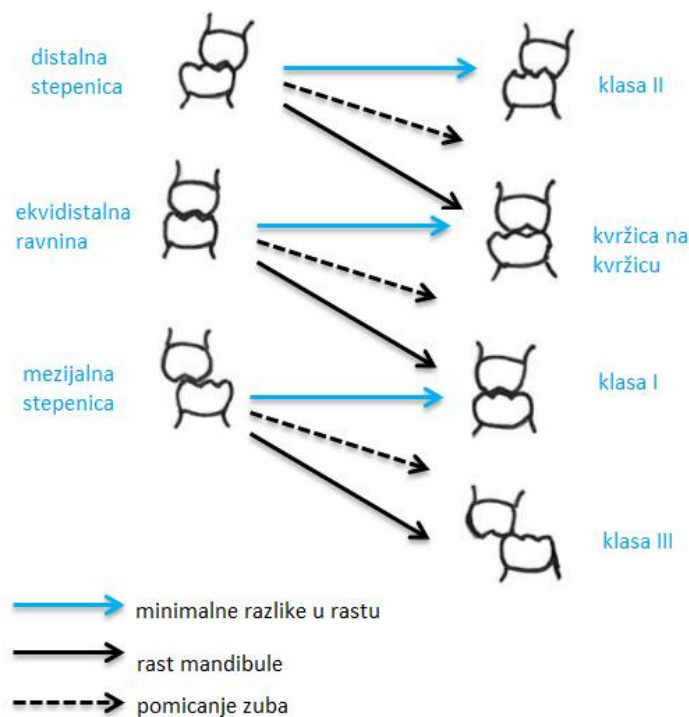
trajni zubi	maksila	mandibula
središnji sjekutić	7 – 8 g	6 – 7 g
lateralni sjekutić	8 – 9 g	7 – 8 g
očnjak	11 – 12 g	9 – 10 g
prvi premolar	10 – 11 g	10 – 12 g
drugi premolar	10 – 12 g	11 – 12 g
prvi kutnjak	6 – 7 g	6 – 7 g
drugi kutnjak	12 – 13 g	11 – 13 g
treći kutnjak	17 – 21 g	17 – 21 g

Tablica 2. Kronologija nicanja trajnih zubi. Preuzeto(7)

Odnos trajnih prvih kutnjaka u mješovitoj denticiji određen je položajem mliječnih kutnjaka. Vodilja rasta prvih trajnih kutnjaka su distoaproximalne plohe drugih mliječnih kutnjaka koje čine ekvidistalnu ravninu. (2) Različite mogućnost promjene odnosa kutnjaka iz mješovite u trajnu denticiju uzrokovane su rastom mandibule prema naprijed i pomicanjem zuba. Pomak donjeg prvog kutnjaka u odnosu na gornji, kod djeteta koje ima normalan obrazac rasta, iznosi u prosjeku 3 - 4 mm, odnosno za pola kvržice. Za prvu polovinu pomaka odgovoran je veći rast mandibule u odnosu na maksilu. Na taj način mandibula potpuno dostiže maksilu i doprinosi promjeni odnosa molara. Druga polovina je posljedica dodatnog prostora zvanog *leeway space*. Trajni pretkutnjaci su manji od mliječnih zuba koje zamjenjuju i rezultat toga je spomenuti *leeway space* sa svake strane gornjeg i donjeg zubnog luka. U gornjem zubnom luku on iznosi 1,5 mm, a u donjem 2,5 mm. (3) Većina tog prostora otpada na razliku u veličini drugog mliječnog molara i drugog trajnog premolara, a zbog označavanja tog mliječnog zuba u anglosaksonskoj literaturi slovom E taj se prostor nekada nazivao i *E space*.

(8) Zbog toga odnos početne distalne stepenice može biti promijenjen na odnos kvržica na kvržicu u trajnoj dentaciji, ali nije vjerojatno da će se ispraviti potpuno u klasu I. Isto tako je moguće da neće doći do veće prominentnosti mandibule, i u tom slučaju odnos kutnjaka ostaje vjerojatno u punoj klasi II u trajnoj dentaciji. Slično tome ravna ekvidistalna ravnina, koja stvara odnos kvržice na kvržicu trajnih kutnjaka kada oni niknu, može se promijeniti u klasu I u trajnoj dentaciji, ali može ostati ista ako obrazac rasta nije povoljan. Ista stvar je i s mezijalnom stepenicom koja stvara odnos klase I u ranoj dentaciji. Ako odnos mezijalne stepenice napreduje za pola kvržice uz kontinuirani rast mandibule, može se razviti klasa III.

(3)



Slika 2. Okluzalni odnos mlječnih i trajnih kutnjaka

2.1.3. Trajna denticija

Trajnu denticiju čine 32 zuba, a razdoblje trajne denticije započinje u dvanaestoj godini. Zadnji zubi koji niču u trajnoj denticiji su treći trajni kutnjaci. To su zubi koji pokazuju najveću varijabilnost svog razvoja.

Koncept pravilne okluzije uvodi Angle 1890. godine. Opisuje četiri klase koje bazira na okluzijskom odnosu prvih kutnjaka i rasporedu zubi u odnosu na liniju okluzije. Okluzalna linija je pravilna linija koja prolazi kroz centralne fisure gornjih molara i preko cinguluma gornjih očajaka i inciziva. U donjoj čeljusti ide preko bukalnih kvržica i incizalnih bridova donjih zuba.

- Normalna okluzija: Odnos gornjih i donjih kutnjaka mora biti takav da meziobukalna kvržica gornjeg kutnjaka okludira s bukalnom fisurom donjeg kutnjaka i zubi moraju pratiti liniju okluzije.
- Klasa I: Normalan odnos kutnjaka uz nepravilnu liniju okluzije zbog nepravilno postavljenih zuba, rotacije ili nekih drugih uzroka.
- Klasa II: Donji kutnjak nalazi se distalnije u odnosu na gornji uz pravilnu ili nepravilnu liniju okluzije.
- Klasa III: Donji kutnjak nalazi se mezijalnije u odnosu na gornji uz pravilnu ili nepravilnu liniju okluzije. (3)

2.2. Etiologija ranog gubitka mliječnih zuba

2.2.1. Rana ekfolijacija mliječnih zuba

Trajni zubi koji se pomiču prema površini alveolarnog grebena uzrokuju resorpciju tvrdih tkiva koja se nalaze u njihovom okruženju. Najčešće ektopično nicanje zuba se viđa kod nicanja prvog trajnog molara, pogotovo u gornjoj čeljusti. Mezijalni dio krune zuba resorbira distalni korijen drugog mliječnog molara. Preranom ekfolijacijom drugog mliječnog molara gubi se prostor kojeg su zubi potporne zone osigurali za svoje trajne nasljednike. (9)



Slika 3. Ektopično nicanje prvog gornjeg trajnog kutnjaka

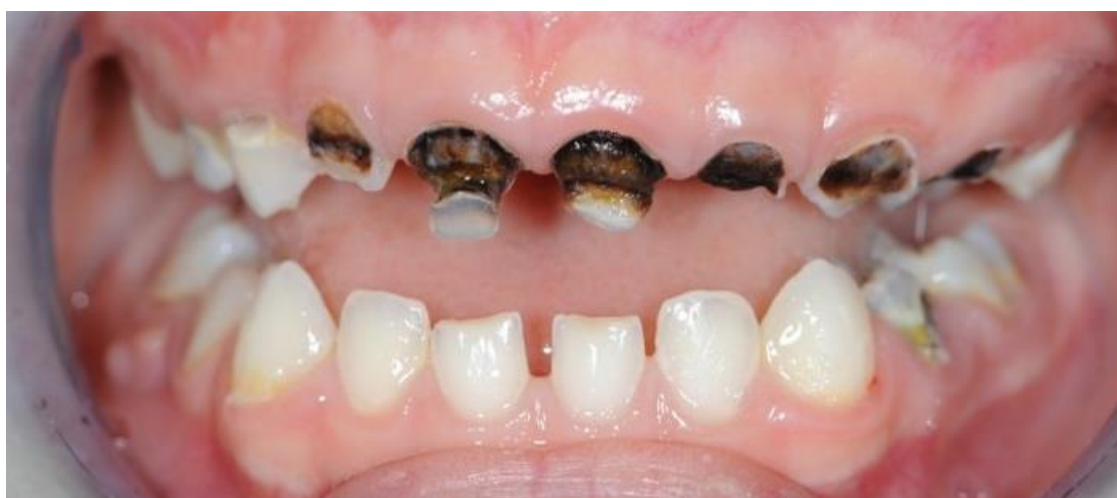2.2.2. Karijes

Rani gubitak mliječnih zubi je najčešće uzrokovan karijesom. U prve tri godine života pojavljuje se poseban oblik karijesa koji se naziva rani dječji karijes. Prema definiciji Američke akademije za dječju stomatologiju, odnosi se na prisustvo jednog ili više karijesa, ekstrahiranih zuba ili zuba sa ispunom, u dobi do tri godine života. (10) Karijes prvo zahvaća labijalne plohe prednjih gornjih zuba, a potom palatinalne. Oštećenja se u početku pojavljuju uz vrat zuba, a manifestiraju se kao manja demineralizirana područja mutno bijele boje. Ona vrlo brzo prelaze u prave karijesne lezije koje mogu obuhvatiti cijeli zub. Karijes se nakon gornjih sjekutića može proširiti na gornje očnjake, a zatim i na grizne plohe gornjih kutnjaka. Za razliku od gornjih zubi, donji su zubi rijetko zahvaćeni ranim dječjim karijesom zbog toga što su bliže jeziku koji zajedno sa slinom s njih mehanički uklanja ostatke hrane i zaslađenih tekućina. (11) U etiologiji ranog dječjeg karijesa najčešće se, kao uzroci, navode dugotrajno dojenje, hranjenje djeteta mlijekom ili drugom zaslađenom tekućinom prije spavanja ili tijekom noći. (12)

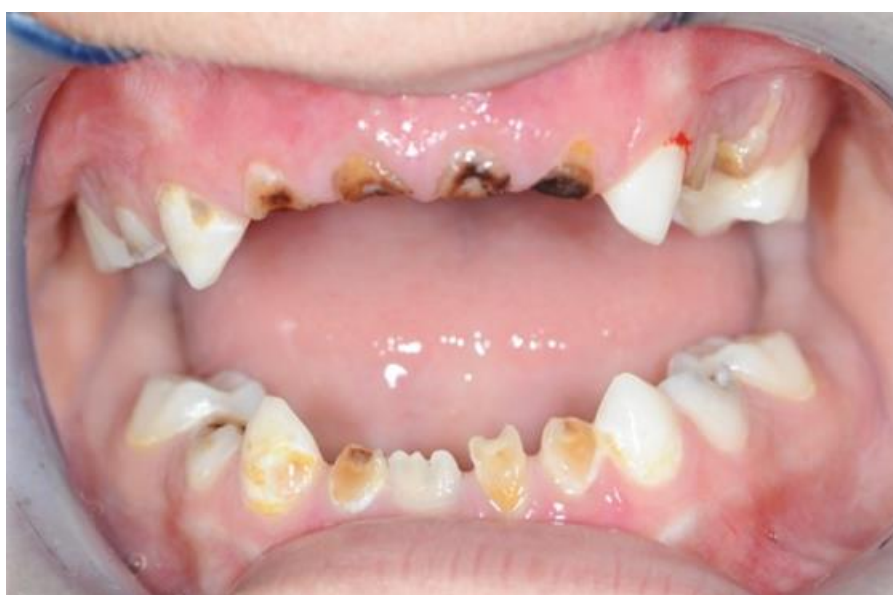Na kojoj će se zubnoj plohi karijes pojaviti, ovisi o morfološkim karakteristikama zubi. Najčešće su prvo ugrožene okluzalne plohe molara. Predilekcijska mjesta su i aproksimalne plohe tih zuba, na kojima pojava karijesa ovisi o interdentalnom razmaku, tj. o kontaktnoj zoni dva susjedna zuba. (5) Interproksimalni karijesi, ako se ne saniraju na vrijeme, mogu dovesti do skraćivanja zubnog niza. Najosjetljivije područje je lateralni segment, jer gubitkom kontakta zbog interproksimalnih karijesa može doći do mezijalnog pomaka prvog trajnog molara. (13)



Slika 4. Skraćenje zubnog luka kao posljedica aproksimalnog karijesa



Slika 5. Rani dječji karijes. Preuzeto s dopuštenjem doc. dr. sc. Tomislava Škrinjarića



Slika 6. Rani dječji karijes. Preuzeto s dopuštenjem doc. dr. sc. Tomislava Škrinjarića

2.2.3. Ekstrakcija mliječnih zuba

Indikacije za ekstrakciju mliječnog zuba su: resorbirani mliječni zub, mliječni zub s kroničnim patološkim promjenama (fokaloza, gangrenozni korjenovi, mliječni zubi s traumatskim frakturama korijena), kariozni zubi koje nije moguće konzervativno liječiti, mliječni zub koji predstavlja prepreku nicanja trajnog zuba, destruirani zub prije terapijskog zračenja- prevencija osteomijelitisa. (12) Prije donošenja odluke za ekstrakciju mliječnog zuba potrebno je pažljivo klinički i radiografski pregledati usnu šupljinu. Taj će postupak dati podatke o razvoju okluzije i zubnog luka, resorpciji korijena, stupnju razvoja trajnog zuba i susjednog zuba te o mogućoj infekciji. (5)

2.2.4. Dentalna trauma

Dentalne traume mliječnih zuba su vrlo česte u dječjoj dobi. Većina trauma se događa u dobi između druge i treće godine života. Razlog je pojačano razvijanje motorike djeteta, kretanje su tada samostalnije, ali s više padova i ozljeda jer je motorička koordinacija neusklađena. Zubi koji su najčešće zahvaćeni su frontalni zubi. Osim ozljeda tvrdih zubnih tkiva moguće su i ozljede kosti, parodontnih i mekih tkiva. Traume mliječnih zuba, osim što rezultiraju ozljedom mliječnog zuba različitog intenziteta, mogu biti kombinirane i s ozljedom zuba trajnog zuba. (14)

2.3. Posljedice preranog gubitka mliječnih zuba

Mliječni zubi imaju važnu ulogu u razvoju čeljusti i samog organizma u cjelini. Osim što utječu na probavni sustav, govor i psihološki razvoj djeteta, čuvaju mjesto za trajne zube. (11) Prerani gubitak prostora u zoni odupiranja može dovesti do mezijalizacije prvog trajnog molara, distalizacije prednjih zuba, a posljedično tome alternativnu erupciju trajnog zuba. Rezultat svega je otežana erupcija trajnih zuba, pomak medijalne linije, križni zagriz, te zbijenost zbog smanjene dimenzije čeljusti koja ne odgovara smještaju trajnih zuba. (15) Karakterističan klinički nalaz zbijenosti kao posljedica ranog gubitka zone odupiranja je visoko labijalno postavljen gornji očnjak i lingvalno postavljen drugi donji pretkutnjak. Gornji trajni očnjaci i donji trajni drugi pretkutnjaci su zubi koji kasnije niču te za njih nema dovoljno prostora za pravilan smještaj.

2.4. Dijagnostika

Ako je neophodno mliječni zub ekstrahirati, potrebno je prethodno utvrditi moguće posljedice i plan preventivnih mjera kako bi se prevenirala malokluzija. Preporuka je držač mjesta aplicirati prije nego što izniknu prvi trajni kutnjaci. Ako to nije moguće onda je kod planiranja ortodontske terapije u mješovitoj denticiji važno odrediti stupanj zbijenosti, jer terapija ovisi o njenoj ozbiljnosti. Problem prostora za smještaj trajnih zuba u fazi mješovite denticije moguće je riješiti serijskom ekstrakcijom, ekspanzijom lukova ili držačima mjesta.

2.4.1. Analiza prostora u mješovitoj denticiji

Da bi se procijenilo ima li dovoljno prostora za smještaj svih zuba unutar zubnih lukova, potrebno je analizirati prostor. Analiza prostora podrazumijeva određivanje raspoloživog i potrebnog prostora za smještaj svih zuba. (6) Pri tome se uglavnom misli na područje zone odupiranja, na čije mjesto se smještaju trajni očnjak, prvi te drugi pretkutnjak (CP2 segment). (8) Budući da nije moguće točno odrediti medio-distale dimenzije neizniklih zuba, u analizi se rabe matematičke metode predviđanja.

a) Moyersova analiza

Moyersova analiza za određivanje prostora za smještaj zubi CP2 segmenta koristi zbroj izmjerenih meziodistalnih širina donjih središnjih i lateralnih sjekutića. (8) Na osnovi zbroja meziodistalnih širina donjih trajnih sjekutića, Moyers je napravio tablice predvidljivosti. Prema preporuci autora u svakodnevnoj praksi koriste se one sa 75 % vjerojatnosti. Za ovu analizu je potrebno da su iznikli trajni donji sjekutići, koji niču do osme godine, tako da se analiza može primijeniti vrlo rano. Moyers koristi širine donjih inciziva jer su genetski stabilniji od drugih grupa zuba. (6)

Postupak započinje uzimanjem alginatnog otiska te izradom sadrenih modela. Na modelima se uz pomoć pomične mjerke izmjere mezidistalne širine donjih sjekutića. Polovica donje sume inciziva se projicira od sredine čeljusti označi se na luku. Prostor od oznake na modelu do mezi-aproksimalne površine prvog trajnog kutnjaka predstavlja raspoloživi prostor. Potreban prostor se očitava iz tablice. Vrijednost razlike između potrebnog i raspoloživog prostora nam pokazuje postoji li manjak ili višak prostora u zubnom luku. (8)

b) Tanaka-Johnstonova analiza

Slično Moyersovoj analizi, Tanaka-Johnstonova analiza za procjenu veličine potporne zone koristi meziodistalnu širinu donjih trajnih sjekutića. Prednost metode je ta da ne zahtjeva upotrebu tablica, nego se veličina potrebnog prostora za smještaj trajnog očnjaka, prvog i drugog pretkutnjaka određuje pomoću formula. (6)

$$G345 = \frac{1}{2} DSI + 11$$

$$D345 = \frac{1}{2} DSI + 10,5$$

2.5. Planiranje terapije

Prilikom planiranja držača mjesta, sljedeći faktori se moraju uzeti u obzir.

a) Izgubljeni zub

Odluka o terapiji držača prostora uvelike ovisi i o zubu koji je izgubljen. Terapija kod ranog gubitka mliječnih sjekutića indicirana je uglavnom iz estetskih, funkcionalnih ili fonetskih razloga, jer gubitak prostora u frontalnoj regiji se uglavnom ne događa.

Prerani gubitak mliječnog očnjaka je najčešće uzrokovan resorpcijom korijena tijekom nicanja lateralnog sjekutića. Nakon ranog unilateralnog gubitka mliječnog očnjaka može doći do pomaka medijalne linije zbog distalnog pomaka trajnih sjekutića. (16) Novija istraživanja su pokazala da pomak nije toliko značajan kako se prije smatralo. Navedeno je da terapija ne bi trebala biti indicirana kod svakog pacijenta s ranim unilateralnim gubitkom mliječnog očnjaka. Obostrani gubitak mliječnih očnjaka može dovesti do lingvalnog naginjanja donjih trajnih sjekutića i time skraćivanja zubnog luka u frontalnom dijelu. Do gubitka prostora u lateralnom dijelu zubnog luka ne dolazi. (17, 18)

Literatura je kontroverzna u vezi terapije ranog gubitka prvih mliječnih kutnjaka. Pojedina istraživanja navode da terapija nije potrebna u mliječnoj i mješovitoj denticiji kod onih pacijenata koji imaju dobru interkuspidaciju na mliječnim molarima. (19) Druga skupina autora navodi da su držači mjesta indicirani ako su mliječni kutnjaci izgubljeni prije erupcije prvih trajnih kutnjaka. Nicanjem uzrokuju pomak drugog mliječnog molara u ekstrakcijski prostor prvog mliječnog molara. Uz dodatan distalni pomak prednjih zuba, može doći do gubitka prostora. (20)

U slučaju ranog gubitka drugog mliječnog kutnjaka, postoji tendencija mezijalnog pomaka prvog trajnog molara. Mezijalni pomak se smatra fenomenom trajnih molara zbog njihove mezijalne inklinacije i zbog toga oni niču mezijalno i okluzalno. Pomak trajnog prvog kutnjaka može značajno doprinijeti zbijenosti u posteriornom dijelu zubnog luka. (3) Gubitak prostora je veći ako je drugi mliječni kutnjak izgubljen prije erupcije prvog trajnog kutnjaka. Naime, nicanje prvog trajnog kutnjaka je vođeno distalnom plohom drugog mliječnog kutnjaka i ako on nedostaje prvi trajni kutnjak niče mezijalnije. (16)

b) Vremenski period od gubitka zuba

Zatvaranje prostora se obično događa unutar šest mjeseci od gubitka mliječnog zuba s tendencijom bržeg zatvaranja prostora u maksili, a ne u mandibuli. Zbog toga, ako će proći više od šest mjeseci od nicanja trajnog zuba i ako ima dovoljno prostora (jer prostor nije izgubljen ili je završeno ponovno dobivanje prostora), potrebno je čuvanje prostora. (20)

c) Dentalna dob pacijenta

Bitan faktor u planiranju je dob u kojoj je pacijent izgubio mliječni zub. Bitno je naglasiti da je važnija dentalna dob, a ne kronološka. Odrediti se može pomoću tri karakteristike. Prva je koji je zub niknuo. Druga i treća su iznos resorpcije korjenova mliječnih zuba i iznos razvoja korijena trajnog zuba. (3) Smatra se da je zub u fazi erupcije kada je $\frac{3}{4}$ korijena trajnog zuba razvijeno. Faza erupcije je relativno kratka i traje nekoliko mjeseci. (21) Ako se zub koji je u fazi erupcije nalazi pored područja prerano izgubljenog mliječnog zuba, gubitak prostora će biti veći. To najviše utječe na odnos između nicanja prvog trajnog kutnjaka i ranog gubitka mliječnih molara. Gubitak prostora je znatno manji ako su trajni prvi kutnjaci izniknuli prije gubitka mliječnih molara. (20)

d) Količina kosti koja prekriva neiznikli zub

Predviđanja pojave trajnog zuba na temelju razvoja korijena ili vremenskog perioda koje je proteklo od gubitka zuba nisu pouzdani ako je kost koja prekriva trajni zub uništena karijesnom infekcijom. U takvim slučajevima, nicanje trajnog zuba može biti ubrzano. Ako kost koja prekriva trajni zub nije uništena karijesom, debljinom kosti radiološki možemo predvidjeti je li potreban držač mjesta ili ne. U eruptivnoj fazi nicanja premolara, dokazano je da za pomak kroz kost od 1 mm im je potreban vremenski period od četiri do pet mjeseci. (22)

e) Raspoloživ prostor u zubnom nizu

Najveći i najbrži gubitak prostora nastaje kod osoba s primarnom kompresijom. Kod osoba s viškom prostora u zubnim nizovima neće doći do gubitka prostora u zubnim nizovima. (5)

f) Prisutnost neprikladnih navika

Neprikladna navika sisanja prsta može uzrokovati kolaps zubnog niza nakon preranog gubitka mliječnih zuba zbog jakog pritiska. Također, jaka izraženost mentalnog mišića i jezika može dovesti do distalnog pomaka prednjih zuba. To je najviše izraženo kod preranog gubitka prvog mliječnog kutnjaka ili mliječnog očnjaka. (23)

g) Oralna higijena i kooperativnost pacijenta

Svaki pacijent koji bi se uzeo u obzir za postavljanje držača mjesta mora bit kooperativan. Oralna higijena pacijenta mora biti besprijekorna jer držači mjesta su predilekcijsko mjesto za nakupljanje ostataka hrane i stvaranje plaka. Iznimno je važno održavati oralnu higijenu radi prevencije karijesa i gingivitisa. (15)

h) Medicinska anamneza

Podatak iz medicinske anamneze o riziku od subakutnog bakterijskog endokarditisa ili o imunološkoj kompromitiranosti je vrlo važan. Naime, držač mjesta u obliku distalnog upirača je kontraindiciran upravo kod takvih pacijenata, jer nije dokazana potpuna epitelizacija oko intraalveolarnog dijela. Takvi pacijenti su rizični te je moguć nastanak infekcije. (3)

2.6. Držači mjesta

Držači mjesta se dijele prema načinu djelovanja i načinu fiksiranja. Prema načinu djelovanja postoje aktivni i pasivni. Aktivni držači mjesta omogućuju povećanje prostora svojim djelovanjem, dok pasivni samo zadržavaju već postojeći prostor bez njegove promjene. Prema načinu fiksiranja dijele se na fiksne i mobilne. Fiksni držači mjesta se cementiraju u ustima pacijenta dok mobilne pacijent može vaditi iz usta. (12) Pacijenti moraju dolaziti na redovite kontrole da bi se provjeravala stabilnost držača mjesta, održavanje oralne higijene pacijenta i erupcija zuba.

Zahtjeve koje držač mjesta mora ispuniti su:

1. rekonstrukcija prostor u vertikalnoj i mezidostalnoj ravnini
2. mora biti dostupan čišćenju
3. mora dopustiti normalan rast i razvoj zubi i čeljusti
4. trebao bi biti dovoljno čvrst da može izdržati funkcijske sile žvakanja. (24)

2.6.1. Pasivni držači mjesta

Pasivni držači mjesta prikladni su jedino ako postoji dovoljno prostora i svi neiznikli zubi su prisutni ili su na odgovarajućem stupnju razvoja. Ako nema dovoljno mjesta ili nedostaju zubi nasljednici, držači mjesta nisu dovoljni. (3)

2.6.1.1. Mobilni pasivni držači mjesta

a) Djelomična proteza

Indikacija za djelomičnu protezu je obostrano čuvanje mjesta u stražnjem dijelu kada nedostaje više od jednog zuba po segmentu dok trajni sjekutići još nisu niknuli. (3) Naprave od prstena i petlje te lingvalni luk u tom slučaju su kontraindicirani. Prsten i petlja zbog dužine bezubog prostora, a lingvalni luk zbog lingvalnog položaja neizniklih trajnih sjekutića. Djelomična proteza je građena od akrilatne baze i Adamsovih kvačica koje omogućuju dobru retenciju. Nadoknađuje žvačnu funkciju, ali i estetsku za nadomjestak prednjih zubi. Služe i za popravljjanje izgubljene vertikalne dimenzije i stimuliraju erupciju trajnih zuba. (5)

2.6.1.2. Fiksni pasivni držači mjesta

a) Prsten i petlja

Prsten s petljom je unilateralni držak mjesta u stražnjem segmentu. Čini ga prsten koji je cementiran na zub i zalemljena petlja građena od nehrđajućeg čelika (0,036 ili 0,040 inča). Prsten može biti izrađen laboratorijski ili konfekcijski. Danas se najčešće koriste konfekcijski. Nakon odabira prstena odgovarajuće veličine i adaptacije na zub uzme se otisak. Potom se prsten skida i puni voskom u alginatnom otisku. Iz otiska se izlije radni model i napravi odgovarajuća petlja koja se lemi s oralne i vestibularne strane. (5) Petlja se nalazi 1 mm od gingive te se naslanja na prvi susjedni zub, čuvajući mjesto za zub nasljednik. Nedostatci su ograničeno čuvanje mjesta samo za jedan zub i ne očekuje se da prihvaća funkcionalne sile žvakanja. Ne postoji funkcionalni nadomjestak za zub koji nedostaje i ne prevenira izrastanje antagonista iz suprotnog zubnog luka. (3) Prsten se uglavnom nalazi distalno do ekstrakcijskog prostora, na prvom trajnom kutnjaku ili drugom mliječnom kutnjaku. (16)

Ukoliko se prsten stavlja na mliječni zub potrebno je provjeriti rendgenografski očekuje li se uskoro njegova ekfolijacija prije nicanja zuba za koji se održava prostor za nicanje. Osim unilateralnog korištenja, moguća je primjena i kod obostranog gubitka jednog mliječnog molara. Prije nego što su niknuli trajni incizivi preporučljivo je upotrijebiti dva držača mjesta umjesto lingvalnog luka jer se time omogućuje neometana erupcija trajnih zubi. (5)

b) Distalni upirač

Distalni upirač je indiciran kada je drugi mliječni molar izgubljen prije erupcije prvog trajnog kutnjaka. Naprava se sastoji od prstena ili krune od nehrđajućeg čelika, na to je pričvršćena petlja sa plohom vodiljom duž koje niče prvi trajni kutnjak. (16) Da bi ploha vodilja mogla djelovati, ona se mora produžiti u alveolarni nastavak tako da dodiruje prvi trajni kutnjak oko 1 mm ispod mezijalnog brida. Ako nedostaju prvi i drugi mliječni kutnjak, radi se mobilna naprava, a ploha vodilja se ugrađuje u djelomičnu protezu. Naprava je kontraindicirana kod pacijenata kod kojih postoji rizik od subakutnog bakterijskog endokarditisa ili su imunološki kompromitirani jer nije dokazana potpuna epitelizacija oko intraalveolarnog dijela. (3)

c) Lingvalni luk

Lingvalni luk se sastoji od prstena cementiranih na druge mliječne ili prve trajne kutnjake. Za njih je pričvršćena čelična žica promjera 0,9 mm koja dodiruje cingulume sjekutića od 1 do 1,5 mm udaljena od mekog tkiva te se u području očnjaka spušta prema dolje od mliječnih molara i neizniklih premolara. Time im je omogućeno neometano nicanje. Lingvalni luk je indiciran kao držač mjesta kada nedostaju stražnji mliječni zubi, a trajni incizivi su niknuli. (3) Zbog takvog rasporeda prstena i položaja žice, funkcija mu je da spriječi anteriorni pomak stražnjih zubi ili posteriorni pomak prednjih zubi. (2)

d) Transpalatinalni luk

Transpalatinalni luk je žičani luk koji preko nepca povezuje dva maksilarna prva trajna kutnjaka. Omega petlja na nepcu je okrenuta palatinalno, a otvorena incizalno. Luk može biti fiksni ili mobilan. Fiksni je građen od čelične žice promjera 0,9 mm i zalemljen na prstene, dok je mobilan izrađen od titan-molibden žice i umeće se u tube na prstenima. Najbolja indikacija transpalatinalnog luka je kada je jedna strana luka intaktna, a na drugoj nedostaje nekoliko mliječnih zubi. (3, 8)

e) Nanceov luk

Nanceov luk je modifikacija transpalatinalnog luka. Petlja mu se nalazi unutar akrilatne pločice koja se dodatno sidri na nepce. Kada su izgubljeni mliječni kutnjaci bilateralno, transpalatinalni luk se ne preporuča zbog mogućeg naginjanja kutnjaka mezijalno, a tada je i indiciran Nanceov luk. (3,8)

f) Vlaknima ojačani kompoziti

Vlaknima ojačani kompoziti posebna su skupina materijala građenih od smolaste matrice koja podupire vlakna i osigurava trajnost i vlakna koja prenose opterećenje. Matrica se najčešće sastoji od smolastih materijala: epoksi smole, poliestera, poliuretana i vinil estera. Vlakna se razlikuju po kemijskom sastavu, smjeru i obradi. Po kemijskom sastavu razlikuju se polietilenska, staklena, karbidna te armidna vlakna. Najčešće se koriste staklena (*GlasSpan*, *FibreKor*, *Stick&Stick Net* i *Vectris/Tragis-system*) i polietilenska vlakna (*Ribbon* i

belleGlass/Connect-system). Vlakna mogu biti istosmjerna ili isprepletena. Pletena vlakna osiguravaju bolju raspodjelu sila i čvrstoću. Vlakna mogu biti neimpregnirana i preimpregnirana, što znači da su već obložena kompozitnom osnovom i nije potrebna priprema prije ulaganja u kompozitni materijal. Snaga vlakana ojačanih kompozitom ovisi o obloženosti vlakna unutar smolaste matrice i svezivanju vlakana s organskom matricom. Vlaknima ojačani kompozitni materijali koriste se u parodontologiji, protetici, pedodonciji te ortodonciji. (26)

U obliku držača mjesta indicirana su kod gubitka prvog ili drugog mliječnog kutnjaka. Materijali građeni od staklenih i polietilenskih vlakana najčešće se koriste u izradi držača mjesta. Vlaknima ojačani kompoziti režu se do potrebne veličine te se najčešće fiksiraju tekućim kompozitnim materijalom.

Prednosti držača mjesta vlaknom ojačanim kompozitima naspram ostalih držača mjesta su :

1. materijal ne ostvaruje kontakt sa gingivom i zbog toga ne uzrokuje upalu gingive
2. nema laboratorijske faze izrade
3. zauzima manje mjesta u zubnom luku i time je lakši za nositi i čistiti. (26)

2.6.2. Aktivni držači mjesta

Kod gubitka prostora od 3 mm ili manje moguće je ponovno dobivanje prostora uz pomoć aktivnih držača mjesta. Veći gubitak prostora zahtjeva opsežniji tretman da bi se postigli zadovoljavajući rezultati. (3)

2.6.2.1. Mobilni aktivni držači mjesta

a) Modificirana Schwartzova ploča

Građena je od akrilatnog tijela u koje se retiniraju vestibularno smješteni retencijski elementi (kvačice i labijalni luk) te aktivni elementi (vijci i opruge). Vijci ili opruge mogu se po potrebi ugraditi unilateralno ili bilateralno. Mobilna naprava se lako čisti i aktivira se izvan usta. Loša strana je to što je potrebna kooperativnost pacijenta za nošenje naprave. (23)

2.6.2.2. Fiksni aktivni držači mjesta

a) Greberov aktivni držač mjesta

Greberov aktivni držač mjesta sastoji se od prstena cementiranog na prvom trajnom kutnjaku, tuba za žicu sa svake strane prstena koje su međusobno paralelne te opruge nataknete u petlju napravljenu od čelične žice (0,036 inča). Žica je umetnuta u tube na prstenu molara te se naslanja na zub koji se nalazi mezijalno od prostora koji se širi. Aktiviranjem žice i stavljanjem opruga stvara se sila koja djeluje na zube. Indiciran je u slučajevima kada su se prvi trajni kutnjak i prvi trajni premolar nagnuli u prostor za drugi trajni pretkutnjak. Naprava naginje prvi premolar prema mezijalno, a prvi kutnjak prema distalno. (2, 23)

b) Headgear

Headgear ili obrazni luk je naprava s intraoralnim djelovanjem i ekstraoralnim sidrenjem. Čini je dvostruki metalni luk spojen u prednjem dijelu i elastične trake koje se sidre na vratu ili glavi. Unutarnji luk se retinira u tubama na prstenima prvih gornjih kutnjaka. Dentalni učinak je distalizacija prvih gornjih kutnjaka uz intruziju ili ekstruziju, ovisno o poziciji ekstraoralnog sidrenja. (8)

Headgear je indiciran ako je potreban translatorni pomak oba prva trajna kutnjaka u gornjem zubnom luku. Moguća je i asimetrična distalizacija kutnjaka, kada jedan kutnjak zahtjeva veći pomak od drugog. Tada se koristi asimetrični vanjski obrazni luk s trakom na vratu. (3)

c) Lip bumper

Lip bumper ili usni odbojnik sastoji se od žičanog luka promjera 1,5 mm koji se stavlja u bukalne tube na prstenima donjih prvih kutnjaka. U frontalnom dijelu ima pelotu za usnicu koji odmiče od zuba. Napravu aktivira mišić *orbicularis oris*. Jedna od funkcija joj je i uspravljanje mezijalno nagnutih prvih trajnih kutnjaka te se koristi ako je prostor u donjoj čeljusti obostrano izgubljen. Osim što djeluje na kutnjake, naprava mijenja ekvilibrij sila na sjekutiće. Rezultat je pomak sjekutića prema naprijed. Preporuka je da se nakon dobivanja prostora *lip bumper* zamijeni lingvalnim lukom, ukoliko je potrebno dugotrajno čuvanje prostora. (3, 8)

d) Spiralna opruga na segmentnom luku

Spiralna opruga na segmentnom luku indicirana je kod jednostranog translatornog pomaka zuba. U gornjoj čeljusti, nepčano sidrište je pojačano Nanceovim lukom i zubima koji su niknuli. On pruža oslonac silama koje stvara spiralna opruga na segmentnom luku da bi se distalizirao kutnjak samo na jednoj strani. (3) Zbog sidrišta na nepcu, onemogućeno je apliciranje sile na prednje zube. U donjoj čeljusti se koristi, umjesto Nanceovog luka kao sidrište, lingvalni luk. (23)

Velika incidencija ortodontskih anomalija može se povezati sa visokom prevalencijom karijesa u djece.

Dr. Legović i suradnici su u svom istraživanju analizirali prevalenciju ortodontskih anomalija. Istraživanje je pokazalo da je od perioda mliječne do perioda trajne denticije porastao broj ortodontskih anomalija za 20 %. Od ukupnog broja anomalija, kompresijska anomalija je bila najznačajnija. Upravo je karijes glavni etiološki faktor kod nastanka sekundarnih kompresija, odnosno kompresija nastalih uslijed ranog gubitka zone odupiranja. (27)

Pravilnom prehranom i održavanjem redovite oralne higijene, karijes i određene ortodontske anomalije se mogu spriječiti. U Hrvatskoj je dentalni karijes i dalje javnozdravstveni problem. Prema zadnjim podacima KEP indeks u Hrvatskoj kod šestogodišnjaka koji je zabilježen u CEZIH-u od 2013. do 2015. godine bio je 4,14. Kod dvanaestogodišnjaka on je iznosio 4,18. U Hrvatskoj osim zbog smanjenih preventivnih mjera i loših socijalno-ekonomskih uvjeta, čest su problem i novi trendovi u pretjeranoj prehrani djece kariogenom hranom. (28)

Aplikacijom držača mjesta, uz prethodnu dijagnostiku, kompresijska anomalija se može smanjiti. Istraživanje dr. H. Shamsaddina analiziralo je koliko su pacijenti zadovoljni držačima mjesta i pokazalo se da je 74 % pacijenta zadovoljno. (29) Osim dobre prilagodbe na držač mjesta, kooperativnost pacijenta je također važna jer držači mjesta imaju i određene mane. Lako pucaju, mobilni se mogu izgubiti, lakša je akumulacija plaka i nastanak karijesa te može doći do oštećenja zuba koji niče. (15)

Pravovremenom prevencijom i edukacijom o važnosti oralne higijene od prvih zuba puno toga se može prevenirati. Očuvanjem mliječnih zubi dobiju se najbolji držači mjesta do fiziološke ekfolijacije zuba.

Prevenција ortodontskih anomalija počinje od prenatalne dobi i traje sve do predškolske dobi. Zadaci prevencije su sprječavanje nastanka karijesa, te kočenje razvoja nasljednih i stečenih ortodontskih anomalija.

Cilj je da se uspostavi normalna žvačna funkcija sa što manje posljedica. Vrlo su bitni redoviti odlasci doktoru dentalne medicine da bi se odstupanja uočila na vrijeme. Vrlo je važna edukacija roditelja o važnosti očuvanja mliječnih zubi, pravilnoj prehrani i održavanju oralne higijene od prenatalne dobi. Nastane li karijes, potrebno je na vrijeme sanirati jer i aproksimalni karijes može uzrokovati gubitak prostora u zubnom nizu. Ako je mliječni zub potrebno ekstrahirati, držačima mjestima se može prevenirati kod određenih pacijenata mogućnost razvoja malokluzije u kasnijoj životnoj dobi.

1. Borčić B., Rajić Z., Vukovojac S., Perčač H. Interkuspidacijau tijekom drugog podizanja okuzije. *Acta Stomatol. Croat.* 1995;29 (2) : 126
2. Rao A. *Principles and Practice Of Pedodontics*. 3rd ed.India : Jaypee Brothers Medical Publishers; 2012. 65, 97, 151, 152, 157 p.
3. Proffit W, Fields HJ, Sarver D. *Ortodoncija*. 4th ed. Zagreb: Naklada Slap; 2009. 4, 86, 101 -104, 141, 472 - 477 p.
4. ADA Division of Communications, The Journal of the American Dental Association, ADA Council on Scientific Affairs. Tooth eruption: the primary teeth. *JADA*. 2005 Nov; 136 : 1619.
5. Matošević D. Etiologija i terapija preranog gubitka mliječnih zubi. *Sonda*. 2003; 5 (8 – 9):8 p.
6. Nakaš E. i sur. Osnovi ortodontske dijagnostike. *Stomatološki fakultet Sarajevo*. 2014; 27, 31,53 -55 p.
7. ADA Division of Communications, The Journal of the American Dental Association, ADA Council on Scientific Affairs. Tooth eruption: the permanent teeth. *JADA*. 2006 Jan;137 : 127.
8. Špalj S. i sur. *Ortodontski priručnik*. Medicinski fakultet Sveučilišta u Rijeci. 2012: 56, 57, 82 - 84, 97, 116, 115 p.
9. Koch G., Poulsen S., *Pediatric Dentistry A clinical Approach*. 7nd ed. Copenhagen: Wiley - Blackwell; 2009.
10. American Academy of Pediatric Dentistry [Internet]. [updated 2008;cited 2020 July]. Available from: https://www.aapd.org/assets/1/7/D_ECC.pdf
11. Vodanović M. Karijes bočice. *Zdrav život* 2007; 6 (53) :32 - 7
12. Jurić H. *Dječja dentalna medicina*. 1st ed. Zagreb: Naklada Slap; 2015. 167, 422, 387 p.
13. Graber W.L.Vanarsdall R.L. Vig K.W.L. *Orthodontics Current Principles and Techniques*. 5th ed. USA: Mosby; 2012; 225, 409 p.
14. Hristodulova Vidak E.H., Bakarčić D., Hrvatin S., Ivančić Jokić N. Ozljede mliječnih zuba. *Medicina fluminensis* 2016, Vol. 52, No. 1, p. 37 - 42
15. Deborah A. Termeie. *Avoiding and Treating Dental Complications*.1st. ed. USA: Wiley-Blackwell; 2016. 178 p.
16. Clarice S. Law. Management of Premature Primary Tooth Loss in the Child Patient. *Jurnal of the California Dental Association*. 2013 Aug.41 (8) : 612 - 8

17. Mözgür S., Hakan T. Effects of Lower Primary Canine Extraction on the Mandibular Dentition. *Angle Orthod.* 2006 Jan 76 (1) : 31 - 35.
18. Robert T. Christensen, Henry W. Fields, John R. Christensen, F. Michael Beck, Paul S. Casamassimo, Dennis J. McTigue. *Pediatric Dentistry*, 2018. Jul/Aug . 40 (4) :2 79-84
19. Yng-Tzer J. Lin, Yai-Tin Lin. Long-term space changes after premature loss of a primary maxillary first molar. *Jurnal of Dental Science*. 2017. 14 Jun. 12, 44 - 48
20. Ralph E. McDonald David R. Avery Jeffrey A. Dean. *Dentistry for the Child and Adolescent*. 9th ed. Missouri: Mosby; 2011: 506, 553 p.
21. Bahreman A. *Early-age orthodontic treatment*. 1st ed. USA: Quintessence Publishing; 2013 : 164, 165, 192, 193, 188 - 190 p.
22. Ralph E. McDonald David R. Avery Jeffrey A. Dean. *Dentistry for the Child and Adolescent*. 8th ed. Missouri: Mosby; 2004 : 638, 632 p.
23. Bahreman A. *Early-age orthodontic treatment*. 1st ed. USA: Quintessence Publishing; 2013 : 164, 165, 192, 193, 188 - 190 p.
24. Khanna P., Sunda S., Mittal S. "Keep My Space" - A Review Article. *International Journal of Oral Health Dentistry*. Jan - March, 2015; 1 (1) :11 - 15
25. Bago I, Pavelić B. Primjena Ribbond vlakana u restaurativnoj stomatologiji. *Sonda*. 2004; 11: 50 - 4.
26. Kargul B., Çağlar E., Kabalay U. Glass Fiber-reinforced Composite Resin as Fixed Space Maintainers in Children: 12-month Clinical Follow-up. *Journal of Dentistry for Children* - 72 : 3, 2005.
27. Legović M. i sur. Longitudinalna analiza razvoja eugnatija i disgnatija od mliječne do trajne denticije. *Acta stomatol Croat*. 1986; 20 (1) : 3 - 9.
28. Radić M., Benjak T. , Dečković Vukres V. , Rotim Ž., Filipović Zore I. Prikaz kretanja KEP indeksa u Hrvatskoj i Europi. *Acta stomatol Croat*. 2015; 49 (4) : 275 - 284.
29. Shamsaddin H., Shojaeipour R., Haghghat Sher T., Pouraskari Z., Saydizadeh M. Assessing the Awareness of Parents and Satisfaction of Children with Intraoral Space Maintainers. *Jurnal of Islamic Dental Association of Iran*. Winter 2019; 31 (1) :33 - 39

Nela Lulić rođena je 5. studenog 1994. godine u Zagrebu. Pohađala je Osnovnu školu Antuna Gustava Matoša, Glazbenu školu Pavla Markovca i II. gimnaziju u Zagrebu. Stomatološki fakultet upisuje 2014. godine. Tijekom studija, bila je demonstratorica na Zavodu za histologiju s embriologiju te na zavodu za fiksnu protetiku Stomatološkog fakulteta Sveučilišta u Zagrebu. Deveti semestar u sklopu Erasmus + programa provela je u Poljskoj na Uniwersytet Medyczny im. Karola Marcinkowskiego w Poznaniu. Tijekom desetog semestra sudjelovala je u Erasmus + praksi u Austriji na Medizinische Universität Graz. Tijekom studija je bila aktivna članica pjevačkog zbora Zubor i projekta Zubić za što je nagrađena posebnim Rektorovim nagradama akademske godine 2017./2018. te 2018./2019.