

# Faze izrade kombiniranog fiksno-mobilnog nadomjestka

---

Sučević, Karla

Master's thesis / Diplomski rad

2020

Degree Grantor / Ustanova koja je dodijelila akademski / stručni stupanj: **University of Zagreb, School of Dental Medicine / Sveučilište u Zagrebu, Stomatološki fakultet**

Permanent link / Trajna poveznica: <https://um.nsk.hr/um:nbn:hr:127:352800>

Rights / Prava: [Attribution-NonCommercial 4.0 International](#)/[Imenovanje-Nekomercijalno 4.0 međunarodna](#)

Download date / Datum preuzimanja: **2025-03-13**



Repository / Repozitorij:

[University of Zagreb School of Dental Medicine Repository](#)





Sveučilište u Zagrebu  
Stomatološki fakultet

Karla Sučević

# **FAZE IZRADE KOMBINIRANOG FIKSNO- MOBILNOG NADOMJESTKA**

DIPLOMSKI RAD

Zagreb, 2020.

Rad je ostvaren na Stomatološkom fakultetu Sveučilišta u Zagrebu, na Zavodu za mobilnu protetiku

Mentor rada: prof. dr. sc. Iva Alajbeg, Zavod za mobilnu protetiku Stomatološkog fakulteta Sveučilišta u Zagrebu

Lektor hrvatskog jezika: Luka Prkačin, magistar edukacije hrvatskoga jezika i književnosti

Lektor engleskog jezika: Maja Burazin, profesor edukacije engleskog jezika i književnosti

Sastav Povjerenstva za obranu diplomskog rada:

1. \_\_\_\_\_
2. \_\_\_\_\_
3. \_\_\_\_\_

Datum obrane rada: \_\_\_\_\_

Rad sadrži:

43 stranice

1 tablica

9 slika

1 CD

Rad je vlastito autorsko djelo, koje je u potpunosti samostalno napisano uz naznaku izvora drugih autora i dokumenata korištenih u radu. Osim ako nije drukčije navedeno, sve ilustracije (tablice, slike i dr.) u radu su izvorni doprinos autora diplomskog rada. Autor je odgovoran za pribavljanje dopuštenja za korištenje ilustracija koje nisu njegov izvorni doprinos, kao i za sve eventualne posljedice koje mogu nastati zbog nedopuštenog preuzimanja ilustracija odnosno propusta u navođenju njihovog podrijetla.

## Zahvala

Zahvaljujem mentorici prof. dr. sc. Ivi Alajbeg na uloženom trudu, potpori i prenesenom znanju tijekom pisanja ovog diplomskog rada i cijelog studija.

Hvala prijateljima i kolegama koji su mi uljepšali studentske dane i zbog kojih imam mnogo nezaboravnih uspomena.

Posebno zahvaljujem svojim roditeljima, sestri i dečku na podršci, razumijevanju i ljubavi koje su mi pružali tijekom cijelog studija.

## **FAZE IZRADA KOMBINIRANOG FIKSNO-MOBILNOG NADOMJESTKA**

### **Sažetak**

Kombinirani fiksno-mobilni nadomjestak svakodnevica je u radu svakog doktora dentalne medicine. On se sastoji od fiksnog i mobilnog dijela koji su međusobno povezani raznim vrstama pričvrstaka (etečmena). Indiciran je kod pacijenata koji imaju mali broj preostalih vlastitih zuba, a njihov raspored je nepovoljan za izradu fiksne konstrukcije. Njegova izrada sadrži niz kliničkih i laboratorijskih postupaka koji zahtijevaju znanje, preciznost i odličnu komunikaciju doktora dentalne medicine i zubnog tehničara. Uloga je doktora dentalne medicine isplanirati terapiju koja će ispraviti estetske, funkcijske i fonetske nepravilnosti u skladu s financijskim mogućnostima pacijenta. Ključno je odrediti kronološki tijek odvijanja svih faza rada. Prvo se izrađuje fiksni dio koji mora biti savršeno prilagođen na uporišne zube, a nakon toga mobilni dio u obliku djelomične proteze. Njihova veza ostvaruje se pomoću supraradikalarnih, interdentalnih (prečke), intrakoronarnih, interkoronarnih i ekstrakoronarnih pričvrstaka. Zbog potrebe za besprijekornom paralelnosti, potreban je rad u paralelometru kako bi se osigurao najbolji smjer uvođenja proteze. Također, jedna od ključnih faza je registracija međučeljusnih odnosa kojom se osiguravaju skladni odnosi svih oralnih struktura. Izradom dobrog kombiniranog rada osigurava se normalno funkcioniranje stomatognatog sustava uz zadovoljavajući estetski izgled.

**Ključne riječi:** kombinirani rad, etečmeni, međučeljusni odnosi

## **PHASES OF COMBINATED PROSTHODONTIC TREATMENT**

### **Summary**

The combined fixed-mobile replacement consisting of a fixed and a mobile part interconnected by various types of attachments is a dentist's daily routine. It is used for patients with a few remaining natural teeth whose arrangement is unfavorable for construction of a fixed structure and its production comprises a series of clinical and laboratory procedures that require knowledge, precision and excellent communication between the dentist and the dental technician. It is up to the dentist to create a therapy that will correct aesthetic, functional, and phonetic irregularities according to the patient's budget. Determining the chronological course of all phases of work is essential, with the primary focus on creating the fixed part, which must be perfectly adapted to the supporting teeth, and secondly, the construction of the mobile part in form of a partial denture. The connection between these two parts is accomplished by utilizing supraradicular and interdental bars or intracoronary, intercoronary and extracoronary attachments. Using a parallelometer is required to ensure the best direction of denture insertion, hence asserting the perfect parallelism. Another key phase is the registration of intermaxillary relations through which harmonious relations of all oral structures are insured. By setting up a suitable combined work process, normal functioning of the masticatory system with the satisfactory aesthetic appearance is ensured.

**Key words:** combined work, dental attachments, intermaxillary relations

## Sadržaj

1. UVOD.....	1
2. PRETPROTETSKE FAZE.....	3
2.1. Plan liječenja i kliničke pretrage .....	4
2.2. Pretprotetski postupci liječenja.....	5
3. IZRADA FIKSNOG DIJELA NADOMJESTKA.....	7
3.1. Preparacija uporišnih zuba (klinička faza) .....	8
3.2. Otisak brušenih zuba (klinička faza).....	9
3.3. Izrada radnog modela (laboratorijska faza).....	11
3.4. Određivanje međučeljusnih odnosa (klinička faza) i artikulacija (klinička ili laboratorijska faza).....	12
3.5. Izrada fiksnog dijela nadomjestka (laboratorijska faza) .....	13
3.6. Proba fiksnog dijela nadomjestka (klinička faza) .....	15
4. IZRADA MOBILNOG DIJELA NADOMJESTKA .....	16
4.1. Anatomski otisak (klinička faza).....	17
4.2. Izrada anatomskeg modela i individualne žlice (laboratorijska faza).....	17
4.3. Funkcijski otisak (klinička faza) .....	17
4.4. Izrada radnog modela i dubliranje (laboratorijska faza) .....	18
4.5. Izrada i lijevanje metalne konstrukcije djelomične proteze (laboratorijska faza).....	20
4.6. Proba metalne konstrukcije (klinička faza) i izrada nagriznih bedema (laboratorijska faza).....	21
4.7. Određivanje međučeljusnih odnosa i artikulacija .....	22
4.8. Postava zuba (laboratorijska faza) i proba postave (klinička faza).....	22
4.9. Završavanje proteze - ulaganje i polimerizacija djelomične proteze (laboratorijska faza) .....	23
5. CEMENTIRANJE FIKSNOG DIJELA KOMBINIRANOG NADOMJESTKA I UPUTE .....	24

<b>6. ODREĐIVANJE MEĐUČELJUSNIH ODNOSA</b> .....	26
6.1. Određivanje položaja gornje čeljusti prema ravnini baze lubanje pomoću obraznog luka .....	27
6.2. Određivanje vertikalnih međučeljusnih odnosa .....	28
6.3. Određivanje horizontalnih međučeljusnih odnosa .....	29
<b>7. RASPRAVA</b> .....	32
<b>8. ZAKLJUČAK</b> .....	37
<b>9. LITERATURA</b> .....	39
<b>10. ŽIVOTOPIS</b> .....	42



## Popis skraćenica

CR – centrična relacija

FM – fiziološko mirovanje



Kombinirani fiksno-mobilni nadomjestak je rad sastavljen od mobilnog i fiksnog dijela. Mobilnu konstrukciju čini djelomična proteza koja se može vaditi iz usta, a fiksna konstrukcija je cementirana za uporišne zube ili implantate. Kao veze između dviju konstrukcija prije su se upotrebljavale kvačice, no zbog napretka tehnologije te poboljšanja statike, dinamike i estetike danas se češće upotrebljavaju različiti pričvrstci te teleskopske i konusne krunice (1).

Njihova izrada indicirana je kada nije moguće izraditi fiksni most. Uzroci mogu biti: mali broj preostalih zuba, njihov nepovoljan raspored, oslabljen parodont, veliki nedostatak koštanog tkiva te otežana oralna higijena. Ukratko, kombinirani nadomjestak terapija je za pacijente koji imaju nekoliko vlastitih zuba, ali njihov broj i raspored ne zadovoljavaju kriterije za izradu fiksne konstrukcije. Njihovom izradom nadomještaju se izgubljeni zubi te time poboljšava žvačna funkcija, popravljaju estetika i uklanjaju fonetske smetnje. Važna je i za očuvanje preostalih zuba, kao zaštita mekih i koštanih tkiva, a pruža i zadovoljavajuću funkciju stomatognatog sustava kao cjeline (1, 2). Također, često se u terapiji potpune ili djelomične bezubosti koriste dentalni implantati koji nerijetko imaju ograničenu primjenu zbog resorbiranog koštanog grebena, loše oralne higijene, sistemskih bolesti i financijskih ograničenja. Kao alternativa kombinirani rad predstavlja idealno estetsko i funkcionalno rješenje (3).

Izrada kombiniranog nadomjestka složen je postupak koji zahtijeva više posjeta pacijenta. Sastoji se od izrade fiksnoga i mobilnog dijela nadomjestka. Zbog složenosti i brojnih kliničkih i laboratorijskih faza izrade, veća je i mogućnost pogreške zbog čega su potrebni znanje, preciznost i odlična suradnja doktora dentalne medicine i zubnog tehničara tijekom svih faza izrade (3). Svrha ovoga rada je detaljnije prikazati sve faze izrade kombiniranog rada, pri čemu su, radi zornijeg prikaza, izrađene ilustracije koje prikazuju određene faze izrade kombiniranog rada s ekstrakoronarnim priključkom kod produženog sedla.

## **2. PRETPROTETSKE FAZE**

## 2.1. Plan liječenja i kliničke pretrage

U svrhu planiranja izrade kombiniranog nadomjestka potrebno je uzeti alginatni otisak i izraditi dijagnostički model od sadre. On služi za funkcijsku analizu studijskih modela u artikulatu radi procjene složenosti kliničkog slučaja i postavljanja pravilne indikacije za protetsku terapiju (4). U artikulatu se analiziraju broj, razmještaj i oblik preostalih zuba, oblik zubnog luka i bezubog grebena, oblik tvrdog nepca, zatim, provjerava se postojanje torusa, utvrđuje se topografska klasifikacija, sačuvanost potpornih zona i postojanje okluzijskih anomalija (1). Na modelu se također ucrtavaju granice baze mobilnog dijela kombiniranog rada te se odlučuje koji zubi će biti uporišni zubi, kako će se oni preparirati i koji tip veze je optimalan za njihovo povezivanje. Uključivanje priključaka ili drugih tipova veza u fiksni rad izuzetno je zahtjevno za kliničara i mora biti dobro isplanirano (3).

Svaki tip veze ima svoje prednosti i mane i ovisno o pacijentu mora se znati koji tip je optimalan za primjenu. Teleskopske krunice sastoje se od unutarnje krunice koja je trajno cementirana na uporišni zub i od vanjske krunice koja je dio mobilnog nadomjestka. Retencija se ostvaruje trenjem između dviju krunica. Što su veće kontaktna površina i paralelnost stijenki, veće je i trenje. Indicirane su kod nepovoljnog topografskog rasporeda preostalih zuba, nesigurne prognoze uporišnih zuba i parodontalno kompromitiranim čeljustima. Njihovom primjenom zubi su povezani u blok koji osigurava fiksaciju i veću čvrstoću, a uz to se i sile prenose aksijalno na uporišni zub. One zahtijevaju obilno brušenje na vitalnim zubima i preciznu izradu frez-tehnikom. Njima se dobivaju povoljna retencija i stabilizacija zbog paralelnosti zidova, no zbog njihova glomaznog izgleda nastala je njihova modifikacija u vidu konusnih krunica. Kod konusnih krunica zidovi imaju veći nagib od 6–8 stupnjeva čime se smanjuje retencija, no estetika se poboljšava te su zbog toga indicirane za izradu u području prednjih zuba. Ako se izrađuje gingivno nošena proteza, mogu se izrađivati rezilijentne teleskopske krunice kod kojih između unutarnje i vanjske krunice postoji prostor od 0,5 milimetara koji omogućava slijeganje. U tom slučaju retencija se postiže funkcijskim rubom proteze (izrađenim po načelu totalne proteze), a rezilijentna teleskopska krunica služi samo za bolju stabilizaciju. Veliki je nedostatak što zbog naližganja ruba vanjske krunice dolazi do marginalnog oštećenja gingivalne girlande uporišnog zuba (5). Također, za izradu teleskopa potrebni su stručno znanje i manualna spretnost stomatologa i zubnog tehničara. To je najčešći razlog ograničenosti njihove široke primjene (1). Kod priključaka razlikuje se više tipova. Oni mogu biti supraradikularni, interdentalni (prečke), intrakoronarni, interkoronarni i ekstrakoronarni. Prečke su indicirane kod umetnutih sedla, a pružaju estetsko rješenje retencije i aksijalno

opterećenje. Od kretnji dopuštaju ograničenu vertikalnu translaciju i malu rotaciju. Mogu biti konfekcijske (najpoznatija takva je Doodlerova zglobna prečka) ili individualne, a s obzirom na odnos sa zubima, mogu biti interdentalne ili supraradikularne. Prečka predstavlja patricu, a matrica se nalazi u sklopu proteze. Zbog higijenskih razloga, prečka mora biti udaljena 2 milimetra od sluznice. Kod intrakoronarnog priključka matrica je smještena unutar krunice čime je opterećenje blizu dužinske osi i relativno je povoljno, ali preparacija zuba je opsežnija. Jednostavnija je primjena ekstrakoronarnih priključaka. Oni su čvršći i stabilniji, no zahtijevaju puno prostora unutar proteze što povećava vjerojatnost za lom. Manje su statički povoljni jer je opterećenje udaljeno od dužinske zubne osi i stoga je nepravilno. Da bi se paraksijalno opterećenje neutraliziralo kod ekstrakoronarnih priključaka, potrebno je spojiti dva susjedna zuba u blok. Ako se koristi kod produženog sedla, potrebno je još dodati stabilizator koji se smjesti na jezičnu stranu krunice. S obzirom na higijenu, ekstrakoronarni priključci su teži za čišćenje. U distalnijim dijelovima usne šupljine jednostavnije su lijevane kvačice s upiračima. One su statički povoljnije od ekstrakoronarnih priključaka zbog čega se retencija često ostvaruje kombinirano – priključci u vidljivom predjelu, a kvačice u nevidljivom (1, 2).

Kliničkim pretragama i preciznom općom i stomatološkom anamnezom utvrđuju se stanje preostalih zuba, mekih i koštanih tkiva, stanja i funkcije žvačnih mišića, čeljusnih zglobova i okluzije zuba te se donosi dijagnoza. Na temelju dijagnoze rade se preprotetski postupci liječenja (1).

## **2.2. Preprotetski postupci liječenja**

Detaljnim pregledom pacijenta donosi se plan postupaka liječenja koji se moraju provesti prije izrade samog kombiniranog nadomjestka. Njima se uspostavljaju optimalni uvjeti za izradu protetskog nadomjestka. Postupci moraju biti pažljivo planirani i provedeni kako bi zubi i parodontna tkiva bili zdravi i dobro pripremljeni. Postupci koji se provode su konzervativni zahvati, oralno kirurški zahvati i parodontološka priprema (1, 5).

Konzervativni zahvati podrazumijevaju analizu ortopantomograma, provjeru vitaliteta zuba te sanaciju karijesa, zamjenu loših ispuna, endodontsku terapiju i izbjeljivanje (5).

Ekstrakcije zuba najčešći su kirurški zahvati koje je potrebno obaviti što prije kako bi se osiguralo dostatno vrijeme cijeljenja. Također, kirurški se zbrinjavaju i ciste, impaktirani i retinirani zubi te se prilagođuju sve strukture koje bi mogle remetiti izradu i funkcionalnost budućeg funkcionalnog nadomjestka (torusi, maksilarni tuberi, egzostoze i druge

nepravilnosti). U slučaju većeg nedostatka koštanog tkiva provodi se augmentacija kosti, a danas je sve zastupljenija i implantoprotetska terapija koja zahtijeva timski rad protetičara i kirurga (5).

Parodontološka priprema bitna je stavka preprotetskog liječenja jer je parodontno zdravlje ključna stavka za uspjeh svakog protetskog rada. Liječenjem upale gingive i kontroliranjem parodontitisa smanjuje se mogućnost neuspjeha i omogućuje duža trajnost nadomjestka. Kompleksniji se problemi rješavaju parodontološkom kirurgijom (produljenje kliničke krune, oblikovanje bezubog grebena, rekonturiranje gingive) (5).

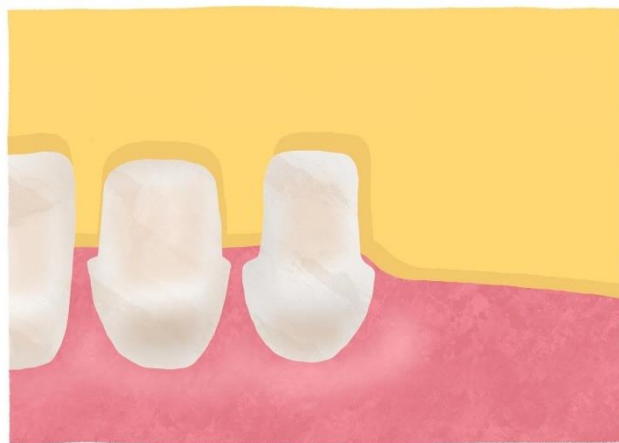### **3. IZRADA FIKSNOG DIJELA NADOMJESTKA**



### 3.1. Preparacija uporišnih zuba (klinička faza)

Prije početka brušenja potrebno je uzeti otisak s alginatom ili elastomerom za izradu privremenih krunica (provizorija). Nakon otisaka, uporišni zubi se bruse u skladu s temeljnim načelima brušenja zubi prilagođenima za modificirane krunice (4). Postoji pet osnovnih načela brušenja zuba, a to su: očuvanje tvrdih zubnih tkiva, postizanje retencijskog oblika brušenog zuba, osiguranje strukturne trajnosti protetskog nadomjestka, osiguravanje zubne cjelovitosti te očuvanje zdravlja parodontnog tkiva brušenog zuba (5). Ako unaprijed nije predviđena endodoncija na uporišnom zubu, prilikom brušenja treba paziti da se ne ugrozi vitalitet zuba. Vitalitet se može ugroziti mehaničkim, termičkim ili kemijskim oštećenjem, to jest preobilnim brušenjem, neodgovarajućim hlađenjem tijekom brušenja te primjenom sredstava koja mogu iritirati pulpu (5).

Preparacija zuba ovisi o tipu etečmena ili teleskopa koji se planirao. Kod teleskopa se izrađuju dvostruke krunice za koje je potrebno obilno brušenje s paralelnim zidovima na vitalnim zubima. Za razliku od teleskopskih krunica, kod preparacije za konusne krunice zidovi se zakošavaju za 6–8 stupnjeva čime se smanjuje retencijska snaga. Kod intrakoronarnih etečmena potrebno je opsežno brušenje jer se matrica etečmena smješta u krunicu. Izrađuje se komorica od 0,3 do 0,4 milimetra prostora na brušenom zubu, a zbog toga se može ugroziti vitalitet zuba. Jednostavnije je izraditi ekstrakoronarne etečmene jer zahtijevaju manje brušenja (Slika 1) (2).



Slika 1. Prikaz brušenog zuba za krunicu s ekstrakoronarnim etečmenom.

Za brušenje zuba upotrebljavaju se dijamantna cilindrična svrdla zaobljenog vrha na crvenom kolječniku. Cilindričnim svrdlom stomatolog sam definira konusni kut o kojem ovise retencijska svojstva bataljka, a zaobljeni vrh pruža mjesto za estetske materijale (5).

Tijekom i nakon brušenja uporišnih zuba uvijek je potrebno provjeriti preparaciju i ispraviti moguće pogreške. Kontrola brušenja može se provesti sondom kojom se provjeravaju kontinuitet stepenice, zatim, uzimanjem otiska i izradom sadrenog modela na kojemu se analizira preparacija te izradom silikonskog ključa od kondenzacijskog silikona kojim se kontrolira količina odbrušenih zubnih tkiva (5).

### **3.2. Otisak brušenih zuba (klinička faza)**

Nakon preparacije zuba postavlja se retrakcijski končić u gingivni sulkus brušenih zuba. Njime se prikazuje cervikalna granica preparacije, to jest stepenica. Postoje u raznim debljinama te mogu biti impregnirani i neimpregnirani. Preporučuje se korištenje neimpregniranih konaca jer impregnacija sprječava dobru polimerizaciju nekih materijala, na primjer polietera, a može uzrokovati i upalu gingive. Oni se postavljaju u sulkus s Heidemannovom špatulom primjenom male sile kako se ne bi oštetio epitelni pričvrstak i tako ugrozio suprakrestalni pričvrstak (biološka širina), a vade se prije završnog otiskivanja. Osim konaca također se mogu koristiti i paste za retrakciju gingive i hemostatski agensi. Paste su pogodne kod manjeg broja brušenih zuba i plitkih sulkusa. Nanose se oko brušenog zuba u rijetkom stanju te kemijsko-mehanički izazivaju retrakciju gingive i zaustavljaju eventualna krvarenja. Hemostatski agensi se ne preporučuju jer su izrazito kiseli (pH im je 0,7–1,9), ali i zato što mogu spriječiti polimerizaciju polietera ako se dobro ne isperu (5). Prema istraživanjima, niti jedna se od navedenih metoda nije pokazala znatno uspješnijom u retrakciji gingive, no metode pokazuju razlike u utjecaju na parodontno zdravlje. Dokazano je da je upotrebom konaca češća ozljeda parodontnog tkiva praćena s povećanjem dubine sondiranja i gingivalnim krvarenjem (6, 7).

Nakon uspješne retrakcije gingive bez pojave krvarenja uzima se otisak. On mora biti izuzetno precizan jer se po njemu izrađuje radni model. Može se izvesti sintetičkim elastomerom (adicijski silikon i polieter) u individualnoj ili konfekcijskoj žlici ili reverzibilnim hidrokolidom. Ako se radi otisak u individualnoj žlici, najčešće se prije brušenja uzima alginatni otisak iz kojega se izradi model na kojemu se izrađuje individualna žlica iz svjetlosno ili kemijski polimerizirajućih akrilata. Konfekcijske žlice izabiru se među ozubljenim i djelomično ozubljenim, ovisno o rasporedu brušenih zubi. Najbolje su metalne žlice s Rimlock-rubom, a razmak između žlice i struktura koje se otiskuju mora biti oko 3 milimetra (5).

Svaki od materijala ima prednosti i mane. Svojstva koja idealan materijal za otiske mora imati su: dimenzijska stabilnost (ne mijenja oblik bez obzira na uvjete okoliša), hidrofilnost u ustima (mogu na sebe navlačiti vodu), hidrofobnost izvan usta (kako okolina ne bi utjecala na njegovu

strukturu), elastičnost (nakon vađenja iz usta, vraća se u prvobitan položaj), preciznost, a također mora biti netoksičan, ugodan za pacijenta i jednostavan za pripremu (5, 8). Takav idealan materijal ne postoji, ali adicijski silikoni i polieteri su najbliži takvom materijalu (5). Adicijski silikon sadrži bazu (dimetilsiloksanski polimer) i katalizator (monomer s vinilnim skupinama). On ima iznimnu preciznost, dimenzijsku stabilnost i dobru elastičnost, a glavna im je mana što su hidrofobni i zahtijevaju suho radno polje koje se otiskuje. Dodatkom surfaktanta smanjuje se hidrofobnost. Oni rijetke i srednje konzistencije dolaze u kartušama, a gusti dolaze u dvije posude koje se najčešće ručno miješaju u jednakim omjerima. Preporuka je da se ne miješaju s rukavicama od lateksa niti onima s puderom jer inaktiviraju katalizator te mogu izazvati alergijsku reakciju ako se upiju u kožu. Otisak se izlijeva 15–30 minuta nakon uzimanja kako bi se vratio u prvobitan položaj. Osim adicijskih silikona postoje i kondenzacijski silikoni koji se ne koriste u svrhu otiskivanja radi njihove dimenzijske nestabilnosti, to jest polimerizacijske kontrakcije zbog nastanka nusprodukata (etilnog i metilnog alkohola). Polieteri su materijali koji se sastoje od baze i katalizatora koji su iznimno precizni i dimenzijski stabilni. Hidrofilan je u rijetkom stanju, a nakon polimerizacije postaje hidrofoban. Poznat je i po svom tiksotropnom svojstvu, to jest da u trenutku stresa (potiskivanjem kroz špricu) postaje rjeđi. Najveća mana polietera je što su neugodnog okusa i pokazuju veliku čvrstoću nakon polimerizacije što otežava vađenje otisaka iz usta (problem kod pomičnosti zuba uzrokovane parodontitom). Međutim, danas na tržištu postoje i takozvani “soft” polieteri koji eliminiraju taj nedostatak. Otisci se mogu izlijevati i do 14 dana od otiskivanja. Također, postoje i hibridi polietera i adicijskog silikona (vinil-polieterski silikoni) koji sadrže dobra svojstva jednog i drugog otisnog materijala, a to su dobra dimenzijska stabilnost, preciznost, hidrofilnost od polietera i ugodan okus i miris od silikona. Vrijeme stvrdnjavanja je obavezno poštivati po uputama proizvođača. Osim sintetskih elastomera za otiskivanje se može rabiti i reverzibilni hidrokolid. Promjenom temperature oni prelaze iz solnog u gelno stanje i obrnuto. Izvedba otiska tim materijalima komplicirana je jer zahtijeva posebnu aparaturu i žlice s dvostrukim dnom pa se zato rijetko primjenjuje u praksi (5, 8).

Kod tehnika otiskivanja razlikuju se jednovremeni i dvovremeni otisci. Jednovremeni otisci rade se s jednim materijalom srednje konzistencije ili s dvama guste/srednje i rijetke konzistencije (polieter ili adicijski silikon). Otisak se uzima u individualnoj ili konfekcijskoj žlici koja se prije premazuje adhezivom. Kod jednovremenih otisaka jedan dio materijala se unosi u žlicu, a drugi oko brušenih i susjednih zuba. Kod dvovremenih otisaka razlikuju se otisak dopunjivanja i korekturni otisak. Kod otiska dopunjivanja prvi otisak se uzima prije


brušenja s gustim materijalom, a nakon toga se korigira s drugim otiskom nakon brušenja s rijetkim materijalom. Za drugi otisak se žlica mora lagano namjestiti tako da se prije uklone sva podmirana područja i interdentalni septumi između nebrušenih zuba. Kod korekturnog otiska oba se uzimaju nakon brušenja: prvi od gustog materijala u konfekcijskoj žlici za njezinu individualizaciju, a drugi otisak s rijetkim materijalom koji precizno otiskuje brušene zube i okolne strukture. Mora se paziti na silu koja se primjenjuje kod drugog otiska jer jačim pritiskom mogu nastati deformacije gustog materijala. Najbolji i najprecizniji otisak je jednovremeni otisak u individualnoj žlici s jednim materijalom srednje konzistencije.

Otisak je nakon uzimanja bitno oprati pod mlazom vode i zatim dezinficirati jer krv i slina mogu biti potencijalni izvor zaraze te ga zatim vrlo detaljno analizirati (pojava mjehurića zraka, duplikatura, deformacija) (5).

### **3.3. Izrada radnog modela (laboratorijska faza)**

Sadra je po sastavu dihidratni oblik kalcijeva sulfata. Postoji više vrsta sadre koje imaju različita fizikalna svojstva. Osnovna razlika je u obliku i veličini kristala kalcijeva sulfat hemihidrata. Mekana sadra ima nepravilnije kristale (ostaje vode u suvišku), porozna je i manje gusta te se koristi za izradu dijagnostičkog modela za planiranje nadomjestka i izradu individualne žlice. Radni model (Slika 2) izrađuje se iz jako tvrde sadre - tipa IV (densit) koji ima gušće i pravilnije kristale (manje je vode u suvišku). Osim niske ekspanzije, neporozne i glatke površine i visoke čvrstoće ima i visoku otpornost za abraziju što je ključno za preciznu izradu fiksnog nadomjestka (1, 8).

Sadra je higroskopična i mora se skladištiti u dobro zatvorenim kutijama. Omjer sadre i vode važan je pa je za pravilno provođenje postupka najbolje slijediti upute proizvođača. Može se miješati ručno 60 sekundi ili u vakumskoj miješalici 15 sekundi. Zamiješana sadra mora biti bez zračnih mjehurića, a vakumsko miješanje smanjuje količinu zraka u smjesi. Zatim se izlijeva u postolje za modele i ulijeva u otisak u žlici na vibratoru. Otisak se stavlja na postolje od tvrde sadre tek kad završi početno stvrdnjavanje sadre. Nakon stvrdnjavanja od sat vremena, model se odvaja od otiska te se obrađuje rezačem za sadru (1, 9).



Slika 2. Prikaz dijela radnog modela spremnog za navoštavanje.

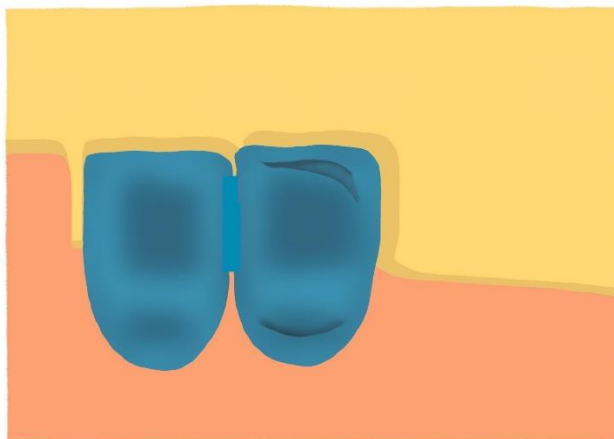
Kod izrade fiksnog dijela rada najbolje bi bilo napraviti radni model s odvojenim ili odvojivim bataljcima. Odvojeni radni bataljak može se jednostavno izraditi jer je za njegovu izradu potrebno izraditi jedan djelomični odljev s radnim bataljcima i jedan odljev cjelokupnog zubnog luka. Oni se mogu izrađivati iz jednog ili dvaju otisaka. Ako postoji samo jedan otisak, on mora biti od elastičnih otisnih materijala jer se hidrokoloidni materijal nakon prvog otiska iskrivljuje i razdvaja pa nije dovoljno precizan za drugo izlivanje. Kod tehnike s odvojivim bataljcima postoje četiri različita sustava: ravni kolčić, zakrivljeni kolčić, Pindex sustav i Di-Lok žlica. Danas je najpoznatiji Pindex sustav koji je visoko precizan. Otisak se izljuje, a nakon stvrdnjavanja, preša za postavljanje kolčića sama ubrušava paralelna udubljenja s donje strane obrezanog radnog odljeva. U svaki radni bataljak se postavljaju dva kolčića pomoću cijanoakrilatnog cementa, izljuje se postolje te se nakon toga pile radni bataljci. Nakon toga se radni model šalje u ordinaciju gdje se određuju međučeljusni odnosi u svrhu određivanja pravilne visine i položaja fiksnog dijela nadomjestka, nakon čega se provodi artikulacija te je tada model spreman za postupak navoštavanja (9).

### **3.4. Određivanje međučeljusnih odnosa (klinička faza) i artikulacija (klinička ili laboratorijska faza)**

Određivanje međučeljusnih odnosa provodi se određivanjem vertikalnih i horizontalnih odnosa čeljusti dok se artikulacijom radni modeli prenose u artikator pomoću obraznog luka i interokluzijskog registrata. Obje faze bit će detaljnije objašnjene kasnije u radu.

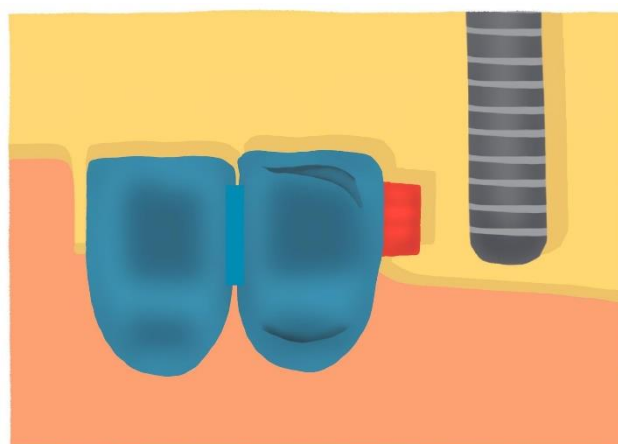
### 3.5. Izrada fiksnog dijela nadomjestka (laboratorijska faza)

Nakon artikulacije model se nalazi u artikulatoru i spreman je za modeliranje. Budući fiksni nadomjestak modelira se u vosku (Slika 3).



Slika 3. Modeliranje budućeg fiksnog nadomjestka u vosku (napravljeno mjesto za stabilizator).

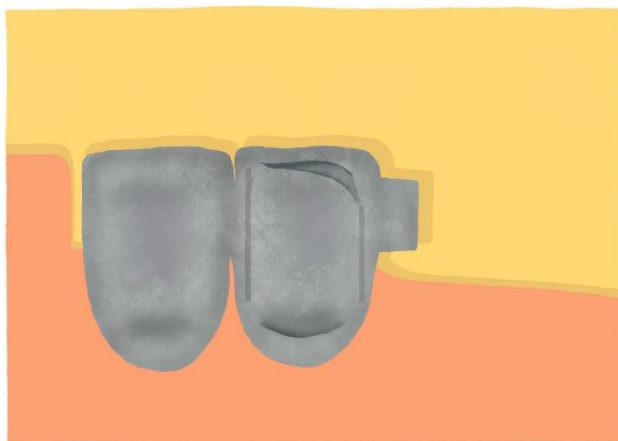
Zbog potrebne visoke preciznosti, voštani nadomjestak planira se i provjerava u paralelometru prije i nakon lijevanja (4). Kao vezni elementi najčešće se koriste konfekcijski (postoje u normalnim i smanjenoj veličini) jer je individualna izvedba veznih elemenata zahtjevna. Za većinu radova dovoljan je rad u običnom paralelometru (Slika 4) i struganje voštane modelacije s posebnim nožićima. To je dovoljno da se utvrdi smjer unošenja proteze te da se paraleliziraju aproksimalne plohe za smještaj ekstrakoronarnih etečmena kao i da se paraleliziraju oralne plohe radi bolje stabilizacije.



Slika 4. Postava ekstrakoronarnog etečmena u paralelometru (zubi povezani u blok, napravljeno mjesto za stabilizator).

No, interdentalne prečke i teleskopske krunice zahtijevaju individualni rad u obliku tehnike freziranja. Samo freziranje jamči zadovoljavajuću frikciju (retenciju) kod teleskopa i interdentalnu prečku prilagođenu tijeku i nivou grebena. Ono se provodi u dvije faze, a to su freziranje u vosku na paralelomeru i freziranje u metalu u frez-stroju s posebnim svrdlima (2).

Nakon navoštavanja i provjere paralelnosti u paralelometru slijedi lijevanje krunice. Prvo se pristupa izradi uljavnog sustava, a zatim ulaganju i izlivanju metalne osnove. Uljevni kanali postavljaju se na najdeblje mjesto na objektu, na žvačnu plohu, kako bi talina tekla iz šireg u uži prostor. Prije ulaganja, voštani objekt se odmašćuje posebnim sredstvima (uklanjaju se nečistoće), a zatim se postavlja na gumeno postolje i u kivetu od koje mora biti udaljen 5–10 milimetara. Slijedi ulaganje materijalima na bazi sadre, fosfata ili silikata i zatim lijevanje metala. Nakon predgrijavanja kivete, slijedi sam postupak lijevanja koji se izvodi centrifugalnom ili tlačno-vakumskom tehnikom pri kojem se rastaljena legura ulijeva u šupljine kivete. Metalna osnova može biti izlivena od plemenite (teleskopi) ili neplemenite legure. Metalna osnova iznosi 0,2–0,3 milimetra za neplemenite i 0,3–0,5 milimetara za plemenite legure. Nakon lijevanja uklanja se uložni materijal, pile se uljevni kanali, metalna konstrukcija se prilagođava na radni model (Slika 5), obradi, a potom šalje u ordinaciju i proba u ustima pacijenta (10).



Slika 5. Proba gotove fiksne metalne konstrukcije na radnom modelu; napravljeno mjesto za stabilizator (produženo sedlo).

Nakon izrade i probe metalne osnove, pristupa se izradi fasetirane krunice ili, danas češćeg, metal-keramičkog sustava. Vrlo je važno da legura posredstvom oksida na svojoj površini s keramikom ostvaruje kemijsku vezu te da ta dva materijala imaju usklađene termičke koeficijente rastezanja. Površina metala prekriva se keramičkim materijalom i to najčešće

gliničnom keramikom. Keramika se nanosi na metal u slojevima. Prvi i osnovni sloj je opaker koji prekriva boju metala i uspostavlja kemijske sveze s njim. Nakon pečenja dodaje se dentinski i caklinski sloj keramike koji se opet peče. Rad se mora polagano hladiti kako se brzim hlađenjem ne bi stvorile pukotine u strukturi keramike. Nakon glazure slijedi proba metala u ustima (11).

### **3.6. Proba fiksnog dijela nadomjestka (klinička faza)**

Kako bi se smanjile greške i potreba za ponavljanjem rada, isprobava se najprije metalna jezgra, a nakon toga još jednom dovršena krunica s fasetom ili obložnom keramikom. Tijekom probe modificirane krunice potrebno je provjeriti morfologiju, dosjed, retenciju te odnose sa susjednim zubima (kontaktne točke) i antagonistima (okluzija) čiji se parametri razlikuju ovisno o tome isprobava li se jezgra ili dovršena krunica (tijekom isprobavanja metalne jezgre ustanovljuje se postoji li dovoljno mjesta za obložni materijal na planiranim mjestima) (4). Kada su izliveno krune stavljene na uporišne zube u ustima pacijenta, sve matrice/patrice veznih elemenata moraju biti međusobno besprijekorno paralelne (1). Također je potrebno analizirati i boju i teksturu same površine i provjeriti da nema pora i pukotina zbog kojih kasnije lakše nastane lom keramike (5).



#### **4. IZRADA MOBILNOG DIJELA NADOMJESTKA**

#### **4.1. Anatomski otisak (klinička faza)**

Izlivene krune s etečmenima, frezane krune i korijenske kapice s kopčastim vezama namještaju se na uporišne zube bez cementa ili s malo privremenog cementa. Preko njih se uzima alginatni otisak u konfekcijskoj žlici s pojačanim rubom. Poželjno je prije otiska u žlicu postaviti stopove od kondenzacijskog silikona ili svjetlosno polimerizacijskog akrilata radi osiguravanja jednakomjerne debljine otisnog materijala. Nakon otiskivanja, krunice ostaju u otisku iz kojeg se radi anatomski model i na njemu individualna žlica. Model se mora izraditi unutar 15 minuta jer alginat nije dimenzijski stabilan materijal (1, 4).

#### **4.2. Izrada anatomskog modela i individualne žlice (laboratorijska faza)**

Nakon izrade anatomskog modela na njemu se ucrtavaju granice individualne žlice. Individualna žlica najčešće se izrađuje od samovezujućeg ili svjetlosnopolimerizirajućeg akrilata. Ona treba biti stabilna i čvrsta i jednakomjerno udaljena od ležišta baze proteze. Mjesto za otisni materijal osigurava se postavljanjem 1 milimetar debelog sloja voska na anatomski model na kojem se izrađuje individualna žlica. Rubovi individualne žlice sežu od 1 do 2 milimetra ispod područja gdje će ležati rubovi gotove proteze. Na žlici se zatim oslobode urezi za nabore sluznice (12).

Individualna žlica izrađuje se najčešće tako da u potpunosti prekriva zube, a ponekad se može izraditi i otvorena individualna žlica koja ne prekriva primarne dijelove, to jest izrađeni fiksni dio nadomjestsaka (4).

#### **4.3. Funkcijski otisak (klinička faza)**

Funkcijski otisak služi za oblikovanje rubova i precizno otiskivanje tkiva ležišta proteze. Kao i kod potpune proteze, važno je da baza bude što više ekstenzirana. Time se smanjuje opterećenje na uporišnim zubima i dobiva bolja stabilizacija. Vestibularni rub gornje proteze proširi se do granice pomične i nepomične sluznice i u paratubarni prostor (1, 2). Kod donje proteze granica je udubina bukcinatora, lingvalni rubovi su na milohoidnoj liniji, a distalno prekrivaju dvije trećine retromolarnog jastučića. (12).

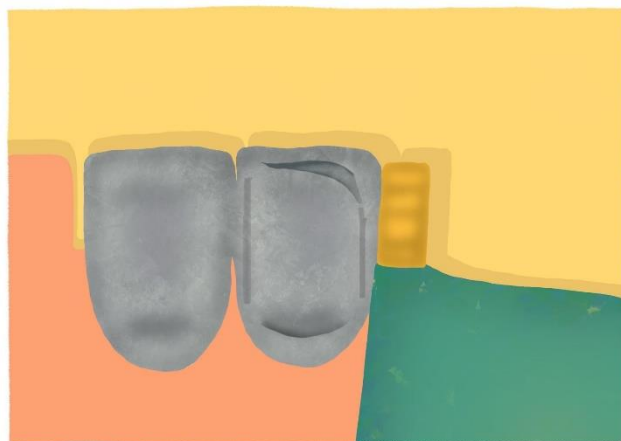
Funkcijski otisak uzima se u individualnoj žlici na uobičajeni način. Funkcijski rub se radi s termoplastičnim ili gumastim materijalima, a baza s gumastim materijalima. Prije otiskivanja izrađuju se stoperi od termoplastičnog materijala koji osiguravaju prostor za materijal. Tijekom

funkcijskog otiska pacijent mora izvoditi određene aktivne kretnje poput sisanja prsta, smijanja, oblizivanja gornje usne jezikom, protrudiranja jezika, gutanja i pomicanja donje čeljusti lijevo-desno, dok stomatolog može obavljati pasivne kretnje. Tako pacijent sam formira rub buduće proteze (12).

Osim klasičnog uzimanja funkcijskog poznat je i fiksacijski otisak. On se pokazao prikladnim za izradu kombiniranih nadomjestaka retiniranih etečmenima, prečkama, konusnim i teleskopskim kronicama. Kod njega se izrađuje otvorena individualna žlica koja ne prekriva preostale zube ili primarne dijelove s oralne ili vestibularne strane. Postupak je slijedeći. Primarni dijelovi namjeste se na zube. Funkcijski otisak izvodi se na uobičajen način, funkcijski rub od termoplastičnog ili gumastog materijala i baza od gumastog materijala/paste na bazi cinkovog oksida dok pacijent izvodi aktivne kretnje. Nakon stvrdnjavanja materijala, oko primarnih dijelova nanosi se sadra (u šprici) kako bi osigurala njihovu stabilnost. Preko svega se uzima alginatni otisak u konfekcijskoj žlici. Žlica mora biti dovoljno velika da obuhvati cijelu individualnu žlicu s funkcijskim otiskom. (1, 4, 13).

#### **4.4. Izrada radnog modela i dubliranje (laboratorijska faza)**


Nakon izrade radnog modela radi se njegovo dubliranje, no prije toga potrebno je navoštavanje potkopanih područja, podlaganje i rasterećivanje. Navoštavanjem potkopanih područja (na alveolarnom grebenu, otvoreni interdentalni prostori, sublingvalna potkopana mjesta, duboki nabori sluznice, grube strukture nepca) izbjegavaju se moguće smetnje pri namještanju proteze. To se radi tvrdim voskom otpornim na toplinu prema odabranom smjeru uvođenja (uz upotrebu paralelometra). Podlaganjem se osigurava mjesto za budući akrilat koja osigurava nadoknadna podlaganja proteze (Slika 6). Ono se radi pomoću konfekcijskih voštanih ploča debljine 0,5–0,7 milimetara koje se postavljaju na buduća sedla proteze. Na mjesto na kojem će proteza blisko prilijegati uz sluznicu (naprimjer, sublingvalni luk) postavlja se vosak debljine 0,1–0,3 milimetra koji će diskretno odmaknuti metalnu ploču od sluznice čime će se provesti rasterećenje, to jest prevenirati formiranje dekubitusa. Na radni model prije dubliranja moraju biti namješteni primarni dijelovi. Nakon toga radni model je spreman za dubliranje.



Slika 6. Model s fiksnim dijelom nadomjestka (s gumicom na etečmenu) i voskom koji osigurava mjesto za budući akrilat – spreman za dubliranje.

Radni model izrađen je od jako tvrde sadre koja ne može izdržati visoke temperature na kojima se lijeva metalni skelet te se i model na kojem se radi metalni skelet na kraju mora uništiti kako bi se oslobodio metal. Zato su potrebna dva modela, to jest, potrebno je dubliranje. Dubliranje (Slika 7) je postupak u kojem se otiskuje radni model pomoću reverzibilnog hidrokoloida ili adicijskog silikona. Dubliranje adicijskim silikonom je preciznije pa se ono preporuča kod izrade kombiniranih radova. Radni model se postavlja u posebnu kivetu u koju se ulijeva silikon, a nakon toga se kiveta stavlja u posebnu komoru pod pritiskom od 4 bara gdje se kompromitiraju mjehurići zraka i tako smanjuje poroznost. Prije vađenja radnog modela silikon je potrebno poprskati sredstvom za odmašćivanje čime se smanjuje površinska napetost i ostavlja ga se minimalno 15 minuta da se oporavi od stresa nakon vađenja (1, 14).


U dobivene kalupe se ulijeva masa za ulaganje koja se sastoji od silikatnog pijeska i veziva koje može biti od sadre, fosfata i silikata. Sadrom vezane uložne mase koriste se kod izrade metala koji se lijevaju na nižim temperaturama (zlato), a fosfatom i silikatom vezane uložne mase za lijevanje metala na višim temperaturama (kobalt-krom legure) (8). Uložna masa miješa se po uputama proizvođača te se ulijeva u dublirani otisak na vibratoru. Zatim se stavlja u peć za sušenje i onda se umače u vosak ili u tekućinu za otvrdnjavanje. Takav dublirani model je spreman za navoštavanje (1, 14).



Slika 7. Dublirani model spreman za navoštavanje.

#### 4.5. Izrada i lijevanje metalne konstrukcije djelomične proteze (laboratorijska faza)

Prije modeliranja metalnog skeleta u vosku, dublirani model se zagrijava u pećnici na 40 stupnjeva radi boljeg prijanjanja voska na model. Za modeliranje se koriste gotovi voštani profili (Slika 8). Njihova debljina određena je za svaku leguru zbog čega se preporučuje koristiti legure od istog proizvođača.



Slika 8. Navoštavanje buduće metalne konstrukcije djelomične proteze (stabilizator – kod ekstrakoronarnog priključka kod produženog sedla).

Pomoću debljih voštanih profila montiraju se budući ljevni kanali putem kojih rastaljena legura mora nesmetano i jednakomjerno stizati do svih dijelova izmodeliranog objekta. Njihov spoj se, kao i kod izrade fiksnog dijela nadomjestka, nalazi na najdebljem dijelu modela, na prijelazu sedla na bazu.

Slijedi faza ulaganja pomoću odgovarajuće kivete za ulaganje. Zamiješa se masa za ulaganje i ulijeva u kivetu na vibratoru. Kiveta se zatim stavlja u komoru pod pritiskom od 4 bara na 10 minuta gdje se masa stvrdnjava. Kiveta se skida, a stvrdnuta uložna masa se stavlja u peć za predgrijavanje 30 do 60 minuta čime dolazi do postupnog isparavanja voska nakon čega ostanu prazni kalupi za lijevanje legure. Nakon toga kiveta se postupno zagrijava do završne temperature koja ovisi o tipu legure koja se lijeva. Kod izrade djelomične proteze prije se često koristilo zlato, a danas je ono zamijenjeno s kobalt-krom legurama, titanom i plemenitim čelikom.

Legura se tali u specijalnom lončiću (tigel), prelazi u tekuće stanje i onda se lijeva (statično, centrifugalno ili tlačno-vakumno) u prazne odljevne kanale uložne mase. Najčešće se lijeva centrifugalnom ili tlačno-vakumskom tehnikom. Nakon lijevanja slijedi hlađenje, a zatim se odljev vadi, pjeskari zrcima aluminijske oksida te se diskovima za separaciju skidaju lijevni kanali. Slijedi gruba obrada kamenčićima, frezom i gubicama te se zatim za postizanje visokog sjaja provodi proces elektrolize, a završno čišćenje provodi se u ultrazvučnom aparatu (14) (Slika 9).



Slika 9. Na radnom modelu se nalazi fiksna konstrukcija i izliven metalni dio mobilne konstrukcije (sljedeće: proba metalne konstrukcije na pacijentu i postava voštanih nagriznih bedema za određivanje međučeljusnih odnosa).

#### **4.6. Proba metalne konstrukcije (klinička faza) i izrada nagriznih bedema (laboratorijska faza)**

Probom djelomične proteze mora se osigurati da ona bude izrađena kako je predviđeno. Provjeravaju se dosjed metalne baze na područje sedala i potreban prostor za akrilat, dosjed velike spojke i retencijskih i stabilizacijskih elemenata (4). Velike spojke gornje i donje čeljusti

moraju biti u bliskom kontaktu sa sluznicom kako ne bi dolazilo do impakcije hrane, a retencijski i stabilizacijski elementi moraju biti zadovoljavajuće debljine kako ne bi došlo do loma (15).

Nakon probe metalne konstrukcije, tehničar postavlja nagrizne bedeme od tvrdog ružičastog voska na metalnu konstrukciju i oni služe za određivanje vertikalnog i horizontalnog međučeljusnog odnosa (1).

#### **4.7. Određivanje međučeljusnih odnosa i artikulacija**

Postupak određivanja međučeljusnih odnosa i artikulacija detaljnije su objašnjeni u poglavlju 6.

#### **4.8. Postava zuba (laboratorijska faza) i proba postave (klinička faza)**

Postavom umjetnih zuba moraju se poštivati pravilo jezičnog prostora, estetike i fonacije, statička pravila i pravila interkuspidacije i artikulacije.

Umjetni zubi mogu biti izrađeni iz polimernih ili keramičkih materijala. Polimerni i keramički zubi proizvode se u više boja, oblika i veličina, kako bi odgovarali raznolikim individualnim estetskim i žvačnim potrebama. Oni se izabiru u skladu s preostalim zubima i s bojom fiksnog dijela nadomjestka (16). Umjetni zubi preuzimaju opterećenje i dalje ga prenose na tkiva ležišta i uporišne zube. Posljedice lošeg postavljanja očituju se u većem opterećenju uporišnih zuba. Postavljanjem umjetnih zuba mora se paziti da grizne plohe umjetnih bočnih zuba ne budu šire od bezubog grebena jer mogu uzrokovati izvrtanje proteze. Prilikom postavljanja mora se paziti na temeljna pravila interkuspidacije, to jest na to da u interkuspidacijskom položaju postoje istovremeni i jednakomjerni dodiri svih zuba antagonista, a da pri laganom zatvaranju gornji i donji prednji zubi ne budu u dodiru. Umjetni zubi postavljaju se tako da omogućuju nesmetane artikulacijske kretnje. Dodiri su najčešće dvotočkasti ili trotočkasti. Pravilni dodiri u raznim položajima i kretnjama mogu se uspostaviti samo u poluprilagodivim i potpuno prilagodivim artikulatorima (1, 2).

U ordinaciji u ustima pacijenta kontroliraju se estetski izgled i okluzija zuba koja mora ispuniti funkcijske i statičke zahtjeve. Ispitivanje fonacije također ne šteti u ovoj fazi rada (1, 2).

#### **4.9. Završavanje proteze - ulaganje i polimerizacija djelomične proteze (laboratorijska faza)**

U postupku završavanja proteze vosak se zamjenjuje akrilatom u boji gingive u kojem su učvršćeni umjetni zubi. Pripremljena proteza postavljena na radnom modelu ulaže se u sadru do zuba i voska u donjem dijelu kivete te se nakon stvrdnjavanja sve površine, osim zuba i voska, premazuju separacijskim sredstvom. Sadra se ulijeva u gornji dio kiveta i ona se poklapa. Kiveta se stavlja na pet minuta u kipuću vodu kako bi se otopio vosak. Zatim se otvara te se višak voska uklanja. Model se nalazi u donjem dijelu kivete, a zubi u gornjem. Zamiješani akrilat se postavlja u prostore u kojima je prije bio vosak, kiveta se zatvara i polimerizira pod pritiskom (1, 8). Za bazu proteze može se koristiti akrilat koji se polimerizira toplinskim postupkom ili hladnopolimerizirajući akrilat. On može vjerodostojno oponašati gingivu. Sastoji se od praška polimetilmetakrilata (PMMA) i tekućine koja sadrži metil-metakrilat, a može se koristiti i u obliku gela. Njihovim miješanjem dolazi do polimerizacije koja se odvija u četiri faze. To su: pjeskovita, ljepljiva, tjestasta i gumena faza. Akrilat se tijekom polimerizacije kontrahira i može doći do povišenja vertikalne dimenzije okluzije i posljedične potrebe za ubrušavanjem umjetnih zuba u artikulatoru. Osim klasičnog načina ulaganja postoje i metoda silikonskog ili sadrenog ključa i injekcijska tehnika (8).



**5. CEMENTIRANJE FIKSNOG DIJELA KOMBINIRANOG NADOMJESTKA I  
UPUTE**

Cementiranje fiksnog dijela izrazito je bitna klinička faza jer, ako nije napravljena ispravno, može kompromitirati namještanje mobilne konstrukcije. Krunice je najbolje cementirati zajedno, a protezu namjestiti prije stvrdnjavanja cementa kako bi se osigurao ispravan dosjed. Pacijenta treba upozoriti da protezu ne smije skidati prva 24 sata kako bi se osiguralo potpuno stvrdnjavanje cementa. Potrebno ga je naručiti jedan dan nakon predaje proteze i tijekom tog posjeta provjeriti okluzijske kontakte, ubrusiti moguće okluzijske smetnje i pacijentu dati upute o namještanju, skidanju proteze i higijeni (1). Treba mu savjetovati da protezu čisti nakon svakog obroka, skida je prije spavanja i motivirati ga da dolazi kod doktora dentalne medicine na profesionalno čišćenje. Time se osigurava duža trajnost kombiniranog nadomjestka, ali i bolja kvaliteta života (24).

## **6. ODREĐIVANJE MEĐUČELJUSNIH ODNOSA**

Određivanje međučeljsnih odnosa smatra se jednom od najvažnijih faza prilikom izrade kombiniranog nadomjestka. Registrira se kod izrade fiksnog i mobilnog dijela. Cilj je zadržati ili uspostaviti nove skladne odnose svih oralnih struktura i funkcionalnost žvačnog sustava uz prihvatljiv estetski izgled (4). Njihovo određivanje ovisi o postojećoj okluziji koja može biti zadovoljavajuća i nezadovoljavajuća. Kod zadovoljavajuće okluzije prirodni zubi čine potporne zone koje osiguravaju stabilnost. S druge strane, nezadovoljavajuća okluzija je posljedica premalog broja i lošeg rasporeda preostalih zuba koji ne osiguravaju stabilnu okluziju ili su njihovi postojeći odnosi posljedica patoloških promjena i smetnji. Abrazija, klinasti defekti, lepezasto širenje prednjih zuba, pojačana pomičnost zuba i razgradnja kosti mogu biti znakovi kolapsa zagriža. Najpovoljnije je analizirati stanje postojeće okluzije u artikulatoru (1, 17). Kod izrade kombiniranog rada najčešće kod pacijenta ne postoji ni jedna potporna zona ili postoji samo jedna što je rjeđi slučaj jer se kod kombiniranog rada bruse preostale zubi čime se mijenja okluzija (4).

Za pravilno određivanje međučeljsnih odnosa potrebna su tri postupka:

- određivanje položaja gornje čeljusti prema ravnini baze lubanje pomoću obraznog luka,
- određivanje vertikalnih međučeljsnih odnosa i
- određivanje horizontalnih međučeljsnih odnosa.

### **6.1. Određivanje položaja gornje čeljusti prema ravnini baze lubanje pomoću obraznog luka**

Pomoću obraznog luka (engl. *face-bow*) model gornje čeljusti moguće je prenijeti u artikulator (poluprilagodljivi) i postaviti u isti prostorni odnos prema čeljusnim zglobovima i bazi lubanje kakav maksila ima u ustima pacijenta (12). Za prijenos se koriste tri točno određene referentne točke – dvije posteriorne i jedna anteriorna. Posteriorne točke nalaze se u blizini šarnirske osi svakog kondila, u vanjskom zvukovodu koji je najmanje 5 milimetara udaljen od stvarne šarnirske osi, a anteriorna točka je obično određena od strane proizvođača artikulatora. Kod nekih se ona nalazi na sedlu nosa, a kod drugih na određenoj udaljenosti od incizalnih bridova maksilarnih anteriornih zuba (5, 17). Postupak registracije anatomskim obraznim lukom brz je i jednostavan, a u njemu pomaže i sam pacijent. Prijenosna vilica se postavlja na gornju čeljust tako da incizijski bridovi i vrškovi kvržica ostave plitke otiske u razmekšanoj termoplastičnoj masi ili gumastom materijalu. Pacijent ušne nastavke obraznog luka (olive) postavlja u vanjske zvukovode, nastavak obraznog luka nasjeda na anteriornu točku (najčešće sedlo nosa) i zatim se na ovako namješten obrazni luk učvršćuje prijenosna vilica, a cijela konstrukcija učvršćuje

se vijkom. Na taj način određen je položaj gornje čeljusti i protetske plohe s obzirom na referentne točke te se obraznim lukom prenosi u artikulatorku (1, 5).

Istraživanja pokazuju znatno veću točnost u izradi protetskih radova uporabom obraznog luka umjesto "špic-montaže" koja se temelji na prosječnim vrijednostima (Bonwillov trokut) (18).

Artikulaciju je najbolje provesti u ambulanti jer doktor dentalne medicine može provjeriti točnost prijenosa (1).

## **6.2. Određivanje vertikalnih međučeljusnih odnosa**

Kod pacijenta s nezadovoljavajućom okluzijom određivanje vertikalnih međučeljusnih odnosa provodi se isto kao i kod potpunih proteza (4). Najčešći način određivanja vertikalne dimenzije okluzije provodi se pronalaženjem fiziološkog mirovanja i uključivanjem fonetskih i estetskih čimbenika. Fiziološko mirovanje (FM) stanje je u kojem su mišići otvarači i zatvarači u stanju minimalne toničke kontrakcije, a između gornjih i donjih zuba postoji razmak od 2 do 4 milimetra koji se naziva slobodni interokluzijski prostor. To je funkcijski prostor koji omogućuje govor, žvakanje i gutanje. Za određivanje FM-a obično se kao gornja mjerna točka koristi vršak nosa ili točka ispod nosa (subnasale), a kao donja mjerna točka uzima se najistaknutija točka brade (gnathion). Prilikom mjerenja FM-a pacijent može imati probne baze postavljene u ustima, ali je preduvjet da se osigura njihova dobra retencija (na primjer, podlaganjem baza elastičnim materijalom). Mandibula mora biti opuštena, usnice se lagano dodiruju, a nakon toga se razdvajaju i provjerava slobodni prostor između bedema koji mora iznositi koliko i normalni interokluzijski prostor. Oduzimanjem udaljenosti između mjernih točaka u fiziološkom mirovanju i dok su probne baze u kontaktu mora se dobiti vrijednost od 2 do 4 milimetra. Pacijenta u položaj FM-a može se dovesti i pomoću gutanja jer se smatra da mandibula nakon gutanja zauzima položaj FM-a iako se u istraživanjima ne preporuča kao samostalna tehnika jer ovisi o duljini trajanja gutanja i tvrdoći voska (1, 19). Fonetskom metodom pacijenta se traži da izgovara riječi koje sadrže riječi ili slogove koji sadrže bilabijalne suglasnike kao što je glas "m" ("mi-mi-mi"). Provjera FM-a može se napraviti tako da se kaže pacijentu da izgovara riječi s glasom "s" ("Mississippi") i tako utvrdi razmak između nagriznih bedema ili zuba (oni su u najbližem odnosu, ali se ne dodiruju). Estetskom metodom proučavaju se odnosi gornje, srednje i donje trećine lica (1).

Mjerenje vertikalne dimenzije starih proteza i analiziranjem pacijentovih fotografija može se pripomoći pri određivanju vertikalne dimenzije (19).

### 6.3. Određivanje horizontalnih međučeljusnih odnosa

Nakon prijenosa položaja modela gornje čeljusti u artikulatork i točnog određivanja vertikalne dimenzije potrebno je odrediti horizontalne međučeljusne odnose. Horizontalni položaj donje čeljusti prema gornjoj koji će se u individualnom slučaju odrediti ovisi o tome je li okluzija zadovoljavajuća ili ne, to jest o postojanju potpornih zona, rasporedu preostalih zuba, njihovom odnosu i o veličini bezubih prostora. Kada postoje sve potporne zone, modeli se fiksiraju u položaju habitualne okluzije tako da se sadreni modeli spoje rukom i fiksiraju. Ta metoda se koristi u slučaju kada nedostaje jedan zub tako da se ne može koristiti kod kombiniranih radova (4). Kod kombiniranih radova zbog prevelikog gubitka zuba i potpornih zona najčešće je ipak potrebno uspostaviti nove međučeljusne odnose u položaju centrične relacije. Premda su uz ovaj položaj godinama vezane razne definicije, prema trenutno aktualnoj definiciji centrična relacija predstavlja ponovljivi položaj donje čeljusti u kojem se kondili nalaze u superoanteriornom položaju u zglobnoj jamici naslanjajući se na stražnju kosinu zglobne kvržice. U tom položaju mandibula tada može izvoditi čistu rotaciju, otvaranje i zatvaranje do prosječno 20 milimetara interincizalno. Iako se općenito smatra da centrična relacija označava položaj kada su kondili u stabilnom položaju, neka istraživanja dovode u pitanje postojanje čiste rotacijske kretnje u tom položaju, no kondilarni pomak koji se pri tome događa ima vjerojatno tek manji klinički značaj u protetskoj rehabilitaciji. Važno je da prilikom određivanja pacijent bude opušten i da određivanje CR-a ne izaziva bol (17). CR se može određivati na sljedeće načine:

- *pomoću okluzijskog registrata* (koristi se kod manjih bezubih prostora, u potpunom zubnom luku za izradu udlage i u slučaju brušenja svih zuba).
  - *u obliku akrilatnog ili voštanog nosača s jigom* – pločica koja se naslanja na gornje stražnje zube, na koju se nanosi alu-vosak ili termoplastični materijal u kojem ostaju impresije donjih bočnih zuba nakon što se pravilno odredio položaj donje čeljusti putem jiga (4).
  - *od silikonske mase uz anteriorni jig (Lucia ili Pankey jig)* – jig deprogramira mišiće i dovodi čeljust u položaj CR-a (označi se artikulacijskim papirićem na jigu), a zatim se silikonska masa stavlja na okluzalne plohe maksilarnih stražnjih zuba, pacijent zagriže i fiksira taj položaj. Ključno je provjeriti je li pacijent zagrizao u isto mjesto, to jest u prijašnju markaciju artikulacijskog papirića na jigu (20).

- pomoću probnih baza i bedema /bedema na metalnoj bazi djelomične proteze (kod većih bezubih prostora).
  - stomatolog se koristi raznim metodama i dovodi donju čeljust u položaj CR-a i nagrizne bedeme fiksira pomoću gipsa, paste na bazi cinkoksida i eugenola, voska, alu voska, termoplastičnih materijala ili hladnopolimerizirajućih akrilata (12).

Određivanje i ponovljivost stabilnog položaja CR-a kondila čeljusnih zglobova u rekonstrukciji okluzije, odnosno žvačnog sustava iznimno su važni. Metode vođenja donje čeljusti mogu se podijeliti na one koje izvodi pacijent (aktivne) i one koje obavlja stomatolog (pasivne) (21).

Neke od najčešćih metoda vođenja mandibule u položaj CR-a su (22):

1. vođenje mandibule u CR uz istovremenu palpaciju žvačnih mišića (temporalisa) koji se najjače kontrahiraju u položaju CR-a (pasivna),
2. tehnika po Dawsonu – bimanualno vođenje mandibule dok je pacijent u ležećem položaju (pasivna),
3. vođenje bradom ili “chin-point tehnika” (pasivna),
4. gutanje – pacijent guta slinu i zatvara refleksno u položaju CR-a (aktivna),
5. pomoću Walkoffove kuglice – ona se nalazi u stražnjoj trećini gornje šablone, pacijenta se uputi da stavi jezik na kuglicu i zagriže, time se mandibula kreće u istom smjeru kao i jezik (aktivna).

Postoje još mnogobrojne pasivne metode određivanja CR-a poput metode prednjega vođenja s pomoću Lucia jiga ili Pankey jiga, *the best-bite* naprave, drvene špatule, listića, naprave NTI (nociceptivna trigeminalna inhibicija) i drugih (17, 23).

Niti jedna metoda nije potpuno pouzdana, odnosno kod svih su moguće pogreške. Jedina metoda koja je gotovo 100 % sigurna je registracija gotskog luka, a za nju je potreban poseban pribor (21). Danas je ipak najrasprostranjenija *chin-point* metoda, zbog svoje jednostavnosti i relativne neovisnosti o pacijentu (za razliku od gutanja i Walkoffove kuglice) (4).

Bimanualno vođenje donje čeljusti, vođenje bradom i Rothove metode u istraživanju bile su pouzdane i ponovljive te se s istom točnošću mogu primjenjivati u svakodnevnoj kliničkoj praksi (21).

Kombinirani nadomjestak izrađuje se najčešće u slučaju nedostatka većeg broja zuba, zbog čega se međučeljusne odnose najčešće registrira pomoću probnih baza i bedema. Ako postoji dovoljno nosača za registraciju međučeljusnih odnosa fiksnog nadomjestka može se upotrijebiti i akrilatna ploča umjesto probnih baza i bedema. Kod izrade kombiniranog nadomjestka

retiniranog teleskopskim ili konusnim kronicama za izradu unutarnjeg teleskopa nije potrebno odrediti međučeljusne odnose nego samo prije izrade vanjskog teleskopa. Za izradu mobilnog dijela kombiniranog nadomjestka međučeljusni odnosi zbog praktičnosti registriraju se pomoću bedema na metalnoj bazi djelomične proteze (1).

Nakon određenih međučeljusnih odnosa u voštane bedeme određene visine i horizontalnog položaja postavljaju se umjetni zubi za protezu.





Izradu kombiniranog nadomjestka čine razni klinički i laboratorijski postupci. Sažetak svih postupaka koje izvode doktor dentalne medicine i zubni tehničar nalazi se u tablici.

Tablica 1. Sažetak svih kliničkih i laboratorijskih faza izrade kombiniranog nadomjestka.

DOKTOR DENTALNE MEDICINE		ZUBNI TEHNIČAR	
Plan terapije i preprotetska priprema			
1.	- odabire se protetska terapija koja će biti najbolje rješenje za pacijenta - od preprotetske terapije provode se konzervativni i oralno kirurški zahvati te parodontološka priprema (1, 5)		
Izrada fiksne konstrukcije			
2.	<b><u>Preparacija i otisak uporišnih zuba</u></b> - obujam brušenja ovisi o vrsti priključka - precizan otisak se najčešće izvodi elastomerima (adicijski silikon i polieter) – jednovremeni ili dvovremeni otisak (5)	3.	<b><u>Izrada radnog modela</u></b> - izrađuje se od sadre tipa IV (8) - najčešće se izrađuje s odvojivim bataljcima koji pojednostavljaju daljnju izradu fiksnog nadomjestka (9)
4.	<b><u>Određivanje međučeljusnih odnosa i prijenos modela u artikulatork</u></b> - registriraju se vertikalni i horizontalni međučeljusni odnosi - gornji model se prenosi obraznim lukom, a donji uz pomoć interokluzijskog registrata (1)	5.	<b><u>Izrada fiksnog dijela nadomjestka</u></b> - navoštavanje se provodi u paralelometru, a zatim slijedi lijevanje metala (10) i slojevanje keramike (11)
6.	<b><u>Proba fiksnog dijela nadomjestka</u></b> - prvo se isprobava metalna jezgra (provjerava se dosjed, ima li dovoljno prostora za keramiku i paralelnost svih veznih elemenata), a zatim i gotova metal-keramička krunica (4)		

Izrada mobilne konstrukcije			
7.	<p><b><u>Alginatni otisak</u></b></p> <p>- tijekom otiska krunice s veznim elementima nalaze se na zubima i posljedično ostaju u otisku (4)</p>	8.	<p><b><u>Izrada anatomskog modela i individualne žlice</u></b></p> <p>- nakon izrade anatomskog modela od sadre tipa II na njemu se izrađuje individualna žlica (može biti i otvorena) (1)</p>
9.	<p><b><u>Funkcijski otisak</u></b></p> <p>- funkcijski otisak uzima se u individualnoj žlici na uobičajen način (funkcijski rub: termoplastični ili gumasti materijal, baza gumasti materijal)</p> <p>- * fiksacijski otisak - ukoliko kombinirani nadomjestak podrazumijeva djelomičnu protezu retiniranu teleskop/ konus krunicamafunkcijski otisak se izvodi u otvorenoj individualnoj žlici na uobičajen način, a zatim se unutarnje teleskop/konus krunice s labijalne strane učvršćuju sadrom, a preko svega se uzima otisak alginatom u konfekcijskoj žlici (1)</p>	10.	<p><b><u>Izrada radnog modela i dubliranje</u></b></p> <p>- radni model se izrađuje od sadre tipa IV</p> <p>-na radnom modelu planira se nadomjestak, ucrtavaju granice i oblik protezne baze</p> <p>- prije dubliranja potrebno je navoštavanje potkopanih područja, podlaganje i rasterećivanje</p> <p>- zbog veće preciznosti dubliranje se provodi adicijskim silikonom, a dublirani model se radi od fosfatom i silikatom vezanih uložnih masa (14)</p>
		11.	<p><b><u>Izrada i lijevanje metalne konstrukcije</u></b></p> <p>- navoštavanje se radi s gotovim voštanim profilima</p> <p>- lijevanje metala se provodi centrifugalnom ili tlačno-vakumskom tehnikom (14)</p> <p>- slijedi obrada metala</p>
12.	<p><b><u>Proba metalne konstrukcije</u></b></p>	13.	<p><b><u>Postava nagriznih bedema</u></b></p>

	- isprobava se smjer uvođenja i dosjed metalne konstrukcije		- izrađuju se od voska i postavljaju se na metalnu konstrukciju (na područje bezubog grebena) - pomoću njih se određuju međučeljusni odnosi
14.	<b><u>Određivanje međučeljusnih odnosa i artikulacija</u></b> - vertikalni i horizontalni međučeljusni odnosi se određuju pomoću nagriznih bedema na metalnoj konstrukciji (potrebno je uspostaviti nove skladne odnose svih oralnih struktura i funkcionalnost žvačnog sustava) (4) - gornji model u articulator se prenosi obraznim lukom, a položaj donjeg modela prema gornjem prenosi se uz pomoć interokluzijskog registrata (1)	15.	<b><u>Postava umjetnih zuba</u></b> - za pravilnu postavu umjetnih zuba potrebno je poštivati pravilo jezičnog prostora, estetike i fonacije, statička pravila i pravila interkuspிடაციје i artikulacije (1)
16.	<b><u>Proba postave umjetnih zuba</u></b> - kontrolira se estetski izgled, ispituje se fonacija i provjerava okluzija zuba koja mora ispuniti funkcijske i statičke zahtjeve (1, 2)	17.	<b><u>Završavanje proteze</u></b> - nakon ulaganja proteze slijedi njezina polimerizacija (vosak se zamjenjuje s akrilatom koji vjerodostojno oponaša gingivu) (8)
Cementiranje fiksnog dijela nadomjestka i predaja proteze			
18.	- krunice je najbolje cementirati zajedno, a protezu namjestiti prije stvrdnjavanja cementa kako bi se osigurao ispravan dosjed - dan nakon cementiranja potrebno je provjeriti okluziju i po potrebi provesti okluzijsko ubrušavanje (1)		

Bitno je ispravno provesti sve faze rada jer svaka moguća pogreška utječe na sljedeću fazu rada i time može kompromitirati izradu cijelog kombiniranog rada.



Izrada kombiniranog fiksno-mobilnog nadomjestka predstavlja veliki izazov za doktora dentalne medicine, ali također i za zubnog tehničara zbog čega je potrebna njihova besprijekorna suradnja. Osim što se nadomjestkom ispravljaju funkcijski nedostaci, njime se ispravljaju i estetske i fonetske nepravilnosti nastale gubitkom zuba. Njegova izrada zahtijeva znanje i preciznost tijekom svih faza izrade.

U svakoj fazi izrade moguće su pogreške koje mogu kompromitirati njegovu završnu izvedbu. Zato ih je bitno sve odmah uočiti i ispraviti. Registracija međučeljskih odnosa jedna je od ključnih faza izrade. Korištenjem obraznog luka i okluzijskog registrata osigurava se da se modeli gornje i donje čeljusti nalaze u pravilnom odnosu u artikulatoru. Time se stvaraju optimalni uvjeti za postavu zuba kako bi se osigurala fiziološka, to jest stabilna i uravnotežena okluzija.

Prije same izrade pacijenta je potrebno upozoriti da je izrada nadomjestka dugotrajan proces koji zahtijeva više dolazaka u stomatološku ordinaciju. Budući rad potrebno je isplanirati da ispunjava sve zahtjeve za normalno funkcioniranje stomatognatog sustava, ali također i da zadovoljava pacijentove financijske mogućnosti. Također, treba znati da je za uspješnu izradu kombiniranog nadomjestka važan detaljan plan liječenja i sistematično, kronološko, provođenje svih faza izrade.

## **9. LITERATURA**



1. Kraljević K, Kraljević Šimunković S. Djelomične proteze. 1.izd. Zagreb: In. Tri; 2012. p 324.
2. Suvin M. Djelomična proteza, stomatološka protetika II - dio. VII. prerađeno i dopunjeno izdanje. Zagreb: Školska knjiga; 1991. p 336.
3. Patras M, Sykaras N. Esthetic and functional combination of fixed and removable prostheses. *General Dentistry*. 2012; 60(2): 47-54.
4. Kapetanović G, Klisović I, Alajbeg I. Faze izrade kombiniranog nadomjestka: određivanje međučeljusnih odnosa. *Sonda*. 2016; 42-7.
5. Čatović A, Komar D, Čatić A i sur. Klinička fiksna protetika – krunice. Zagreb: Medicinska naklada; 2015. p 198.
6. Tabassum S, Adnan S, Khan FR. Gingival retraction methods: a systematic review. *Journal of Prosthodont*. 2017; 26(8): 637-43.
7. Wang Y, Fan F, Li X, et al. Influence of gingival retraction paste versus cord on periodontal health: a systematic review and meta-analysis. *Quintessence Int*. 2019; 50(3): 234-44.
8. Mehulić K i sur. *Dentalni materijali*. Zagreb: Medicinska naklada; 2017. p 352.
9. Shillingburg HT, Hobo S, Whitsett LD, Jacobi R, Brackett SE. *Osnove fiksne protetike*. 1. hrv. izd. Zagreb: Media ogled; 2008. p 582.
10. Pelivan I, Kranjčić J, Katalinić M, Geštakovski D. Moguće pogreške u postupku modeliranja i lijevanja. *Sonda*. 2018; 19 (35); 64-66.
11. Jakovac M. Laboratorijska izrada metal-keramičkog rada. *Sonda*. 2005; 11: 5-8.
12. Kraljević K. *Potpune proteze*. 1.izd. Zagreb: Areagrafika; 2001. p 254.
13. Boulos PJ, Daou E. Impressions For Removable Partial Dentures Revisited: A Functional Approach; *Famdent Practical Dentistry Handbook*. 2014: 14(4); 1-3.
14. Kraljević Šimunković S, Čimić S, Soldo M. Laboratorijske faze izrade metalnog skeleta djelomične proteze-dubliranje modela, modeliranje skeleta, ulaganje i lijevanje. *Sonda*. 2011; 12: 19-23.
15. W. Loney R. *Removable Partial Denture Manual*. Dalhusie University; 2011. p 103.
16. Jerolimov V, urednik. *Osnove stomatoloških materijala* [monograph on the Internet]. Zagreb: Sveučilište u Zagrebu, Stomatološki fakultet; 2005 [cited 2006 Feb 1]. Available from: [http://bib.sfzg.hr/files/user/ipelivan/Osnove\\_stomatoloskih\\_materijala.pdf](http://bib.sfzg.hr/files/user/ipelivan/Osnove_stomatoloskih_materijala.pdf)
17. Okeson JP. *Temporomandibularni poremećaji i okluzija*. 1. hrv. izd. Zagreb: Medicinska naklada; 2008. p 673.

18. Ahlers MO, Edelhoff D, Jakstat HA. Reproduction accuracy of articulator mounting with an arbitrary face-bow vs. average values - a controlled, randomized, blinded patient simulator study. *Clinical Oral Investigations*. 2019; 23(3):1007-14.
19. Alhajj MN, Khalifa N, Abduo J, Amran AG, Ismail IA. Determination of occlusal vertical dimension for complete dentures patients: an updated review. *Journal of Oral Rehabilitation*. 2017; 44(11): 896–907.
20. Great Lakes Orthodontics, Ltd. [Internet]. New York. c1965. [commerce], Using the Lucia jig to take an accurate and reliable centric relation bite registration; [date unknown, cited 2015 Dec 21]. Available from: [https://www.greatlakesdentaltech.com/media/resources/UsingtheLuciaJigforAccurateBite\\_S220.pdf](https://www.greatlakesdentaltech.com/media/resources/UsingtheLuciaJigforAccurateBite_S220.pdf)
21. Holen Galeković N, Fugošić V, Braut V, Čelić R. Reproducibility of centric relation techniques by means of condyle position analysis. *Acta Stomatologica Croatica*. 2017; 51(1):13–21.
22. Čelebić A. Pogreške određivanja horizontalne relacije prilikom izrade potpune proteze. *Sonda*. 2003;5: 8-9.
23. Dawson PE. *Functional Occlusion From TMJ to Smile Design*. 1<sup>st</sup> edition. Missouri: Mosby (Elsevier); 2006. p 648.
24. Sadig W. The denture hygiene, denture stomatitis and role of dental hygienist. *International Journal of Dental Hygiene*. 2010;8(3):227-31.



Karla Sučević rođena je 5. lipnja 1995. godine u Zagrebu. Pohađala je OŠ Vrbani, a kasnije upisala II. gimnaziju koju je završila 2014. godine. Iste godine upisala je Stomatološki fakultet u Zagrebu. Tijekom studija sudjelovala je u Projektu za promociju oralnog zdravlja slijepih i slabovidnih osoba te je bila demonstrator na Zavodu za mobilnu protetiku, a na petoj godini studija boravila je u Portugalu u sklopu Erasmus razmjene studenata.