

Korištenje CBCT dijagnostike kod planiranja implantoprotetskih radova

Kokić Vuletić, Lucija

Master's thesis / Diplomski rad

2020

Degree Grantor / Ustanova koja je dodijelila akademski / stručni stupanj: **University of Zagreb, School of Dental Medicine / Sveučilište u Zagrebu, Stomatološki fakultet**

Permanent link / Trajna poveznica: <https://um.nsk.hr/um:nbn:hr:127:465487>

Rights / Prava: [Attribution-NonCommercial 4.0 International/Imenovanje-Nekomercijalno 4.0 međunarodna](#)

Download date / Datum preuzimanja: **2025-03-25**



Repository / Repozitorij:

[University of Zagreb School of Dental Medicine Repository](#)





Sveučilište u Zagrebu
Stomatološki fakultet

Lucija Kokić Vuletić

**KORIŠTENJE CBCT DIJAGNOSTIKE
KOD PLANIRANJA
IMPLANTOPROTETSKIH RADOVA**

DIPLOMSKI RAD

Zagreb, 2020.

Rad je ostvaren na Zavodu za mobilnu protetiku Stomatološkog fakulteta Sveučilišta u Zagrebu.

Mentor rada: doc. dr. sc. Samir Čimić, Zavod za mobilnu protetiku Stomatološkog fakulteta Sveučilišta u Zagrebu

Lektor hrvatskog jezika: Martina Horvat, prof. hrvatskog jezika i književnosti

Lektor engleskog jezika: Andro Babić, magistar engleskog jezika i književnosti

Sastav Povjerenstva za obranu diplomskog rada:

1. _____
2. _____
3. _____

Datum obrane rada: _____

Rad sadrži: 36 stranica
0 tablica
5 slika
1 CD

Rad je vlastito autorsko djelo koje je u potpunosti samostalno napisano uz naznaku izvora drugih autora i dokumenata korištenih u radu. Osim ako nije drukčije navedeno, sve ilustracije (tablice, slike i dr.) u radu izvorni su doprinos autora diplomskog rada. Autor je odgovoran za pribavljanje dopuštenja za korištenje ilustracija koje nisu njegov izvorni doprinos, kao i za sve eventualne posljedice koje mogu nastati zbog nedopuštenog preuzimanja ilustracija odnosno propusta u navođenju njihova podrijetla.

Zahvala

Zahvaljujem mentoru, doc. dr. sc. Samiru Čimiću, na ažurnosti i savjetima za vrijeme pisanja diplomskog rada.

Zahvaljujem suprugu koji je od samog početka učio sa mnom i riskirao otkaz da bi čuvao sina, sve kako ne bih izostajala s vježbi. Ne zaboravimo ni kako sam ga prije svakog ispita uvjeravala da „ovaj put stvarno ništa ne znam”.

Zahvaljujem Roku što je poslušao svaki put kad sam mu rekla da se u tišini sam igra dok učim.

Zahvaljujem ostatku obitelji što su također bili uz mene i pomogli mi s čuvanjem djeteta.

Zahvaljujem Magdaleni što je sa mnom od prvog dana.

Zahvaljujem Teni i Matei što su mi čak i od najdosadnijih vježbi pomogle napraviti „paralelni svemir”.

Naposljedku zahvaljujem životnom mentoru, doc. dr. sc. Ivanu Zajcu, što me je naučio da i u starosti možeš biti jednako lud kao u mladosti.

KORIŠTENJE CBCT DIJAGNOSTIKE KOD PLANIRANJA IMPLANTOPROTETSKIH RADOVA

Sažetak

Sanacija djelomične i potpune bezubosti oduvijek se smatrala jednim od temeljnih aspekata u dentalnoj medicini. U današnje vrijeme, zahvaljujući razvitku dentalne implantologije, implantoprotetska terapija zauzima prvo mjesto na ljestvici rješenja u vidu nadoknade izgubljenih zubi.

Razvitkom tehnologije u zadnjih nekoliko desetljeća *cone beam* računalna tomografija (CBCT) našla je svoje mjesto u dentalnoj medicini. Trodimenzionalne snimke koje daje sve se više koriste u svakodnevnom kliničkom radu, osobito na području oralne kirurgije koja je, kad je implantoprotetska terapija u pitanju, u bliskom odnosu sa stomatološkom protetikom. Za razliku od dvodimenzionalnih snimki, CBCT daje mogućnost precizne trodimenzionalne analize anatomskih i patoloških struktura, omogućuje mjerenja bitna za kirurške zahvate te svojom kompatibilnošću s drugim programima otvara opciju detaljnog planiranja i vizualizacije budućeg protetskog nadomjestka. Takav koncept danas se naziva *protetski vođenom implantologijom*. Osim u dijagnostici i planiranju, CBCT se kod računalno potpomognute implantacije koristi za izradu kirurških vodilica koje više nego ikad omogućuju preciznu implantaciju, smanjuju mogućnost nastanka komplikacija i povećavaju predvidljivost konačnog rezultata terapije.

Osim tehničkih prednosti koje ova vrsta tehnologije donosi doktoru dentalne medicine, pridonosi i olakšanoj komunikaciji s pacijentima, a samim time povećava se obostrano zadovoljstvo cjelokupnim procesom izrade implantoprotetskog rada. Međutim, CBCT i njemu kompatibilni programi zahtijevaju određeni stupanj tehnološke obrazovanosti te dodatnu edukaciju liječnika, no mlađim generacijama to sve manje predstavlja problem te se upravo iz tog razloga 3D tehnologija sa svim svojim pogodnostima sve više inkorporira u svakodnevnu kliničku praksu.

Ključne riječi: *cone beam* računalna tomografija, 3D tehnologija, implantoprotetska terapija

USAGE OF CBCT DIAGNOSTICS IN IMPLANT-PROSTHODONTIC TREATMENT PLANNING

Summary

Partial and complete edentulism treatment has always been considered as one of the main aspects of dentistry. Nowadays, thanks to the development of modern implant dentistry, implant prosthodontics takes first place on the scale of options for tooth loss rehabilitation.

With the development of modern technology over the last few decades, cone beam computed tomography (CBCT) found its place in dentistry. Usage of three-dimensional images that it provides is increasing in everyday practice, especially in the field of oral surgery which, when talking about implant-prosthodontic treatment, is closely related to prosthodontics. Unlike two-dimensional imaging, CBCT allows precise 3D analysis of anatomical and pathological structures, enables measurements crucial for surgical procedures and, being compatible with other software, gives the option of accurate planning and visualization of the future prosthodontic appliance. This concept is nowadays referred to as “prosthodontically driven implantology”. Apart from diagnostics and treatment planning, CBCT can be used in computer-navigated implant surgery for surgical guide fabrication. These guides allow utterly precise implantation, decreasing the risk of complications and increasing predictability of the final outcome.

Besides the technical advantages that this type of technology provides for a dentist, it also facilitates communication with patients, which ultimately increases mutual satisfaction with the overall process of implant-prosthodontic treatment. However, CBCT and CBCT-compatible software require a certain level of technological familiarity and additional education of dentists, but younger generations seem to consider that less of a problem and that is one of the main reasons for increased incorporation of 3D technology, with all its benefits, into everyday practice in dentistry.

Key words: cone beam computed tomography, 3D technology, implant-prosthodontic treatment

SADRŽAJ

| | | |
|--------|--|----|
| 1. | UVOD..... | 1 |
| 1.1. | Svrha rada..... | 2 |
| 2. | CBCT U IMPLANTOPROTETICI..... | 3 |
| 2.1. | Povijesni razvoj dijagnostičkog snimanja..... | 4 |
| 2.2. | CBCT uređaj..... | 4 |
| 2.2.1. | Usporedba CBCT i konvencionalnog CT uređaja..... | 6 |
| 2.2.2. | Nedostatci CBCT uređaja..... | 6 |
| 2.3. | CBCT dijagnostika..... | 7 |
| 2.3.1. | Planiranje implantoprotetskih radova..... | 8 |
| 2.4. | Dentalni implantati..... | 11 |
| 2.4.1. | Osnovne karakteristike dentalnih implantata..... | 11 |
| 2.4.2. | Računalno potpomognuta implantacija..... | 12 |
| 3. | PROTETSKI RADOVI NOŠENI IMPLANTATIMA..... | 14 |
| 3.1. | Terapija djelomične bezubosti..... | 15 |
| 3.1.1. | Liječenje nedostatka pojedinačnih zuba..... | 15 |
| 3.1.2. | Mostovi nošeni implantatima..... | 16 |
| 3.2. | Terapija potpune bezubosti..... | 17 |
| 3.2.1. | Fiksni nadomjestci..... | 17 |
| 3.2.2. | Mobilni nadomjestci..... | 19 |
| 4. | RASPRAVA..... | 20 |
| 5. | ZAKLJUČAK..... | 23 |
| 6. | LITERATURA..... | 25 |
| 7. | ŽIVOTOPIS..... | 35 |

POPIS SKRAĆENICA

ALADAIP (engl. *As Low As Diagnostically Acceptable being Indication-oriented and Patient-specific*) – najniža izloženost ionizacijskom zračenju dostatna za dijagnostiku, a najmanje šteti pacijentu

ALARA (engl. *As Low As Reasonably Achievable*) – najniža izloženost ionizacijskom zračenju uz očuvanje dijagnostičke vrijednosti snimke

CAD (engl. *Computer Aided Design*) – računalno potpomognuti dizajn

CAM (engl. *Computer Aided Manufacturing*) – računalno potpomognuta izrada

CBCT (engl. *Cone Beam Computed Tomography*) – cone beam računalna tomografija

CT (engl. *Computed Tomography*) – računalna tomografija

DICOM (engl. *Digital Imaging and Communications in Medicine*) – digitalni prikaz i komunikacija u medicini

EADMFR (engl. *European Academy of Dentomaxillofacial Radiology*) – Europska Akademija dentomaksilofacijalne radiologije

FOV (engl. *Field Of View*) – područje gledanja

FPD (engl. *Flat Panel Detector*) – flat panel detektor

HU (engl. *Hounsfield Unit*) – Hounsfieldova jedinica

OPG – ortopantomogram

TMP – temporomandibularni poremećaj

TMZ – temporomandibularni zglob

2D – dvodimenzionalno

3D – trodimenzionalno

μSv – mikro-Sivert

1. UVOD

Nadomještanje izgubljenih zuba oduvijek je predstavljalo važan aspekt dentalne medicine. U današnje vrijeme zubi se mogu nadomjestiti na različite načine: izradom mobilnoproetskog nadomjestka, fiksnoproetskog nadomjestka ili nadomjestka nošenog implantatima (1). Od ponuđenih načina nadomjestci nošeni implantatima pokazali su se kao najdugotrajnija opcija sa stopom uspješnosti od 96,4 % (2,3,4). Sve do nedavno, najčešće radiološke dijagnostičke snimke koje su kliničarima služile pri planiranju implantoproetskog rada bile su intraoralne, periapikalne i panoramske. Međutim, takve snimke pružaju samo dvodimenzionalni (2D) prikaz trodimenzionalnih (3D) struktura.

Uvođenje *cone beam* računalne tomografije (CBCT) predstavilo je značajan napredak na području dentalne radiologije. Osim što je radijacijska doza uvelike smanjena u odnosu na konvencionalni uređaj za računalnu tomografiju (CT), 3D informacije koje CBCT uređaj pruža omogućuju bolju sposobnost dijagnostike i lakše planiranje implantoproetskog rada (5,6). Takvim napretkom tehnologije otvorila se nova dimenzija u dentalnoj medicini, prvenstveno u vidu planiranja implantoproetske terapije, ali i terapijskih postupaka. 3D tehnologija pruža brojne pogodnosti, kako za doktore dentalne medicine, tako i za pacijente.

U današnje vrijeme estetski i funkcijski zahtjevi pacijenata vrlo su visoki, a upravo 3D tehnologija olakšava njihovo postizanje. Cilj doktora dentalne medicine je, između ostalog, nadopuniti stečeno teorijsko i kliničko znanje praćenjem razvoja tehnologije kako bi rezultati terapije bili što bolji, a pristup pacijentu maksimalno individualan.

1.1. Svrha rada

Svrha ovog rada je prikazati primjenu, važnost i prednosti CBCT-a u planiranju i provođenju implantoproetske terapije.

2. CBCT U IMPLANTOPROTETICI

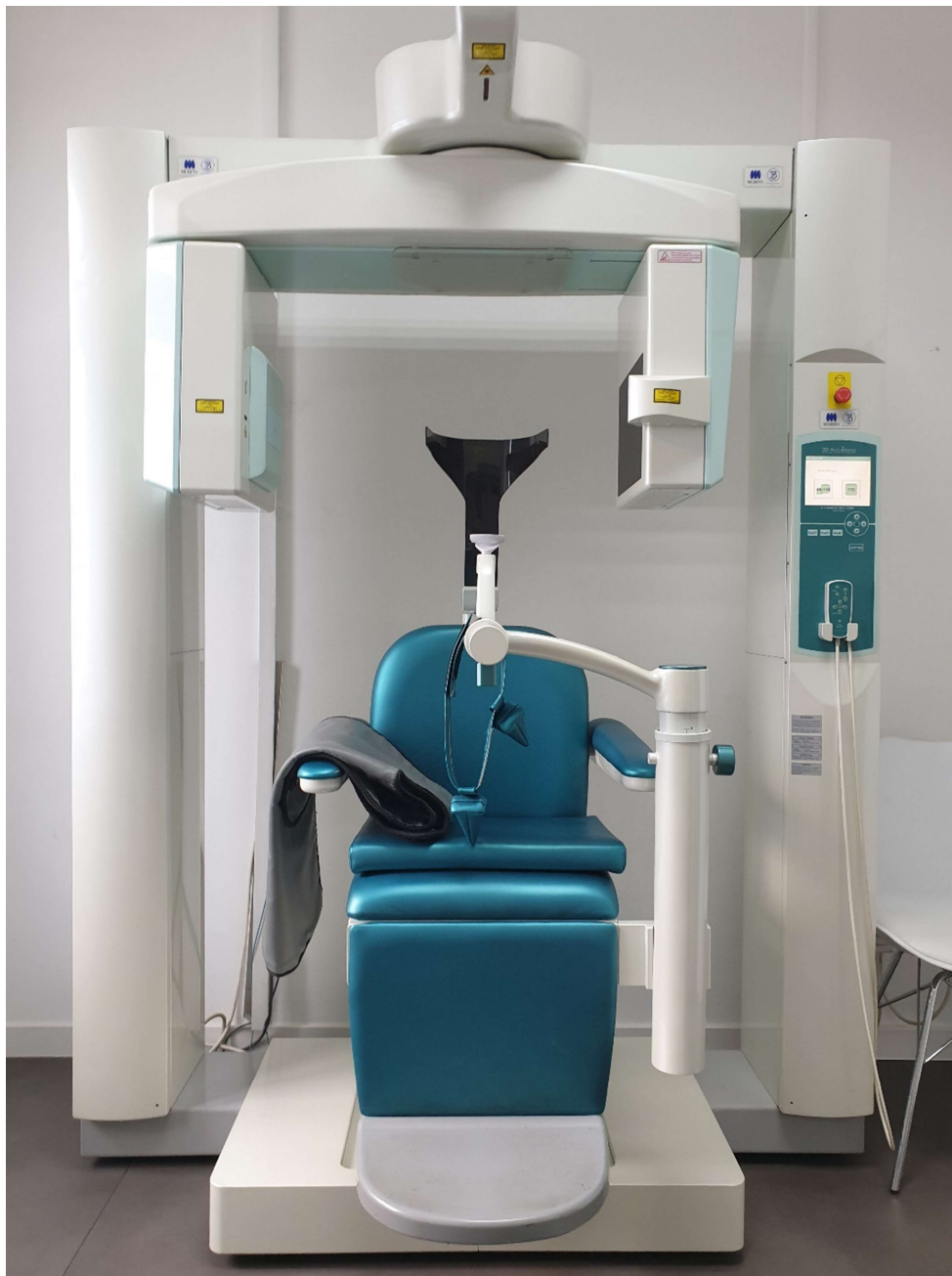2.1. Povijesni razvoj dijagnostičkog snimanja

Otkriće rendgenskih zraka 1895. godine označilo je revolucionaran korak u medicini (7). Otkrio ih je njemački fizičar Wilhelm Conrad Röntgen, za što je 1901. godine dobio Nobelovu nagradu za fiziku. U dentalnoj medicini prvi rendgenogram učinio je Friedrich Otto Walkhoff 1896. godine, a panoramska tehnika uvodi se 1959. godine te ortopantomografija i danas ostaje najkorištenija metoda u dentalnoj radiologiji (8). Godine 1972. G. N. Hounsfield predstavio je računalnu tomografiju koja se koristi u radiološkoj analizi gotovo svih sustava u ljudskom tijelu. Prototip CBCT uređaja razvijen je 1982. godine, a krajem tisućljeća, preciznije 2000. godine, Arai i suradnici u Japanu te Mozzo i suradnici u Italiji predstavili su prvi CBCT uređaj za komercijalno korištenje kao novu dijagnostičku metodu u oralnoj i maksilofacijalnoj radiologiji (7,8). Zahvaljujući uznapređovalom razvoju tehnologije, u zadnjih nekoliko desetljeća dijagnostičke snimke postale su sofisticiranije, a 3D snimanje odgovorno je za razvoj novih strategija liječenja, osobito na području dentalne implantologije i implantoprotetike (7).

2.2. CBCT uređaj

Da bi se u potpunosti iskoristile mogućnosti koje ova tehnika snimanja pruža, bitno je osnovno razumijevanje načina na koji uređaj funkcionira (9). Naziv CBCT uređaja proizlazi iz koničnog oblika rendgenske zrake kojom se pacijentova glava snima u kružnoj putanji oko vertikalne osi (10). Princip rada temelji se na mjerenju slabljenja rendgenskih zraka koje se prolaskom kroz tkivo apsorbiraju u različitoj mjeri, ovisno o vrsti tkiva (8). Sam uređaj sastoji se od kućišta s izvorom rendgenske zrake i, u današnje vrijeme, 2D amorfnih silikonskih *flat panel* detektora (FPD) koji omogućuju konverziju rendgenske zrake u digitalni signal visoke prostorne rezolucije, što znači da je distorzija slike prikazane na ekranu svedena na minimum (8,10) (Slika 1.). Ostale prednosti FPD su mogućnost smanjenja doze ionizirajućeg zračenja, brzina dobivanja slike i mogućnost njezine obrade. Računalo na temelju podataka dobivenih iz detektora sintetizira sliku koju čine matriks i volumni element, voksel, u kojem se stvara element slike – piksel. Snimanje započinje odabirom preglednog polja (FOV) na kontrolnoj ploči te se odabire najmanji FOV područja interesa. Postoje različite veličine FOV-a, od malog (S) pa sve do ekstra velikog (XL) (8). Za jednu cirkularnu rotaciju vrijeme snimanja CBCT uređaja traje od 5 do 40 sekundi te sadrži 180 do 1024 2D slika (7). Te slike računalo rekonstruira u omjeru 1 : 1 u sve tri ortogonalne ravnine (11). Osim ovakve vrste prikaza slika,

CBCT omogućuje i prikaz kosih, zakrivljenih te poprečnih presjeka (5,12,13,14). Bitna funkcija koja omogućuje selektivni prikaz voksela je *rendering*. Dijeli se na direktni, kod kojeg se proizvoljno označi vrijednost vokselu ispod i iznad koje su ostale vrijednosti isključene te na indirektni, kod kojeg se postiže takozvana *segmentacija* kojom se prikazuje određena gustoća vokselu u cjelokupnom prikazu. Svi podatci dobiveni snimanjem dolaze u standardiziranom (DICOM) formatu, što pojednostavljuje telekomunikaciju i omogućuje kompatibilnost s drugim softverima (7).



Slika 1. CBCT uređaj

2.2.1. Usporedba CBCT i konvencionalnog CT uređaja

U dentalnoj radiologiji CBCT pruža niz prednosti u odnosu na konvencionalni CT uređaj. Osnovna prednost je značajno smanjena efektivna doza ionizirajućeg zračenja, koja kod CBCT snimanja iznosi u prosjeku 29–477 mikroSiverta (μSv), a kod snimanja konvencionalnim CT uređajem u prosjeku 2000 μSv (15). To je postignuto jer CBCT uređaj ima sposobnost kolimiranja rendgenske zrake na područje interesa (14,16). Takve doze u skladu su s modificiranim ALARA (*As Low As Reasonably Achievable*) principom, odnosno s ALADAIP (*As Low As Diagnostically Acceptable being Indication-oriented and Patient-specific*) principom (17). CBCT uređaji imaju izotropne voksele, za razliku od konvencionalnih CT uređaja koji imaju anizotropne voksele, što znači da pružaju submilimetarsku preciznost slika, čak do 0.09 milimetara (mm) (5,18). Ostale prednosti u odnosu na konvencionalno CT snimanje uključuju iznimno skraćeno vrijeme snimanja, načine prikaza specifične za oralnu i maksilofacijalnu radiologiju te su uređaji cijenom prihvatljiviji, a i veličinom dostupniji za korištenje u ordinacijama dentalne medicine (7).

2.2.2. Nedostatci CBCT uređaja

Unatoč brojnim prednostima, CBCT snimanje pokazuje i određene nedostatke. U osnovne nedostatke ubrajaju se artefakti, slaba mogućnost prikaza mekog tkiva te nemogućnost primjene Hounsfieldovih jedinica (HU) (19). Artefakti predstavljaju bilo kakav oblik distorzije ili greške na slici koji ne postoji na snimanom objektu (7). Na CBCT snimkama nailazi se na različite oblike artefakata, ali najčešće nastaju zbog prisutnosti metala ili pomaka pacijenta za vrijeme snimanja (9,20-23). Slaba mogućnost prikaza mekog tkiva smanjuje dijagnostički potencijal i integraciju mekotkivnih struktura u preoperativno planiranje te zahtijeva inkorporaciju drugih programa koji sadrže tu mogućnost. Nemogućnost primjene standardiziranih Hounsfieldovih jedinica djelomično komplicira procjenu gustoće kosti i postoperativno praćenje pacijenta (19).

2.3. CBCT dijagnostika

Dva čimbenika igrala su veliku ulogu u inkorporaciji CBCT tehnologije u dentalnu medicinu. Prvi čimbenik bio je dostupnost poboljšane, financijski prihvatljive računalne tehnologije, a drugi sposobnost inženjera da razviju programe za CBCT s velikim dijagnostičkim potencijalom (10). 3D tehnologija koju CBCT pruža u odnosu na standardnu, 2D panoramsku tehniku kliničarima je omogućila da savladaju određene prepreke koje su često kompromitirale predvidljive kliničke rezultate (24). Krucijalne te i dalje važeće smjernice za korištenje CBCT-a izdala je 2009. godine Europska akademija dentalne i maksilofacijalne radiologije (EADMFR) (25). Kao osnovne indikacije za preoperativno korištenje CBCT-a u dijagnostičke svrhe navode se identifikacija anatomskih granica, prevencija neurovaskularne traume, specifični izazovi u estetskoj zoni, granični slučajevi s neadekvatnom koštanom morfologijom i kvalitetom te augmentacijski postupci (21).

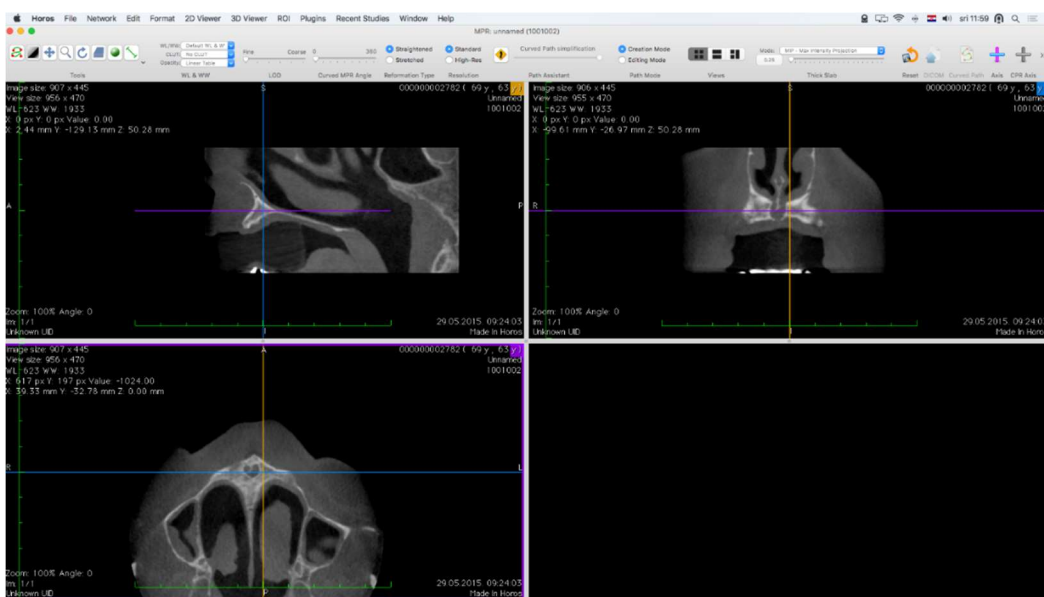
Prije kirurške faze implantoprotetske terapije poželjno je evaluirati mjesto ugradnje dentalnog implantata na način da se isključi postojanje patoloških promjena i/ili stranih tijela te odredi morfološka prikladnost mjesta ugradnje i odnosi prema vitalnim anatomskim strukturama (26). U mandibuli CBCT snimke između ostalog pomažu odrediti veličinu lingvalnog konkavитета u području simfize, bukolingvalni položaj i eventualno račvanje mandibularnog kanala te anatomske varijacije područja mentalnog živca. U maksili CBCT daje informacije o veličini labijalnog kortikalnog konkavитета na području lateralnog sjekutića te prikazuje položaj maksilarnih sinusa (27). Kliničari ipak navode kako najčešće koriste CBCT za dobivanje preciznih podataka o visini i širini alveolarnog grebena (28).

Jedna od također često korištenih prednosti CBCT tehnologije je denzitometrija, odnosno procjena gustoće ili kvalitete kosti, a precizne informacije o strukturi kosti pomažu kliničarima da odrede optimalnu poziciju i kiruršku metodu za ugradnju dentalnih implantata (29). Termin *kvaliteta kosti* obuhvaća i orijentaciju koštanih trabekula te svojstva koštanog matriksa, a dijeli se na 4 tipa: homogena kortikalna kost, čvrsti kortikalis sa šupljinom, tanki kortikalis s gustom i čvrstom trabekularnom kosti te jako tanki kortikalis s niskom gustoćom trabekularne kosti (30). Osim u implantoprotetici, CBCT služi kao dijagnostičko sredstvo i u drugim granama dentalne medicine.

U oralnoj i maksilofacijalnoj kirurgiji, CBCT služi u dijagnosticiranju i preoperativnoj evaluaciji impaktiranih i retiniranih umnjaka, cista, tumora, osteomijelitisa, bolesti žlijezda slinovnica, osteonekroze čeljusti itd. (31-36). U ortodonciji CBCT služi za morfometrijsku analizu u praktičnom omjeru 1 : 1 (7). Specijalisti stomatološke protetike koriste CBCT u dijagnosticiranju temporomandibularnih poremećaja (TMP), prvensteno zbog multiplanarnog 3D prikaza kondilarnog nastavka mandibule i njegova preciznog položaja u glenoidnoj udubini (37). U parodontologiji se CBCT koristi za precizna mjerenja intrakoštanih defekata, procjenu uključenosti furkacija u defekte, prisutnost dehiscencija i fenestracija te postoperativnu procjenu uspješnosti regenerativne parodontne kirurgije (38). Iako rijetko, CBCT se koristi i u endodonciji za rano otkrivanje resorpcije korijena, ali i za determiniranje morfologije korjenova i korijenskih kanala (39,40).

2.3.1. Planiranje implantoprotetskih radova

Kontinuirani razvoj tehnologije dovodi do sve većeg pojednostavljenja i automatizacije u dentalnoj medicini, čime se uvelike skraćuje vrijeme koje pacijent provodi u ordinaciji te zahtijeva manje posttretmanskih posjeta, dok za kliničara to znači više vremena provedenog za računalom te se očekuje da bude ukorak s tehnologijom (Slika 2). Integracijom dostupnih programa na tržištu omogućena je opcija kreiranja virtualnog pacijenta što stavlja naglasak na potpuno individualiziranu implantoprotetsku terapiju (41).



Slika 2. Računalno sučelje CBCT uređaja

Gubitkom zuba funkcija stomatognatog sustava je narušena, a posljedice se mogu očitovati na alveolarnim nastavcima, preostalim zubima, međučeljusnim odnosima, okluziji, artikulaciji, fonaciji i temporomandibularnim zglobovima (42). Temelj planiranja implantoprotetske terapije je iscrpna anamneza, a slijede je klinički pregled, radiološka dijagnostika i analiza dijagnostičkih modela u artikulatu (43). Medicinska anamneza daje uvid u bolesti i stanja koja imaju negativan utjecaj na cijeljenje rane i oseointegraciju, a stomatološkom anamnezom procjenjuje se stupanj oralne higijene te se dobivaju informacije poput razloga gubitka zuba i dosadašnjeg stomatološkog liječenja (44,45). Kliničkim pregledom dobiva se uvid u stanje i funkciju struktura stomatognatog sustava. Čine ga ekstraoralni i intraoralni pregled koji obuhvaćaju inspekciju i palpaciju žvačnih mišića, temporomandibularnih zglobova (TMZ), usnica, obraza, jezika, područja bezubih alveolarnih grebena, parodontnih tkiva te zuba (45). Za vrijeme intraoralnog pregleda također se evaluiraju okluzija i artikulacija (42).

U implantoprotetskoj terapiji posebno mjesto zauzima procjena gingivnog fenotipa kao jednog od najbitnijih prognostičkih čimbenika za predviđanje rezultata kirurških zahvata (46). Pacijenti s tankim gingivnim biotipom u kategoriji su povećanog rizika za pojavu dehiscijencija i fenestracija, što nije povoljno za oralnokirurške zahvate (45). Radiološka dijagnostika uključuje dvodimenzionalne i trodimenzionalne snimke. Ortopantomogram (OPG) je najčešće korišteno radiološko dijagnostičko sredstvo u planiranju svake implantoprotetske terapije, ali u modernoj implantologiji sve više se smatra samo orijentiranjem jer ne pruža dovoljno precizne informacije. 3D dijagnostika, odnosno CBCT dijagnostika danas se nameće kao osnovno sredstvo jer daje precizne informacije o anatomskim strukturama te omogućuje preciznu izradu implantoprotetskog rada (43).

U zadnjem desetljeću u dentalnoj medicini sve se više koristi termin *protetski vođena implantologija*. To znači da se pozicija implantata planira za vrijeme dijagnostičke faze u skladu sa željenim protetskim nadomjestkom (47). Koriste se radiografski predlošci od akrilata koji se izrađuju kako bi precizno prikazali područje restoracije na CBCT-u. Izrada predloška izvodi se kao duplikat dijagnostičkog *wax upa* (48). U predložak se inkorporiraju radioopakni materijali poput amalgamskog praha, gutaperke ili barijeva sulfata, kako bi na snimkama prikazali odnos konačnog protetskog nadomjestka prema kosti (49). Od navedenih materijala, amalgamski prah pruža najveću oštrinu slike (48). Nakon snimanja s radiografskim predloškom, podatci se koriste za 3D rekonstrukciju (50). Ukoliko je moguće, za orijentacijsku liniju optimalno je koristiti okluzalnu ravninu (51). Sljedeći korak je uzimanje digitalnog otiska intraoralnim

skenerom, određivanje pozicije implantata za postizanje optimalne estetike i funkcije budućeg nadomjestka te izrada kirurške vodilice za potpuno vođenu ugradnju implantata (41,52,53,54). Fuzijom slikovnih podataka dobivenih CBCT snimanjem i uzimanjem digitalnog otiska izrađuje se i digitalni model s preciznom površinom koji omogućuje nastavak terapije izradom protetskog nadomjestka putem CAD-CAM (*Computer-Aided Design – Computer-Aided Manufacturing*) tehnologije (52,55,56). 3D skeniranje ostalih facijalnih mekothkivnih struktura od velike je koristi u fazi 3D digitalnog dizajniranja osmijeha (57).

Nedavna istraživanja dokazala su primjenjivost preoperativnog kreiranja virtualnog pacijenta kod planiranja pozicije implantata i kod CAD-CAM izrade protetskih nadomjestaka (56,58,59). Dostupni intraoralni 3D skeneri pokazali su se kao iznimno precizni (do 10 puta više od CBCT-a), ugodniji za pacijenta od konvencionalnih metoda uzimanja otisaka, a neka istraživanja smatraju ih efikasnijima (52,55,60). Još jedan od bitnih elemenata u planiranju terapije putem virtualnog pacijenta je virtualni artikulatork koji precizno simulira dinamiku kretnji pacijentove mandibule, pri čemu je idealno informacije s pacijenta na računalo prenijeti putem kinematskog obraznog luka (61,62).

Metaanaliza o preciznosti računalno potpomognute implantoprotetske terapije dokazala je ugradnju dentalnih implantata s prosječnim odstupanjem od 1 mm mjereno na ulazu i 1.2 mm apikalno te prosječnom angularnom devijacijom od 3.8 stupnjeva, a odstupanje je bilo minimalno kod korištenja statičnih kirurških vodilica (63). Kako bi doza zračenja bila u skladu s ALADAIP principom, bitno je napomenuti da je za izradu kirurških vodilica dovoljno snimanje s rezolucijom od 200 mikrometara (μm) (20,64). Veća rezolucija, paradoksalno, može dovesti do slabije kvalitete digitalnog otiska. Kod snimanja s radiografskim predloškom, potrebno je provjeriti pristaje li savršeno na okluzalnim površinama ili mekom tkivu bezubih grebena (65). Kod djelomične bezubosti kirurške vodilice fiksiraju se na preostalim zubima, a kod potpune bezubosti preporuča se fiksacija miniimplantatima (63,66,67).

2.4. Dentalni implantati

Od osamdesetih godina prošlog stoljeća dentalni implantati otvorili su novu dimenziju u gotovo svim granama dentalne medicine. Uslijedio je brzi razvoj pouzdanih tehnika koje su zauzele važno mjesto u planiranju terapije. Implantološka terapija nedvojbeno je dovela do napretka estetskih i funkcijskih radova u stomatološkoj protetici. Temelj uspješne implantoprotetske terapije obuhvaća poznavanje anatomije i fiziologije te vještinu u kirurškim i protetskim postupcima (68). Iako dentalni implantati datiraju još od razdoblja majanske civilizacije, prekretnica koja je dovela do implantologije kakvu danas poznajemo dogodila se 1965. godine, kad je P. I. Branemark otkrio i uveo koncept oseointegracije u medicinu (69,70,71).

2.4.1. Osnovne karakteristike dentalnih implantata

Dentalni implantat definira se kao vijak od aloplastičnog i biokompatibilnog materijala koji se subperiostalno ili enosealno ugrađuje u čeljust kako bi nadomjestio korijen izgubljenog zuba i osigurao retenciju za fiksni ili mobilni protetski nadomjestak (72). U današnje vrijeme tržište nudi velik broj sustava dentalnih implantata. Proizvode se implantati čiji rub završava ili u kosti ili supraperiostalno (tzv. *bone level* odnosno *tissue level* implantati) (73). Korištenje implantata u terapiji djelomične i potpune bezubosti danas se smatra optimalnim rješenjem s obzirom da implantati pokazuju brojne prednosti u odnosu na konvencionalne protetske nadomjestke (72). U te prednosti ubrajaju se velika stopa uspješnosti, smanjeni rizik od nastanka karijesa preostalih zubi, maksimalno usporena resorpcija alveolarne kosti i smanjena osjetljivost preostalih zubi (70).

Oblici dentalnih implantata različiti su, a u današnje vrijeme su najčešće cilindričnog ili koničnog oblika s navojima. Dostupnost dužina varira od 4 mm pa sve do 20 mm, dok im promjer iznosi između 3 mm i 7 mm (44) (Slika 3). Ovdje se ne ubrajaju miniimplantati čiji promjer iznosi od 1.8 mm do 2.4 mm (74). Površina implantata može biti hrapava ili glatka. Hrapavošću se postiže povećanje površine, što direktno utječe na oseointegraciju koja je time ubrzana, a ostvaruje se i dodatna mikromehanička retencija u alveolarnoj kosti (44). Dentalni implantati izrađuju se najčešće od metala (titanij), a u novije vrijeme i od keramike (cirkonij) (72). Svaki od tih materijala mora biti bioinertan, otporan na koroziju te ne smije biti toksičan, radioaktivan niti alergogen (44).



Slika 3. Set za ugradnju implantata.

2.4.2. Računalno potpomognuta implantacija

U današnje vrijeme virtualno planiranje u svrhu postizanja precizno ugrađenog dentalnog implantata postiže se simultanim korištenjem CBCT snimki, optičkog skeniranja i CAD-CAM glodanja (75,76). Takvo planiranje oralnim kirurzima olakšava, ali i poboljšava postavljanje dijagnoze, postupak implantacije i omogućuje dugotrajnu uspješnost zahvata. Računalno vođena implantacija smanjuje vrijeme trajanja zahvata, uklanja potrebu za odizanjem režnjeva čime je pacijentu smanjena postoperativna bol i oticanje te omogućuje imedijatnu postavu provizornog nadomjestka (77). CBCT snimke smatraju se esencijalnim dijelom suvremene dentalne implantologije pružajući precizno dijagnosticiranje, mjerenje i terapijsko planiranje. Takve snimke kirurgu daju detaljne informacije o bitnim anatomskim strukturama poput nazopalatinalnog otvora, mentalnog otvora, mandibularnog kanala i maksilarnih sinusa.

Trodimenzionalna vizualizacija navedenih struktura sprječava nastanak komplikacija poput perforacije sinusa ili ozljede živca (78). Na sagitalnim presjecima CBCT snimki moguće je precizno izmjeriti visinu i širinu alveolarnog grebena te označiti mandibularni kanal, mentalni otvor i druge važne strukture (79). Virtualno planiranje daje opciju protetski vođene implantacije kod koje osnovni parametar više nije područje s adekvatnom količinom i kvalitetom alveolarne kosti, već se u obzir uzima i idealna pozicija budućeg nadomjestka (80). CT-vođena kontrola dubine također osigurava preciznu ugradnju implantata za imedijatnu postavu protetskog nadomjestka, kao na primjer kod slučaja izrade protetskog nadomjestka na četiri implantata (*all-on-four*) (81).

Često se koristi i opcija prijenosa podataka s CBCT snimke u druge programe pomoću kojih se trodimenzionalno printaju precizne individualne kirurške vodilice. Takvim pristupom oralni kirurg postavlja implantat na protetski željenu poziciju uz eventualne predimplantacijske zahvate poput augmentacije alveolarnog grebena (78). Optičke metode uključuju ekstraoralno skeniranje modela ili intraoralno skeniranje pacijentove denticije (41). Dobivene podatke moguće je stopiti, a za to je potrebna laboratorijska izrada radiografskog predloška koji se snimi intraoralno i ekstraoralno pa se te dvije snimke stope kako bi se dobila što bolja snimka bez artefakata. Dobivena čista snimka zatim se obrađuje u programu za planiranje sa svrhom izrade kirurške vodilice koja omogućuje optimalnu implantaciju (79). Isprintana kirurška vodilica sadrži sve bitne informacije za preciznu ugradnju implantata. Može se oslanjati na kost, zube, mukozu ili kombinirano. Stabilizaciju vodilice vrše manualno kirurg, odnosno asistent ili se fiksacija ostvaruje vijcima. Ukoliko se koristi tehnika bez odizanja režnja, prvi korak nakon stabilizacije vodilice je uklanjanje gingive sa željenog područja, obično cilindričnim instrumentom (78).

3. PROTETSKI RADOVI NOŠENI IMPLANTATIMA

Prednosti implantoprotetske terapije brojne su u usporedbi s konvencionalnim postupcima nadoknade izgubljenih zubi. U te prednosti ubrajaju se mogućnost rekonstrukcije prirodnog položaja, oblika, izgleda i funkcije zubi bez potrebe za brušenjem susjednih zubi, minimiziranje resorpcije alveolarnog grebena zbog funkcijskog podražaja alveolarne kosti, očuvanje arhitekture mekih tkiva usne šupljine te smanjena mogućnost nastanka karijesnih lezija uporišnih zubi (82). Protetske suprastrukture dijele se po Mischu u pet klasa, od kojih prve tri čine fiksni nadomjestci, a preostale dvije mobilni nadomjestci. FP-1, FP-2 i FP-3 odnose se na fiksne radove, krunice i mostove, MP-4 i MP-5 na mobilne proteze. Kod MP-4 klase, žvačno opterećenje u potpunosti se preko implantata prenosi na koštanu podlogu, a protezu pacijent sam skida i namješta. Klasu MP-5 čine proteze kod kojih se implantati koriste prvenstveno za retenciju nadomjestka, dok se žvačno opterećenje na podlogu prenosi preko protezne baze do biološkog ležišta (44).

3.1. Terapija djelomične bezubosti

3.1.1. Liječenje nedostatka pojedinačnih zuba

Postoji nekoliko mogućih rješenja nadoknade pojedinačnog zuba, a u njih se ubrajaju konvencionalni fiksni most, mobilna parcijalna proteza ili pojedinačna krunica na implantatu koja se smatra optimalnim rješenjem ukoliko okolnosti to dopuštaju (42). Implantoprotetska terapija trebala bi biti prvi izbor u svim slučajevima u kojima su susjedni zubi intaktni, ali i u slučajevima gdje su nepogodni kao uporišni zubi. U estetskoj zoni pojedinačni zubi izgubljeni su najčešće zbog traume ili je prisutna hipodoncija, a u lateralnim segmentima češće su posrijedi biološki i mehanički uzroci poput opsežnog karijesa itd. (82). Za ovakvu vrstu terapije između vrata implantata i antagonista potreban je razmak veći od 5 mm. Kod dugotrajne bezubosti često postoji elongacija antagonista, što potencijalno kompromitira implantoprotetsku terapiju. U takvim slučajevima trebalo bi uzeti u obzir nekoliko opcija: preoblikovanje krune antagonista, protetsku terapiju (protetski nadomjestak sa smanjenom kliničkom krunom) sa ili bez prethodnog kirurškog liječenja ili ortodontsku intruziju antagonista (68).

U frontalnoj regiji optimalni izlazni profil postiže se preciznom analizom anatomije antagonista; meziodistalni raspoloživi prostor regije lateralnih sjekutića iz estetskih razloga često nije dovoljan za implantat (83). U lateralnom segmentu izlazni profil može se poboljšati

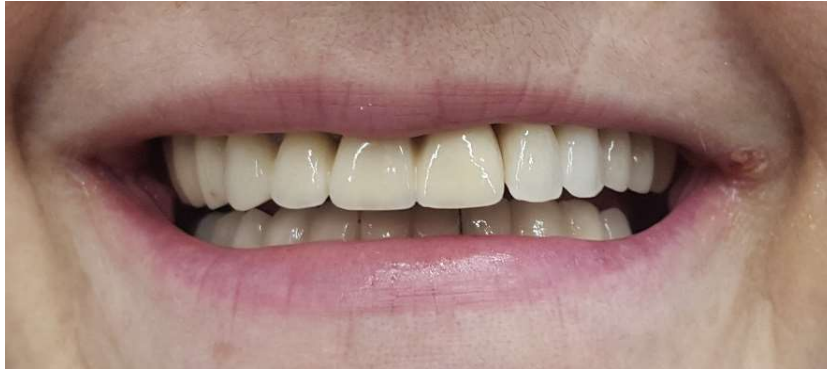većim vratom implantata, a paralelno oblikovanje implantata i nadomjestka omogućuje prirodniji izgled. Kad su u pitanju molari, preporučuje se smanjenje okluzalne plohe za trećinu, kako bi se smanjila mogućnost okluzalnog preopterećenja (84). U idealnom slučaju omjer implantata i krune iznosi 2 : 1 (68). Neki doktori dentalne medicine pojedinačne implantate smatraju kontraindiciranim kod pacijenata s parafunkcijama jer ekstremne okluzijske sile mogu dovesti do lomova nadomjestka ili popuštanja vijka (85). Žvačne sile trebale bi djelovati paralelno s uzdužnom osi implantata, a svi okluzijski dodiri nadomjestka moraju se prilagoditi vrsti okluzije i žvačnim silama (68).

3.1.2. Mostovi nošeni implantatima

U liječenju djelomično ozubljenih pacijenata vrijedi nekoliko kriterija, od kojih su najbitniji protetska upotrebljivost preostalih zubi, opseg i stanje bezubosti, raspoloživi prostor za protetski nadomjestak te starost i zahtjevi pacijenta (86). Dentalni implantati indicirani su u slučaju manjkavih ili neupotrebljivih zuba nosača, bezubih područja s intaktnim susjednim zubima te nezadovoljstva pacijenta s mobilnoprotskim nadomjestkom (68) (Slika 4). Trajanje fiksnih mostova nošenih implantatima 25% je veće od konvencionalnih mostova na prirodnim zubima (42). Protetski aspekti ove vrste terapije poklapaju se s onima kod nadoknade pojedinačnog zuba. U maksilarnoj frontalnoj regiji, meziodistalna izlazna točka implantata bitan je čimbenik za estetski zadovoljavajući protetski rad (68). Djelovanje okluzijskih sila treba biti usmjereno što je više moguće na aksijalnu os implantata (87). Često preostali volumen kosti ne dopušta optimalno usmjerenje implantata (88). Ukoliko bukalno postoji manjak alveolarne kosti, implantat se ugrađuje palatinalnije te u tom slučaju Misch preporuča uspostavljanje križnog zagrizu radi ostvarivanja aksijalnog opterećenja (89). U suprotnom se mora razmotriti opcija augmentativnog koštanog transplantata, pogotovo ukoliko se nadomjestak radi u gornjoj čeljusti (68).

Kod estetski zahtjevnih pacijenata s visokom linijom osmijeha moraju se optimizirati osi implantata, što često dovodi do oštećenja kosti u vidu dehiscijencija ili fenestracija. U tim slučajevima, kao dodatak implantaciji potrebna je i vođena tkivna regeneracija (68). U lateralnom segmentu, implantate bi trebalo rasporediti u biomehanički povoljan oblik trokuta koji omogućuje rasterećenje implantata (90,91). Nepovoljne osi implantata mogu se ispraviti i zakrivljenim sekundarnim dijelovima. U analizi okluzije međučeljusni odnosi moraju se procijeniti statički (centrična relacija i maksimalna interkuspudacija) i dinamički (protruzija i

laterotruzija). Poželjni su istovremeni kontakti na protetskom nadomjestku na implantatima i u lateralnom segmentu (68). U svakom slučaju, svi prijedlozi temeljeni su na konceptu okluzije koja štiti implantat, a čiji je cilj ostvariti okluziju vođenu očnjakom, ukoliko je očnjak očuvan (92). Ukoliko postoji zadovoljavajuća širina alveolarnog grebena, linearni raspored implantata stvara dobre okluzalne i optimalne estetske preduvjete (68).



Slika 4. Most nošen implantatima (gore lijevo).
Preuzeto s dopuštenjem: doc. dr. sc. Samir Čimić.

3.2. Terapija potpune bezubosti

Indikacije za implantoprotetsku terapiju kod bezubih pacijenata uključuju nestabilnost i neudobnost proteze, psihičko opterećenje zbog proteze i realistična očekivanja pacijenta (68). Mogućnosti terapije ovise o opsegu resorpcije alveolarne kosti, međučeljusnim odnosima, zaključcima izvedenim iz estetsko-funkcijske analize te u konačnici o zahtjevima pacijenta (93).

3.2.1. Fiksni nadomjestci

Fiksni semicirkularni most na implantatima nosi brojne prednosti kao što su zadovoljavajuća estetika, udobnost nošenja te mogućnost ostvarivanja oralne higijene kao kod prirodnih zubi. Unatoč tome, ispravljanje međučeljusnih diskrepanca nije moguće te nije uvijek lako postići potporu usnice, što kompromitira i funkcijski i estetski aspekt rada (68). Cilj koji treba postići s okluzijskog aspekta je nesmetanost kretnji, sloboda u centriku i stabilnost habitualne okluzije, a visina i nagib kvržica trebali bi biti minimalni (94). Koncept okluzije koji će se koristiti u

pojedinom radu ovisi o skeletnoj klasi, vertikalnoj dimenziji, međučeljusnoj udaljenosti, stanju suprotne čeljusti, distribuciji i angulaciji implantata, omjeru kruna-implantat, analizi linije osmijeha, podupiranje usnice itd. U današnje vrijeme predlaže se okluzija vođena očnjakom ukoliko je u suprotnoj čeljusti prirodna denticija, a grupna funkcija uspostavlja se ukoliko je u suprotnoj čeljusti potpuna proteza. Ukoliko rad uključuje privjesak, treba imati na umu kako su mezijalni privjesci svakako bolja opcija od distalnih, ali trebalo bi ih postaviti na što manjoj udaljenosti od implantata (92). Kao i kod drugih radova nošenih implantatima, mora se paziti na što ravnomjerniju raspodjelu opterećenja prilikom funkcije (68).

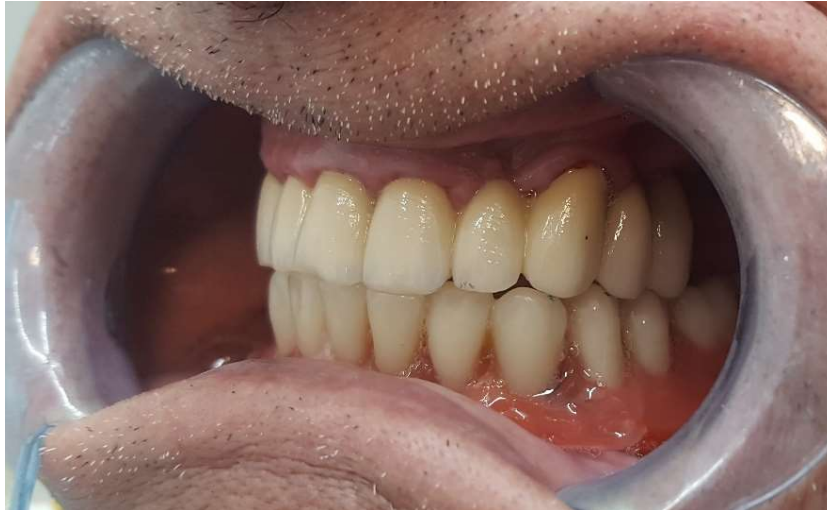Finalno vrijedi spomenuti izuzetno popularan *all-on-four* koncept razvijen kako bi se maksimalno iskoristila preostala kost kod atrofiranih alveolarnih grebena (95). Kod ove vrste liječenja koriste se četiri implantata, od kojih su dva anteriorna usmjerena aksijalno, a posteriorna dva pod kutom su od 35 do 45 stupnjeva s anguliranim bataljcima u svrhu postizanja što veće mastikatorne efikasnosti (96,97). Uspješnost koncepta vrlo je visoka i iznosi 93% u petogodišnjem periodu. Okluzijske smjernice kod ovog koncepta poklapaju se s prije navedenim smjernicama (98). Fiksni protetski radovi nošeni implantatima mogu se retinirati konvencionalno cementiranjem ili vijcima. Odluka o načinu retencije ovisi o nekoliko čimbenika, a u obzir se moraju uzeti individualna indikacija, prednosti i mane obje vrste retencije, estetska i funkcijska vrijednost te mogućnost nastanka komplikacija. Istraživanja su pokazala kako vrsta retencije na implantatima ne utječe nužno na cjelokupno preživljavanje protetskog rada, ali može imati utjecaj na razvoj određenih komplikacija (99).

3.2.2. Mobilni nadomjestci

Bezubi pacijenti često su nezadovoljni konvencionalnim potpunim protezama, pogotovo u mandibuli (100). Pacijenti znaju nakon gubitka zubi odgađati protetsku rehabilitaciju što dovodi do jakog stupnja atrofije alveolarnog grebena. U bezuboj maksili protezu zbog dobrog ventilnog učinka često nije potrebno dodatno retinirati, dok isto ne vrijedi za donju čeljust te je dodatna retencija svakako poželjna (101).

Pokrovna proteza nošena implantatima dobro je rješenje u takvim slučajevima te nosi prednosti u odnosu na konvencionalne mobilnoprotske radove. One uključuju izvanrednu stabilnost nadomjestka, dobru estetiku kod visoke linije smijeha, jednostavnije postizanje adekvatnog profila usnica te lakše ispravljanje međučeljusnih diskrepanca (68) (Slika 5). Osim navedenih

prednosti bitno je spomenuti kako je kod ovakvih radova značajan i financijski čimbenik; mobilnoprotski radovi jeftiniji su od fiksnoptetskih te se pacijenti često upravo iz tog razloga odlučuju na takvu vrstu terapije. Broj implantata potrebnih za RP-4 tip implantoprotetskog nadomjestka poklapa se s brojem potrebnim za potpuno fiksni rad, dok je za RP-5 tip potreban manji broj implantata, najčešće dva (44).



Slika 5. Donja pokrovna proteza na dva lokatora.

Preuzeto s dopuštenjem: doc. dr. sc. Samir Čimić.

Ovakvi nadomjestci koštano su poduprti, a stabilnost i retencija osigurane su zajedno protezom i implantatima; spoj između njih ostvaruje se mehaničkim dijelovima u koje se ubrajaju prečke, teleskopski sustavi, kuglaste zglobove veze ili magneti (68). Unatoč velikom izboru veza, u kliničkoj praksi najčešće se koriste prečke te kuglasti vezni elementi (101). Svi retencijski elementi morali bi se postaviti što bliže implantatima s ciljem smanjenja okretnog momenta koji nepovoljno utječe na implantat (92). Također, što više kretnji omogućuje spojni sustav, to su implantati manje opterećeni funkcijskim silama (68). Koncept okluzije koji se koristi ovisi o stanju suprotnog zubnog niza. Ukoliko je suprotni greben također bezubi (što je često slučaj), sugeriraju se okluzija vođena očajkom ili bilateralno balansirana okluzija, što ovisi o stajalištu kliničara (102).

3. RASPRAVA

Od razdoblja daleke povijesti nadomještanje zubi činilo je jedan od osnovnih zadataka u dentalnoj medicini. Gubitak zuba ne odražava se samo narušavanjem harmonije stomatognatog sustava u smislu neadekvatne funkcije i estetike, već ima i psihološki negativan utjecaj na pacijenta, prvenstveno u vidu gubitka samopouzdanja i opterećenosti strahom od društvenog osuđivanja. Samim time da se zaključiti da je naizgled minornim problemom kao što je gubitak zubi zapravo smanjena cjelokupna kvaliteta života pojedinca. Upravo iz tog razloga doktori dentalne medicine imaju odgovoran zadatak što vjernije rekonstruirati prvobitno stanje usne šupljine. Multidisciplinarni pristup, koji je u današnje vrijeme imperativ, zahvaljujući ubrzanom razvoju tehnologije doveden je na vrlo visoku razinu. Razvoj 3D tehnologije otvorio je mogućnost iznimno precizne dijagnostike te pomnog planiranja zahvata, što predstavlja temelj kvalitetnog provođenja terapije i u konačnici ostvarivanja uspješnih i dugotrajnih rezultata. Tijekom zadnjih nekoliko desetljeća dogodio se intenzivni razvoj dentalne implantologije te je ostvarena njezina integracija u sve sfere moderne stomatologije, a implantoprotetska terapija danas čini neizostavno, ako ne i temeljno rješenje za nadoknadu izgubljenih zubi.

Za razliku od dvodimenzionalnog panoramskog prikaza koji je dugi niz godina bio temeljno dijagnostičko sredstvo u oralnoj kirurgiji i stomatološkoj protetici, CBCT je kao relativni novitet na tržištu sa sobom donio trodimenzionalan prikaz struktura kraniofacijalne regije te se njegovom sve frekventnijom upotrebom postavlja pitanje je li ortopantomografija i dalje zlatni standard dijagnostike u dentalnoj medicini. Iako je trodimenzionalni prikaz i prije pojave CBCT-a bilo moguće ostvariti putem konvencionalne računalne tomografije, doza zračenja i nedostupnost uređaja činili su teško premostive prepreke te se takve snimke nikad nisu rutinski koristile. CBCT je, s druge strane, uređaj koji je u potpunosti prilagođen za uporabu u dentalnoj medicini. Osim maksimalno smanjene doze zračenja, vrijeme snimanja je kratko, veličina uređaja prikladna je za ordinacije dentalne medicine, a cijena uređaja relativno je prihvatljiva.

Osim toga, softveri koji se koriste prilikom očitavanja ovih snimki, a i brojni drugi softveri koji su kompatibilni s osnovnim, pružaju različite načine pregleda snimki i druge opcije koje olakšavaju dijagnostiku i planiranje terapije, što je od velikog značaja za manje iskusne, ali i iskusne kliničare. CBCT snimke moguće je stapati sa snimkama dobivenim intraoralnim optičkim skenerima, a postoji i kompatibilnost s CAD-CAM uređajem. Trodimenzionalne snimke koje CBCT pruža kliničaru pružaju informacije o stanju alveolarne kosti, otkrivaju eventualnu okultnu patologiju te daju detaljne informacije o esencijalnim anatomskim

strukturama poput mandibularnog kanala i maksilarnih sinusa. Kompilacijom svih relevantnih podataka dobivenih iz gore navedenih softvera omogućeno je kreiranje tzv. *virtualnog pacijenta*, što označava veliki napredak u multidisciplinarnom pristupu te se u punom smislu može koristiti izraz *protetski vođena implantologija*. Time se označava optimalno pozicioniranje implantata koje se određuje tijekom dijagnostičke faze, uzimajući u obzir idealnu poziciju budućeg protetskog nadomjestka. Takva računalno potpomognuta implantacija ostvaruje se izradom preciznih kirurških vodilica koje se na alveolarni greben fiksiraju manualno ili vijcima. Ovakvim pristupom svakako je povećana razina preciznosti pri planiranju i izvođenju zahvata, a povećana preciznost dobivena detaljnom 3D analizom automatski omogućuje i predvidljiv konačan rezultat.

U današnje vrijeme pacijenti imaju vrlo visoka očekivanja u funkcijskom, a pogotovo estetskom aspektu. Osim toga, više ne prihvaćaju pasivno prijedloge liječnika, već očekuju aktivno sudjelovanje u terapiji, odnosno njezinu planiranju. Upravo u tome pronalazi se još jedna korist od razvoja 3D tehnologije; trodimenzionalni prikaz trenutačnog, ali i budućeg stanja na ekranu pacijentima nije u potpunosti apstraktan te im ulijeva svojevrsnu sigurnost, ali i očekivanja dovodi na realističnu razinu. Putem 3D snimki i simulacija ostvaruje se bolja komunikacija pacijenta s doktorom dentalne medicine te su time obje strane zadovoljnije samim terapijskim procesom i konačnim rezultatom.

Osnovni problem ovakvog pristupa pacijentu njegova je kompleksnost i činjenica da razvoj tehnologije zahtijeva od doktora dentalne medicine određenu razinu tehnološke obrazovanosti te kontinuiranu edukaciju s ciljem što boljeg rukovanja programima koji su svake godine sve unaprijeđeniji, ali i brojniji. Naravno, ne smije se zanemariti individualan pristup terapeuta prema pacijentu u smislu racionalnog prosuđivanja te odluke u kojim je sve slučajevima trodimenzionalni prikaz zaista neophodan, a u kojima se terapija jednako uspješno može provesti i bez njega, uzimajući u obzir *cost versus benefit* pravilo. Iako u literaturi postoje određene polemike oko toga je li trodimenzionalna vizualizacija baš u tolikoj mjeri unaprijedila kako dijagnostiku, tako planiranje i provođenje terapije u dentalnoj medicini, većina istraživanja ipak ide u korist CBCT-a kao uređaja koji je otvorio nove značajne i korisne mogućnosti, ne samo za terapeuta, već i za samog pacijenta.

4. ZAKLJUČAK

Implantoprotetska terapija u današnje je vrijeme jedno od najčešćih rješenja za sanaciju djelomične ili potpune bezubosti, a zahtijeva multidisciplinarni pristup koji primarno uključuje stručnjake s područja oralne kirurgije, odnosno dentalne implantologije te stomatološke protetike. Uvođenje CBCT uređaja u dentalnu medicinu omogućilo je i olakšalo ostvarivanje suradnje navedenih stručnjaka u pravom smislu, provođenjem protetski vođene implantacije uz pomoć 3D tehnologije.

Trodimenzionalne snimke dobivene pomoću CBCT-a zaslužne su za značajan napredak u dijagnostici, mjerenju i planiranju implantoprotetske terapije, omogućivši iznimnu preciznost u analizi patoloških promjena i vitalnih anatomskih struktura. Takve snimke otvorile su i opciju detaljnog planiranja budućeg protetskog nadomjestka svojom kompatibilnošću s drugim programima i uređajima poput 3D printera te CAD-CAM glodalica. Korištenjem ove vrste tehnologije mogućnost komplikacija svedena je na minimum, a predvidljivost konačnog rezultata doseže maksimum.

Brojni doktori dentalne medicine i dalje ortopantomografiju smatraju zlatnim standardom za dijagnostiku i planiranje. Ipak, CBCT je ušao u široku primjenu te se sve učestalije koristi u svakodnevnoj praksi radi svojih brojnih prednosti. Implantoprotetska terapija planirana računalno potpomognutom dijagnostikom ima puno prednosti. Takva vrsta terapije za pacijenta znači manje vremena provedenog na stomatološkom stolcu, mogućnost uvida u rezultat te uvelike povećava obostrano zadovoljstvo cjelokupnim terapijskim procesom.

5. LITERATURA

1. Zarb GA, Hobkirk J, Eckert S, Jakob R. Boucher's prosthodontic treatment for edentulous patients. 13th ed. St. Louis: Mosby. 2013;p.1-8.
2. Misch CE, Perel ML, Wang HL, Sammartino G, Galindo-Moreno P, Trisi P, et al. Implant success, survival, and failure: the International Congress of Oral Implantologists (ICOI) Pisa Consensus Conference. *Implant Dent.* 2008;17:5-15.
3. Charyeva O, Altynbekov K, Zhartybaev R, Sabdanaliev A. Long-term dental implant success and survival – a clinical study after an observation period up to 6 years. *Swed Dent J.* 2012;36:1-6.
4. Froum SJ, Khouly I. Survival rates and Bone and Soft Tissue Level Changes Around One-Piece Dental Implants Placed With a Flapless or Flap Protocol: 8.5-Year Results. *Int J Periodontics Restorative Dent.* 2017;37:327-37.
5. Scarfe WC, Farman AG, Sukovic P. Clinical applications of cone-beam computed tomography in dental practice. *J Can Dent Assoc.* 2006;72:75-80.
6. Ganz SD. Cone beam computed tomography-assisted treatment planning concepts. *Dent Clin North Am.* 2011;55:515-36,viii.
7. Venkatesh E, Elluru SV. Cone beam computed tomography: basics and applications in dentistry. *J Istanbul Univ Fac Dent.* 2017;51(3 Suppl 1):102-21.
8. Krolo I, Zadavec D i sur. *Dentalna radiologija.* Zagreb: Medicinska naklada. 2016.
9. Pauwels R, Araki K, Siewerdsen JH, Thongvigitmanee SS. Technical aspects of dental CBCT: state of the art. *Dentomaxillofac Radiol.* 2015;44:20140224.
10. Abramovitch K, Rice DD. Basic principles of cone beam computed tomography. *Dent Clin N Am.* 2014;58:463-84.
11. Feldkamp LA, Davis LC, Kress JW. Practical cone-beam algorithm. *J Opt Soc Am.* 1984;1(6):612-9.
12. Miracle AC, Mukherji SK. Conebeam ct of the head and neck, part 2: Clinical applications. *AJNR Am J Neuroradiol.* 2009;30(7):1285-92.

13. European Academy of Dental and Maxillofacial Radiology. Basic principles for use of dental cone beam CT. http://eadmfr.eu/sites/default/files/downloads/Basic_Principles_for_Use_of_Dental_Cone_Beam_CT.pdf Accessed: February 20, 2017.
14. White SC, Pharoah M. Oral radiology principles and interpretation. St. Louis: Mosby Elsevier. 2014;p.199-212.
15. Schulze D, Heiland M, Thurmann H, Adam G. Radiation exposure during midfacial imaging using 4- and 16-slice computed tomography, cone beam computed tomography systems and conventional radiography. *Dentomaxillofac Radiol.* 2004;33(2):83-6.
16. Palomo L, Palomo JM. Cone beam ct for diagnosis and treatment planning in trauma cases. *Dent Clin North Am.* 2009;53(4):717-27,vi-vii.
17. Oenning AC, Jacobs R, Pauwels R, Stratis A, Hedesiu M, Salmon B, Dimitra Research Group. Cone-beam CT in paediatric dentistry: DIMITRA project position statement. *Pediatr radiol.* 2018;48(3):308-16.
18. Razavi T, Palmer RM, Davies J, Wilson R, Palmer PJ. Accuracy of measuring the cortical bone thickness adjacent to dental implants using cone beam computed tomography. *Clin Oral Implants Res.* 2010;21(7):718-25.
19. Pauwels R, Jacobs R, Singer SR, Mupparapu M. CBCT-based bone quality assessment: are Hounsfield units applicable? *Dentomaxillofac Radiol.* 2015;44:20140238.
20. Jacobs R. Dental cone beam CT and its justified use in oral health care. *JBR-BTR.* 2011;94:254-65.
21. Bornstein MM, Scarfe WC, Vaughn VM, Jacobs R. Cone beam computed tomography in implant dentistry: a systematic review focusing on guidelines, indications, and radiation dose risks. *Int J Oral Maxillofac Implants.* 2014;29(Suppl):55-77.
22. Pauwels R, Stamatakis H, Bosmans H, Bogaerts R, Jacobs R, Horner K et al. Quantification of metal artefacts on cone beam computed tomography images. *Clin Oral Implants Res.* 2013;100(Suppl):94-9.
23. Pauwels R, Stamatakis H, Manousaridis G, Walker A, Michielsen K, Bosmans H et al. Development and applicability of a quality control phantom for cone-beam dental CT. *Appl Clin Med Phys.* 2011;12:3478.

24. Guerrero ME, Noriega J, Jacobs R. Preoperative implant planning considering alveolar bone grafting needs and complication prediction using panoramic versus CBCT images. *Imaging Sci Dent.* 2014;44:213-20.
25. Horner K, Islam M, Flygare L, Tsiklakis K, Whaites E. Basic principles for use of cone beam computed tomography: consensus guidelines of the European academy of dental and maxillofacial radiology. *Dentomaxillofac Radiol.* 2009;38:187-95.
26. Cristache CM, Gurbanescu S. Accuracy evaluation of a stereolithographic surgical template for dental implant insertion using 3D superimposition protocol. *Int J Dent.* 2017;2017:4292081.
27. Worthington P, Rubenstein J, Hatcher DC. The role of cone-beam computed tomography in the planning and placement of implants. *JADA.* 2010;141(10 Suppl):19-24.
28. Al-Ekrish AA, Ekram M. A comparative study of the accuracy and reliability of multidetector computed tomography and cone beam computed tomography in the assessment of dental implant site dimensions. *Dentomaxillofac Radiol.* 2011;40:67-75.
29. Shapurian T, Damoulis PD, Reiser GM, Griffin TJ, Rand WM. Quantitative evaluation of bone density using the Hounsfield index. *Int J Oral Maxillofac Implants.* 2006;21(2):290-7.
30. Riyaz MA, Al-Ruthea MS. Cone beam computed tomography in prosthodontics. *International Journal of Contemporary Medical Research.* 2019;6(1):A10-A14.
31. Fullmer JM, Scarfe WC, Kushner GM, Alpert B, Farman AG. Cone beam computed tomographic findings in refractory chronic suppurative osteomyelitis of the mandible. *Br J Oral Maxillofac Surg.* 2007;45(5):364-71.
32. Tetradis S, Anstey P, Graff-Radford S. Cone beam computed tomography in the diagnosis of dental disease. *J Calif Dent Assoc.* 2010;38(1):27-32.
33. Liu DG, Zhang WL, Zhang ZY, Wu YT, Ma XC. Localization of impacted maxillary canines and observation of adjacent incisor resorption with cone-beam computed tomography. *Oral Surg Oral Med Oral Pathol Oral Radiol Endod.* 2008;105(1):91-8.
34. Pawelzik J, Cohnen M, Willers R, Becker J. A comparison of conventional panoramic radiographs with volumetric computed tomography images in the preoperative assessment of impacted mandibular third molars. *J Oral Maxillofac Surg.* 2002;60(9):979-84.

35. Hamada Y, Kondoh T, Noguchi K, Iino M, Isono H, Ishii H et al. Application of limited cone beam computed tomography to clinical assessment of alveolar bone grafting: A preliminary report. *Cleft Palate Craniofac J.* 2005;42(2):128-37.
36. Kumar V, Pass B, Guttenberg SA, Ludlow J, Emery RW, Tyndall DA et al. Bisphosphonate-related osteonecrosis of the jaws: A report of three cases demonstrating variability in outcomes and morbidity. *J Am Dent Assoc.* 2007;138(5):602-9.
37. Honda K, Matumoto K, Kashima M, Takano Y, Kawashima S, Arai Y. Single air contrast arthrography for temporomandibular joint disorder using limited cone beam computed tomography for dental use. *Dentomaxillofac Radiol.* 2004;33(4):271-3.
38. Misch KA, Yi ES, Sarment DP. Accuracy of cone beam computed tomography for periodontal defect measurements. *J Periodontol.* 2006;77(7):1261-6.
39. Cotton TP, Geisler TM, Holden DT, Schwartz SA, Schindler WG. Endodontic applications of cone-beam volumetric tomography. *J Endod.* 2007;33(9):1121-32.
40. Tyndall DA, Rathore S. Cone-beam ct diagnostic applications: Caries, periodontal bone assessment, and endodontic applications. *Dent Clin North Am.* 2008;52(4):825-41,vii.
41. Flügge TV, Nelson K, Schmelzeisen R, Metzger MC. Three-dimensional plotting and printing of an implant drilling guide: simplifying guided implant surgery. *J Oral Maxillofac Surg.* 2013;71:1340-6.
42. Kraljević K, Kraljević Šimunković S. Djelomične proteze. Zagreb: In-tri. 2012;p.74,153,161-5,265,271-5,277-82.
43. Dropuljić I. Upotreba poliamida u izradi privremenih proteza tijekom oseintegracijskog perioda, završni specijalistički rad, Stomatološki fakultet, Zagreb. 2019.
44. Knežević G. Osnovne dentalne implantologije. Zagreb: Školska knjiga. 2002.
45. Lindhe J, Lang NP. Klinička parodontologija i dentalna implantologija. 5. izd. Zagreb: Nakladni zavod Globus. 2010;p.53,69-83,99-100,590-2.
46. Zuhr O, Hurzeler M. Estetska parodontna plastična i implantološka kirurgija. Zagreb: Media ogled. 2012;p.30-2.

47. Annibali S, La Monaca G, Tantardini M, Cristalli MP. The role of the template in prosthetically guided implantology. *J Prosthodont.* 2009;18:177-83.
48. Kourtis S, Skondra E, Roussou I, Skondras EV. Presurgical planning in implant restorations: correct interpretation of cone-beam computed tomography for improved imaging. *J Esthet Restor Dent.* 2012;24:321-34.
49. Kopp KC, Koslow AH, Abdo OS. Predictable implant placement with a diagnostic/surgical template and advanced radiographic imaging. *J Prosthet Dent.* 2003;89:611-5.
50. Abrahams J. Dental CT imaging: a look at the jaw. *Radiology.* 2001;219(2):334-45.
51. Angelopoulos C. Cone beam tomographic imaging anatomy of the maxillofacial region. *Dent Clin North Am.* 2008;52:731-52.
52. Rangel Fa, Maal TJJ, Bronkhorst EM, Breuning KH, Schols JGJH, Bergé SJ et al. Accuracy and reliability of a novel method for fusion of digital dental casts and cone beam computed tomography scans. *PLoS One.* 2013;8:e59130.
53. Ritter L, Reiz SD, Rothamel D, Dreiseidler T, Karapetian V, Scheer M et al. Registration accuracy of three-dimensional surface and cone beam computed tomography data for virtual implant planning. *Clin Oral Implants Res.* 2012;23:447-52.
54. Scherer MD. Presurgical implant-site assessment and restoratively driven digital planning. *Dent Clin N Am.* 2014;58:561-95.
55. Joda T, Brägger U, Gallucci G. Systematic literature review of digital three-dimensional superimposition techniques to create virtual dental patients. *Int J Oral Maxillofac Implants.* 2015;30:330-7.
56. Joda T, Zarone F, Ferrari M. The complete digital workflow in fixed prosthodontics: a systematic review. *BMC Oral Health.* 2017;17(1):124.
57. Hassan B, Giménez Gonzalez B, Tahmaseb A, Jacobs R, Bornstein MM. Three-dimensional facial scanning technology: applications and future trends. *Forum Implantol.* 2014;10:78-86.
58. Rosati R, De Menezes M, Rossetti A, Sforza C, Ferrario VF. Digital dental cast placement in 3-dimensional, full-face reconstruction: a technical evaluation. *Am J Orthod Dentofac Orthop.* 2010;138:84-8.

59. Naudi KB, Benramadan R, Brocklebank L, Ju X, Khambay B, Ayoub A. The virtual human face: superimposing the simultaneously captured 3D photorealistic skin surface of the face on the untextured skin image of the CBCT scan. *Int J Oral Maxillofac Surg.* 2013;42:393-400.
60. Flügge TV, Att W, Metzger MC, Nelson K. Precision of dental implant digitalization using intraoral scanners. *Int J Prosthodont.* 2016;29:277-83.
61. Solaberrieta E, Mínguez R, Barrenetxea L, Ramon Otegi J, Szentpétery A. Comparison of the accuracy of a 3-dimensional virtual method and the conventional method for transferring the maxillary cast to a virtual articulator. *J Prosthet Dent.* 2015;113:191-7.
62. Lam WY, Hsung RT, Choi WW, Luk HW, Pow EH. A 2-part facebow for CAD-CAM dentistry. *J Prosthet Dent.* 2016;116:843-7.
63. Van Assche N, Vercauysen M, Coucke W, Teughels W, Jacobs R, Quirynen M. Accuracy of computer-aided implant placement. *Clin Oral Implants Res.* 2012;23:112-23.
64. Jacobs R, Quirynen M. Dental cone beam computed tomography: justification for use in planning oral implant placement. *Periodontol 2000.* 2014;66:203-13.
65. Ganz SD. Three-dimensional imaging and guided surgery for dental implants. *Dent Clin N Am.* 2015;59:265-90.
66. Al-Rawi B, Hassan B, Vandenberghe B, Jacobs R. Accuracy assessment of three-dimensional surface reconstructions of teeth from cone beam computed tomography scans. *J Oral Rehabil.* 2010;37:352-8.
67. Tahmaseb A, De Clerck R, Aartman I, Wismeijer D. Digital protocol for reference-based guided surgery and immediate loading: a prospective clinical study. *Int J Oral Maxillofac Implants.* 2012;27:1258-70.
68. Davarpanah M, Martinez H, Kebir M, Tecucianu JF. Priručnik dentalne implantologije. Zagreb: In.Tri d.o.o. 2006.
69. Block MS. Dental Implants: The Last 100 Years. *J Oral Maxillofac Surg* 2018;76(1):11-26.
70. Buser D, Sennerby L, De Bruyn H. Modern implant dentistry based on osseointegration: 50 years of progress, current trends and open questions. *Periodontol 2000.* 2017;73(1):7-21.

71. Nevins M. Implant dentistry: a continuing evolution. *Int J Periodontics Restorative Dent.* 2014;34(Suppl)3:s7.
72. Gupta R, Gupta N, Weber KK. *Dental implants.* StatPearls, Treasure Island (FL): StatPearls Publishing. 2020.
73. Ajay VS. *Clinical Implantology.* Gurgaon: Elsevier India. 2013.
74. Brozovic J, Smojver I, Gabrić-Pandurić D, Illeš D. MDI - Mini dentalni implantati. *Sonda.* 2008;9(16):58-60.
75. Jacobs R, Adriansens A, Naert I, Quirynen M, Hermans R, Van Steenberghe D. Predictability of reformatted computed tomography for preoperative planning of endosseous implants. *Dentomaxillofac Radiol.* 1999;28(1):37-41.
76. Tardieu PB, Vrielinck L, Escolano E, Henne M, Tardieu AL. Computer-assisted implant placement: Scan template, simplant, surgiguide, and safe system. *Int J Periodontics Restorative Dent.* 2007;27(2):141-9.
77. Amorfini L, Storelli S, Romeo E. Rehabilitation of a dentate mandible requiring a full arch rehabilitation. Immediate loading of a fixed complete denture on 8 implants placed with a bone-supported surgical computer-planned guide: A case report. *J Oral Implantol.* 2011;37:106-13.
78. Greenberg AM. Advanced dental implant placement techniques. *J Istanb Univ Fac Dent.* 2017;51(3 Suppl 1):76-89.
79. Greenberg A. Basics of Cone-Beam CT and CT guided dental implant surgery. *Selected Readings in Oral and Maxillofacial Surgery.* 2011;19(5):1-48.
80. Rosenfeld AL, Mandelaris GA, Tardieu PB. Prosthetically directed implant placement using computer software to ensure precise placement and predictable prosthetic outcomes. Part 1: Diagnostics, imaging, and collaborative accountability. *Int J Periodontics Restorative Dent.* 2006;26(3):215-21.
81. Malo P, de Araujo Nobre M, Lopes A, Ferro A, Gravito I. All-on-4(r) treatment concept for the rehabilitation of the completely edentulous mandible: A 7-year clinical and 5-year radiographic retrospective case series with risk assessment for implant failure and marginal bone level. *Clin Implant Dent Relat Res.* 2015;17(Suppl)2:531-41.

82. Čatović A, Komar D, Čatić A. i sur. Klinička fiksna protetika I - krunice. Zagreb: Medicinska naklada. 2015.
83. Balshi TJ. Candidates and requirements for single tooth implant prostheses. *Int J Periodontics Restorative Dent.* 1994;14:317-31.
84. Kim Y, Oh TJ, Misch CE, Wang HL. Occlusal considerations in implant therapy: Clinical guidelines with biomechanical rationale. *Clin Oral Implants Res.* 2005;16(1):26–35.
85. Davarpanah M, Kebir M, Tecucianu JF, Etienne D, Martínez H. Implants unitaires: Impératifs chirurgicaux et prothétiques. *J Parodontol Implantol Orale.* 1995;14:423-34.
86. Bernard JP, Belser UC, Marchand D, Gebran G. Implants in partially edentulous patients: Surgical and prosthetic considerations. *Cah Prothet.* 1996;96:85-95.
87. Zarb GA, Schmitt A. The longitudinal effectiveness of osseointegrated implants in anterior partially edentulous patients. *Int J Prosthodont.* 1993;6:180-8.
88. Naert I, Quirynen M, van Steenberghe D, Darius P. Six-year prosthodontic study of 509 consecutively inserted implants for the treatment of partial edentulism. *J Prosthet Dent.* 1992;67:236-45.
89. Misch CE. Contemporary implant dentistry. St. Louis: Mosby. 1999.
90. Rangert B, Sullivan RM, Jemt TM. Load factor control for implants in the posterior partially edentulous segment. *Int J Oral Maxillofac Implants.* 1997;12:360-70.
91. Rangert B, Krogh O, Langer B. Bending overload and implant fracture: A retrospective clinical analysis. *Int J Oral Maxillofac Implants.* 1995;10:326-34.
92. Gross M. Occlusion in implant dentistry. A review of the literature of prosthetic determinants and current concepts. *Aust Dent J.* 2008;53(s1).60-8.
93. Desjardins RP. Prosthesis design for osseointegrated implants in the edentulous maxilla. *Int J Oral Maxillofac Implants.* 1992;7:311-20.
94. Misch C. Dental implant prosthetics. 2nd ed. St. Louis: Elsevier Health Sciences. 2015.

95. Malo P, Rangert B, Dvarsater L. Immediate function of Branemark implants in the esthetic zone: a retrospective clinical study with 6 months to 4 years follow-up. *Clin Implant Dent Relat Res.* 2000;2:138-46.
96. Malo P, Rangert B, Nobre M. "All-on-Four" immediate-function concept with Branemark System implants for completely edentulous mandibles: a retrospective clinical study. *Clin Implant Dent Relat Res.* 2003;5:2-9.
97. Malo P, Friberg B, Polizzi G, Gualini F, Vighagen T, Rangert B. Immediate and early function of Branemark System implants placed in the esthetic zone: a 1-year prospective clinical multicentre study. *Clin Implant Dent Relat Res.* 2003;5:37-46.
98. Taruna M, Chittaranjan B, Sudheer N, Tella S, Abusaad M. Prosthodontic perspective to all-on-4® concept for dental implants. *J Clin Diagn Res.* 2014;8(10):ZE16-9.
99. Wittneben JG, Joda T, Weber HP, Brägger U. Screw retained vs. cement retained implant-supported fixed dental prosthesis. *Periodontol 2000.* 2017;73:141-51.
100. Kadam K, Dange S, Mahale K, Khalikar S, Khalikar A. (2017). Implant-supported Overdenture. *International Journal of Oral Implantology and Clinical Research.* 8:22-5.
101. Leštova S. Pokrovna proteza na implantatima, diplomski rad, Stomatološki fakultet, Zagreb. 2012.
102. Wismeijer D, van Waas MA, Kalk W. Factors to consider in selecting an occlusal concept for patients with implants in the edentulous mandible. *J Prosthet Dent.* 1995;74(4):380-4.

6. ŽIVOTOPIS

Lucija Kokić Vuletić rođena je 5. srpnja 1993. godine u Zagrebu gdje je završila osnovnu školu i jezičnu XVI. gimnaziju. Po završetku gimnazije upisuje Stomatološki fakultet Sveučilišta u Zagrebu te apsolvira 2020. godine.

Godine 2015. postaje ponosna majka sinu Roku.