

Dijagnoza i liječenje oroantralne komunikacije

Šimunić, Dora

Master's thesis / Diplomski rad

2020

Degree Grantor / Ustanova koja je dodijelila akademski / stručni stupanj: **University of Zagreb, School of Dental Medicine / Sveučilište u Zagrebu, Stomatološki fakultet**

Permanent link / Trajna poveznica: <https://um.nsk.hr/um:nbn:hr:127:402169>

Rights / Prava: [Attribution-NonCommercial 4.0 International](#)/[Imenovanje-Nekomercijalno 4.0 međunarodna](#)

Download date / Datum preuzimanja: **2024-12-04**



Repository / Repozitorij:

[University of Zagreb School of Dental Medicine Repository](#)





Sveučilište u Zagrebu

Stomatološki fakultet

Dora Šimunić

DIJAGNOZA I LIJEČENJE OROANTRALNE KOMUNIKACIJE

DIPLOMSKI RAD

Zagreb, 2020.

Rad je ostvaren u Klinici za otorinolaringologiju i kirurgiju glave i vrata Stomatološkog fakulteta Sveučilišta u Zagrebu.

Mentor rada: doc. dr. sc. Goran Geber, dr. med.

Lektor hrvatskog jezika: Ana Šimunić, prof. hrv. jez.

Lektor engleskog jezika: Tamara Belavić, mag. educ. phiol. angl.

Sastav Povjerenstva za obranu diplomskog rada:

1. _____
2. _____
3. _____

Datum obrane rada: _____

Rad sadrži: 37 stranica

0 tablica

8 slika

1 CD

Rad je vlastito autorsko djelo, koje je u potpunosti samostalno napisano uz naznaku izvora drugih autora i dokumenata korištenih u radu. Osim ako nije drukčije navedeno, sve ilustracije (tablice, slike i dr.) u radu su izvorni doprinos autora diplomskog rada. Autor je odgovoran za pribavljanje dopuštenja za korištenje ilustracija koje nisu njegov izvorni doprinos, kao i za sve eventualne posljedice koje mogu nastati zbog nedopuštenog preuzimanja ilustracija odnosno propusta u navođenju njihovog podrijetla.

Zahvala

Zahvaljujem svojim roditeljima, Zoranu i Snježani, na pružanju primjera tijekom cijelog mog obrazovanja.

Zahvaljujem svim svojim prijateljima i kolegama koji su mi studiranje učinili nezaboravnim iskustvom.

Veliko hvala Bruni, na podršci i vjeri u mene.

Za kraj, posebno zahvaljujem svom mentoru doc .dr. sc. Goranu Geberu na pomoći pri izradi ovog rada.

DIJAGNOZA I LIJEČENJE OROANTRALNE KOMUNIKACIJE

Sažetak

Oroantralna komunikacija umjetno je stvorena veza maksilarnog sinusa i usne šupljine koja može nastati kao posljedica ekstrakcije gornjih premolara i molara. Ako se ne liječi, može se razviti u oroantralnu fistulu ili kronični maksilarni sinusitis. Zato je važno dobro poznavati metode dijagnostike i pravovremenog liječenja kako bi se preduhitrile moguće komplikacije.

Postoje određeni predisponirajući faktori za nastanak oroantralne komunikacije poput pneumatiziranih maksilarnih sinusa, dugih i divergentnih korjenova zuba te neadekvatna, gruba tehnika vađenja. Oroantralna komunikacija može nastati i kad se poduzmu odgovarajuće preventivne mjere. Najčešći način dijagnosticiranja test je puhanja na nos, tzv. Valsalvin test.

Perzistentna neliječena komunikacija uzrokuje stvaranje fistule. Kroz fistulu je omogućen prolazak hrane i bakterija iz usne šupljine u maksilarni sinus i to uzrokuje nastanak maksilarnog sinusitisa. Simptomi oroantralne fistule mogu biti: prolazak tekućine i hrane iz usne šupljine u nos, poteškoće prilikom korištenja slamke, loš okus u ustima i piskutavi zvuk koji može biti prisutan prilikom govora.

Liječenje je potrebno provesti što prije nakon postavljanja dijagnoze kako bi se izbjegle navedene komplikacije.

Odabir vrste liječenja najviše ovisi o veličini komunikacije, o vremenu koje je prošlo od nastanka problema te o prisutnosti maksilarnog sinusitisa. Potpomaganje stvaranja i održavanja ugruška u alveoli temelj je liječenja manjih komunikacija, dok su za veće potrebni kirurški zahvati.

Ključne riječi: oroantralna komunikacija, oroantralna fistula, maksilarni sinusitis

DIAGNOSIS AND TREATMENT OF OROANTRAL COMMUNICATION

Summary

Oroantral communication is an unnatural connection between the maxillary sinus and the oral cavity. It can result from the extraction of upper premolar and molar teeth, and if not treated, it can develop into an oroantral fistula or chronic maxillary sinusitis. Therefore, it is necessary to be acquainted with diagnostic methods and early treatment procedures to prevent further complications.

There are certain predisposing factors for the occurrence of oroantral communication, such as pneumatized maxillary sinuses, long and divergent roots, and an inadequate and rough tooth extraction technique. The appearance of the communication is possible even when preventive measures are taken. The most common diagnostic method is the nose blowing test, known as the Valsalva test.

Persistent and untreated communication leads to the formation of a fistula. The fistula allows the food and bacteria to pass from the oral cavity to the maxillary sinus, thus causing maxillary sinusitis. The symptoms of the oroantral fistula include fluids and food passing from the oral cavity to the nose, difficulties while using a straw, unpleasant taste in the mouth and a whistling sound that may be present whilst speaking.

Treatment should be carried out as soon as the diagnosis is determined in order to prevent the complications.

Selecting the type of treatment depends significantly on the size of the communication, the time elapsed since the formation, and the presence of maxillary sinusitis. Blood clot formation and maintenance in the alveolus is the basic form of treatment for smaller communications, while larger communications require surgical procedures.

Key words: oroantral communication; oroantral fistula; maxillary sinusitis

SADRŽAJ

1. UVOD	1
2. ANATOMIJA I HISTOLOGIJA MAKSILARNOG SINUSA	3
3. ANATOMSKI ODNOS MAKSILARNOG SINUSA I MAKSILARNIH ZUBA	5
4. DEFINICIJA , UZROCI I PREVENCIJA OROANTRALNE KOMUNIKACIJE	7
5. POSTAVLJANJE DIJAGNOZE OROANTRALNE KOMUNIKACIJE	9
5. KOMPLIKACIJE OROANTRALNE KOMUNIKACIJE.....	14
5. 1. Oroantralna fistula.....	15
5. 2. Maksilarni sinusitis	18
6. LIJEČENJE OROANTRALNE KOMUNIKACIJE	20
6.1. Zatvaranje manjih komunikacija.....	21
6.2. Zatvaranje većih komunikacija	22
6.2.1. Autogeni mekotkivni režanj.....	23
6.2.3. Autogeni koštani nadomjestak	24
6.2.4. Alogeni materijali	25
6.2.5. Ksenogeni materijali	26
6.2.6. Sintetski materijali	26
6.2.7. Ostale tehnike.....	27
7. RASPRAVA.....	28
8. ZAKLJUČAK	30
9. LITERATURA.....	32
11. ŽIVOTOPIS	36

Popis skraćenica

CT – (eng. *computed tomography*) - kompjuterizirana tomografija

PRF – (eng. *Platelet rich fibrin*) - tehnika s trombocitima obogaćenim fibrinom

GTR – (eng. *Guided tissue regeneration*) - tkivno vođena regeneracija

Oroantralna komunikacija patološka je komunikacija između usne šupljine i maksilarnog sinusa. Uzroci nastanka oroantralne komunikacije mogu biti jatrogeni poput ekstrakcije maksilarnih prekutnjaka i kutnjaka te patološki poput procesa u periapikalnom području ili maksilarnom sinusu koji destruiraju dno maksilarnog sinusa i perforiraju sluznicu.

Jako je važno napraviti dijagnozu oroantralne komunikacije ubrzo nakon njenog nastanka. Njeno neliječenje rezultira migracijom epitelnih stanica u ušće kanala i stvaranja perzistentnog epiteliziranog kanala, tzv. oroantralne fistule. Perzistiranje oroantralne fistule omogućuje prijelaz bakterija, hrane i tekućine iz usne šupljine u maksilarni sinus. Posljedica toga je maksilarni sinusitis.

Svrha je ovog rada prikazati važnost poznavanja dijagnostike i metoda liječenja oroantralne komunikacije kako bismo kao doktori dentalne medicine bili osposobljeni pravovremeno ju dijagnosticirati, upoznali moguće komplikacije neliječenja te znali koju metodu liječenja odabrati za pojedini slučaj.

2. ANATOMIJA I HISTOLOGIJA MAKSILARNOG SINUSA

Paranasalni su sinusi postranična i dorzalna proširenja nosnih šupljina. Parni su i imenuju se po tome u kojoj se kosti nalaze. Tako se dijele na: *sinus frontalis*, *sinus sphenoidalis*, *cellulae ethmoidales* i *sinus maxillaris* (1).

Maksilarni sinus najveći je paranasalni sinus koji se nalazi u tijelu maksile, a svojim izgledom podsjeća na piramidu. Bazu piramide čini medijalni zid sinusa koji je ujedno i lateralni zid nosne šupljine, a vrh piramide okrenut je prema zigomatičnoj kosti. Dno orbite čini krov sinusa, a alveolarni nastavci tvore dno sinusa (2).

Četiri komore čine maksilarni sinus: *recessus alveolaris*, *recessus palatinus*, *recessus zygomaticus* i *recessus frontalis*. Ušće se otvara kranijalno u *hiatus semilunaris*. Najniža točka sinusa leži ispod razine dna nosa, iznad drugog pretkutnjaka i prvoga kutnjaka (1).

Maksilarni sinus obložen je respiratornim epitelom ispod kojeg se nalazi vezivno tkivo koje prekriva periost. Ta tri tkiva čine Schneiderovu membranu prosječne debljine oko 0,8 mm. Tu se mogu naći male žlijezde koje luče seromukozni sekret. Zdrav maksilarni sinus samoodržava se djelovanjem cilijarnog cilindričnog epitela koji usmjerava bakterije prema ušću sinusa (3, 4).

Vaskularizacija maksilarnog sinusa dolazi od maksilarne arterije, prednje etmoidalne arterije i gornje labijalne arterije, a dno sinusa najvećim je dijelom vaskularizirano palatinalnom i sfenopalatinalnom arterijom. Venska drenaža odvija se putem sfenopalatinalne vene i pterigomaksilarnog spleta (5).

Inervaciju prima od druge grane nervusa trigeminusa, a to je nervus maxillaris. On sa svojim ograncima nervi alveolares superiores prenosi i parasimpatičke niti koje dobiva od nervusa intermediusa (2, 3).

Volumen sinusa odrasle osobe prosječno iznosi 15 – 25 mL. Meziodistalna širina sinusa iznosi od 25 do 35 mm, vertikalna visina iznosi od 36 do 45 mm, a anteroposteriorna dužina iznosi od 38 do 45 mm (6).

3. ANATOMSKI ODNOS MAKSILARNOG SINUSA I MAKSILARNIH ZUBA

Maksilarni sinus postoji kao mala šupljina još za vrijeme rođenja jer njegov rast počinje u trećemu mjesecu fetalnog života, a završava između osamnaeste i dvadesete godine života. Volumen maksilarnog sinusa posljedica je funkcionalnoga razvoja gornje čeljusti i njezine pneumatizacije pa se on povećava usporedno s rastom čeljusti i erupcijom trajnih zuba. Upravo zbog manjeg obujma sinusa rizik nastanka oroantralne komunikacije u djece i mladih osoba je manji (6).

Anatomski odnos maksilarnog sinusa i zuba ovisi o razvijenosti alveolarnog recesusa maksilarnog sinusa i on ima najveći značaj za njihov topografski odnos. Ovisno o pneumatizaciji, alveolarni recesus može biti jače ili slabije razvijen, a sukladno tome i debljina koštane stijenke dna maksilarnog sinusa varira u prosjeku od 0,2 – 16 mm (6).

Dno maksilarnog sinusa može doseći vrhove zubnih korijena ili se može spustiti dublje između njih. Takvi su korijeni odvojeni od sinusa tankom koštanom lamelom i sluznicom, a vrlo rijetko samo sluznicom sinusa. Preko koštane lamele u najbližem odnosu s alveolarnim recesusom maksilarnog sinusa su drugi maksilarni kutnjak, čiji je apikalni otvor u prosjeku udaljen 1,97 mm, a zatim prvi kutnjak, treći kutnjak, drugi pretkutnjak prvi pretkutnjak te očnjak (6, 10).

Komunikacija između maksilarnog sinusa i zubnih korijena fiziološki nije prisutna. Međutim, periapikalni procesi, odontogene ciste, tumori u periapikalnom području i patološki procesi u maksilarnom sinusu mogu razoriti to područje i uzrokovati da vršci korijena strše u maksilarni sinus (8).

4. DEFINICIJA , UZROCI I PREVENCIJA OROANTRALNE KOMUNIKACIJE

Oroantralna komunikacija je stvoreni prostor između maksilarnog sinusa i usne šupljine koji, ukoliko se ne liječi, progredira u oroantralnu fistulu ili kroničnu sinusnu bolest (9).

Najčešći uzrok stvaranja oroantralne komunikacije jest ekstrakcija prvog ili drugog maksilarnog molara. Ova postekstrakcijska komplikacija češće nastaje kod već postojećih periapikalnih abnormalnosti vezanih uz zub koji smo ekstrahirali i kod zuba koji ima izražene divergentne korijene (9).

Kariozni zubi i zubi s opsežnim restauracijama također mogu otežati ekstrakciju budući da korijeni takvih zubi lakše frakturiraju prilikom luksacijskih kretnji (10).

Neodgovarajuća tehnika vađenja prelomljenog korijena i separiranje korijena tako da nasadni instrument potiskujemo kranijalno može dovesti do nastanka komunikacije. Ponekad je frakturirani dio korijena moguće izvaditi jedino alveotomijom. U samom postupku uklanjanja kosti prilikom alveotomije može doći do otvaranja maksilarnog sinusa (10).

Uzroci mogu biti i implantološka kirurgija ukoliko kirurški postupak nije detaljno isplaniran prilikom preparacije kosti za postavljanje implantata, zatim odontogena ili neodontogena cista, enukleacija tumora, ortognatska kirurgija (Le Fort osteotomije), osteomijelitis, trauma i drugi patološki procesi (9, 11).

Koristeći preoperativnu radiološku analizu može se procijeniti odnos korijena zuba i sinusa prije ekstrakcije maksilarnih premolara i molara. To pomaže pri planiranju ekstrakcije: ukoliko su korijeni divergentni, treba ih separirati i ekstrahirati posebno svaki korijen. Apikalno usmjerene sile treba izbjegavati kako ne bi ugurali korijen zuba ili sam zub u sinus (12).

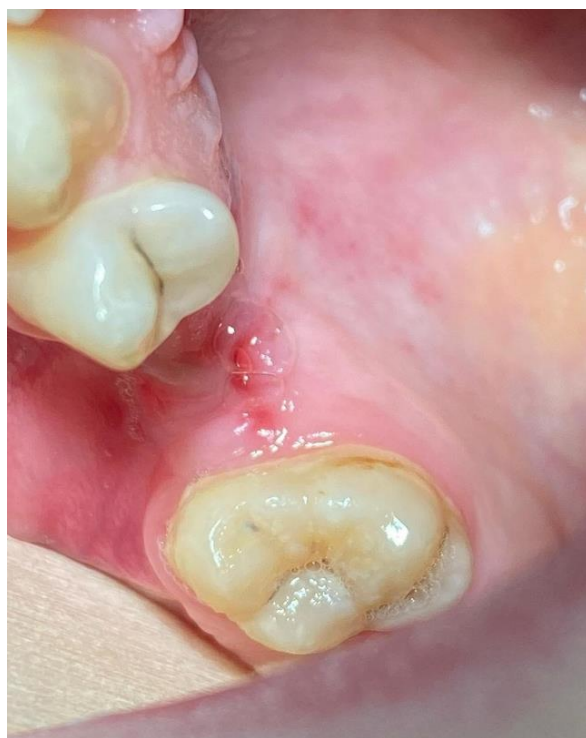Na rentgenskoj snimci vršci se korijena često superponiraju u alveolarni recesus maksilarnog sinusa. Da bi se dobila točna informacija o topografskim odnosima sinusa i zuba, koristi se kompjuterizirana tomografija (eng. *computed tomography*, CT) (12).

5. POSTAVLJANJE DIJAGNOZE OROANTRALNE KOMUNIKACIJE

Za postavljanje pravovaljane dijagnoze oroantralne komunikacije potreban je klinički i radiološki postupak.

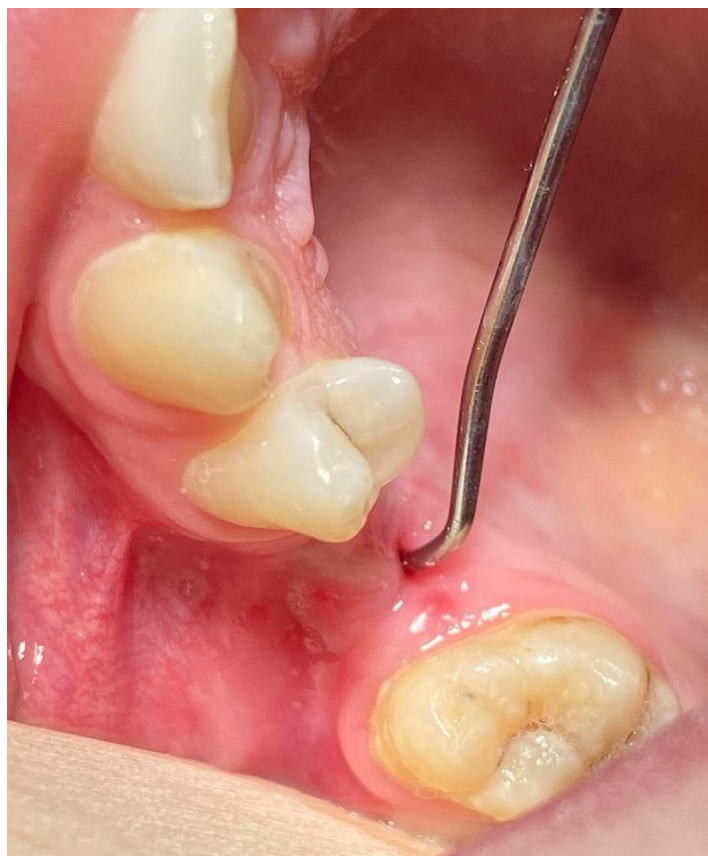Klinički postupak uključuje detaljan pregled alveole i površine ekstrahiranog zuba. Ponekad na površini zuba može biti prisutan komadić kosti, no i ako nije, to ne isključuje mogućnost stvaranja oroantralne komunikacije. Stoga je potrebno nakon pregleda izvesti test puhanja na nos, tzv. Valsalvin test.

Test se izvodi na način da liječnik pritisne nosnice pacijenta tako da kroz njih ne može izlaziti zrak te kaže pacijentu da lagano puhne na nos. Lagano puhanje je potrebno naglasiti zbog toga što ukoliko nije bila prisutna komunikacija, a na dnu alveole je tanka netaknuta sluznica, prejakim puhanjem povećava se rizik od stvaranja komunikacije. Nakon toga promatramo alveolu i ukoliko je test pozitivan, primijetit ćemo stvaranje mjehurića zraka pomiješanih s krvlju. Također se čuje i piskutavi zvuk koji nastaje zbog prolaska zraka kroz fistulu u usnu šupljinu (8, 12, 13).



Slika 1. Klinički prikaz pozitivnog Valsalvinog testa. Preuzeto s dopuštenjem autora: Luka Lubina, univ. mag. dent. med.

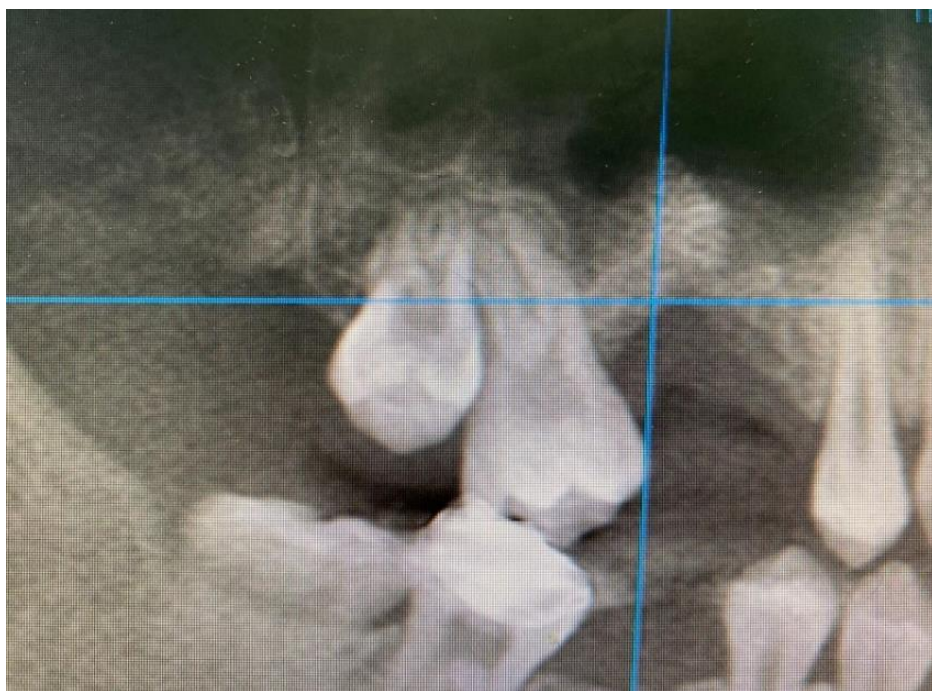Jedan od načina provjere je i provjera tupom sondom. Kod prisutne komunikacije, kada sondom ulazimo u ekstrakcijsku ranu, ona propada u sinus. Ukoliko je sluznica dna alveole intaktna, sondiranjem se može probiti, a ukoliko je otvorena, sondiranjem se može unijeti infektivni materijal. Stoga se ova metoda treba koristiti kada se drugačije ne može postaviti dijagnoza, a postoji opravdana sumnja na postojanje komunikacije (7).



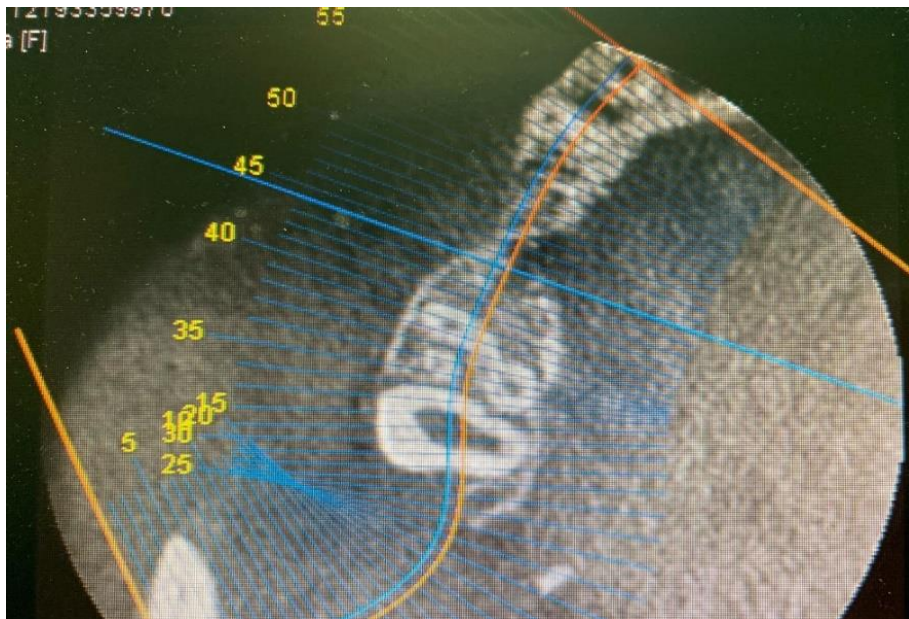
Slika 2. Klinički prikaz provjere oroantralne komunikacije korištenjem tupe sonde. Preuzeto s dopuštenjem autora: Luka Lubina, univ. mag. dent. med.

Postojanje komunikacije provjeravamo i obrnutim Valsalvinim pokusom: pacijent „puhne zatvorenih usta“ i tada zrak iz usne šupljine struji kroz nosnicu (8).

Radiološki postupak uključuje snimanje ortopantomograma koji daje prikaz defekta kosti oko fistule i pokazuje prisutnost korijena zuba, implantata ili stranog tijela koje se utisnulo u sinus. Oroantralna komunikacija očituje se kao diskontinuitet radioopaktne linije koja predstavlja laminu duru. CT se može koristiti za trodimenzionalni prikaz fistule te za isključivanje prisutnosti maksilarnog sinusitisa (13).



Slika 4. Isječak ortopantomograma na kojem je uočljiv diskontinuitet lamine dure. Preuzeto s dopuštenjem autora: Luka Lubina, univ. mag. dent. med.



Slika 5. Prikaz snimke CBCT-a s prisutnom oroantralnom fistulom. Preuzeto s dopuštanjem autora: Luka Lubina, univ. mag. dent. med.

5. KOMPLIKACIJE OROANTRALNE KOMUNIKACIJE

5. 1. Oroantralna fistula

Oroantralna fistula epitelizirana je patološka komunikacija između usne šupljine i maksilarnog sinusa koja može biti ispunjena granulacijskim tkivom ili polipozom sinusne membrane, a najčešće nastaje zbog jatrogeno nastale perzistirajuće oroantralne komunikacije (13).

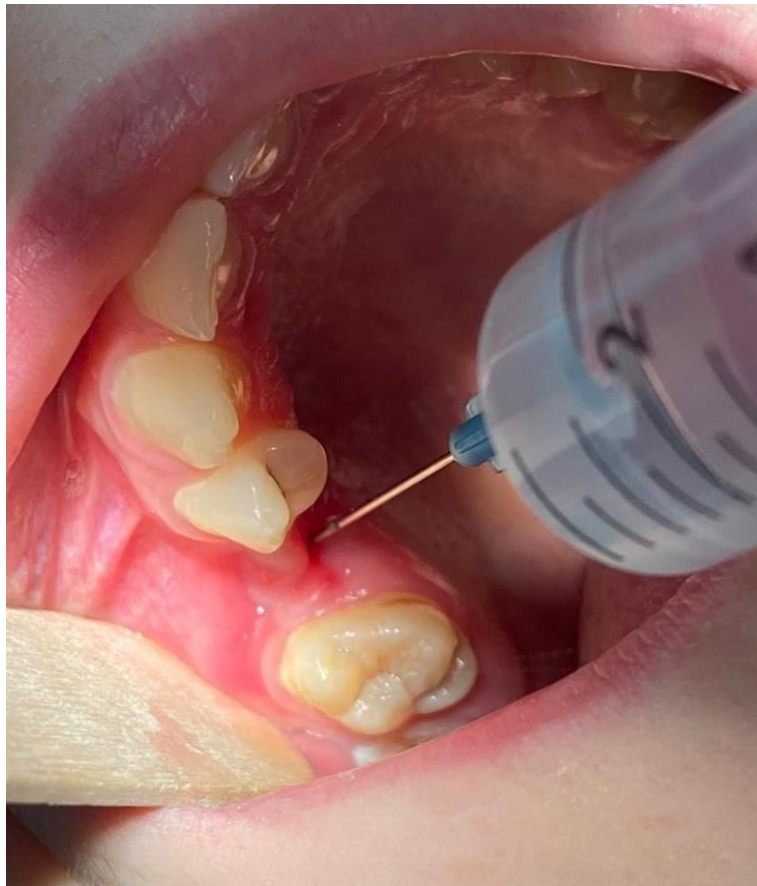Kada se oroantralna komunikacija spontano ne zatvori, dolazi do migracije oralnog epitela i formiranja epiteliziranog kanala. Do epitelizacije dolazi kada komunikacija postoji barem od 48 do 72 sata. Unutar par dana od formiranja fistule, zbog osteitisa okolne kosti, prisutnosti stranog tijela ili zbog razvoja maksilarnog sinusitisa, spontano cijeljenje je otežano te može nastati kronična fistula. Struja zraka koja iz sinusa pri izdisaju prolazi kroz alveolu u usnu šupljinu podržava stvaranje fistularnog kanala. Oroantralna fistula može se podijeliti na alveolo-sinusnu, palato-sinusnu te vestibulo-sinusnu (11, 13).

Pacijent može osjetiti prolazak tekućine i hrane iz usne šupljine u nos, ima poteškoće prilikom korištenja slamke, osjeća da mu se nos unilateralno više prazni, ima loš okus u ustima, a piskutavi zvuk može biti prisutan i prilikom govora. Može biti prisutna i bol u molarnoj regiji, a neki pacijenti su asimptomatski (6, 13).

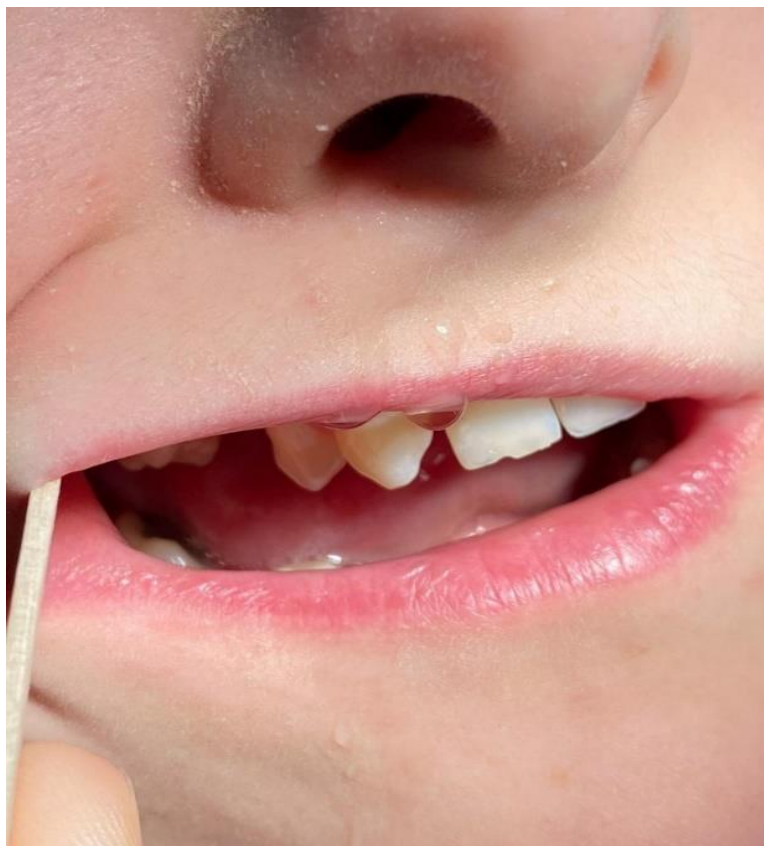Za dijagnosticiranje manjih fistula koristi se Valsalvin test, a za dijagnosticiranje velikih fistula dovoljna je inspekcija. Valsalvin test može biti lažno negativan ukoliko je fistula ispunjena granulacijskim tkivom ili upalno promijenjenom sinusnom sluznicom. Tada možemo fistulu dokazati koristeći test tupom sondom (6, 13).

Radiološkim snimkama (ortopantomogram, CT) može se procijeniti veličina defekta i prisutstvo stranog tijela ili korijena zuba ukoliko je ugurano u sinus (13).

Perzistiranjem fistule maksilarni sinus je trajno izložen mikroflori usne šupljine što dovodi do nastanka akutnog ili kroničnog maksilarnog sinusitisa (6).



Slika 6. Ispiranje oroantralne fistule fiziološkom otopinom. Preuzeto s dopuštenjem autora:
Luka Lubina, univ. mag. dent. med.



Slika 7. Klinički prikaz prolaska tekućine iz usne šupljine kroz nos nakon ispiranja fistule fiziološkom otopinom. Preuzeto s dopuštanjem autora: Luka Lubina, univ. mag. dent. med.

5. 2. Maksilarni sinusitis

Najčešći uzroci maksilarnog sinusitisa su rinogenog podrijetla, a 10 – 12% uzrokovano je odontogenom etiologijom. Odontogeni uzročnici mogu biti dentalni apscesi, parodontne bolesti te perforacije sinusa uzrokovane ekstrakcijom zubi, koje čine 60% uzroka (10, 14).

Perzistiranje oroantralne fistule dovodi do upale maksilarnog sinusa zbog prodora onečišćenja i bakterijske mikroflore iz usne šupljine (11).

Ako se oroantralna komunikacija ne liječi pravilno i pravovremeno, dolazi do akutnog sinusitisa u 50 % slučajeva u prvih 24 – 48 sati, a u 90 % slučajeva pojavit će se unutar dva tjedna (15).

Kasna dijagnostika i neuspješna terapija može uzrokovati ozbiljne kasnije komplikacije poput orbitalnog celulitisa i moždanog apscesa (16).

Simptomi ovise o tome može li se sinus kroz hiatus maxillaris drenirati u nosnu šupljinu. Ako je došlo do opstrukcije zbog upale, simptomi će biti izraženiji. Mogu se očitovati kao: opstrukcija nosa, nazalna sekrecija, zubobolja, glavobolja te oteklina u predjelu gornje vjeđe, a mogu biti prisutni i opći simptomi (10).

Dijagnostika podrazumijeva detaljnu anamnezu, inspekciju, testiranje oroantralne komunikacija, endoskopski nalaz sinusa, rinoskopski nalaz, alergološke testove, bris nosa te radiološki nalaz (10). Ortopantomogramom dobivamo informaciju o odnosu zubnih korijena i dna sinusa, prisutnosti periapikalnih procesa, stranih tijela i razini tekućine u sinusu. Za precizniji prikaz mekih tkiva i položaja stranog tijela u sinusu koristi se CT (10, 16).

Terapija podrazumijeva uklanjanje odontogenog etiološkog faktora, kirurške metode i medikamentoznu terapiju (16).

Kirurške metode koje se najčešće izvode su Caldwell-Luc-ova operacija i funkcijska endoskopska sinusna kirurgija. Ona uključuje uklanjanje oroantralne fistule, operaciju sinusa te zatvaranje oroantralnog defekta (10, 16).

Iako su uklanjanje odontogenog uzroka i omogućavanje drenaže sinusa od primarne važnosti, primjena antimikrobnih sredstava također je jedna od osnovnih metoda liječenja pacijenata. U medikamentoznu terapiju spadaju antibiotici koji se koriste za prevenciju komplikacija perzistentnih odontogenih infekcija i njihovo liječenje (10).

Oralna administracija antibiotika protiv oralne flore i sinusnih patogena trebala bi trajati od 21 do 28 dana da bi bila efektivna (10).

Na temelju antibiograma trebalo bi odrediti najbolji izbor antibiotika. Penicilin je bio lijek izbora, no zbog sve veće rezistencije počinje se koristiti kombinacija penicilina s metronidazolom, klindamicin, cefoksitin i karbapenem. Kod alergije na penicilin propisuje se trimetoprim-sulfametoksazol, cefaklor i klindamicin (10).

6. LIJEČENJE OROANTRALNE KOMUNIKACIJE

Glavni cilj liječenja je uspostava fizioloških funkcija stomatognatog i respiratornog sustava sa što manje štete za bolesnika (6). Odabir načina liječenja ovisi o vremenu koje je prošlo od nastanka, o prisutnosti infekcije maksilarnog sinusa te o veličini otvora komunikacije (17).

Zatvaranje oroantralne komunikacije treba se provesti najkasnije unutar 24 – 48 sati kako bi se prevenirao nastanak komplikacija u vidu formiranja oroantralne fistule i maksilarnog sinusitisa (13). Klinički simptomi upale maksilarnog sinusa su: gnojni iscjedak, zadebljala sluznica sinusa i bol u maksili, a na rentgenološkoj slici mogu se vidjeti zasjenjen sinus i nivo tekućine u sinusu (16). U slučaju upale maksilarnog sinusa, operativni zahvat odgađa se do smirenja upale. Obično to zahtijeva hospitalizaciju zbog radikalne operacije sinusa. U takvom slučaju zatvaranje oroantralne komunikacije je kontraindicirano (13).

Kod odabira zahvata treba uzeti u obzir stanje okolnog tkiva, planiranje buduće protetske terapije, ali ponajprije veličinu otvora komunikacije (13, 17).

6.1. Zatvaranje manjih komunikacija

Komunikacije promjera do 2 mm ne zahtijevaju poseban zahvat. Dovoljno je izvršiti toaletu i repoziciju alveole te postići stvaranje krvnog ugruška (8).

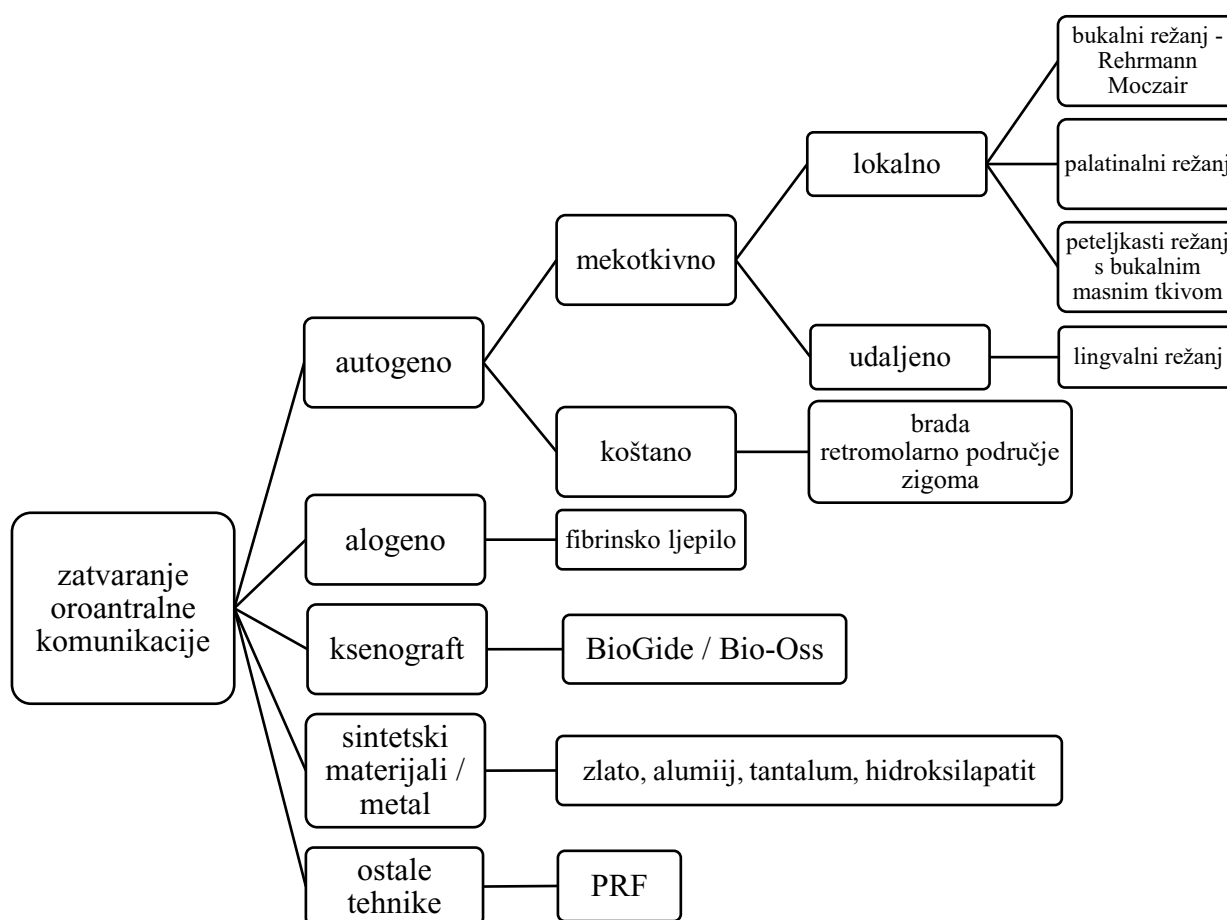
Komunikacije koje su promjera od 2 do 6 mm potrebno je zašiti „madrac“ šavom ili šavom u obliku osmice, a u alveolu ekstrahiranog zuba staviti antifibrinolitički uložak (Gelatamp, Gelaspom, Surgicel) koji omogućuje stvaranje ugruška i svojim bubrenjem zatvara komunikaciju, a spontano se resorbira (8).

Od velike je važnosti pacijenta upozoriti na potrebne mjere opreza kako bi se izbjeglo ispadanje krvnog ugruška iz alveole. Treba izbjegavati forsirano puhanje na nos i korištenje slamke, kihati treba otvorenih usta, zabranjeno je letjeti ili roniti te ne smije pušiti. Ove radnje dovode do povećanja tlaka u maksilarnom sinusu, a to može potaknuti ispadanje ugruška iz alveole (8).

Potrebno je propisati antibiotike kroz pet dana i kapi za dekongestiju nosa (ephedrini rhinoguttae 1,00%) kako bi prevenirali nastanak sinusitisa i omogućili prohodnost sinusnog ušća (8). Kapi za nos svojim vazokonstriktornim djelovanjem uzrokuju smanjenje debljine nazalne sluznice i omogućuju drenažu sinusa. Na taj način preveniraju infekciju maksilarnog sinusa (8, 16).

6.2. Zatvaranje većih komunikacija

Kod otvora sinusa većeg od 7 mm, terapiju treba provesti kirurški. Materijali koji se koriste mogu biti autogeni, alogeni, ksenogeni ili sintetički. Kirurških metoda postoji mnogo od kojih svaka ima svoje prednosti i nedostatke. Operater mora sam na temelju određenih parametara odlučiti kojoj kirurškoj metodi i kojem materijalu će dati prednost.



Slika 8. Shematski prikaz mogućih materijala i metoda za zatvaranje oroantralne komunikacije.

6.2.1. Autogeni mekotkivni režanj

Autogeni mekotkivni režanj može biti uzeti lokalno i udaljeno. U lokalne reznjeve spadaju bukalni režanj (koji se koristi u Rehrmannovoj i Moczairovoj metodi), palatinalni režanj i peteljčasti režanj s bukalnim masnim tkivom (6, 17). U udaljeni režanj spada jezični režanj (17).

Rehrmannova metoda je indicirana kod otvora većih od 6 mm i jedna je od najčešće korištenih metoda. Poželjno je zahvat napraviti što je prije, po mogućnosti isti dan (6). Preoperativno se komunikacija ispiri sa fiziološkom otopinom i otopinom metronidazola ulazeći iglom u područje prema sinus. Incizija počinje oko otvora komunikacije na udaljenosti od 3 do 4 mm zbog toga što je otvor mekoga tkiva uvijek manji od otvora samog sinusa. Naprave se dvije okomite incizije sa svake strane prema bukalnome sulkusu. Baza reznja mora biti šira kako bi se omogućila bolja opskrba reznja krvlju. Ukoliko režanj ne možemo dovesti preko otvora komunikacije, u njegovoj bazi napravi se vodoravni rasteretni rez kroz periost (18). Horizontalni dio reznja zašije se rubom palatinalne sluznice, a poslije toga se zašiju okomiti rezovi. Važno je da režanj bude oslobođen od tenzije (6). Prednost ove metode je u tome da se rabi u slučajevima vrlo niskog alveolarnog grebena kod nemogućnosti primjene metode interseptalne alveotomije (19). Nedostatak ove tehnike je što ne osigurava koštanu bazu, bukalnim reznjem se bitno snižava vestibulum te postoji rizik za stvaranje edema obraza, postoperativne boli i oticanja (6, 17). Potrebno je nakon zahvata ordinirati antibiotike, analgetike i kapi za nos te uputiti pacijenta u potrebne mjere opreza.

Moczairovom metodom mobilizira se bukalni mukoperiostalni režanj koji se distalno rotira za širinu jednog zuba i šiva preko komunikacije. Ovaj režanj minimalno utječe na dubinu bukalnog sulkusa, međutim ostaje veliko ogoljeno područje koje povećava rizik od nastanka parodontne bolesti kod ozubljene čeljusti. Zbog toga se ova metoda preporuča kod bezubih pacijenata (17).

Za zatvaranje oroantralne komunikacije može se koristiti i mukozna membrana tvrdog nepca. Indikacije za korištenje palatinalnog reznja su komunikacije veće od 10 mm u promjeru (17). Palatinalni režanj sadržava krvne žile koje omogućuju dobru prokrvljenost, a svojom debljinom i širinom bolje i sigurnije pokriva mjesto fistule (20). Medijalni rez se radi lateralnije od središnje linije nepca, a lateralni rez prati rub gingive ili ide oko pola centimetra uz rub gingive zuba te strane čeljusti. Prema naprijed se napravi konveksni rez koji spaja medijalni i lateralni rez. Režanj se savije pod pravim kutem, a njegov prednji rub sašije se s rubom vestibularne

sluznice (6). Prednost te metode u usporedbi s metodom kod koje se rabi bukalni režanj je u tome da ne dolazi do sniženja vestibuluma, a režanj je čvršćii i otporniji na traumu i infekciju od bukalnoga režnja. Nedostatkom metode smatra se ogoljela nepčana površina, bol te pojava hrapavosti i udubljenja toga područja zbog sekundarne epitelizacije za 2 do 3 mjeseca. Najneugodnija moguća komplikacija je nekroza palatinalnoga režnja (6, 20).

Uzimanje peteljkastog bukalnog režnja s masnim tkivom indicirano je kada je promjer komunikacije veličine od 8 mm do 20mm za zatvaranje stražnjeg dijela maksilarne regije (6). Nakon što se odstrani sluznica oroantralne fistule 3 mm do u zdravo tkivo, sa svake strane se radi rez divergentno u vestibulum čime se dobiva bukalni mukoperiostalni režanj trapezoidnog oblika. Zatim slijedi vertikalna incizija 10 mm kroz periost s unutarnje strane degažiranog režnja i preparacija u meko tkiva da se iz obraza dobije masno tkivo. Preparacija je usmjerena prema zigomatičnom grebenu i obrazu. Kroz dobiveni prostor provlači se bukalni režanj masnog tkiva do otvora oroantralne komunikacije te se zašije za rub palatinalne sluznice. Mukoperiostalnim režnjem pokriva se samo djelomično režanj masnog tkiva do ruba vestibularne alveole gdje se zašije (6, 21). U razdoblju od tri tjedna dolazi do pregradnje masnog tkiva koje se epitelizira o čemu postoje i histološki dokazi (21). Prednost je manja retrakcija u području vestibuluma, jer se vestibularni režanj ne poteže do ruba palatinalne sluznice kao kod upotrebe bukalnog režnja. Nedostaci su to što ova tehnika zahtijeva pažljivu manipulaciju, a zabilježene su i komplikacije u vidu nekroze masnog tkiva (17).

Jezični režanj je udaljeni režanj koji se može uzeti sa ventralne, dorzalne i lateralne strane jezika, ovisno o lokalizaciji oroantralne komunikacije. Koristi se kada ostale metode nisu dale rezultate ili kod oroantralne komunikacije veće od 15 mm. Prednost je bogata krvna opskrba režnja, a nedostatak je velika mobilnost režnja zbog govora i gutanja zbog čega neki preporučaju intermaksilarnu fiksaciju za vrijeme cijeljenja, potreba za korištenjem opće anestezije te potreba za više faza kako bi se dobili optimalni rezultati (9, 17).

6.2.3. Autogeni koštani nadomjestak

Zbog sve veće potrebe za implantološkom terapijom i implantološkim kirurškim zahvatima poput sinus-lifta, rutinsko mekotkivno zatvaranje oroantralne komunikacije počinje predstavljati problem. Kako bi koštani defekt zacijelio, preporuča se stavljanje autogene kosti u oroantralnu komunikaciju prije mekotkivnog zatvaranja (9).

Donorska mjesta mogu biti intraoralna ili ekstraoralna. U intraoralna mjesta ubrajamo retromolarno područje, bradu i zigomatični procesus. Ova se metoda češće koristi zato što ne zahtijeva dva odvojena operativna područja, može se koristiti samo lokalna anestezija i lakši je postoperativni oporavak (17). Ekstraoralno se kost može uzeti s ilijačnog grebena, no to značajno produžuje proceduru zbog potrebe za općom anestezijom te postoji rizik od postoperativnih komplikacija donorskog mjesta u obliku gubitka senzibiliteta i produžene postoperativne boli. Prednost je veća kvantiteta dobivene kosti u odnosu na intraoralna donorska mjesta, stoga se to prakticira samo u slučaju velikog gubitka kosti kod oroantralne komunikacije (9, 17).

Osim autogene kosti, za zatvaranje oroantralne komunikacije mogu se koristiti i alogeni, aloplastični i ksenogeni materijali, no autogeni imaju biološku i imunološku prednost (22).

Nakon izmjerene veličine oroantralne komunikacije, uzima se koštani graft približne veličine s donorskog mjesta koji se zatim postavi u defekt, fiksira se kako bi bio stabilan, prekrije se resorptivnom ili neresorptivnom membranom i na kraju zatvori, najčešće Rehrmannovim režnjem (9, 17). Potreban je oprez pri postavljanju koštanog nadomjestka kako ne bi završio u sinusu (9).

Pacijenta je potrebno uputiti u to da se pridržava već spomenutih mjera opreza tri tjedna, propisati mu antibiotike i antikongestivne kapi te na kontrolama pratiti moguće prve znakove maksilarnog sinusitisa (9).

6.2.4. Alogeni materijali

Od alogenih materijala za zatvaranje oroantralne komunikacije koristi se liofilizirano fibrinsko ljepilo. Preparacija samog ljepila traje 15 do 20 minuta nakon čega se injicira u defekt i prekrije kolagenom membranom. Prednost korištenja fibrinskog ljepila je očuvanje intraoralne anatomije, budući da se ne treba odizati režanj te je zabilježeno vrlo malo postoperativnih komplikacija. Nedostatak je vrijeme potrebno za obradu ljepila te mogućnost prenošenja infektivnih bolesti (7).

6.2.5. Ksenogeni materijali

Ksenogeni koštani materijali životinjskog su porijekla. Prerađuju se kemijski i mehanički prerađuju kako bi se odstranila njihova organska sastavnica. Najčešće se dobivaju od volovske kosti i potpuno su biokompatibilni te posjeduju osteokonduktivna svojstva (23).

Najpoznatiji tvornički nazivi su Bio-Gide i Bio-Oss i pokazali su uspješnost u zatvaranju oroantralne komunikacije. Nedostatak ove tehnike je potreba za prekrivanjem defekta mukoperiostalnim režnjem. Prednost je formiranje koštane strukture i izostanak operacije donorskog mjesta (17).

6.2.6. Sintetski materijali

U sintetske materijale koji se mogu koristiti za zatvaranje oroantralne komunikacije ubrajaju se: zlatne folije, aluminijske folije, tantal folije, hidroksilapatit te polimetilmetakrilat (17).

Prije postavljanja zlatne folije podiže se mukoperiostalni režanj kako bi se eksponirali koštani rubovi defekta. Folija se postavlja preko otvora na zdravi dio kosti te služi kao prepreka dok sinusna sluznica ne preraste defekt. Sašije se podignuti režanj preko zlatne folije bez primarnog zatvaranja. Potrebno je 6 tjedana da bi došlo do eksfolijacije zlatne folije (9).

Prednost sintetskih materijala je u je mogućnosti zatvaranja oroantralnih komunikacija koje nisu uspješno zatvorene korištenjem drugih metoda i sačuvanje intraoralne anatomije (17). Nedostatak je visoka cijena i dugi period cijeljenja (9, 17). Aluminijske folije imaju svoju prednost u nižoj cijeni, mekoći i savitljivosti. Korištenjem tantal folija dolazi do nastanka novog granulacijskog tkiva, ali je period eksfolijacije 9 tjedana (17).

Prednosti korištenja hidroksilapatita su postavljanje grafta bez potrebe za otvaranjem novog operacijskog polja te mogućnost ostavljanja eksponiranog grafta ukoliko nije moguće mekotkivno ga zatvoriti. Nedostatak je skupoća materijala (9, 17).

6.2.7. Ostale tehnike

Postoje razne tehnike zatvaranja oroantralne komunikacije: tehnika trećeg molara, interseptalna alveotomija, vođena tkivna regeneracija (eng. Guided tissue regeneration, GTR), laser, tehnika s trombocitima obogaćenim fibrinom (eng. Platelet rich fibrin, PRF) itd. (6, 8, 17).

Po svojoj uspješnosti i jednostavnosti danas se ističe PRF tehnika. PRF je pripravak koji se dobiva procesom centrifuge pacijentove krvi. Sastoji se od fibrinske mrežice u koju su ugrađeni trombociti i faktori rasta (22). Budući da je autologni biomaterijal, uz svojstva za ubrzavanje mekotkivnog i koštanog cijeljenja, neće izazvati imunološku reakciju (22, 24). Mogu se koristiti pripravci PRF-a sami ili kao PRF membrana u kombinaciji s autogenim, alogenim ili ksenogenim materijalom (25). PRF membrana prekriva koštani nadomjestak i otpušta faktore rasta. To ima pozitivan učinak na integraciju nadomjestka i popunjavanje defekta novom kosti (22).

Prednosti ove metode su očuvanje vertikalne dimenzije alveolarnog grebena, jednostavnost, ekonomičnost, neinvazivnost u odnosu na metode s režnjevima te očuvanje dubine vestibuluma. Može se koristiti za liječenje oroantralne komunikacije do 5 mm ili manje - s malim rizikom od razvoja komplikacija (24).

Oroantralna komunikacija nastala nakon ekstrakcije maksilarnih premolara ili molara zbog njihovog bliskog anatomskog odnosa s maksilarnim sinusom, komplikacija je s kojom se doktor dentalne medicine susreće u svakodnevnom radu. Unatoč provedenim preventivnim mjerama i pravilnoj tehnici vađenja zuba, do te komplikacije može doći. Na terapeutu leži odgovornost da oroantralnu komunikaciju dijagnosticira na vrijeme i poduzme sve mjere da se spriječi razvoj daljnjih komplikacija. U slučaju neadekvatnog liječenja ili neprepoznavanja, dolazi do stvaranja oroantralne fistule i maksilarnog sinusitisa (8). Odabir metode liječenja ovisi o veličini oroantralne komunikacije, vremenu koje je prošlo od nastanka i o prisutnosti upale u maksilarnom sinusu (17). Komunikacije promjera manjeg od 2 mm mogu spontano zacijeliti ukoliko se pacijent pridržava mjera opreza, dok komunikacije veće od 6 mm zahtijevaju kiruršku intervenciju (6). Prije kirurškog zahvata potrebno je eliminirati upalu u maksilarnom sinusu. Izbor kirurške metode ovisi o budućoj protetskoj terapiji pacijenta, lokalizaciji komunikacije, veličini komunikacije i o financijskim mogućnostima. U tradicionalne metode ubrajaju se mekotkivni režnjevi i njihovo šivanje preko komunikacije. Nedostatak takvih metoda je smanjenje dubine vestibuluma i opsežna remodelacija kosti koja otežava buduću implantološku terapiju na tome području. Zbog toga su se počeli koristiti materijali za rekonstrukciju koštanog tkiva na mjestu nastale oroantralne komunikacije. Danas se za to koriste autogeni, autologni, ksenogeni i sintetski materijali. Idealno liječenje podrazumijevalo bi brzinu, sigurnost, dobro podnošenje od strane pacijenata, dostupnu cijenu materijala kao i dobre rezultate u cijeljenju mekog tkiva i koštanog tkiva s malim rizikom od komplikacija. Budući da takva metoda još ne postoji, potrebno je odabrati odgovarajuću metodu na temelju mogućnosti terapeuta i pacijentovim željama o budućoj protetskoj ili implantoprotetskoj terapiji.

8. ZAKLJUČAK

Ekstrakcija maksilarnih pretkutnjaka i kutnjaka treba biti izvedena pravilnom tehnikom uz poseban oprez i poduzete preventivne mjere kako bi se minimalizirao rizik od nastanka oroantralne komunikacije. Ako je do komunikacije ipak došlo, potrebno ju je pravovremeno dijagnosticirati i liječiti kako ne bi došlo do razvoja daljnjih komplikacija. U slučaju malih perforacija sinusa, ukoliko nema znakova sinusitisa, moguće je spontano cijeljenje. Kod većih perforacija potrebno je izabrati kiruršku metodu liječenja. Pri izboru kirurške metode liječenja treba uzeti u obzir njezino mjesto, veličinu, odnos prema susjednim zubima, vrijeme trajanja, postojanje upale sinusa te opće zdravstveno stanje bolesnika. Tradicionalne metode se najčešće koriste, ali razvojem stomatologije povećava se broj terapijskih mogućnosti. Uspjeh samog zatvaranja komunikacije na kraju ovisi o stručnosti terapeuta i o odgovornom ponašanju pacijenta i pridržavanju mjera opreza.

9. LITERATURA

1. Duale Reihe. Anatomija. Zagreb: Medicinska naklada; 2018. 1042.
2. Krmpotić Nemanić J, Marušić A. Anatomija čovjeka. Zagreb: Medicinska naklada; 2004. 273-4.
3. Lindhe J, Lang NP, Karring T. Klinička parodontologija i dentalna implantologija. Zagreb: Nakladni zavod Globus; 2010. 1100-1.
4. Junqueira LC, Carneiro J. Osnove histologije. Zagreb: Školska knjiga; 2005. 353.
5. Kumlien J, Schiratzki H. The vascular arrangement of the sinus mucosa. Acta Otolaryngol. 1985; 99: 122-32.
6. Sokler K, Vuksan V, Lauc T. Liječenje oroantralne fistule. Acta Stomatol Croat. 2002; 36(1): 129-34.
7. Kavić - Zaklan D, Kesić - Balasko Z. Prevencija antro-oralnih komunikacija nakon ekstrakcije zubi. Acta Stomatol Croat. 1967; 2(2): 95-8.
8. Olaf J, Kobler P. Oroantralna komunikacija. Sonda. 2004;6:56-7.
9. Dym H, Wolf JC. Oroantral communication. Oral Maxillofac Surg Clin North Am. 2012 May;24(2):239-4.
10. Brook I. Sinusitis of odontogenic origin. Otolaryngol Head and Neck Surgery. 2006;135(3):349-55.
11. Enrico Borgonovo A. Surgical Options In Oroantral Fistula Treatment. The Open Dent J. 2012;6:94-8.
12. Hupp J. Contemporary Oral and Maxillofacial Surgery. London: Mosby Co; 2014. 382 – 93.

13. Khandelwal P, Hajira N. Management of Oro-antral Communication and Fistula. *World J Plast Surg.* 2017;6(1):3-8.
14. Hajiiioannou, J, Koudounarakis E, Alexopoulos K, Kotsani A, Kyrmizakis D, E. Maxillary sinusitis of dental origin due to oroantral fistula, treated by endoscopic sinus surgery and primary fistula closure. *The Journal of Laryngology & Otology.* 2010;124(09), 986–989.
15. Gevorgyan A, La Scala GC, Neligan PC, Pang CY, Forrest CR. Radiation-induced craniofacial bone growth disturbances. *J Craniofac Surg.* 2007;18(5):1001-7.
16. Akhlaghi F, Esmaeelinejad M, Safai P. Etiologies and Treatments of Odontogenic Maxillary Sinusitis: A Systematic Review. *Iran Red Crescent Med J.* 2015;17(12):e25536.
17. Visscher S, van Minnen B, Bos R. Closure of Oroantral Communications: A Review of the Literature. *J Oral Maxillofac Surgery.* 2010;68:1384-91.
18. Rehrmann VA. Eine methode zur schliessung von kieferhohlen perforationen. *Dtsch Zahnärztl Z.* 1936; 39: 1136-9.
19. Hori M et al. Application of the interseptal Alveotomy for Closing the Oroantral Fistula. *J Oral Maxillofac Surg* 1995; 53: 1392-6.
20. Ashley RE. Method of closing antro-alveolar fistula. *Annals of Otology, Rhinology, Laryngology.* 1939; 48: 632-5.
21. Hanazawa Y et al. Closure of oroantral communications using a pedicled buccal fat pad graft. *J Oral Maxillofac Surg* 1995; 53: 771-5.
22. Kapustecki M, Niedzielska I, Borgiel-Marek H, Rozanowski B. Alternative method to treat oroantral communication and fistula with autogenous bone graft and platelet rich fibrin. *Med Oral Patol Oral Cir Bucal.* 2016;21(5):e608-13.

23. Sheik Z, Sima C, Glogauer M. Bone Replacement Materials and Techniques Used for Achieving Vertical Alveolar Bone Augmentation. *Materials*. 2015;8:2953-93.
24. Demetoglu U, Ocak H, Bilge S. Closure of Oroantral Communication With Plasma-Rich Fibrin Membrane. *J Craniofac Surg*. 2018;29(4):e367-e370.
25. Borie E, Oliví DG, Orsi IA, Garlet K, Weber B, Beltran V, et al. Platelet-rich fibrin application in dentistry: a literature review. *Int J Clin Exp Med*. 2015;8(5):7922-9.

Dora Šimunić rođena je 25. ožujka 1996. godine u Bruxellesu, Kraljevina Belgija. Završila je opću gimnaziju u Srednjoj školi bana Josipa Jelačića u Zaprešiću te Srednju glazbenu školu Zlatka Balokovića u Zagrebu, gdje je maturirala na klaviru. Stomatološki fakultet u Zagrebu upisala je 2014. godine. Na fakultetu je sudjelovala na „Projektu za promociju oralnog zdravlja slijepih i slabovidnih osoba“. Dvije godine bila je demonstrator na pretkliničkim vježbama na Zavodu za restaurativnu medicinu i endodonciju. Bila je članica studentskog pjevačkog zbora „Zubor“ s kojim je 2018. god. osvojila Rektorovu nagradu Sveučilista u Zagrebu. Za vrijeme studija asistirala je u privatnoj dentalnoj poliklinici.