

Terapija alignerima - suvremene spoznaje

Martinčević, Toni

Master's thesis / Diplomski rad

2020

Degree Grantor / Ustanova koja je dodijelila akademski / stručni stupanj: **University of Zagreb, School of Dental Medicine / Sveučilište u Zagrebu, Stomatološki fakultet**

Permanent link / Trajna poveznica: <https://um.nsk.hr/um:nbn:hr:127:096378>

Rights / Prava: [Attribution-NonCommercial 4.0 International](#)/[Imenovanje-Nekomercijalno 4.0 međunarodna](#)

Download date / Datum preuzimanja: **2024-07-23**



Repository / Repozitorij:

[University of Zagreb School of Dental Medicine Repository](#)





Sveučilište u Zagrebu
Stomatološki fakultet

Toni Martinčević

TERAPIJA ALIGNERIMA - SUVREMENE SPOZNAJE

DIPLOMSKI RAD

Zagreb, 2020.

Rad je ostvaren u: Zavod za ortodontiju Stomatološkoga fakulteta Sveučilišta u Zagrebu

Mentor rada: prof. dr. sc. Sandra Anić-Milošević, Stomatološki fakultet Sveučilišta u Zagrebu

Lektor hrvatskoga jezika: Isidora Stupar, mag. hrvatskog jezika i književnosti

Lektor engleskoga jezika: Mirna Rukavina Bakšaj, prof. engleskog jezika i književnosti

Sastav Povjerenstva za obranu diplomskoga rada:

1. _____
2. _____
3. _____

Datum obrane rada: _____

Rad sadrži: 39 stranica

2 slike

1 CD

Rad je vlastito autorsko djelo, koje je u potpunosti samostalno napisano uz naznaku izvora drugih autora i dokumenata korištenih u radu. Osim ako nije drukčije navedeno, sve ilustracije (tablice, slike i dr.) u radu izvorni su doprinos autora diplomskoga rada. Autor je odgovoran za pribavljanje dopuštenja za korištenje ilustracija koje nisu njegov izvorni doprinos, kao i za sve eventualne posljedice koje mogu nastati zbog nedopuštena preuzimanja ilustracija odnosno propusta u navođenju njihovih podrijetla.

Zahvala

*Zahvaljujem dr. stom. Draženu Jokiću na pomoći, strpljenju i korisnim savjetima tijekom izrade diplomskog rada.
Veliko hvala cijeloj obitelji i bližnjima na neizmjerljivoj podršci bez kojih ovo ne bi bilo moguće.*

TERAPIJA ALIGNERIMA – SUVREMENE SPOZNAJE

Sažetak

Terapija prozirnim alignerima odnosi se na niz prozirnih, individualno izrađenih, mobilnih, plastičnih alignera koji pomiču zube u željeni položaj. Pomoću virtualnog 3D modela pacijentove gornje i donje čeljusti dobivenog skeniranjem modela ili usta pacijenta, planira se terapija. Pomoću softvera se virtualno ispravlja malokluzija i radi se plan terapije na temelju kojeg se proizvode prozirni aligneri koji malokluziju ispravljaju klinički i pomiču zube u softverski planiran položaj. Svaki aligner nosi se u prosjeku 300 sati - 22 sata dnevno 14 dana, te je za uspjeh terapije i smanjenje recidiva važno pridržavati se uputa nošenja. Prije su se aligneri koristili za liječenje uskog spektra malokluzija, međutim, napretkom tehnologije, enormno su se proširile indikacije kao i terapijske mogućnosti alignera. Razlike između terapije fiksnim, *edgewise* napravama i terapije alignerima su velike te, za pravilan odabir puta liječenja, kliničar treba uzeti u obzir mnoge faktore poput trajanja terapije, ozbiljnosti malokluzije, estetike i udobnosti. Aligneri su se pokazali efikasnijima u segmentalnim pokretima zuba i skraćenom trajanju terapije, dok je terapija bravicama i žicom bolja u postizanju adekvatnih okluzalnih kontakata, smanjenom broju recidiva, kao i u kontroli torka i transverzalne širine. Trenutno aligneri ne mogu u potpunosti zamijeniti bravice, ali svaki pacijent je specifičan i zahtijeva individualan pristup. Na kliničaru je da prilagodi terapiju najadekvatniju za pacijenta, bilo to alignerima ili fiksnim napravama.

Ključne riječi: aligneri, softver

CLEAR ALIGNER THERAPY- CONTEMPORARY KNOWLEDGE

Abstract

Clear aligner therapy refers to transparent, individually made mobile plastic aligners that move teeth in the desired position. The therapy is planned using a virtual 3D model of the patient's upper and lower jaw, obtained by scanning the model or the mouth of the patient. Malocclusion is virtually corrected with the help of the software, which serves as a base for making clear aligners that subsequently correct malocclusion clinically and move teeth to a position determined by it. Each aligner should be worn for an average of 300 hours - 22 hours a day for 14 days and it is important to follow the instructions for the success of the therapy and the reduction of recurrence. Previously, aligners were used to treat just a narrow spectrum of malocclusion. However, advances in technology have provided for enormous expansion of indications and therapeutic possibilities of aligners. The differences between therapies with fixed edgewise devices and clear aligners are large and for the correct choice of treatment the clinician has to consider many factors such as duration of the therapy, the severity of malocclusion, aesthetics and comfort. Aligners have proven to be effective in segmental tooth movements and a shorter duration of the therapy, while bracket and wire therapy is better in achieving adequate occlusal contacts, reduced recurrence rate as well as torque control and transverse width. Currently, aligners cannot completely replace the brackets and wire but each patient is specific and requires an individual approach. It is up to the clinician to use the therapy which is most appropriate for the patient, either with aligners or with fixed edgewise devices.

Keywords: aligners, software

SADRŽAJ

1. UVOD	1
2. POVIJEST PROZIRNIH ALIGNERA	3
3. KARAKTERISTIKE PROZIRNIH ALIGNERA	6
3.1. Prednosti prozirnih alignera	7
3.2. Nedostaci prozirnih alignera.....	9
4. BIOMEHANIKA ALIGNERA U USPOREDBI S FIKSNIM EDGEWISE NAPRAVAMA	10
4.1. Usporedba alignera naspram fiksnih naprava u pogledu sile, „ <i>play in torqua</i> “ i sidrišta	11
4.2. Usporedba alignera naspram fiksnih naprava u pogledu ekstruzije, intruzije i torka	13
4.3. Usporedba alignera naspram fiksnih naprava u pogledu inklinacije inciziva, kontrole vertikalne dimenzije, korekcije središnje linije i Boltonova odstupanja u veličini zuba	14
5. CLINCHEK SOFTVER.....	16
6. SUVREMENE SPOZNAJE I TERAPIJSKE MOGUĆNOSTI	20
6.1. Zbijenost.....	21
6.2. Klasa II.....	22
6.3. Klasa III.....	24
6.4. Prednji otvoreni zagriz	26
6.5. Duboki zagriz	27
7. RASPRAVA.....	29
8. ZAKLJUČAK.....	32
9. LITERATURA	34
10. ŽIVOTOPIS	38

Popis skraćenica

CAD/CAM - Computer Aided Design, Computer Aided Manufacturing

IPR- Interproximal reduction

PAR index- The Peer Assessment Rating index

ANB kut- Kut skeletne klase

1. UVOD

Estetika je jedan od glavnih, ako ne i najvažnijih problema pacijenata koji traže ortodontsku terapiju. Tradicionalno su se problemi malokluzije rješavali bravicama i žicama što za mnoge pacijente, pogotovo odrasle, nije estetski prihvatljivo, te su, upravo iz tog razloga, često odbijali ortodontsku terapiju. Međutim, kao i druge stomatološke grane, ortodoncija je evoluirala kako bi zadovoljila želje i potrebe pacijenata. Kako bi zadovoljili estetske zahtjeve pacijenata, kao alternativa konvencionalnim bravicama, predstavljena su brojna rješenja poput keramičkih ili kompozitnih bravica, lingvalno smještenih ortodontskih naprava te prozirni aligeneri. Terapija prozirnim aligenerima predstavljena je krajem 1990. od strane tvrtke Align Technology i odnosi se na niz prozirnih, individualno izrađenih, mobilnih, plastičnih aligenera stvorenih da pomiču zube u željeni položaj. Na temelju virtualnog 3D modela pacijentove gornje i donje čeljusti, planira se terapija te se, pomoću softvera, virtualno ispravlja malokluzija i proizvodi niz prozirnih aligenera koji klinički postepeno ispravljaju malokluziju (1).

U posljednje vrijeme su se na tržištu pojavile i druge tvrtke sa sličnim proizvodima. Iako su tehnologija i materijali različiti, princip terapije je isti. U početku su se aligeneri koristili za liječenje uskog spektra malokluzija, poput blage zbijenosti i u slučaju recidiva, međutim, s napretkom tehnologije, proširile su se indikacije i terapijske mogućnosti aligenera (2).

Cilj ovog rada je prikazati suvremene spoznaje aligenera, njihove prednosti i nedostatke kao i terapijske mogućnosti.

2. POVIJEST PROZIRNIH ALIGNERA

Godine 1945. dr. H. D. Kesling predstavio je prvu vakuumski formiranu prozirnu napravu kojom su bili mogući manji pomaci zuba. Prozirni, vakuumski formiran retainer proizveden je za svaki pomak zuba kroz niz faza, sve dok zubi nisu poravnati. Međutim, svaki pomak zuba uključivao je manualno repositioniranje zuba u vosku, a količina rada koja je bila potrebna za ovu tehniku onemogućila je njezinu uporabu u širokim razmjerima, posebno pri ispravljanju složenijih malokluzija (3).

Interes za prozirne alignere pojavljuje se 90-ih, kada se u terapiju uvodi essix retainer. To je bila prozirna plastika koja se koristila kod pacijenata kod kojih je došlo do recidiva. Najstariju verziju essix retainera predstavio je H. G. Barrer 1975. godine i bio je poznat kao Barrerov retainer, spring aligner odnosno spring retainer. On se mogao izraditi za maksilarne i mandibularne zube i koristio se za probleme zbijenosti. To je bio početak prozirnih alignera, jer je bilo potrebno izraditi više od jednog alignera (spring ili essix) u slučajevima kad je zbijenost pri svakom kontaktu bila veća od 1 mm. Međutim, teško ga je bilo izraditi i predvidjeti njegove rezultate (4).

Nedugo nakon toga, počela su izvješća o korištenju essix plastika zajedno s interproksimalnom redukcijom (IPR) za pomicanje zuba. Cilj je bio pojednostaviti ortodontsku terapiju zbijenosti koristeći essix plastiku, koja je mogla, zajedno s IPR-om, riješiti problem zbijenosti i do 10 mm manjka, duljine zubnog luka, te, važnije, kontrolirati sidrište ostalih naprava (5).

Invisalign ili Align tehnologija je 1999. godine ovaj koncept dodatno unaprijedila koristeći CAD/CAM (engl. *Computer Aided Design/Computer Aided Manufacturing*) tehnologiju. Ta tehnologija može integrirati digitalno planiranje liječenja pomoću ClinCheck softvera koji kliničaru omogućava da planira pomake zuba i da ih iskomunicira s tehničarima iz Invisaligna. Uz napredak CAD/CAM tehnologije, na tržištu su se počele pojavljivati i druge tvrtke sa sličnom tehnologijom. Iako se materijali i softveri mogu razlikovati među tvrtkama, koncept terapije prozirnima alignerima je isti (2).

Prve slučajeve korištenja Invisalign tehnologije predstavio je Boyd 2000. godine za terapiju srednje zbijenosti i zatvaranja prostora (6). U nasumičnim kliničkim ispitivanjima, testirani su meki i tvrdi plastični materijali, a testirana je i promjena alignera tjedno ili dvotjedno (7). Tim testiranjima došlo se do zaključka da su kod svih pacijenata koji su završili s prvim setom alignera, bili potrebni dodatni setovi alignera ili fiksna ortodontska naprava kako bi se terapija

završila. Dvotjedna promjena alignera pokazala je veći stupanj uspjeha nego promjena jednom tjedno. Nadalje, zaključili su da će pacijenti s dvotjednim mijenjanjem alignera, u slučajevima bez ekstrakcije i s niskim PAR indeksom, predvidljivije završiti prvi set alignera. S druge pak strane, slučajevi kod kojih je u planu terapije bila ekstrakcija, kao i oni s visokim PAR indeksom, pokazali su manje šanse za završetak prvog seta alignera. U drugoj studiji, ista je grupa prijavila da je dvotjedna promjena alignera pokazala veću šansu za smanjenje PAR indeksa i zatvaranje ekstrakcijskih prostora. Uz to je prijavljeno da je najveće poravnanje malokluzije bilo anteriorno, a poravnanje bukalne okluzije najmanje (7).

3. KARAKTERISTIKE PROZIRNIH ALIGNERA

3.1. Prednosti prozirnih alignera

Transparentnost prozirnih alignera jedna je od njihovih ključnih obilježja i uklapa se u sve veću potražnju za diskretnim ortodontskim napravama kod odraslih i adolescentnih pacijenata, jer su prikladnije društvenom i profesionalnom životu. Na ovaj način, prozirni aligneri pružaju pristup novim pacijentima koji bi, u suprotnom, odbili ortodontsko liječenje (8).

Tijekom terapije, pacijent može skinuti alignere za vrijeme jela i pića ili npr. na važnom sastanku.

Čišćenje zuba i održavanje parodonta je olakšano. Aligneri omogućuju pacijentima da jedu ljepljivu i tvrdu hranu te da lakše održavaju oralnu higijenu, nasuprot tradicionalnim fiksnim bravicama, gdje pacijentima nije dopušteno jesti ljepljivu ili hrskavu hranu tijekom tretmana. U takvim slučajevima postoji rizik od pucanja bravica/žice što bi ometalo tijek liječenja i možda izazvalo iritaciju gingive. Osim toga, pacijenti s fiksnim ortodontskim aparatima trebaju pažljivo i dugotrajno čistiti zube oko bravica i žica, kako bi minimalizirali moguće dekalifikacije cakline i/ili parodontnu bolest od nakupljenog dentalnog plaka kod ruba gingive ili interdentalno (2).

Individualno izrađeni aligneri prilagođavaju se zubima tako što se njihov rub točno podudara s dentogingivnim spojem. Usne, obrazi i jezik prirodno klize duž alignera kao što bi i po zubima. Proizvedeni preciznim industrijskim i automatiziranim postupkom, aligneri ne proizvode iritaciju koja je obično izazvana defektima i nepravilnim granicama tradicionalnih fiksnih naprava. Uz to, eliminirane su rane u ustima uzrokovane bravicama, žicom i ostalim dijelovima fiksnih naprava, kao i hitni posjeti uzrokovani odljepljivanjem ili lomom materijala (8).

Prozirni aligneri više su higijenski te kod njih susrećemo manje gingivnih i parodontnih problema u usporedbi s bukalnim ili lingvalnim ortodontskim napravama. Osim toga, poboljšano gingivno i parodontno zdravlje može pomoći u smanjenju boli tijekom terapije (2).

Računalno potpomognut plan terapije prikazuje jasne slike budućeg pomaka zuba, omogućujući tako pacijentu lako razumijevanje plana terapije i vizualiziranje završetka terapije (8). Kliničar može predvidjeti i očekivati kakav će biti rezultat liječenja ako pacijent poštuje

plan i ako je njegov biološki odgovor na pokrete zubi u granicama normale. Pored toga, demo virtualni tretman, koji se nudi putem programa kao što je ClinCheck (kod Invisalign tehnologije), izvrstan je komunikacijski alat, jer omogućuje informiranu suglasnost u vezi s trajanjem liječenja, vrstom pokreta zuba, brojem alignera te potrebu za pričvrstcima ili za interproksimalnim smanjenjem cakline, kako bi se dobio željeni rezultat (2).

Princip liječenja je jednostavan. Svaki aligner nosi se u prosjeku 300 sati – 22 sata dnevno 14 dana. Zamjena alignera u ordinaciji zahtijeva samo nekoliko instrumenata i malo vremena po posjetu. (8) Kod pacijenata koji ne poštuju plan terapije, pogotovo s retainerima pri završetku ortodontskog liječenja, ukoliko dođe do recidiva, pacijent manje vjerojatno zahtijeva nove alignere. Najčešće, u slučajevima recidiva, pacijenti mogu koristiti svoje stare alignere, koji mogu ponovno usmjeriti tretman prema inicijalno planiranoj, završnoj okluziji (2).

Unaprijed kalkulirani pokreti zuba mogu smanjiti vrijeme terapije tako što će ograničiti pokrete zuba na samo one neophodne. Simuliranjem nekoliko mogućnosti liječenja, može se odabrati najkraći i najefikasniji put liječenja (8).

Aligneri se mogu umetnuti na prirodne ili protetske zube, konačne ili privremene fiksne proteze, te na akrilatne i metalne mobilne proteze. Aligneri mogu služiti i kao nosači lijekova ili spojeva tijekom ortodontskog liječenja poput sredstva za izbjeljivanje zuba. Kako bi smanjili parodontni rizik, neki parodontolozi preporučaju dodavanje par kapi klorheksidin gela na molarnu regiju alignera. Kada se aligner stavi u usta, gel će teći i proširiti se po unutarnjoj površini (8).

Aligneri se mogu upotrebljavati i kao aplikatori fluorida ako se tijekom terapije pojave dekalifikacije zbog loše oralne higijene. Čak i pacijenti s komplikacijama, poput zuba koji nedostaje, mogu imati koristi od terapije alignerima. U aparat se može ugraditi i protetski zamjenski zub kako bi zamijenio ekstrahirani zub.

3.2. Nedostaci prozirnih alignera

Prednost skidanja aparata može postati nedostatak u slučajevima pacijentovog nepridržavanja uputa kliničara. Pacijent mora paziti da svakodnevno nosi aligner u trajanju od 22 sata te da ga mijenja svaki drugi tjedan. Pored toga, mogu se propisati intramaksilarne ili intermaksilarne elastične gumice koje dodatno otežavaju uklanjanje i ponovno stavljanje alignera. Na kraju, uklanjanje povećava rizik od gubitka ili oštećenja alignera što može usporiti terapiju (8).

Jedan od nedostataka je i potreba za kliničkim iskustvom. Znanje kliničara o sustavu poboljšat će se tijekom prakse, međutim, kako bi se temeljito upoznali s biomehanikom alignera i usavršili digitalnu simulaciju liječenja, kliničari bi inicijalno trebali izvoditi samo manje zahvate, poput zatvaranja dijastema i korekcije blage zbijenosti (8).

Skeletne korekcije koje uključuju transverzalno proširenje, nedostatak visine i izražene razlike u sagitali, moraju biti planirane zajedno s ortognatskom operacijom.

Aligneri pokazuju ograničenja vezana uz morfologiju i poziciju zuba. Aligner ima tendenciju klizanja oko anatomske okruglih zuba, poput mandibularnih drugih premolara. Nadalje, zubi sa značajnom intruzijom ili ekstruzijom, mogu zahtijevati kombinaciju pričvrstaka, gumica i/ili mini implantata. Uz to, određeni nagibi zuba, poput mezijalne inklinacije, mogu spriječiti normalno stavljanje alignera (8).

Estetske prednosti alignera mogu se narušiti nakupljanjem slina. Mjehurići slina mogu se formirati na unutarnjoj površini alignera, između naprave i zuba. Ova situacija obično je posljedica nesavršenog kontakta između alignera i zuba. U nekim situacijama može se pojaviti razlika između stvarnog položaja i digitalno planiranog položaja zuba. Rezultat je loš kontakt između alignera i zuba (8).

**4. BIOMEHANIKA ALIGNERA U USPOREDBI S FIKSNIM EDGEWISE
NAPRAVAMA**

4.1. Usporedba alignera naspram fiksnih naprava u pogledu sile, „*play in torqua*“ i sidrišta

Sila

Temeljna razlika u načinu pomaka zuba između sustava bravica i žica i prozirnih alignera je u tome što fiksne naprave povlače zube, dok aligneri guraju zube. Na primjer, kad je žičani luk pričvršćen na lingvalno eruptiran zub, elastičnost u žici uzrokuje da se žičani luk želi vratiti svom izvornom obliku. Kako se žičani luk vraća svom izvornom obliku, povlači i lingvalno eruptiran zub. Sila aplicirana na zub ovisi o fleksibilnosti žice i veličini raspona kojim ona prolazi kako bi zahvatila zub. Slično tome, kod zatvaranja prostora fiksnim napravama, elastomerni se gumeni lanac rastegne preko zuba i, kad se gumeni lanac kontrahira i vrati izvornom obliku, povlači zube i zatvara prostor (9).

Suprotno tome, prozirni aligneri pomiču zube silom pritiska. Aligner se deformira prilikom aplikacije, a elastičnost u materijalu alignera gura zube u pravilan položaj. Optimizirani pričvrstci pružaju aktivnu, ravnu površinu, koju aligner može pritisnuti i postići efekte pokreta zuba poput ekstruzije ili rotacije (9).

Play in torque

Prilikom korištenja fiksnog ortodotskog aparata, žičani luk umetnut je u utore na bravicama. Što je deblji i rigidniji žičani luk, to je bolja popunjenost utora bravice. Sekvenca žičanog luka počinje okruglim fleksibilnim žičanim lukom s dugim rasponom rada i visokom elastičnošću te se postupno kreće prema rigidnom pravokutnom žičanom luku od nehrđajućeg čelika. Kod žičanog luka, koji je slične dimenzije kao i utori na bravicama, nagib (engl. *the tip*), tork, ulazi i izlazi (engl. *ins and outs*) koji su ugrađeni u bravice, bit će jače izraženi (9).

Prozirni aligneri zahvaćaju zube pomoću alignera omotanog oko zuba. Što je više materijala omotanog oko zuba, više će se ispoljiti željeni pomak. Kod zuba s dugim kliničkim krunama i većom površinom, veća je zahvaćenost, a samim time i bolja izraženost pokreta zuba. Obrnuto, kod zuba s kratkom kliničkom krunom i malom površinom, manja je zahvaćenost i manja izraženost pokreta zuba. Jedan od načina da se poveća zahvaćenost alignera kod zuba s nepravilnom morfologijom, primjerice, kod malog koničnog zuba, je postava pričvrstka na zub.

Pričvrstak povećava površinu zuba i shodno tome povećava zahvaćenost alignera i klinički pokret zuba (9).

Sidrište

Sidrište se u ortodontici definira kao otpor neželjenom pomaku zuba. Kod fiksnih naprava, najčešći model sidrišta je model recipročnog sidrišta. Utemeljen je na Newtonovom trećem zakonu koji tvrdi da za svaku akciju, postoji jednaka i suprotna reakcija. Jedan segment zuba djelovat će kao sidrište za drugi segment zuba. Na primjer, kod zatvaranja prostora ekstrahiranog prvog pretkutnjaka, distalni zubi djeluju kao sidrište za prednje zube. U isto vrijeme, prednji zubi djeluju kao sidrište stražnjim zubima. Kako je površina korijena stražnjeg segmenta veća od segmenta prednjih zuba, prednji će se segment povući natrag više nego što će se stražnji pomaknuti prema naprijed. Kretanje stražnjeg segmenta prema naprijed u ortodontici se zove gubitak sidrišta. Ovaj gubitak sidrišta često se uzima u obzir kada kliničar planira ekstrakciju kako bi završna bukalna okluzija bila u odnosu kvržica – jama (9).

Kod terapije prozirnim alignerima, sidrišni segmenti mogu biti unaprijed određeni i mogu se mijenjati u različitim fazama terapije. Prozirni aligneri nude izuzetno dobru kontrolu sidrišta, jer se sidrišni zubi mogu učiniti nepokretnima u različitim fazama liječenja. Na primjer, kod planiranja sekvencijalne distalizacije maksilarnog luka, samo se drugi kutnjaci distaliziraju u inicijalnim stadijima terapije. Preostali zubi u luku, od prvog kutnjaka do prvog kutnjaka, ne kreću se u početnim fazama terapije i djeluju kao sidrište za guranje drugog kutnjaka distalno za anterioposteriornu korekciju. Kod ekstrakcijskog protokola prvog pretkutnjaka, za maksimalno sidrište, samo se očnjaci i stražnji zubi pomiču u početnim fazama terapije. Kod distalizacije očnjaka u ekstrakcijski prostor, sjekutići se ne pomiču i oni djeluju kao prednje sidrište za zatvaranje prostora. U određenoj fazi terapije, drugi se premolari i kutnjaci prestaju kretati, te postaju stražnji segment sidrišta kada se očnjaci i sjekutići povlače da zatvore preostali ekstrakcijski prostor (9).

4.2. Usporedba alignera naspram fiksnih naprava u pogledu ekstruzije, intruzije i torka

Ekstruzija

Kod fiksnih naprava ekstruzija jednog zuba postiže se relativno lako. Međutim, kako su svi zubi u luku spojeni putem žičanog luka, prisutni su recipročni pomaci susjednih zuba. Na primjer, u slučaju kada bukalno eruptiran očnjak zahtijeva ekstruziju, prilikom ekstruzije očnjaka doći će do intruzije susjednih lateralnih i središnjih sjekutića i prvih pretkutnjaka. To može stvoriti privremeni nagib prema okluzalnoj ravnini. Naposljetku, kako liječenje napreduje prema sve rigidnijem žičanom luku, okluzalna će se površina izravnati. Kada su recipročni pomaci zuba nepoželjni, rigidniji žičani luk može se postaviti da stabilizira okluzalnu površinu, a fleksibilne „žice blizanci“ (engl. *twin wire*), radi ekstruzije bukalno eruptiranog očnjaka (9).

Ekstruzija jednog zuba prilično je težak pomak za prozirne alignere, o čemu, naravno, ovisi kolika je količina ekstruzije potrebna. Ponekad trebaju biti postavljeni i pomoćni gumbi i elastika za pomoć prilikom ekstruzije jednog zuba.

Ekstruzija grupe zuba može se uspješno izvesti prozirnim alignerima, na primjer, kada ekstrudiramo maksilarne sjekutiće kako bismo zatvorili prednji otvoreni zagriz (9).

Intruzija

Kod fiksnih naprava, zubni su lukovi izravnati kroz relativnu intruziju s obrnutim zavojima u žičanom luku. Kako se prednji zubi intrudiraju, postoji istovremena mala ekstruzija stražnjih zuba. Alternativno, segmentalni intruzijski lukovi mogu se koristiti s pažljivom kontrolom stražnjeg sidrišta kroz transpalatinalne ili lingvalne lukove, ili *high-pull headgear* na maksilarnom luku, kako bismo mogli kontrolirati bilo kakvu neželjenu, recipročnu ekstruziju stražnjeg segmenta (9).

Kod terapije prozirnim alignerima, čitavi segmenti zuba mogu biti uspješno intrudirani. Također, selektivna intruzija pojedinih zuba, isto tako, može biti programirana da ispravi okluzalni nagib ili da izjednači gingivne rubove. To se može izvesti bez istovremene ekstruzije stražnjih segmenta. Kao rezultat toga, prozirni aligneri nude izuzetno dobru kontrolu vertikalne dimenzije (9).

Torque

Kod fiksnih naprava *torque* se ugrađuje u bravice. Količina izraženog torca povezana je s veličinom žičanog luka i količinom torca ugrađenih u bravice. Postoje različiti propisi za tork za različite sustave bravica. Neki će kliničari koristiti različite propise za tork za pojedine pacijente, ovisno o početnoj malokluziji. Međutim, u slučajevima gdje postoji razlika u veličini između žičanog luka i utora na bravici, žica ima slobodu kretanja unutar utora bravice. Ova pomičnost žičanog luka unutar bravice, odgovorna je za činjenicu da će stvarni izraženi tork uvijek biti manji nego tork propisan u sustavu fiksnog aparata (9).

Prozirni aligneri nude značajku *power ridgea* za tork korijena. *Power ridge* je svojstvo na aligneru koje omogućava primjenu sile na određenoj poziciji. Tork sjekutića u završnoj okluziji može biti unaprijed određen za pojedine pacijente ovisno o inicijalnoj malokluziji, željenoj završnoj okluziji i mekotičnom potporu usne. Aligneri su vrlo efikasni u kontroli torca sjekutića gdje pretjeran tork nije poželjan. Pretjeran tork može biti nepoželjan u slučajevima s blagom incizalnom protruzijom koja se liječi bez ekstrakcije i u slučajevima gdje mandibularni incizalni kut zahtijeva pažljivo upravljanje. Međutim, baš kao i kod fiksnih aparata, u slučajevima kada postoji element pomičnosti između alignera i zuba, tork je klinički slabije izražen nego propisan (9).

4.3. Usporedba alignera naspram fiksnih naprava u pogledu inklinacije inciziva, kontrole vertikalne dimenzije, korekcije središnje linije i Boltonova odstupanja u veličini zuba

Inklinacija inciziva

Kod terapije fiksnim napravama, sjekutići imaju tendenciju proklinacije pri usklađivanju. Prozirni aligneri, s druge strane, nude izvrsnu kontrolu inklinacije inciziva. Osim toga, ClinCheck obrazac nudi mogućnost naznake da proklinacija nije poželjna. Predterapijska i postterapijska labiolingvalna pozicija maksilarnih i mandibularnih sjekutića može, također, biti nadzirana pomoću *superimposition* alata kako bi se osiguralo da je inklinacija sjekutića i labiolingvalna pozicija očuvana u završnoj okluziji nakon terapije (9).

Kontrola vertikalne dimenzije

Kod terapije fiksnim napravama, prijeklop (engl. *overbite*) i pregriz (engl. *overjet*) imaju tendenciju smanjenja tijekom terapije zbog proklinacije inciziva. To može biti korisno kad je u inicijalnoj malokluziji prisutan duboki zagriz s povećanim *overjetom*. Međutim, može biti i nepovoljno ako je u početnoj malokluziji prisutan minimalni *overbite* i *overjet* (9).

Prozirni aligneri nude izvrsnu kontrolu vertikalne dimenzije kod pacijenata s minimalnim *overbiteom* i *overjetom*. Prekrivanje okluzalne površine zuba alignerom, kao i mogućnost programiranja mehanike intruzije u plan terapije, omogućuju izvrsnu kontrolu vertikalne dimenzije (9).

Korekcija središnje linije

Intraoralne anteriorne križne gumice (engl. *cross elastics*) obično se nose s fiksnim aparatom za korekciju središnje linije. Terapija ovisi o pacijentovoj „poslušnosti“, a nošenje gumica zna biti zahtjevno za pacijenta, stoga često dolazi do neuspjeha korekcije središnje linije (9).

Korekcija središnje linije s prozirnim alignerima predvidljivija je, jer je interproksimalno smanjenje često uključeno u plan terapije za ispravljanje središnje linije. Ako je u završnoj okluziji na softverskom planu terapije viđeno da je središnja linija ispravljena, vrlo je vjerojatno da će se ona i klinički ispraviti (9).

Diskrepance u veličini zuba

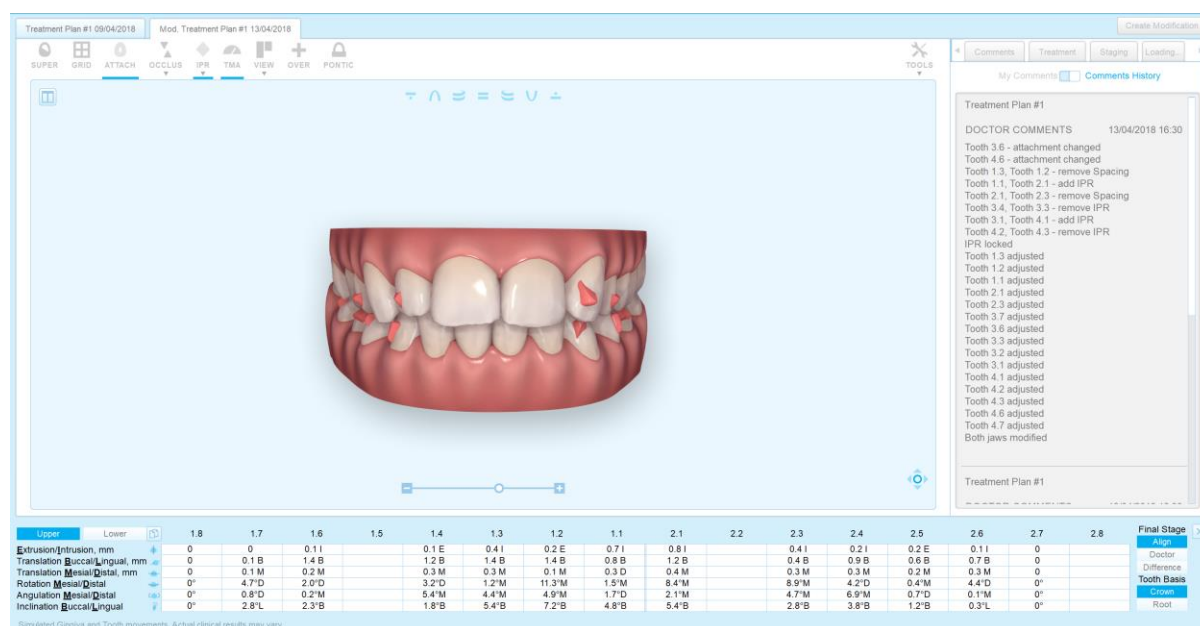
Kod terapije fiksnim napravama, Boltonova analiza meziodistalne širine prednjih zuba (mali Bolton) obično se prilagođava tijekom terapije. Do odstupanja obično dolazi kad kliničar ima poteškoće kod zatvaranja prostora u maksilarnom luku ili tijekom pomicanja očnjaka u Klasi I. Da bi se odstupanje uklonilo, obično se mora odlučiti hoće li se ostaviti prostor oko bočnih sjekutića ili će se kompromitirati okluziju i ostaviti očnjake u blagoj Klasi II (9).

Kod terapije prozirnim alignerima, softver može točno izračunati odstupanje u veličini zuba i riješiti ga prema uputama kliničara - ili ostavljajući prostor oko lateralnih sjekutića ili interproksimalnom redukcijom u suprotnom luku. To se određuje u stadiju planiranja terapije i ugrađeno je u završnu okluziju (9).

5. CLINCHEK SOFTVER

ClinCheck je softver tvrtke Align Technology koji simulira slijed pokreta zuba prema završnoj okluziji. To je softver pomoću kojeg digitalno planiramo terapiju i uz pomoć kojeg kliničar može odrediti redoslijed pokreta zuba, konačni položaj zuba u ustima i završnu okluziju. U tradicionalnoj terapiji fiksnim napravama, prilagodbe fiksnog aparata obavljaju se na redovnim pregledima sve do završetka liječenja, odnosno do završne okluzije (9).

Kod terapije alignerima, liječenje se planira digitalno, pomoću softvera koji liječniku omogućuje da utvrdi i isplanira točan redoslijed pokreta zuba, od početka terapije do završne okluzije, te prije nego što klinički krene pomicati zube. U softveru je moguće postaviti različite opcije liječenja, poput opcija s ekstrakcijom ili bez ekstrakcije, kirurška ili nekirurška, zatvaranje prostora ili ostavljanje prostora otvorenim, itd. Svaka opcija može se unaprijed digitalno vizualizirati u pogledu trajanja terapije, ishoda liječenja i mogućih rizika. Kliničar i pacijent tada imaju mogućnost odabrati opciju koja najviše odgovara pacijentu u pogledu sigurnosti, efikasnosti, vremena, odnosno opciju koja najbolje ispunjava ciljeve terapije (9).



Slika 1. ClinCheck simulacija pomaka zubi. Preuzeto s dopuštenjem dr. stom. Dražena Jokića

Pričvrstci

Pričvrstci su danas sastavni dio ortodontske terapije alignerima. Zubi ne zahtijevaju pričvrstke

za pomicanje, no određeni pomaci zuba alignerima bez njih su nemogući. U ranim danima terapije alignerima, jedini dostupni pričvrstci bili su elipsoidnog oblika i postavljali su se primarno za svrhu sidrišta.

Kako se tehnologija razvijala, na tržište su došli pravokutni pričvrstci koji se mogu postaviti okomito ili vodoravno. Ovi konvencionalni pričvrstci ponašali su se kao „ručke“ koje su povećavale retenciju i sposobnost alignera za pomicanje zuba. Od tada su se pričvrstci značajno razvili (9).

Novitet u tehnologiji predstavljaju optimizirani pričvrstci koji su definirani računalnim algoritmom i automatski su postavljeni preko softvera. Njihov dizajn temelji se na vrsti pokreta zuba, količini biološke sile potrebne da se ostvari taj pokret, prema obliku i morfologiji zuba te prema elastičnosti materijala. Pokreti poput rotacije na zubima s cirkularnom morfologijom poput premolara, intruzije koja zahtijeva sidrište u različitim dijelovima zubnog luka ili translacije, gdje treba kontrolirati nagib korijena, bez pričvrstka bili bi nemogući (9).

Osnovno svojstvo pričvrstka je da, bez obzira na veličinu i oblik, pruža retenciju i predstavlja točku aplikacije sile, kako bi se aligner mogao pokrenuti u željenom smjeru.

Pričvrstci se mogu klasificirati u dvije kategorije:

- 1) konvencionalni
- 2) optimizirani

Konvencionalni pričvrstci

Konvencionalni pričvrstci su pasivni i povećavaju retenciju alignera na zub. Djeluju kao „ručke“ za aligner pomoću kojih on pomiče zube. Postoje tri tipa konvencionalnih pričvrstaka.

- elipsoidni pričvrstci

To su pasivni pričvrstci koji se primarno koriste za retenciju ili sidrište i jedni su od prvih pričvrstka. Danas se koriste u slučajevima kada postoji manjak retencijske površine na zubu, na primjer, labijalne površine maksilarnih lateralnih sjekutića ili lingvalne površine lingvalno nagnutog mandibularnog drugog kutnjaka.

- pravokutni pričvrstci

Pravokutni pričvrstci pasivni su pričvrstci koji mogu biti vertikalni i horizontalni.

Vertikalni pričvrstci korisni su za kontrolu korijena i mogu se koristiti umjesto optimiziranih u slučajevima kada ih softver, zbog raznih poteškoća, ne može postaviti.

Horizontalni se pričvrstci također mogu koristiti za kontrolu korijena, posebno u bukolingvalnoj dimenziji za efekt torca bukalnih korijena na kutnjacima. Mogu se koristiti i u slučajevima gdje ne možemo postaviti vertikalne, poput kratkih kliničkih kruna ili raznih okluzalnih interferenca.

- ukošeni pričvrstci

I vertikalni i horizontalni pričvrstci mogu, također, biti ukošeni. Ukošena površina zapravo je aktivna površina, jer nagib pruža ravnu površinu aligneru kako bi mogao pritisnuti zub u željeni pokret. Na primjer, za pokret ekstruzije na kutnjacima, koristi se horizontalni pričvrstak ukošen gingivalno, a za intruziju, horizontalni pričvrstak ukošen okluzalno.

Optimizirani pričvrstci

Optimizirani pričvrstci automatski su stavljeni preko softvera i dizajnirani su da kontroliraju količinu primijenjene sile, kao i njezino mjesto i smjer. Primijenjena se sila individualno izračunava za svaki pojedini zub prema potrebama i planu terapije. Svi optimizirani pričvrstci imaju aktivnu površinu koja, ovisno o zubu, varira u morfologiji.

6. SUVREMENE SPOZNAJE I TERAPIJSKE MOGUĆNOSTI

6.1. Zbijenost

Zbijenost (engl. *crowding*) zuba jedna je od najčešćih malokluzija današnjice. Godine 2000. Boyd je prvi predstavio liječenje umjerene zbijenosti prozirnim alignerima, i od tada su objavljena mnoga izvješća o mogućnosti korištenja alignera za probleme zbijenosti. Za terapiju zbijenosti postoji nekoliko opcija koje uključuju proširenje zubnog luka, proklinaciju sjekutića, interproksimalnu redukciju (IPR) ili ekstrakciju zuba (9).

Prozirni aligner su u mogućnosti ograničeno ekspanzirati zubni luk i uspraviti nagnute zube. Ako je početni oblik zubnog luka uzak i sužen, možemo ga proširiti u širi ovoidni oblik. Količina željene ekspanzije zubnog luka može se specificirati u softveru. Kliničari mogu individualno odrediti hoće li ekspanzirati luk između očnjaka, pretkutnjaka i kutnjaka, ili samo između očnjaka i pretkutnjaka, ili, pak, između pretkutnjaka i kutnjaka. Postoji i opcija uspostavljanja pravilnog oblika luka bez ekspanzije. Prema zadanim postavkama u softveru, količina ekspanzije može biti specificirana kao 2 mm ili manje po kvadrantu.

U ovom trenutku aligner ne mogu skeletno ekstenzirati zubni luk. Ako je indicirana prava skeletna ekspanzija s otvorenjem srednjonepčanog šava, naprava za rapidno širenje nepca može se koristiti prije terapije alignerima. Nakon što je inicijalna ekspanzija dovršena, može se nastaviti s terapijom alignerima (9).

Protruzija maksilarnih ili mandibularnih sjekutića može smanjiti zbijenost, međutim, kliničar treba dobro postaviti dijagnozu kako bi odredio je li protruzija sjekutića prikladna metoda rješavanja zbijenosti. Protruzija najbolje djeluje ako postoji duboki zagriz i ako su maksilarni i/ili mandibularni sjekutići ravni ili retrudirani. Kontraindicirana je u slučajevima kada već postoji maksilarna i mandibularna incizalna protruzija. U softveru je moguće nadgledati prijeterapijsku i poslijeterapijsku poziciju sjekutića koristeći *superimposition* alat, kao i animacije određenih pokreta zuba. Jedna od prednosti prozirnih alignera jest odlična kontrola torca maksilarnih sjekutića i pozicije mandibularnih sjekutića. Ako je protruzija sjekutića nepoželjna, na softveru se može odabrati opcija „bez protruzije“ za rješavanje problema zbijenosti, a ako su već prije terapije protrudirani mandibularni sjekutići, može se softverski zatražiti da se oni retrudiraju za određeni broj stupnjeva (9).

U terapiju zbijenosti može se uključiti i interproksimalna redukcija pomoću raznih instrumenta – rotirajućih diskova, hrapavih stripsa, dijamantna svrdla i interproksimalnih pilica. Obično se

primjenjuje redukcija između 0,2 - 0,5 mm po kontaktnoj točki. Interproksimalna redukcija dopušta poravnanje zuba bez pretjerane protruzije ili promjene labiolingvalne pozicije prednjih zuba. Važno je da, prilikom IPR-a, kliničar uzme u obzir originalnu anatomiju i morfologiju zuba, te da se uklanja minimalna količina cakline potrebne za uspješnost terapije (9).

Zaključno, može se reći da se slučajevi umjerene ili teže zbijenosti mogu uspješno liječiti prozirnim alignerima nakon što se postavi odgovarajuća dijagnoza i plan terapije.

6.2. Klasa II

Malokluzije klase II mogu biti skeletne ili dentalne. U skeletnoj klasi II maksila može biti prognatna, mandibula može biti retrognatna ili mogu biti prisutna oba stanja. Kod takvih pacijenta ANB kut je povećan i obično su prisutne dentalne kompenzacije u vidu ravnih ili retrudiranih maksilarnih sjekutića te protrudiranih mandibularnih sjekutića (9).

Za pravilan odabir terapije, bitno je dijagnosticirati je li malokluzija skeletna ili dentalna. Kod pacijenta u rastu, skeletne malokluzije klase II rješavaju se modifikacijom rasta. Tradicionalne metode obuhvaćaju naprave poput *high pull headgear* te funkcijske naprave poput bionatora, Frankelove naprave i *twin block* naprave.

Jednom kada su skeletne diskrepance riješene modifikacijom rasta, aligner se mogu koristiti u sljedećoj fazi za poravnanje zuba i ispravljanje ostalih diskrepanci u malokluziji (9).

Kod pacijenata koji više nisu u rastu, dentalne malokluzije klase II mogu biti liječene prozirnim alignerima pomoću gumica klase II i distalizacijom maksilarnih kutnjaka. U slučajevima pacijenata s težim skeletnim malokluzijama klase II koji više nisu u rastu i nemaju potencijal modifikacije rasta, terapija je ortognatska kirurgija (9).

Inovacije za terapiju klase II alignerima uključuju precizne rezove (engl. *precision cuts*), *power ridges* i optimizirane pričvrstke za kontrolu korijena.

Precizni rezovi zapravo su rezovi u aligneru u obliku mezijalnih ili distalnih kuka, ili u obliku gumba, ukoliko želimo prostor za smještaj gumba prilikom terapije. Rezovi u obliku kuke ili gumba mogu se zatražiti softverski i oni omogućuju nošenje elastičnih gumica (engl. *elastics*) za korekciju klase II.

Kada se precizno izrezane kuke stavljaju na maksilarni luk, obično na očnjake ili prve pretkutnjake, gumice djeluju distalnom silom na cijeli luk, jer su pričvršćene izravno na aligner. To je pogodno kod pacijenata s klasom II/1, gdje su maksilarni sjekutići protrudirani i gdje će distalna sila djelovati povoljno, retrudirati te zube i smanjiti *overjet* (9).

U slučajevima pacijenata s klasom II i retrudiranim mandibularnim sjekutićima, može se tražiti stavljanje precizno rezanih kukica na mandibularne prve kutnjake kako bi intraoralna elastična gumica djelovala mezijalnom silom na cijeli mandibularni luk i protrudirala mandibularne sjekutiće (9).

Izrezi u obliku gumba indicirani su u maksilarnom luku kod pacijenata s klasom II/2, gdje su maksilarni sjekutići retrudirani i kada ih treba protrudirati. U ovom slučaju, nepoželjna je distalna sila na cijeli aligner koju bi proizveli rezom u obliku kuke, jer maksilarni sjekutići trebaju prostor za pomak labijalno prilikom protruzije. Rješenje bi bilo staviti precizan rez i gumb na maksilarni očnjak kako bi se spriječilo djelovanje elastične sile gumice na cijeli aligner. Također, isto se može koristiti za bukalno eruptirane očnjake koji zahtijevaju ekstruziju za poravnanje (9).

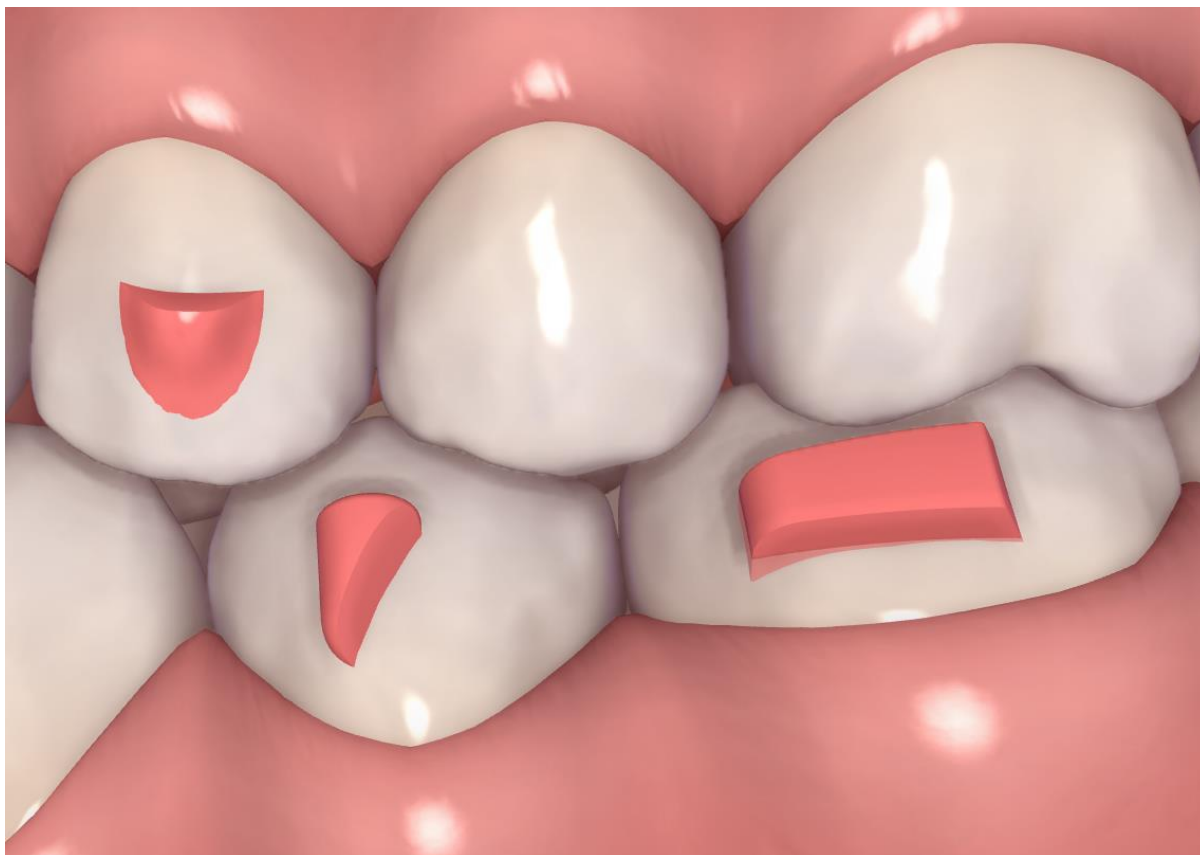
U slučajevima kada su mandibularni sjekutići već protrudirani, bilo bi nepoželjno dodatno naglasiti protruziju, što je često učinak nošenja gumica klase II. Kliničar može, u tom slučaju, zatražiti precizan rez u obliku gumba na mandibularnom luku i staviti gumb na mandibularne prve kutnjake. Pomoću njih se elastična sila izolira i sprječava da djeluje na cijeli luk, te tako postoji veća kontrola nad nagibom mandibularnih sjekutića (9).

Uz sve navedeno, kliničar ima opciju, preko softvera za planiranje terapije, tražiti da se održi početni nagib sjekutića, ili u plan terapije dodati IPR (interproksimalnu redukciju) za retruziju mandibularnih sjekutića.

Kod klase II/2, gdje su maksilarni sjekutići retrudirani, moguće je uspraviti njihov nagib i pomoću *power ridgea*. *Power ridges* ugrađeni su u aligner i omogućuju postizanje lingvalnog torca korijena te uspravljanje nagiba maksilarnih sjekutića bez ljepljenja pričvrstka.

Optimizirani pričvrstak za kontrolu korijena omogućuje translacijski pomak zuba prilikom

distalizacije maksilarnih kutnjaka, pretkutnjaka i očnjaka za korekciju klase II.



Slika 2. Optimizirani pričvrstak. Preuzeto s dopuštenjem dr. stom. Dražena Jokića

Gumice klase II uobičajena su terapija za korekciju dentalne klase II i njezini su učinci primarno dentoalveolarni. Važno je napomenuti da broj alignera nije povezan s vremenom potrebnim za korekciju u klasu I elastičnim gubicama. Na kliničaru je da odluči koliko je mjeseci nošenja gumica potrebno za korekciju u klasu I. Što je teža malokluzija, duže se nose gumice (9).

Prednost alignera kod terapije klase II elastičnim gubicama je činjenica da se gumice mogu nositi od samog početka terapije, počevši od prvog alignera. Suprotno tome, gumice se uglavnom ne nose od početka prilikom terapije fiksnim napravama te su, u tom pogledu, aligneri efikasniji.

6.3. Klasa III

Malokluzije klase III mogu biti skeletne ili dentalne. U skeletnoj klasi III, maksila može biti retrognatna, mandibula može biti prognatna ili mogu biti prisutna oba stanja. Kod ovih pacijenata ANB kut je smanjen na 0 stupnjeva ili manje. Dentalne kompenzacije obično su prisutne u vidu protruzije maksilarnih sjekutića ili retruzije mandibularnih sjekutića. Terapija će, kao i kod klase II, ovisiti o tome je li malokluzija skeletna ili dentalna (9).

Skeletne malokluzije klase III kod pacijenata u rastu liječe se modifikacijom rasta i u ovom trenutku aligneri nisu u mogućnosti utjecati na rast. Kod takvih pacijenata, osobito kod onih s nekim dijelom maksilarne retruzije, terapija je modifikacija rasta pomoću naprava za širenje nepca zajedno s Delairovom obraznom maskom. Jednom kada su skeletne diskrepance riješene modifikacijom rasta, aligneri se mogu koristiti u drugoj fazi, kako bi uspravili zube i ostale diskrepance u malokluziji (9).

Kod pacijenata koji više nisu u rastu, dentalne malokluzije klase III mogu biti liječene prozirnim alignerima pomoću mandibularne interproksimalne redukcije (IPR) u kombinaciji s gunicama klase III i distalizacijom mandibularnih kutnjaka. Ekstrakcija može biti indicirana u slučajevima jače izražene skeletne komponente i kada je defekt moguće prekriti dentalno (9).

Kod pacijenata koji više nisu u rastu sa značajnom skeletnom klasom III, terapija je ortognatska kirurgija.

Inovacije za terapiju klase III alignerima iste su kao i one za klasu II te uključuju precizne rezove, *power ridges* i optimizirane pričvrstke za kontrolu korijena.

Precizni rezovi mogu se softverski zatražiti u obliku kuka ili gumba, a za korekciju klase III mogu biti stavljeni na maksilarne kutnjake i mandibularne očnjake. Tako će mezijalna sila biti na cijelom maksilarnom luku, a distalna sila na mandibularnom luku (9).

Kod klase III, *power ridges* mogu biti smješteni na mandibularne sjekutiće za korekciju njihovog nagiba. Alternativno, mandibularni sjekutići mogu se retrudirati u pokušaju dentalne kompenzacije (9).

Optimizirani pričvrstci omogućuju translacijski pomak zuba prilikom distalizacije

mandibularnih pretkutnjaka i očnjaka za korekciju klase III.

Stražnja IPR (interproksimalna redukcija) u kombinaciji s prednjom IPR može biti indicirana u slučajevima zbijenosti, u slučajevima kada želimo smanjiti ukupnu količinu potrebne distalizacije mandibularnih kutnjaka, ili ako želimo retrudirati mandibularne sjekutiće za korekciju prednjeg križnog zagriz (9).

6.4. Prednji otvoreni zagriz

Prednji otvoreni zagriz je stanje kada nema dodira između gornjih i donjih prednjih zuba i nema prijeklopa. On može biti dentalni, skeletni, funkcijski ili kombinacija svega navedenog. Ozbiljnost otvorenog zagriz (9) može varirati od odnosa brida na brid, do težeg otvorenog zagriz gdje su jedini zubi u kontaktu kutnjaci (9).

U idealnom slučaju, liječenje otvorenog zagriz treba početi što ranije i često rane intervencije mogu ukloniti uzroke otvorenog zagriz, posebno ako su povezane s lošim navikama. Također, rana intervencija može ponovno usmjeriti rast čeljusti.

Sisanje prsta jedan je od najčešćih uzroka otvorenog zagriz. Otvoreni zagriz može se riješiti sam po sebi ako dijete, s mliječnom denticijom, prestane s lošim navikama. Ukoliko se otvoreni zagriz nastavi do mješovite ili trajne denticije, terapija je ortodonska ili, u krajnjem slučaju, kirurška (9).

Terapija fiksnim napravama bila je standard u korekciji otvorenog zagriz i obično je uključivala ekstruziju zuba, uz kombinaciju *high-pull headgeara*, ili stražnjih nagriznih bedema kako bi integrirali intruzivne sile straga.

Biomehanika za korekciju otvorenog zagriz pomoću alignera uključuje relativnu ekstruziju sjekutića prilikom retruzije protrudiranih sjekutića, ekstruziju sjekutića pomoću optimiziranih pričvrstka i posteriornu intruziju maksilarnih i mandibularnih zubi (9).

Kada su ekstruzivne sile aplicirane na prednji dio alignera za ekstruziju fronte, recipročna sila na stražnjem dijelu alignera je intruzivna. Intrudiranje kutnjaka poželjno je za korekciju prednjeg otvorenog zagriz. Pričvrstci su nužni za ekstruziju prednjih zuba, ali ne i za intruziju

stražnjih zuba (9).

Optimizirani pričvrstci za prednju ekstruziju automatski su postavljeni preko softvera kada je detektirano da je potrebno 0,5 mm ili više ekstruzije. Ako se otvoreni zagriz zatvara primarno putem relativne intruzije naginjanjem natrag protrudiranih sjekutića, pričvrstci nisu potrebni (9).

Posteriorna intruzija može također biti programirana u softveru. Pričvrstci nisu potrebni i alignerima se predvidljivo može intrudirati 0,5 mm do maksimalno 1 mm (9).

Zaključno, prednji otvoreni zagriz može se predvidljivo tretirati prozirnim alignerima uz odgovarajuće pričvrstke i upravljanjem lošim navikama. Ekstruzija prednjih zuba gotovo je uvijek preporučena, pogotovo gornjih, uz istodobnu intruziju stražnjih zuba (9).

6.5. Duboki zagriz

Prije terapije dubokog zagriz, važno je dijagnosticirati kako je došlo do njega. Uzroci dubokog zagriz mogu biti ravni ili retrudirani maksilarni i/ili mandibularni sjekutići, smanjena donja visina lica, pretjerana erupcija prednjih zuba ili nedovoljna erupcija lateralnih zuba (9).

Biomehanika za korekciju dubokog zagriz ovisi o uzroku i može uključivati protruziju ravnih ili retrudiranih, maksilarnih i/ili mandibularnih sjekutića, intruziju maksilarnih i/ili mandibularnih sjekutića ili selektivnu ekstruziju pretkutnjaka (9).

Inovacije za korekciju dubokog zagriz alignerima uključuju područja pod pritiskom (engl. *pressure areas*), optimizirane pričvrstke za duboki zagriz i precizne nagrizne rampe (engl. *precision bite ramps*) (9).

Aligneri su uvijek bili uspješni u intruziji zbog njihove sposobnosti da zahvate zub okluzalno, bukalno i lingvalno. Međutim, ove intruzivne sile nisu uvijek bile usmjerene aksijalno, odnosno na dužinsku os zuba, što rezultira nepotpunom korekcijom dubokog zagriz. Upravo su zbog ovog problema nastala područja pod pritiskom. To su konkavitete u dizajnu koji omogućuju da intruzivna sila bude preusmjerena aksijalno. Obično su smješteni na cingulumu sjekutića (9).

Optimizirani pričvrstci za duboki zagriz mogu biti pasivni i aktivni. Pasivni se obično postavljaju na prve ili druge pretkutnjake kako bi pružali sidrište za intruziju prednjih zubi. Aktivni pričvrstci za duboki zagriz imaju aktivnu površinu koja služi za prijenos ekstruzivnih sila na pretkutnjake kada je potrebno, kako bi izravnali Speeovu krivulju (9).

Kod tradicionalnog ortodontskog liječenja dubokog zagriza, nagrizni bedem može se staviti na palatinalnu površinu maksilarnih sjekutića kako bi diskcludirao zube i pomogao u korekciji dubokog zagriza.

Slično, kod alignera se na palatinalnu površinu maksilarnih sjekutića ili očnjaka mogu staviti precizne nagrizne rampe koje su zapravo prominencije na području cinguluma ugrađene u dizajn alignera. Ukoliko kod pacijenta postoji veliki *overjet*, onda se stavljaju na očnjake. Karakteristično za njih je da se njihov položaj mijenja i podešava tijekom svih faza terapije, kada se zubi ravnaju i mijenjaju položaj kako bi održali kontakt s mandibularnim sjekutićima (9).

Kako se nagrizne rampe i područja pod pritiskom nalaze na istom mjestu alignera, u području cinguluma, ne mogu zajedno istovremeno biti na istom aligneru i na kliničaru je da odredi njihov redoslijed na alignerima (9).

7. RASPRAVA

U usporedbi s konvencionalnim fiksnim napravama, prozirni aligneri omogućuju bolju udobnost, estetiku i oralnu higijenu (10) (11), međutim, određene pomake zuba s njima je teže postići nego fiksnim napravama (12).

U studiji objavljenoj 2015. zaključili su da su aligneri efektivni u kontroli prednje intruzije i da su bolji u kontroli stražnjeg bukolingvalnog nagiba naspram prednjeg (13). Ekstruzija je bila najteži pokret zuba uz samo 30% točnosti, nakon koje slijedi rotacija. Najveća predvidljivost bila je translacijska distalizacija gornjeg molara unutar 1,5 mm, koja je iznosila 88% točnosti. Stoga su se aligneri indicirali za jednostavnije malokluzije (13).

U novijim istraživanjima koja su proučavala rezultate terapije alignerima, zaključili su da aligneri, jednako kao i bravice, mogu uspješno ispraviti malokluziju, ali da nisu toliko učinkoviti kao fiksne naprave, posebno u stvaranju odgovarajućih okluzalnih kontakta i kontrole stražnje bukolingvalne inklinacije (14, 15), što rezultira lošijim kliničkim ishodima u širenju transverzalne dentoalveolarne širine (16). S druge strane, aligneri imaju odličnu kontrolu inklinacije zuba tijekom poravnanja u slučajevima bez ekstrakcije (17).

Pacijenti na terapiji alignerima pokazali su više recidiva naspram pacijenata na terapiji fiksnim napravama (18).

Bravice su bile u mogućnosti precizno podesiti žicu unutar 0,5 mm kako bi intrudirali ili ekstrudirali zube po potrebi, dok je s alignerima bilo teško ekstrudirati pojedinačne zube. Obzirom da aligneri pokrivaju okluzalne površine zuba, teško je postići da okluzija „sjedne“. Prema tome, aligneri nisu mogli postići okluzijske kontakte jednako dobro kao bravice. Uz to, teško je garantirati željene rezultate, jer su prozirni aligneri uklonjivi, pa se kliničari trebaju osloniti na motivaciju i pouzdanost pacijenata za uspjeh terapije.

Prozirni aligneri mogu pojedinačno poravnati jedan ili više zuba, dok kod fiksnih naprava može doći do naginjanja i proklinacije tijekom uspravljanja zbog sile koju bravica usmjerava koronalno i bukalno od/prema centra otpora (19). Segmentalno kretanje zuba može smanjiti proklinaciju zuba.

Prozirni aligneri prikladniji su za pacijente s tankim biotipom gingive kod kojih postoji rizik

od gingivnih recesija.

S razvojem materijala i tehnologije, primjenom optimiziranih pričvrstaka, aligneri danas imaju puno bolju kontrolu nad pokretima zuba, nego što su to imali nekoliko godina unatrag, i sve su manje razlike između kontrole korijena fiksnim napravama i alignerima (15).

Za resorpciju alveolarne kosti potrebno je 7 - 14 dana i jednako toliko vremena za regeneraciju parodontnih tkiva. Zbog toga se ortodonske naprave ne bi smjele ponovno aktivirati češće od tri tjedna (20). Skraćivanje vremena regeneracije tkiva može dovesti do oštećenja zuba i alveolarne kosti. Stoga se može zaključiti da je dvotjedna promjena alignera prekratko vrijeme za regeneraciju/reparaciju alveolarne kosti i da češće dolazi do recidiva nego što je to slučaj s terapijom fiksnom napravom, koje prilagođavamo svaka 4 - 6 tjedana.

U studijama, gdje su uspoređivali trajanje terapije fiksnim napravama i alignerima, zaključili su da je terapija alignerima bila efikasnija i da je vrijeme provedeno u ordinaciji i trajanje liječenja bilo kraće (21).

8. ZAKLJUČAK

Brojni su razlozi zbog kojih kliničar može odabrati terapiju alignerima umjesto klasičnih fiksnih naprava. Razlike između ovih naprava su velike, a za pravilan odabir puta liječenja kliničar treba u obzir uzeti mnoge faktore, kao što su ozbiljnost malokluzije, trajanje terapije, estetika i udobnost, te kolika je sposobnost i iskustvo kliničara da utječe na krajnji ishod terapije.

Aligneri su, kao i fiksne naprave, učinkoviti u liječenju malokluzije. Aligneri imaju prednost u segmentalnim pokretima zuba i skraćivanju trajanja terapije, dok je terapija bravicama i žicama efikasnija u postizanju adekvatnih okluzalnih kontakata, kontrole torca, povećanju transverzalne širine i retencije.

Kliničar treba uzeti u obzir sve karakteristike obiju naprava, kako bi odlučio koja terapija je najbolja za pacijenta.

Napretkom tehnologije enormno su se povećavale indikacije alignera. Anomalije koje je prije bilo nemoguće liječiti alignerima, danas je moguće. Trenutno, aligneri ne mogu u potpunosti zamijeniti fiksne bravice, ali, s obzirom na rapidni napredak tehnologije, tko zna što budućnost nosi.

9. LITERATURA

- 1) Thukral R, Gupta A. Invisalign: Invisible Orthodontic Treatment-A Review. Journal of Advanced Medical and Dental Sciences Research. 2015 Nov 1;3(5):S42.
- 2) Tarek EB, Donana G, Sam D. Recent Advances in Dentistry (Volume 1) Orthodontic Biomechanics: Treatment of Complex Cases Using Clear Aligner. Bentham eBooks imprint. 2016: 3-13.
- 3) Kesling HD. The philosophy of the tooth positioning appliance. American Journal of Orthodontics and Oral Surgery. 1945 Jun 1;31(6):297-304.
- 4) Barrer HG. Protecting the integrity of mandibular incisor position through keystone procedure and spring retainer appliance. Journal of clinical orthodontics: JCO. 1975 Aug;9(8):486.
- 5) Sheridan JJ. Essix retainers: fabrication and supervision for permanent retention. J Clin Orthod. 1993;27:37-45.
- 6) Boyd RL, Miller RJ, Vlaskalic V. The Invisalign system in adult orthodontics: mild crowding and space closure cases. Journal of Clinical Orthodontics. 2000 Apr;34(4):203-12.
- 7) Bollen AM, Huang G, King G, Hujoel P, Ma T. Activation time and material stiffness of sequential removable orthodontic appliances. Part 1: ability to complete treatment. American Journal of Orthodontics and Dentofacial Orthopedics. 2003 Nov 1;124(5):496-501.
- 8) Bouchez R. Clinical success in Invisalign orthodontic treatment. Paris: Quintessence International, 2011: 14-21.
- 9) S. Tai, BDS, MS. "Clear aligner technique. Quintessence Pub Co; 1 edition, 2018: 7-179.
- 10) Azaripour A, Weusmann J, Mahmoodi B, Peppas D, Gerhold-Ay A, Van Noorden CJ, Willershausen B. Braces versus Invisalign®: gingival parameters and patients' satisfaction during treatment: a cross-sectional study. BMC Oral Health. 2015 Dec;15(1):1-5.

11) White DW, Julien KC, Jacob H, Campbell PM, Buschang PH. Discomfort associated with Invisalign and traditional brackets: a randomized, prospective trial. *The Angle Orthodontist*. 2017 Nov;87(6):801-8.

12) Phan X, Ling PH. Clinical limitations of Invisalign. *Journal of the Canadian Dental Association*. 2007 Apr 1;73(3).

13) Rossini G, Parrini S, Castroflorio T, Deregibus A, Debernardi CL. Efficacy of clear aligners in controlling orthodontic tooth movement: a systematic review. *The Angle Orthodontist*. 2015 Sep;85(5):881-9.

14) Grünheid T, Gaalaas S, Hamdan H, Larson BE. Effect of clear aligner therapy on the buccolingual inclination of mandibular canines and the intercanine distance. *The Angle Orthodontist*. 2016 Jan;86(1):10-6.

15) Li W, Wang S, Zhang Y. The effectiveness of the Invisalign appliance in extraction cases using the the ABO model grading system: a multicenter randomized controlled trial. *International journal of clinical and experimental medicine*. 2015;8(5):8276.

16) Pavoni C, Lione R, Laganà G, Cozza P. Self-ligating versus Invisalign: analysis of dento-alveolar effects. *Annali di stomatologia*. 2011 Jan;2(1-2):23.

17) Hennessy J, Garvey T, Al-Awadhi EA. A randomized clinical trial comparing mandibular incisor proclination produced by fixed labial appliances and clear aligners. *The Angle Orthodontist*. 2016 Sep;86(5):706-12.

18) Kuncio D, Maganzini A, Shelton C, Freeman K. Invisalign and traditional orthodontic treatment postretention outcomes compared using the American Board of Orthodontics objective grading system. *The Angle Orthodontist*. 2007 Sep;77(5):864-9.

19) Isaacson RJ, Lindauer SJ, Davidovitch M. On tooth movement. *The Angle Orthodontist*. 1993 Dec;63(4):305-9.

20) Profitt WR, Fields HW Jr, Sarver DM. Contemporary orthodontics. 4th edn. St Louis: Mosby, 2007: 594- 614.

21) Zheng M, Liu R, Ni Z, Yu Z. Efficiency, effectiveness and treatment stability of clear aligners: A systematic review and meta-analysis. Orthodontics & craniofacial research. 2017 Aug;20(3):127-33.

Toni Martinčević rođen je 18. studenog 1994. godine u Varaždinu. Završio je III. osnovnu školu Varaždin i matematički smjer Druge gimnazije Varaždin. Godine 2014. upisuje Stomatološki fakultet Sveučilišta u Zagrebu. Tokom studija aktivno sudjeluje u studentskim sekcijama SFZG te volontira u Stomatološkoj ordinaciji Dr. Maro Franušić. Pohađa razne kongrese tijekom studija, između ostalog Međunarodni simpozij studenata dentalne medicine u organizaciji studenata Stomatološkog fakulteta u Zagrebu te internacionalni dentalni studentski kongres u Ljubljani.