

Materijali za postendodontsku opskrbu zuba

Coha, Brigita

Master's thesis / Diplomski rad

2015

Degree Grantor / Ustanova koja je dodijelila akademski / stručni stupanj: **University of Zagreb, School of Dental Medicine / Sveučilište u Zagrebu, Stomatološki fakultet**

Permanent link / Trajna poveznica: <https://um.nsk.hr/um:nbn:hr:127:838828>

Rights / Prava: [Attribution-NonCommercial-NoDerivs 3.0 Unported / Imenovanje-Nekomercijalno-Bez prerada 3.0](#)

Download date / Datum preuzimanja: **2024-07-23**



Repository / Repozitorij:

[University of Zagreb School of Dental Medicine Repository](#)



SVEUČILIŠTE U ZAGREBU
STOMATOLOŠKI FAKULTET

Brigita Coha

**MATERIJALI ZA POSTENDODONTSKU
OPSKRBU ZUBA**

DIPLOMSKI RAD

Zagreb, srpanj 2015.

Rad je ostvaren u Zavodu za endodonciju i restaurativnu stomatologiju
Stomatološkog fakulteta Sveučilišta u Zagrebu.

Voditelj rada: dr.sc. Ivona Bago Jurič
Zavod za endodonciju i restaurativnu stomatologiju
Stomatološki fakultet Sveučilišta u Zagrebu

Lektor hrvatskog: Monika Šalec, mag. educ. philol. croat.
Stubička Slatina 1,
49243 Oroslavje
099/ 236 5800

Lektor engleskog: Maja Čajko, mag. educ. philol. angl.
Doliće 54,
49000 Krapina
091/ 530 1234

Rad sadrži: 39 stranica
20 slika
1 CD

Zahvaljujem mentorici dr. sc. Ivoni Bago Jurič na pomoći, strpljenju i stručnim savjetima tijekom izrade ovog rada.

Posebno hvala mojoj obitelji na podršci i razumijevanju tijekom mojeg školovanja.

SADRŽAJ:

1. UVOD.....	1
2. SVRHA RADA.....	2
3. INTRAKANALNE NADOGRADNJE.....	3
3.1. METALNE INTRAKANALNE NADOGRADNJE.....	4
3.2. ESTETSKE INTRAKANALNE NADOGRADNJE	5
3.2.1. Keramički intrakanalni kolčići.....	5
3.2.2. Kompozitni intrakanalni kolčići.....	6
3.2.3. Cirkonski intrakanalni kolčići.....	7
3.3. PRIPREMA INTRAKANALNIH NADOGRADNJI ZA CEMENTIRANJE.....	8
4. ENDOKRUNICE.....	10
5. DIREKTNI I INDIREKTNI ISPUNI.....	12
5.1. DIREKTNI ISPUNI	12
5.1.1. Kompozitni ispuni.....	12
5.1.2. Staklenoionomerni cementi.....	16
5.2. INDIREKTNI ISPUNI (INLAY, ONLAY, OVERLAY).....	17
5.2.1. Kompozitni indirektni ispuni	18
5.2.2. Keramički indirektni ispuni	21
5.2.3. Zlatni indirektni ispuni.....	22
6. MATERIJALI ZA CEMENTIRANJE.....	24
6.1. CINKOFOSFATNI CEMENT	24
6.2. STAKLENOIONOMERNI CEMENT.....	24

6.3. KOMPOZITNI CEMENTI	25
7. RASPRAVA.....	28
8. ZAKLJUČAK.....	31
9. SAŽETAK.....	32
10. SUMMARY.....	33
11. LITERATURA.....	34
12. ŽIVOTOPIS.....	39

POPIS OZNAKA I KRATICA

NaOCl - natrij hipoklorid

H₂O₂ - vodikov peroksid

CAD/CAM - računalno potpomognuto oblikovanje/računalno potpomognuta izradba
(eng. Computer-Aided Desing and Computer-Aided Manufacturing)

MOD - mezijalno-okluzalno-distalno

MO - mezio-okluzalno

DO - disto-okluzalno

HEMA - hidroksietil metakrilat

Bis-GMA - bisfenolaglicidilmetakrilat

1. UVOD

Struktura endodontski liječenog zuba je oslabljena. Prilikom preparacije pristupnog kaviteta uništava se strukturni integritet zuba te smanjuje njegova čvrstoća (1), čime se ujedno smanjuje i otpornost preostalog zubnog tkiva na sile vlaka i tlaka koje nastaju pri okluzijskim dodirima zuba. Kako bi se vratila otpornost zuba, nužno je nadoknaditi izgubljenu zubnu supstancu. Temeljne odrednice postendodontske terapije su: davanje okomite stabilizacije preostaloj zubnoj kruni (parapulpni i intrakanalni kolčići), zatim slijedi nadoknada tvrdih zubnih tkiva aloplastičnim materijalima (kompozit, amalgam, stakleno-ionomerni cementi, keramika) i, naposljetku, izvođenje konačnoga restaurativnog postupka (sandwich tehnika, inlay, onlay, overlay, kruna) (2) uz osiguravanje potpunog brtvljenja pristupnog otvora kako bi se spriječio prodor oralnog fluida u napunjeni korijenski kanal. Naime, oralni fluid uzrokuje otapanje materijala za punjenje čime se stvara prostor u kojem dolazi do razmnožavanja bakterija te, posljedično, nastanka periapikalnog procesa (3).

2. SVRHA RADA

Svrha rada je opisati i objasniti terapijske mogućnosti i materijale koji se koriste za postendodontsku opskrbu zuba.

3. INTRAKANALNE NADOGRAĐNJE

Intrakanalna nadogradnja je fiksno protetski rad izrađen na endodontski izliječenom zubu. Svojim intraradikularnim dijelom sidri se u korijenu zuba nosača, a ekstraradikularnim nadomješta dijelove ili cijelu kliničku krunu izbrušenog zuba. Dužina intraradikularnog dijela nadogradnje trebala bi biti barem jednaka dužini kliničke krune, a optimalno $\frac{2}{3}$ dužine korijenskog dijela (4). Koriste se za nadomještanje izgubljenog zubnog tkiva i povećavanje retencijske površine neophodne za prihvatanje definitivne restauracije. Indikacije za izradu nadogradnji su devitalizirani zubi kod kojih djelomično ili potpuno nedostaje kruna, situacije gdje postoji potreba za preprotetskom stabilizacijom zuba te vitalni zubi kod kojih je količina preostalog koronarnog zubnog tkiva premalena za izradu protetskog nadomjestka (ekstremno potrošeni zubi ili zubi zahvaćeni opsežnim karijesom) (5). Apsolutne kontraindikacije za intrakanalne nadogradnje su zubi koji nisu endodontski tretirani, imaju neliječen periapikalni proces, parodontopatije 3. i 4. stupnja, korijen zuba s nedostatkom tvrdih zubnih tkiva 2 mm i više ispod razine gingive te vertikalne frakture korijena. Relativne kontraindikacije za izradu nadogradnji su gracilni, spljuštani ili savijeni korijeni; zubi koji nisu punjeni do vrha korijenskog kanala, ali nema prisutnoga periapikalnog procesa; zubi kojima je kanal napunjen do kraja, međutim periapikalni proces je i dalje prisutan; te parodontopatije 1. i 2. stupnja (6). Nadogradnje možemo podijeliti prema načinu izrade (konfekcijske i individualne), materijalima od kojih su izgrađene (metalne i bezmetalne) te po načinu retencije u korijenskom kanalu (aktivne i pasivne).

3.1. METALNE INTRAKANALNE NADOGRAĐNJE

Konfekcijske metalne nadogradnje mogu biti izrađene od zlata, titana, čelika i mjeda, dok individualne nadogradnje mogu biti načinjene od plemenitih slitina (zlato-platina), poluplemenitih slitina (paladij-srebro) i neplemenitih slitina (kobalt-krom-molibden). Metalne intrakanalne nadogradnje mogu se podijeliti na konične (glatkih stijenki, s navojem), te paralelne (bez navoja, s navojem, s koničnim vrhom) (Slika 1). Nedostaci kovinskih kolčića su mogućnost obojenja zuba i okolnih struktura, korozija, oksidacija, toplinska vodljivost, bimetalizam i uzdužna fraktura korijena. Modul elastičnosti metala se jako razlikuje od modula elastičnosti dentina pa metalni kolčići djeluju kao klin u korijenu te uzrokuju uzdužnu frakturu korijena zuba (7).

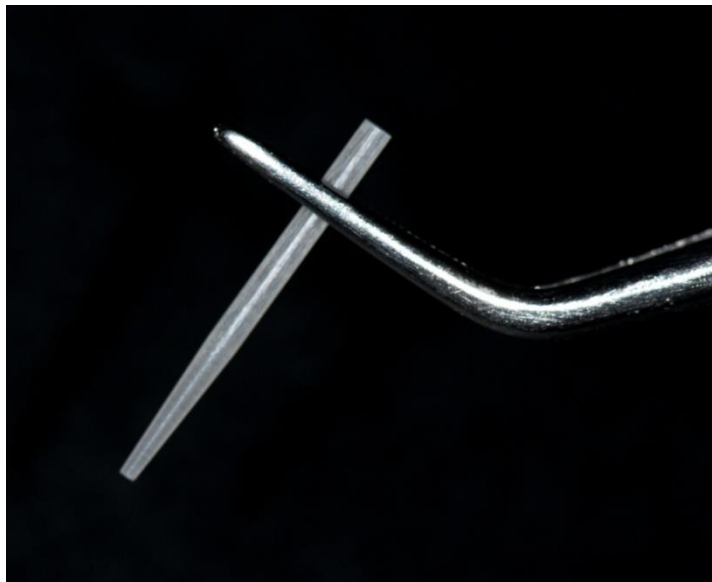

Slika 1. Osnovni tipovi intrakanalnih konfekcijskih kolčića.

Preuzeto: (8)

3.2. ESTETSKE INTRAKANALNE NADogradnje

Uporaba nemetalnih kolčića postaje sve učestalija, ne samo iz estetskih, već i medicinskih razloga, kao što su veća pojavnost alergija i moguće korozije. Estetske konfekcijske nadogradnje najčešće dolaze u setu s kalibriranim svrdlima čime se olakšava preparacija zuba (Slika 2).



Slika 2. Kompozitni kolčić ojačan staklenim vlaknima.

Preuzeto: Ivona Bago Jurič

3.2.1. Keramički intrakanalni kolčići

Keramički intrakanalni kolčići građeni su od silikatne keramike (u građi imaju amorfni stakleni matriks). Smatra se da su ovi kolčići zbog odlične translucenosti najbolje rješenje za estetsku rehabilitaciju endodontski liječenih zubi u fronti (9). Međutim, djelovanje jetkanja i silanizacije na njih je ograničeno, ili ne postoji, što

onemogućuje stvaranje monobloka zub-kolčić-restauracija koji je potreban za rekonstrukciju endodontski liječenog zuba (10, 11). Zbog visokog modula elastičnosti, (225 GPa) izražen je problem jednolikog ponašanja pri opterećenju (12).

3.2.2. Kompozitni intrakanalni kolčići

Kolčići, koji se temelje na kompozitnim materijalima, mogu sadržavati radioopakna karbonska vlakna (karbonski), polietilenska ili staklena vlakna. Karbonski kolčići posjeduju dobra biomehanička svojstva i modul elastičnosti sličan dentinu (30-40 GPa, dentin 15-25 GPa) (12). Otporni su na koroziju i biokompatibilni. No, nedostatak im je crna boja. S druge strane, kompozitni kolčić pojačan staklenim vlaknima bijele je boje i biokompatibilan (Slika 3). Modul elastičnosti sličan je dentinu (15 GPa), a u kombinaciji s adhezijskim cementiranjem ostvaruje čvrstu retenciju (12).

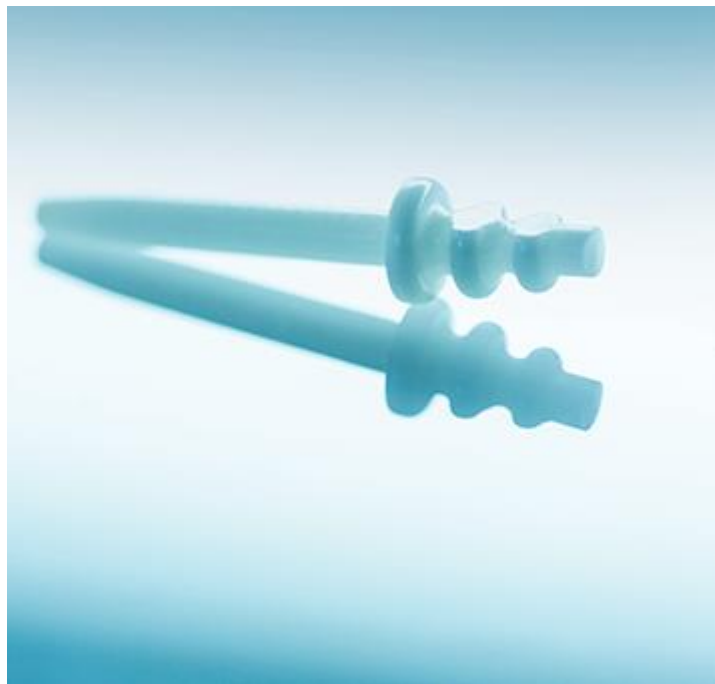


Slika 3. Kompozitni intrakanalni kolčići sa svrdlima za izradu intrakanalnog ležišta.

Preuzeto: (13)

3.2.3. Cirkonski intrakanalni kolčići

Cirkonski kolčići građeni su od polimorfnoga kristalnog dioksida i oksida (stabilizatora kristalne transformacije – itrij oksid). Imaju veliku otpornost prema frakturama te su biokompatibilni. Veza između cirkonskih kolčića i kompozitnih cemenata je ostvarena mehanički pjeskarenjem površine kolčića, čime se povećava i retencija samog kolčića (14). Cirkonski kolčići su kruti, nema amortiziranja sila stresa u korijenu pa se javlja povećan rizik frakture korijena (9) (Slika 4).



Slika 4. Cirkonski kolčić.

Preuzeto: (15)

3.3. PRIPREMA INTRAKANALNIH NADOGRAĐNJI ZA CEMENTIRANJE

Priprema intrakanalnih kolčića za cementiranje ovisi o materijalu od kojeg je izrađen. Površina kolčića može biti pripremljena jetkanjem, silaniziranjem ili pjeskarenjem, a kompozitne nadogradnje treba tretirati ovisno o uputama proizvođača. Postoje kompozitni kolčići koji su već silanizirani te ne trebaju predtretman i kolčići koje je potrebno prethodno pripremiti. Kompozitne kolčiće je potrebno jetkati ortofosfornom kiselinom 60 sekundi, nakon čega kolčić treba isprati vodom i osušiti pusterom. Zatim slijedi postupak nanošenja sredstva za silanizaciju u trajanju od 60 sekundi. Silanizacija je postupak premazivanja kolčića u svrhu postizanja kemijske sveze. Silan-spojni agens u vodenoj otopini hidrolizira i stvara triol (3 OH) skupine dok je četvrta Si-veza spojena s reaktivnom organskom strukturom (Slika 5). Mehanička veza se postiže ili sinteriranjem čestica i smole zajedno ili jetkanjem. Nakon sušenja pusterom, kolčić je spreman za cementiranje (16). Proces jetkanja i silanizacije također se provodi za pripremu keramičkih kolčića. Međutim, keramički kolčići se jetkaju fluorovodičnom kiselinom. Cirkonski kolčići se zbog guste kristalne strukture slabo jetkaju i silaniziraju zbog nedostatka staklene faze, stoga se oni pjeskare prije cementiranja.

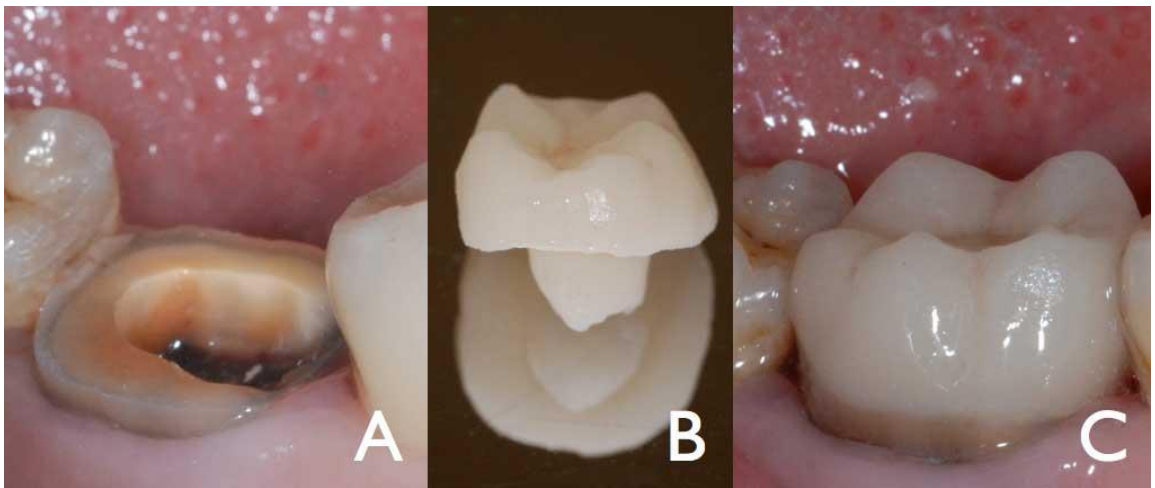


Slika 5. Sredstvo za silanizaciju.

Preuzeto: Ivona Bago Jurič

4. ENDOKRUNICE

Endokrunice su jednokomadni bezmetalni nadomjesci koji za stabilnost i retenciju koriste dostupni prostor pulpne komorice i pristupnog kaviteta endodontski liječenih zuba. Njihova preparacija seže minimalno u sam korijenski kanal i pogledom na okluzalnu ravninu moramo vidjeti cijeli pristupni kavitet, a svojom preparacijom štede tvrda zubna tkiva. Indikacije za izradu endokrunica su endodontski liječeni zubi u posteriornoj regiji koji imaju sniženu kliničku krunu, kod zubi koji, zbog zavijenosti korijenskih kanala, nisu indicirani za postavu intrakanlnih kolčića te kada je interokluzalni prostor nedovoljan za klasične nadogradnje (17, 18, 19). Moguća su tri načina izrade endokrunice: CAD/CAM tehnologija, tehnika slojevanja keramike i kompozitna endokrunica. CAD/CAM tehnologija koristi sustave kao što su Cereca (Siona dental, Bensheim, Njemačka) ili Procere (Nobel Biocare, Köln, Njemačka). CAD/CAM tehnika je računalno potpomognuto oblikovanje i izrada protetskog nadomjestka. Mogućnosti su prijenosa informacije o brušenom zubu različite: snimanje intraoralnom kamerom, uzimanje klasičnog otiska i njihovo skeniranje optičkim čitačem, izradba voštanog objekta na radnom modelu i skeniranje. CAD/CAM omogućuje veliku uštedu vremena jer je rad gotov u jednom posjetu te je sam faktor ljudske greške sveden na minimum (19, 20, 21) (Slika 6).



Slika 6. Endokrunica.

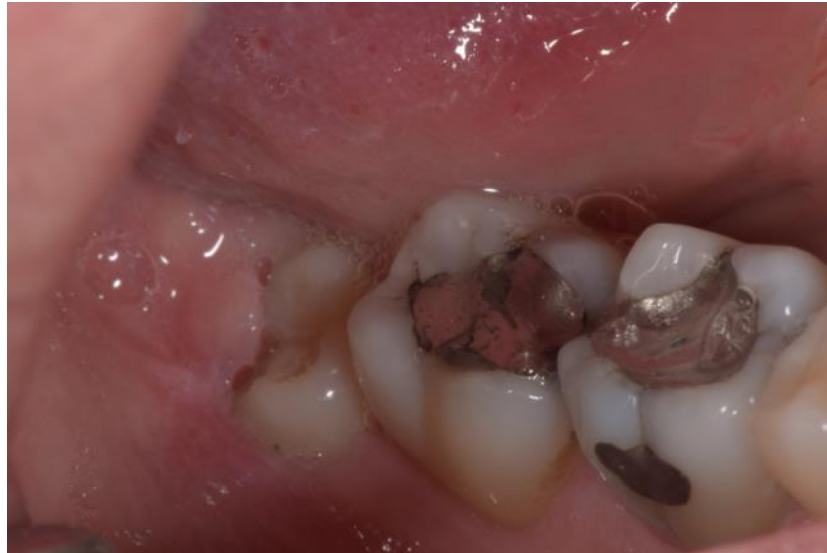Preuzeto: (22)

5. DIREKTNI I INDIREKTNI ISPUNI

5.1. DIREKTNI ISPUNI

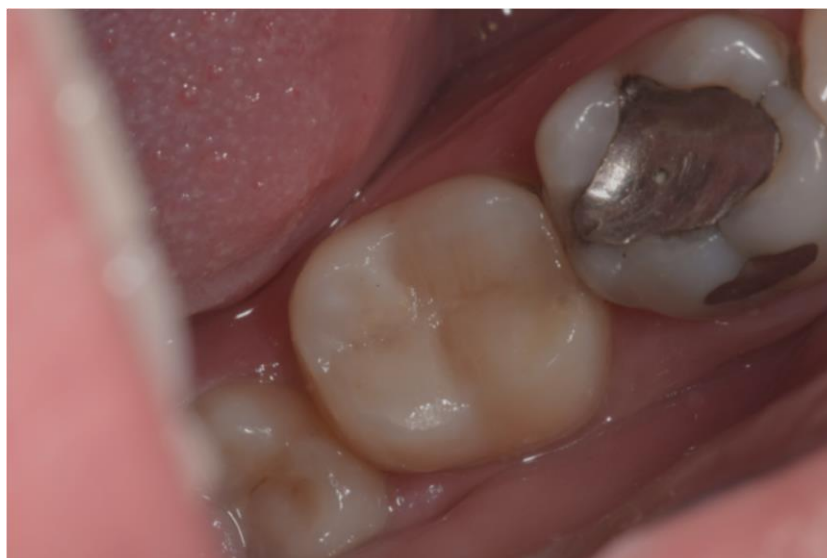5.1.1. Kompozitni ispuni

Kompozitni ispuni pružaju mogućnost estetske nadoknade izgubljenih tvrdih zubnih tkiva. Kompozitni materijali se najčešće klasificiraju prema veličini čestica punila. Postoje tri tipa: tradicionalni (konvencionalni) kompozitni materijali (makropunjeni), mikropunjeni kompozitni materijali te hibridni kompozitni materijali. Danas se najčešće koriste hibridni kompozitni materijali zbog najboljih fizičko-mehaničkih svojstava (23). Indikacije za kompozitni ispun su svi defekti u području prednjih zubi (III, IV, V, VI razred), svi manji i srednje veliki kaviteti stražnjih zubi (I, II, MOD, MO, OD) (Slika 7, 8), a u slučaju da postoji opsežna destrukcija tkiva, kada je teško i gotovo nemoguće izraditi kompozitni ispun i kada bi izradom krune uklonili i ono malo tvrdog zubnog tkiva (npr. nakon endodontskog liječenja gdje ostaju samo tanka vestibularna i oralna stijenka), može se napraviti indirektni ispun.



Slika 7. Stari amalgamski ispun na endodontski liječenom zubu 47.

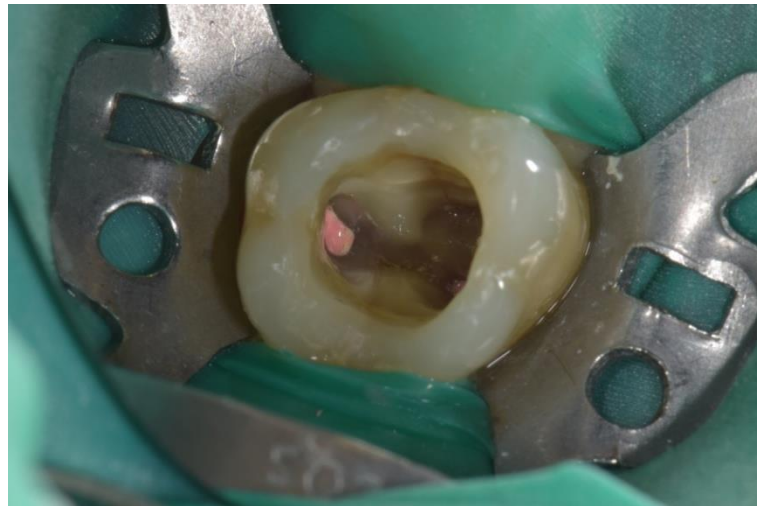Preuzeto: Brigita Coha



Slika 8. Zamijenjen amalgamski ispun kompozitnim materijalom na zubu 47.

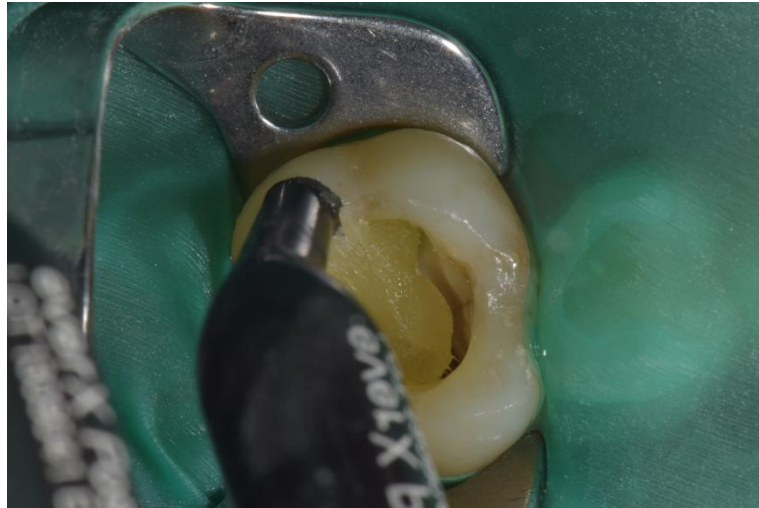Preuzeto: Brigita Coha

Razvoj kompozitno-adhezijske tehnologije doveo je do razvoja vlaknima ojačanih kompozita, koji su otvorili nove mogućnosti rješavanja estetskih i restaurativnih problema u stomatologiji. Vlakna daju čvrstoću i smanjuju mogućnost loma preostale zubne strukture te se često primjenjuju u postendodontskoj opskrbi. Koristi se kao zamjena za dentinsko tkivo te se kombinira s običnim kompozitom koji služi kao zamjena za caklinu (Slika 9, 10, 11).



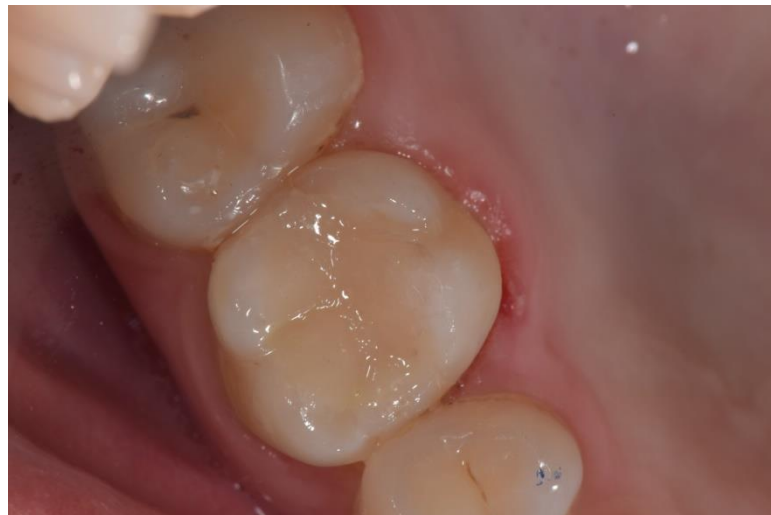Slika 9. Endodontski liječen zub 16.

Preuzeto: Brigita Coha



Slika 10. Unošenje kompozitnog materijala ojačanog vlaknima (EverX Posterior, GC, Tokio, Japan).

Preuzeto: Brigita Coha



Slika 11. Kompozitni ispun na endodontski liječenom zubu 16.

Preuzeto: Brigita Coha

5.1.2 Staklenoionomerni cementi

Staklenoionomerni cementi su hibridni cementi sastavljeni od kalcijsko-aluminijsko-fluorosilikatnih čestica stakla (prah) i 35-65% vodene otopine kopolimera poliakrilne kiseline (tekućina). Praškasta komponenta određuje fizikalna svojstva (čvrstoća, otpornost) i bioaktivnost (otpuštanje bioaktivnih iona) staklenoionomera dok kiselinsku komponentu odlikuje svojstvo biokompatibilnosti i adhezije za tvrda zubna tkiva. Miješanjem praha i tekućine dolazi do neutralizacije kiselinskih skupina poliakrilne kiseline kalcijsko-aluminijsko-fluorosilikatnim česticama stakla. Vežu se kemijski za tvrda zubna tkiva preko izmjene iona i stvaranjem aktivnoga kemijskog sloja (24). Trenutno su jedini restaurativni materijal koji ima antikarijesni učinak zbog postupnog otpuštanja fluora (25, 26). Staklenoionomerni cementi se dijele na: konvencionalne, visoko-viskozne, smolom modificirane i svjetlom aktivirane samostvrdnjavajuće staklenoionomerne cimente. Konvencionalni staklenoionomerni cementi su osjetljivi na vodu u prva 24 sata, stoga se preporuča zaštita materijala svjetlosno polimerizirajućom niskoviskoznom smolom ili lakom, tijekom 24 sata (27, 28). Visoko viskozni staklenoionomerni cementi, za razliku od konvencionalnih, imaju kraći proces stvrdnjavanja, značajno smanjenu ranu osjetljivost na vlagu, a topljivost u usnoj šupljini je niska. Smolom modificirani staklenoionomeri imaju manje količine hidrofilne smole (hidroksietil metakrilat, HEMA), čime je poboljšana translucencija materijala, imaju duže vrijeme rada, neposredno stvrdnjavanje nakon osvjetljavanja, estetiku sličnu kompozitnim materijalima i poboljšana fizikalna svojstva. Idealni su za restauraciju kaviteta

cervikalne regije prednjih i stražnjih zuba zbog kemijske adhezije i niskog modula elastičnosti (29, 30, 31).

Equia sistem (GC, Tokyo, Japan) je novi staklenoionomerni materijal, poboljšanih mehaničkih i estetskih svojstava. Može se koristiti kao konačni restaurativni materijal u stražnjoj regiji i složenijim multidisciplinarnim terapijskim planovima. G Coat Plus premazom, temeljenim na nanočesticama, postiže se visoka glatkoća ispuna i sjaj pa nema potrebe za dodatnim poliranjem ispuna. Premaz štiti materijal od kontaminacije vlagom i erozije, poboljšava fizikalna svojstva, osigurava marginalno pečaćenje te smanjuje postoperativnu osjetljivost, mikropropuštanje i obojenje rubova ispuna. Premaz nestaje nakon nekoliko mjeseci i tada Equia sazrijeva u kontaktu s ionima iz sline čime se povećava čvrstoća materijala koja je tada slična kompozitima (32).

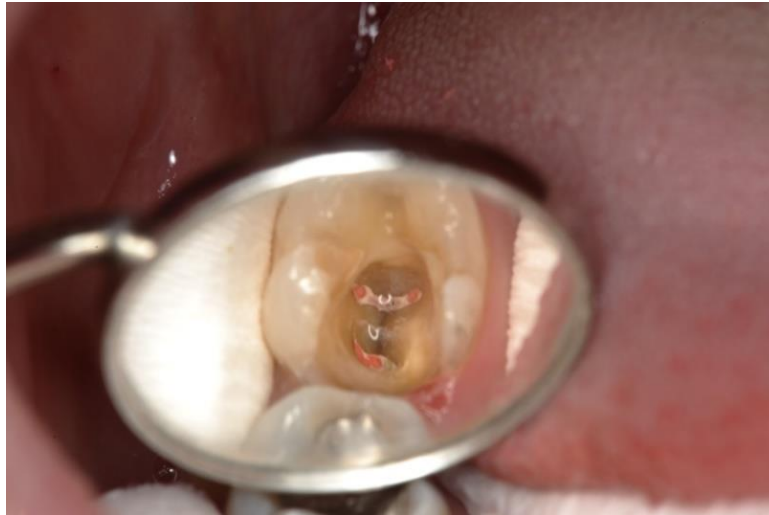5.2. INDIREKTNI ISPUNI (INLAY, ONLAY, OVERLAY)

Kod opsežnih destrukcija krune, kada je teško ili gotovo nemoguće izraditi direktni ispun, te kada bi se izradom krune uklonilo i ono malo tvrdog tkiva zuba (npr. nakon endodontskog liječenja gdje ostanu samo tanka vestibularna i oralna stijenka), rekonstrukcija se može napraviti indirektnim ispunima koji se u kavitet unose u jednokomadnom krutom stanju. Ovisno o količini preostale zubne strukture, indirektni ispuni dijele se na inlay, onlay i overlay. Inlay nadomješta samo intrakoronarni dio, dok onlay osim intrakoronarnog, nadograđuje i dio grizne plohe s jednom ili više kvržica. Overlay nadomješta cijelu griznu plohu, odnosno sve kvržice

(6). Indirektni ispuni izrađuju se od zlata, keramike i kompozitnih materijala. Odabir materijala ovisi o prednostima i nedostacima svakog od tih materijala u odnosu na želje pacijenta te njegove vremenske i financijske mogućnosti.

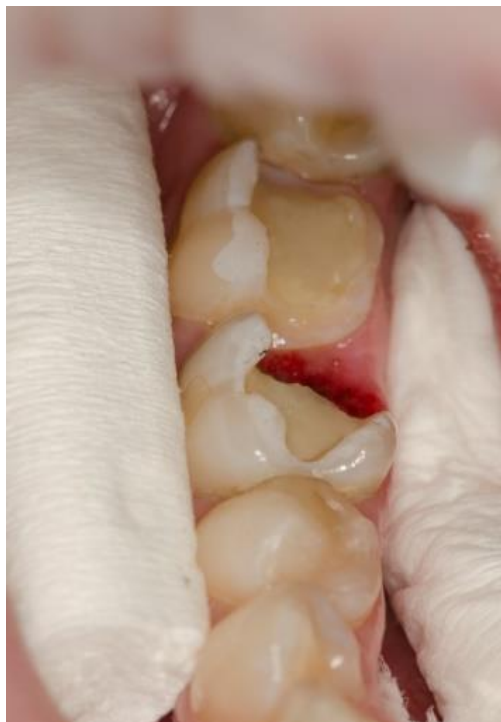5.2.1. Kompozitni indirektni ispuni

Kompozitni indirektni ispuni su estetski jednokomadni nadomjesci koji nadomještaju srednje ili velike defekte u području stražnjih zuba. Njihova izrada indicirana je kod većih defekata da bi se izbjegli problemi koji se javljaju prilikom izrade direktnih kompozitnih ispuna, a to je problem s polimerizacijskim skupljanjem tijekom polimerizacije koji dovodi do marginalnih defekata, lomova kvržica, pojave pukotina i postoperativne preosjetljivosti. Polimerizacijom izvan usta, polimerizacijsko skupljanje je svedeno na minimum te je pukotina kompenzirana debljinom i fizikalnim svojstvima sloja cementa za cementiranje. Danas postoje posebna svrdla za izradu indirektnih ispuna te svi oštri rubovi cakline i dentina moraju biti uklonjeni. Zidovi preparacije moraju biti 8-10 stupnjeva divergentni, a dno kaviteta i svi parapulpni rubovi zaobljeni kako bi se sile ravnomjerno rasporedile (Slika 12, 13). Caklinske rubove ne treba zakošavati jer mogu uzrokovati lom materijala. Kompozitni indirektni ispuni cementiraju se kompozitnim cementima (dvostruko polimerizirajući) u boji zuba, odnosno restauracije (33) (Slika 14, 15, 16).



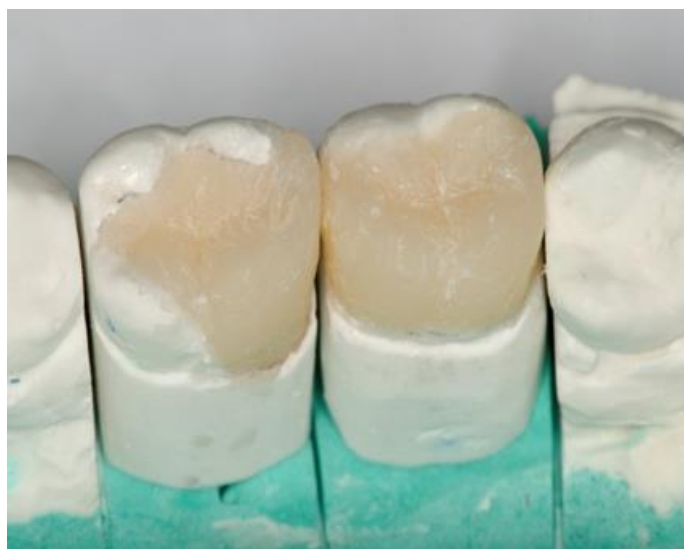Slika 12. Endodontski liječen zub 37.

Preuzeto: Brigita Coha



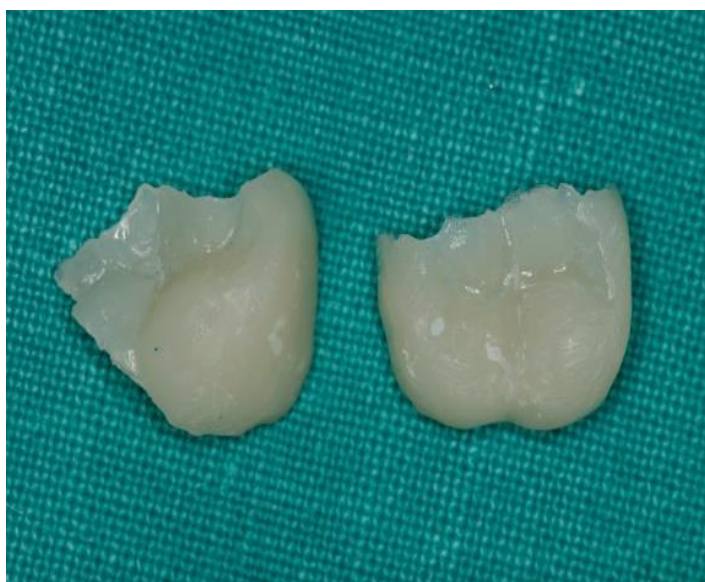Slika 13. Preparacija kaviteta s divergentnim zidovima.

Preuzeto: Brigita Coha



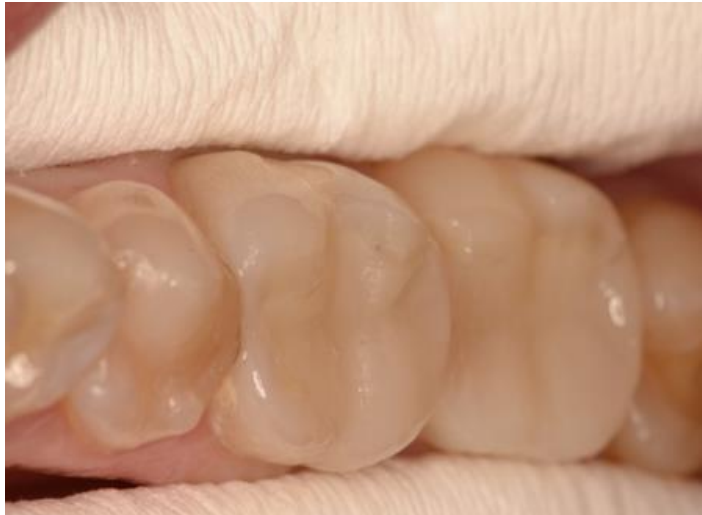Slika 14. Izrada indirektnoga kompozitnog ispuna na modelu.

Preuzeto: Brigita Coha



Slika 15. Indirektni kompozitni ispuni.

Preuzeto: Brigita Coha

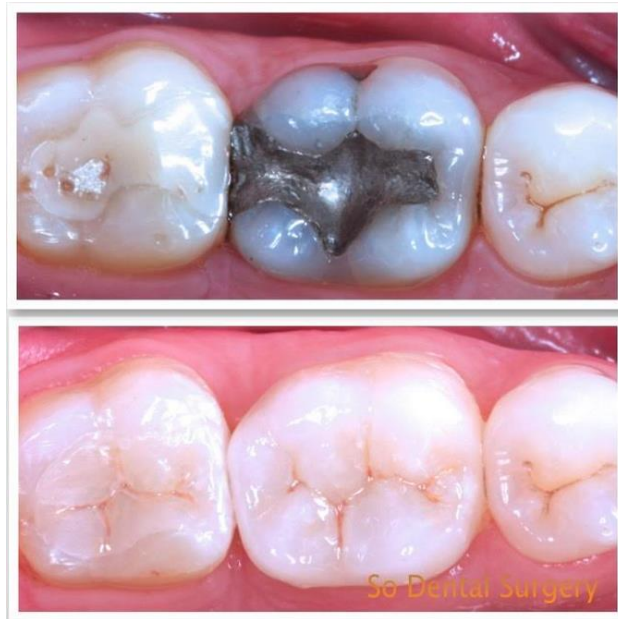

Slika 16. Indirektni kompozitni ispuni na zubima 36 i 37 nakon cementiranja.

Preuzeto: Brigita Coha

5.2.2. Keramički indirektni ispuni

Izrada keramičkih indirektnih ispuna zahtijeva rad zubnog tehničara, što znači duže vrijeme potrebno za izvedbu rekonstrukcije. Osim toga, tvrđa, krutija keramika dovodi do veće količine naprezanja na unutarnjim površinama preostalih stijenki u odnosu na elastičnije kompozitne materijale, zbog čega je potrebna veća debljina preostalih stijenki za izradu keramičkih indirektnih ispuna. Danas na tržištu postoje CAD/CAM strojevi koji iz blokova litij-disilikatne ili leucitne keramike, uz pomoć skeniranoga gipsanog modela ili direktnog skeniranja u ustima, mogu izgledati bilo koji tip indirektna restauracije (33) (Slika 17).



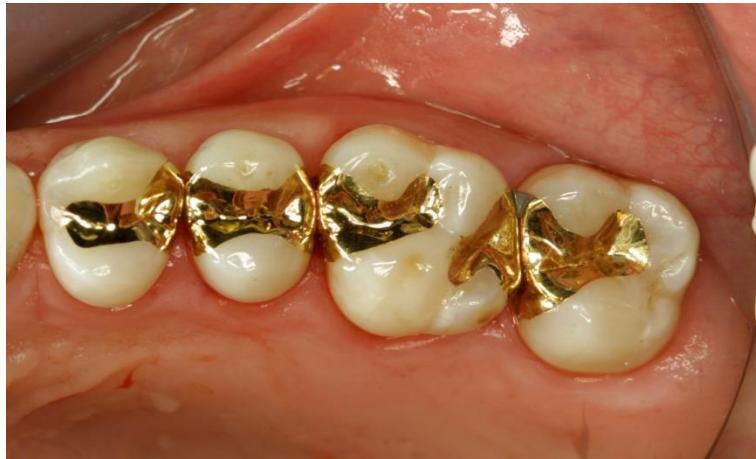Slika 17. Zamjena amalgamskog ispuna keramičkim indirektnim ispunom.

Preuzeto: (34)

5.2.3. Zlatni indirektni ispuni

Zlatni indirektni ispuni pokazali su se dugotrajnim restauracijama zbog odličnih mehaničkih i bioloških svojstava. Otpornost na tlak žvakanja kod zlata je veća od svih ostalih vrsta aloplastičnih materijala te je najbliža tkivima cakline i dentina (6, 35). Zlato kao najkovkiji metal te njegovo smanjeno puzanje razlog su odlične prilagodljivosti uz zidove kaviteta i rubne postojanosti, što uvelike utječe na marginalni integritet konstrukcije i pojavu sekundarnoga zubnog kvara. Najveći nedostatak zlatnoga indirektnog ispuna jest boja. Biološki nedostatak je što se, prilikom preparacije kaviteta za zlatni ispun, mora poštovati Blackov princip preventivne ekstenzije ("extension for prevention"), osobito u bukolingvalnoj širini,

a to podrazumijeva radikalno odstranjivanje tvrdih zubnih tkiva prilikom preparacije
(36) (Slika 18).



Slika 18. Zlatni indirektni ispun

Preuzeto: (37)

6. MATERIJALI ZA CEMENTIRANJE

6.1. CINKOFOSFATNI CEMENT

Cinkofosfatni cement u stomatologiji se koristi od davne 1878. godine. Posjeduje visoku tlačnu čvrstoću (96-110 MPa), ali i nizak pH (pH 3,5) tijekom postupka cementiranja zbog čega često uzrokuje bolnu preosjetljivost vitalnih brušenih zubi, a moguća je i upalna reakcija pulpnog tkiva. Nizak pH razgrađuje kristale hidroksilapatita zaostatnog sloja "smear layer", ali ne dostatno da bi ga uklonio. Takav lagano demineralizirani dentin s vremenom postaje podložan hidrolizi oralnih tekućina. Veliki nedostatak cinkofosfatnog cementa je njegova visoka topivost. Razlog zbog kojega se toliko dugo zadržao u kliničkoj praksi je njegov visok modul elastičnosti. Kod cementiranja cinkofosfatnim cementom, također je bitan i oblik preparacije koji osigurava retenciju, za razliku od adhezivnih cemenata kod kojih se prakticira minimalno-invazivna terapija s obzirom na to da nije nužno paziti na retenciju (38).

6.2. STAKLENOIONOMERNI CEMENT

Staklenoionomerni cementi se koriste od 1975. godine. Posjeduje solidnu tlačnu (127 MPa) i vlačnu (8 MPa) čvrstoću, a sastoji se od praška i tekućine. Prašak čine kalcijsko-aluminijske fluoro silikatne čestice stakla, a tekućina je obično poliaktilna kiselina s dodatkom itakonske i tartarične kiseline. Tijekom sazrijevanja djeluje bakteriostatski, otpušta fluor i manje je topljiv od cinkofosfatnog cementa. Otpornost staklenoionomernih cemenata na topljivost pripisuje se reakciji između poliakrilne

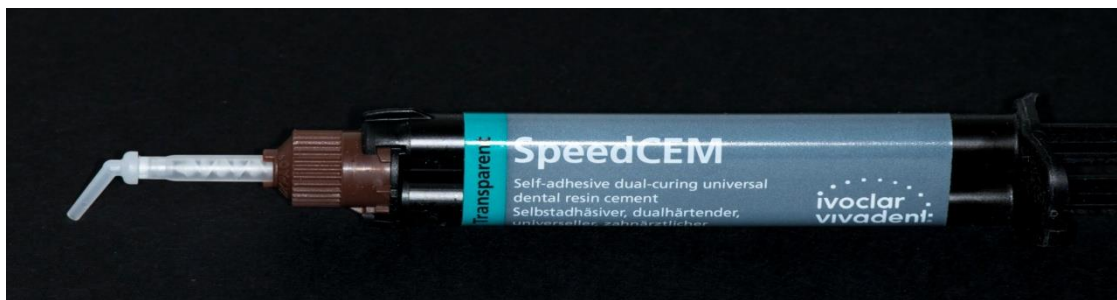kiseline i fluoraluminosilikatnog stakla što rezultira čvrstim materijalom otpornim na razgradnju. Prednosti staklenoionomernih cemenata su jednostavnost primjene, zadovoljavajuća čvrstoća, tvrdoća, biokompatibilnost, otpuštanje fluora, fizikalno-kemijska sveza sa zubnim tkivom i niski koeficijent toplinske ekspanzije (39). Nedostatak im je niski modul elastičnosti koji se još dodatno može smanjiti u kavitetima visokoga konfiguracijskog faktora i upitne količine vlage kao što je korijenski kanal. Postoje i smolom modificirani staklenoionomerni cementi kojima je dodana organska matrica betahidroksietil-metakrilat (HEMA) koja poboljšava fizikalno-kemijska svojstva materijala tako da uz kemijsku svezu stvaraju i hibridni sloj u dentinu.

6.3. KOMPOZITNI CEMENTI

Kompozitni cementi sastoje se od organskih smolastih matrica (npr. Bis-GMA, MDP, META), anorganskih čestica punila i svezujućeg sredstva (39). Upotreba H₂O₂ ili NaOCl je kontraindicirana kod adhezijskog cemetiranja jer smanjuje snagu veze. Kod "total etch" tehnike, dentin se jetka 37%-tnom ortofosfornom kiselinom, koja se ispiru, a na dentin se nanosi primer i bond. Kod samojetkajućih sustava, sve su komponente sadržane u jednoj bočici. Između cementa, nadomjestka i zubne površine, postoji mikromehanička i adhezijska sveza. Kompozitni cementi imaju odlične adhezijske sposobnosti spram korijenskog dentina, slična fizička svojstva i kompatibilni su s kompozitnim kolčićima jer imaju približno jednak modul elastičnosti. Zbog takvih svojstava, omogućeno je stvaranje monobloka u kojem zub, kolčić i jezgra čine funkcijsku cjelinu (11).

Prema načinu stvrdnjavanja kompozitne cemente možemo podijeliti u tri skupine:

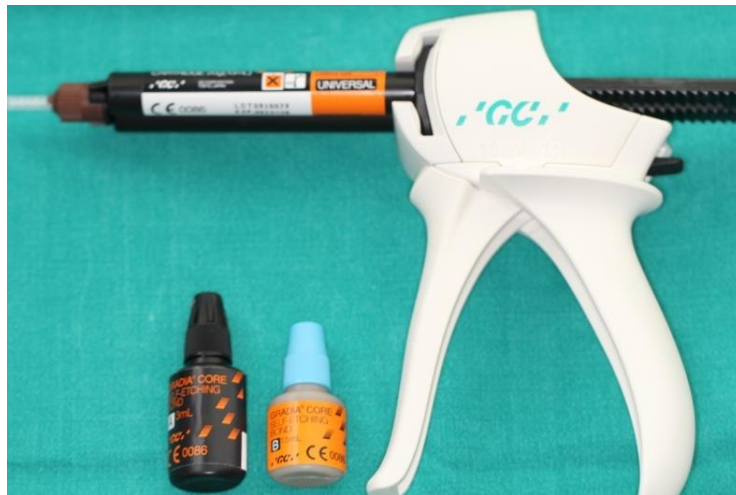1. Kemijsko polimerizirajuće
2. Dvostruko polimerizirajuće
3. Svjetlosno polimerizirajuće



Slika 19. Samosvezujući kompozitni cement.

Preuzeto: Ivona Bago Jurič

Kemijski polimerizirajući cementi pogodni su za cementiranje opaknih keramičkih nadomjestaka ili nadomjestaka s metalnom osnovom jer nisu osjetljivi na svjetlo. Svjetlosno polimerizirajući cementi mogu se koristiti isključivo kod transparentnih nadomjestaka koji su u mogućnosti propustiti svjetlo. Dvostruko polimerizirajući sustavi pokušavaju objediniti prednosti kemijsko i svjetlosno polimerizirajućih cemenata te omogućiti stvrdnjavanje u područjima ispod samog rada gdje nije moguć prodor polimerizacijskog svjetla (10, 39) (Slika 19, 20).



Slika 20. Dvostruko stvrdnjavajući kompozitni cement sa samojetkajućim adhezivnim sustavom.

Preuzeto: Ivona Bago Jurič

7. RASPRAVA

Struktura endodontski liječenog zuba je oslabljena, no moguće ju je ojačati različitim fiksnoprotetskim radovima. Jedna od mogućnosti su intrakanalne nadogradnje kojima se zub ojačava prije same restauracije. Mehanička svojstva zuba opskrbljenog intraradikularnim kolčićima ovise o gradivnom materijalu kolčića. Smatra se da oni kolčići kod kojih je modul elastičnosti sličniji dentinu imaju bolja biomehanička svojstva, a upravo takva obilježja pokazuju kompozitni kolčići (40). Godine 2005. su Lanza i sur. (41) proveli istraživanje u kojem su na okluzalno opterećenje testirali čelične, karbonske i kompozitne kolčiće cementirane u korijenski kanal. Došli su do zaključka da kruti sustavi (npr. metalni i karbonski kolčići) stvaraju područja naprezanja i loma u dentinu i području kontakta svezujućeg sredstva i kolčića. Naprezanje kod statičkog opterećenja ne doseže granicu do loma dentina i cementa. Maksimalne vrijednosti opterećenja kretale su se od 7,5 MPa za čelične, 5,4 do 3,6 MPa za karbonske i 2,2 MPa za staklene kolčiće (41). Kod kompozitnih kolčića, uspjeh liječenja kreće se i do 99% nakon 2-3 godine, a nisu zapaženi neuspjesi, u smislu frakture korijena, ni u jednom slučaju (42).

Dilmener i sur. (43) su usporedili otpornost različitih sustava na cikličko opterećenje i pokazali najveću otpornost sustava metalne nadogradnje, zatim sustava s cirkonijevim kolčićima, a najmanju otpornost je pokazao sustav s vlaknima ojačanim kolčićima. Problem koji se javlja kod puknuća cirkonijevog kolčića je vrlo teško uklanjanje iz radikularnog dijela. Istraživanje Qinga i sur. (44) je pokazalo usporedbu otpornosti na lom lijevanih nadogradnji i intrakanalnih kolčića ojačanih staklenim vlaknima i cirkonom. Rezultati pokazuju daleko veću otpornost lijevanih

nadogradnji na lom. Istraživanja su pokazala da sistemi opskrbljeni kolčićima, čiji je modul elastičnosti sličan dentinu, pokazuju manju otpornost na lom od klasičnih lijevanih nadogradnji. Prednost je u tome što je lom najčešće povoljan te omogućuje ponovnu restauraciju zuba. Lijewane nadogradnje, titanski i cirkonijevi kolčići imaju veću otpornost na lom. Međutim, lom je najčešće nepovoljan i dovodi do gubitka zuba. Kod kompozitnih kolčića ojačanih vlaknima, lako se može ukloniti ostatak iz korijenskog kanala, što nije slučaj s cirkonijevim i titanskim kolčićima (12). Kvalitetni intrakanalni kolčići moraju oblikom oponašati oblik korijenskog kanala i zahtijevati minimalnu preparaciju, a materijal od koje se izrađuju, mora imati modul elastičnosti sličan dentinu i biti otporan na koroziju. Također je važna jednostavna ugradnja, različite dimenzije, radioopaknost i jednostavno uklanjanje iz radikularnog dijela, ukoliko se javi potreba za time.

Endokrunice su indicirane za endodontski liječene zube u posteriornoj regiji koji imaju sniženu kliničku krunu, kod zubi koji zbog zavijenosti korijenskih kanala nisu indicirani za postavu intrakanalnih kolčića te kada je interokluzalni prostor nedovoljan za klasične nadogradnje. Moguća su tri načina izrade: CAD/CAM tehnologija, tehnika slojevanja keramike i kompozitna endokruna.

Kod direktnih ispuna, indikacija je vrlo smanjena ukoliko se restauracija radi klasičnim kompozitom ili staklenoionomerom jer nakon endodontskog liječenja najčešće ostaju samo tanka vestibularna i oralna stijenka te se zbog lošeg prijenosa sila javlja povećan rizik za nastanak frakture usred „fenomena klina“ te se javlja problem mikropropuštanja kod kompozitnih ispuna zbog polimerizacijskog skupljanja. Kada se restauracija radi direktno u ustima, bolji izbor je vlaknima ojačan

kompozit koji pruža veću čvrstoću i smanjuje mogućnost loma preostale zubne strukture.

Indirektni ispuni, za razliku od direktnih, nemaju problem s polimerizacijskim skupljanjem tijekom polimerizacije koji dovodi do marginalnih defekata, lomova kvržica, pojave pukotina i postoperativne preosjetljivosti. Polimerizacijom izvan usta, polimerizacijsko skupljanje je svedeno na minimum te je pukotina kompenzirana debljinom i fizikalnom svojstvima sloja cementa za cementiranje. Lom je posljedica nedovoljne otpornosti preostalih stijenki na sile koje nastaju pri žvakanju i njihovoj raspodjeli na preostalo tkivo krune. S obzirom na to da je danas estetika važna jednako kao i funkcija, koriste se većinom estetski materijali od kojih su kompozitni indirektni ispuni pokazali prednost spram keramičkih zbog toga što izrada keramičkih ispuna zahtijeva rad zubnog tehničara, što znači duže vrijeme potrebno za izvedbu rekonstrukcije. Osim toga, tvrđa, krtija keramika dovodi do veće količine naprezanja na unutarnjim površinama preostalih stijenki u odnosu na elastičnije kompozitne materijale zbog čega je potrebna veća debljina preostalih stijenki za izradu keramičkih indirektnih ispuna. Okluzijski stres rezultira prijenosom sila na gingivno-aproksimalni dio, gdje najčešće dolazi do pucanja i do lomova materijala i zuba. Cementiranje kompozitnih indirektnih ispuna vrši se kompozitnim cementima (dvostruko polimerizirajući) u boji zuba, odnosno restauracije. S obzirom na brojne mogućnosti postendodonske opskrbe zuba, na liječniku je da pravilno postavi indikaciju za određeni nadomjestak i odabere materijal koji zadovoljava funkcijske i estetske potrebe pacijenta.

8. ZAKLJUČAK

Najbolja svojstva u restauraciji opsežnog gubitka zubnog tkiva endodontski liječenog zuba pokazuju kompozitni kolčići uz odgovarajuće adhezijsko cementiranje. Naime, kompozitni kolčići imaju modul elastičnosti sličan dentinu (15 GPa), a u kombinaciji s adhezijskim cementiranjem ostvaruju čvrstu retenciju. Njihova prednost očituje se i u lakšem uklanjanju iz endodontskog prostora. Endokrunice su indicirane za endodontski liječene zube u posteriornoj regiji, koji imaju sniženu kliničku krunu, kod zubi koji zbog zavijenosti korijenskih kanala nisu indicirani za postavu intrakanalnih kolčića te kada je interokluzalni prostor nedovoljan za klasične nadogradnje. Kod direktnih ispuna, indikacija je vrlo smanjena. Zbog lošeg prijenosa sila, javlja se povećan rizik za nastanak frakture te problem mikropropuštanja kod kompozitnih ispuna zbog polimerizacijskog skupljanja. U tom slučaju preporučuje se izradba indirektnih ispuna. Postavljanjem adekvatne indikacije, izabire se najprihvatljivije rješenje za endodontski liječen zub, pri čemu je ujedno bitan i izbor materijala koji zadovoljava funkcijske i estetske potrebe pacijenta.

9. SAŽETAK

Endodontskim liječenjem patoloških procesa u zubnoj pulpi smanjuje se otpornost preostalog zubnog tkiva, što može dovesti do loma i u konačnici gubitka zuba, zbog čega je izuzetno važna pravilna postendodonska terapija kojom se postiže okomita stabilizacija preostale zubne krune, nadoknada tvrdih zubnih tkiva te naposljetku restauracija zuba. Loša postendodonska opskrba zuba može dovesti do fraktura preostalog zubnog tkiva te prolaska oralnog fluida ispod restauracije, što uzrokuje otapanja punila u korijenskom kanalu. Kako bi se to spriječilo, nužno je odabrati adekvatnu restauraciju. Tipovi restauracija koji se koriste za postendodontsku opskrbu jesu intrakanalne nadogradnje (metalne i bezmetalne, tj. estetske), endokrunice, direktni i indirektni ispuni. S time da u današnje vrijeme uvjerljivo prednjači upotreba estetskih materijala, što iz estetskih razloga, a što zbog jednostavnije izvedbe. Kao najbolji izbor nameću se kompozitni kolčići pojačani staklenim vlaknima uz odgovarajuće adhezijsko cementiranje jer pokazuju modul elastičnosti sličan dentinu zbog čega se okluzalne sile ravnomjerno raspoređuju na zub. To ujedno znači da će prilikom eventualnog loma oštećenja zuba biti blaža, lakše je ukloniti ostatak iz korijenskog kanala, te je, posljedično, mogućnost spašavanja zuba znatno veća. U slučaju kada korištenje klasične intrakanalne nadogradnje nije moguće zbog zavijenosti korijenskih kanala ili nedostatka prostora, odnosno kada zub ima sniženu kliničku krunu, za restauraciju se koriste endokrunice. Direktni i indirektni ispuni najrjeđe su indicirani tipovi restauracije zbog nemogućnosti da dovoljno očvrstu zubnu strukturu.

10. SUMMARY

Title: Materials for postendodontic reconstruction of the teeth

Endodontic treatment of pathological processes in the dental pulp reduces the resistance of the remaining tooth structure which can lead to breakage and ultimately tooth loss. Therefore, it is extremely important to apply correct postendodontic therapy to achieve a vertical stabilization of the remaining dental crowns, restoration of hard dental tissues and finally the restoration of teeth. Poor postendodontic reconstruction can lead to fracture of the remaining tooth structure and oral fluid passing under restoration, causing melting of the root canal filling. In order to prevent this, it is necessary to choose an adequate restoration. Types of restorations used for postendodontic therapy are intracanal upgrades (metal and non-metal, i.e. aesthetic), endocrown, direct and indirect restorative materials. At the present time, the use of aesthetic materials is convincingly superior to metal materials, due to aesthetic reasons and simpler preparation. Composite posts reinforced by glass fibre, with the appropriate adhesive cementation, imposed as the best choice because they show the modulus of elasticity similar to dentin, which is why the occlusal forces are evenly distributed on the tooth. This also means that possible fractures of tooth are not so severe, it is easier to remove the remains from the root canal, and consequently the possibility of saving the tooth is much higher. If the use of classical intracanal upgrade is not possible, because of complex root canal structure or a lack of space, or when restoring teeth with reduced clinical crown, endocrowns will be used. Direct and indirect restoratives are the rarest indicated types of restoration due to their inability to sufficiently harden and support tooth structure.

11. LITERATURA

1. Wagnild GW, Mueller KI. Restoration of endodontically treated teeth. U: Cohen S. Burns RC (ur.). Pathways of the pulp. St. Louis: Mosby; 1998. p. 691-717.
2. Simeon P. Poslijeendodontska rekonstrukcija zubne krune. Zagreb: Stomatološki fakultet Sveučilišta u Zagrebu; 1993.
3. Messer HH, Wilson PR. Preparation for restoration and temporization. U: Walton RE, Torabinejad M. (ur.) Principles and practice of endodontics. Philadelphia:WB Saunders Company; 2002. p. 268-81.
4. Mehulić K, Šuligoj B. Protetska sanacija endodontski liječenih zuba. Sonda. 2009;5:23-5.
5. Zajc I. Vlaknima ojačane nadogradnje. Zagreb: Stomatološki fakultet Sveučilišta u Zagrebu; 2007.
6. Šutalo J. Patologija i terapija tvrdih zubnih tkiva. Zagreb: Grafički zavod Hrvatske; 1994.
7. Larson TD, Douglas WH, Geistfeld RE. Effect of prepared cavities on the strength of teeth. Oper Dent. 1981;6:2-5.
8. Dentatus [Internet]. Spånga: Dentatus; 2015 [citirano 17.6.2015]. Dostupno na: <http://dentatus.com/dental-products/dentatus-classic-surtex-post/>
9. Rovatti L, Mason PN, Dallari A. The Estetical Endodontic Posts. Proceedings from 2nd international symposium S. Margherita Ligure, Italy. 1998;12-16.

10. Koleski D. Adhezivno cementiranje estetskih intrakanalnih kolčića. Zagreb: Stomatološki fakultet; 2007.
11. Negovetić-Mandić V, Pandurić V. Estetski intrakanalni kolčići. Sonda. 2003;8:50-3.
12. Čatović A, Vukšić J, Seifert D, Bergman-Gašparić L. Suvremeni sustavi nadogradnje avitalnih zuba – estetska i biomehanička učinkovitost. Medix. 2007;71:157-8.
13. Ivoclar Vivadent [Internet]. Schaan: Ivoclar Vivadent; 2015 [citirano 10.6.2015]. Dostupno na: www.ivoclarvivadent.com
14. Zalkind M, Hochman N. Direct core buildup using a preformed crown and prefabricated zirconium oxide post. J Prosthet Dent. 1998;80:527-32.
15. Vall-cer [Internet]. Ljubljana: Vall-cer; 2015 [citirano 17.6.2015]. Dostupno na: <http://www.vall-cer.com/zirconia-post-vallpost/>
16. Watzke R. Pouzdano i univerzalno adhezivno cementiranje. Dental Tribune. 2015;1:32-3.
17. Zarone F, Sorretino R, Apicella D, Valentino B, Ferrari M, Aversa R, Apicella A. Evaluation of the biomechanical behavior of maxillary central incisors restored by means of endocrowns compared to a natural tooth: a 3D static linear finite elements analysis. Dent Mater. 2006;22:1035-44.

18. Raymond C, Payant L. In Vitro Fracture Strength Evaluation of Ceramic Endo-Crowns with an In-Ceram Core. Univ Laval [Internet]. 2004 [citirano 21.6.2015].
Dostupno na: <http://www.fmd.ulaval.ca/ckfinder/userfiles/files/2004-11.pdf>
19. Katalinić I, Jakovac M. Endokrunice. Sonda. 2011;12:72-4.
20. Kerstin B, Andrej M, Kielbassa M. Dentinski adhezijski sistemi u korijenskom kanalu. Quintessence Int. 2005;9:749-58.
21. Veselinović V, Todorović A, Lisjak D, Lazić V. Restoring endodontically treated teeth with all-ceramic endo-crowns-case report. Stom Glas. 2008;55:54-64.
22. Fages M, Bennasar B. The Endocrown: A Different Type of All-Ceramic Reconstruction for Molars. J Can Dent Assoc [Internet]. 2013 [citirano 10.6.2015]. Dostupno na: <http://www.jcda.ca/article/d140>
23. Peutzfeld A. Resin composites in dentistry: the monomer systems. Eur J Oral Sci. 1997;105:97-116.
24. Berg JH. Glass ionomer cements. Pediatr Dent. 2002;24:430-8.
25. Smales RJ, Ngo HC, Yip KH, et al. Clinical effects of glass ionomer restorations on residual carious dentin in primary molars. Am J Dent. 2005;18:188-93.
26. Ngo HC, Mount G, McIntyre J, et al. Chemical exchange between glass-ionomer restorations and residual carious dentine in permanent molars: an in vivo study. J Dent. 2006;34:608-13.

27. Kovarik RE, Haubenreich JE, Gore D. Glass ionomer cements: a review of composition, chemistry, and biocompatibility as a dental and medical implant material. *J Long Term Eff Med Implants*. 2005;15:655-71.
28. Wilder AD Jr, Swift EJ Jr, Thompson JY, McDougal RA. Effect of finishing technique on the microleakage and surface texture of resin modified glass ionomer restorative materials. *J Dent*. 2000;28:367-73.
29. Imperato JC, Garcia A, Bonifacio CC, i sur. Color stability of esthetic ion releasing restorative materials subjected to pH variations. *J Dent Child*. 2007;74:189-93.
30. Nicholson JW, Czarnecka B. The biocompatibility of resin-modified glass-ionomer cements for dentistry. *Dent Mater*. 2008;24:1702-8.
31. Onal B, Pamir T. The two-year clinical performance of esthetic restorative materials in non cervical lesions. *J Am Dent Assoc*. 2005;136:1547-55.
32. Miletić I, Anić I, Bago I, Baraba A. Stakleno-ionomerni cementi. *Vjesnik dentalne medicine*. 2011;2:15-8.
33. Dukić W. Indirektne kompozitne restauracije. *Sonda*. 2011;12:59-60.
34. SO Dental Surgery [Internet]. Sydney: SO Dental Surgery; 2015 [citirano 12.6.2015]. Dostupno na: <http://dentistchatswoodydney.com.au/treatments/>
35. Rosenstiel SF, Land MF, Fujimoto J. Contemporary fixed prosthodontics 3rd edition. St. Louis: Mosby; 2001.
36. Grgečić J. Zlatni, kompozitni i keramički inlay. *Sonda*. 2004; 6:58-61.

37. Sofortimplantate [Internet]. Sopron: Sofortimplantate; 2015 [citirano 12.6.2015].
Dostupno na: <http://www.sfortimplantate.net/amalgamsanierung/keramik-inlays>
38. Žunar I. Adhezijsko cementiranje estetskih intrakanalnih kolčića. Zagreb: Stomatološki fakultet. 2006. Diplomski rad.
39. Lazić B. Cementi i cementiranje u fiksnoprotetskoj terapiji. Sonda. 2004;6:62-6.
40. Barjau-Escribano A, Sancho-Bru JL, Forner-Navarro L, Rodriguez-Cervantes PJ, Perez-Gonzalez A, Sanchez-Marin FT. Influence of prefabricated post material on restored teeth: fracture strength and stress distribution. Oper Dent. 2006;31:47-54.
41. Lanza A, Aversa R, Rengo S, Apicella D, Apicella A. 3D FEA cemented steel, glass and carbon posts in a maxillary incisor. Dent Mater. 2005;21:709-15.
42. Fredriksson M, Astback J, Pamenius M, Arvidson K. A retrospective study of 236 patients with teeth restored by carbon fiber-reinforced epoxy resin posts. J Posth Dent. 1998;80:230-5.
43. Dilmener FT, Sipahi C, Dalkiz M. Resistance of three new esthetic post and core systems to compressive loading. J Prosthet Dent. 2006;95:130-6.
44. Qing H, Zhu Z, Chao YL, Zhang WQ. Invitro evaluation of the fracture resistance of anterior endodontically treated teeth restored with glass fiber and zircon posts. J Prosthet Dent. 2007;97:93-8.

12. ŽIVOTOPIS

Brigita Coha rođena je 21. rujna 1990. godine u Zagrebu. Osnovnu školu Veliko Trgovišće završava 2005. godine, nakon čega upisuje Opću gimnaziju Antuna Gustava Matoša u Zaboku te istu završava 2009. godine s odličnim uspjehom. Iste godine upisuje Stomatološki fakultet Sveučilišta u Zagrebu na kojem apsolvira 2015. godine s prosječkom ocjena 4,40.

Godine 2013. nagrađena je za najbolji studentski rad u kategoriji indirektnih ispuna u sklopu natječaja Ivoclar Vivadent, a 2014. godine sudjelovala je na radnom tečaju u Lihtenštajnu na temu „Novi trendovi u modernoj estetici i restaurativnoj stomatologiji“. Autor je stručnog članka u studentskom časopisu Sonda.

U svrhu dodatnog usavršavanja volontirala je na Zavodu za oralnu kirurgiju 2013. i 2014. godine te na Zavodu za endodonciju i restaurativnu stomatologiju 2014. godine. Tijekom studija asistirala je u nekoliko stomatoloških poliklinika u Zagrebu.