

Suvremeni aspekt endodontskog liječenja

Bunjić, Nikolina

Master's thesis / Diplomski rad

2020

Degree Grantor / Ustanova koja je dodijelila akademski / stručni stupanj: **University of Zagreb, School of Dental Medicine / Sveučilište u Zagrebu, Stomatološki fakultet**

Permanent link / Trajna poveznica: <https://um.nsk.hr/um:nbn:hr:127:398813>

Rights / Prava: [Attribution-NonCommercial 4.0 International/Imenovanje-Nekomercijalno 4.0 međunarodna](#)

Download date / Datum preuzimanja: **2025-01-28**



Repository / Repozitorij:

[University of Zagreb School of Dental Medicine Repository](#)





Sveučilište u Zagrebu

Stomatološki fakultet

Nikolina Bungić

SUVREMENI ASPEKT ENDODONTSKOG LIJEČENJA

DIPLOMSKI RAD

Zagreb, 2020.

Rad je ostvaren na Zavodu za endodonciju i restaurativnu stomatologiju Stomatološkog fakulteta Sveučilišta u Zagrebu.

Mentor rada: doc. dr. sc. Valentina Brzović Rajić, Zavod za endodonciju i restaurativnu stomatologiju, Stomatološki fakultet Sveučilišta u Zagrebu.

Lektor hrvatskog jezika: Irena Prgomet, mag. educ. philol. croat.

Lektor engleskog jezika: Adriana Čudina Ružić, prof. engleskog i njemačkog jezika i književnosti

Sastav povjerenstva za obranu diplomskog rada:

1. _____
2. _____
3. _____

Datum obrane rada: _____

Rad sadrži:

47 stranica

11 slika

1 CD

Rad je vlastito autorsko djelo, koje je u potpunosti samostalno napisano uz naznaku izvora drugih autora i dokumenata korištenih u radu. Osim ako nije drukčije navedeno, sve ilustracije (tablice, slike i dr.) u radu su izvorni doprinos autora diplomskog rada. Autor je odgovoran za pribavljanje dopuštenja za korištenje ilustracija koje nisu njegov izvorni doprinos, kao i za sve eventualne posljedice koje mogu nastati zbog nedopuštenog preuzimanja ilustracija, odnosno propusta u navođenju njihovog podrijetla.

Zahvala

Zahvaljujem svojoj mentorici doc. dr. sc. Valentini Brzović Rajić na ukazanoj pomoći i vodstvu prilikom izrade ovog diplomskog rada.

Hvala prijateljima iz grupe koji su mi smijehom uljepšali studentske dane.

Najveća hvala mojim roditeljima, kojima posvećujem ovaj rad. Hvala na bezuvjetnoj ljubavi, strpljenju i podršci. Hvala vam što vjerujete u mene, bez vas ne bih uspjela.

Hvala mojim sestrama što su uvijek tu uz mene. Hvala mom bratu Luki, mom anđelu, bez kojeg danas ne bih bila to što jesam.

Hvala mom Mati na motiviranju, razumijevanju i ljubavi. Hvala ti što si moj oslonac.

Zahvaljujem se i Tebi na svim milostima, snazi i pomoći.

SUVREMENI ASPEKT ENDODONTSKOG LIJEČENJA

Sažetak

Suvremeni aspekt endodontskog liječenja teži primjeni inovativnih tehnika i materijala te uspostavljanju bioloških procesa i regeneraciji tkiva u svrhu očuvanja žvačne, estetske i fonetske funkcije zuba. Radiološka dijagnostika također je nezamjenjiva u endodonciji. Uz najčešću primjenu dvodimenzionalne snimke, 3D prikaz omogućuje bolju vizualizaciju zubnih struktura, stoga se CBCT koristi kao suvremena tehnika snimanja u svrhu kvalitetnijeg i pouzdanijeg prikaza pojedinih struktura i kliničkih situacija. Ručni instrumenti od nehrđajućeg čelika produžuju vrijeme trajanja terapijskog postupka. Vjerojatniji je nastanak transportacije kanala jer se instrumenti zbog krutosti slabije prilagođavaju zakrivljenim kanalima. Razvojem Ni-Ti legura i strojnih tehnika instrumentacije postiže se brža i kvalitetnija instrumentacija korijenskih kanala. Aktivacija intrakanalne otopine za kemijsku obradu i dezinfekciju korijenskih kanala omogućuje bolji protok i obradu složenog intrakanalnog sustava nakon mehaničkog čišćenja. U odnosu na konvencionalne tehnike ispiranja, poboljšano je uklanjanje debrisa i zaostatnog sloja te je značajnija redukcija bakterija. Uspješnost endodontskog liječenja ovisi i o trodimenzionalnom brtvljenju korijenskih kanala koje bi trebalo omogućiti biološki odgovor cijeljenjem upalom promijenjenog prostora. Danas je naglasak na primjeni bioaktivnih i regenerativnih materijala jer njihova antibakterijska i biokompatibilna svojstva omogućuju snažnu vezu s tkivom te potiču njegovu regeneraciju. Endodontsko liječenje završava postavljanjem trajne restauracije, a pravovremena rekonstrukcija zuba nužan je preduvjet za očuvanje zuba i svih njegovih funkcija.

Suvremeni aspekt endodontskog liječenja, osim primjene inovativnih terapijskih i dijagnostičkih postupaka, predlaže liječenje zuba pri jednom posjetu stomatologu te provedbu kontrolnih kliničkih i radioloških pregleda pet godina po završetku endodontskog liječenja.

Ključne riječi: CBCT, strojni sustavi, aktivacijska dezinfekcija, bioaktivni materijali

CONTEMPORARY ASPECT OF ENDODONTIC TREATMENT

Summary

The contemporary aspect of endodontic treatment is aimed at application of innovative techniques and materials, establishing biological processes and tissue regeneration, in order to preserve the masticatory, aesthetic and phonetic function of teeth. Radiological diagnostics is indispensable in endodontics. With the most common use of two-dimensional imaging, 3D imaging allows better visualization of dental structures, therefore CBCT is used as a modern imaging technique for the purpose of better and more reliable representation of individual structures and clinical situations. Stainless steel hand instruments extend the duration of therapeutic procedure, canal transportation is more likely to occur, and instruments are less adaptable to curved canals due to their rigidity. With the development of nickel-titanium (Ni-Ti) alloys and engine-driven instrumentation techniques, faster and better instrumentation of root canals is achieved. Activation of the intracanal solution for chemical treatment and disinfection of root canals allows a better flow and treatment of the complex intracanal system after mechanical cleaning. Compared to conventional rinsing techniques, the removal of debris and smear layer is improved and bacteria are significantly reduced. The success of endodontic treatment also depends on the three-dimensional sealing of the root canals, which should enable a biological response by healing of the area modified by inflammation. Today the emphasis is placed on the application of bioactive and regenerative materials due to the fact that their antibacterial and biocompatible properties allow a strong bond with the tissue and stimulate its regeneration. Endodontic treatment ends with placement of the permanent restoration, whereas timely tooth reconstruction is a necessary prerequisite for the preservation of teeth and all their functions.

The contemporary aspect of endodontic treatment, except the application of innovative therapeutic and diagnostic procedures, implies a dental treatment in a single appointment and control clinical and radiological follow-ups five years after the end of endodontic treatment.

Keywords: CBCT, engine-driven systems, activation disinfection, bioactive materials

SADRŽAJ

1. UVOD.....	1
2. SUVREMENI DIJAGNOSTIČKO-TERAPIJSKI POSTUPCI U ENDODONCIJI	3
2.1. Radiološka dijagnostika.....	6
2.2. Strojna instrumentacija korijenskih kanala.....	11
2.2.1. Rotacijske tehnike instrumentacije	12
2.2.2. Recipročne tehnike instrumentacije.....	15
2.2.3. Adaptivni sustavi instrumentacije	16
2.2.4. Vibracijski sustavi instrumentacije	17
2.3. Aktivacijska dezinfekcija korijenskih kanala	18
2.3.1. Ultrazvučne (UZV) tehnike.....	19
2.3.2. Zvučne tehnike	21
2.3.3. Laseri.....	22
2.3.4. Ozon.....	24
2.4. Regenerativni i biokompatibilni materijali za punjenje korijenskih kanala	25
2.4.1. Mineral trioksid agregat (MTA).....	26
2.4.2. Biodentin	28
2.4.3. Biokeramika	29
2.5. Poslijeendodonska opskrba zuba	31
2.5.1. Direktne restauracije	32
2.5.2. Indirektne restauracije.....	32
3. RASPRAVA	34
4. ZAKLJUČAK	37
5. LITERATURA.....	39
6. ŽIVOTOPIS	46

Popis skraćenica

CBCT – *Cone-beam* kompjutorizirana tomografija

Ni-Ti – Nikal-titanij

NaOCl – natrijev hipoklorit

DICOM (engl. *digital imaging and communication in medicine*) – digitalni prikaz i komunikacija u medicini

FOV (engl. *field of view*) – područje gledanja

ALARA (engl. *as low as reasonably achievable*) – najniža izloženost ionizacijskom zračenju uz očuvanje dijagnostičke vrijednosti snimke

VKF – vertikalna fraktura korijena

CCW (engl. *counterclockwise*) – obrnuto od smjera kazaljke na satu

CW (engl. *clockwise*) – u smjeru kazaljke na satu

TF – engl. *twisted file*

SAF – engl. *self adjusting file*

EDTA – etilen diaminotetraoctena kiselina

UZV – ultrazvuk

PUI (engl. *passive ultrasonic irrigation*) – pasivna ultrazvučna irigacija

MTA – mineral trioksid agregat

PAD (engl. *photoactivated disinfection*) – fotoaktivirana dezinfekcija

LAD (engl. *light-activated disinfection*) – svjetlosno aktivirana dezinfekcija

LAI (engl. *laser-activated irrigation*) – laserski aktivirana irigacija

GMTA (engl. *Gray MTA*) – sivi mineral trioksid agregat

WMTA (engl. *White MTA*) – bijeli mineral trioksid agregat

Cilj je suvremene dentalne medicine očuvanje cjelovite denticije i sprječavanje gubitka zuba. Kada različiti patološki procesi (karijes, trauma, abrazija itd.) dovedu do bolesti pulpe, doktor dentalne medicine primjenjuje dijagnostičke i terapijske postupke kojima se nastoji očuvati vitalitet zuba ili spriječiti nastanak periapikalnih bolesti. Endodoncija proučava anatomske oblik, funkciju, zdravlje, ozljede i bolesti zubne pulpe i periapikalnog tkiva (1).

Zubna pulpa visoko je specijalizirano mezenhimalno tkivo smješteno u središtu zuba te čini endodontski prostor (2). Pulpa se sastoji od pulpne komore (*cavum pulpae*) s pulpnim rogovima, koja se nalazi u kruni zuba, te korijenskih kanala koji se nalaze u korijenu zuba. Korijenski kanali protežu se od pulpne komore do vrha korijena (apeksa). Imaju vrlo kompleksnu morfologiju, često su jako nepravilnog i zakrivljenog oblika te imaju brojne akcesorne kanale (1). Pulpa stvara i podupire dentin te je dio dentina koji ju okružuje. Primarna funkcija pulpe je formativna, ona potiče odontoblaste na stvaranje dentina. U ranom stadiju razvoja zuba pulpa dolazi u interakciju sa zubnim epitelom čime se potiče stvaranje cakline. Pulpa ima i induktivnu, nutritivnu, neurosenzornu i obrambenu ulogu (3).

Bolesti pulpe i periradikularnog tkiva mogu uzrokovati živi i neživi uzročnici. Mikroorganizmi koji se nalaze u zubnom karijesu glavni su uzročnici iritacije zubne pulpe i periradikularnih tkiva (3). Kada mikroorganizmi ili njihovi toksini prodru u pulpu, dolazi do stvaranja upalne reakcije (4). Pulpa se obično ne može obraniti od ovih štetnih iritansa. Njezini obrambeni mehanizmi uspijevaju privremeno spriječiti širenje infekcije i razaranje tkiva. Ako se iritacije nastave, oštećenje tkiva se širi i konačno zahvaća cijelu pulpu. Potom bakterije, njihovi nusprodukti i drugi iritansi iz nekrotične pulpe prodiru kroz kanal prema periapeksu i dovode do nastanka upalne lezije.

Razni mehanički, termički i kemijski iritansi također mogu dovesti do pulpitisa. U trenutku kada upala ne prolazi uklanjanjem uzročnika i pulpa više nema sposobnost oporavka, provodi se endodontsko liječenje zuba (3).

Primjenom inovativnih dijagnostičko-terapijskih postupaka promiče se kvalitetnija skrb pacijenata, a ujedno se umanjuju neželjeni učinci liječenja.

Svrha je rada prikazati suvremene dijagnostičko-terapijske postupke u endodontskom liječenju.

2. SUVREMENI DIJAGNOSTIČKO-TERAPIJSKI POSTUPCI U ENDODONCIJI

Preduvjet učinkovitog liječenja postavljanje je ispravne i pravovremene dijagnoze. Dijagnostički proces sastoji se od glavne pritužbe, prve informacije dobivene od pacijenta koju treba zapisati u karton, slijedi uzimanje općemedicinske i stomatološke anamneze, oralni pregled i klinički testovi.

Neizostavan dio pregleda, a ujedno i nadopuna kliničkom pregledu, analiza je RTG snimki. Rendgenogrami su dvodimenzionalne snimke koje zbog superponiranja struktura mogu skrivati mnoge detalje (3). U usporedbi s konvencionalnim radiografskim metodama koje reproduciraju trodimenzionalnu anatomiju kao dvodimenzionalnu sliku, napredak u tehnologiji omogućuje trodimenzionalnu metodu snimanja. *Cone-beam* kompjutorizirana tomografija (CBCT) može biti dodatni alat u endodontskoj dijagnostici, planiranju liječenja i praćenju pacijentovog zdravstvenog statusa. CBCT ima ograničenja, a doza zračenja pacijenata mora se uvijek uzimati u obzir pri odabiru načina dijagnostike (5).

Nakon što su obavljena objektivna i subjektivna ispitivanja te klinička testiranja postavlja se dijagnoza i planira liječenje (3). Kada je indicirano konvencionalno, odnosno nekirurško endodontsko liječenje, postupak započinje pripremom kaviteta. Uklanjanje karijesa omogućava aseptične uvjete rada, procjenu i mogućnosti restauracije prije tretmana te osigurava zdravu strukturu zuba u svrhu postavljanja odgovarajuće privremene restauracije (3). Slijedi izrada trepanacijskog kaviteta koji omogućuje provedbu endodontskog zahvata. Daljnji zahvati obavljaju se nakon postavljanja zaštitne gumene plahtice (koferdama) čime se postiže suho i čisto radno polje. Nakon aplikacije koferdama slijedi instrumentacija korijenskih kanala.

Mehanička instrumentacija korijenskih kanala postupak je kojim uklanjamo bolesno i nekrotično tkivo. Instrumentacijom širimo i oblikujemo kanal kako bi se osiguralo odgovarajuće ispiranje i punjenje (1). Ova se faza endodontskog liječenja najčešće izvodi ručnim instrumentima od nehrđajućeg čelika *step back* tehnikom, oblikujući kanal od apeksa prema koronarnom dijelu korijenskog kanala (6). Prostor korijenskih kanala često je nepravilan, zato ne može uvijek biti u potpunosti instrumentiran (3). Ručna instrumentacija produžuje vrijeme terapijskog postupka jer je nužno upotrebljavati veći broj instrumenata. Upotrebom instrumenata većih promjera i krutosti vjerojatniji je nastanak transportacije kanala (6). Također, instrumenti od nehrđajućeg čelika relativno su kruti te se slabije prilagođavaju zakrivljenim kanalima (3). Razvojem nikal-titanijskih (Ni-Ti) instrumenata mijenjaju se tehnike instrumentacije korijenskih kanala. Glavna prednost korištenja ovih

fleksibilnih instrumenata vezana je uz širenje i oblikovanje korijenskih kanala. Međutim, ni jedna tehnika instrumentacije ne postiže potpuno čišćenje korijenskih kanala (3). Nakon mehaničke instrumentacije značajan dio stijenki korijenskih kanala ostaje nezahvaćen (7). Peters i suradnici u svom istraživanju navode da je to čak 35 % površine korijenskih kanala (1). Neuspjeh u liječenju korijenskih kanala uglavnom je povezan s neučinkovitim uklanjanjem mikroorganizama iz sustava korijenskih kanala (8), stoga je kemijska obrada korijenskih kanala od iznimne važnosti. Ispiranjem korijenskog kanala, tijekom i nakon instrumentacije, uklanjaju se mikroorganizmi, ostatci mekih tkiva i komadići dentina. Također se sprječava nakupljanje ostataka u apikalnom dijelu korijenskog kanala i pogurivanje inficiranog sadržaja preko apeksa u periapikalno tkivo (1). Korištenje plastične štrcaljke s iglama različitih veličina najlakša je i najčešća tehnika ispiranja korijenskih kanala koja se provodi u kliničkoj praksi. Ispiranje iglom i štrcaljkom ipak ima svoje nedostatke. Prilikom ispiranja može doći do stvaranja mjehurića plina unutar kanala, posebno u apikalnoj trećini, uzrokovanih razgradnjom organskih ostataka otopinom natrijevog hipoklorita (NaOCl). Time je smanjen prodor sredstva za ispiranje i blokira se interakcija sredstva sa zidovima kanala te se inhibira njegovo antimikrobno djelovanje. Danas se primjenjuju različite aktivacijske tehnike koje povećavaju učinkovitost tekućina za ispiranje. To su: ultrazvučne tehnike, zvučno aktivirano ispiranje te korištenje lasera i ozona u svrhu dezinfekcije korijenskih kanala (9). Nakon završnog ispiranja i sušenja slijedi punjenje korijenskih kanala.

Klinički uspjeh materijala koji se primjenjuju u terapiji zubnog tkiva ovisi o njegovim fizikalnim i kemijskim karakteristikama, no posljednjih godina suvremena shvaćanja stavljaju naglasak i na biološku sigurnost.

Materijali koji se primjenjuju u endodontskom liječenju uglavnom su u neposrednom kontaktu s vitalnim tkivom te bi trebali biti inertni i biokompatibilni. Biološke su karakteristike materijala važne, zato što toksični materijali mogu oštetiti zdravo tkivo te uzrokovati upalni odgovor organizma. Suvremene inovativne tehnologije imaju veliki potencijal za poboljšanje kvalitete oralnog zdravlja i unapređivanje stomatološke zaštite. Bioaktivni materijali danas imaju široku kliničku primjenu u stomatologiji i medicini. Njihovom primjenom nastoji se umanjiti i ukloniti imunološki odgovor organizma. Tijekom 60-ih i 70-ih godina prošlog stoljeća otkrivena je prva generacija biomaterijala. Bioaktivni materijali imaju snažan antitumorski i antimikrobni učinak.

U kliničkom radu bioaktivni materijali pokazali su biokompatibilnost, poboljšana tehnološka i biološka svojstva, biorazgradivost, dimenzijsku i kemijsku stabilnost te antibakterijski učinak. Zbog svoje otpornosti na lom i trenje osiguravaju dugoročnost veze sa zubnim tkivom. Također, potiču reparaciju i regeneraciju zubnih tkiva. Otpuštanje fluoridnih iona iz strukture bioaktivnih materijala važan je čimbenik prevencije ponovnog karijesa i liječenja dubokih karijesnih lezija. Učinkovitost otpuštanja minerala dovodi do neposrednog i dugotrajnog povećanja razine pH što je važna klinička implikacija u zaštiti strukture zuba od štetnih učinaka svih vrsta kiselina.

Prije i nakon provedbe endodontskog terapijskog postupka nužno je provesti radiološko snimanje zuba i analizu RTG snimke kao važan aspekt planiranja i provođenja uspješne endodontske terapije zuba (1).

2.1. Radiološka dijagnostika

Radiološka dijagnostika nezamjenjiva je i pouzdana nadopuna kliničkom nalazu, postavljanju dijagnoze, određivanju anatomije endodontskog prostora, praćenju postupaka i ishoda liječenja. Rendgenska snimka osigurava identifikaciju pulpnih i periapikalnih patoloških procesa. Za endodontsko liječenje najprikladnija je standardna intraoralna periapikalna snimka, no može se koristiti i ortopantomogram (1).

DICOM (engl. *digital imaging and communication in medicine*) standard primjenjuje se kako bi se pojednostavio rad različitih platformi i njihova međusobna kompatibilnost (10). On omogućuje jednostavno snimanje, čuvanje, upravljanje i dijeljenje rendgenograma. Na digitalnim snimkama moguće je mijenjati postavke prikaza, raditi mjerenja i usporedbu s prethodnim snimkama. Također se bitno smanjuje količina zračenja (1).

Radiogrami zuba i čeljusti mogu se podijeliti na intraoralne i ekstraoralne. Podjela je temeljena na položaju receptora tijekom snimanja (11).

Intraoralni radiogrami snimke su na receptoru slike koji je uložen u usnu šupljinu pacijenta. To mogu biti aksijalne i parodontalne snimke (pojedinačne snimke zuba na kojima se prikazu dva do tri zuba) i okluzalne snimke (prikazani veći segmenti čeljusti u aksijalnoj projekciji). U dijagnostici bolesti periapikalnog područja koriste se pojedinačni radiogrami zuba, a središnja zraka cilja na vršak korijena zuba. Pojedinačne snimke su najoštrije i najjasnije prikazuju detalje snimanog zuba. Zub je prikazan u cijelosti, kao i okolni dijelovi alveolarnog grebena (11). Tijekom endodontskog liječenja potrebno je napraviti najmanje tri snimke. Prva

snimka je dijagnostička koja služi za prepoznavanje patoloških promjena, morfologiju endodontskog sustava te normalnih anatomskih struktura. Sljedeća je radna snimka s instrumentom u kanalu koja služi za određivanje radne duljine. Dodatna se snimka može napraviti kako bi se provjerio intrakanalni doseg gutaperke prije punjenja kanala. Kontrolna snimka radi se nakon završetka liječenja, a prije konačne rekonstrukcije zuba. Provjerava se doseg gutaperke u odnosu na radiološki korijen i homogenost punjenja (1).

Ortopantomografska snimka ekstraoralna je snimka koja nastaje zajedničkim okretanjem izvora zračenja i senzornog elementa. Ortopantomograf prikazuje obje čeljusti i okolne strukture. Pri snimanju rendgenska zraka prolazi i kroz suprotnu stranu glave pa dolazi do izraženog preklapanja struktura. Zbog nemogućnosti idealnog fokusiranja pojavljuje se i razlika u oštini. Prednji su zubi često slabije prikazani zbog preklapanja kralježnice, zraka u orofarinksu te fokusa. Ortopantomogram je, unatoč navedenom, vrlo koristan. Moguće je uočiti patološke procese u čeljustima, periapikalne lezije, učiniti plan terapije, procijeniti dužinu i kvalitetu punjenja. Pri endodontskom liječenju više zuba moguće je, umjesto serije intraoralnih radiograma, snimiti ortopantomograf čime smanjujemo doze zračenja (1).

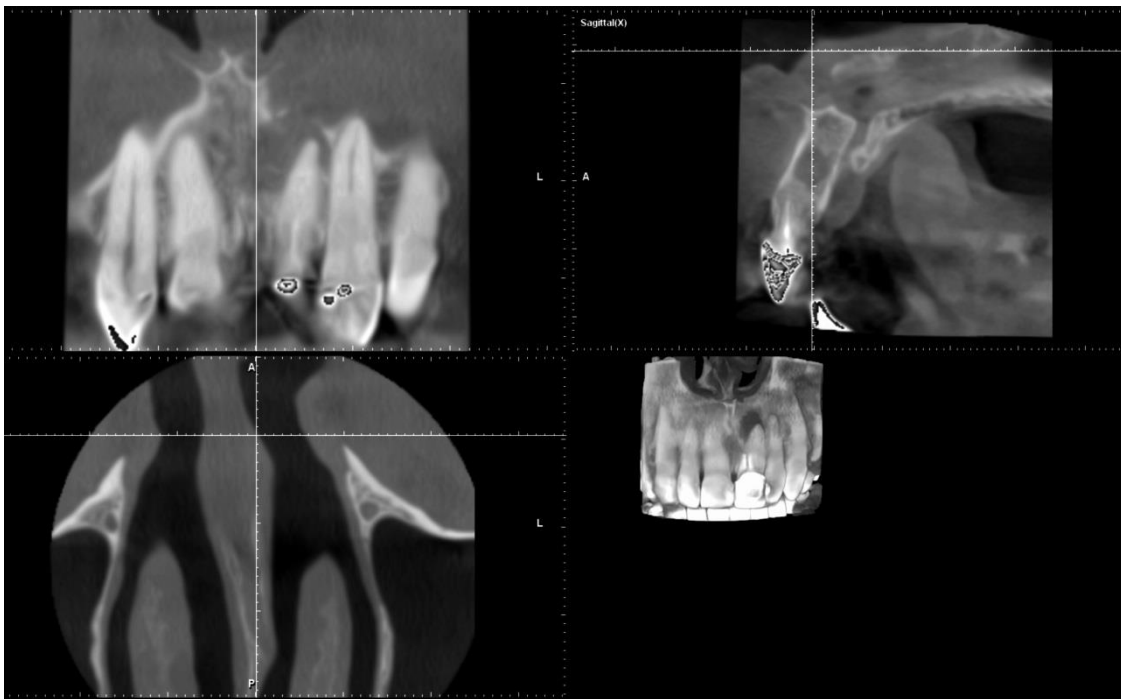Osim navedenih snimki koje su dvodimenzionalne, u endodonciji posebnu važnost čine snimke koje se temelje na 3D prikazu (12). Godine 1982. razvijen je prototip *cone beam* CT-a (CT na bazi stožaste rendgenske zrake). Primarno je razmatran za upotrebu u angiografiji, no usavršavanjem uređaja, 2001. godine na tržište dolazi prvi CBCT za komercijalnu upotrebu u maksilofacijalnoj radiologiji (1). CBCT primjenjuje konično usmjerene rendgenske zrake i dvodimenzionalni detektor. Sadrži i različite softverske mogućnosti za računalnu obradu fotografije. Princip rada uređaja temelji se na mjerenju atenuacije, odnosno slabljenja rendgenskih zraka koje se prolaskom kroz različita tkiva različito apsorbiraju. Prolaskom kroz različita tkiva zračenje slabi zbog apsorpcije i raspada zraka. Takve atenuirane zrake padaju na detektore koji mjere intenzitet rendgenskih zraka. Detektori nakon mjerenja zrake pretvaraju u električne signale. Računalo zatim sintetizira sliku na temelju podataka dobivenih iz detektora (11). CBCT zahvaljujući trodimenzionalnom prikazu omogućuje točnu vizualizaciju zubnih struktura u njihovom stvarnom prostornom prikazu u mjerilu 1 : 1 (DICOM format). Od jedne 3D snimke može se dobiti velik broj mogućih kombinacija prikaza jer se računalnim softverom vrlo jednostavno može proizvesti velik broj visoko kvalitetnih presjeka: panoramskih, aksijalnih, transverzalnih, poprečnih, kosih, sagitalnih i trodimenzionalnih (13). Pacijent se prilikom snimanja smješta u stajaći, sjedeći ili ležeći položaj, ovisno o CBCT uređaju koji se koristi. Glava mu se fiksira kako bi se izbjegli

artefakti. Snimanje započinje odabirom preglednog polja na kontrolnoj ploči. Odabire se najmanje pregledno polje interesnog područja. Dostupne su različite veličine preglednog polja, odnosno polja gledanja (FOV): S (*small*), S+, M (*medium*), M+, L (*large*), L+, XL (*extra large*) i XL+ polje. Malo (S) polje namijenjeno je zahvatima u jednom kvadrantu. Srednje (M) polje pogodno je za pregled gornjeg i donjeg zubnog luka, te kraka donje čeljusti i mandibularnog kanala. Veliko (L) polje koristi se za pregled gornje i donje čeljusti i temporomandibularnog zgloba, a ekstra veliko polje (XL) za snimanje cijelog oromaksilofacijalnog područja s gornjim dijelom cervikalne kralježnice. Dimenzije preglednih polja razlikuju se ovisno o proizvođaču uređaja. Za snimanje ciljanog područja koristi se jedna cirkularna rotacija u trajanju manjem od 30 sekundi, nakon čega računalo rekonstruira sliku oko 2 minute te se trodimenzionalna slika zatim pojavljuje na ekranu (11).

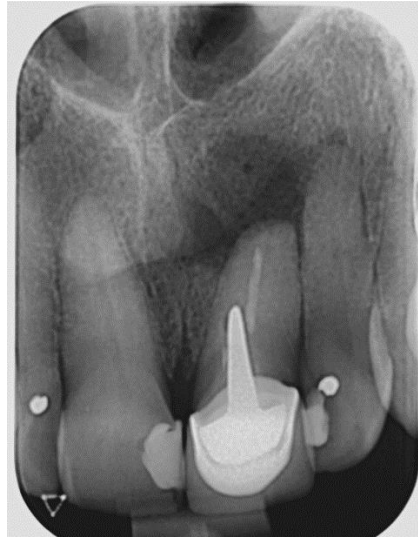
Potencijalne koristi CBCT-a moramo promatrati uz činjenicu da je efektivna doza CBCT skeniranja veća u usporedbi s periapikalnim i panoramskim snimkama (5). Izmjerene su srednje efektivne doze za veliko, srednje i malo polje gledanja (FOV) CBCT skeniranja na 212, 177 i 84 μSv . Raspon za malo polje gledanja je 5 – 146 μSv , ali mnogi strojevi postižu izloženost od oko 30 μSv na tvorničkim postavkama proizvođača. Za usporedbu, panoramski radiogram obično iznosi između 16 i 20 μSv (12). Ionizirajuće zračenje ima dokazano kumulativni, selektivni, leukemogeni, karcinogeni, teratogeni učinak i uzrokuje genetsko oštećenje. Čovjek godišnje primi ekvivalentu dozu od oko 3.5 mSv, a medicinsko osoblje oko 20 mSv. Svakodnevno smo izloženi ionizirajućem zračenju. Cilj je izložiti se u najmanjoj mogućoj mjeri, zato se poduzimaju mjere preventivnog i zaštitnog karaktera. Preventivne mjere ponajprije podrazumijevaju pravilno postavljene indikacije za dijagnostičke pretrage gdje je bolesnik izložen negativnom ionizirajućem zračenju. Također se primjenjuje načelo ALARA (engl. *as low as reasonably achievable*) što znači da doze zračenja pri snimanju moraju biti najmanjeg mogućeg intenziteta, a da se pritom postigne zadovoljavajuća kvaliteta pregleda. Prema zakonu moraju se primjenjivati mjere zaštite bolesnika i medicinskog osoblja (11).

CBCT se u endodonciji može primjenjivati u različitim fazama endodontske terapije i za različite dijagnostičke potrebe. Koristi se za procjenu morfologije i dimenzija korijenskih kanala, određivanja apikalnih i periapikalnih patologija, planiranja prije endodontske kirurgije, intraoperativne procjene te postoperativne kontrole (14). Unutarnja morfologija endodontskog prostora i kompleksna građa kanalnog sustava u izravnoj je korelaciji s planiranjem terapije i njezinim uspjehom (15). Jedan od uzroka neuspjeha liječenja

korijenskih kanala neprepoznavanje je prisutnosti svih kanala (16). Studije provedene na hrvatskoj populaciji utvrdile su prisutnost drugog meziobukalnog kanala kod gornjih prvih kutnjaka u čak 83,9 % slučajeva. Prema Waltonu, dva se korijenska kanala u meziobukalnom korijenu nalaze u 60 % slučajeva (1). CBCT se pokazao najpreciznijom metodom za otkrivanje drugog meziobukalnog kanala (16). Pokazuje prednost i kod dijagnosticiranja vertikalnih fraktura korijena (VKF). Dijagnosticiranje VKF-a često je vrlo teško i nepouzđano. S obzirom na to da se terapija sastoji od ekstrakcije takvog zuba, pogrešna dijagnoza ima ozbiljne posljedice (3). Studije pokazuju kako CBCT ima visok stupanj točnosti u otkrivanju i dijagnosticiranju VKF-a u usporedbi s konvencionalnim radiogramima. Međutim, treba ga koristiti oprezno ako se kombinacijom kliničkih testova i radiografskih pristupa nije uspjela postaviti konačna dijagnoza. Ako je kirurška ekstrakcija jedina opcija za potvrdu dijagnoze, tada se upotreba CBCT-a preporučuje kao dijagnostički alat prije kirurške intervencije kako bi se spriječilo nepotrebno kirurško djelovanje (17).



a)



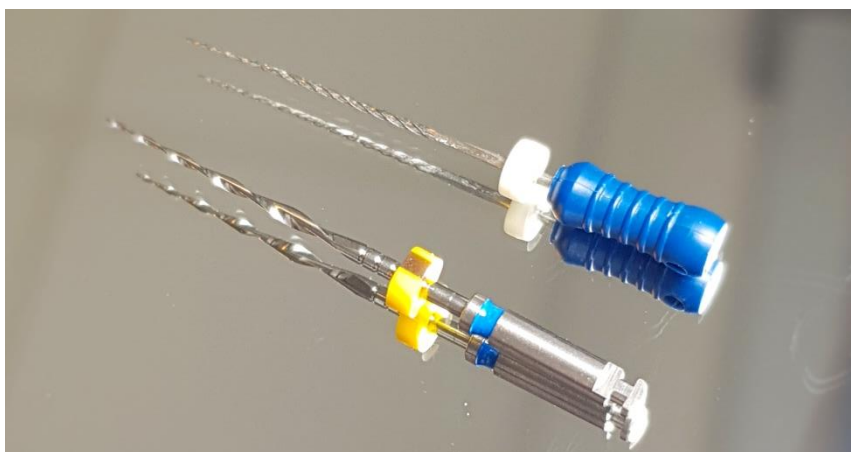
b)

Slika 1. Vertikalna fraktura maksilarnog lijevog središnjeg sjekutića, prikazana a) trodimenzionalnom tehnikom snimanja (CBCT) i b) dvodimenzionalnom tehnikom snimanja (intraoralna periapikalna snimka). Preuzeto s dopuštenjem autora: doc. dr. sc. Valentina Brzović Rajić.

CBCT omogućava otkrivanje periapikalnih radiolucencija prije nego što bi bile vidljive na konvencionalnim radiogramima. Pokazuje veću uspješnost otkrivanja apikalnog parodontitisa zuba s ireverzibilnim pulpitisom u odnosu na intraoralne snimke (5). CBCT se pokazao superiornijim u dijagnosticiranju eksterne resorpcije korijena u odnosu na panoramske snimke, konvencionalne i digitalne periapikalne snimke. Eksterna resorpcija korijena ima složenu etiologiju i njegova klasifikacija ovisi o lokaciji i faktorima koji potiču njezin nastanak. Kod trajnih zuba obično nastaje zbog traume, ortodontskih pokreta, tumora i erupcije zuba. Rana je dijagnostika neophodna jer se faktor koji uzrokuje resorpciju mora ukloniti čim se promjene primijete (18). Dvodimenzionalna snimka također daje ograničene informacije o veličini, lokalizaciji i opsegu interne resorpcije. Buko-palatalni opseg unutarnje resorpcijske korijena može se precizno procijeniti CBCT-om. Ove informacije mogu biti relevantne pri određivanju prognoze liječenja (12). Određene studije pak pokazuju da nema statistički značajne razlike u dijagnosticiranju interne resorpcije korijena pri korištenju CBCT-a i periapikalne snimke (19). CBCT prevladava mnoga ograničenja periapikalne snimke. Računalna tomografija s konusnim snopom koristi se ionizirajućim zračenjem, stoga nije bez rizika. Koristi od CBCT dijagnostike moraju nadmašiti potencijalne rizike (5).

2.2. Strojna instrumentacija korijenskih kanala

Uvođenje nikal-titanske legure u kasnim 80-ima dovodi do revolucije u endodonciji. Ni-Ti instrumenti pokazuju veću fleksibilnost, kvalitetniju i kraću obradu korijenskih kanala. Ovi instrumenti prevladavaju problem krutosti i male otpornosti na ciklički zamor koji pokazuju instrumenti od nehrđajućeg čelika (20).



Slika 2. Prikaz ručnog instrumenta od nehrđajućeg čelika (proširivač, #30) i instrumenta za strojnu endodonciju od Ni-Ti legure (*EndoPilot F6 SkyTaper*; #30).

Ni-Ti leguru nazivamo i materijalom s memorijom jer se nakon deformacije vraća u prvobitan položaj (engl. *shape memory*) (3). Ni-Ti legura može postojati u dvije različite temperaturno ovisne kristalne faze nazvane martenzit (faza niske temperature) i austenit (faza visoke temperature). Svojstvo memorije nastaje kao rezultat prelaska legure iz jedne faze u drugu (21). Instrumenti od nikal-titanija pokazuju svojstvo superelastičnosti. Prema nekim radovima tri puta su elastičniji pri savijanju i torziji od instrumenata izrađenih od nehrđajućeg čelika, a otporniji su i na pucanje (6).

Konvencionalni Ni-Ti instrumenti uglavnom se sastoje od austenitne faze. Unatoč izraženom svojstvu superelastičnosti zbog načina proizvodnje pokazuju manju otpornost na lom. Promjenama kemijskog sastava i termo-mehaničkim postupcima u fazi proizvodnje poboljšavaju se svojstva instrumenata, a negativne se strane smanjuju. Jedan od prvih postupaka s ciljem poboljšavanja svojstava instrumenata je elektropoliranje površine instrumenata nakon izrade. Elektropoliranjem se povećava učinkovitost rezanja i smanjuju negativna svojstva proizašla iz procesa proizvodnje (22).

U 2007. godini *Tulsa Dental* razvila je novu Ni-Ti leguru poznatu kao M-žica (engl. *M-Wire*), sastavljenu od nitinola 508 koja se podvrgava jedinstvenoj termičkoj obradi na različitim temperaturama. U usporedbi s instrumentima proizvedenim od konvencionalnih Ni-Ti legura, instrumenti izrađeni od legure M-žice imaju veću otpor na ciklički zamor i poboljšana mehanička svojstva (22).

Razvojem legura instrumenti se počinju raditi od žica s kontroliranom memorijom (engl. *controlled memory wire*) koje imaju veći otpor na ciklički zamor, veću fleksibilnost i manju mogućnost transportacije apeksnog otvora. Instrumenti proizvedeni električnim pražnjenjem (engl. *electric discharge machining*) pokazuju veću otpornost na lom i povećavanje otpora na ciklički zamor (22).

Instrumenti se razlikuju i svojim dizajnom, a prema obliku reznog dijela instrumenta dijele se na one s reznom plohom, reznim bridom i ostale. Konicitet instrumenta označava porast promjera radnog dijela instrumenta po jedinici dužine. Konicitet im je uglavnom veći od standardnih ručnih instrumenata i iznosi od 2 % do 8 %, a u nekim sustavima može varirati na pojedinim dijelovima istog instrumenta (1).

Premda postoje ručni nikal-titanijski instrumenti, oni ipak nisu našli veliku primjenu u ručnoj obradi kanala zbog svojstva elastičnosti koje smanjuje njihovu reznu učinkovitost (1). U usporedbi s ručnim Ni-Ti instrumentima, strojnom obradom se postiže pravilniji oblik kanala s manje proceduralnih pogrešaka tijekom instrumentacije te smanjenje pucanja instrumenta (6). Strojni se instrumenti mogu rabiti pomoću specijalnih endodontskih kolječnika s kontrolom okretnog momenta i broja okretaja. Određeni sustavi nude mogućnost automatskog pokretanja rotacije u obrnutom smjeru u slučaju blokade instrumenta kao i integriranog apeks-lokatora, koji su ugrađeni u strojeve različitih izvedbi. Sustavi za strojnu obradu korijenskih kanala mogu se podijeliti na: rotacijske, recipročne, adaptivne i vibracijske sustave (1).

2.2.1. Rotacijske tehnike instrumentacije

Od 90-ih godina do danas rotacijski sustavi doživjeli su revolucionarne promjene u konstrukciji i fizičkim svojstvima korištenih Ni-Ti legura. Svrha je promjena razviti rotacijski sustav koji snažno reže i uklanja dentin, a također je otporan na lom čak i kod uskih i zakrivljenih kanala koji su najizazovniji za instrumentaciju. Poboljšanje rotacijskih sustava dovodi do pojednostavljene faze čišćenja i oblikovanja, te smanjenja broja korištenih

instrumenata uz očuvanje izvornog oblika pripremljenih korijenskih kanala. Rotacijski sustavi mogu se podijeliti na pet generacija (23):

Prva generacija okarakterizirana je pasivnim reznim rubom, a koristio se veći broj instrumenata za postizanje optimalnih rezultata. Instrumenti sadrže fiksni konus 0,04 – 0,06 preko cijele radne duljine. Neki od sustava su: *Profile-Dentsply* (1993.), *Quantec-SybronEndo* (1996.) i *GT sustav-Dentsply* (1998.).

Druga generacija koristi se instrumentima koji imaju aktivne rezne rubove s većom učinkovitošću rezanja, stoga je broj instrumenata potrebnih za potpuno čišćenje i oblikovanje manji u usporedbi s prethodnom generacijom. Značajni sustavi ove generacije su *ProTaper Universal-Dentsply*, *K3-SybronEndo*, *I Race* i *I Race Plus-FKG Dentaire*.


Treća generacija smanjuje ciklički zamor instrumenta i povećava otpornost na lom termičkom obradom Ni-Ti legura. Povećava se fleksibilnost i sigurnost pogotovo u zakrivljenim korijenskim kanalima. *K3 XF Files-SybronEndo*, *HyFlex CM-Kolten* i *Vortex Blue (Dentsply Tulsa)* neki su od sustava u ovoj skupini.

Četvrta je generacija karakterizirana rotacijskim i recipročnim kretanjama. Koristi se samo jedan instrument za čišćenje, širenje i oblikovanje korijenskih kanala. *Wave One-Dentsply*, *SAF-ReDent Nova* i *Reciproc-VDW* sustavi su ove generacije.

Peta generacija poboljšanim dizajnom instrumenta povećava učinkovitost rezanja dentina, uklanjanje debrisa te povećava otpornost na lom. Unatoč činjenici da se četvrta generacija instrumenata temelji na recipročnim kretanjama, neki sustavi pete generacije koriste stalnu rotacijsku kretanju (*Revo-S* i *One Shape*). Neki od sustava pete generacije su i *HyFlex EDM*, *F360*, *F6 SkyTaper*.



Slika 3. *EndoPilot* uređaj (*Komet Dental, Lemgo, Njemačka*).



Slika 4. *F6 SkyTaper* instrumenti za strojnu endodonciju.

Većina instrumenata rotacijskih sustava napravljena su s nerežućim vrhom kako bi se smanjila mogućnost pogrešaka tijekom instrumentacije i loma instrumenta. Instrumenti jednakog koniciteta duž cijelog instrumenta uzrokuju više uvijanja i blokade instrumenta u korijenskom kanalu od onih čiji je konicitet graduirajući ili promjenjiv (24). Rotacijski sustavi koriste pokrete stalne rotacije od 360 stupnjeva uz određenu brzinu. Preporučena brzina za većinu rotacijskih sustava je između 250 – 500 okretaja po minuti. Veća brzina dovodi do

veće mogućnosti za nastanak loma instrumenta. Okretni moment ili tork sila je koja djeluje na objekt u rotaciji. Tork je manji kod manjih i manje suženih instrumenata, a veći za veće i koničnije instrumente. Što je veći tork, veća je učinkovitost rezanja, ali je veći i rizik od loma instrumenta (24). Manji tork smanjuje učinkovitost rezanja te je napredak instrumenta u kanalu otežan (25). Tork raste u uskim i zakrivljenim kanalima te instrumentima s većim promjerom. Kako se brzina povećava, okretni se moment smanjuje čime se nadoknađuje negativan učinak povećane brzine na ciklički zamor (24). Pretklinička priprema i uporaba rotacijskih sustava prema posebnim smjernicama smanjuje učestalost *zaključavanja*, deformacije i loma instrumenta (25).

2.2.2. Recipročne tehnike instrumentacije

Rani problem rotacijskih sustava bila je unutarnja krutost instrumenta. Ona nije dozvoljavala instrumentu u kontinuiranoj rotaciji da proširi kanal do apeksa bez izbjegavanja proceduralnih pogrešaka. Iz tog razloga počinju se primjenjivati recipročne kretnje (26). Recipročna kretanja kombinira okret instrumenta u smjeru obrnutom od smjera kazaljke na satu (engl. *counterclockwise*, CCW) s onima u smjeru kazaljke na satu (engl. *clockwise*, CW) (24).

Recipročna kretanja prvi put se pojavljuju 1964. godine s *Giromatic* sistemom (*MicroMega*), no zbog brojnih proceduralnih grešaka ubrzo se prestaje koristiti. Razvojem Ni-Ti legura vraća se popularnost recipročnih kretanja. Roane i suradnici predstavljaju *balanced-force* tehniku za instrumentaciju zavijenih kanala. Ova tehnika uključuje kombinaciju nejednakih CW i CWW pokreta te ručnih instrumenata. Koncept instrumentacije sa samo jednim instrumentom predstavlja Yared, koristeći *ProTaper F2* instrument (*Dentsply Tulsa Dental Specialties*) s nejednakim CW i CCW kretanjama (144° CW i 72° CCW). Na temelju ovog dostignuća te daljnjim razvojem recipročne kretanje na tržištu se pojavljuju *WaveOne* (*Dentsply Tulsa Dental Specialties*) i *Reciproc* (VDW, München, Njemačka) (27).

Reciproc sustav sastoji se od tri instrumenta: *R25* (crveni, 25/0,08), *R40* (crni 40/0,06), *R50* (žuti, 50/0,05) i pripadajućeg motora (VDW *Silver* ili *Gold Reciproc*, VDW GmbH, München, Njemačka) te pripadajućih papirnatih štapića za sušenje korijenskih kanala (engl. *paper points*) i gutaperka štapića. Ovaj koncept ima brojne prednosti u odnosu na klasične rotacijske Ni-Ti sustave. Veća vremenska učinkovitost posljedica je korištenja jednog instrumenta za pripremu svih kanala bez potrebe za prethodnom pripremom kanala ručnim instrumentom.

Instrumenti su izrađeni od M-žice koja im daje najveću fleksibilnost i otpornost na ciklički zamor. *Reciproc* rabi CCW kretanju od 150° koja zahvaća i reže dentin te CW kretanju od 30° koja uklanja dentin i smanjuje opterećenje na instrument (28).

WaveOne također koristi koncept instrumentacije korijenskih kanala sa samo jednim instrumentom. Sustav se sastoji od triju instrumenta, dostupnima u trima različitim duljinama od 21, 25 i 31 mm (29). Instrument *WaveOne Small* (žuta) koristi se u finim kanalima. Veličina je ISO 21 s kontinuiranim konusom od 6 %. Osnovni instrument *WaveOne* (crvena) koristi se u većini kanala. Veličina vrha je ISO 25 s apikalnim konusom od 8 % koji se smanjuje prema koronalnom kraju. Instrument *WaveOne Large* (crna) koristi se u velikim kanalima. Veličina vrha je ISO 40 i apikalni konus od 8 % smanjuje se prema koronalnom kraju. *WaveOne* koristi CCW kretanju od 150°, a slijedi ga CW pokret od 30°. Potrebna su tri recipročna ciklusa kako bi se postigao puni krug (30). *WaveOne* instrumenti ne mogu se ponovno sterilizirati te je preporučena njihova jednokratna uporaba (29).

WaveOne Gold (*Dentsply Maillefer*, Ballaigues, Švicarska) novi je sustav koji je zamijenio *WaveOne*. *WaveOne Gold* poboljšan je primjenom zlatne žice i novog dizajna s poprečnim presjekom u obliku paralelograma s dvije oštrice. *Reciproc* je nedavno također unaprijeđen do *Reciproc Blue* sustava pomoću inovativne toplinske obrade koja transformira molekularnu strukturu legure i daje instrumentu plavu boju. Oba proizvođača *Reciproc Blue* i *WaveOne Gold* tvrde da toplinski tretmani povećavaju fleksibilnost i otpornost na ciklični umor instrumenata (31).

Recipročni pokret omogućuje duži životni vijek instrumenta jer dolazi do povećanja otpornosti na ciklički zamor materijala. Također ne smanjuje učinkovitost rezanja dentina i ima odgovarajuću sposobnost oblikovanja korijenskog kanala. Instrumenti koji koriste recipročni pokret otporniji su na lom u usporedbi s instrumentima koji koriste kontinuiranu rotacijsku kretanju (32).

2.2.3. Adaptivni sustavi instrumentacije

TF (engl. *twisted file*) *Adaptive* (*SybronEndo*, Orange, SAD) endodontski je sustav nastao 2013. godine. Sustav sadrži novi endodontski motor (*Elements Motor*) koji nudi kombinirano rotacijsko i recipročno kretanje. Cilj je ovog motora spriječiti lom instrumenata umanjivanjem naprezanja koje se nakuplja na Ni-Ti instrumentima tijekom instrumentacije kanala. Tijekom rada instrumenta, motor se na trenutak zaustavi kad dosegne rotaciju CW od

600°, a zatim se ponovno pokrene ponavljajući CW rotaciju za isti iznos. Ako instrument zapne u dentinu ili materijalu za punjenje korijenskih kanala zbog povećanog naprezanja, motor prebacuje rotacijsku kretnju na recipročnu. Kutovi reciprokcije nisu fiksni već motor mijenja CW i CCW kretnje od 600/0° do 370/50°, ovisno o naprezanju unutar kanala. Adaptivno kretanje povećava prednosti recipročne kretnje, a smanjuje njezine nedostatke. Kada se instrument ne napreže unutar korijenskog kanala, kretnja je rotacijski isprekidana, omogućava bolju rezu učinkovitost i uklanjanje debrisa te smanjuje jatrogene pogreške. Pri povećanom naprezanju kretnja se mijenja u recipročnu smanjujući rizik od loma instrumenta bez utjecaja na učinkovitost (33).

Instrumenti *TF Adaptive* sustava proizvode se postupkom uvijanja i termomehaničke obrade Ni-Ti legure (R-faza) čime se povećava fleksibilnost i otpornost na lom (34). *Adaptive* sustav koristi tri instrumenta za instrumentaciju korijenskih kanala. Instrumenti su dostupni u dva seta, jedan set za uže kanale, a drugi za srednje i velike kanale. Kad se radna duljina kanala teško postiže ručnim instrumentom ISO #15, koristi se SM (*small*) set. Set sadrži instrumente: SM1 (zeleni prsten, veličina 20, konicitet 0,04), SM2 (žuti prsten, veličina 25, konicitet 0,06), SM3 (crveni prsten, veličina 35, konicitet 0,04). Kad se radna duljina lagano postiže ručnim instrumentom ISO#15, koristi se ML (*medium/large*). Set sadrži instrumente: ML1 (dva zelena prstena, veličina 25, konicitet 0,08), ML2 (dva žuta prstena, veličina 35, konicitet 0,06), ML3 (dva crvena prstena, veličina 50, konicitet 0,04) (35).

Ekstruzija debrisa preko apikalnog otvora tijekom instrumentacije može dovesti do jakog postoperativnog upalnog odgovora, praćenog boli i oticanjem. Uspoređujući rotacijske, recipročne i adaptivne tehnike instrumentacije, nije utvrđena značajna statistička razlika u količini debrisa ekstrudiranog preko apeksa (36). Adaptivni sustavi u odnosu na recipročne i kontinuirane rotacijske sustave pokazuju veći otpor na ciklički zamor i manju torzijsku napetost što ga čini otpornijim na lom (33).

2.2.4. Vibracijski sustavi instrumentacije

U vibracijske sustave instrumentacije spada SAF (*Self Adjusting File, ReDent Nova, Ra'nana*, Izrael) sustav koji se na tržištu pojavljuje 2010. godine (1). Ovaj sustav koristi jedan instrument za instrumentaciju korijenskog kanala. Ravnomjerno uklanja slojeve dentina iz cijelog korijenskog kanala prilagođavajući se morfologiji kanala. Ima mogućnost

istovremenog ispiranja korijenskih kanala te postiže minimalno invazivnu instrumentaciju korijenskih kanala (37).

SAF je šuplji instrument koji se sastoji od stlačive Ni-Ti rešetke cilindričnog oblika debljine 120 μm i promjera 1,5 do 2 mm. Kad se instrument umetne u korijenski kanal, uzdužno se prilagođava obliku kanala, kao i ostali Ni-Ti instrumenti, i poprečnom presjeku. U okruglom kanalu postiže okrugli presjek, a u ovalnom ili ravnom kanalu postiže ravan ili ovalni presjek pružajući trodimenzionalnu prilagodbu. Površina instrumenta ima abrazivnu površinu kojom reže dentin pokretima naprijed-nazad. SAF radi na principu vertikalnih vibracija s frekvencijom od 3000 do 5000 u minuti i amplitudom od 0,4 mm. Takve vibracije mogu se postići s kolječnicima *KaVo GENTLE power*, s *3LDSY* nastavkom (*360_free rotation*; *Kavo*, Biberach Riss, Njemačka), *MK-Dent* nastavkom (*360_free rotation*; *MK-Dent*, Bargteheide, Njemačka) ili *RDT3* nastavkom (*ReDent-Nova*, Ra'anana, Izrael). Vibracijski pokret i kontakt s cijelom površinom kanala odgovorni su za uklanjanje dentina (38). Tekućina za ispiranje tijekom instrumentacije neprekidno teče kroz šuplji instrument, a vibracijskim pokretima ona se dodatno aktivira te tako sprječava taloženje zaostatnog sloja i nekrotičnog materijala unutar korijenskog kanala (37). Instrumentom se ulazi u kanal dok vibrira i primjenjuje se lagani pritisak dok ne dosegne radnu duljinu kanala. Instrumentira se pokretima unutra-van uz stalno ispiranje u dva ciklusa po dvije minute, ukupno četiri minute po kanalu. Ovaj postupak uklanja jednoliki sloj dentina debljine 60 – 75 μm . Instrument je namijenjen jednokratnoj upotrebi te dolazi u tri različite duljine (21 mm, 25 mm i 31 mm) i dva promjera (1,5 mm i 2 mm) (38).

Upotreba SAF sustava u kombinaciji s NaOCl i etilen diaminotetraocetnom kiselinom (EDTA) rezultira površinom dentina koja je uglavnom bez zaostatnog sloja u svim dijelovima korijenskog kanala. Nekoliko nedavnih studija pokazalo je da je upotrebom SAF sustava poboljšano uklanjanje kalcijevog hidroksida iz korijenskih kanala, zaostale gutaperke kod revizije, populacija bakterija iz kanala ovalnog oblika, zaostatnog sloja sa zidova korijenskog kanala, bakterijskog biofilma iz apikalnih žljebova i detritusa (39).

2.3. Aktivacijska dezinfekcija korijenskih kanala

Tekućine za ispiranje koje se koriste za dezinfekciju kanala, ovisno o svom sastavu, mogu otopiti i ukloniti organsko i anorgansko tkivo te imati antimikrobni učinak. Idealna tekućina za ispiranje trebala bi imati ispirući učinak (uklanjanje debris), smanjivati trenje

tijekom instrumentacije, olakšavati uklanjanje i otapanje dentina, dosezati rubne dijelove korijenskog kanala, otapati organsko tkivo, imati antimikrobni učinak i ne iritirati vitalna tkiva. Nijedno dostupno sredstvo ne ispunjava sva poželjna svojstva (1).

NaOCl najčešće se koristi za ispiranje korijenskih kanala, a njegova upotreba datira još od 1919. godine. Rabi se u koncentracijama 0,5 – 6 % (40), djeluje antimikrobno, otapa organsko tkivo i tako uklanja ostatke pulpe, vitalno i nekrotično tkivo. S obzirom na to da NaOCl ima visoku površinsku napetost, važno je proširiti korijenski kanal ručnim instrumentom barem do veličine #25 kako bi mogao djelovati i u apikalnoj trećini korijena. Važno je stalno ispiranje korijenskih kanala tijekom instrumentacije kako bismo postigli produljeno vrijeme njegova djelovanja. Nedostaci su neugodan okus i toksičnost (1). NaOCl ne može ukloniti zaostatni sloj te se mora koristiti s kelatorima koji uklanjaju anorgansku komponentu zaostatnog sloja (41).

EDTA je kelatorsko, odnosno dekalifikacijsko sredstvo. Nema dezinfekcijsko niti antimikrobno djelovanje, a nema sposobnost niti uklanjanja organskog sadržaja. U koncentraciji od 17 % rabi se za uklanjanje anorganskog dijela zaostatnog sloja, omekšavanje dentina ili uklanjanje kalcifikacija kod obliteriranih korijenskih kanala. EDTA može omekšati dentin korijena u debljini od 50 mikrometara. Koristi se nakon završene instrumentacije kako bi se uklonio zaostatni sloj. Kiselina ostaje u korijenskom kanalu 1 minutu, zatim slijedi završno ispiranje fiziološkom otopinom (1).

Osim NaOCl i EDTA-e, koji se najčešće koriste, mogu se koristiti i druga sredstva kao što su limunska kiselina, klorheksidin te kombinirana sredstva (41).

Navedena sredstva koriste se s različitim tehnikama ispiranja korijenskih kanala. Aktivacijske tehnike dezinfekcije korijenskih kanala su: ultrazvučne tehnike, zvučno aktivirano ispiranje te korištenje lasera i ozona (9). Svrha je primjene aktivacijskih tehnika dezinfekcije korijenskih kanala pojačati njihov dezinfekcijski učinak snažnijim i efektivnijim protokom složenim intrakanalnim sustavom.

2.3.1. Ultrazvučne (UZV) tehnike

Ultrazvuk je prvi put korišten u stomatologiji za preparaciju kaviteta. Koncept *Minimalno invazivne stomatologije* i želja za preparacijom kaviteta malih dimenzija značili su novu primjenu ultrazvuka. Međutim, ultrazvučne tehnike ne postaju popularne sve do 1955.

godine kada se ultrazvučne vibracije koriste za uklanjanje naslaga kamenca i plaka s površine zuba. Richmand 1957. godine prvi uvodi ultrazvučnu instrumentaciju u endodonciju rabeći *Cavitron*® za čišćenje korijenskih kanala, a nakon studije Martina i suradnika 1976. godine počinju se koristiti ultrazvučno aktivirani K-proširivači za preparaciju korijenskih kanala (42).

U literaturi se navode dva načina ultrazvučnog ispiranja korijenskih kanala (42).

Prvi način je istodobna kombinacija UZV ispiranja i instrumentacije (42). Ultrazvučni nastavci rabe energiju ultrazvučnih valova čime trodimenzijski aktiviraju K-proširivač u okolnom mediju. Kako bi proširivač br. 15 mogao ispuniti ulogu aktivnog instrumenta, kanal prethodno treba biti proširen barem do broja 20. Većina uređaja omogućuju istovremeni dotok natrijeva hipoklorita kao sredstva za ispiranje i UZV instrumentaciju kanala (1). Zbog brojnih poteškoća prilikom instrumentacije ovaj je način gotovo odbačen u kliničkoj praksi i ne smatra se alternativni konvencionalnoj ručnoj ili strojnoj instrumentaciji (42).

Ako je riječ samo o ultrazvučnom ispiranju bez dodirivanja zidova kanala i njihove instrumentacije, govorimo o pasivnom ultrazvučnom ispiranju (engl. *passive ultrasonic irrigation* – PUI) (9). PUI se provodi pomoću ultrazvučnih nastavaka koji izgledaju poput endodontskih instrumenata manje veličine (#10 – 20) (1) te su tako oblikovani da smanjuju mogućnost oštećenja samog kanala ako dođe do kontakta (9). Aktivacija sredstva za ispiranje ultrazvučnim valovima temelji se na dvama učincima, zvučnim strujama i kavitaciji (1). Nastavci vibriraju na frekvenciji od 25 – 30 kHz te stvaraju akustično strujanje koje proizvodi smično naprezanje dovoljno da uklanja debris iz korijenskog kanala (9). Stvaraju se mikrokavitacije koje se definiraju kao nastanak tisuća malih mjehurića zraka koji se spajaju i proizvode *šok val* time uklanjajući biofilm (1). Poboljšava se prodiranje sredstva za irigaciju u apikalnu trećinu kanala (9). PUI pokazuje bolji učinak ispiranja korijenskih kanala te se smanjuje mogućnost perforiranja stijenke korijenskih kanala i stvaranja abnormalnih oblika korijenskih kanala u odnosu na istodobnu UZV instrumentaciju i ispiranje (42).

Upotreba UZV ispiranja rezultira poboljšanom čistoćom kanala, boljim prodorom sredstva za irigaciju u kanalni sustav, poboljšanim uklanjanjem debrisa i zaostatnog sloja (42). PUI pokazuje značajniju redukciju bakterija od klasičnog ispiranja iglom i štrcaljkom (43). Energija koja se oslobađa prilikom UZV ispiranja dovodi do zagrijavanja sredstva za irigaciju proširujući njezin spektar djelovanja posebno na mikroorganizme u teško dostupnim područjima kanalnog sustava (44).

PUI se koristi nakon mehaničke instrumentacije korijenskih kanala. Korijenski kanal se ispunjava sredstvom za ispiranje te se UZV nastavak unosi u kanal. S obzirom na to da je kanal instrumentiran, sredstvo za ispiranje može lakše penetrirati u apikalni dio korijenskog kanala te je ispiranje efektivnije (43).

2.3.2. Zvučne tehnike

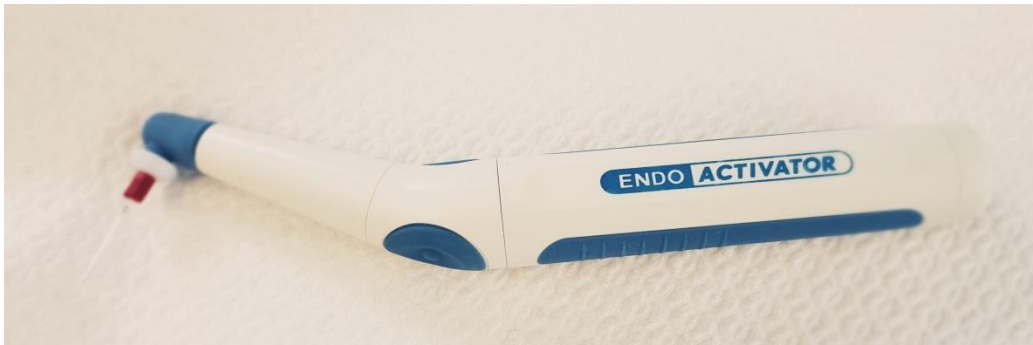Zvučno aktivirano ispiranje pokazalo se učinkovitim metodom dezinfekcije korijenskih kanala. Postiže se učinkovito ispiranje kanalnog sustava i uklanjanje zaostatnog sloja. Zvučno aktivirano ispiranje se razlikuje od ultrazvučnog jer djeluje na nižoj frekvenciji (1 – 6 kHz) te se zbog tog smatra manje učinkovitim metodom (45). Zvučna aktivacija omogućuje kratke pokrete nastavka unutar kanala s niskofrekventnom vibracijom stvarajući hidrodinamički fenomen koja povećava prodiranje sredstva za ispiranje u teško dostupna područja endodontskog sustava (46). Većina sustava sadrži plastične nastavke različitih veličina na koje se prenose zvučne vibracije (45).

EndoActivator (*Dentsply Tulsa Dental Specialities*, Tulsa, OK) jedan je od uređaja koji proizvodi zvučne vibracije. Radi brzinom od 2000, 6000 ili 10 000 ciklusa u minuti. Zvučne se vibracije zatim prenose na polimerne nastavke. Polimerni nastavci dužine 22 mm dolaze u tri različite veličine (1):

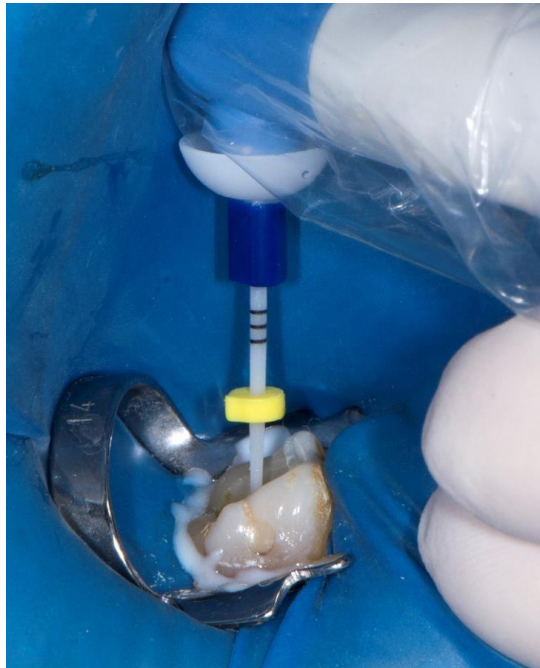
1. Žuti – mali 15/02
2. Crveni – srednji 25/04
3. Plavi – veliki 35/04.

EndoActivator olakšava i poboljšava ispiranje u usporedbi s tradicionalnim ispiranjem iglom i štrcaljkom bez opasnosti od protiskivanja tekućine preko apeksa korijena (1). Također se može rabiti za postavljanje i uklanjanje mineral trioksid agregata (MTA) i kalcij hidroksida u korijenske kanale. Prema istraživanjima, *EndoActivator* bolje uklanja kalcijev hidroksid iz koronarne i srednje trećine kanala od uređaja koji rade na principu negativnog tlaka (47).

Proizvođač preporučuje korištenje ovog uređaja nakon mehaničkog čišćenja i širenja korijenskih kanala te konvencionalnog ispiranja iglom i štrcaljkom. Nakon unosa sredstva za ispiranje koristi se nastavak koji pasivno leži u kanalu te se brzinom od 10 000 okretaja u minuti koristi 30 – 60 sekundi (48).



Slika 5. *EndoActivator* (Dentsply Tulsa Dental Specialities, Tulsa, OK, USA).



Slika 6. Zvučno aktivirano ispiranje *EndoActivatorom*.

2.3.3. Laseri

Interakcija lasera i sredstva za ispiranje korijenskog kanala predstavlja novo područje interesa u području endodontske dezinfekcije (45). Laser (engl. *light amplification by stimulated emission of radiation*, hrv. pojačanje svjetla pomoću stimulirane emisije zračenja) uređaj je koji stvara monokromatske, kolimirane i koherentne zrake svjetlosti. Osnovni dijelovi ovog uređaja su aktivni medij, ekscitacijski mehanizam i optički resonator. Laserska zraka u dodiru s tkivom može dovesti do apsorpcije, refleksije, transmisije i disperzije. Samo zraka koja je apsorbirana ima učinak na tkivo. Taj učinak može biti fototermalni, fotokemijski, fotomehanički i fotoelektrični (1). U stomatologiji se najčešće koriste: *Nd:YAG*

laser 1064 nm valne duljine, diodni laser 810 – 980 nm valne duljine, *Erbijev laser* 2940 nm i 2780 nm valne duljine te CO₂ laser 10600 nm valne duljine (49).

Rad lasera koji se rabi u endodonciji za dezinfekciju korijenskih kanala temelji se na tri osnovna principa (1):

1. izravnoj iradijaciji laserom
2. fotoaktiviranoj dezinfekciji (engl. *photo activated disinfection*, PAD), fotodinamskoj terapiji ili svjetlom aktiviranoj dezinfekciji (engl. *light-activated disinfection*, LAD)
3. laserski aktiviranoj irigaciji (engl. *laser-activated irrigation*, LAI).

Pri direktnoj iradijaciji laserom koriste se nastavci koji se postavljaju u korijenski kanal 1 mm kraće od radne dužine i kojima laserska zraka izlazi na vrhu nastavka. Nastavak se uvede u suh korijenski kanal i laser se uključi. Dok laser radi, nastavak se polako povlači iz korijenskog kanala vertikalnim ili kružnim pokretima brzinom 1 – 2 mm/s kako bi dezinficirao cijeli korijenski kanal. U tu svrhu mogu se koristiti *Nd:Yag* laseri (valne duljine 1064 nm) i diodni laser (valne duljine 810 nm i 980 nm) (1). Baktericidno djelovanje lasera ovisi o valnoj duljini i energiji, a laser proizvodi i termalni učinak koji dovodi do smrti bakterija. Neke studije zaključuju da direktna iradijacija laserom nije alternativna tehnika dezinfekcije, već je moguća integracija u postojeće protokole za dezinfekciju korijenskog kanala. Još uvijek ne postoje snažni dokazi koji bi podržali primjenu lasera za izravnu dezinfekciju korijenskih kanala (45).

Fotoaktivirana dezinfekcija rabi različite boje koje imaju antimikrobni učinak. Boje se aktiviraju laserima točno određenih valnih duljina koji izazivaju fotokemijski učinak. Neke od boja koje se rabe su: indocijanin-zelena boja, metilensko modrilo, toluidinsko modrilo te tolonij-klorid. One povećavaju osjetljivost bakterija na iradijaciju laserom. Za ovu tehniku koriste se diodni laseri valne duljine 633 i 805 nm (1). Tehnika se temelji na načelu vezivanja fotosenzitivne molekule na membranu bakterija te se nakon aktivacije određenom valnom duljinom stvara slobodni kisik koji ima baktericidno djelovanje (45). Natrij hipoklorit se i dalje smatra najučinkovitijim sredstvom za dezinfekciju korijenskih kanala, ali bi ovakve tehnike, ako se koriste na kraju obrade korijenskih kanala, mogle poboljšavati učinke konvencionalnih tehnika ispiranja korijenskih kanala (50).

LAI se temelji na mogućnosti natrijevog hipoklorita da apsorbira laserske zrake. To rezultira isparavanjem sredstva za ispiranje i stvaranjem velikih eliptičnih mjehura pare. Tijekom osciliranja mjehura pare, visoki intrakanalni tlak povlači tekućinu iz kanala. Kolabiranjem mjehura stvara se podtlak koji potiskuje tekućinu nazad u kanal i dovodi do sekundarnog kavitacijskog učinka. Tako se uklanja debris i zaostatni sloj na stijenkama korijenskog kanala (51). Kod laserski aktiviranog ispiranja koriste se specijalni nastavci koji imaju koničan vrh koji emitira zrake i lateralno kako bi se aktivirala tekućina za ispiranje. U tu svrhu mogu se koristiti: *Er:YAG* (valne duljine 2940 nm), *Er, Cr:YSGG* laseri (valne duljine 2790 nm) ili diodni laseri (valne duljine 940 i 980 nm) (1).

Laser može uništiti mikroorganizme, ukloniti debris i zaostatni sloj iz korijenskih kanala. U dezinfekciji korijenskog kanala nema dovoljno dokaza koji bi sugerirali da je bilo koji laser superiorniji od tradicionalnog endodontskog liječenja. Konačno, upotreba lasera se ne preporučuje kao alternativa natrijevom hipokloritu, već kao dodatak tradicionalnim protokolima dezinfekcije i debridementa. Potrebno je više kliničkih randomiziranih studija za procjenu rezultata endodontskog liječenja nakon primjene lasera (52).

2.3.4. Ozon

Ozon je prirodni svjetloplavi plin koji se može naći u atmosferi ili se umjetno može stvoriti u generatorima. Sastoji se od tri atoma kisika. Snažno je oksidacijsko i antimikrobno sredstvo. Baktericidna učinkovitost ozona temelji se na stvaranju radikala u vodenim otopinama koje oštećuju stanične membrane bakterija zbog promijenjene osmotske stabilnosti i propusnosti (50). Osim na bakterije, ozon djeluje i na viruse, protozoe i gljivice (53). Ozon pokazuje učinak na *Candida albicans* i *Enterococcus faecalis* koji imaju ulogu u rekurentnim infekcijama (53).

Veća koncentracija ozona ubija bakterije mnogo brže, a 1000 puta je snažnija od bilo kojeg drugog sredstva protiv bakterija. Jedna molekula ozona jednaka je 3000 – 10000 molekula klora čime djeluje protiv mikroorganizama oko 3500 puta brže (7). Međutim, ne postoji dogovor o načinu primjene, vremenu i dozama ozona potrebnim za postizanje značajnih rezultata (50).

Ozon ima visok stupanj biokompatibilnosti s fibroblastima, cementoplastima i epitelnim stanicama te protuupalni učinak što sugerira njegovo korištenje kod infekcija, parodontnih bolesti i apikalnog parodontitisa (54).

U dentalnoj medicini se koristi za promicanje zarastanja mekih tkiva nakon kirurških zahvata, liječenja karijesa korijena i endodontskih postupaka (50).

2.4. Regenerativni i biokompatibilni materijali za punjenje korijenskih kanala

Cilj je punjenja korijenskih kanala trodimenzionalno zabrtviti endodontski prostor te spriječiti reinfekciju kanala koji su prethodno biomehanički i kemijski očišćeni. Brtvljenje apikalnog otvora zuba, njegovih lateralnih i akcesornih kanala biološki prihvatljivim materijalom omogućit će cijeljenje periapikalnog područja i spriječiti širenje infekcije korijenskim kanalom u taj prostor. Punjenje treba biti kompaktno cijelom dužinom i mora brtviti od apikalnog do koronarnog dijela punjenja. Kanal koji je hermetički zatvoren i napunjen sprječava prodor mikroorganizama i tekućine iz usne šupljine u područje apeksa (engl. *coronal leakage*) te sprječava prodor tekućine iz područja apeksa u lumen korijenskog kanala (engl. *apical leakage*). Za punjenje korijenskih kanala mogu se koristiti različiti materijali i tehnike za punjenje korijenskih kanala (1).

Prema Grossmanu, poželjna svojstva materijala za punjenje korijenskih kanala su (3):

- tkivna tolerancija
- neskvrčavanje pri stvrdnjavanju
- duže vrijeme stvrdnjavanja
- adhezivnost
- radioopaktnost
- ne boji zubne strukture
- topivost u otapalima
- netopivost u oralnim i tkivnim tekućinama
- bakteriostatska aktivnost

Do danas nijedan materijal za punjenje korijenskih materijala u potpunosti ne zadovoljava sve zahtjeve koje bi takvi materijali trebali ispunjavati, stoga se pri punjenju korijenskih kanala koriste najmanje dvije vrste punila zajedno.

S obzirom na njihovu konzistenciju, punila se mogu podijeliti na: meka punila koja trajno ostaju meka (paste), meka punila koja se stvrdnjavaju u korijenskom kanalu (cementi), polutvrda punila, tvrda punila te materijali za retrogradno punjenje. Najčešće se rabi kombinacija polutvrdog materijala (štapići gutaperke) i punila koje se stvrdnjava u kanalu (cement) (55).

Uvođenjem novih tehnika i tehnološkog napretka, područje se endodoncije stalno mijenja i usavršava te se tako na tržištu počinju pojavljivati regenerativni, biokompatibilni i bioaktivni materijali (56). Biomaterijali se definiraju kao sintetički ili prirodni materijali koji mogu zamijeniti dijelove živog tkiva ili funkcionirati dok su u intimnom kontaktu sa živim tkivima. Oni također mogu potaknuti regeneraciju tkiva. Glavni zahtjev koji biomaterijal mora ispuniti je njegova biološka prihvatljivost kako ga tkivo ne bi odbacilo. Da bi se postigla ta biološka prihvatljivost, odnosno biokompatibilnost, primijenjeni biomaterijali moraju biti netoksični, nekarcinogeni, kemijski inertni, stabilni te ne izazivati oštećenje, upalu ili alergiju (57). Takvi materijali su mineral trioksid agregat (MTA), Biodentin i biokeramika.

2.4.1. Mineral trioksid agregat (MTA)

MTA je predstavljen 1990. godine i jedan je od najviše proučavanih materijala u dentalnoj medicini (58). MTA je prah koji se sastoji od *Portland cementa* i bizmutovog oksida. Bizmutov oksid se dodaje zbog radiokontrastnosti. Glavna komponenta *Portland cementa* sastoji se uglavnom od trikalcijevog silikata, dikalcijevog silikata, trikalcijevog aluminata, trikalcijevog oksida, silikatnog oksida, aluminoferita i gipsa (59).

Brojna su istraživanja pokazala da je materijal biokompatibilan te pokazuje poželjna svojstva bioaktivnosti, hidrofilnosti, radioopaktnosti, sposobnosti brtvljenja i male topljivosti. Njegova visoka biokompatibilnost potiče cijeljenje tkiva. MTA ima protuupalni učinak na pulpno tkivo, a potvrđeni su i cementokonduktivni, cementoinduktivni i osteokonduktivni učinci (56). Histološki se stvara novi cement u području periradikularnog tkiva i stvaranje dentinskog mostića na mjestu primjene.

Praktična se vrijednost ovog materijala očituje u činjenici da se on stvrdnjava u vlažnom mediju te ne zahtijeva suho radno polje. Miješa se s vodom u omjeru 3 : 1 (55). U kontaktu s vodom kalcijev oksid, kao glavna komponenta samog materijala, pretvara se u kalcijev hidroksid. Za razliku od kalcijevog hidroksida ovaj materijal pokazuje malu topivost i dobra mehanička svojstva (58).

MTA dolazi u dvije forme – sivi (engl. *GMTA – Gray MTA*) i bijeli (engl. *WMTA – White MTA*). Prva je formulacija bio sivi MTA te je uzrokovao diskoloraciju zuba što je ograničavalo njegovu primjenu na prednjim zubima. Kako bi se preveniralo obojenje zuba, na tržištu se pojavljuje WMTA. Smanjivanje udjela željeza nije preveniralo obojenje zuba te su brojne studije pokazale kako bizmutov oksid dovodi do diskoloracije (60).

Usprkos njegovim dobrim biološkim, kemijskim i fizikalnim svojstvima (tolerancija na vlagu, dobra kvaliteta brtvljenja, marginalna adaptacija, indukcija cementogeneze i dentinogeneze, antimikrobno djelovanje), dugo vrijeme stvrdnjavanja (najmanje 3 sata), otežana manipulacija materijalom i bojanje tvrdih zubnih tkiva ograničavaju njegovu svakodnevnu primjenu (61). Sastav je MTA-a modificiran kako bi se ograničenja svela na minimum i povećala klinička upotreba (62).

Indikacije za primjenu MTA-a su: retrogradno zatvaranje kaviteta, indirektno i direktno prekrivanje pulpe, pri postupku vitalne pulpotomije u pedodonciji, apeksifikacije i apeksogeneze te kod perforacije korijena (58).



Slika 7. *BIO MTA+*, prah i tekućina (*CERKAMED*, Stalowa Wola, Poljska).



Slika 8. MTA+, prah i tekućina (CERKAMED, Stalowa Wola, Poljska).

2.4.2. Biodentin

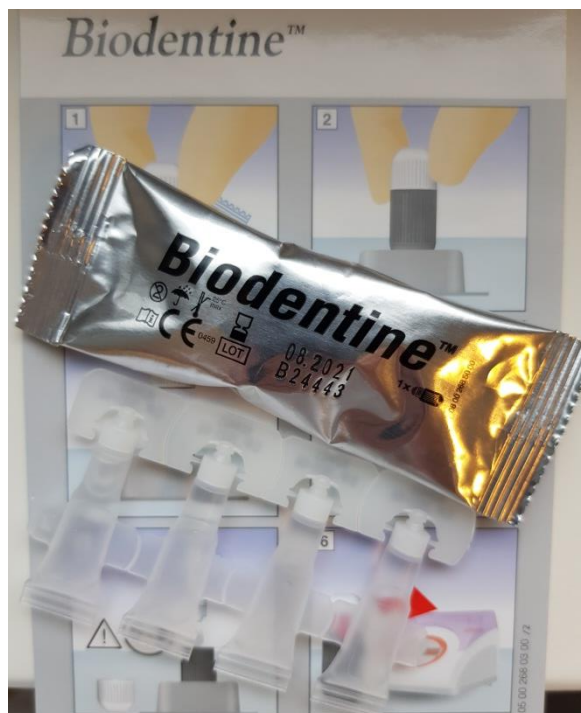Biodentin (*Septodont*, Saint Maur des Fosses, Francuska) materijal je koji se na tržištu pojavljuje 2009. godine kao materijal za nadoknadu dentinskog tkiva. Radi se o dvokomponentnom materijalu koji se priprema automatskim miješanjem praha u kapsuli i tekućine tijekom 30 sekundi (61).

Prah čine tri-kalcijev i di-kalcijev silikat, kalcijev karbonat (punilo) te cirkonijev dioksid (radioopaktno sredstvo). Tekućinu čini vodena otopina kalcijevog klorida koji ubrzava vrijeme stvrdnjavanja i polimer za redukciju vode u cementu (61).

Stvrdnjavanje materijala počinje reakcijom hidratacije pri čemu se stvara kalcijev silikatni gel i kalcijev hidroksid (63). Vrijeme stvrdnjavanja je oko 10 – 12 minuta. Vrijednost pH je oko 11,7 i ostaje visok i do 28 dana. Jedna od odlika Biodentina otpuštanje je kalcijevih iona koji se sa silikatima odlažu u okolni dentin. Biodentin može potaknuti diferencijaciju matičnih stanica u osteoblaste. Ima dobra mehanička svojstva. Iako može potaknuti remineralizaciju dentina, produljeni kontakt može negativno utjecati na kolageni matriks. Oštećenje je ograničeno samo na kontaktno područje i ne umanjuje sposobnost materijala kao endodontskog punila (55). Biodentin pokazuje i antimikrobno djelovanje zahvaljujući visokom pH. Visoka alkalnost ima inhibicijski učinak na rast mikroorganizma i uzrokuje

dezinfekciju dentina. Lakša manipulacija i brže vrijeme stvrdnjavanja glavne su prednosti u odnosu na MTA (63).

Biodentine se koristi kao sredstvo za direktno i indirektno prekrivanje pulpe, za zatvaranje perforacija korijena, intrakanalne resorpcije, apeksifikaciju i retrogradno punjenje kanala (55).



Slika 9. *Biodentine* (Septodont, Saint Maur des Fosses, Francuska).

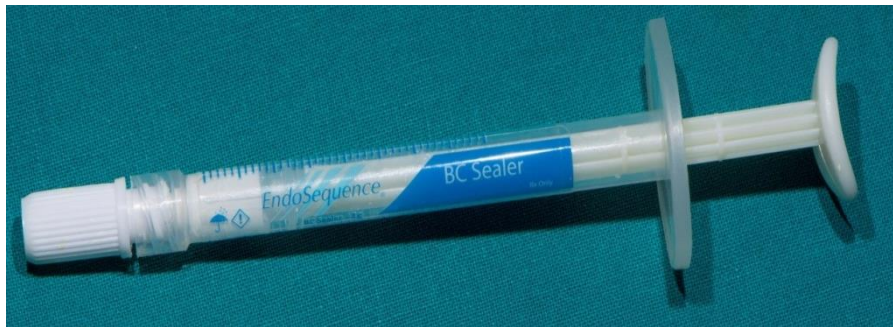
2.4.3. Biokeramika

Biokeramika je skupina keramičkih, anorganskih, nemetalnih i biokompatibilnih materijala koja pokazuje sličnosti s prirodnim hidroksiapatitom (56). Sastoje se od kalcij fosfata i silikata, cirkona, bioaktivnog stakla, staklo keramike i aluminija (61). Biokeramičke materijale možemo klasificirati u bioinertne, biorazgradive i bioaktivne ovisno o njihovoj interakciji s biološkim tkivom (56). Bioaktivnost je svojstvo materijala da inducira reparaciju i regeneraciju tkiva (61).

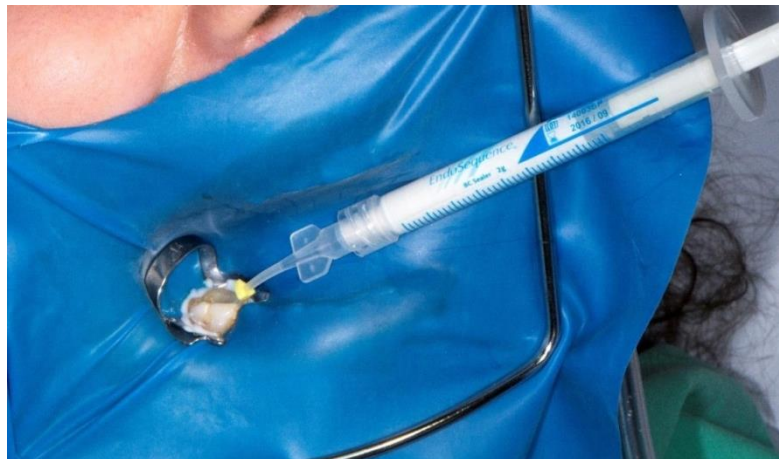Biokeramički materijali za stvrdnjavanje koriste vodu iz dentinskih tubula. Hidracijom kalcij silikata vodom iz dentinskih tubulusa i stvaranjem kalcij silikatnog gela i kalcij hidroksida započinje proces stvrdnjavanja. Kalcij hidroksid reagira s fosfatnim ionima te nastaje hidroksiapatit i voda. Voda dalje reagira s preostalim kalcij silikatom stvarajući dodatni kalcij

silikatni gel. Zbog lagane ekspanzije materijala tijekom stvrdnjavanja i netopljivosti u tkivnim tekućinama te fizikalno-mehaničkoj svezi za dentin biokeramička punila se mogu koristiti s jednim gutaperka štapićem. Gutaperka štapić ima ulogu unošenja i potiskivanja materijala u intrakanalne nepravilnosti te kao vodilja tijekom postupka revizije (61).

Na europskom su tržištu dostupni prethodno zamiješani materijali: *TotalFill BC Sealer*, *TotalFill BC RRM Paste* i *TotalFill BC RRM Putty* (Brasseler, USA Dental LLC, Savannah, SAD). Ovi materijali su hidrofilni, netopljivi i radioopaktni. Radno vrijeme je otprilike 30 minuta, a vrijeme stvrdnjavanja oko 4 sata. Na tržištu se pojavljuje i *Endo-Sequence Fast Sat Putty* s bržim vremenom stvrdnjavanja (20 minuta). BC Sealer ima manju viskoznost zbog čega se koristi kao punilo u korijenskim kanalima. Dolazi u kompletu s gutaperka štapićima koje su obložene nanočesticama biokeramike. Ovim se postiže bolja sveza punila i gutaperka štapića. Zbog svojstva hidrofilnosti koriste se za punjenje kada je teško osigurati suho radno polje.



Slika 10. *EndoSequence BC Sealer* (Brassler, Savannah, GA, SAD).



Slika 11. Klinička primjena biokeramičkog punila *EndoSequence BC Sealer*.

BioRoot (*Septodont*, Saint Maur des Fosses, Francuska) biokeramičko je punilo za korijenske kanale koje dolazi na tržište 2015. godine. Riječ je o dvokomponentnom materijalu koji se sastoji od praha i tekućine. Radno vrijeme materijala je oko 15 minuta, a stvrdnjava se do 4 sata. Rabi se u tehnici hladne lateralne kondenzacije ili tehnici jednog gutaperka štapića (tzv. *single-cone* tehnika). *BioRoot* je hidrofilan i tijekom stvrdnjavanja potiče stvaranje hidroksiapatitu sličnih precipitata na stijenkama dentina ostvarujući fizikalno-mehaničku svezu na dentin (61).

Prednost biokeramičkih materijala u endodonciji su: biokompatibilnost, bioaktivnost, dimenzijska i kemijska stabilnost unutar biološkog okoliša, neosjetljivost na vlagu i kontaminaciju krvi, lagana ekspanzija tijekom stvrdnjavanja (61). Antimikrobna svojstva posljedica su visokog pH i oslobađanja kalcijevih iona koji potiču reparaciju taloženjem mineraliziranog tkiva (64). Biokeramički materijali se mogu koristiti pri direktnom prekrivanju pulpe, u terapiji perforacije korijena zuba, resorpcija korijena, endodontskoj kirurgiji, regenerativnoj endodonciji i terapiji mladih trajnih zuba (61).

2.5. Poslijeendodontska opskrba zuba

Struktura endodontski liječenog zuba uslijed gubitka tvrdih zubnih tkiva je oslabljena (1). Pristupni kavitet nema velik utjecaj na smanjenje krutosti kvržica kada je okružen debelim dentinskim zidovima (3). Zubi koji su oslabljeni karijesom, prijašnjim preparacijama, proširenom preparacijom pristupnog kaviteta, gdje dolazi do gubitka jednog ili oba marginalna grebena, imaju smanjenu otpornost na lom (1). Privremeni ispuni ne mogu osigurati zaštitu od okluzalnih sila, a materijali koji se koriste nisu otporni na trošenje i lom. Trajnu restauraciju treba završiti što je ranije moguće. Ona mora zaštititi preostalu zubnu strukturu, osigurati koronarno brtvljenje te zadovoljiti funkciju i estetiku. Nemogućnost postizanja koronarnog brtvljenja dovodi do mikropropuštanja i izlaganja materijala za punjenje oralnoj tekućini. Postupno dolazi do degradacije punjenja i bakterijske kontaminacije kanala s posljedičnom apikalnom patozom (3). Očuvanje strukture zuba izravno je povezano s otpornošću na lom te povećava dugovječnost endodontski liječenog zuba (65).

Vrsta trajne restauracije ovisi o količini preostalog tvrdog zubnog tkiva, okluzalnoj funkciji i položaju zuba u zubnom nizu (1). Restauracije mogu biti direktne i indirektne.

2.5.1. Direktne restauracije

Direktne restauracije izrađuju se izravno u ustima pacijenta. Prednosti su mogućnost izrade u jednoj posjeti, jednostavan postupak i cijena, no nisu indicirane kod svih endodontski liječenih zuba. Direktne restauracije izrađujemo samo ako je preostalo dovoljno strukture zube, a preostale stijenke imaju debljinu od najmanje 2 mm. Ako tijekom okluzije i/ili artikulacije dolazi do povećanog funkcijskog opterećenja, direktne restauracije nisu indicirane čak ni kod zubi koji imaju dovoljno preostalog tvrdog zubnog tkiva (1).

Materijali koji se danas najčešće koriste za izradu direktnih restauracija su kompoziti. Amalgami se ne preporučuju zbog brojnih nedostataka kao što su korozija, pojava rubne pukotine, toksičnost materijala. Također nisu estetski materijal pa se ne preporučuje njihova upotreba u prednjem segmentu zubnog luka (55).

Direktne restauracije od kompozitnih materijala u području prednjih zuba mogu se gotovo uvijek raditi, osim u slučajevima nedostajanja većeg dijela krune (1). Koriste se kompoziti s mikropunilom zbog bolje estetike i slabijeg žvačnog pritiska. Hibridni kompoziti koji imaju bolja mehanička svojstva indicirani su za restauracije u stražnjem segmentu zubnog luka (55).

Kod direktne restauracije zuba može se koristiti i tzv. *sandwich* tehnika (zatvoreni ili otvoreni *sandwich*). Tehnika se sastoji od postavljanja podloge od staklenoionomernog cementa (SIC) na dno pulpne komore, a zatim se na podlogu stavlja kompozit. Prednost je što se SIC razlikuje po boji i tvrdoći od okolnog tvrdog zubnog tkiva te se lako uklanja ako za to bude potrebe. Također se kemijski veže na tvrda zubna tkiva, ima elastičnost sličnu dentinu i koeficijent termičke ekspanzije sličan tvrdim zubnim tkivima (1). Postavljanjem podloge smanjuje se i dubina kaviteta te se osigurava dovoljna polimerizacija kompozita (66). Otvoreni se *sandwich* koristi kada je aproksimalna preparacija ispod razine gingive. Zbog teškoća u održavanju suhog radnog polja i nedostatka cakline za svezivanje s adhezijskim sustavima preporučuje se SIC koji je manje osjetljiv na vlagu i ostvaruje kemijsku vezu sa zubom (1).

2.5.2. Indirektne restauracije

Indirektne restauracije izrađuju se izvan usta u laboratorijima dentalne medicine ili CAD-CAM uređajima te se cementiraju u ustima (66).

Indirektne restauracije osiguravaju najveću okluzijsku zaštitu i koriste se u slučajevima kada postoji velik gubitak tvrdog zubnog tkiva (3). Možemo ih podijeliti na *inlay*, *onlay*, *overlay* okluzalnu ljusku te estetske vestibularne ljuske (66). *Inlay* obuhvaća griznu plohu ili griznu i aproksimalne zubne plohe. *Onlay* prekriva do 2 kvržice, a *overlay* 3 ili više. Prednost ovih restauracija nad ispunima duža je funkcijska trajnost, bolja mehanička svojstva materijala te zaštita kvržica od pucanja, ako koristimo *onlay* i *overlay*. Za izradu *inlaya* mora postojati dovoljno zdravog zubnog tkiva kako ne bi došlo do frakture, stoga su kontraindicirani kod devitaliziranih zubi s tankim stijenkama, kratke kliničke krune i sklonosti karijesu. Nedostatak *inlaya* veća je redukcija zuba nego kod direktnih restauracija (67).

Materijali koji se koriste za indirektne restauracije su plemenite i neplemenite legure, a razvojem adheziva i adhezijskih tehnika cementiranja danas se najviše rabe keramika i kompoziti (66).

Kompozitne indirektne restauracije sve se češće primjenjuju. Prednost kompozitne indirektne restauracije, prema direktnoj restauraciji, bolja je polimerizacija i manja kontrakcija čime se postižu bolja svojstva i duža trajnost (67). Prednost pred zlatnim indirektnim restauracijama je boja i jednostavnija izrada, a u usporedbi s keramičkim indirektnim restauracijama pokazuju inferiorniju estetiku i brže trošenje, ali zbog veće elastičnosti smanjuju mogućnost frakture (66).

Ako je zubna struktura izrazito narušena, preporučuje se izrada fiksno-protetskog nadomjestka krunice uz prethodnu ugradnju intrakanalnog kolčića (1).

Inovativni dijagnostički i terapijski postupci u endodontskom liječenju sve su dostupniji i promiču kvalitetniju zdravstvenu skrb pacijenata.

Dijagnostički postupci temeljeni na 3D snimkama imaju u endodonciji veliku važnost u slučajevima nejasne kliničke slike gdje informacije dobivene konvencionalnim dvodimenzionalnim snimkama nisu dovoljne za postavljanje ispravne dijagnoze. Lofthag-Hansen i suradnici (5) pokazali su da je s CBCT-om otkriveno 38 % više periapikalnih lezija na korijenima zuba za koje se sumnjalo da imaju patološke procese, nego na konvencionalnim radiografima. Patel i suradnici (5) 2012. godine proveli su studiju koja je promatrala razliku standardne intraoralne periapikalne snimke i CBCT-a na 307 zuba sa simptomatskim i asimptomatskim ireverzibilnim pulpitisom. Na periapikalnim snimkama identificirana je prisutnost apikalnog parodontitisa u 3 % slučajeva, a na CBCT-u apikalni je parodontitis dijagnosticiran u 14 % zuba.

Razvoj Ni-Ti legura i primjena strojnih tehnika instrumentacije predstavlja revoluciju u načinu, kvaliteti i brzini mehaničke obrade korijenskih kanala (20). Dhingra i suradnici (29) usporedili su modifikaciju zakrivljenosti kanala nakon instrumentacije s rotacijskom tehnikom instrumentacije *One Shape (Micro Mega)* i recipročnom tehnikom instrumentacije *WaveOne (Dentsply Maillefer, Ballaigues, Švicarska)*. Svrha ove studije bila je usporediti sposobnost dva Ni-Ti instrumenta (*WaveOne* i *OneShape*) da prilikom instrumentacije zakrivljenih kanala sačuvaju oblik samog kanala bez njegovog izravnavanja. *WaveOne* je bolje pratio oblik kanala neznatno mijenjajući njegovu zakrivljenost te je postigao konični oblik preparacije.

Studija koju su proveli Rubio i suradnici (68) usporedila je učinkovitost rezanja dentina, očuvanja anatomije korijenskih kanala i neinstrumentiranu površinu između 10 različitih rotacijskih i recipročnih tehnika instrumentacije. *P. Next®* i *Reciproc®* pokazali su efektivnije rezanje dentina u koronarnoj trećini, *Neoniti®* i *Hyflex EDM®* u srednjoj trećini i apikalno, a *Neoniti®* i *Reciproc®* sveukupno najbolji. Svi sustavi bili su slični u pogledu očuvanja anatomije korijenskog kanala. S obzirom na neinstrumentiranu površinu, sustavi su bili slični u koronarnoj trećini, no *Reciproc®*, *Neoniti®* i *Wave One Gold®* bili su bolji u srednjoj trećini, a *ProTaper Next®*, *Recipro®*, *Hyflex EDM®*, *Neoniti®* i *Wave One Gold®* u apikalnoj trećini.

Ispiranje korijenskih kanala nužan je korak u endodontskom liječenju. Caron i suradnici (69) usporedili su različite tehnike završnog ispiranja korijenskih kanala te njihovo djelovanje na

zaostatni sloj u zakrivljenim kanalima. Aktivacijske tehnike ispiranja korijenskih kanala rezultirale su čistim kanalima u usporedbi s ispiranjem bez aktivacije sredstva za irigaciju.

Bago i suradnici (51) usporedili su antibakterijsku učinkovitost aktivnih tehnika ispiranja korištenjem LAI, PUI, *RinsEndo* te konvencionalnog ispiranja iglom i štrcaljkom protiv *Enterococcus faecalis*. Nema razlika između tri aktivne tehnike ispiranja, ali su sve bile učinkovitije od klasičnog ispiranja štrcaljkom i iglom.

Bioaktivni materijali za punjenje korijenskih kanala mogu potaknuti regeneraciju tkiva te su biokompatibilni i bioaktivni. Unatoč dobrim svojstvima brojne su studije dokazale da punila temeljna na smolama imaju bolju sposobnost brtvljenja od bioaktivnih materijala. Trivedi i suradnici (70) u *in vitro* studiji uspoređivali su sposobnost brtvljenja tri različita materijala za punjenje korijenskih kanala. Korišteni su *MTA Fillapex*, *AH Plus* (punilo temeljeno na epoksilnoj smoli) i *Bio C Sealer* (biokeramičko punilo). *AH Plus* punilo pokazalo je najbolju sposobnost brtvljenja. Mandava i suradnici (71) usporedili su i procijenili učinak 2 punila temeljena na smolama i *MTA* punilo na otpornost od loma. Materijali za punjenje korijenskih kanala trebaju formirati monoblokove ojačavajući tretirane zube protiv loma. Za punjenje korijenskih kanala korišteni su *AH plus*, *MetaSEAL*, *MTA Fillapex* i gutaperka štapići. *AH Plus* pokazao je najbolju otpornost na lom. Statistički nije utvrđena značajna razlika između *MetaSEAL* i *Fillapex*.

Koronarno propuštanje jedan je od razloga neuspjeha endodontskog liječenja. Količina preostalog zubnog tkiva i funkcijsko opterećenje zuba diktirat će izbor restauracije (direktna ili indirektna restauracija) (1). U slučaju velikog gubitka tvrdog zubnog tkiva preporučuje se izrada fiksnog protetskog nadomjestka. Fedorowicz i suradnici (72) proučavali su razlike između endodontski liječenih zubi koji su opskrbljeni krunicama i konvencionalnim ispunima. Nema dovoljno dokaza koji bi potkrijepili ili pobijali učinkovitost konvencionalnih ispuna naspram krunica za restauraciju endodontski liječenih zuba. Nastavljajući se na dosadašnje spoznaje i klinička iskustva, kliničari bi trebali svoju odluku o vrsti poslijeendodontske restauracije temeljiti na vlastitom kliničkom iskustvu uzimajući u obzir pojedinačne okolnosti i preferencije svojih pacijenata.

Suvremeni dijagnostičko-terapijski postupci mogu dovesti do veće uspješnosti endodontskog liječenja čime zub, kao funkcijska i estetska jedinica, duže vremena ostaje u zubnom nizu. Radiološka dijagnostika neizostavan je dio endodontskog dijagnostičko-terapijskog postupka. CBCT ima mogućnost prikaza treće dimenzije i omogućuje bolju vizualizaciju zubnih struktura. Napredak u tehnologiji i razvoj Ni-Ti legura omogućio je upotrebu strojnih tehnika instrumentacije koje pokazuju veću fleksibilnost, kvalitetniju i kraću obradu kanala, veću otpornost na lom i učinkovitije uklanjanje debridementa u usporedbi s ručnim tehnikama instrumentacije. Aktivacijske tehnike ispiranja rezultiraju poboljšanom čistoćom kanala, boljim prodorom sredstva za irigaciju u kanalni sustav, poboljšanim uklanjanjem debrisa i zaostatnog sloja te značajniju redukciju bakterija od klasičnog ispiranja iglom i štrcaljkom. Nakon kemo-mehaničke obrade slijedi punjenje korijenskih kanala biokompatibilnim i bioaktivnim materijalima. Endodontsko liječenje završava poslijeendodontskom opskrbom zuba i odabirom prikladne tehnike izrade trajnih restauracija u svrhu osiguravanja dugovječnosti i trajnosti restauracije te žvačne, estetske i fonetske funkcije zuba.

5. LITERATURA

1. Jukić Krmek S, Baraba A, Klarić E, Marović D, Matijević J. Pretklinička endodoncija. Zagreb: Medicinska naklada; 2017.
2. Demarco FF, Conde MCM, Cavalcanti BN, Casagrande L, Sakai VT, Nör JE. Dental pulp tissue engineering. *Braz Dent J.* 2011;22(1):3–14.
3. Torabinejad M, Walton RE. Endodoncija. Načela i praksa. 4th ed. Zagreb: Naklada Slap; 2009.
4. Pitts NB, Zero DT, Marsh PD, Ekstrand K, Weintraub JA, Ramos-Gomez F, et al. Dental caries. *Nat Rev Dis Prim.* 2017;3(2):17030.
5. Patel S, Durack C, Abella F, Shemesh H, Roig M, Lemberg K. Cone beam computed tomography in Endodontics - a review. *Int Endod J.* 2015;48(1):3-15.
6. Šegović S, Anić I. Strojna obrada korijenskih kanala: Profile. *Sonda.* 2003; 8(9):62-4.
7. Ajeti N, Pustina-Krasniqi T, Apostolska S, Xhajanka E. The effect of gaseous ozone in infected root canal. *Open Access Maced J Med Sci.* 2018;6(2):389–96.
8. Gonçalves LS, Rodrigues RC, Andrade Junior CV, Soares RG, Vettore MV. The Effect of Sodium Hypochlorite and Chlorhexidine as Irrigant Solutions for Root Canal Disinfection: A Systematic Review of Clinical Trials. *J Endod.* 2016;42(4):527-32.
9. Dioguardi M, Gioia GD, Illuzzi G, Laneve E, Cocco A, Troiano G. Endodontic irrigants: Different methods to improve efficacy and related problems. *Eur J Dent.* 2018;12(3):459-66.
10. Herrmann MD, Clunie DA, Fedorov A, Doyle SW, Pieper S, Klepeis V, et al. Implementing the DICOM standard for digital pathology. *J Pathol Inform.* 2018;9(2):37-55.
11. Krolo I, Zdravec D, i sur. Dentalna radiologija. Zagreb: Medicinska naklada; 2016.
12. Patel S, Brown J, Pimentel T, Kelly RD, Abella F, Durack C. Cone beam computed tomography in Endodontics - a review of the literature. *Int Endod J.* 2019;52(8):1138-52.
13. Medojević D, Granić M, Katanec D. Cone Beam kompjutorizirana tomografija. *Sonda.* 2010;11(20):66-8.
14. Lauc T. 3D diagnostic in orofacial medicine. *Medical Sciences.* 2012;38(1):127-52.
15. Cohenca N, Shemesh H. Clinical applications of cone beam computed tomography in endodontics: A comprehensive review: Part 1: Applications associated with endodontic treatment and diagnosis. *Quintessence Int (Berl).* 2015;46(6):465–80.
16. De Carlo Bello M, Tibúrcio-Machado C, Dotto Londero C, Branco Barletta F, Cunha Moreira CH, Pagliarin CML. Diagnostic efficacy of four methods for locating the

- second mesiobuccal canal in maxillary molars. *Iran Endod J.* 2018; 13(2):204–8.
17. Baageel TM, Allah EH, Bakalka GT, Jadu F, Yamany I, Jan AM, Bogari DF, Alhazzazi TY. Vertical root fracture: Biological effects and accuracy of diagnostic imaging methods. *J Int Soc Prev Community Dent.* 2016;6(2):93-104.
 18. Takeshita WM, Chicarelli M, Iwaki LC. Comparison of diagnostic accuracy of root perforation, external resorption and fractures using cone-beam computed tomography, panoramic radiography and conventional & digital periapical radiography. *Indian J Dent Res.* 2015;26(6):619-26.
 19. Madani Z, Moudi E, Bijani A, Mahmoudi E. Diagnostic accuracy of cone-beam computed tomography and periapical radiography in internal root resorption. *Iran Endod J.* 2016;1(1):51–6.
 20. Tabassum S, Zafar K, Umer F. Nickel-Titanium Rotary File Systems: What's New? *Eur Endod J.* 2019;4(3):111-7.
 21. Shen Y, Zhou HM, Zheng YF, Peng B, Haapasalo M. Current challenges and concepts of the thermomechanical treatment of nickel-titanium instruments. *J Endod.* 2013;39(2):163-72.
 22. Gavini G, dos Santos M, Caldeira CL, Machado ME de L, Freire LG, Iglecias EF, et al. Nickel-titanium instruments in endodontics: a concise review of the state of the art. *Braz Oral Res.* 2018;32(1):44-65.
 23. Kuzekanani M. Nickel-Titanium Rotary Instruments: Development of the Single-File Systems. *J Int Soc Prev Community Dent.* 2018;8(5):386-90.
 24. Khasnis S, Kar P, Kamal A, Patil J. Rotary science and its impact on instrument separation: A focused review. *J Conserv Dent.* 2018;21(2):116-24.
 25. Mangat P, Raina AA, Vaidya S, Bhattacharya A, Dhingra A, Sharma V. Torque and Speed in Endodontics: A Review. *Int J Orl Care Res.* 2018;6(2):97-100.
 26. Grande NM, Ahmed HM, Cohen S, Bukiet F, Plotino G. Current Assessment of Reciprocation in Endodontic Preparation: A Comprehensive Review-Part I: Historic Perspectives and Current Applications. *J Endod.* 2015;41(11):1778-83.
 27. Siddique R, Nivedhitha MS. Effectiveness of rotary and reciprocating systems on microbial reduction: A systematic review. *J Conserv Dent.* 2019;22(2):114-22.
 28. Alsilani R, Jadu F, Bogari DF, Jan AM, Alhazzazi TY. Single file reciprocating systems: A systematic review and meta-analysis of the literature: Comparison of reciproc and WaveOne. *J Int Soc Prev Community Dent.* 2016;6(5):402-9.
 29. Dhingra A, Kochar R, Banerjee S, Srivastava P. Comparative evaluation of the canal

- curvature modifications after instrumentation with One Shape rotary and Wave One reciprocating files. *J Conserv Dent.* 2014;17(2):138–41.
30. Webber J, Machtou P, Pertot W, Kuttler S, Ruddle C, West J. The WaveOne single-file reciprocating system. *Roots.* 2011;1(1):28-33.
 31. Keskin C, Inan U, Demiral M, Keleş A. Cyclic Fatigue Resistance of Reciproc Blue, Reciproc, and WaveOne Gold Reciprocating Instruments. *J Endod.* 2017;43(8):1360–3.
 32. Plotino G, Ahmed HM, Grande NM, Cohen S, Bukiet F. Current Assessment of Reciprocation in Endodontic Preparation: A Comprehensive Review--Part II: Properties and Effectiveness. *J Endod.* 2015;41(12):1939-50
 33. Özyürek T, Yılmaz K, Uslu G. Effect of adaptive motion on cyclic fatigue resistance of a nickel titanium instrument designed for retreatment. *Restor Dent Endod.* 2017;42(1):34-8.
 34. Fayyad DM, Elhakim Elgendy AA. Cutting efficiency of twisted versus machined nickel-titanium endodontic files. *J Endod.* 2011;37(8):1143–6.
 35. Gambarini G, Piasecki L, Di Nardo D, Miccoli G, Di Giorgio G, Carneiro E, et al. Incidence of Deformation and Fracture of Twisted File Adaptive Instruments after Repeated Clinical Use. *J Oral Maxillofac Res.* 2016;7(4):e5.
 36. Sen OG, Bilgin B, Koçak S, Sağlam BC, Koçak MM. Evaluation of apically extruded debris using continuous rotation, reciprocation, or adaptive motion. *Braz Dent J.* 2018;29(3):245–8.
 37. Kaya E, Elbay M, Yiğit D. Evaluation of the Self-Adjusting File system (SAF) for the instrumentation of primary molar root canals: a micro-computed tomographic study. *Eur J Paediatr Dent.* 2017;18(2):105–10.
 38. Metzger Z, Teperovich E, Zary R, Cohen R, Hof R. The Self-adjusting File (SAF). Part 1: Respecting the Root Canal Anatomy-A New Concept of Endodontic Files and Its Implementation. *J Endod.* 2010;36(4):679–90.
 39. Çapar ID, Arslan H. A review of instrumentation kinematics of engine-driven nickel-titanium instruments. *Int Endod J.* 2016;49(2):119-35.
 40. Gołąbek H, Borys KM, Kohli MR, Brus-Sawczuk K, Strużycka I. Chemical aspect of sodium hypochlorite activation in obtaining favorable outcomes of endodontic treatment: An in-vitro study. *Adv Clin Exp Med.* 2019;28(10):1311-9.
 41. Wright PP, Kahler B, Walsh LJ. Alkaline Sodium Hypochlorite Irrigant and Its Chemical Interactions. *Materials (Basel).* 2017;10(10):e1147.
 42. Mozo S, Llana C, Forner L. Review of ultrasonic irrigation in endodontics: increasing

- action of irrigating solutions. *Med Oral Patol Oral Cir Bucal*. 2012;17(3):512-6.
43. Van der Sluis LW, Versluis M, Wu MK, Wesselink PR. Passive ultrasonic irrigation of the root canal: a review of the literature. *Int Endod J*. 2007;40(6):415-26.
 44. Orozco EIF, Toia CC, Cavalli D, Khoury RD, Cardoso FG da R, Bresciani E, et al. Effect of passive ultrasonic activation on microorganisms in primary root canal infection: A randomized clinical trial. *J Appl Oral Sci*. 2020;28(2):e20190100.
 45. Plotino G, Cortese T, Grande NM, Leonardi DP, Di Giorgio G, Testarelli L, et al. New technologies to improve root canal disinfection. *Braz Dent J*. 2016;27(1):3-8.
 46. Lopes FC, Zangirolami C, Mazzi-Chaves JF, Silva-Sousa AC, Crozeta BM, Silva-Sousa YTC, et al. Effect of sonic and ultrasonic activation on physicochemical properties of root canal sealers. *J Appl Oral Sci*. 2019;27(1):e20180556.
 47. Parikh M, Kishan K, Solanki N, Parikh M, Savaliya K, Bindu V, et al. Efficacy of removal of calcium hydroxide medicament from root canals by endoactivator and endovac irrigation techniques: A Systematic review of in vitro studies. *Contemp Clin Dent*. 2019;10(1):135–42.
 48. Desai P, Himel V. Comparative Safety of Various Intracanal Irrigation Systems. *J Endod*. 2009;35(4):545–9.
 49. Saydjari Y, Kuypers T, Gutknecht N. Laser Application in Dentistry: Irradiation Effects of Nd:YAG 1064 nm and Diode 810 nm and 980 nm in Infected Root Canals—A Literature Overview. *Biomed Res Int*. 2016;8421656.
 50. Tuncay O, Dinçer AN, Kuştarci A, Er O, Dinç G, Demirbuga S. Effects of ozone and photo-activated disinfection against *Enterococcus faecalis* biofilms in vitro. *Niger J Clin Pract*. 2015;18(6):814–8.
 51. Jurič IB, Plečko V, Anić I. Antimicrobial efficacy of Er,Cr:YSGG laser-activated irrigation compared with passive ultrasonic irrigation and RinsEndo® against intracanal enterococcus faecalis. *Photomed Laser Surg*. 2014;32(11):600–5.
 52. Jurič IB, Anić I. The Use of Lasers in Disinfection and Cleanliness of Root Canals: a Review. *Acta Stomatol Croat*. 2014;48(1):6-15.
 53. Cardoso MG, De Oliveira LD, Koga-Ito CY, Jorge AO. Effectiveness of ozonated water on *Candida albicans*, *Enterococcus faecalis*, and endotoxins in root canals. *Oral Surg Oral Med Oral Pathol Oral Radiol Endod*. 2008;105(3):85-91.
 54. Huth KC, Saugel B, Jakob FM, Cappello C, Quirling M, Paschos E, et al. Effect of aqueous ozone on the NF-KB system. *J Dent Res*. 2007;86(5):451–6.
 55. Mehulić K, i sur. *Dentalni materijali*. Zagreb: Medicinska naklada; 2017.

56. Surya Raghavendra S, Jadhav GR, Gathani KM, Kotadia P. Bioceramics in endodontics – a review. *J Istanbul Univ Fac Dent*. 2017;51(3):128-37.
57. Washio, Morotomi, Yoshii, Kitamura. Bioactive Glass-Based Endodontic Sealer as a Promising Root Canal Filling Material without Semisolid Core Materials. *Materials (Basel)*. 2019;12(23):3967.
58. Tawil PZ, Duggan DJ, Galicia JC. Mineral trioxide aggregate (MTA): its history, composition, and clinical applications. *Compend Contin Educ Dent*. 2015;36(4):247-52.
59. Altan H, Tosun G. The setting mechanism of mineral trioxide aggregate. *J Istanbul Univ Fac Dent*. 2016;50(1):65-72.
60. Duarte MAH, Marciano MA, Vivan RR, Tanomaru Filho M, Tanomaru JMG, Camilleri J. Tricalcium silicate-based cements: Properties and modifications. *Braz Oral Res*. 2018;32(1):111–8.
61. Suk M, Bago I. Biokeramički materijali u endodonciji. *Sonda*. 2017;18(33):60-2.
62. Zafar K, Jamal S, Ghafoor R. Bio-active cements-Mineral Trioxide Aggregate based calcium silicate materials: a narrative review. *J Pak Med Assoc*. 2020;70(3):497-504.
63. Kaur M, Singh H, Dhillon JS, Batra M, Saini M. MTA versus Biodentine: Review of Literature with a Comparative Analysis. *J Clin Diagnostic Res*. 2017;11(8):1-5.
64. Al-Haddad A, Che Ab Aziz ZA. Bioceramic-Based Root Canal Sealers: A Review. *Int J Biomater*. 2016;2016:9753210.
65. Carvalho MA, Lazari PC, Gresnigt M, Del Bel Cury AA, Magne P. Current options concerning the endodontically-treated teeth restoration with the adhesive approach. *Braz Oral Res*. 2018;32(1):e74.
66. Tarle Z, i sur. *Restaurativna dentalna medicina*. Zagreb: Medicinska naklada; 2019.
67. Čatović A, Komar D, Čatić A. *Klinička fiksna protetika I - krunice*. Zagreb: Medicinska naklada; 2015.
68. Rubio J, Zarzosa JI, Pallarés A. Comparison of Shaping Ability of 10 Rotary and Reciprocating Systems: an In Vitro Study with AutoCad. *Acta Stomatol Croat*. 2017;51(3):207-16.
69. Caron G, Nham K, Bronnec F, MacHtou P. Effectiveness of different final irrigant activation protocols on smear layer removal in curved canals. *J Endod*. 2010;36(8):1361–6.
70. Trivedi S, Chhabra S, Bansal A, Kukreja N, Mishra N, Trivedi A, et al. Evaluation of Sealing Ability of Three Root Canal Sealers: An *In Vitro* Study. *J Contemp Dent Pract*.

2020;21(3):291-5.

71. Mandava J, Chang P, Roopesh B, Faruddin M, Anupreeta A, Uma C. Comparative evaluation of fracture resistance of root dentin to resin sealers and a MTA sealer: An in vitro study. *J Conserv Dent.* 2014;17(1):53–6.
72. Fedorowicz Z, Carter B, de Souza RF, Chaves CA, Nasser M, Sequeira-Byron P. Single crowns versus conventional fillings for the restoration of root filled teeth. *Cochrane Database Syst Rev.* 2012;(5):CD009109.

Nikolina Bungić rođena je 4. siječnja 1994. u Zagrebu. Pohađala je Osnovnu školu Sveta Nedelja nakon koje 2008. godine upisuje XI. gimnaziju u Zagrebu. Akademske godine 2013./2014. upisuje Stomatološki fakultet Sveučilišta u Zagrebu. Godine 2018. pohađala je stručno predavanje i endodontski radni tečaj te je ovladala endodontskom tehnikom *Strojne tehnike obrade kanala i termoplastične tehnike punjenja korijenskog kanala*. Tijekom studija znanje i iskustvo stječe asistiranjem u privatnoj stomatološkoj ordinaciji.