

# Digitalni radni postupak u izradi mobilnog implantoprotetskog rada

---

**Begić, Iva**

**Master's thesis / Diplomski rad**

**2020**

*Degree Grantor / Ustanova koja je dodijelila akademski / stručni stupanj:* **University of Zagreb, School of Dental Medicine / Sveučilište u Zagrebu, Stomatološki fakultet**

*Permanent link / Trajna poveznica:* <https://um.nsk.hr/um:nbn:hr:127:512449>

*Rights / Prava:* [Attribution-NonCommercial 4.0 International/Imenovanje-Nekomercijalno 4.0 međunarodna](#)

*Download date / Datum preuzimanja:* **2025-01-04**



*Repository / Repozitorij:*

[University of Zagreb School of Dental Medicine Repository](#)





Sveučilište u Zagrebu  
Stomatološki fakultet

Iva Begić

**DIGITALNI RADNI POSTUPAK U IZRADI  
MOBILNOG IMPLANTOPROTETSKOG  
RADA**

DIPLOMSKI RAD

Zagreb, 2020.

Rad je je ostvaren na Zavodu za mobilnu protetiku Stomatološkog fakulteta u Zagrebu  
Mentor rada: izv. prof. dr. sc. Robert Čelić, Stomatološki fakultet Sveučilišta u  
Zagrebu

Lektor hrvatskog jezika: Ljiljana Buklijaš – Durbić, prof. hrvatskog jezika i  
književnosti

Lektor engleskog jezika: Maja Ivković, prof.  
engleskog jezika i književnosti

Sastav Povjerenstva za obranu diplomskog rada:

1. \_\_\_\_\_
2. \_\_\_\_\_
3. \_\_\_\_\_

Datum obrane rada: \_\_\_\_\_

Rad sadrži: 33 stranice  
33 slike  
1 CD

Rad je vlastito autorsko djelo koje je u potpunosti samostalno napisano uz naznaku izvora drugih autora i dokumenata korištenih u radu. Osim ako nije drugačije navedeno, sve ilustracije u radu, tablice, slike i dr., izvorni su doprinos autora diplomskog rada. Autor je odgovoran za pribavljanje dopuštenja za korištenje ilustracija koje nisu njegov izvorni doprinos kao i za sve moguće posljedice koje mogu nastati zbog nedopuštenog preuzimanja ilustracija, odnosno propusta u navođenju njihovog podrijetla.

## **Zahvala**

Želim zahvaliti svom mentoru izv. prof. dr. sc. Robertu Čeliću na strpljenju i velikoj pomoći pri pisanju rada, ali i na svem prenesenom znanju koje sam stekla na vježbama.

Hvala dr. Ivanu Krajini, mome izvanfakultetskom mentoru koji me uveo u svijet stomatologije.

Najveća hvala mojoj obitelji bez koje ništa ne bi bilo moguće, a posebno mojim tetama Renati i Mirjani.

## **DIGITALNI RADNI POSTUPAK U IZRADI MOBILNOG IMPLANTOPROTETSKOG RADA**

### **Sažetak**

U terapiji potpune bezubosti pacijenti mogu dobiti fiksni ili mobilni protetski rad nošen različitim brojem dentalnih implantata. Nakon ugradnje, postoje tri mogućnosti opterećenja implantata - konvencionalno, rano i imedijatno opterećenje. Mobilni protetski radovi se najčešće opterećuju konvencionalno, a potom imedijatno te predstavljaju standardne i pouzdane oblike implantoprotetske terapije. Za povezivanje dentalnih implantata s mobilnim protetskim radovima (djelomičnom protezom) koriste se vezni elementi poput prečki, pričvrstaka ili etečmena (npr. Locatori, kuglasti elementi), sustavi dvostrukih krunica (teleskop ili konus krunice) ili sustavi magneta. Pojavom novih tehnologija (CAD/CAM, dentalni skeneri, 3D printeri) konvencionalna tehnologija izrade mobilnog protetskog rada nošenog prirodnim zubima ili dentalnim implantatima gotovo zasigurno ustupa mjesto tim novim tehnologijama.

U ovom kliničkom prikazu slučaja bit će prikazan tijek izrade mobilnog implantoprotetskog rada kroz kliničke i laboratorijske faze primjenom konvencionalnih i digitalnih postupaka.

Od digitalnih tehnologija korišten je laboratorijski skener za digitalno otiskivanje i uz pomoć odgovarajućeg softvera (exocad) dizajniran je protetski rad. Na temelju navedenog dizajniranja pomoću trodimenzionalnog printera izrađeni su sekundarni i tercijarni dijelovi mobilnog protetskog rada. Preostali akrilatni dio (baza i akrilatni) mobilnog protetskog rada završen je konvencionalnim laboratorijskim postupcima (polimerizacija i kivetiranje akrilata).

**Ključne riječi:** mobilni protetski rad, dentalni implantati, prečka, 3D printer

# **DIGITAL WORKING PROCEDURE IN THE FABRICATION OF REMOVABLE IMPLANT - PROSTHETIC RESTORATION**

## **Summary**

In the therapy of complete edentulism, patients can get a fixed or removable dental prosthesis that can be attached by a various number of dental implants. After the insertion, there are three options for implant loading – conventional, early and immediate loading. Removable prostheses most commonly have conventional loading followed by immediate loading that represent standard and reliable ways of implant-prosthetic therapy. For connecting the dental implants with removable prostheses (partial prosthesis), connecting elements like: bars, attachments (locators, spherical/ball), double-crown systems (telescopic crowns) or magnetic systems/magnets are used. With the emergence of new technologies (CAD/CAM, dental scanners, 3D printers) the conventional technology of making a removable dental prosthesis attached to natural teeth or dental implants almost undoubtedly gives way to the new technologies. This clinical trial shows the course of the making of a removable implant-prosthetic piece through clinical and laboratory stages by applying conventional and digital procedures. Digital technology used is a laboratory scanner for digital impression. The dental prosthesis has been designed with appropriate software (exocad). Based on the mentioned design the secondary and tertiary parts of prosthesis have been made with a 3D printer. The remaining acrylate part (base and acrylic) was completed by conventional laboratory procedures (polymerization and flasking).

**Keywords:** removable prosthesis, dental implants, bar, 3D printer

## SADRŽAJ

1. UVOD.....	1
2. PRIJELAZ IZ KONVENCIONALNOG U DIGITALNI NAČIN IZRADE PROTETSKIH RADOVA .....	3
2.1.Prikupljanje podataka .....	4
2.1.1.- Intraoralni skeneri .....	5
2.1.2.Ekstraoralni (laboratorijski) skeneri.....	5
2.2. Obrada podataka .....	6
2.3. Izrada .....	6
2.3.1. – Glodanje (subtraktivna metoda).....	6
2.3.2 – 3D printanje (aditivna metoda).....	7
3. PRIKAZ SLUČAJA .....	8
4. RASPRAVA .....	24
5. ZAKLJUČAK .....	27
6. LITERATURA .....	29
7. ŽIVOTOPIS.....	32

## **Popis skraćenica**

3D - trodimenzionalno (eng.three-dimensional)

CAD/CAM - računalno potpomognut dizajn/računalno potpomognuta izrada (eng. computer aided design/computer aided manufacturing)

CBCT- kompjuterska tomografija s konusnim zrakama (eng.cone beam computer tomography)

CNC- computer numerical control

DICOM - Digital Imaging and Communications in Medicine

STL - Standard Tessellation Language

IOS - intraoralni skener (intraoral scanner)

EOS - ekstraoralni (laboratorijski) skener (eng.extraoral scanner)





Konvencionalni postupci u skorije će vrijeme biti u cijelosti zamijenjeni digitalnim radnim postupcima kako u planiranju terapije tako i u izradi protetskih radova.

Upotreba trodimenzionalne kompjuterizirane tomografije, koja omogućava bolju sliku i cjelokupnu orijentaciju prije zahvata, postaje prvi korak u planiranju terapije ne samo u implantologiji nego i u drugim granama stomatologije. Uz to vežemo mogućnost konverzije *dicom* (*Digital Imaging and Communications in Medicine*) formata u *stl* (*Standard Tessellation Language*) format koji je temelj tehnologije digitalnog otiskivanja intraoralnim (IOS) i ekstraoralnim (EOS) skenerima te iz kojega na kraju dobivamo 3D model (1).

Intraoralni i laboratorijski skeneri zamijenili su konvencionalnu tehniku otiskivanja elastičnim otisnim materijalima. Osim digitalnog skeniranja u usnoj šupljini i na radnim modelima, postoji mogućnost digitalnog skeniranja lica u svrhu dijagnostike, planiranja i praćenja rezultata terapije implantoprotetskih i drugih stomatoloških (kirurških, ortodontskih) zahvata.

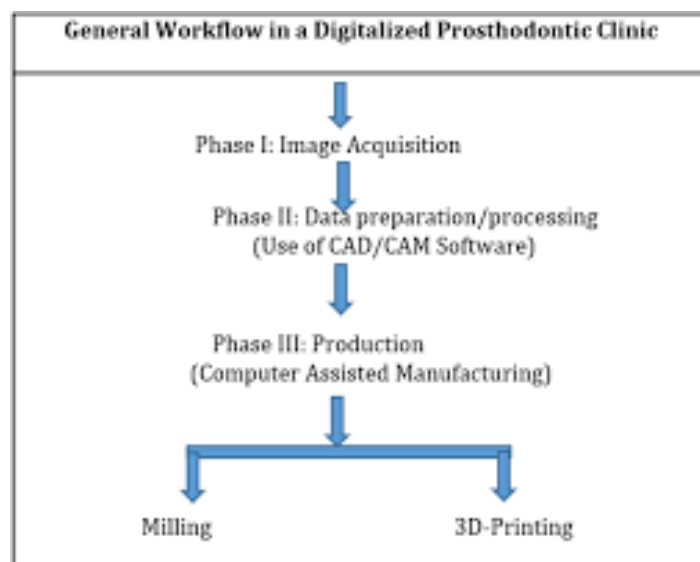
Iako se sve više važnosti pridaje digitalizaciji koja nesumnjivo ima svoje prednosti poput prijenosa podataka putem interneta, trenutne laboratorijske kontrole točnosti, preciznosti, udobnosti za pacijenta, mogućnosti arhiviranja, itd. Također postoje i nedostaci ovakvih postupaka kao što su troškovi nabave i održavanje uređaja (skenera), dodatna edukacija doktora dentalne medicine i zubnih tehničara, poteškoće pri radu gdje su potrebne duboke preparacije (prikaz preparacijske linije na brušenim prirodnim zubima ili implantatnim nadogradnjama), održavanje suhog radnog polja (vlaga i krv u sulkusu) koje izrazito utječu na preciznost otiska (2). Nasuprot tome, konvencionalnim metodama postoji mogućnost otiskivanja dubljih subgingivnih preparacija i ekonomičnije su. Međutim, točnost konvencionalnog otiskivanja ovisi o kvaliteti otiska (izbor materijala), načinu i vremenu prijenosu u zubotehnički laboratorij, načinu izlivanja radnih modela iz sadre i negativni utjecaj ljudskog faktora na točnost otiskivanja je veći (3).

**2. PRIJELAZ IZ KONVENCIONALNOG U DIGITALNI NAČIN IZRADE  
PROTETSKOG RADA**

Uzimanje otiska nezamjenjiv je dio protetike, a digitaliziranje te faze revolucioniralo je ovaj zadatak. Pomoću digitalnih otisaka izostavljamo uporabu otisnih materijala i s njim povezanih netočnosti, skraćujemo vrijeme rada u ordinaciji (chair time) i osiguravamo lakšu manipulaciju (4).

Primjena tehnologije pruža pojednostavljen postupak naspram klasičnog načina izrade. Prednosti digitalizacije su pojednostavljenost postupka, smanjena potrošnja materijala, povećana produktivnost, precizniji dosjed protetskih radova i lakši način izrade (5).

Postoje 4 glavne faze tijekom rada „digitalne“ izrade protetskog rada: prikupljanje podataka/slika, obrada podataka, izrada i predaja protetskog rada pacijentima (6).



**Slika 1.** Shematski prikaz digitalnog radnog postupka

Preuzeto: (21)

## 2.1.PRIKUPLJANJE PODATAKA

U prvoj fazi za prikupljanje podataka koriste se uređaji poput intraoralnih skenera (IOS) za optički otisak, digitalni fotoaparati za digitalnu fotografiju i trodimenzionalna tomografija s konusnim zrakama (CBCT) za dijagnostiku i planiranje protetskih radova na prirodnim zubima ili dentalnim implantatima.

Digitalni otisci mogu se uzimati na dva načina. Jedan od načina je upotreba IOS u ordinaciji, a drugi je upotreba ekstraoralnih (tkz., laboratorijskih) skenera u zubotehničkom laboratoriju, nakon prethodno uzetih konvencionalnih otisaka i izlivenih radnih modela (6).

### **2.1.1. Intraoralni skeneri**

Intraoralni skener namijenjen je za uzimanje optičkog otiska, izravno u usnoj šupljini pacijenta. Sastoji se od male videokamere i senzora koji emitira infracrvene zrake kroz leću, a one prolaze kroz unutarnju rešetku koja se sastoji od usporednih linija. Svjetle i tamne linije padaju na željenu površinu i reflektiraju se natrag u fotoreceptor te se registriraju kao napon koji se kasnije pretvara u digitalnu formu. Tamniji dijelovi višega su napona, a svjetliji nižega. Informaciju o dubini dobivamo distorzijom rešetke usporednih linija.

Princip rada skenera temelji se na načelu triangulacije i fenomenu paralakse. Nakon što se zraka svjetlosti projicira na površinu kroz jedan otvor, stvara tri odvojene točke: bližu, srednju i udaljenu. Odbijena zraka vraća se kroz drugi otvor i stvara tri lateralno udaljene slike zbog efekta paralakse (7).

Većina intraoralnih skenera koristi metodu u kojoj se manje skupine dobivenih podataka spajaju pa tako nastaju nepreciznosti virtualnog otiska, pogotovo kod sjekutića nepravilnog oblika ili u području očnjaka gdje luk iz prednjeg dijela prelazi u stražnji dio otiskivane čeljusti (zubi i alveolarni grebeni) (8).

### **2.1.2. Ekstraoralni (laboratorijski) skeneri**

Laboratorijski skener koristi se u *in-lab sustavima* za skeniranje konvencionalno uzetih otisaka ili izlivenih sadrenih radnih modela.

Prilikom uzimanja otisaka nema krvi i sline, a prostor nije ograničen. Sve to olakšava uzimanje digitalnog otiska i daje bolji krajnji rezultat (9).

Kao prednost ekstroralnog skenera naspram intraoralnog navodi se mogućnost skeniranja subgingivnog područja ukoliko je otisak prethodno uzet konvencionalnom tehnikom otiskivanja. Veća površina skeniranja i izrada većih radova također ne predstavljaju problem ekstraoralnim digitalnim skenerima, za razliku od intraoralnih (10).

Nedovoljna preciznost i kvaliteta virtualnog otiska uzetog laboratorijskim skenerom posljedično je povezana s povećanim brojem faza rada.

Pogreške se događaju pri uzimanju konvencionalnih otisaka, njihovoj pohrani i transportu te prilikom izlivanja radnog modela (11).

## 2.2 OBRADA PODATAKA

CAD (computer aided design) znači računalom potpomognuti dizajn, a CAM (computer aided manufacturing) znači računalom potpomognuta izrada. CAD/CAM tehnologija omogućuje kreiranje modela u dvije ili tri dimenzije i njihovu izradu. Primjenom na keramičkim blokovima brzo se dobiva precizan nadomjestak (inlay, onlay, krunica, most).

Dakle, skenirani podatci unose se u CAD softver i nakon dovršenog dizajna budućeg dijela (npr. skelet mosta ili krunice, veznog elementa ili skeleta djelomične proteze) ili cijelog protetskog rada u CAD softveru (npr., exocad-a) spajaju s glodalicom (CAM jedinica) (5).

CAD softver daje podatke za upravljanjem strojem za izradu protetskog rada. Način kojim će se ti podatci obrađivati ovisi o vrsti uređaja za izradu. Najčešća metoda je glodanje iz odabranog gradivnog materijala (akrilat, kobalt-krom legura, titan legura, staklokeramika, cikronij-oksidsna keramika, itd) koji dolaze u obliku tzv. „blokova“ (12).

Način izrade ovisi o načinu primjene glodalice na blok. Koriste se 3-osovinske i 5-osovinske glodalice. Kod troosne obrade izvode se paralelne kretnje u tri ortogonalne projekcije xyz, a u peteroosnoj metodi obrade postoji 5 kretnja- translacijske kretnje u tri ortogonalne projekcije xyz i rotacijske kretnje oko xy osi. Stoga se peteroosna koristi za složenije oblike (6).

## 2.3. NAČINI IZRADE

Dvije osnovne metode koje se koriste za izradu protetskog nadomjestka su suptraktivna (glodanje i brušenje) i aditivna (trodimenzionalno printanje) (13).

### 2.3.1 Glodanje (subtraktivna tehnika)

Glodanje je proces izrade protetskog nadomjeska prilikom kojeg se uklanjaju dijelovi gradivnog materijala.

Može se izvoditi ručno ili, češće, postupkom poznatim kao "računalno numeričko upravljanje" (CNC), tj. upravljanje alatnim strojevima pomoću posebnih kodiranih naredbi koje se učitavaju u upravljačkom računalu.

Razlikujemo jedinice za suho i mokro glodanje. Neki gradivni materijali zahtijevaju mokro, a neki suho glodanje. Suho glodanje značajno štedi vrijeme jer se protetski nadomjestci ne moraju sušiti prije sinteriranja – omogućujući potpunu obradu u ordinaciji (14).

### **2. 3.2 Trodimenzionalno (3D) printanje (aditivna metoda)**

Aditivne tehnike zasnivaju se na principu dodavanja materijala u slojevima gdje je svaki sloj tanki presjek objekta dizajniranog u CAD softveru (15).

Postoji više podjela aditivnih tehnika, neke od tih su: injekcijsko printanje, lasersko aditivna tehnika, stereolitografija, fuzijsko depozicijsko modeliranje, itd.

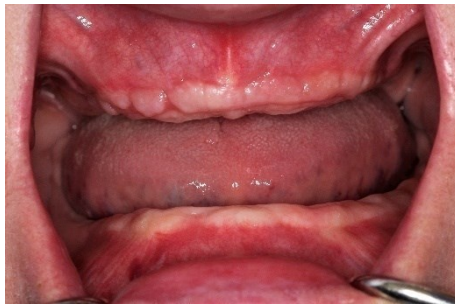3D printanje je postupak stvaranja različitih objekata, sloj po sloj, prema prikupljenim 3D podacima. Nakon dovršetka CAD dizajna objekt je segmentiran u više slojeva. Na svaki milimetar materijala postoji 10-20 slojeva u koje stroj polaže slojeve od tekućeg ili prašnog materijala koji se spajaju radi stvaranja konačnog oblika (16).





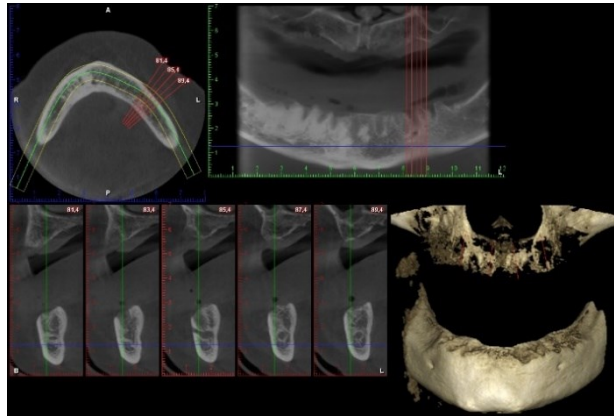
62-godišnjoj pacijentici urednog medicinskog statusa, pušačici (1 kutija cigareta dnevno) nakon ekstrakcije preostalih zuba u obje čeljusti i razdoblja cijeljenja (slika 2) pristupilo se implantoprotetskoj terapiji.

Prije početka liječenja pacijentici su obrazloženi mogući planovi terapije, od ugradnje većeg broja dentalnih implantata i izrade fiksnih radova (konvencionalni i imedijatni protokol opterećenja) u obje čeljusti do prihvaćenog plana terapije koji se sastojao od ugradnje četiri dentalna implantata u prednjim dijelovima obje čeljusti i izrade pokrovnih proteza retiniranih prečkama koje služe kao retencijsko-stabilizacijsko sredstvo (konvencionalni protokol opterećenja).

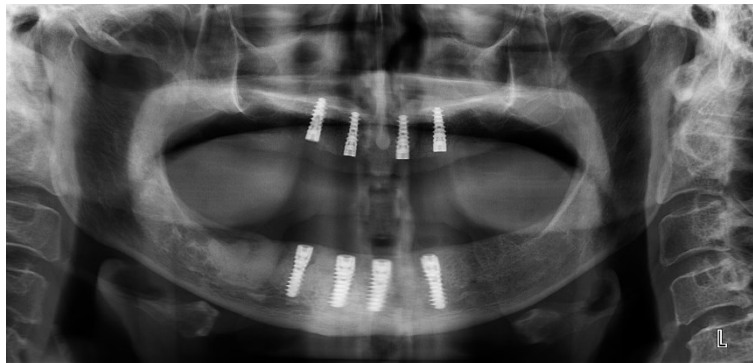


**Slika 2.** Bezube obje čeljusti.

Uporabom 3D CBCT-a napravljen je snimak obje bezube čeljusti kojim je potpomognuta izrada plana za ugradnju dentalnih implantata u prednjim područjima bezubih čeljusti (Slika 3). Analiza kakvoće i količine kosti na mjestima ugradnje i procjena gustoće kosti od velike je važnosti jer određuju kirurški protokol za ugradnju implantata i realizaciju osnovnog uvjeta dobivanja primarne stabilnosti ugrađenih implantata. U jednoj posjeti ugrađeni su dentalni implantati (ICX Master, Medentis, Njemačka) s progresivnim navojem u gornjoj čeljusti na pozicije 14, 12, 22, 24 ( 3.75x15 mm), a u donjoj čeljusti na pozicije 43, 41, 31, 33 ( 4.1x15 mm) (Slika 4).

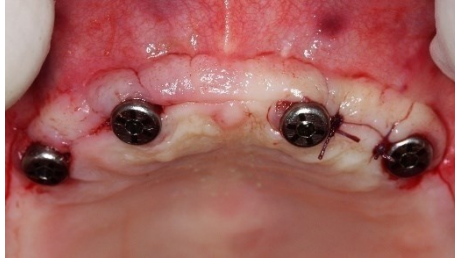

**Slika 3.** 3D CBCT – trodimenzionalna dijagnostika prije ugradnje dentalnih implantata.

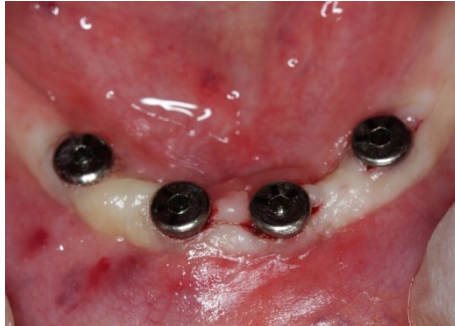

**Slika 4.** Kontrolni ortopantomogram nakon ugradnje implantata u obje bezube čeljusti.

Pacijentici su dane privremene potpune proteze koje je nosila cijelo vrijeme nakon vađenja zubi i ugradnje implantata te su se po potrebi podlagale i korigirale. Poslije četiri mjeseca od ugradnje pristupilo se otvaranju dentalnih implantata. Implantati su otvoreni atraumatski skalpelom i postavljeni su gingiva formeri (Slike 5. i 6.) za oblikovanje ulaza, odnosno postizanje izlaznog profila oko implantata. Gingiva formeri ostaju *in situ* minimalno 2 tjedna.

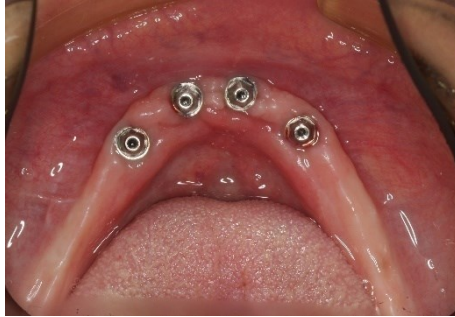

**Slika 5.** Otvaranje implantata i postavljanje gingiva formera u gornjoj bezuboj čeljusti.

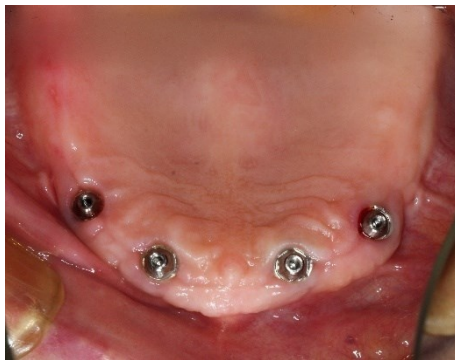

**Slika 6.** Otvaranje implantata i postavljanje gingiva formera u donjoj bezuboj čeljusti.

Nakon dva tjedna uzeti su anatomske otiske (jednofazni otisak konfekcijskom žlicom uporabom elastičnih materijala tvrđe i rjeđe konzistencije) tkz., zatvorenom tehnikom (otisni transferi koji se sastoje od metalnog cilindra i plastične kapice koja ide na cilindar postavljenu dentalne implantate) za izradu individualnih žlica. Osim za izradu individualnih žlica, na sadrenim modelima koji imaju laboratorijske analoge, dentalni tehničar je odabrao odgovarajuće *multiunit* nadogradnje (Slika 7 i 8), konfekcijske nadogradnje koje predstavljaju primarnu komponentu ovog protetskog rada. Sekundarnu komponentu predstavljaju prečke koje se vijkom fiksiraju na multiunit nadogradnje, a pokrovne metalno-akrilatne proteze su tercijarne komponente. Multiunit nadogradnje omogućuju paraleliziranje izlaznih profila implantata koji su ugrađeni pod različitim kutevima što je preduvjet za nesmetan i pasivan dosjed mosne konstrukcije koja bez naprezanja povezuje implantate i vijcima je fiksirana za njih. Podižu razinu sekundarnih komponenti iznad gingive (poboljšani higijenski aspekt protetskog rada) te omogućavaju okomit smjer uvođenja tercijarne komponente (pokrovne proteze) na prečke, a time optimalnu retenciju i stabilizaciju pokrovnih proteza (17).

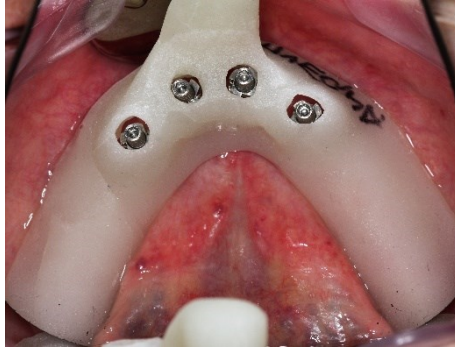


**Slika 7.** Postavljene *multiunit* nadogradnje u donje implantate.

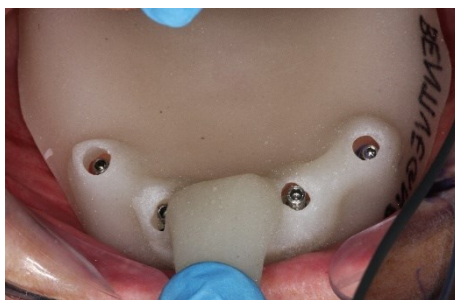


**Slika 8.** Postavljene *multiunit* nadogradnje u gornje implantate.

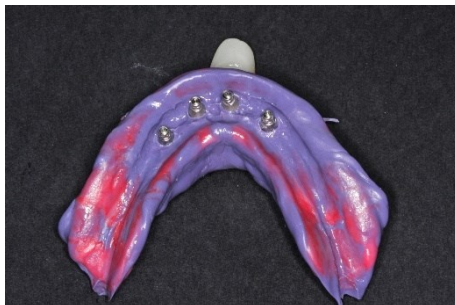Slijedila je klinička faza uzimanja funkcijskih otisaka tkz. otvorenom tehnikom otiskivanja individualnim žlicama preko otisnih transfera (jednokomadni, različitog dizajna u odnosu na transfere za zatvorenu tehniku), koji su temelj za početak izrade pokrovnih proteza retiniranih prečkama. Kod uzimanja funkcijskih otisaka treba se pridržavati istih načela kao kod uzimanja funkcijskog otisaka prilikom izrade konvencionalnih potpunih proteza. To znači testirati individualne žlice (Slike 9 i 10) u skladu s anatomijom bezubih alveolarnih grebenova i funkcijom žvačne i mimične muskulature koja okružuje buduće ležište pokrovnih proteza. Odabir otisnih materijala za otisak može biti jednak kao za funkcijski otisak kod izrade potpunih proteza: kombinacija termoplastičnog materijala za ventilni rub i elastični (adicijski ili polieter) materijal za registraciju površine ležišta, rezilijencije sluznice i doradu (poboljšanje) ventilnog ruba. Slike 11 i 12 prikazuju funkcijske otiske u kojima se ostali otisni transferi.



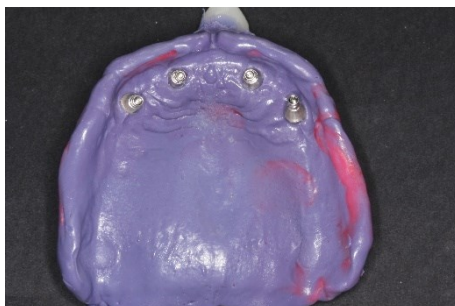**Slika 9.** Individualna žlica preko otisnih transfera u donjoj čeljusti – otvorena tehnika.



**Slika 10.** Individualna žlica preko otisnih transfera u gornjoj čeljusti – otvorena tehnika.

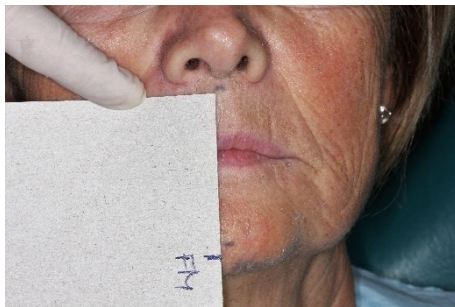

**Slika 11.** Gotov funkcijski otisak s transferima u donjoj čeljusti.

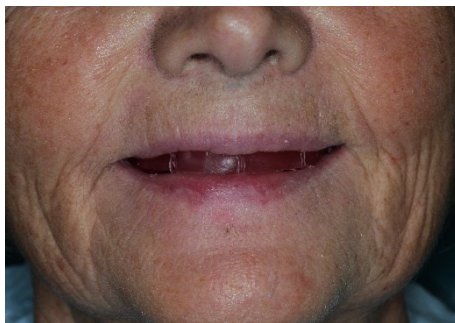

**Slika 12.** Gotov funkcijski otisak s transferima u gornjoj čeljusti.

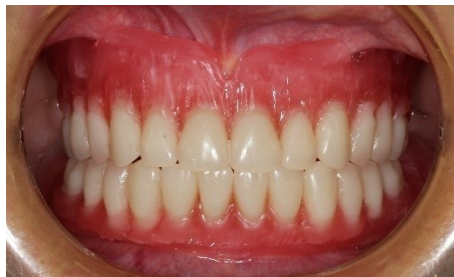Na temelju funkcijskih otisaka izrađeni su radni modeli iz tvrde sadre i zagrizne šablone koje služe za rekonstrukciju vertikalne i horizontalne relacije okluzije (donje visine lica). Slike 13 i 14 prikazuju klinički postupak određivanja vertikalne (fiziološko mirovanje) i horizontalne (centrična relacija) relacije okluzije zagriznim šablonama koje su obraznim lukom prenesene u poluprigodljivi dentalni artikulator. Dentalni tehničar postavio je akrilatne zube u zagrizne šablone nakon čega je provedena proba u ustima pacijentice (Slika 15) provjeravajući vertikalnu, horizontalnu i estetski izgled postavu zubi (Slika 16).



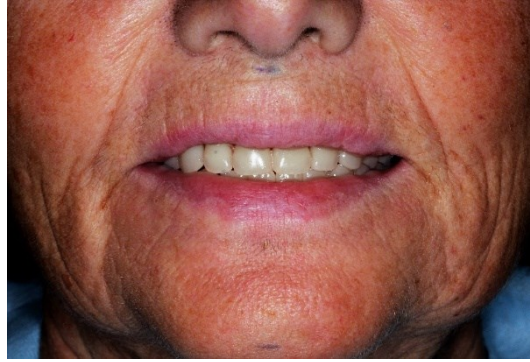**Slika 13.** Određivanje međučeljusnog (vertikalnog) odnosa – fiziološko mirovanje.



**Slika 14.** Određivanje međučeljusnog odnosa – orijentacijske linije za postavu prednjih zuba.

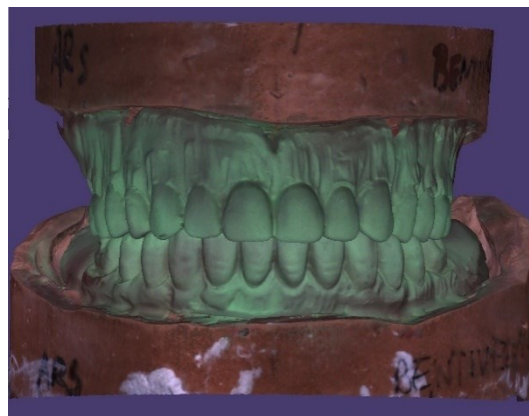

**Slika 15.** Proba postave svih zuba -priprema postave za skeniranje.

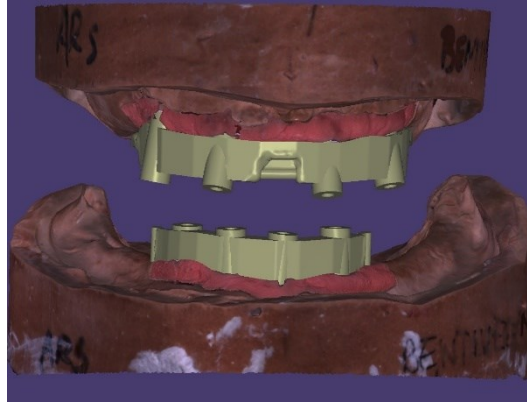


**Slika16.** Proba postave svih zubi u ustima pacijentice.

Iz usta pacijentice, postava zubi se prenijela u laboratorijski skener (Open Technologies, FARO Technologies Inc., Italija) u kojem se skenirala (Slika 17). Dentalni tehničar dizajnirao je prečke u koje može uklopiti različite oblike etečmena (npr. kugle, Locatore, klizne (T) veze). U ovom slučaju u gornjoj prečki je postavio u sredini "virtualne prečke" jedan klizni etečmen (iz biblioteke softvera), te na distalnim krajevima prečke još dva klizača istog tipa. U donjoj čeljusti postavio je na distalnim krajevima prečke klizne vezne elemente s ciljem dobivanja što bolje retencije pokrovnih proteza (Slika 18).

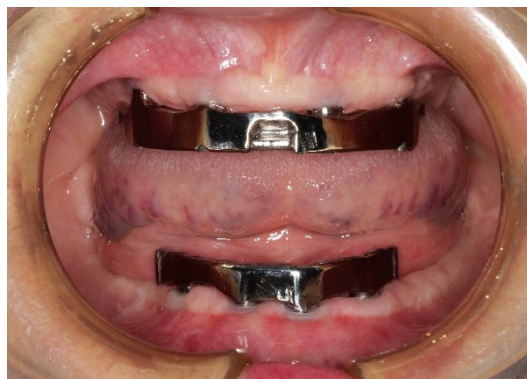

**Slika 17.** Skenirana postava zubi u laboratorijskom skeneru.



**Slika 18.** Dizajn budućih printanih titanskih prečki u obje bezube čeljusti.

Nakon završetka dizajniranja prečki, slijedio je postupak izrade istih aditivnim printanjem (laserska fuzija metal) iz titanske legure (praha) pomoću trodimenzionalnog printera (Mysint 100, Sisma, Italija). Printane titanske prečke su obrađene i prilagođene na radnim modelima u dentalnom laboratoriju. Slika 19 prikazuje printane titanske prečke i njihovu probu dosjeda na multiunit nadogradnjama u ustima pacijentice. Bitno je da dosjed printanih prečki bude pasivan. Vijci kojima se fiksira prečka u multiunit nadogradnje moraju se uvijati bez otpora – Sheffield test).




**Slika 19.** Printane titanske prečke postavljene na multiunit nadogradnje u ustima pacijentice.

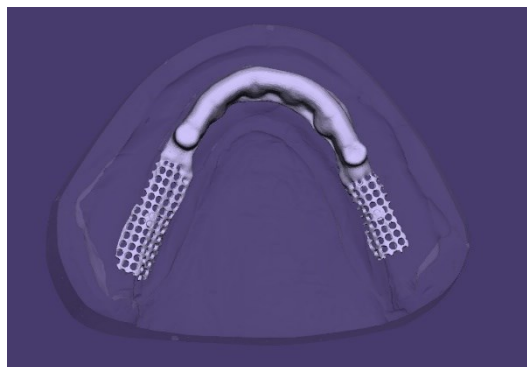
Titanske prečke se vraćaju na radne modele, na etečmene, na klizače se postavljaju plastične



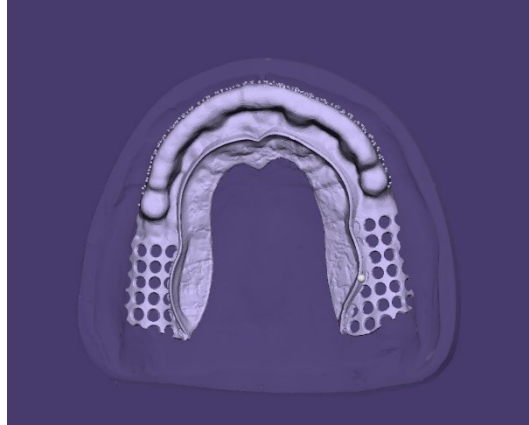
matrice i sve se vraća u laboratorijski skener na skeniranje. Rezultat skeniranja su "virtualne prečke" (Slika 20) na kojima zubni tehničar dizajnira skelete budućih metalnih dijelova tercijarnih komponenti pokrovnih proteza (Slike 21 i 22) u obje čeljusti, koji će se izraditi također trodimenzionalnim printanjem iz praha titanske legure.



**Slika 20.** Skeniranje printanih titanskih prečki na radnim modelima.

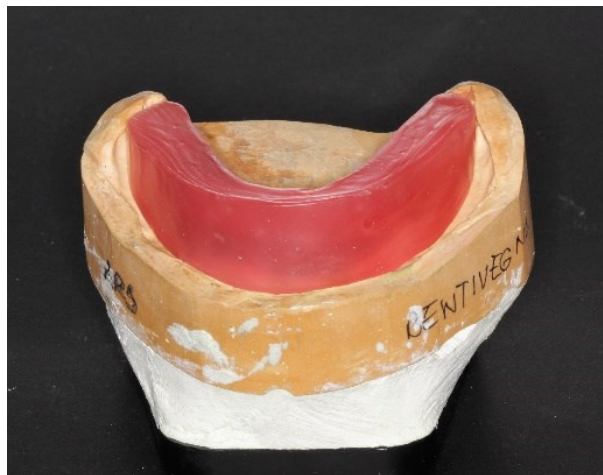

**Slika 21.** Dizajn titanskog skeleta donje djelomične proteze.

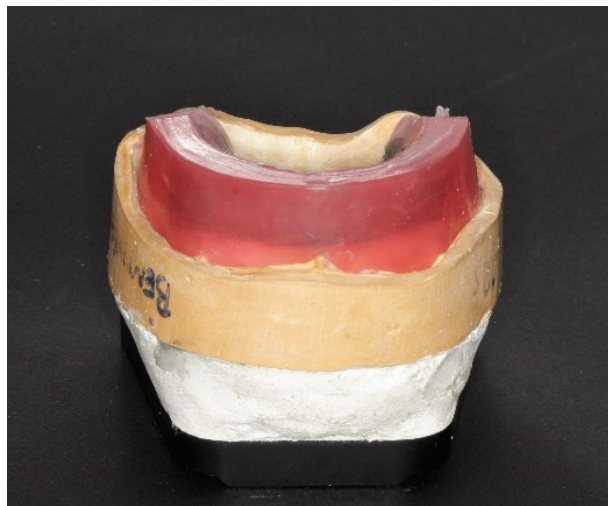

**Slika 22.** Dizajn titanskog skeleta gornje djelomične proteze.

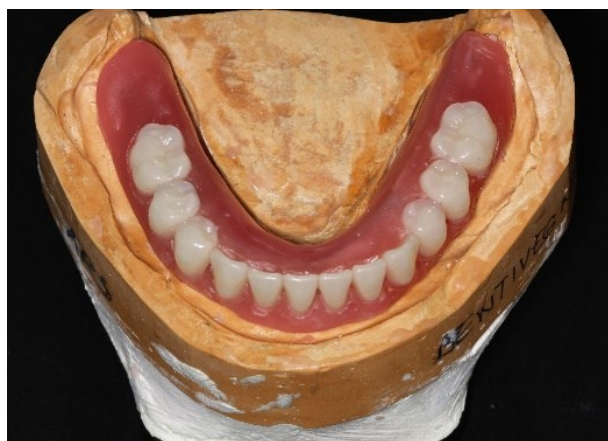Nakon printanja dentalni tehničar obrađuje titanske skelete, a kliničar dobiva na radnim modelima titanske skelete s voštanim bedemima (Slike 23 i 24). Printane prečke se postavljaju u multiunit nadogradnje. Provjerava se pasivan dosjed printanih titanskih skeleta preko printanih prečki, određuju ponovo međučeljusni odnosi te postavljaju zubi (Slike 26 i 27) u poluprilagodljivom dentalnom artikulatoru.



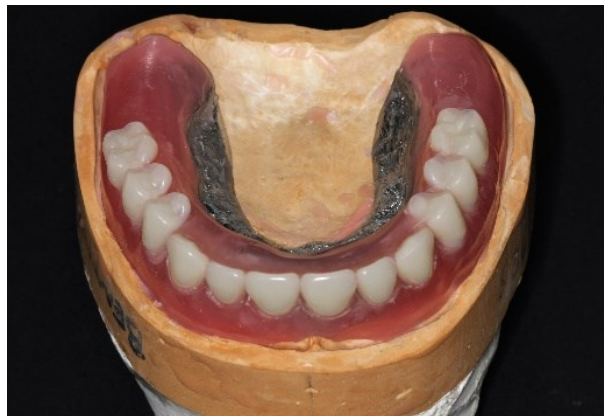**Slika 23.** Donji voštani zagrizni bedem na printanom titanskom skeletu.



**Slika 24.** Gornji voštani zagrizni bedem na printanom titanskom skeletu.

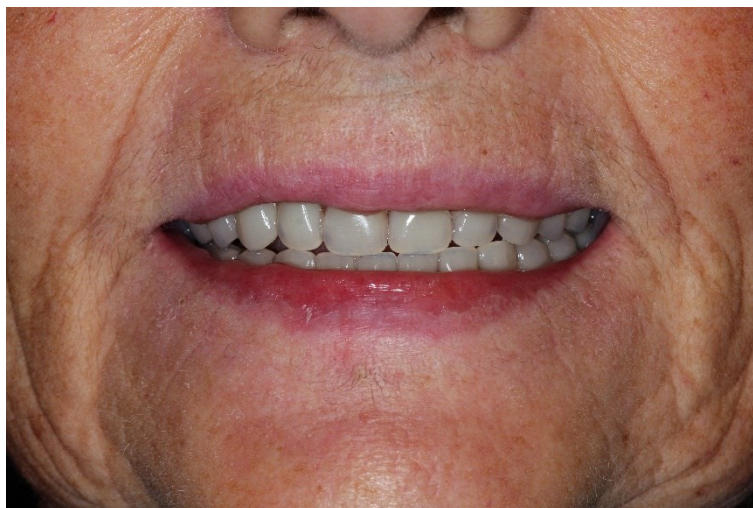

**Slika 25.** Postava zubi u donjoj čeljusti.



**Slika 26.** Postava zubi u gornjoj čeljusti.

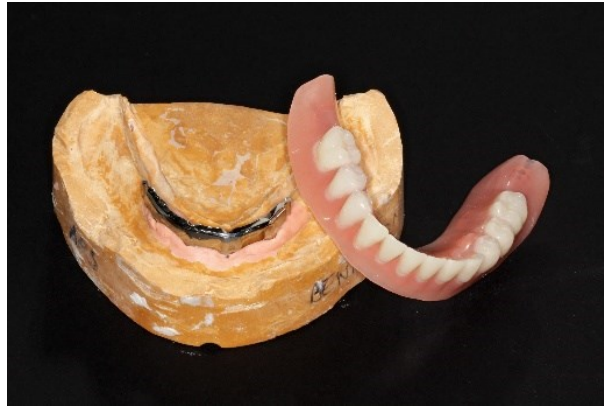Slijedi proba postave zubi u ustima pacijentice, provjera vertikale i horizontale (test fonacije) i razmjena mišljenja glede estetskih zahtjeva s pacijenticom (Slika 27).



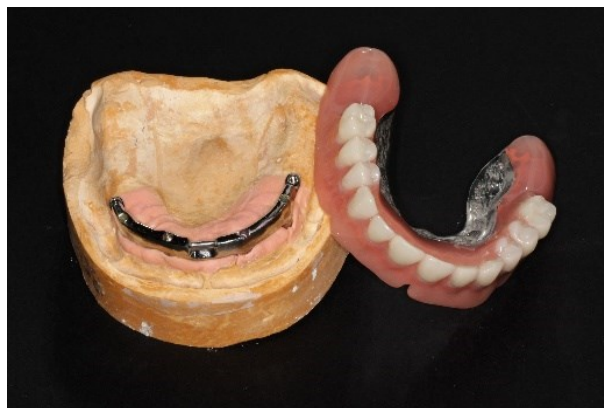**Slika 27.** Proba postave zubi u ustima pacijentice.

Budući da su zadovoljeni kriteriji glede parametara koji se provjeravaju, dentalni tehničar je završio pokrovne proteze konvencionalnim postupkom kivetiranja. Slike 28 i 29 prikazuju dijelove sekundarnih (prečke) i tercijarnih (pokrovne proteze) komponenti gotovih mobilnih

implantoprotetskih radova na radnim modelima.

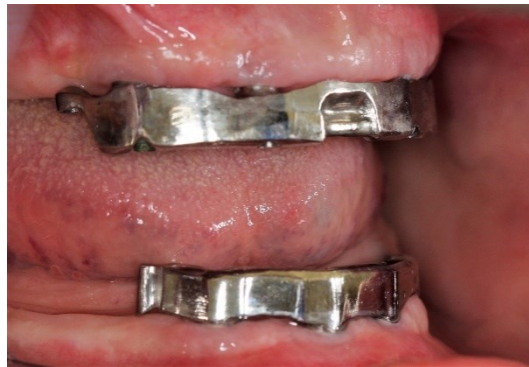

**Slika 28.** Završen mobilni implantoprotetski rad u donjoj čeljusti.

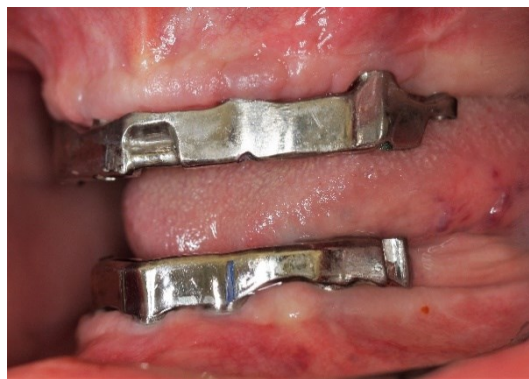

**Slika 29.** Završen mobilni implantoprotetski rad u gornjoj čeljusti.

U završnoj fazi printane titanske prečke fiksiraju se u multiunit nadogradnje vijcima propisanom silom uvrtnja od 30 Ncm u ustima pacijentice (Slike 30 i 31). Prema preferencijama kliničara ulaz za vijke može se izolirati na način da se na glavu vijka stavi i komprimira teflonska traka, a preko nje se ulaz zatvori tekućim kompozitom. Time je smanjeno zaostajanje hrane u otvoru za vijak i pacijentici je lakše održavati higijenu.

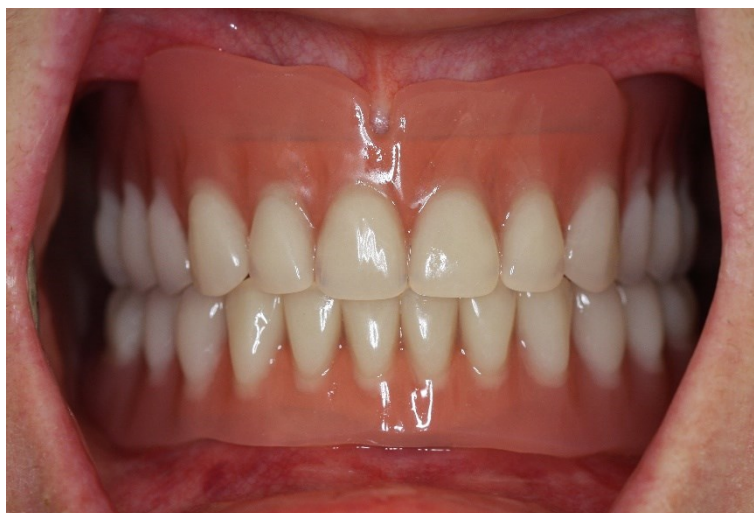

**Slika 30.** Printana titanska prečka u obje čeljusti – desni profil.



**Slika 31.** Printana titanska prečka u obje čeljusti – lijevi profil.

Slika 32 prikazuje pokrovne proteze u ustima pacijentice i njezin završni izgled (Slika 33). Osim najvažnijeg kriterija, a to je zadovoljstvo pacijentice estetskim izgledom i funkcijom ovih mobilnih implantoprotetskih radova, s profesionalne točke gledanja potrebno je pratiti ponašanje novijeg biomaterijala i primijenjene tehnologije (trodimenzionalnog printanja) u ustima pacijentice. To se posebno odnosi na retencijsko-stabilizacijski efekt i pojavnost tehničkih komplikacija (npr., oštećenje ili lom printanih titanskih komponenti (prečke i skeleta).



**Slika 32.** Završni izgled mobilnog implantoprotetskog rada u ustima pacijentice.



**Slika 33.** Završni osmijeh pacijentice.





U navedenom kliničkom slučaju kao retencijsko-stabilizacijski elementi odabrane su prečke. 'Digitalnim uzimanjem otiska' dobiva se precizna slika pomoću koje će se dalje moći kompjuterski dizajnirati individualizirana prečka koja je temelj dugotrajnog i kvalitetnog mobilnog implantoprotetskog rada.

Prečkama se povezuju prirodni zubi ili implantati u blok, ostvaruje se bolji prijenos i distribucija opterećenja s protetskog rada na zube, implantate, gingivu i kost. To je posebice važno kod kratkih implantata (manji od 10 mm) koji su pojedinačno manje otporni na djelovanje žvačnih sila. Razlikujemo konfekcijske ili individualno frezane prečke. Osim trodimenzionalnim printanjem neplemenite (titan, kobalt-krom) legure kao što je prikazano u ovom slučaju, mogu se izraditi i lijevanjem iz plemenitih (zlatnih) i neplemenitih (kobalt-krom, titan) legura, CAD/CAM tehnologijom glodanjem neplemenitih (titan, cirkonij, kobalt-krom) legura. Sekundarni dijelovi (matrice) prečke dolaze u plastičnoj ili metalnoj formi (najčešće iz legure iz koje su izrađeni primarni dijelovi prečke) smješteni u metalni skelet pokrovne proteze. Ti se dijelovi mogu aktivirati i/ili zamijeniti u sklopu kontrolnih pregleda protetskih radova.

U ovom kliničkom slučaju digitalni radni postupak sastojao se od skeniranja postave zubi te od skeniranja radnih modela s multiunit analozima. Skeniranjem postave zubi u exocad softveru dobio se virtualni odnos između bezubih čeljusti u odnosu na postavu zubi. Dizajnirajući prečke, dentalni tehničar mogao je uklopiti različite oblike "etečmena" s ciljem dobivanja što bolje retencije .

Prilikom odabira vrste, oblika i građivnog materijala u obzir se uzimaju preferencije kliničara te sofisticiranost i sposobnosti zubotehničkog laboratorija.

Postoje brojne znanstvene studije u kojima se procjenjuje i uspoređuje retencijsko-stabilizacijski efekt različitih najčešće korištenih i ispitivanih veznih elemenata (prečke, kugle, Locatori, magneti, teleskop-konus krunice i drugi) za pokrovne proteze na dentalnim implantatima i njihov utjecaj na zadovoljstvo pacijenata takvim protetskim radovima. Iz njih može se zaključiti da su pacijenti najviše bili zadovoljni pokrovnim protezama koje su retinirane prečkama i Locatorima (18,19).

Primjerice, ukoliko su dentalni implantati postavljeni iz određenih razloga disparelno, upotreba kuglastih etečmena nije indicirana. U suprotnom dolazi do slabijeg retencijskog efekta kugle zbog bržeg trošenja i oštećivanja same kugle te češće zamjene matrice.

Također, prečke pomažu kod pacijenata s vidnim gubitkom kosti, idealne su za pacijente koji su podlegli raznim resekcijama mandibule zbog tumora ili za pacijente s genetskim

malformacijama čeljusti.

Zadovoljstvo pacijenata uvjetovano je brojnim faktorima poput broja i rasporeda ugrađenih implantata, kvalitete i kvantitete kosti te vještini implantologa.

Visok stupanj retencije i stabilizacije koju pružaju prečke omogućavaju pacijentima osjećaj sigurnosti i nesmetanosti. Zbog male površine kojom priliježu na sluznicu smanjuju traumu tkiva što je idealna solucija čak i za pacijente koji primaju radioterapiju jer se time sprječava šansa za razvoj osteoradionekroze (20).

U ovom kliničkom prikazu, prečka - njezin primarni dio koji se vijcima fiksirao na multiunit nadogradnje, odnosno dentalne implantate, kao i sekundarni dio u sklopu skeleta pokrovne proteze- izradila se je printanjem iz titanske legure (praha). Glede dosjeda prečke na multiunit nadogradnjama i pokrovnih proteza na printanim individualiziranim titanskim prečkama, klinička je procjena izrazito zadovoljavajuća uspoređujući dosjed sa sličnim protetskim konstrukcijama koje su izrađene iz kobalt-krom legure tehnologijom lijevanja ili CAD/CAM.



Razvojem digitalne tehnologije u stomatologiji promijenio se terapijski pristup bezubim pacijentima. Ciljevi digitalne izrade su smanjiti broj dolazaka pacijenta u ordinaciju te povećati predvidljivost ishoda terapije.

Mogućnosti liječenja potpune bezubosti su brojne od izrade klasičnih akrilatnih potpunih proteza do izrade fiksnih i mobilnih implantoprotetskih radova.

Izbor prihvatljive terapije ovisi o dobi pacijenta, stanju tvrdog koštanog i mekog tkiva u usnoj šupljini, motiviranosti pacijenta i njegovim očekivanjima.

Kroz ovaj prikaz slučaja (mobilni implantoprotetski rad), prikazana je primjena konvencionalnih i digitalnih radnih postupaka u oralnoj rehabilitaciji potpuno bezubog pacijenta. Konvencionalnim otiskivanjem izrađeni su sadreni radni modeli koji su bili otisnuti uz pomoć laboratorijskog/ekstraoralnog skenera. Na temelju digitalnog otiskivanja dobiveni su „virtualni radni modeli“ na kojima se uz pomoć CAD softvera (exocad-a) dizajnirani vezni elementi (prečke) i metalni skelet buduće pokrovne potpune proteze. Tako dizajnirani vezni elementi i skelet su pomoću nove tehnologije (3D printera) izrađeni/isprintani što predstavlja odmak od ranijih konvencionalnih metoda lijevanja istih.

Krajni cilj oralne rehabilitacije ovako izrađenih mobilnih implantoprotetskih radova je dobra retencija i stabilizacija te ono što je najvažnije, zadovoljstvo pacijenta.

Trenutno se u implantoprotetici koriste konvencionalni i digitalni radni postupci od dijagnostike i planiranja terapije (3D CBCT), pojedini klinički postupci (digitalno otiskivanje intraoralnim i ekstraoralnim skenerima (na sadrenim radnim modelima dobivenim konvencionalnim otiskivanjem). Zaključno, zbog svojih prednosti i nedostaka koriste se stare konvencionalne i nove digitalne tehnologije s tendencijom da u skoroj budućnosti „prevladaju“ digitalni radni postupci.



1. KAMIO T, SUZUKI M, ASAUMI R, KAWAI T. Converting DICOM to STL for 3D Printing: A Process, and Software Package Comparison. 2020;1–26.
2. Mangano F, Gandolfi A, Luongo G, Logozzo S. Intraoral scanners in dentistry: A review of the current literature. *BMC Oral Health*. 2017;17(1).
3. Lukačević F, Lukić N JCA. Usporedba konvencionalnih i digitalnih intraoralnih otisaka. *Sonda*. 2015;16(29):54-7.
4. Seelbach P, Brueckel C WB. Accuracy of digital and conventional impression techniques and workflow. *Clin oral investig*. 2013; 17(7): 1759-64No Title.
5. Susic I, Travar M, Susic M. The application of CAD / CAM technology in Dentistry. *IOP Conf Ser Mater Sci Eng*. 2017;200(1).
6. S S, Shankari V, Chacko Y. Computer Aided Designing/Computer Aided Manufacturing in Dentistry (CAD/ CAM) – A Review. *Int J Curr Res Rev*. 2018;10(20):20–4.
7. Glavina D. Novi postupak za izradbu keramičkih ispuna : CAD / CIM. 2014;(January 2001).
8. Lee SJ, Kim SW, Lee JJ, Cheong CW. Comparison of Intraoral and Extraoral Digital Scanners : Evaluation of Surface Topography and Precision. 2020;
9. Gan N, Ruan Y, Sun J, Xiong Y, Jiao T. Comparison of Adaptation between the Major Connectors Fabricated from Intraoral Digital Impressions and Extraoral Digital Impressions. *Sci Rep [Internet]*. 2018;8(1):1–9. Available from: <http://dx.doi.org/10.1038/s41598-017-17839-4>
10. Su TS SJ. Comparison of repeatability between intraoral digital scanner and extraoral digital scanner: An in-vitro study. *J Prosthodont Res*. 2015; 59(4): 236-42.o Title.
11. Shimizu S, Shinya A, Kuroda S, Gomi H. The accuracy of the CAD system using intraoral and extraoral scanners for designing of fixed dental prostheses. *Dent Mater J*. 2017;36(4):402–7.
12. Patil M, Kambale S, Patil A, Mujawar K. Digitalization in Dentistry: CAD/CAM -A Review. *Acta Sci Dent Sci [Internet]*. 2018;2(1 January):12–6. Available from: <https://actascientific.com/ASDS/pdf/ASDS-02-0061.pdf>
13. What is Additive Manufacturing? [Internet]. GE Additive. 2019 [cited 29 August 2019]. Available from: <https://www.ge.com/additive/additive-manufacturing>.
14. <https://formlabs.com/blog/additive-manufacturing-vs-subtractive-manufacturing/>.
15. Gibson I, Rosen D SB. Additive manufacturing Technologies. 2nd ed. New York:

- Springer-Verlag New York; 2015.
16. Dawood A, Marti BM, Sauret-Jackson V, Darwood A. 3D printing in dentistry. *Br Dent J* [Internet]. 2015;219(11):521–9. Available from: <http://dx.doi.org/10.1038/sj.bdj.2015.914>
  17. A.Sethi TK. *Praktična implantologija*. Quintessence; 288 p.
  18. Krennmair G. Removable implant-prosthetic rehabilitation of the edentulous mandible : five-year results of different prosthetic anchorage concepts . A 5-year randomized clinical trial on the influence of splinted and unsplinted oral implants in the mandibular overd. 2010;25(3).
  19. Ahmed Mohamed Keshk,<sup>1</sup> Ahmed Yaseen Alqutaibi,<sup>2</sup> Radhwan S. Algabri,<sup>1</sup> Mostafa S. Swedan <sup>1</sup> and Amal Kaddah. Prosthetic maintenance and peri-implant tissue conditions for telescopic attachment-retained mandibular implant overdenture: Systematic review and meta-analysis of randomized clinical trials. *Eur J dent*. 2017;
  20. Zou D, Wu Y, Huang W, Zhang Z, Zhang Z. A 5- to 8-year Retrospective Study Comparing the Clinical Results of Implant-Supported Telescopic Crown Versus Bar Overdentures in Patients With Edentulous Maxillae. *Int J Oral Maxillofac Implants*. 2013;28(5):1322–30.
  21. Arati Sharma, Department of Prosthodontics and Crown and Bridge, CODS, B. P. Koirala Institute of Health Sciences, Dharan, Nepal. *Going Digital in a Prosthodontic Clinic: Technologies and Workflow*, 2019





Iva Begić rođena je 15. travnja 1995. godine u Zagrebu. Osnovnu školu završila je 2009. godine nakon čega upisuje Gimnaziju Tituša Brezovačkog u Zagrebu. Stomatološki fakultet Sveučilišta u Zagrebu upisuje 2014. godine. Zadnje tri godine studija radi u privatnoj stomatološkoj ordinaciji.