

# Augmentacija maksile koštanim transplantatom s kriste ilijake

---

Miše, Ana

Professional thesis / Završni specijalistički

2020

Degree Grantor / Ustanova koja je dodijelila akademski / stručni stupanj: **University of Zagreb, School of Dental Medicine / Sveučilište u Zagrebu, Stomatološki fakultet**

Permanent link / Trajna poveznica: <https://um.nsk.hr/um:nbn:hr:127:566203>

Rights / Prava: [Attribution-NonCommercial 4.0 International](#)/[Imenovanje-Nekomercijalno 4.0 međunarodna](#)

Download date / Datum preuzimanja: **2024-10-06**



Repository / Repozitorij:

[University of Zagreb School of Dental Medicine Repository](#)





Sveučilište u Zagrebu

Stomatološki fakultet

Ana Miše

# **AUGMENTACIJA MAKSILE KOŠTANIM TRANSPLANTATOM SA KRISTE ILIJAKE**

POSLIJEDIPLOMSKI SPECIJALISTIČKI RAD

Zagreb, 2020.

Rad je ostvaren na Zavodu za maksilofacijalnu kirurgiju Kliničkog bolničkog centra u Rijeci.

Naziv poslijediplomskog specijalističkog studija: Dentalna implantologija

Mentor rada: izv. prof. dr. sc. Robert Cerović, Klinika za maksilofacijalnu kirurgiju  
Kliničkog bolničkog centra u Rijeci

Lektor hrvatskog jezika: Gordana Bogdanović, prof. hrvatskog jezika i književnosti

Lektor engleskog jezika: Dragana Manestar Vuksan, prof. engleskog i hrvatskog jezika i  
književnosti, prevoditelj specijalist engleskog jezika

Sastav Povjerenstva za ocjenu i obranu poslijediplomskog specijalističkog rada:

1. Izv.prof.dr.sc. Predrag Knežević, predsjednik
2. Izv.prof.dr.sc. Robert Cerović, član
3. Doc.dr.sc. Davor Brajdić, član
4. Doc.dr.sc. Marko Granić, zamjena

Datum obrane rada: 16.srpnja 2020.

Rad sadrži: 58 stranica  
1 slika  
1 CD

Rad je vlastito autorsko djelo koje je u potpunosti samostalno napisano uz naznaku izvora drugih autora i dokumenata korištenih u radu. Osim ako nije drukčije navedeno, sve su ilustracije (tablice, slike i dr.) u radu izvorni doprinos autora poslijediplomskog specijalističkog rada. Autor je odgovoran za pribavljanje dopuštenja za korištenje ilustracija koje nisu njegov izvorni doprinos, kao i za sve eventualne posljedice koje mogu nastati zbog nedopuštenog preuzimanja ilustracija odnosno propusta u navođenju njihovog podrijetla.

## **Sažetak**

### **AUGMENTACIJA MAKSILE KOŠTANIM TRANSPLANTATOM SA KRISTE ILIJAKE**

Augmentacija maksile ekstraoralnim koštanim transplantatom složen je kirurški zahvat, no često neophodan kod velikih koštanih deficita. Najčešće ekstraoralno donorsko mjesto je greben kriste ilijake, prvenstveno zbog laganog pristupa, niskog stupnja komplikacija te količine kortikalne i spongiozne kosti koje nudi ovo donorsko mjesto. Bez obzira na velik tehnološki napredak u zamjeni koštanih supstanca umjetnim materijalima, svježa autologna kost smatra se zlatnim standardom u augmentativnim postupcima. Ovo nam donorsko mjesto služi kao rezervoar velike količine kosti kod velikih koštanih defekata.

U ovom su radu opisane tehnike uzimanja autologne kosti, indikacije za upotrebu ekstraoralnog donorskog mjesta, prednosti, ali i nedostaci ovog augmentativnog postupka. Uz kirurške tehnike navedene su i moguće komplikacije te stopa preživljavanja i uspješnosti integracije koštanog nadomjestka na primajuću regiju te oseointegracija implantata u novostvoreni koštani nadomjestak. Također, dan je kratak osvrt na anatomske značajke i dostupnost biomaterijala koji mogu pomoći ne bi li se ostvario optimalan rezultat.

**Ključne riječi:** augmentacija maksile; krista ilijaka; svježa autologna kost; augmentativne tehnike; oseointegracija implantata.

## **Summary**

### **MAXILLA AUGMENTATION WITH ILIAC CREST BONE GRAFT**

Maxilla augmentation with extraoral bone graft is a complex but often necessary surgical procedure for major bone deficits. The most common extraoral donor site is iliac crest, primarily due to easy access, low complication rate and the cortical and cancellous bone volume this donor site has to offer.

Regardless of the technological advances in the use of artificial materials for bone replacements, fresh autologous bone remains the golden standard for augmentation procedures. This donor site serves as a large bone reservoir for major bone defects.

This paper describes the autologous bone harvesting techniques, indications for the use of extraoral donor site as well as advantages and disadvantages of this type of augmentation procedure. It examines surgical techniques, potential complications as well as survival and success rates of bone graft integration into the recipient area and osseointegration of the implant into the newly formed bone tissue. It also contains a brief overview of anatomical features and available biomaterials that can be used to achieve optimal results.

**Keywords:** maxilla augmentation; iliac crest; fresh autologous bone; augmentation techniques; implant osseointegration.

## SADRŽAJ

1. UVOD.....	1
2. OSNOVE BIOLOGIJE KOŠTANOG TKIVA.....	3
2.1. Građa koštanog tkiva.....	4
2.2. Remodelacija i oblikovanje .....	5
2.3. Cijeljenje autolognog koštanog nadomjestka.....	6
3. ATROFIJA .....	8
3.1. Promjene maksile uzrokovane gubitkom zuba .....	9
3.2. Resorpcija kosti nakon ekstrakcije.....	10
4. PODJELA KOŠTANIH DEFEKATA .....	12
5. AUGMENTACIJSKI MATERIJALI.....	14
5.1. Podjela s obzirom na izvor i imunološki odgovor.....	16
5.1.1. Autologni koštani nadomjestak.....	16
5.1.2. Alogeni koštani nadomjestak.....	17
5.1.3. Ksenogeni koštani nadomjestak.....	18
5.1.4. Aloplastični koštani nadomjestak.....	19
5.2. Podjela s obzirom na strukturu.....	19
5.3. Podjela s obzirom na embrionalno podrijetlo.....	20
5.4. Podjela s obzirom na veličinu.....	21
5.5. Membrane.....	21
5.6. PRP i PRF.....	22
6. DONORSKA MJESTA ZA UZIMANJE KOŠTANOG TRANSPLANTATA.....	24
6.1. Ilijačna kost kao ekstraoralno donorsko mjesto.....	25

7. KIRURŠKA PROCEDURA.....	28
7.1. Indikacije.....	29
7.2. Dijagnostička procjena.....	29
7.3. Pozicija i anestezija.....	30
7.4. Pristup.....	31
7.5. Invazivne tehnike uzimanja koštanog nadomjestka (Harvesting Procedures).....	31
7.6. Kirurški zahvati na maksili.....	32
7.6.1. Kortikospongiozni onlay blokovi.....	33
7.6.2. Kortikospongiozni inlay blokovi.....	34
7.6.3. Titanska mrežica (titanium mesh).....	34
7.7. Prekrivanje koštanog nadomjestka.....	35
7.8. Zatvaranje operativnog područja donorske regije.....	35
7.9. Postoperativna njega.....	36
8. KOMPLIKACIJE.....	37
9. RASPRAVA.....	40
10. ZAKLJUČAK.....	47
11. LITERATURA.....	49
12. ŽIVOTOPIS.....	57

## Popis skraćenica

BMP (*bone morphogenetic proteins*) - koštani morfogogenetski proteini

MDGF (*macrophage-derived growth factor*) - makrofagni faktor rasta

MDAF (*makrophage-derived angiogenesis factor*) - makrofagni faktor angiogeneze

HA - hidroksiapatit

GBR (*guided bone regeneration*) - vođena regeneracija kosti

PRF (*Platelet Rich Fibrin*) - trombocitima obogaćen fibrin

PRP (*Platelet Rich Plasma*) - trombocitima obogaćena plazma

CBCT - *Cone Beam* kompjutorizirana tomografija

SIAS (*spina iliaca anterior superior*) - prednja gornja ilijačna izbočina

SIPS (*spina iliaca posterior superior*) - stražnja gornja ilijačna izbočina

SIPI (*spina iliaca posterior inferior*) - stražnja donja ilijačna izbočina

CT (*computed tomography*) - kompjuterizirana tomografija

DFDB (*decalcified Freeze-Dried allograft*) - dekalificirani suho smrznuti alograft





Rehabilitacija izgubljenog koštanog volumena danas je ključan faktor u preprotetskoj implantologiji. Optimalna postava implantata esencijalna je u postizanju normalnih anatomske odnosa unutar usne šupljine. Oralne i maksilofacijalne kirurške tehnike dozvoljavaju nadogradnju kosti s različitih donorskih mjesta sa svrhom rekonstrukcije defektnih područja u usnoj šupljini. Kost se može koristiti u reparaciji defekata koji su rezultat atrofije, traume, nasljednih poremećaja ili neoplazmi.

Danas svježa autologna spongiozna i kortikalna kost ostaje najširi i najzastupljeniji korišteni materijal i još uvijek se uzima kao „zlatni standard“ u koštanim regenerativnim postupcima. Upravo zbog njihovih optimalnih svojstava čuvamo ova donorska mjesta za nadoknadu velikih koštanih nedostataka.

Veoma atrofična maksila zahtijeva posebna razmatranja zbog nepovoljnih čimbenika biomehanike, kirurških, protetskih i estetskih čimbenika i često je jedina terapijska mogućnost augmentacija ekstraoralnim koštanim transplantatima. Suvremena implantologija povećala je zahtjeve u estetskom i funkcionalnom smislu, a njezin je cilj omogućiti pravilno pozicioniranje implantata i njegovu koštanu potporu.

S obzirom da je stopa uspješnosti ugradnje i preživljavanja implantata izravno ovisna o volumenu i kvaliteti kosti alveolarnog grebena, svrha je ovog preglednog rada pobliže predložiti indikacije i mogućnosti augmentacije ekstraoralnim koštanim transplantatima, prvenstveno transplantatima sa kriste ilijake, kod velikih deficita koštanog grebena.

Pregledom recentne stručne i znanstvene literature obuhvatit ćemo i prikazati sve prednosti i nedostatke koštanih transplantata sa kriste ilijake i prikazati koliko je njegova upotreba značajna za rehabilitaciju stomatognatnog sustava.

Kirurške tehnike povezane s uzimanjem transplantata i njegovom ugradnjom, indikacijama, dijagnostičkom procjenom, operativnim i postoperativnim komplikacijama donorskog i primajućeg mjesta detaljno će se analizirati i prikazati.

## **2. OSNOVE BIOLOGIJE KOŠTANOG TKIVA**

## 2.1. Građa koštanog tkiva

Koštano je tkivo živo, mineralizirano, potporno tkivo našeg organizma. Glavne su funkcije koštanog tkiva da djeluje kao potporna osnova organizmu, kao zaštita vitalnih organa, da sudjeluje u metabolizmu kalcija, određuje veličinu i oblik tijela i djeluje kao poluga lokomotornog aparata. Odlikuju ga biomehaničke karakteristike čvrstoće i elastičnosti. Ljudske kosti dosegnu maksimum čvrstoće u tridesetim godinama. Kod žena su mineralna gustoća i stupanj čvrstoće nešto niži nego kod muškaraca.

Kost se sastoji od koštanog matriksa i stanica. Matriks ili međustanična tvar sastoji se od organskog (30-40%), anorganskog ili mineralnog (60-70%) dijela i vode. Anorganski ili mineralni dio prevladava, a osnovu mu čini kalcijev fosfat u obliku kristala hidroksiapatita koji čini 95% anorganskog sadržaja. Preostali dio čine kalcijev karbonat, kalcijev fluorid, magnezijev fluorid te ostale soli.

Organski dio matriksa ima veoma složen ustroj. Najzastupljeniji protein je kolagen (90%), a ostalo su elastin, proteoglikani, mikrofibrilarni proteini i glikoproteini te male peptidne molekule. Kolagen tipa I najzastupljeniji je kolagen i nositelj je biomehaničkih svojstava. Kolagen matriksu daje čvrstoću i elastičnost, dobro podnosi tlačne i vlačne sile, dok mu rigidnost daju kristali hidroksiapatita, smješteni u mreži kolagenih vlakana. Ovako opisana struktura osigurava optimalna biomehanička svojstva.

U koštanom tkivu postoje tri glavne vrste stanica:

- osteociti
- osteoblasti
- osteoklasti.

Zajedno ove stanice tvore bazičnu metaboličnu jedinicu. Osteoblasti i osteociti mezenhimalnog su podrijetla, a osteoklasti pripadaju monocitno - makrofagnoj staničnoj liniji. Osteoblasti su gradivne stanice zaslužne za proizvodnju i mineralizaciju koštanog matriksa. Ulaganjem soli oko osteoblasta nastaje osteocit, terminalno diferencirane stanice koštanog tkiva. Značajnu ulogu u preobrazbi osteoblasta imaju koštani morfogenetski proteini (engl. *bone morphogenetic proteins*; BMP).

Osteociti su najbrojnije stanice koštanog sustava. Trup osteocita nalazi se u koštanim lakunama međustanične tvari, a citoplazmatski izdanci, kojih ima 50-ak, nastavljaju u svim smjerovima.

Citoplazmatski izdanci služe za komunikaciju s osteogenim stanicama periosta, osteoklastima i osteoblastima te tako čine jedinstvenu mrežu koštanog tkiva. Glavne funkcije osteocita su:

- registracije promjene koštanog tkiva
- regulacija aktivnosti osteoblasta i osteoklasta tijekom procesa remodeliranja

Osteoklasti su multinuklearne stanice i biološki su zaslužne za razgradnju koštanog tkiva. Njihova resorpcijska aktivnost regulirana je aktivnošću osteoblasta. Osteoklasti prijanjaju na površinu namijenjenu resorpciji, stvaraju izolirano područje ( Howshipove lakune) te u njih luče enzime i kiseline. Kiseline otapaju anorganske sastojke kosti (1).

Do danas nije potpuno razjašnjen mehanizam resorpcije i postupak zaustavljanja resorpcije kosti, ali je poznato da osteoklasti fagocitiraju apoptotične osteocite koji predstavljaju rani signal u procesima remodeliranja. Uklanjanje ovih osteocita dovodi do prestanka signaliziranja remodelacije (2).

Koštano tkivo sastoji se od tvrde kortikalne tvari i mekše spongiozne tvari. Kompaktna tvrda koštana tvar prekriva površinu svih kostiju, čvrste je i solidne strukture. Oblaže ju s vanjske strane vezivna ovojnica ili periost. Spongiozna tvar okružena je kortikalnom koštanom tvari. Građena je od koštanih gredica različitih dimenzija. Prostor između gredica čine koštana srž, krvne žile, živci te ostale stanice (3).

## **2.2. Remodelacija i oblikovanje**

Osteogeneza je proces nastajanja i oblikovanja koštanog tkiva. Indukcija osteogenih stanica u osteoblaste potaknuta je faktorima rasta. Osteogeneza obuhvaća dva procesa:

- proces razgradnje (osteoresorpcija)
- proces izgradnje (osteoprodukcija)

Procesi se odvijaju istovremeno i uravnoteženo djeluju u održavanju homeostaze koštanog tkiva. Koštani sustav cijeli je život podložan preoblikovanju kako bi zadovoljio osnovne funkcije potpornog aparata, zaštite i metabolizma.

Nakon završetka oblikovanja kostiju počinje remodelacija i preoblikovanje koštanog sustava. Remodelacija je odgovor kosti na metaboličke i biomehaničke zahtjeve, a odvija se pod budnim okom osteoblastičnih i osteoklastičnih aktivnosti stanica. Koštano preoblikovanje proces je u kojem su procesi osteoprodukcije i osteoresorpcije uravnoteženi i jednakog intenziteta.

Remodeliranjem se mijenja i raspoređuje postojeća masa koštanog tkiva. Godišnje se remodelira oko 3% kompaktne tvari i 25% spongiozne koštane tvari. Svrha je remodelacije prilagodba na biomehaničke izazove tijekom života (4).

### **2.3. Cijeljenje autolognog koštanog transplantata**

Da bi se razumjelo ponašanje i ishod terapije augmentiranog koštanog transplantata, esencijalno je poznavati faze cijeljenja i revaskularizacije koštanih transplantata. Primjena autolognih koštanih transplantata služi za nadoknadu velikih koštanih defekata. Ovaj proces podrazumijeva indukciju, upalnu reakciju, stvaranje mekog i tvrdog dijela kosti i remodeliranje. Taj volumen kosti čini potporu mekom tkivu i omogućava pravilno trodimenzionalno pozicioniranje implantata.

Kada se koštani transplantat uzme s donorskog mjesta, kortikalni dio kosti postaje avaskularan i prestaje krvna opskrba grafta. Fiksacijom nadomjestka u primajućoj regiji nastaje negativni gradijent kisika između novoaugmentiranog grafta i zdrave kosti. To potiče makrofage da izlučuju MDGF (*makrophage-derived growth factor*) i MDAF (*makrophage-derived angiogenesis factor*) (5). Ovi čimbenici rasta započinju fazu angiogeneze. Prostor oko koštanog transplantata postaje hipervaskularan i sam koštani graft izaziva proliferaciju angioblasta i malih kapilara u ranom stadiju. Proliferacija angioblasta odvija se prvi tjedan nakon implantiranja koštanog nadomjestka. Ove male novostvorene krvne žile nose esencijalne elemente za osteogenetsku zamjenu i osteogenu formaciju kosti. Osteoklasti su prisutni u ovoj ranoj fazi resorbirajući kost na periferiji koštanog nadomjestka, tvoreći tunele uz sam transplantat. Osteoklasti ulaze unutar grafta i tvore osteon (funkcionalna jedinica kompaktne kosti). Kada se poveća gradijent kisika u transplantatu, angiogenetski faktori pokreću mehanizam koji će zaustaviti proces angiogeneze (6).

Histološki odgovor paralelno teče s vaskularnim. Granulacijsko tkivo s fibroblastičnom mrežom i angioblastičnom proliferacijom praćeno je proliferacijom nezrelih stanica i koštanim tkivom na periferiji autotransplantata. Nastaje osteoid (nezrela kost), što se smatra primarnom ili prvom fazom koštane regeneracije. Tako nastala nezrela kost podliježe remodelaciji i resorpciji te je zamjenjuje zrela kost, mineralizirano čvrsto tkivo.

To predstavlja drugu fazu koštane regeneracije. Ovdje važnu ulogu ima BMP koji sudjeluje u fazama remodelacije, osiguravajući svojstvo osteokondukcije (7).

Za vrijeme faze cijeljenja grafta dolazi do natjecanja između stanica koje formiraju kost i stanica koje formiraju meko tkivo, u ispunjavanju defekta. Revaskularizacija ključni je faktor za uspješnu inkorporaciju i remodelaciju koštanog grafta. Revaskularizacijski proces ovisi o vaskularnoj opskrbi na mjestu primatelja i kirurška se procedura mora odvijati što pažljivije kako bi se očuvala krvna opskrba. Cijeli proces vaskularizacije koštanog nadomjestka sa kriste ilijake, koji je bogat spongioznom tvari, može završiti unutar dva tjedna. Kompletna vaskularizacija kortikalnih koštanih nadomjestaka može trajati dvostruko duže zato što se vaskularna penetracija grafta mora dogoditi duž Volkmanovih kanala u graftu ili slijediti novu osteoklastičnu perifernu resorpciju (6-8).

Kako smo naglasili prije, zlatni standard u rekonstrukciji koštanih defekata je autologni, svježi transplantat. Između mnogih autolognih izvora kosti, kost ilijačnog grebena, koja sadrži veliku količinu spongiozne tvari, smatra se referentnim izvorom, zbog svojih pojačanih i bogatih osteogenetskih svojstava. Upravo ta histološka značajka, velik postotak spongiozne tvari, omogućuje da se koštani transplantat sa kriste ilijake dvaput brže revaskularizira od npr. grafta s kalvarije koji je većinom građen od kortikalne kosti (9).





Nedostatak koštanog volumena dovodi do različitih disfunkcija stomatognatnog sustava. Defekti koštanog sustava mogu dovesti do funkcionalnog, strukturalnog ili estetskog kompromisa u krajnjim protetskim rekonstrukcijama (10).

Uzroci koštanih defekata mnogobrojni su, od atrofije alveolarnog nastavka nastalog zbog gubitka zuba, bolesti parodonta, nasljednih poremećaja, upalnih procesa, traume, malignih tumora ili bolesti i stanja poput osteoradionekroze.

Atrofija može biti posljedica fizioloških i patoloških procesa koji su destruirali greben ili posljedica loših anatomskih odnosa mekih i tvrdih tkiva. Gubitkom zuba nastaje fiziološka atrofija, a posljedično imamo parcijalnu ili totalnu bezubost. Svaki gubitak zuba ima kao posljedicu smanjenje koštanog volumena. Nekad su atrofije takvog razmjera da bez prethodne augmentacije grebena nije moguća postava implantata.

Najčešći uzroci patološke atrofije su parodontopatije. Parodontopatije uzrokuju gubitak i resorpciju kosti u horizontalnoj i vertikalnoj dimenziji ili mogu biti njihova kombinacija. U kliničkoj svakodnevnici najčešće se pojavljuje kombinacija horizontalnih i vertikalnih resorpcija. (10). Parodontozna atrofija obuhvaća cijeli dentoalveolarni kompleks. Horizontalna atrofija resorbira alveole i pripadajuće septe horizontalno od samog ruba alveole prema apeksu zuba, zbog kojih nastaje gubitak vestibularnih koštanih lamela (11).

Vertikalna atrofija obuhvaća vertikalnu resorpciju okomito u dubinu stvarajući koštane džepove. Često se ove dvije vrste atrofija međusobno nadopunjuju, a kombinacija vertikalne i horizontalne atrofije uzrokuje disproporcije između neresorbiranih i resorbiranih dijelova kosti.

### **3.1. Promjene maksile uzrokovane gubitkom zuba**

Prije svega, pažnju moramo usmjeriti na anatomske značajke, stupanj i smjer resorptivnih mehanizama u maksili. Maksila je parna kost i čini osnovu gornjeg dijela lica. Sastoji se od tijela i četiri nastavka. Nama je najinteresantniji zubni ili alveolarni nastavak koji sadrži osam zubnih pretinaca ( *alveoli dentales*) u kojima su smješteni zubi. Gubitkom zuba ( zbog fizioloških ili patoloških promjena) alveolarni greben gubi svoju funkciju i postupno, ali kontinuirano nestaje. Početak resorpcije alveolarnog grebena započinje onog trenutka kada se prekine opskrba krvlju povezana s parodontom. Koliko će se kost resorbirati nakon gubitka zuba, ovisi o obliku i veličini grebena, ali i o hvatištima mišića (11).

Histološki maksila je građena od tankog sloja kortikalisa i debelog sloja spongioze. Upravo je njezina građa i anatomska struktura te veliko područje kontakta s potpornim tkivom razlog zašto se maksila reducira i do četiri puta manje od mandibule.

Resorpcija alveolarnog nastavka maksile slabijeg je stupnja od samog stupnja resorpcije mandibule i odvija se centripetalno (izvana prema unutra), tako se maksila postupno sužava i postaje manja i uža (koncentrično sužavanje). Ove razlike u smjeru resorpcije dovode do velikih nejednakosti u veličini čeljusti, nesrazmjera između maksile i mandibule povećavajući vertikalni razmak između čeljusti pa se sredina grebena kod maksile premješta vestibularno (12). Time horizontalna resorpcija prednjači vertikalnoj resorpciji i više se kosti gubi u širini nego u visini. Smanjenje širine maksilarnog alveolarnog grebena iznosi 40-60% unutar prve tri godine nakon gubitka zuba, a nakon pet godina može se vidjeti smanjenje širine grebena i do 70%, dok se u vertikalnoj dimenziji gubi oko 20% prvih šest mjeseci nakon vađenja zuba (13).

Posebnu pažnju moramo obratiti na atrofičnu, bezubu maksilu koja zbog svojih anatomskih struktura iziskuje modifikacije kirurškog i protetskog liječenja. Ako želimo rehabilitaciju ovog područja, augmentacija je prijeko potrebna. Stanje se može pogoršati, prije nego poboljšati, ako plan liječenja nije specificiran i dobro koordiniran (14).

### **3.2. Resorpcija kosti nakon ekstrakcije**

Resorpcija kosti naziv je za kvantitativno i kvalitativno smanjenje kosti uzrokovano fiziološkim ili patološkim procesima. Nakon ekstrakcije zuba prekida se krvna opskrba iz parodonta i marginalne gingive koja prehranjuje tanku alveolarnu stijenkicu. Bez ove opskrbe vestibularna stijenkica počinje se resorbirati. Kortikalna kost prima 80% arterijske krvi iz periosta i 100% svog venskog optoka.

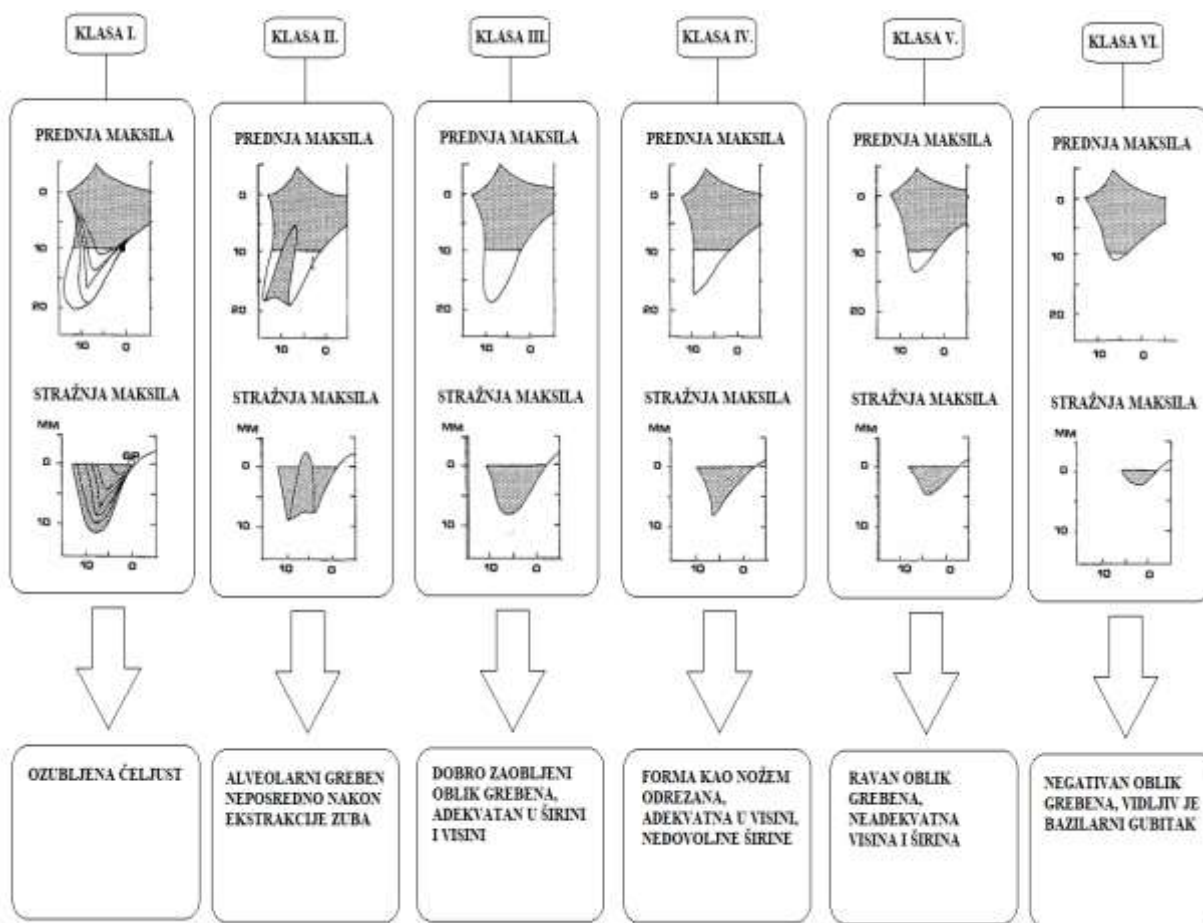
Najviše se kosti resorbira u prvoj godini nakon gubitka zuba. Iznos resorpcije može se očekivati od 0,9 do 2,8 mm vestibularnog dijela kosti u distalnim dijelovima maksile. Pažljivo odizanje i ekstrakcija zuba indicirana je da minimalizira traumu i gubitak koštanih stijenki. Kirurške ekstrakcije trebaju segmentirati zube, a ne uklanjati kost. Ako je uklanjanje kosti obavezno, to bi trebalo biti na štetu palatinalne stijenke, a ne krhke vestibularne stijenke koju želimo ostaviti netaknutom. Prosječna debljina bukalne stijenke kosti je 0,5-1 mm, što ovisi o položaju zuba i dobi pacijenta.

Ako je ova stijenkica tanka, tanja od 1 mm, može doći do potpune resorpcije u periodu od 6 do 8 tjedana, pri čemu ostaje horizontalni defekt i gubitak bukalne stijenke. Ako je stijenkica deblja,

neće doći do horizontalne resorpcije u tolikoj mjeri, ali će biti evidentan redukcijski gubitak u visini. Nakon ekstrakcije zuba vezivno tkivo iz alveole mora biti potpuno uklonjeno jer smanjuje mogućnost stvaranja nove kosti, zarastanje postojeće kosti i prolongira upalnu reakciju. Također, prezervacija alveole bitan je čimbenik u sprječavanju resorpcije stijenke i kolapsa koštane strukture (15, 16).

#### **4. PODJELA KOŠTANIH DEFEKATA**

Postoji mnogo podjela koštanih defekata, od kojih ćemo izdvojiti one koje kliničarima daju najbolji uvid u dijagnostičke i terapijske postupke potpuno atrofične maksile. Seibert i Allen klasificirali su koštane defekte s obzirom na prognostičke postupke i očekivanja. Danas je u uporabi Seibertova klasifikacija prema kojoj procjenjujemo tip i odabir kirurških zahvata augmentacije, a podijeljeni su u tri klase. Klasa I. ima najpovoljniju prognozu, a defekt klase III. najlošiju prognozu. Osim ove klasifikacije kliničaru je bitna i klasifikacija koja objedinjuje broj koštanih zidova koji nedostaju. Tako oni koštani defekti u kojima nedostaje veći broj zidova imaju lošiju prognozu od onih u kojima je nedostatak broja zidova stijenki manji (17, 18). Klasifikacija koštanih defekata i njihovo prepoznavanje utječe na izbor augmentativne tehnike. Složeni koštani defekti u kojima nedostaje više koštanih stijenki zahtijevaju regenerativne postupke augmentacije u prvoj fazi, a ugradnju implantata u drugoj fazi. Najznačajnija je i kliničaru najpraktičnija klasifikacija po Cawoodu i Howellu (19). Klasifikacija obuhvaća promjenu oblika alveolarnog grebena u bezuboj čeljusti i podijeljena je u šest klasa (Slika 1).



Slika 1. Opisna klasifikacija promjene oblika alveolarnog grebena bezube čeljusti ( izradila autorica prema (19)).

## **5. AUGMENTACIJSKI MATERIJALI**

Augmentacijski biomaterijali imaju značajnu ulogu u rehabilitaciji i obnovi izgubljene kosti. Cilj je koštane obnove omogućiti organizmu osnovu oko koje će se stvarati nova koštana masa. Mehanizmi djelovanja uključeni u obnovu kosti su osteogeneza, osteoindukcija i osteokondukcija. Svaki augmentacijski materijal mora posjedovati najmanje jedan od nabrojanih mehanizama djelovanja (20, 21).

*Osteogeneza* je sposobnost koštanog materijala da formira novu kost. Hoće li će osteogeneza biti moguća, ovisi o dostupnosti živih koštanih stanica koje proizvode velike količine faktora rasta kostiju. Koštani transplantat sadrži osteoprogenitorne stanice koje se mogu diferencirati u osteoblaste i potaknuti stvaranje nove kosti. Trenutno je autogena kost jedini dostupni osteogenetski materijal.

*Osteoindukcija* je sposobnost augmentacijskih materijala da induciraju transformaciju nediferenciranih stanica u osteoblaste ili hondroblaste. Ovaj proces povezan je s prisutnošću stanica faktora rasta, koji doprinose stvaranju kosti tijekom procesa remodelacije. Najčešći osteoinduktivni materijali u augmentativnoj implantologiji su koštani alografti.

*Osteokondukcija* je svojstvo materijala da služi kao kalus ili nosač novostvorenoj kosti. Takav je materijal porozan te omogućuje infiltraciju osteoprogenitornih stanica i malih krvnih žila, tvoreći neovaskularnu vezu. Najčešći osteokonduktivni materijali u augmentativnoj implantologiji su aloplastični proizvodi (16).

Koštani se transplantati mogu podijeliti s obzirom na izvor i imunološki odgovor, embrionalno podrijetlo, strukturu te oblik i veličinu. Za koji ćemo se koštani transplantat odlučiti, ovisi o primajućoj regiji i njezinim anatomskim karakteristikama, količini rezidualnog koštanog grebena, uzroku resorpcije i pristanku pacijenta (22).

Podjela s obzirom na izvor i imunološki odgovor:

- autogeni ili autologni koštani transplantat
- alogeni ili alologni koštani transplantat
- ksenogeni ili ksenologni koštani transplantat
- aloplastični koštani transplantat

Podjela s obzirom na strukturu:

- kortikalni graft
- spongiozni graft
- kortikospongiozni graft

Podjela s obzirom na embrionalno podrijetlo:

- intramembranozni graft
- enhondralni graft

Podjela s obzirom na oblik i veličinu:

- blok graft
- mljeveni graft

## **5.1. Podjela s obzirom na izvor i imunološki odgovor**

### **5.1.1. Autogeni ili autologni koštani nadomjestak**

Između mnogo dostupnih augmentacijskih materijala samo svježa autologna kost obuhvaća osteogenetske, osteoinduktivne i osteokonduktivne karakteristike. Zbog svojih svojstava i odsutnosti imunoloških reakcija autologna kost smatra se „zlatnim standardom“ i najučinkovitijim materijalom u koštanim regenerativnim postupcima. Izvor autogenog koštanog materijala je pacijent sam, a transplantat se može uzeti s intraoralnog ili ekstraoralnog donorskog mjesta. Naravno, izbor donorskog mjesta ovisi o mnogo različitih aspekata, kao što su volumen potrebnog transplantata, tip transplantata, stupanj resorpcije i vrijeme potrebne osteointegracije (23, 24).

Autogeni koštani transplantat može sadržavati kortikalnu ili spongioznu kost te može biti i njihova kombinacija. Koštani se transplantat nakon uzimanja s donorskog mjesta mora čuvati u fiziološkoj otopini, laktaciranoj Ringerovoj otopini ili 5% sterilnoj dekstrozi i vodi, kako bi se očuvala njegova vitalnost. Destilirana voda kontraindicirana je u tu svrhu. Ispravnom manipulacijom autologni koštani transplantati mogu preživjeti i do tri sata.

Resorpcija autolognog koštanog transplantata predstavlja onaj nepredvidljivi dio terapije. Autogeni se transplantat resorbira u velikom postotku (neki autori navode i do 70%). Resorpcija ovisi o nekoliko faktora, prvenstveno o njegovoj fiksaciji (čvrsta fiksacija mora biti



imperativ i postiže se upotrebom vijaka ili stabilizacijskih implantata), o embrionalnom podrijetlu (transplantati nastali membranoznom osifikacijom imaju manji stupanj resorpcije nego oni nastali enhondralnom osifikacijom) i vrsti grafta (spongiozna kost brže se resorbira u usporedbi s kortikalnom kosti).

Obnavljanje resorbirane alveolarne kosti najbolje se rješava upotrebom autolognog koštanog transplantata pomiješanog s ksenogenim koštanim nadomjestkom, polako resorbirajućeg poroznog minerala u kosti, te upotrebom kolagene membrane i titanskih implantata za očuvanje postojećeg volumena kosti i održavanje augmentiranih područja. Zacjeljivanje grafta također ovisi o više faktora od kojih je tip grafta jedan od najznačajnijih. Ovisno radi li se o kortikalnom ili spongioznom bloku, enhondralnog ili mezenhimalnog podrijetla, graft će cijeliti 4 do 10 mjeseci.

Kortikalni spongiozni graft enhondralnog podrijetla uzet sa kriste ilijake cijeli 3-6 mjeseci, dok kortikalni graft mezenhimalnog podrijetla uzet s kalvarije cijeli 6-10 mjeseci. Vremenski razmak je limitiran. Nakon osteointegracije grafta potrebna je ugradnja implantata. Kako bi se spriječila daljnja resorpcija, potrebno je nakon razdoblja oseointegracije što prije opteretiti implantate funkcionalno kako bi kost biomehaničkom stimulacijom dobila čvrstoću. Mobilni protetski nadomjestci koji se stavljaju na augmentirani greben bez implantološke konstrukcije imaju negativan učinak na resorpciju grafta (6, 23-29).

### **5.1.2. Alogeni ili alogni koštani transplantati**

Alogena ili alogna kost neovitalno je koštano tkivo sakupljeno od jedne jedinke i preneseno u drugu jedinku iste vrste. Dobiva se od zdravog, preminulog davaoca, obrađuje i skladišti u različitim oblicima u specijaliziranim bankama tkiva (30). Prednost je ovih materijala otvaranje samo jednog operativnog polja i dostupnost, što omogućuje njegovu upotrebu u velikim količinama (31). Postoje tri vrste alognih koštanih transplantata; smrznuta kost, svježe smrznuta kost i demineralizirana koštano smrznuta kost. Postupak dobivanja alognih koštanih transplantata obuhvaća složen i dugotrajan postupak. Provodi se nekoliko testova kako bi se procijenila sigurnost alognog koštanog nadomjestka, a postupak kiselinske demineralizacije uništava sve poznate patogene. Kalcijeve i fosfatne soli uklanjaju se iz kosti. Nakon samog tretmana ovako preostala kost sadrži organske osteogene čimbenike rasta u samom matriksu koji su potrebni za stvaranje kosti, uključujući BMP, faktor rasta trombocita i transformirajući faktor rasta (32).

Prije samog operativnog zahvata augmentacije materijal se stavlja u sterilnu fiziološku otopinu na 10 minuta kako bi postupno dosegnuo sobnu temperaturu i hidraciju (8). Nedostatak ovih materijala je u poticanju imunološke reakcije ako tretman u bankama tkiva nije dobro odrađen (33). Znanstveno je dokazano da je oseointegracija implantata implementiranih u isključivo alogeni koštani nadomjestak sporija (34). Osim toga, postoje znanstveni dokazi da su osteoblastične vitalne stanice izbjegle postupak smrzavanja za vrijeme dobivanja alognog koštanog nadomjestka i da te iste stanice mogu biti uključene u specifični imunološki odgovor koji može imati štetan učinak na inkorporaciju grafta i povećati mogućnost odbacivanja grafta (35).

### **5.1.3. Ksenogeni ili ksenologni koštani transplantati**

Ksenogeni ili ksenologni koštani transplantati materijali su životinjskog podrijetla, proizvodi najčešće iz kravlje (bovine) kosti. Ovaj koštani materijal podvrgnut je postupku koji uklanja sav organski materijal, ostavljajući samo anorganski dio koji je uglavnom hidroksiapatitni granulat(HA), ali može sadržavati i druge anorganske materijale, ovisno o procesima proizvodnje. Budući da ovaj anorganski proizvod sadrži poroznost normalnih kostiju, uz hidroksiapatitnu komponentu sadrži i karbonatne i trikalcijeve fosfate, postoji tendencija osteoklastične resorpcije materijala.

Tako se tijekom vremena, uz povoljne procese pregradnje i obnove kostiju, čestice biološkog ksenogenog minerala polako resorbiraju, preuređuju i inkorporiraju u novostvoreni koštani matriks. Nastaje materijal koji sam po sebi nema osteoinduktivni učinak, ali u kombinaciji s autogenom kosti proizvodi optimalnu vrstu ksenogenog transplantata te pridonosi održavanju alveolarnog grebena, stvarajući koštani „kompozitni“ materijal koji ima bolja mehanička svojstva od kosti (36, 37).

Indikacije za njegovu upotrebu su kod:

- prezervacije alveole
- manjih ili srednje velikih augmentativnih tehnika alveolarnog grebena GBR tehnikom
- periimplantantnih koštanih defekata
- zaštite iznad autolognog koštanog bloka

Ksenogeni koštani materijal u kombinaciji s kolagenom membranom služi kao zaštita tj. pokrivač autolognom koštanom graftu, sprječavajući površinsku koštanu resorpciju (38).

Danas se na tržištu mogu naći mnogi preparati ksenogenog koštanog nadomjestka kao što su Cerabon ( BOTISS ) i Bio-Oss ( Geistlich ). Dolaze u obliku granula različitih veličina; manje granule kreću se od 0.25 do 1.0, a veće od 1.0 do 2.0 mm. Kod većih augmentacijskih postupaka koristimo veće granule jer osiguravaju više prostora za urastanje nove kosti.

#### **5.1.4. Aloplastični koštani transplantati**

Aloplastični koštani transplantati umjetno su proizvedeni sintetski materijali. Ovi materijali sadrže svojstva osteokonduktivnosti te se koriste u granuliranom obliku ili bloku, ovisno o indikaciji.

S obzirom na porozitet i veličinu čestica ovaj materijal ima više stupnjeva resorptivnosti. Što je materijal porozniji, više će se mjesta stvoriti za nastanak nove kosti, ali će se i struktura brže resorbirati. Danas se najčešće koriste materijali koji su kombinacija hidroksilapatita i  $\beta$  – trikalcij–fosfata, a to su *Bone Ceramic* ( Straumann ) i fiziograft ( Ghimas ). Dok je *Bone Ceramic* kombinacija hidroksilapatita i  $\beta$ –trikalcij–fosfata, fiziograft je polilaktično – poliglikolni kopolimer koji nalazimo u obliku gela, praha ili kao spužvasti.

Indikacije su za njihovu upotrebu u defektima zatvorenog tipa bez utjecaja mehaničkih sila, prezervacija alveole, kod elevacije dna sinusa te pri popunjavanju prostora između stijenke alveole i implantata. Nedostatci ovog materijala su loša mehanička svojstva i velik stupanj resorpcije (37, 38).

#### **5.2. Podjela s obzirom na strukturu**

Autogeni koštani transplantati mogu sadržavati kortikalnu ili spongioznu kost ili mogu biti njihova kombinacija. Spongiozna ili trabekularna kost sadrži koštane stanice u najvećoj koncentraciji. Spongiozna kost čini 20% težine kostura, brže se revaskularizira, ali ima i veći stupanj resorpcije u usporedbi s kortikalnom kosti. Stanice spongioznog koštanog transplantata koje prežive imaju sposobnost obraniti se od anoksije zbog mehanizma difuzije. Ako je primajuće mjesto adekvatno pripremljeno, rana vaskularizacija može se pojaviti već 48 sati nakon transplantacije nadomjestka. Kako je naznačeno, iako spongiozna kost ima veći stupanj resorpcije, tijekom vremena, kada se implantati stave u okluzijske odnose, ona povećava svoju čvrstoću. Prednost je spongioznih graftova linearna elastičnost, mogućnost modelacije, vrijeme manipulacije i brza revaskularizacija (6). Nedostatak ovih nadomjestaka obuhvaća manjak

strukturalnog rigiditeta i manjak otpora na resorpciju. Glavni izvor kosti bogate spongiozom su *crista iliaca i tibia*.

Kortikalna kost čini 80% težine kostura, čvršća je, podatnija i glavni je izvor BMP-a. Ove koštane graftove koristimo kada trebamo strukturalni rigiditet. Debela kortikalna ploča na koštanom transplantatu može djelovati kao krov ili membrana te tako onemogućiti urastanje vezivnog tkiva u područje novostvorenog koštanog transplantata. Iako kortikalna kost u početku ima veliku gustoću, ona se s vremenom smanjuje. U nedostatke kortikalnih koštanih graftova ubrajamo manjak osteogenih stanica, čime se smanjuje revaskularizacija i posljedično preživljavanje augmentiranih transplantata te smanjena stopa remodelacije. Kortikalni koštani graftovi najzastupljeniji su u kalvariji gdje se uzima blok parijetalne kosti. Mnoge studije dokazuju da je količina kortikalne kosti u koštanom transplantatu važnija od porijekla i izvora kosti za *onlay* koštanu augmentaciju te da ima važnu ulogu u koštanju resorpciji (14, 25).

Kortiko-spongiozni koštani autotransplantati kombinacija su dvaju prethodno opisanih koštanih transplantata. Svojom snagom indukcije formiranja kosti oni premošćuju defekt novostvorenog kosti. Mogu biti monokortikalni, bikortikalni ili trikortikalni, a najčešće se uzimaju s krila ilijačne kosti. Ovi blokovi ispunjavaju i premošćuju koštani defekt, a imaju i funkciju stabilizacije. Postavljaju se tako da kad premošćuju koštani defekt, svojom kortikalnom stranom naslanjaju se na kortikalnu kost primajuće regije, a spongioznu stranu treba pokriti dobro vaskulariziranim mekim tkivom. Kortikalne lamele postavljaju se da leže longitudinalno u pravcu aksijalnog prijenosa opterećenja da bi se pospješila revaskularizacija autotransplantata. Odmah nakon vaskularizacije nastaje osteoklastična resorpcija korteksa koji osigurava stabilnost koju polako preuzima nova kost formirana na području autotransplantata. Prednost ovih transplantata su stabilnost i dobra dodirna površina s kosti primajuće regije. Oni objedinjuju prednosti spongioznih i kortikalnih koštanih nadomjestaka. (39).

### **5.3. Podjela s obzirom na embrionalno podrijetlo**

Kosti se razvijaju tijekom embrionalnog razvoja iz embrionalnog vezivnog tkiva. Proces rasta i razvoja odvija se na dva načina: enhondralnom osifikacijom i intramembranskom osifikacijom. Intramembranskom osifikacijom nastaju kosti lubanje i dio ključne kosti. Ovdje su procesi osteoprodukcije intenzivniji od procesa osteoresorpcije te dobivamo ploče kompaktne koštane tvari, a između njih tanak sloj spongioze (26, 28).

Enhondralnom osifikacijom nastaju kosti trupa, ekstremiteta, među kojima je krista ilijaka, te pojedine kosti lubanje. Enhondralna osifikacija odvija se na hrskavici i u hrskavici. Ovdje

procesu teku u podjednake faze, pa osim kompaktno imamo razgranatu i gusto posloženu spongioznu tvar. Neki autori navode da kost membranoznog podrijetla (kalvarija) ima manji stupanj resorpcije nego kost enhondralnog podrijetla, što se potkrepljuje činjenicom da se kost membranoznog podrijetla slabije vaskularizira nego kost enhondralnog podrijetla (25).

#### **5.4. Podjela s obzirom na veličinu**

Koštani transplantat možemo koristiti kao blok transplantat, možemo ga samljeti u koštanom mlincu ili koristiti kao strugotine (*chips*), koji se mogu koristiti s drugim osteokonduktivnim materijalima u stimulaciji koštane regeneracije (40). Ako nam je potreban blok koštanog transplantata do veličine triju zuba, koristit ćemo intraoralne izvore autogene kosti, a za veće blokove kosti koristimo ekstraoralna donorska mjesta. Koštani transplantat uzet s ilijačne kosti najčešće se koristi u blok formi te se vijcima pričvršćuje za površinu kosti u primajućoj regiji. Današnje studije kod velikih koštanih deficita, za različite vrste augmentacija, prednost daju blok formi koštanih transplantata nasuprot mljevenom koštanom transplantatu. To se uglavnom pripisuje nestabilnosti mljevenih čestica koštanog transplantata zbog mehaničkog opterećenja i opterećenja koje na njega vrši sluznica (41). Dobitak koštane strukture kod postupaka horizontalne augmentacije, do ugradnje implantata, za mljevene čestice iznosi 1.1 -2.7 mm širine (42, 43), a kod blok forme 2.9 – 5 mm (44, 45).

#### **5.5. Membrane**

Membrane predstavljaju mehaničku barijeru između augmentiranog biomaterijala i samog vezivnog tkiva gingive i epitela. Druga je važna njihova uloga u tome da, osim mehaničke barijere, pružaju i takozvanu zonu sigurnosti novostvorenom ugrušku i biomaterijalu, sprječavajući prodor mikroorganizama i rani razvoj infekcije.

Membrane dijelimo na :

- resorptivne
- neresorptivne.

Najčešće korištena neresorptivna membrana ona je od ekspaniranog politetrafluoretilena (e-PTFE, Gore-Tex). Biološki je inertna, biokompatibilna i nepropusna za stanice. Postoje dva oblika ovakvih membrana, titanski ojačane membrane i titanske mrežice. One djeluju kao trodimenzionalni šator koji osigurava dobro rubno zatvaranje pri velikim rekonstrukcijama. Indikacije za njihovu upotrebu su kod velikih defekata alveolarnog grebena kada je kost uža od 4 mm, kod velikih vertikalnih augmentacija i u terapiji periimplantitisa. Nedostatci su, prije

svega, potreba za reoperacijom, dehiscijencija i ekspozicija membrane, infektivnost i složenost operativnog postupka. Kako bi se ublažili nedostaci, preporuka je koristiti ih sa PRP-om/PRF-om sa svrhom bržeg i boljeg cijeljenja mekih tkiva (46, 47).

Resorptivne membrane nije potrebno uklanjati te su upravo zbog ovog svojstva, zbog lakšeg načina rukovanja te boljih karakteristika gotovo zamijenile i istisnule iz upotrebe neresorptivne membrane.

Membrane pripadaju skupini prirodnih ili sintetičnih polimera, od kojih su najzastupljeniji kolagenski poliesteri. Kolagenska membrana tipa I ili III životinjskog je podrijetla, napravljena od kravljeg ili svinjskog kolagena. Resorpcija same membrane ovisi o gustoći veze između kolagenih molekula. Što je veća gustoća molekula, to je stupanj resorpcije sporiji. Tako na tržištu imamo nekoliko vrsta resorptivnih membrana različitih struktura i vremena resorpcije. Najzastupljenije su Jason (Botiss) i BioGide (Geistlich) membrane. Obje istaknute membrane svinjskog su podrijetla, ali različitog vremena resorpcije. Jason membrana resorbira se 12-28 tjedana, dok je vrijeme resorpcije BioGide membrane znatno kraće, 6-8 tjedana (48).

Indikacije za upotrebu resorptivnih membrana su stabilizacija grafta (posebice paziti da se uvijek stavi materijal resorptivne membrane u suvišku kako ne bi došlo do prijevremene resorpcije), GBR tehnike i ostale tehnike augmentacije grebena. Mnoge današnje studije pokazuju pozitivne učinke membrana kod površinskih resorpcija autogenih koštanih blokova (44, 48).

## **5.6. PRF i PRP**

Trombocitima obogaćen fibrin (Platelet Rich Fibrin, PRF) i trombocitima obogaćena plazma (Platelet Rich Plasma, PRP) autogeni su biomaterijali nastali centrifugiranjem krvi. Postupkom centrifugiranja izdvajamo crvene krvne stanice, a dobiveni supstrat bogat je trombocitima i njihovim faktorima rasta. Faktori rasta pospješuju angiogenezu, stvaranje nove koštane mase i kolagena te sudjeluju u regeneraciji tkiva. Ove su se tehnike razvile krajem 20. stoljeća, a PRF tehniku zbog njene jednostavne pripreme i široke primjene nazivaju revolucionarnom ili tehnikom druge generacije.

PRF je mrežica autolognog fibrina koja sadrži velike količine trombocita i postupno otpušta faktore rasta. Prednost ove tehnike je kontinuirano otpuštanje faktora rasta kod 7-10 dana, a za to se vrijeme fibrinska mrežica resorbira. Kod PRP-a nema fibrina te se faktori rasta prebrzo razgrađuju i postaju inaktivni.

Priprema je ovih preparata različita. Dok je za PRP protokol potrebna dvostruka centrifugacija i korištenje biokemijskih agensa, PRF tehnika je jednostavnija. Koristimo samo postupak centrifugiranja pacijentove venske krvi. Kod ovog postupka fibrinogen se pretvara u fibrin, tvoreći bioaktivnu membranu – gustu fibrinsku mrežicu. Laka je za rukovanje i šivanje te pridonosi boljoj apsorpciji i stabilizaciji.

Iako još nije dokazano da trombocitna mrežica djeluje bolje od krvnog ugruška, pouzdano znamo da sudjeluje u regeneraciji tkiva iznad koštanog defekta (49-52).

## **6. DONORSKA MJESTA ZA UZIMANJE KOŠTANOG TRANSPLANTATA**



Kost je najčešće transplantirano tkivo u organizmu i autogena kost smatra se „zlatnim standardom“ u augmentativnoj kirurgiji.

Da bismo osigurali dostatnu količinu autolognog koštanog transplantata, ponekad je nužno otvoriti novo, sekundarno operativno područje koje nazivamo donorsko mjesto. Optimalnim se smatra ono donorsko mjesto koje osigurava dovoljnu količinu i tip kosti za rekonstrukciju koju trebamo za naš slučaj. Primajuće mjesto odgovara mjestu na koje ćemo transplantirati naš koštani nadomjestak. No otvaranje novog operativnog područja nosi sa sobom nedostatke, veći i zahtjevniji zahvat, produljeno vrijeme operativnog postupka, moguće intraoperativne i postoperativne komplikacije kako u primajućoj tako i u donorskoj regiji. Zato je nužna opsežna preoperativna priprema pacijenta koja uključuje potpunu oralnu sanaciju usne šupljine, preoperativnu primjenu antibiotika, potpuni prestanak pušenja, dobro održavanje higijene i detaljnu analizu primajuće i donorske regije CBCT-om.

Donorska se mjesta mogu podijeliti na intraoralna i ekstraoralna. Donorsko mjesto s kojeg uzimamo autologni koštani transplantat biramo s obzirom na naš rekonstruktivni postupak. Uvijek je poželjno uzeti kosti u suvišku kako bi se nakon procesa resorpcije i remodelacije dobio željeni volumen. Opća indikacija za korištenje autolognog koštanog nadomjestka je zamjena kosti koja nedostaje i/ ili nadoknada i poboljšanje/ povećanje koštane formacije.

Intraoralna donorska mjesta koriste nam za augmentaciju manje količine kosti, jednostavnijeg su pristupa i operativnog zahvata. Najčešće korištena intraroralna donorska mjesta su tuber maksile, simfiza te ramus mandibule. Ekstraoralna donorska mjesta udaljena su od mjesta same augmentacije te izvan usne šupljine. Ekstraoralno se može dobiti veća količina kosti i upravo zato čuvamo ova mjesta za rekonstrukcije kod velikih deficita koštanog i alveolarnog volumena. Najčešće donorsko mjesto za velike koštane nadomjestke je krista ilijaka. Ovo donorsko mjesto omogućava dovoljnu količinu spongioze i kortikalne kosti za različite rekonstruktivne postupke u oralnoj i maksilofacijalnoj regiji. Ostala su donorska mjesta, iako rjeđe korištena, kalvarija, tibija, fibula i rebra (53).

### **6.1. Ilijačna kost kao ekstraoralno donorsko mjesto**

Ilijačna se kost dugo smatrala glavnim i jedinim izvorom za autogeno presađivanje kosti u oralnoj regiji. Danas se koristi u preprotetskoj kirurgiji za različite kliničke situacije ( urođeni

rascjepi, defekt kostiju, totalna maksilarna atrofija stupanj IV., V. i VI. prema Cawoodu i Howellu) (14).

Koštanu zdjelicu (*pelvis*) čine zdjelična kost (*os coxae*), križna kost (*os sacrum*) i trtična kost (*os coccygis*). Zdjelična je kost parni sastavni dio koštane zdjelice te je nastala srastanjem od prvobitno triju samostalnih kosti: bočne, sjedne i preponske ili stidne. Najistaknutija i površinom najzastupljenija je bočna kost, *os ilium*, koja predstavlja donorsko mjesto koštanog transplantata.

Bočna kost se sastoji od trupa, *corpus ossis ilium*, i krila, *ala ossis ilium*. Trup bočne kosti zajedno s trupom stidne odnosno sjedne kosti sudjeluje u izgradnji acetabuluma. Ilijačno krilo sastoji se od unutarnje i vanjske površine te ima tri zadebljala ruba: gornji, prednji i stražnji. Unutarnja i vanjska površina međusobno se dodiruju na gornjem rubu krila koji se još naziva bočni ili ilijačni greben, *crista iliaca*.

Bočni greben zavija u obliku slova S, tako da je u prednjem odsječku konveksan prema van, a u stražnjem prema unutra. Na ventralnom kraju bočnog grebena nalazi se izbočina, *spina iliaca anterior superior* (SIAS), koja se, kao i sam greben, dobro pipa kroz kožu. SIAS nastavlja se u dvije usne; vanjska (*labium externum*) i unutarnja (*labium internum*). Vanjska se usna izbočuje lateralno i čini *tuberculum iliicum* koji se anatomski smješta otprilike 50 mm iza SIAS. Ilijačni greben završava dvama slabije izraženim izdancima, *spinom iliacom posterior superior* (SIPS) ispod koje leži *spina iliaca posterior inferior* (SIPI) (54). Nešto jednostavnija podjela je ona kirurška, gdje se ilijačno krilo može podijeliti na prednji i stražnji dio. Iako stražnja strana ilijačne kosti ima veću količinu raspoložive kosti, rjeđe se koristi i uzima kao donorsko mjesto. Kirurški pristup i promjena položaja onemogućava istovremenu manipulaciju u donorskoj i primajućoj regiji, produžujući tako vrijeme kirurškog zahvata. Prednji dio ilijačne kosti u većini slučajeva ima dovoljnu količinu kosti za pretprotetsku maksilarnu rehabilitaciju i mjesto je izbora autologne kosti.

Dio ilijačnog grebena koji tražimo lociran je neposredno 1-2 cm iza *tuberculuma iliicuma*. Kako se spuštamo, kaudalnije ilijačno krilo postaje tanje, a kortikalne ploče se približavaju, ostavljajući rijedak, tanak sloj spongiozne koštane tvari između. Ova anatomska situacija odgovara na pitanje zašto koštani transplantati uzeti s ilijačnog grebena imaju oblik okrenute piramide s bazom u gornjem dijelu. Veličina dostupne kosti varira između 50-60 mm u dužinu i 30-40 mm širine, dok debljina varira između 20-30 mm u gornjim dijelovima do 0-10 mm u donjim dijelovima grebena (22).

Kada uzimamo kost s bilo koje strane, glavni je cilj dobiti i zadržati što veću količinu kosti sa što manjim morbiditetom. To se posebno odnosi na ona područja gdje postoperativna nelagoda i bol predstavljaju glavni nedostatak.

U redukciji mogućih komplikacija potrebno je dobro poznavanje anatomije ovog područja i pažljiva tehnika operatera. Mišići koji su najčešće zahvaćeni prilikom operativnog postupka su mišići glutealne regije (*m.glutaeus maximus*, *m.glutaeus medius*, *m.glutaeus minimus*, *m.tensor fasciae latae*) i *m.iliopsoas*, odnosno njegov mišić *m.iliiacus*. Svi nabrojani mišići imaju polazište s bočne kosti te sudjeluju u ekstenziji zgloba kuka, ekstenziji koljena, abdukciji bedra, supinaciji natkoljenice i osiguravaju uspravni stav trupa na nogama.

Živci na koje najviše trebamo obratiti pozornost su oni koji pripadaju lumbalnom pleksusu. Lumbalnom pleksusu pripada i najčešće zahvaćen i oštećen živac tijekom operativnog postupka *n.cutaneus femoralis lateralis*, koji se spušta koso preko *m.ilijacusa* prema SIAS te inervira kožu lateralnog dijela bedara. Kod oštećenja ovih mišića i živaca dolazi do ispada funkcija koje se najčešće očituju u poremećaju hoda (pacijenti se njišu u stranu), otežanom održavanju ravnoteže u frontalnoj ravnini, dizanjem tijela iz sjedećeg ili čučućeg položaja i penjanje uza stepenice (54).

## **7. KIRURŠKA PROCEDURA**

## 7.1. Indikacije

Ilijačni se greben koristi niz godina kao donorsko mjesto u rekonstrukciji oralne i maksilofacijalne regije. Enhondralnog podrijetla, sklonija je resorpciji u usporedbi s kostima membranoznog podrijetla, ali to nadoknađuje količinom dostupnog materijala i visokom gustoćom koštane srži s velikim udjelom matičnih stanica (55).

Ilijačni greben atraktivno je donorsko mjesto zbog laganog pristupa, niskog stupnja komplikacija i dostupnosti velike količine i kortikalne i spongiozne koštane tvari te je koristimo za velike preprotetske rekonstrukcije. Danas je ovo donorsko mjesto rezervirano kada su potrebni umjereni do veliki blokovi kosti. Odluka o tome hoćemo li koristiti koštani transplantat sa kriste ilijake ovisi prije svega o veličini koštanog defekta i sagitalnom odnosu između maksile i mandibule (56, 57). Koristimo ih prije svega u opsežnim vertikalnim i sagitalnim maksilarnim i mandibularnim atrofijama, praktički, svake vrste atrofija klase V. i VI. prema Cawoodu i Howellu. U ovim situacijama koštani se blokovi koriste kao *inlay* ili *onlay* graftovi. Koštani se transplantati sa kriste ilijake mogu uzeti s prednje i stražnje strane. Iako stražnja strana sadrži više koštanog volumena i ima manje postoperativnih komplikacija, operativni postupci puno su češći na prednjoj strani, isključivo zbog lakšeg pristupa i manjeg utroška vremena (58). Prilikom rekonstrukcije koristimo različite tehnike, ovisno o dobi, zdravstvenom stanju pacijenta, mogućnosti s obzirom na anatomsku obilježja te očekivanju pacijenta.

## 7.2. Dijagnostička procjena

Rekonstrukcija maksile autogenim transplantatima i implantatima sa svrhom vraćanja funkcije i estetike složen je i zahtjevan postupak. Upravo zbog ovih razloga mnogi se parametri moraju zadovoljiti i procijeniti prije nego se počne s planom preprotetske rehabilitacije. Prvo, o dobro prikupljenoj anamnezi ovisi vrsta najprikladnije tehnike i pristupa. Mnoge sistemske bolesti mogu predstavljati kontraindikaciju, isto kao i ovisnosti o alkoholu i pušenju. Pored toga, treba provjeriti i individualne reakcije preosjetljivosti na implantate i protetske materijale, kao i ima li pacijent već ima ugrađene implantate i kakav je bio tijek i uspjeh implantološke terapije. Prednosti i nedostaci tretmana kao i mogućnosti rješavanja konkretnog dijagnostičkog postupka s alternativnim kliničkim opcijama trebaju biti jasno objašnjeni. Obaviješteni pristanak trebaju potpisati liječnik i pacijent prije početka terapije, uključujući dijagnozu, prognozu, alternativne oblike terapije, postupak liječenja i vremenski period, kao i moguće komplikacije i stopu uspješnosti. Detaljno i vrlo temeljito treba obaviti intraoralni i ekstraoralni

te facijalni pregled, isto tako i dati ocjenu oralne higijene i statusa eventualno preostalih zuba, linije osmijeha, sklada lica i profila te izgleda i konzistencije mekog tkiva lica.

Ortopantomografija ili CBCT snimka predstavlja rutinsku i dijagnostičku pretragu za analizu i optimalno planiranje terapije. Individualna CBCT snimka daje nam uvid u sve važne anatomske strukture, lokaciju i smjer krvnih žila i živaca te vitalnih struktura. U planiranju CBCT pomaže i virtualnom implantacijom koja služi za simuliranje najzahtjevnijih situacija i stanja (59).

Ako prati sve protokole u preprotetskoj rehabilitaciji, operater može uvidjeti je li potrebna nadogradnja intraoralnim ili ekstraoralnim koštanim transplantatima i koliko je dostupni volumen kosti dovoljan za implantaciju. Trodimenzionalna snimka omogućuje nam i izradu kirurške šablone. Na situacijskom modelu napravimo *wax up* tehnikom buduće zube. Tako izmodelirane zube i stanje prenesemo u zagriznu udlagu s radioopaktnim zubima te na CBCT-u snimka pokaže poziciju planiranih zuba (16, 60).

### **7.3. Pozicija i anestezija**

Pristup prednjem ilijačnom grebenu zasnovan je na razumijevanju anatomije koštanog i mekog, vezivnog tkiva. Pacijent se postavlja u ležeći položaj. Zamotani ručnik (poput valjka) ili malo povišenje stavlja se ispod pacijentova kuka. Ovo je potrebno za elevaciju i laganu rotaciju prednjeg ilijačnog grebena. Kirurško polje se sterilizira jodom i sterilnim ogrtačem. Urctavaju se koštane značajke. Hipotenzivna opća anestezija obično se preporuča prilikom uzimanja bloka, osim u minimalno invazivnim postupcima kada planiramo dobiti samo male količine spongiozne kosti.

Nazotrahealna intubacija preporuča se kako bi se olakšavao pristup usnoj šupljini za rekonstruktivnu kiruršku fazu (16, 22, 60). Danas se sve više pažnje posvećuje kombiniranoj epiduralnoj anesteziji i neuroaksijalnim tehnikama blokade koje mogu biti korisna alternativa za uklanjanje izazova s općom anestezijom pri postupcima transplantiranja kosti prednjeg ilijačnog grebena. Tehnike neuroaksijalne blokade osiguravaju odgovarajuću kiruršku analgeziju i smanjuju postoperativnu bol (61).

#### 7.4. Pristup

Nakon što se izolira pristupno polje, palpira se anterosuperiorna ilijačna spina, greben i *tuberculum*, čvrsto povlačeći kožu superimedijalno preko grebena. Koža se izvlači preko grebena i incizalni rez smjesti se preko grebena, lagano odmaknut od grebena (40). Ovakav rez prevenirat će ozljedu *n. cutaneus femoralis lateralis* i smjestiti budući ožiljak dalje od trbušne linije i znatijeljnih pogleda (62). Incizija započinje 20 mm ispod same anterosuperiorne spine i treba biti paralelna s anterosuperiornim dijelom grebena. Duljina incizije ne smije premašiti 40-60 mm, izbjegavajući tako ozljedu kožnog femoralnog živca (40). Incizija se nastavlja i završava 10 mm iza ilijačnog *tuberculum*a. Incizija se izvodi skalpelom br. 15. Rez se izvodi kroz kožu, potkožni masni sloj, Scarpinu fasciju, duboki fascijalni sloj i periost. Bijela linija periosta između glutealnih i trbušnih mišića je identificirana i incizija se nastavlja do kosti. Periost se urezuje uzdužno duž grebena. Subperiostalna disekcija zatim se izvodi u medijalnom smjeru kako bi se izbjeglo oštećenje lateralnih mišića tenzora fascije, poznato je da to stvara postoperativne smetnje u hodu. Ortopedski periostalni elevator koristi se u ovom stadiju. Struganje periosta može biti otežano (6, 40).

U ovom stadiju možemo koristiti i retraktore da bismo osigurali bolju preglednost donorskog mjesta i zaštitili periost i trbušnu šupljinu. Veliku pozornost trebamo obratiti na pažljivu hemostazu, kako bismo spriječili krvarenja iz mišićnog i potkožnog tkiva (40). Homeostatska sredstva koja možemo koristiti su trombin, koštani vosak, gel pjena ili postupak elektrokauterom. Velika prednost ilijačnih koštanih transplantata je u tome što se operativni postupak ekstraoralnog uzimanja koštanog transplantata i intraoralnog postupka augmentacije mogu odvijati simultano, uz dva kirurška tima, znatno reducirajući kirurško vrijeme operativnog postupka (40, 62).

#### 7.5. Invazivne tehnike uzimanja koštanog nadomjestka ( *Harvesting procedures* )

Najveća prednost kosti kriste ilijake je njezina debljina koja osigurava koštane transplantate velikih dimenzija. Kada se uzima kost sa kriste ilijake, pažnju moramo obratiti na ono mjesto gdje je kost najšira, između ilijačnog tuberkuluma i SIAS (62). Kada želimo dobiti kortikospongiozne blokove kosti s ilijačnog grebena, bazično koristimo dva načina :

- *Trap door technique* - Radimo dva vertikalna reza oscilirajućom pilom 10-20 mm kroz korteks. Dvije vertikalne i jedna horizontalna ploha su međusobno povezane. Greben se lomi bočno, stvarajući mobilni krov, što ovisi o lateralnom periostu i glutealnoj

muskulaturi. Vrata za hvatanje su obrubljena na lateralnom periostalnom sloju i odvojena bočno. Tako možemo dobiti spongiozni ili kortikospongiozni koštani transplantat ovisno o potrebi naše rekonstrukcije.

- *Split technique* (tehnika razdvajanja) - U ovoj tehnici napravimo dva vertikalna, međusobno paralelna reza na samom grebenu, ali ostavljajući intaktnu lateralnu polovicu. Spuštamo se do dubine koja je ekvivalentna širini željenog bloka kosti. Znači, lateralna je strana grebena sačuvana dok za naš koštani blok koristimo medijalnu stranu grebena. Vertikalni rezovi učinjeni su oscilirajućom pilom. Nakon napravljenih dvaju vertikalnih rezova napravimo i jedan longitudinalni rez koji ih spaja i spušta se do razine kao i prethodni vertikalni rezovi, držeći se medijalne polovice grebena. Donji dio vertikalnog reza spojen je horizontalnom plohom i paralelan s vrhom. Taj posljednji rez može biti učinjen oscilirajućom pilom ili osteotomom. Ovaj je pristup brži i omogućuje inkorporaciju medijalnog dijela grebena u sam koštani transplantat. Ovaj zaobljeni oblik grebena posebno je koristan kada je potrebna vertikalna rekonstrukcija grebena. Split tehnika je manje traumatična, stupanj komplikacija u donorskoj regiji manji je, ali daje užu / tanji koštani blok (63). Druga je prednost ove tehnike da prilikom operativnog zahvata nije narušen kontinuitet grebena.

*Trap door* tehnika iziskuje više vremena, krov mora biti repozicioniran te učvršćen žicama ili neresorbirajućim šavovima.

Jedna i druga tehnika omogućuju nam kortikospongiozne, spongiozne blokove kosti ili čestice kosti, a odabir tehnike ovisi o potrebi naše rekonstrukcije. Spongiozne blokove kosti uzimamo kiretama srednje veličine, zaštićujući tako medijalni i lateralni korteks. *Out-fraktura* medijalnog korteksa se prilikom uzimanja spongioznog koštanog transplantata često pojavljuje. Granica uzimanja spongioznog koštanog transplantata je 80-100 mm ispod samog grebena. Ispod ove razine unutarnji i vanjski kortikalni slojevi međusobno se približavaju, a spongiozna kost postaje sve tanja. Ako je potrebno dobiti samo ograničenu količinu spongiozne kosti, ove kompleksne i zahtjevne tehnike nećemo raditi. Minimalne invazivne tehnike trepanima ili kiretama, uz pomoć koštanih filtera spojenih na usisni filter, bit će dovoljne (16, 22, 60, 64).

## **7.6. Kirurški zahvati na maksili**

Ilijačni se greben može skupiti kao bikortikalni blok kosti, monokortikalni blok kosti ili kao čestice mljevene kosti. Kao što je napomenuto, izbor oblika i veličine koštanog transplantata prvenstveno ovisi o kirurškom postupku i području gdje je potreban augmentativan postupak.



Za maksilu dostupne su specifične kirurške tehnike i pristupi koji su osnova različitih anatomskih struktura. Možemo ih sažeti:

- kortikospongiozni *onlay* graftovi
- kortikospongiozni *inlay* graftovi
- Titanska mrežica i spongiozna kost ( *titanium mesh*)

#### **7.6.1. Kortikospongiozni *onlay* blokovi**

Indikacije za blokove kosti su bezuba maksila ili subtotalna maksila s velikim koštanim defektima, prvenstveno alveolarnog grebena, koja odgovara klasi V. i VI. po Cawoodu i Howellu. U ovim slučajevima koštani nadomjestak mora nadoknaditi visinu i širinu rezidualnog maksilarnog grebena i omogućiti prikladnu implantološku poziciju. Koštani blokovi mogu biti u jednom ili više dijelova. Sterilnost nadomjestka mora biti osigurana kako bi se sačuvao što veći broj živućih osteoblasta. Jednom kad se koštani nadomjestak izvadi iz donorskog mjesta, čuva se u obloženoj sterilnoj gazi. Gaza može biti natopljena izotoničnom otopinom ili, još bolje, bolesnikovoj krvi ili plazmom bogatoj proteinima (PRP ili PRGF). Neki autori predlažu ugradnju nadomjestka s antibioticima sa svrhom zaštite dok proces revaskularizacije ne započne. Proces započinje krestalnom incizijom ( na vrhu bezubog alveolarnog grebena) s dvije vertikalne oslobađajuće incizije. Nakon odizanja režnja pune debljine mjesto primatelja je ekspanirano. Na kortikalnoj ploči rezidualne kosti rade se sitne perforacije kako bi se ubrzala vaskularizacija primajuće regije. Pazimo na uklanjanje svih vezivnih i fibroznih tkiva koja su adherirala za kost maksile (14, 16).

Koštani blokovi nadomjestka oblikovani su tako da što tješnje prijanjaju alveolarnom nastavku. Ako se radi o monokortikalnom bloku, spongiozna strana bloka naslanja se na primajuću regiju (8, 14, 16). Koštani se nadomjestak također izbuši okruglim svrdlima malih promjera za poboljšanje i stimulaciju cijeljenja. Rupe za fiksacijske vijke ( titanijski vijci) napravljene su na najmanje dvama mjestima na bočnoj površini koštanog bloka. Vijci djeluju na način kompresije. Osovina vijka slobodno cirkulira kroz nadomjestak, a glava vijka pritišće blok uz mjesto primaoca, onemogućavajući mikropomake koji bi ugrozili integritet koštanog nadomjestka. Vijci koji se danas koriste za fiksaciju grafta dijametra su 1.5 ili 2.0 mm.

Rigidna, čvrsta fiksacija obavezna je za preživljavanje koštanog nadomjestka. Vijci se uklanjaju za 3 - 4 mjeseca. U slučajevima kada je fiksacija vijcima onemogućena, za fiksaciju koštanog nadomjestka koriste se žice ili šavovi za fiksaciju. Sve zaostale praznine mogu biti ispunjene

koštanim strugotinama (*chips*) čime sprječavamo urastanje vezivnog tkiva. Tanki sloj ksenogenog materijala i resorbirajuća kolagena membrana mogu se postaviti preko grafta. Ovaj postupak može ograničiti resorpciju kosti i nadomjestka za 50% (8, 14).

### **7.6.2. Kortikospongiozni *inlay* blokovi**

Ovaj postupak obično je ograničen na ekstremnu atrofiju bezube maksile u kojoj se odnos maksile i mandibule nalazi u skeletnoj klasi III. To je posljedica resorpcije ili, češće, razvojnih deformacija. Tehnika je indicirana za velike vertikalne augmentacije i inferiorno premještanje bezube maksile. Nakon učinjene detaljne kefalometrijske analize kretanje maksile planirano je pomoću dijagnostičke montaže i oprezne procjene profila lica. Nakon pripreme kirurškog polja operater fiksira maksilu u ispravni položaj. S grebena kriste ilijake uzimamo kortikospongiozne blokove kosti i smještamo ih na kortikalnu površinu grebena maksile.

Sloj ksenogenog materijala postavlja se na blokove kosti kako bi se smanjila resorpcija (8).

Tehnika *inlay* umetanja zahtjevnija je za bolesnika i stopa postoperativnih komplikacija je visoka, stoga se ne preporučuje za starije bolesnike.

### **7.6.3. Titanska mrežica ( *titanium mesh* )**

Ova originalna metoda uključuje primjenu titanske mrežice napravljene po individualnim karakteristikama, koja se postavlja preko atrofičnog grebena. Preko atrofičnog grebena augmentiramo mješavinu koštane spongioze i ksenogenog materijala u omjeru 1:1. Glavna naznaka za ovo kirurško rješenje je atrofija grebena klase IV. i V. prema Cawoodu i Howellu. Ova tehnika omogućuje vertikalnu i horizontalnu augmentaciju s podizanjem maksilarnog sinusa u lateralnom području. Tehnika se koristi u djelomičnoj ili totalno bezuboj maksili. Titanska mrežica omogućuje konturu željenog volumena alveolarnog grebena maksile i dobru revaskularizaciju kosti.

Prije operativnog zahvata uzima se otisak maksile polieterskim otisnim materijalima, a na sam model stavlja se vosak preko alveolarnog grebena. Lijevanje je duplicirano u akril i ova replika ima željeni oblik maksilarnog grebena. Titanska mrežica se odreže i po uzoru na repliku prilagodi novom obliku grebena. Tijekom augmentacije mrežica se napuni spongioznom kosti sa kriste ilijake i pomiješa s granulama ksenogenog ( najčešće govedeg) materijala. Mrežica se postavlja na atrofično područje i pričvrsti s nekoliko transkortikalnih vijaka. Zbog velikog novonastalog volumena nadomjestka potrebno je napraviti i oslobađajuće incizije u apikalnom

dijelu bukalnog režnja sa svrhom mobilizacije mekog tkiva i zatvaranja bez napetosti. Titanska mrežica ostaje pet mjeseci. Nakon uklanjanja mrežice primjećuje se debeli sloj vezivnog tkiva koje štiti novostvorenu kost i omogućuje izvedbu vestibuloplastike.

Sekundarni proces ozdravljenja traje narednih mjesec dana i novi pojas keratiniziranog tkiva je formiran. Nakon ovog postupka slijedi ugradnja implantata (16, 60).

### **7.7. Prekrivanje koštanog nadomjestka**

Neovisno o tome koji koštani nadomjestak koristimo u rekonstrukciji, nepropusno zatvaranje same rekonstrukcije i *flap* dizajn režnja gotovo je najbitniji postupak za cijelu proceduru augmentacije. Očuvanje krvnog dotoka, čuvajući periost intaktnim, i izbjegavanje vlaženja kroz mukozu omogućit će zaštitu same rekonstrukcije.

Dobro prijanjanje i zatvaranje režnja bez ikakvih napetosti i tenzija bitne su karakteristike kako se ne bi kontaminirao koštani graft materijalima, slinom i bakterijama iz usne šupljine. Često okolno vezivno tkivo zna biti nedostatno za prekrivanje većih blokova. U ovim situacijama preporuka su oslobađajuće incizije po periostu gingive koje moraju biti paralelne s krajevima režnja. Periostalne oslobađajuće incizije omogućit će dodatnu rastezljivost režnja i napredak bez tenzija. Neki autori su mišljenja kako upotreba PRP-a omogućuje brži napredak cijeljenja mekih tkiva kao i prekrivanje augmentiranog grafta kolagenom membranom, koja djeluje kao barijera koja ne dopušta urastanje mekog epitela u područje grafta (8).

### **7.8. Zatvaranje operativnog područja donorske regije**

Cilj je u što kraćem periodu, unutar tri sata, koliki je vremenski period vitaliteta osteoprogenitornih stanica, izvršiti postupak augmentacije. Nakon što je postupak augmentacije u primajućoj regiji završen, vraćamo se postupku zatvaranja donorske regije.

Krvarenje u donorskoj regiji može biti zaustavljeno koštanim voskom, gel pjenom, upotrebom trombina, elektrokauterizacijom ili običnom tamponadom. Koštani rubovi moraju se izgladiti kako bi se izbjegla perforacija i oštećenja režnja. Upotreba vanjske drenaže izbor je operatera. Neki autori smatraju da smanjuje bol postoperativnih komplikacija i pojavu hematoma i treba biti postavljena subperiostalno. Ako se koristi drenažna cijev, potrebno ju je odstraniti nakon ambulantne hospitalizacije pacijenta od minimalno 24 sata, a drenaža mora iznositi manje od 10 ml u 24 sata (40).

Koštani nadomjestak u *trap door technique* treba biti repozicioniran i učvršćen na svom mjestu. Autori navode da ponovno prijanjanje periosta i abdominalnih mišića za sam greben jamči stabilitet *trap doora*. Trik kojim se olakšava ponovno prijanjanje i stabilizacija „trap doora“ obuhvaća ostavljanje „ramena“ (višak) pune debljine kosti na obje strane, povrhu koje će se reponirani segment učvrstiti. Abdominalni mišići prijanjaju na periost grebena te se šivaju resorbirajućim šavovima. Površna fascija i masno tkivo šivaju se istim materijalima kao i mišići, dok se potkožno tkivo šiva debljim koncima 3/0 i, naposljetku, koža 4/0 najlonskim koncima. Ovaj posljednji neresorbirajući šav skida se 8 - 10 dana nakon operativnog zahvata (65).

### **7.9. Postoperativna njega**

Od pacijenta se traži da minimalizira kretanje, u vidu hodanja, prvih 48 sati. Neki pacijenti koriste štapić za hodanje prvih nekoliko dana. Drenažna cijev se uklanja, kao što smo napomenuli, 24 sata nakon zahvata. Propisuju se antibiotici i nesteroidni antiinflamatorni lijekovi. Antibiotici uključuju kombinaciju amoksiciklina i klavulonske kiseline ( Klavocin bid a 1 g), dvaput dnevno kroz sedam dana. Analgetici uključuju primjenu Ibuprofena od 600 mg, svakih šest sati. Ako je pacijent alergičan na peniciline, u terapiju se uvode klindamicin ili cefalosporini i metronidazol. Od ostalih lijekova primjenjuje se upotreba 0,2% klorhesidina, za ispiranje usne šupljine, dvaput dnevno kroz dva tjedna, počevši drugi dan nakon operativnog zahvata te dekonjestivne kapi kroz dva tjedna. Deksametazon ( 4 mg dnevno) primjenjuje se dva dana nakon operativnog postupka za kontrolu postoperativnog edema. Pacijent se otpušta iz bolnice 2 - 7 dana nakon operativnog zahvata. Pacijentu se sugerira izbjegavanje fizičkog stresa, puhanje na nos, kihanje kroz tri tjedna. Tekuća dijeta preporučuje se dva tjedna, a mekša hrana još iduća dva tjedna. Mobilni protetski radovi moraju se izbjegavati minimalno tri tjedna nakon zahvata, a nakon tog perioda potrebno je napraviti i meko podlaganje postojećeg mobilnog rada (16, 22, 65).

Šavovi iz donorskog i primajućeg mjesta otklanjaju se 8 - 10 dana nakon operacije. Pacijent se vraća u normalne životne aktivnosti, poput sporta, za 4 - 6 tjedana (40, 65).

## **8. KOMPLIKACIJE**

Greben ilijačne kosti najčešće je iskorišteno ekstraoralno donorsko mjesto za rekonstrukciju gornje i donje čeljusti, s veoma malim postotkom komplikacija (3-20%) (66). Veći postotak komplikacija uočen je kod bikortikalnih koštanih graftova prosječne vrijednosti 33,3%. Komplikacije vezane za augmentaciju kosti i implantološku proceduru možemo podijeliti u dvije velike skupine: intraoperativne i postoperativne. Postoperativne komplikacije mogu biti rane ili kasne. Komplikacije mogu zahvatiti donorsku i primajuću regiju (67). Važno je naglasiti da su komplikacije primajuće regije uvijek veće i izraženije nego komplikacije donorske regije. Komplikacije su također izraženije kada se uzima koštani transplantat kriste ilijake s prednje strane nego sa stražnje. Koštana resorpcija nakon postupka augmentacije ubraja se u skupinu postoperativnih komplikacija i predstavlja najveći nedostatak ovog donorskog mjesta. Bitno je istaknuti da je stupanj postoperativnih komplikacija povezan više s vertikalnim koštanim augmentacijama, u usporedbi s postupcima horizontalne augmentacije, posebice se to odnosi na stupanj koštane resorpcije i dehiscijencije mekog tkiva (55, 68).

U intraoperativne komplikacije ubrajaju se perforacija Schneiderove membrane, lom dijela čeljusti, perforacija mekog tkiva, oštećenje ili nagnječenje živca, lom dijela ilijakalnog grebena i perforacija peritoneuma.

Rane postoperativne komplikacije mogu biti: bol, dehiscijencija mekog tkiva, upala tj. infekcija kože koju karakterizira bol, crvenilo, temperatura i/ili gnojni iscjedak te promjena koja zahtijeva primjenu antibiotika, ekspozicija koštanog nadomjestka sa ili bez mobilizacije pričvrstnih vijaka ili stabilizacijskih implantata, senzorički poremećaji (parcijalni ili totalni) koji su pod neurološkom opskrbom infraorbitalnog živca - najčešće hipostezijska infraorbitalnog živca, akutni sinusitis, sekundarna krvarenja primajućeg ili donorskog mjesta, poremećaj hoda (šepanje). Poremećaj hoda najčešća je rana postoperativna komplikacija koje se pojavljuje kod gotovo 50% pacijenata (34, 62, 69).

U kasne postoperativne komplikacije ubrajamo: kirurško odstranjenje augmentiranog koštanog transplantata (*graft failure*), rani gubitak implantata prije protetskih rekonstrukcija, kasni gubitak implantata (unutar dvije godine nakon protetskih rekonstrukcija), senzorni poremećaji koji su pod neurološkom inervacijom područnog živca i zabilježeni su kod otvaranja rekonstrukcije za postavu implantata (4-5 mjeseci nakon augmentacije), oroantralna fistula, hematoma, hipertrofičan ožiljak (66, 69).

Iako je stupanj komplikacija nizak, mnoge znanstvene studije dale su smjernice kako smanjiti stupanj komplikacija. Smjernice obuhvaćaju upotrebu minimalno invazivnih instrumenata za

uzimanje koštanog nadomjestka, strogo držanje protokola za anesteziju, subperiostalnu disekciju s pažljivom homostazom, izbjegavanje bikortikanih koštanih nadomjestaka i velikih blokova kosti, pažljivo odvajanje fascijalnih ovojnica zidne abdominalne muskulature od samog grebena bez rezanja kroz bedrene ili abdominalne mišiće. Neke studije sugeriraju da što je veći koštani nadomjestak koji uzimamo s donorskog mjesta, to je i veći postotak velikih komplikacija (58, 70-72).





Pregled, analiza i usporedba stručne i znanstvene literature putem PubMed mrežne stanice te ostalih dostupnih znanstvenih članaka, knjiga i ilustracija u zadnjih 20 godina na sažet način prikazuje prednosti, ali i nedostatke ovog najčešće korištenog ekstraoralnog donorskog mjesta. Ilijačni greben dugo se koristi u rekonstrukcijama koštanih defekata, ali samo u zadnjih trideset godina studije su u kombinaciji s implantatima (73). Mnogo studija potvrdilo je pouzdanost ovog donorskog mjesta u rekonstrukcijama atrofične maksile klase V. i VI. kao i njegove prednosti kao što su dostupnost velike količine spongiozne kosti, mogućnost augmentiranja velikih koštanih blokova te nizak stupanj komplikacija. No, i ovo donorsko mjesto ima svoje nedostatke. Najveći je nedostatak ovog koštanog transplantata stupanj njegove resorpcije, koja je najveća tijekom rane faze zacjeljivanja grafta, i manjak strukturalnog rigiditeta (26, 46, 55, 63, 74).

Strukturalni rigiditet najviše ovisi histološkoj građi. Kost s velikim udjelom kompaktne tvari resorbiraju se manje od kosti bogate spongioznom tvari. Mnoge studije naglašavaju da je upravo podrijetlo koštanog transplantata ( mezenhimalnog ili enhondralnog podrijetla) zaslužno za stupanj resorpcije. Francesco Carinci i sur. proveli su komparativno longitudinalno istraživanje kako bi evaluirali dobitak visine alveolarne kosti nakon postupka augmentacije koštanim transplantatima sa kriste ilijake i kalvarije. Istraživanje je provedeno na 68 pacijenata, 39 muškaraca i 29 žena, prosječne životne dobi 47 godina( 30-70) ,od kojih je koštane transplantate sa kriste ilijake dobilo njih 21, a koštane transplantate s kalvarije njih 47. Mjerenja su provedena preoperativno, postoperativno te 10 mjeseci nakon augmentativnog postupka, a period praćenja iznosio je 30 mjeseci. Postoperativna mjerenja nisu pokazivala različitosti. Mjerenja 10 mjeseci nakon augmentativnog postupka pokazala su da je dobitak visine za kalvariju iznosio 83% , a za kristu ilijaku 61%, što znači da se kost primajuće regije nakon postupka augmentacije koštanim transplantatom sa kriste ilijake resorbirala za 39% , a ona s kalvarije 17%.

Koštani nadomjestak sa kriste ilijake najveću resorpciju pokazao je u prvih 6 mjeseci, dok je koštani transplantat s kalvarije prikazao nisku razinu resorpcije na početku, ali nakon 30 mjeseci razlika u ovim koštanim transplantatima iznosila je samo 10%. Zaključak je da rani stupanj resorpcije može biti povezan s embrionalnim podrijetlom i količinom te omjerom spongiozne i kortikane kosti u koštanom nadomjestku, dok je kasniji stupanj resorpcije povezan s vaskularnim i mehaničkim preoblikovanjem (66).

Zanimljiva je studija koja dokazuje da augmentirani intramembranozni graftovi koji su cijelili 3 do 4 mjeseca imaju manji stupanj resorpcije nego oni koji su cijelili 5 do 8 mjeseci, pod uvjetom da su nakon toga bili postavljeni implantati (75).

Sbordone i sur. su na istraživanju koje je provedeno na 14 pacijenata, od kojih je 8 bilo žena i 6 muškaraca prosječne životne dobi 51.9 +- 8.3 godina, na 32 *onlay* koštana transplantata od kojih su 11 bili koštani transplantati sa kriste ilijake, utvrdili nakon dvije godine praćenja da je volumen koštane resorpcije u maksili iznosio 35%, s time da je resorpcija koštanog volumena u stražnjem dijelu iznosila 16 % godinu dana nakon augmentativnog postupka. Pojedini autori navode i puno veći stupanj resorpcije, kao npr. Johansson i sur. koji navode da stupanj resorpcije *onlay* autolognog koštanog grafta sa kriste ilijake iznosi 50% , dok za *inlay* koštani graft taj postotak iznosi 47% šest mjeseci nakon augmentacije. Možda najveći stupanj resorpcije navodi Sbordone u svojoj višegodišnjoj studiji ( period praćenja 6 godina). Stupanj resorpcije koštanih blokova sa kriste ilijake iznosi 105.5%, čime dokazuje kompletnu resorpciju grafta nakon 6 godina (76).

No, postoje i istraživanja koja dokazuju suprotno. Resorpciju grafta sa kriste ilijake prikazali su i Timo Dreseidler i sur. koji su proveli četveromjesečno istraživanje u kojem su prikazali relevantne podatke o resorpciji koštanog nadomjestka sa kriste ilijake za vrijeme perioda cijeljenja te o faktorima koji mogu utjecati na optimalne rezultate kao što su kirurška tehnika i utjecaj pušenja na preživljavanje grafta. Istraživanje je provedeno na 24 pacijenta kojima je augmentirano 30 koštanih nadomjestaka sa kriste ilijake. Svi pacijenti imali su stupanj resorpcije koštanog grebena IV. ili V. prema Cawood i Howellu te nije bila moguća postava implantata prije augmentativnih postupaka. Mjerenja su praćena CBCT-om, neposredno nakon augmentacije, tako i četiri mjeseca nakon augmentacije. Rezultati su pokazali da je gubitak volumena kosti u periodu cijeljenja od 4 mjeseca iznosio 0.38 ( +- 0.21) ml, odnosno 15 % kod nepušača i 0.43( +- 0.15) ml, odnosno 25.8% kod pušača. (77). S obzirom na razlike među rezultatima predstavljenim u literaturi, potrebne su daljnje studije za rasvjetljavanje ovog pitanja.

Za redukciju inicijalne koštane resorpcije predloženi su mnogi postupci. Neki autori pobornici su jednofaznog pristupa : augmentacija koštanim graftom i imedijatno postavljanje implantata. Prednost ove metode vide u manjem broju kirurških intervencija i smanjenom ukupnom vremenu liječenja pacijenta (57, 78).

Castagna i sur. na komparativnoj su studiji koja je uključivala 16 pacijenata (10 žena i 6 muškaraca, srednje životne dobi 46.71 +- 7.37 godina), podijeljenih u dvije skupine, istraživala utjecaj imedijatne postave implantata na resorpciju koštanog nadomjestka sa kriste ilijake augmentiranog na potpuno atrofičnu maksilu. Ukupno je postavljeno 120 implantata, prosječno 7.5 implantata po pacijentu. Svi pacijenti imali su stupanj resorpcije V. i VI. prema Cawoodu i Howellu te im je bila potrebna opsežna koštana rekonstrukcija. Prvoj, testnoj grupi (12 pacijenata) augmentirana je kost sa kriste ilijake i imedijatno su postavljeni provizorni ili trajni implantati, a nakon 2 - 7 dana napravljeni su i privremeni akrilni mostovi. Druga je bila kontrolna grupa (4 pacijenta) kojoj su augmentirani koštani nadomjestci bez postave implantata. Pacijentima kontrolne grupe sugerirano je da ne nose mobilne protetske radove najmanje dva mjeseca. Nakon inicijalnog perioda od 5 mjeseci uz pomoć CBCT snimke uspoređivan je dobitak ili resorpcija koštanog volumena u dvije skupine. Jedna i druga skupina pokazale su vertikalni dobitak kosti od 9.06 mm na području zuba 16 te 7.50 mm na području zuba 26. U prednjoj maksili nije bilo statističkih znakova vertikalnog dobitka kosti. Horizontalni dobitak kosti za prednju i stražnju regiju maksile iznosio je 4.94 mm. Rezultati usporedbe kontrolne i testne grupe nisu pokazivali statistički značajnu razliku u dobitku koštanog volumena, što dovodi do zaključka da je imedijatna implantacija atrofične maksile koštanim transplantatom sa kriste ilijake dobra solucija za pacijenta koja skraćuje trošak i vrijeme terapije (79).

Ostale studije navode da je resorpcija grafta smanjena ukoliko se aplicira kolagena membrana koja djeluje kao membrana, sprječavajući kontakt s augmentiranim graftom (56). Neki autori navode da stupanj revaskularizacije za vrijeme cijeljenja i lokalna trauma na sam graft imaju ključnu ulogu u resorpciji koštanog nadomjestka, no svi se slažu da direktan utjecaj na resorpciju augmentiranog grafta ima nošenje mobilnih radova neposredno nakon kirurškog postupka.

Mnoga su istraživanja provedena i o upotrebi alogenih materijala i njihova utjecaja na koštanu resorpciju te o usporedbi autogenih i alogenih materijala u rekonstrukciji atrofične maksile. Dahlin i sur. na komparativnoj su studiji na 26 pacijenata, podijeljenih u dvije grupe, uspoređivali rekonstrukciju maksile autolognim materijalom ili *decalcified freeze dried bone allograft* (DFDB) . Studija se provodila u trajanju od 5 godina. Prva skupina primila je koštani nadomjestak sa kriste ilijake, dok je u drugoj grupi bio alogeni materijal u kombinaciji s termoplastičnim nosačem ( Regeneration Technologies Inc., Florida, USA) te je graft prekriven resorbirajućom kolagenom membranom. Implantati su postavljeni 6 mjeseci nakon

augmentacije. Stupanj preživljavanja implantata u prvoj skupini iznosio je 96.1%, dok je stupanj preživljavanja implantata u drugoj skupini iznosio 98.7%, što pokazuje da nema statistički značajne razlike između dviju grupa i da je koštana augmentacija DFDB-om sigurna alternativa autolognom graftu i znatno jeftinija i ugodnija procedura za pacijenta. Znanstvenici su izračunali da je ukupni trošak koštane rekonstrukcije sa DFDB-om 78.6% jeftiniji nego rekonstrukcija autolognim koštanim nadomjestkom sa kriste ilijake koja iziskuje otvaranje sekundarnog operativnog polja, drugi kirurški tim, opću anesteziju i boravak u bolnici (80).

U jednoj komparativnoj studiji znanstvenici su došli do spoznaje da ako su implantati postavljeni u augmentiranu kost autogenog podrijetla, stupanj preživljavanja implantata iznosio je 100%, a ako su implantati bili postavljeni u kost alogenog podrijetla, stupanj preživljavanja implantata iznosio je 93,5% u periodu od jedne godine te je za postavu implantata u alogeni graft bilo potrebno 6 mjeseci, dok je za postavu implantata u autologni graf bilo dovoljno 3 mjeseca (41). Isto tako, važno je i napomenuti da su znanstvene studije dokazale da je augmentacija autolognim ekstraoralnim koštanim nadomjestkom nasuprot alognim materijalima donijela veću količinu vitalne kosti nakon augmentacije i implantacije, a gubitak perimplantane kosti nakon četverogodišnje studije na implantatima inkorporiranim s alognim materijalima iznosio je 60%, (81).

Ipak, većina se autora slaže da su relevantne činjenice za resorpciju kosti nakon augmentacije: donorsko mjesto s kojeg uzimamo kost, vrsta i mjesto rekonstrukcije, vrijeme implantiranja i upotreba ili neupotreba provizornih mobilnih nadomjestaka na mjestu rekonstrukcije.

Obnova alveolarnog grebena ključna je postavka prilikom implantološke rehabilitacije i generalno je možemo kategorizirati kao imedijatnu ili odgođenu. U odgođenom pristupu najprije se rekonstruira alveolarna kost, a implantati se postavljaju u tako augmentiranu kost nakon dva do šest mjeseci. U imedijatnom pristupu postavljanje implantata i rekonstrukcija alveolarnog grebena odvijaju se za vrijeme istog operativnog postupka. Pacijenti preferiraju imedijatni pristup zbog smanjenog troška i jednog operativnog postupka koji skraćuje vrijeme terapije. Ipak, ako rezidualna kost isključuje primarnu stabilnost implantata i nemogućnost adekvatne implantološke postave i protetske nadogradnje, preporučuje se odgođeni pristup.

U prednjoj maksili ( estetska zona) vrlo važna komponenta koja se mora uzeti u obzir prilikom odlučivanja o terapiji je estetski profil i očekivanje pacijenta (granica smijeha, gingivalni biotip, nedostatak mekog tkiva, razina keratinizirane gingive ). Prednja maksila je najizazovnije područje, segment koji se tiče estetike u implantološkoj terapiji. Terapijsko planiranje i precizna

postava implantata su važne postavke koje reduciraju vrijeme cijeljenja i komplikacije u pacijenata. Rizik od nepažljivog gubitka koštane strukture posebno je visok u prednjoj maksili zbog tanke ( ili čak djelomično nedostatne) vestibularne lamele. Gubitak vestibularne stijenke u prednjoj maksili gotovo uvijek rezultirat će postupcima koštane augmentacije koja će prethoditi ugradnji implantata. Mnogi autori navode da je debljina vestibularne stijenke od minimalno 2 mm dovoljna i zadovoljavajuća da se izbjegne vertikalna bukalna koštana resorpcija (10).

Imedijatni pristup, iako kako smo naglasili, primamljiv pacijentima, kod velikih koštanih defekata gdje je potrebna opsežna augmentacija grebena, vrlo rijetko se koristi. Postoje studije koje navode da je stopa preživljavanja implantata iznosila 100%, ali takve znanstvene studije su rijetke (82). Puno je češći, u upotrebi i kliničkoj praksi, odgođeni pristup implementacije. Prilikom odgođenog pristupa koštani nadomjestak koji se najčešće koristi je svježa autologna kost. Vremenski period između augmentacije grebena i postave implantata varira između 5 i 13 mjeseci (10).

De Souza i sur. su na retrospektivnoj studiji koja je uključivala 10 pacijenata (6 žena i 4 muškaraca, prosječne životne dobi 60 godina) analizirali stopu preživljavanja implantata u koštanom nadomjestku sa kriste ilijake augmentiranom u atrofičnu maksilu. Ukupan broj iskorištenih implantata iznosio je 76 te su bili najčešće standardnih dimenzija ( 3.75 x 10 mm). Istraživanje je trajalo u prosjeku 7.9 godina te je osim medicinskih dokumenta, kliničkih i radiografskih parametara uključivalo i upitnik o zadovoljstvu pacijenta kirurškim postupkom. Stopa preživljavanja implantata iznosila je 98.60%, prema Kaplan-Meier analizi, a svi pacijenti ocijenili su postupak uspješnim i ponovili bi ga ako bi to bilo potrebno (83).

Relevantnije su studije koje uključuju veći broj pacijenata, veći broj augmentativnih postupaka kao i postavljenih implantata. Takva je studija koju je publicirao Sethi i sur. koja je provedena na 173 ( 124 žena i 49 muškaraca, prosječna životna dob 52 godine) pacijenta kojima je augmentirano 190 *onlay* koštanih nadomjestaka sa kriste ilijake, od kojih je 167 smješteno u maksilu. Ukupno je ugrađeno 869 implantata. Svi implantati ugrađeni su 3 - 5 mjeseci nakon augmentativnog postupka. Važno je napomenuti da je sve kirurške postupke izveo isti klinički tim u jednoj instituciji. Srednji period praćenja iznosio je 109 mjeseci. Svi pacijenti imali su koštanu resorpciju stupnja IV., V. i VI. prema Cawoodu i Howellu. Stupanj preživljavanja implantata za 95% implantata iznosio je 92.3% nakon 200 mjeseci od početka augmentacije, dok je nakon 250 mjeseci stupanj preživljavanja implantata pao na 82% , s time da je najveći

postotak preživljavanja bio kod pacijenta koji su imali IV. klasu prema Cawoodu i Howellu. Ova velika studija dokazala je efikasnost koštanih nadomjestaka sa kriste ilijake kod velikih koštanih nedostataka i visok stupanj zadržavanja implantata u tako augmentirane koštane graftove. Još jedna nedavna studija dokazuje visok stupanj zadržavanja i oseointegracije implantata u pacijenta gdje su korišteni koštani transplantati sa kriste ilijake. To je studija koju je proveo Fretwurst i sur. koji su na 32 pacijenta ( 22 žena i 10 muškaraca , prosječna životna dob 52 godine) analizirali ugradnju ukupno 125 implantata nakon perioda cijeljenja od 3 mjeseca. Srednji period praćenja iznosio je 75 mjeseci. Stupanj zadržavanja implantata iznosio je 96%, a gubitak krestalne kosti oko implantata iznosio je prosječno 1.8 mm tijekom 10 godina (84).

Rekonstrukcija atrofične maksile koštanim transplantatom sa kriste ilijake i postava endoosealnih implantata je predvidljiva tehnika koja olakšava i omogućuje rehabilitaciju pacijenta kod velikih koštanih deficita. Znanstvenici se slažu da je značajni napredak u smanjenoj resorpciji koštanih nadomjestaka i preživljavanju implantata rezultat evolucije i poboljšanja samih materijala i kirurških tehnika. Značajne promjene napravljene su u geometriji, obliku i površini samih implantata, s posebnim naglaskom na primarnu stabilnost i oseointegraciju. S druge strane, poznavanje činjenice da mikroarhitektura grafta direktno utječe na procese inkorporacije koštanih nadomjestaka, daje kirurzima mogućnost da uzimaju koštane graftove s optimalnim omjerom spongioze i kortikalne kosti, sprječavajući tako gubitak koštanog volumena grafta i optimiziraju rezultate rekonstrukcije.



Atrofija maksile, koja najčešće nastaje kao posljedica gubitka zuba i, posljedično, nemogućnost postave implantata predstavlja kako funkcionalni tako i estetski problem pacijentu. Postojanost ovog problema zajedno s demografskim pomacima u populacijskim skupinama povećala je broj pacijenata kojima je potrebna rehabilitacija čeljusti i povećala, također, potrebu za pružanjem kvalitetne zdravstvene zaštite.

Greben ilijačne kosti kao ekstraoralno donorsko mjesto nudi dovoljnu količinu kosti u velikim rekonstruktivnim postupcima kada su nam potrebna horizontalna i vertikalna povećanja grebena uz minimalni morbiditet i veliku stopu uspješnosti oseintegracije implantata i protetskih rekonstrukcija. Obnavljanje izgubljene alveolarne kosti najbolje se može riješiti rekonstrukcijom grebena autolognom kosti, pomiješanom sa ksenogenim materijalom, biološko sporo resorbirajućeg poroznog minerala u kosti. Implantološka terapija danas je integralni dio dentalne medicine

i mnogi pacijenti očekuju kratak postupak i savršene rezultate, stavljajući znatan izazov kako na doktore tako i na dentalne tehničare.

Mišljenja sam da je upravo odgođena implantacija ključna u održavanju visine i širine augmentiranog grebena. Implantati ugrađeni 2 do 6 mjeseci nakon augmentacije grebena čine osovinu nadograđene kosti omogućujući da se koštano tkivo vrati u maksimalno potpurnu strukturu koja je postojala prije gubitka zuba i, ako je moguće, da se poveća relativna koštana struktura i volumen grebena. Daljnja poboljšanja anatomskog položaja grebena u odnosu na suprotni greben također su korisna u daljnjem smanjenju gubitka kostiju.



## **11. LITERATURA**

1. Junqueira C.L, Carneiro, J., Kelley, R. O. Osnove Histologije: Školska knjiga; 2005.
2. Frost HM. In vivo osteocyte death. *J Bone Joint Surg Am.* 1960;42-A:138-43.
3. Đudarić L, Cvek S.Z, Cvijanović O, Fužinac-Smojver, Ćelić T, Martinović D. Osnove biologije koštanog tkiva. 2013:18.
4. Zaidi M. Skeletal remodeling in health and disease. *Nat Med.* 2007;13(7):791-801.
5. Bosshardt D.D SRK. 20 Years of Guided Bone Regeneration in Implant Dentistry 2nd ed: Quintessence Pub Co; 2009.
6. Pinholt EM, Solheim E, Talsnes O, Larsen TB, Bang G, Kirkeby OJ. Revascularization of calvarial, mandibular, tibial, and iliac bone grafts in rats. *Ann Plast Surg.* 1994;33(2):193-7.
7. Cordaro L, Torsello F, Miuccio MT, di Torresanto VM, Eliopoulos D. Mandibular bone harvesting for alveolar reconstruction and implant placement: subjective and objective cross-sectional evaluation of donor and recipient site up to 4 years. *Clin Oral Implants Res.* 2011;22(11):1320-6.
8. Spin-Neto R, Stavropoulos A, Coletti FL, Faeda RS, Pereira LA, Marcantonio E, Jr. Graft incorporation and implant osseointegration following the use of autologous and fresh-frozen allogeneic block bone grafts for lateral ridge augmentation. *Clin Oral Implants Res.* 2014;25(2):226-33.
9. Burchardt H. The biology of bone graft repair. *Clin Orthop Relat Res.* 1983(174):28-42.
10. Kuchler U, von Arx T. Horizontal ridge augmentation in conjunction with or prior to implant placement in the anterior maxilla: a systematic review. *Int J Oral Maxillofac Implants.* 2014;29 Suppl:14-24.
11. Miše. I. Oralna kirurgija. 3rd ed: Medicinska naklada, Zagreb; 1991.
12. Suvin M. Biološki temelji protetike - totalna proteza: Školska knjiga, Zagreb; 1988. 476 p.
13. Omar O, Elgali I, Dahlin C, Thomsen P. Barrier membranes: More than the barrier effect? *J Clin Periodontol.* 2019;46(21):103-23.
14. Barone A, Covani U. Maxillary alveolar ridge reconstruction with nonvascularized autogenous block bone: clinical results. *J Oral Maxillofac Surg.* 2007;65(10):2039-46.
15. Braut V, Bornstein MM, Belser U, Buser D. Thickness of the anterior maxillary facial bone wall-a retrospective radiographic study using cone beam computed tomography. *Int J Periodontics Restorative Dent.* 2011;31(2):125-31.
16. Misch C.E. Contemporary Implant Dentistry. 3 ed: Mosby; 2007. 1120 p.

17. Allen EP, Gainza CS, Farthing GG, Newbold DA. Improved technique for localized ridge augmentation. A report of 21 cases. *J Periodontol.* 1985;56(4):195-9.
18. Seibert JS. Reconstruction of deformed, partially edentulous ridges, using full thickness onlay grafts. Part II. Prosthetic/periodontal interrelationships. *Compend Contin Educ Dent.* 1983;4(6):549-62.
19. Cawood JI, Howell RA. A classification of the edentulous jaws. *Int J Oral Maxillofac Surg.* 1988;17(4):232-6.
20. Pogrel MA, Podlesh S, Anthony JP, Alexander J. A comparison of vascularized and nonvascularized bone grafts for reconstruction of mandibular continuity defects. *J Oral Maxillofac Surg.* 1997;55(11):1200-6.
21. Santamaria E, Cordeiro PG. Reconstruction of maxillectomy and midfacial defects with free tissue transfer. *J Surg Oncol.* 2006;94(6):522-31.
22. Alfaro H.F. *Bone Grafting in Oral Implantology: Techniques and Clinical Applications.* 1 ed: Quintessence Publishing; 2006.
23. Tolman DE. Reconstructive procedures with endosseous implants in grafted bone: a review of the literature. *Int J Oral Maxillofac Implants.* 1995;10(3):275-94.
24. Triplett RG, Schow SR. Autologous bone grafts and endosseous implants: complementary techniques. *J Oral Maxillofac Surg.* 1996;54(4):486-94.
25. Donovan MG, Dickerson NC, Hellstein JW, Hanson LJ. Autologous calvarial and iliac onlay bone grafts in miniature swine. *J Oral Maxillofac Surg.* 1993;51(8):898-903.
26. Jensen SS, Terheyden H. Bone augmentation procedures in localized defects in the alveolar ridge: clinical results with different bone grafts and bone-substitute materials. *Int J Oral Maxillofac Implants.* 2009;24 Suppl:218-36.
27. Johansson B, Grepe A, Wannfors K, Hirsch JM. A clinical study of changes in the volume of bone grafts in the atrophic maxilla. *Dentomaxillofac Radiol.* 2001;30(3):157-61.
28. R. Cenzi LA, I. Zollino, C. Casadio, A. Scarano & F. Carinci. Alveolar ridge augmentation with calvaria, iliac crest and mandibular autologous bone grafts: a retrospective study on 261 implants. 2010.
29. von Arx T, Buser D. Horizontal ridge augmentation using autogenous block grafts and the guided bone regeneration technique with collagen membranes: a clinical study with 42 patients. *Clin Oral Implants Res.* 2006;17(4):359-66.

30. Pommer B, Tepper G, Gahleitner A, Zechner W, Watzek G. New safety margins for chin bone harvesting based on the course of the mandibular incisive canal in CT. *Clin Oral Implants Res.* 2008;19(12):1312-6.
31. Sittitavornwong S, Gutta R. Bone graft harvesting from regional sites. *Oral Maxillofac Surg Clin North Am.* 2010;22(3):317-30.
32. Hinsenkamp M, Muylle L, Eastlund T, Fehily D, Noel L, Strong DM. Adverse reactions and events related to musculoskeletal allografts: reviewed by the World Health Organisation Project NOTIFY. *Int Orthop.* 2012;36(3):633-41.
33. Krasny M, Krasny K, Kaminski A, Fiedor P. Global maxillary ridge augmentation with frozen radiation-sterilised bone blocks followed by implant placement: a case report. *Cell Tissue Bank.* 2015;16(1):35-41.
34. Waasdorp J, Reynolds MA. Allogeneic bone onlay grafts for alveolar ridge augmentation: a systematic review. *Int J Oral Maxillofac Implants.* 2010;25(3):525-31.
35. VandeVord PJ, Nasser S, Wooley PH. Immunological responses to bone soluble proteins in recipients of bone allografts. *J Orthop Res.* 2005;23(5):1059-64.
36. Lindhe J, Cecchinato D, Donati M, Tomasi C, Liljenberg B. Ridge preservation with the use of deproteinized bovine bone mineral. *Clin Oral Implants Res.* 2014;25(7):786-90.
37. Martinez A, Balboa O, Gasamans I, Otero-Cepeda XL, Guitian F. Deproteinized bovine bone vs. beta-tricalcium phosphate as bone graft substitutes: histomorphometric longitudinal study in the rabbit cranial vault. *Clin Oral Implants Res.* 2015;26(6):623-32.
38. Jensen SS, Brogini N, Hjorting-Hansen E, Schenk R, Buser D. Bone healing and graft resorption of autograft, anorganic bovine bone and beta-tricalcium phosphate. A histologic and histomorphometric study in the mandibles of minipigs. *Clin Oral Implants Res.* 2006;17(3):237-43.
39. Gerressen M, Hermanns-Sachweh B, Riediger D, Hilgers RD, Spiekermann H, Ghassemi A. Purely cancellous vs. corticocancellous bone in sinus floor augmentation with autogenous iliac crest: a prospective clinical trial. *Clin Oral Implants Res.* 2009;20(2):109-15.
40. Cohen M, Figueroa AA, Haviv Y, Schafer ME, Aduss H. Iliac versus cranial bone for secondary grafting of residual alveolar clefts. *Plast Reconstr Surg.* 1991;87(3):423-7.

41. Meijndert L, Raghoobar GM, Meijer HJ, Vissink A. Clinical and radiographic characteristics of single-tooth replacements preceded by local ridge augmentation: a prospective randomized clinical trial. *Clin Oral Implants Res.* 2008;19(12):1295-303.
42. Raghoobar GM, Batenburg RH, Vissink A, Reintsema H. Augmentation of localized defects of the anterior maxillary ridge with autogenous bone before insertion of implants. *J Oral Maxillofac Surg.* 1996;54(10):1180-5.
43. Simon BI, Von Hagen S, Deasy MJ, Faldu M, Resnansky D. Changes in alveolar bone height and width following ridge augmentation using bone graft and membranes. *J Periodontol.* 2000;71(11):1774-91.
44. Antoun H, Sitbon JM, Martinez H, Missika P. A prospective randomized study comparing two techniques of bone augmentation: onlay graft alone or associated with a membrane. *Clin Oral Implants Res.* 2001;12(6):632-9.
45. Maiorana C, Beretta M, Salina S, Santoro F. Reduction of autogenous bone graft resorption by means of bio-oss coverage: a prospective study. *Int J Periodontics Restorative Dent.* 2005;25(1):19-25.
46. Chiapasco M, Zaniboni M, Boisco M. Augmentation procedures for the rehabilitation of deficient edentulous ridges with oral implants. *Clin Oral Implants Res.* 2006;17(2):136-59.
47. Torres J, Tamimi F, Alkhraisat MH, Manchon A, Linares R, Prados-Frutos JC, et al. Platelet-rich plasma may prevent titanium-mesh exposure in alveolar ridge augmentation with anorganic bovine bone. *J Clin Periodontol.* 2010;37(10):943-51.
48. Schwarz F, Rothamel D, Herten M, Sager M, Becker J. Angiogenesis pattern of native and cross-linked collagen membranes: an immunohistochemical study in the rat. *Clin Oral Implants Res.* 2006;17(4):403-9.
49. Del Corso M, Vervelle A, Simonpieri A, Jimbo R, Inchingolo F, Sammartino G, et al. Current knowledge and perspectives for the use of platelet-rich plasma (PRP) and platelet-rich fibrin (PRF) in oral and maxillofacial surgery part 1: Periodontal and dentoalveolar surgery. *Curr Pharm Biotechnol.* 2012;13(7):1207-30.
50. Dohan DM, Choukroun J, Diss A, Dohan SL, Dohan AJ, Mouhyi J, et al. Platelet-rich fibrin (PRF): a second-generation platelet concentrate. Part III: leucocyte activation: a new feature for platelet concentrates? *Oral Surg Oral Med Oral Pathol Oral Radiol Endod.* 2006;101(3):51-5.
51. Dohan Ehrenfest DM, Andia I, Zumstein MA, Zhang CQ, Pinto NR, Bielecki T. Classification of platelet concentrates (Platelet-Rich Plasma-PRP, Platelet-Rich Fibrin-

- PRF) for topical and infiltrative use in orthopedic and sports medicine: current consensus, clinical implications and perspectives. *Muscles Ligaments Tendons J.* 2014;4(1):3-9.
52. Blašković. M, Gabrić D, Katanec D, Brozović J, Gikić J, Sušić M. Primjena trombocitima obogaćenog fibrina u oralnoj kirurgiji. 2012.
  53. Kahnberg K.E.; *Bone Grafting Techniques for Maxillary Implants* 2005.
  54. Križan Z. *Kompendij anatomije - 3. dio (Pregled građe grudi, trbuha, zdjelice, noge i ruke): Školska knjiga, Zagreb; 1989.*
  55. Mertens C, Decker C, Seeberger R, Hoffmann J, Sander A, Freier K. Early bone resorption after vertical bone augmentation--a comparison of calvarial and iliac grafts. *Clin Oral Implants Res.* 2013;24(7):820-5.
  56. Jardini MA, De Marco AC, Lima LA. Early healing pattern of autogenous bone grafts with and without e-PTFE membranes: a histomorphometric study in rats. *Oral Surg Oral Med Oral Pathol Oral Radiol Endod.* 2005;100(6):666-73.
  57. Sjostrom M, Sennerby L, Nilson H, Lundgren S. Reconstruction of the atrophic edentulous maxilla with free iliac crest grafts and implants: a 3-year report of a prospective clinical study. *Clin Implant Dent Relat Res.* 2007;9(1):46-59.
  58. Kurz LT, Garfin SR, Booth RE, Jr. Harvesting autogenous iliac bone grafts. A review of complications and techniques. *Spine (Phila Pa 1976).* 1989;14(12):1324-31.
  59. Sarment D. *Cone Beam Computed Tomography: Oral and Maxillofacial Diagnosis and Applications* 2014.
  60. Khoury F. *Bone Augmentation in Oral Implantology: Quintessence Publishing, Germany; 2006.*
  61. Cansiz E, Sitilci TA, Uzun A, Isler SC. Reconstruction of atrophic maxilla by anterior iliac crest bone grafting via neuroaxial blockade technique: a case report. *J Istanbul Univ Fac Dent.* 2017;51(1):46-51.
  62. Swan MC, Goodacre TE. Morbidity at the iliac crest donor site following bone grafting of the cleft alveolus. *Br J Oral Maxillofac Surg.* 2006;44(2):129-33.
  63. Astrand P, Nord PG, Branemark PI. Titanium implants and onlay bone graft to the atrophic edentulous maxilla: a 3-year longitudinal study. *Int J Oral Maxillofac Surg.* 1996;25(1):25-9.
  64. Zijderveld SA, ten Bruggenkate CM, van Den Bergh JP, Schulten EA. Fractures of the iliac crest after split-thickness bone grafting for preprosthetic surgery: report of 3 cases and review of the literature. *J Oral Maxillofac Surg.* 2004;62(7):781-6.

65. Sakkas A, Wilde F, Heufelder M, Winter K, Schramm A. Autogenous bone grafts in oral implantology-is it still a "gold standard"? A consecutive review of 279 patients with 456 clinical procedures. *Int J Implant Dent.* 2017;3(1):23.
66. Carinci F, Farina A, Zanetti U, Vinci R, Negrini S, Calura G, et al. Alveolar ridge augmentation: a comparative longitudinal study between calvaria and iliac crest bone grafts. *J Oral Implantol.* 2005;31(1):39-45.
67. Rudman RA. Prospective evaluation of morbidity associated with iliac crest harvest for alveolar cleft grafting. *J Oral Maxillofac Surg.* 1997;55(3):219-23.
68. McAllister BS, Haghighat K. Bone augmentation techniques. *J Periodontol.* 2007;78(3):377-96.
69. Acocella A, Nardi P, Tedesco A, Beninati F, Giannini D. [Anterior iliac bone grafts: techniques and sequelae. Report on 107 cases and review of the literature]. *Minerva Stomatol.* 2003;52(9):441-53.
70. Banwart JC, Asher MA, Hassanein RS. Iliac crest bone graft harvest donor site morbidity. A statistical evaluation. *Spine (Phila Pa 1976).* 1995;20(9):1055-60.
71. Caminiti MF, Sandor GK, Carmichael RP. Quantification of bone harvested from the iliac crest using a power-driven trephine. *J Oral Maxillofac Surg.* 1999;57(7):801-5.
72. Steffen T, Downer P, Steiner B, Hehli M, Aebi M. Minimally invasive bone harvesting tools. *Eur Spine J.* 2000;9(1):S114-8.
73. Breine U, Branemark PI. Reconstruction of alveolar jaw bone. An experimental and clinical study of immediate and preformed autologous bone grafts in combination with osseointegrated implants. *Scand J Plast Reconstr Surg.* 1980;14(1):23-48.
74. Gunne J, Nystrom E, Kahnberg KE. Bone grafts and implants in the treatment of the severely resorbed maxillae: a 3-year follow-up of the prosthetic restoration. *Int J Prosthodont.* 1995;8(1):38-45.
75. Dortbudak O, Haas R, Bernhart T, Mailath-Pokorny G. Inlay autograft of intra-membranous bone for lateral alveolar ridge augmentation: a new surgical technique. *J Oral Rehabil.* 2002;29(9):835-41.
76. Sbordone C, Toti P, Guidetti F, Califano L, Santoro A, Sbordone L. Volume changes of iliac crest autogenous bone grafts after vertical and horizontal alveolar ridge augmentation of atrophic maxillas and mandibles: a 6-year computerized tomographic follow-up. *J Oral Maxillofac Surg.* 2012;70(11):2559-65.

77. Dreiseidler T, Kaunisaho V, Neugebauer J, Zoller JE, Rothamel D, Kreppel M. Changes in volume during the four months' remodelling period of iliac crest grafts in reconstruction of the alveolar ridge. *Br J Oral Maxillofac Surg.* 2016;54(7):751-6.
78. Lenzen C, Meiss A, Bull HG. [Augmentation of the extremely atrophied maxilla and mandible by autologous calvarial bone transplantation]. *Mund Kiefer Gesichtschir.* 1999;3(1):S40-2.
79. Castagna L, Polido WD, Soares LG, Tinoco EM. Tomographic evaluation of iliac crest bone grafting and the use of immediate temporary implants to the atrophic maxilla. *Int J Oral Maxillofac Surg.* 2013;42(9):1067-72.
80. Dahlin C, Johansson A. Iliac crest autogenous bone graft versus alloplastic graft and guided bone regeneration in the reconstruction of atrophic maxillae: a 5-year retrospective study on cost-effectiveness and clinical outcome. *Clin Implant Dent Relat Res.* 2011;13(4):305-10.
81. Chiapasco M, Casentini P, Zaniboni M. Bone augmentation procedures in implant dentistry. *Int J Oral Maxillofac Implants.* 2009;24(1):237-59.
82. Buser D, Wittneben J, Bornstein MM, Grutter L, Chappuis V, Belser UC. Stability of contour augmentation and esthetic outcomes of implant-supported single crowns in the esthetic zone: 3-year results of a prospective study with early implant placement postextraction. *J Periodontol.* 2011;82(3):342-9.
83. de Souza CSV, Ortega-Lopes R, Barreno AC, de Moraes M, Albergaria-Barbosa JR, Noia CF. Analysis of the Survival of Dental Implants Installed in Reconstructed Maxilla With Autogenous Iliac Crest Graft: 7- to 9-Year Follow-Up. *J Oral Implantol.* 2019;45(6):427-36.
84. Sethi A, Kaus T, Cawood JI, Plaha H, Boscoe M, Sochor P. Onlay bone grafts from iliac crest: a retrospective analysis. *Int J Oral Maxillofac Surg.* 2020;49(2):264-71.





Ana Miše rođena je 04. veljače 1982. godine u Rijeci. Nakon završene osnovne škole i opće gimnazije u Rijeci, upisuje studij dentalne medicine pri Medicinskom fakultetu Sveučilišta u Rijeci na kojem diplomira 29. lipnja 2007. godine. Nakon završenog fakulteta i odrađenog staža, zapošljava se u privatnoj ordinaciji, gdje radi deset godina.

Svoju vlastitu ordinaciju otvara 16. svibnja 2019. godine. U travnju 2017. godine upisuje poslijediplomski specijalistički studij „Dentalna implantologija“ pri Stomatološkom fakultetu u Zagrebu.

Dr. Ana Miše kontinuirano se educira i usavršava svoje znanje na skupovima i kongresima u zemlji i inozemstvu. Aktivno se služi engleskim i talijanskim jezikom.