

Kruna prirodnog zuba kao privremeni protetski rad imedijatno opterećenog implantata

Asanović, Nastja

Professional thesis / Završni specijalistički

2020

Degree Grantor / Ustanova koja je dodijelila akademski / stručni stupanj: **University of Zagreb, School of Dental Medicine / Sveučilište u Zagrebu, Stomatološki fakultet**

Permanent link / Trajna poveznica: <https://um.nsk.hr/um:nbn:hr:127:578027>

Rights / Prava: [Attribution-NonCommercial 4.0 International](#)/[Imenovanje-Nekomercijalno 4.0 međunarodna](#)

Download date / Datum preuzimanja: **2025-03-24**



Repository / Repozitorij:

[University of Zagreb School of Dental Medicine Repository](#)





Sveučilište u Zagrebu
Stomatološki fakultet

Nastja Asanović

**KRUNA PRIRODNOG ZUBA KAO
PRIVREMENI PROTETSKI RAD
IMEDIJATNO OPTEREĆENOG
IMPLANTATA - PRIKAZ SLUČAJA**

POSLIJEDIPLOMSKI SPECIJALISTIČKI RAD

Zagreb, 2020.

Rad je ostvaren na Stomatološkom fakultetu Sveučilišta u Zagrebu , Zavod za fiksnu protetiku.

Naziv poslijediplomskog specijalističkog studija: Dentalna implantologija

Mentor rada: izv.prof.dr.sc. Marko Jakovac, Zavod za fiksnu protetiku Stomatološkog fakulteta Sveučilišta u Zagrebu

Lektor hrvatskog jezika: Danijela Veršić, prof.

Lektor engleskog jezika: Mirjana Semren, dr.sci.

Sastav Povjerenstva za ocjenu poslijediplomskog specijalističkog rada:

1. Doc.dr.sc. Josip Kranjčić, predsjednik
2. Izv.prof.dr.sc. Marko Jakovac, član
3. Doc.dr.sc. Domagoj Vražić, član.

Sastav Povjerenstva za obranu poslijediplomskog specijalističkog rada:

1. _____
2. _____
3. _____

Datum obrane rada: 05. lipnja 2020. godine

Rad sadrži: 43 stranice

33 slike

1 CD

Rad je vlastito autorsko djelo koje je u potpunosti samostalno napisano uz naznaku izvora drugih autora i dokumenata korištenih u radu. Osim ako nije drukčije navedeno, sve su ilustracije (tablice, slike i dr.) u radu izvorni doprinos autora poslijediplomskog specijalističkog rada. Autor je odgovoran za pribavljanje dopuštenja za korištenje ilustracija koje nisu njegov

izvorni doprinos, kao i za sve eventualne posljedice koje mogu nastati zbog nedopuštenog preuzimanja ilustracija odnosno propusta u navođenju njihovog podrijetla.

Zahvala

Zahvaljujem mojoj obitelji na podršci, te strpljenju i razumijevanju zbog vremena ukradenog njima kako bi se posvetila svojoj profesiji koja je uistinu i moj poziv.

Posebnu zahvalu želim izraziti mom mentoru izv.prof.dr.sc. Marku Jakovcu na njegovoj posvećenosti, znaju i stručnosti te vodstvu i podršci koju mi je pružao tijekom cijelog procesa kreiranja ovog rada. Svojim pristupom mentorstvu još jednom je potvrdio kako je dobar učitelj možda i najvažnija karika na svim razinama obrazovanja te se uistinu osjećam povlašteno što sam imala priliku učiti i raditi na ovom radu s jednim upravo takvim.

Sažetak

KRUNA PRIRODNOG ZUBA KAO PRIVREMENI PROTETSKI RAD IMEDIJATNO OPTEREĆENOG IMPLANTATA - PRIKAZ SLUČAJA

Gubitak jednog zuba indikacija je za implantološku terapiju. Sam zahvat zahtijeva dobro planiranje i promišljanje. Kriteriji odlučivanja trebaju biti strogi te ih se potrebno pridržavati ako želimo dobar implantoprotetski rezultat. Implantati u prednjem segmentu podliježu još strožim kriterijima nego oni smješteni u stražnjim dijelovima usne šupljine. Postizanje vrhunske estetike podrazumijeva ne samo oseointegraciju nego i maksimalno imitiranje oblika izlaznog profila gingive prirodnog zuba. Kako je meko tkivo jednostavnije zadržati nego nanovo stvoriti, u prednjem segmentu težimo imedijatnoj implantaciji s imedijatnom izradom privremenog protetskog rada. Ako su ispunjeni uvjeti odabira slučaja, može se odmah po ekstrakciji pristupiti implantiranju u alveolu izvađenog zuba. Dovoljna primarna stabilnost omogućava nam imedijatno opterećenje provizorijem koji će vršiti potporu mekom tkivu za vrijeme perioda oseointegracije. Ako je kruna prirodnog zuba dobro očuvana, može nam ista poslužiti kao privremeni rad na implantatu i tako oblik gingive ostaje nepromijenjen. Pacijentu je omogućena tranzicija od prirodnog zuba do implantata na manje primjetan način čime je i njegovo zadovoljstvo veće. Konačni rezultat je implantatom nošena restoracija s vjernom imitacijom oblika mekog tkiva.

Ključne riječi: imedijatna implantacija; imedijatno opterećenje; imedijatna izrada privremene krune; imedijatna provizionalizacija; estetika

Summary

NATURAL CROWN AS PROVISIONAL RESTORATION IMMEDIATELY LOADED IMPLANT – A CASE REPORT

A tooth loss is an indication for implant therapy. The intervention itself requires good planning and thorough thinking. The decision criteria should be rigorous and must be adhered to if we want a good implant prostodontic result. Implants in the anterior segment are subject to even stricter criteria than those located in the posterior parts of the oral cavity. Achieving superior aesthetics implies not only osseointegration, but also maximum imitation of the shape of the emergence profile of the natural tooth gingiva. As it is easier to retain the soft tissue than to re-create it, we tend toward an immediate implant with immediate production of a temporary crown in the anterior segment. If the case selection conditions have been met, the implantation in the alveolus of the extracted tooth can be performed immediately after extraction. Sufficient primary stability allows for immediate load with a provisional soft tissue support during the osseointegration period. If the crown of a natural tooth is well preserved, it can serve as a temporary implant crown and thus the shape of the gingiva remains unchanged. Thus, the transition from the natural tooth to the implant is possible in a less noticeable way, which provides for patient's greater satisfaction. The final result is implant-supported restoration with faithful imitation of soft tissue shape.

Key words: immediate implant; immediate loading; immediate implant provisional; aesthetic

SADRŽAJ

1. UVOD.....	1
2. PLANIRANJE.....	5
3. OPIS POSTUPKA.....	8
4. PRIKAZ SLUČAJA	11
5. RASPRAVA	32
6.ZAKLJUČAK	35
7. LITERATURA.....	37
8. ŽIVOTOPIS.....	42

Popis skraćenica

PES (*pink esthetic score*) – indeks roze estetike

CDS – caklinsko-dentinsko spojište

1. UVOD

Implantacija u vidljivom dijelu usne šupljine izuzetno je zahtjevna. Nemogućnost očuvanja prednjeg zuba za pacijenta je traumatičan događaj pogotovo kada se radi o inače intaktnom zubnom nizu (1, 2).

Uzroci gubitka zuba su različiti: trauma, neuspješna endodontska terapija, parodontna bolest, resorpcija korijena različitih etiologija. Implantacija u prednjoj regiji zahtjevna je zbog gubitka tvrdog i mekog tkiva koji mogu kompromitirati estetski ishod terapije. Nakon ekstrakcije zuba dolazi do neminovnog gubitka kosti, osobito takne bukalne koštane lamele te mekog tkiva pogotovo papile. Tradicionalni dvovremeni postupak traži nakon vađenja zuba remodelaciju grebena od 2 do 3 mjeseca prije implantološke terapije te nekoliko mjeseci oseointegracije prije funkcijskog opterećenja. U estetskoj regiji vremenom se etablirala imedijatna implantacija kao metoda izbora u kombinaciji s imedijatnom izradom privremenog protetskog rada - imedijatna provizionalizacija (3). Privremeni rad treba se postaviti u roku od 48 sati nakon implantacije. Za ovu vrstu terapije najvažnije je pravilno postaviti indikaciju.

Imedijatna implantacija jednovremeni je kirurški postupak gdje se neposredno nakon vađenja prirodnog zuba u ekstrakcijsku alveolu ugrađuje implantat (4). Provodi se bez odizanja režnja (5). Odizanje režnja u estetskoj zoni treba izbjegavati ukoliko se radi o imedijatnoj implantaciji jer dolazi do dodatnog gubitka tvrdog i mekog tkiva. Potrebno je detaljno proučiti topografiju kosti te sam zahvat provesti izuzetno precizno, zahvat traži kirurške vještine i iskustvo (6). Imedijatna implantacija kao jednovremeni postupak skraćuje vrijeme terapije, čuva papilu i ograničava apikalnu migraciju slobodnog ruba gingive.

Brojne studije su pokazale da je imedijatna implantacija predvidljiv i uspješan postupak s visokim stopama uspješnosti, u prve dvije godine 98.4 % (7).

Postignuti rezultat može se procijeniti *pink esthetic scoreom* prema Furhauseru (PES) koji služi za procjenu kirurški postignute estetike (8). Sedam je kriterija s bodovima od 0 do 2.

Ocjenjuje se mezijalna i distalna papila, visina marginalne gingive, kontura alveolarnog grebena, boja gingive te tekstura. Maksimalni broj bodova za ocjenu uspješnosti jednog implantata u fronti iznosi 14.

Posljedica vađenja zuba je smanjivanje visine papile na susjednim zubima za 1 mm. Nakon vađenja jednog zuba i ugradnje implantata visina papile između zuba i implantata ovisi o razini pričvrstka na susjednom prirodnom zubu (9). Razmak prirodnog zuba i implantata treba biti minimalno 1.5 mm. Toga se razmaka potrebno pridržavati jer se oko implantata događa

remodelacija kosti u prosjeku od 1.2 do 1.5 mm u horizontalnom i vertikalnom smjeru. Ukoliko je razmak između implantata i prirodnog zuba manji doći će i do razgradnje kosti oko prirodnog zuba te do smanjenja razine pričvrstka što posljedično dovodi i do smanjenja visine papile. Minimalan potreban prostor između dva prirodna zuba iznosi ukoliko imamo implantat promjera 3.5 mm, ukupno minimalno 6.5 mm (10). Gubitak mekog tkiva pogotovo slobodnog ruba gingive je 2.5-3 puta manji kod implantata ugrađenih u svježu ekstrakcijsku ranu koji su odmah opskrbljeni privremenim protetskim radom nego kod tradicionalnog postupka što rezultira povećanjem visine mekog tkiva od 1 mm.

Većina studija za imedijatnu implantaciju u fronti preporuča debeli fenotip gingive kao poželjni (11). Debeli fenotip može se lako utvrditi uporabom parodontološke sonde pri čemu se ona kod tankog fenotipa vidi a kod debelog se ne vidi kroz gingivu kada sondiramo sulkus zuba. Debeli fenotip karakteriziraju također kratke papile i ravniji tijek gingive te veća sklonost stvaranju ožiljaka (12). Najvažniji uvjet imedijatnog opterećenja implantata postizanje je adekvatne primarne stabilnosti. Primarna stabilnost implantata definirana je kao mehanička stabilnost implantata unutar koštanog ležišta nakon implantacije (13, 14). Mjerimo je kao veličinu okretnog momenta u N/cm s kojim je implantat pričvršćen za kost. Mjerljiva je i analizom rezonantne frekvencije pri čemu uređaj mjeri takozvani Kvocijent stabilnosti - ISQ u vrijednostima od 1 do 100. Postignute vrijednosti ISQ od 65 i više pokazuju dostatnu primarnu stabilnost implantata. Postizanje dostatne stabilnosti implantata najvažniji je faktor o kojem ovisi može li se implantat odmah opteretiti, jer ukoliko je dovoljan sprječava mikropokrete koji mogu prouzročiti fibroznu inkapsulaciju implantata (15). Pri tome mikropokreti iznad 150 mikrometara predstavljaju najveću opasnost. Ukoliko je površina implantata nahrapavljena implantat ima veću otpornost na mikropokrete (16).

Čimbenici koji utječu na mogućnost postizanja primarne stabilnosti su kvaliteta i kvantiteta kosti, promjer implantata i dizajn navoja, mikropovršina implantata te vještina doktora dentalne medicine i tehnike kirurške ugradnje (17, 18).

Za ocjenu kvalitete i kvantitete kosti preoperativno potrebno je utvrditi tip kosti. Maksila i mandibula su građene od spongioze i kompakte. Mogućnost postizanja primarne stabilnosti može se predvidjeti prema gustoći kosti. Koristimo podjelu prema Lekholmu i Zarbu gdje razlikujemo 4 tipa kosti i to kost tipa D1 koja je sastavljena od guste kortikalne kosti, D2 sastavljena od debelog sloja kompaktne kosti s jezgrom guste trabekularne kosti, D3 s tanjom kompaktnom kosti koja okružuje voluminoznu trabekularnu kost te D4 s tankim slojem kortikalne kosti i jezgrom od trabekularne kosti male gustoće (19).

Tvrda kost tipa D1 uglavnom se nalazi u prednjem dijelu donje čeljusti dok se kost tipa D2 nalazi u prednjem dijelu gornje čeljusti. Imedijatna implantacija se preporuča u kost tipa D1 ili D2.

Analizom 3D rendgena i na njemu prikazanim denzitometrijskih vrijednosti u Hounsfieldu može se povući paralela s tipovima gustoće kosti gdje tvrda kost tipa D1 ima izmjerene vrijednosti > od 1250 Hounsfielda, kost D2 od 850-1250 Hounsfielda, D3 350-850 Hounsfielda te kost tipa D4 od 150-350 Hounsfield jedinica (20).

Promjer implantata i dizajn također utječu na mogućnost postizanja dovoljne primarne stabilnosti jer implantati koničnog dizajna sa samourezujućim navojima daju više vrijednosti ISQ nego uporaba cilindričnih implantata. Također s obzirom na to da konični implantati imaju smanjen apikalni promjer kod grebena s labijalnim konkavitom, smanjuju rizik od perforacije (21).

Tehnika ugradnje implantata opisao je od Peter Wohrle. Prilikom imedijatne implantacije u alveolu izvađenog zuba implantat se ne može ugraditi u istom smjeru i položaju kao što je bio onaj izvađenog korijena. Preparira se ležište 3-5 mm ispod apeksa izvađenog zuba što bi trebalo omogućiti postizanje primarne stabilnosti veće od 35 Ncm (22). Implantat treba imati manji promjer od koronarnog dijela ekstrakcijske alveole u vestibularnom smjeru. Preparacija ležišta može se zaustaviti na broj manjem svrdlu, ležište je podpreparirano (takozvani eng. „*undersized drilling*“) te se potom samim implantatom povećava gustoća kosti oko implantata (23). Razmak koji postoji između implantata i vestibularne koštane stjenke naziva se eng. „*jumping space*“ i može se augmentirati ukoliko je veći od 0.5 mm ksenogenim koštanim materijalom (24, 25). Koristi se otvorena tehnika gdje se rana ne zatvara već se odmah postavlja privremena krunica. Za imedijatnu opskrbu može se koristiti kruna izvađenog zuba ili privremena krunica izrađena u laboratoriju (26, 27). Cilj imedijatne izrade provizorija je potpora mekom tkivu koje je lakše zadržati nego nanovo stvoriti. Kod pojedinačnog implantata u fronti govorimo o opterećenju iz estetskih razloga tako da će privremena krunica biti van centričnih i funkcijskih kontakata. Nakon postavljanja privremene krunice čeka se s izradom trajnog rada od 4 do 6 mjeseci jer je toliko dug period potreban za stabilizaciju mekog i tvrdog tkiva.

Svrha ovog rada je opisati kliničku proceduru u kojoj nakon vađenja zuba uz manje preinake koristimo prirodnu krunu zuba.

2. PLANIRANJE

Mogućnost imedijatne implantacije u prednjoj regiji ovisi o pravilno postavljenoj indikaciji. Težimo li predvidljivim rezultatima, preoperativno je potrebno napraviti pažljiv klinički pregled i adekvatno planirati zahvat (28). Početno treba napraviti 3D rendgensku dijagnostiku, artikulirati modele u artikulatoru te po potrebi dijagnostičko navoštavanje. Anamnezom doznajemo razlog gubitka zuba te općenite podatke o zdravlju pacijenta. Treba voditi računa o kontraindikacijama za ovu vrstu terapije koje mogu biti opće poput sistemskih bolesti koje nisu pod kontrolom te parafunkcije, parodontne bolesti i pušenja koji spadaju u faktore rizika za ovu vrstu terapije (29). Ukoliko na grebenu imamo izraženi konkavitet, kontraindicirana je implantacija bez odizanja režnja (30). Klinička dijagnostika podrazumijeva mjerenje dubine sondiranja, indeksa krvarenja, mjerenje širine keratinizirane sluznice, procjena pomičnosti zuba, funkcijska analiza. Opće estetske smjernice daju nam položaj usnice u mirovanju te linija smijeha. Analizira se položaj zuba u zubnom nizu, njegov oblik, aksijalni nagib, fenotip mekog tkiva te boja. Rentgenski nalaz nam služi za procjenu raspoložive kosti, procjenu nagiba zuba, visine pričvrstka na susjednom zubu. Rade se ciljani retroalveolarni snimci te 3D snimci. Najvažniji faktor koji određuje ekstrakcijsku alveolu je intaktna bukalna stijenka i meko tkivo. Ukoliko klasificiramo alveole prema položaju bukalne kosti i mekog tkiva prema nivou caklinsko-cementnog spojišta zuba koji se vadi ekstrakcijska alveola ima tri tipa (31). Za imedijatnu implantaciju pogodna je isključivo alveola tipa jedan gdje nemamo nikakav gubitak kako koštanog tako i mekog tkiva. Alveole tipa 2 i 3 uključuju djelomičan ili znatan gubitak tkiva te su kontraindicirane za imedijatnu implantaciju. Ovakve alveole treba tretirati vođenom regeneracijom kosti i augmentacijama mekog tkiva. Akutna i kronična upala također mogu biti kontraindikacija jer se često nalazi gubitak kosti koji može utjecati na postizanje primarne stabilnosti koja je od presudne važnosti ukoliko implantat želimo odmah opteretiti provizorijem. Prema Koisu u fronti su postavljeni dijagnostički ključevi za predvidljivu estetiku kojima se kao ključni parametri analiziraju relativna pozicija zuba, forma parodonta, fenotip gingive, oblik zuba te pozicija krestalne kosti (32). Potrebno je proučiti opće estetske kriterije koji podrazumijevaju okluzalnu ravninu, potporu usnice, simetriju lica te liniju smijeha. Razlikujemo visoku, nisku i srednju liniju smijeha prema vidljivosti kruna zubi i zubnog mesa u osmijehu. Estetskim se smatra vidljivim do 3 mm marginalne gingive (33). Oblik čeljusnog grebena također je jedan od bitnih faktora. Može biti ravan i konveksan. Ravni obično ima debelu koštanu lamelu te je povezan s debelim fenotipom gingive. Debeli fenotip karakteriziraju također četvrtaste krune zubi i kratke papile (10). Kod ravnog imamo dobre rezultate imedijatne implantacije. Konveksni je povezan s tankim fenotipom gingive i tankom koštanom lamelom bukalne kosti, krune zubi su trokutastog oblika, papile su visoke, postoji

veliki rizik od stvaranja crnih trokuta (34). Kod konveksnog tipa često je potrebno provesti augmentaciju grebena.

3. OPIS POSTUPKA

Preoperativno je potrebno izraditi studijske modele te po potrebi silikonski ključ za repoziciju zuba nakon implantacije. Daje se lokalna anestezija i zub se vadi atraumatski, pomoću oštrice skalpela presjecaju se vlakna unutar sulkusa ili se koriste periotomi. Parodontološkom sondom potrebno je provjeriti integritet koštane stijenke. Preparira se ležište implantata 3-4 mm iznad apeksa zuba. Ugrađuje se implantat odgovarajuće širine i dužine 3 mm ispod slobodnog ruba gingive u palatinalnom smijeru. Širina implantata mora biti odabrana prema dimenzijama alveole tako da ne uključuje bukalnu stijenku čime se prevenira moguća perforacija. Implantat se ugrađuje na udaljenosti od 1.5 do 2 mm od prirodnog zuba. Ukoliko je razmak između implantata i bukalne kosti takozvani eng. „*jumping space*“ veći od 2 mm potrebno ga je augmentirati. Nakon implantacije treba napraviti privremeni protetski rad. Može se odabrati krunica na vijak ili na cementiranje, a u idealnim slučajevima se služimo i krunom zuba.

Ukoliko radimo privremeni rad s krunom zuba tehnikom cementiranja na implantat je potrebno postaviti privremenu konfekcijsku nadogradnju koja ne smije biti u okluzijskom dodiru s antagonistima. Kruna prirodnog zuba treba se odvojiti od korijena 3 mm ispod CDS-a. Zub treba ispreparirati toliko koliko je potrebno da se može namjestiti na nadogradnju. Ponovno treba provjeriti da zub nije u okluzijskom dodiru. Kruna zuba se jetka ortofosfornom kiselinom ispere i osuši. Nanosi se adhezivno sredstvo i polimerizira u trajanju od 20 sekundi. Nakon toga se injicira bis-akrilni materijal u šupljinu krune zuba, namješta na nadogradnju u ustima (koja se mora izolirati glicerom, vazelinom i slično) te ostavlja da se samopolimerizira u trajanju od 2 minute. Granice se izvan usta podlažu tekućim kompozitom koristeći laboratorijski analog implantata. Konačni provizorij treba obraditi tako da bukalni dio bude u dodiru sa slobodnim rubom gingive ali bez jakog pritiska dok aproksimalno kruna treba podržavati prirodni izlazni profil mekog tkiva. Ukoliko je implantat smješten preduboko treba koristiti nadomjestak na vijak jer uvijek postoji mogućnost zaostajanja cementa subgingivno.

Privremeni rad s krunom zuba na vijak izrađujemo na način da se odmah nakon implantacije postavlja privremeni cilindar koji se prilagođava međučeljusnom prostoru. Izvađeni se zub priprema na isti način i pričvršćuje na cilindar tekućim ili regularnim kompozitom ali bez izolacije nadogradnje. Implantacija mora biti idealna kako bi nadogradnja izlazila palatinalno. Nakon inicijalnog pričvršćenja, nadogradnja s krunom se vadi iz usta i polira. Dobiveni privremeni protetski rad pričvršćuje na implantat vijkom kroz palatinalni kanal. Pristup vijku se zatvara teflon trakom i tekućim kompozitom. Nakon početka od 4 do 6 mjeseci reevaluira se cijeljenje mekog tkiva i uklanja privremena kruna. Prije uzimanja otiska potrebno je napraviti individualizaciju otisnog transfera na način da se privremena kruna postavi na laboratorijski

analog implantata. U prikladnu posudu ubrizga se otisna masa rijetke konzistencije te se kruna uroni s implantatom okrenutim prema dolje. Potom se skida privremena kruna i postavlja otisni transfer na implantat te se otisnuta šupljina puni tekućim kompozitom koji se potom polimerizira uv lampom. Individualizirani transfer se odvija i obradi uklanjanjem suviška materijala te postavi na implantat u ustima. Nakon toga uzima se otisak u individualnoj žlici najbolje materijalom na bazi polietera. Postignut otisak mekog tkiva vjerna je kopija izgleda mekog tkiva čime se postiže potpuna imitacija izlaznog profila prirodnog zuba na implantatnoj nadogradnji. Nakon toga izrađuje se kruna ovisno o boji prirodnog zuba u staklo-keramici na individualnoj nadogradnji ili jednokomadno kao krunica na vijak.

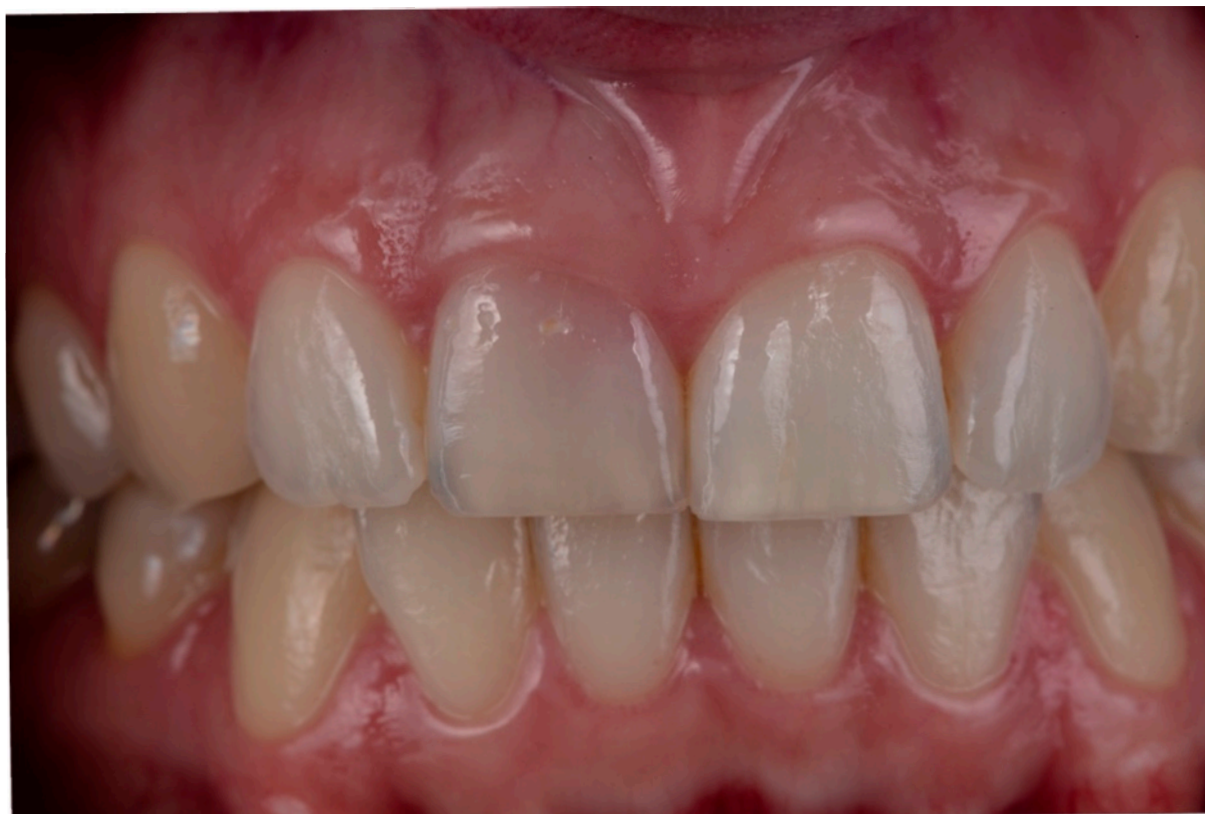4. PRIKAZ SLUČAJA

Pacijentica u dvadesetim godinama dolazi u ordinaciju zbog promjene u boji i pomičnosti gornjeg desnog prvog inciziva. U anamnezi se spominje trauma zuba u ranijoj mladosti. Nakon kliničkog i radiološkog pregleda ustanovljeno je da je došlo do resorpcije korijena te da se prirodni zub ne može sačuvati. Pacijentici je ponuđena opcija imedijatne implantacije s imedijatnim opterećenjem krunom vlastitog zuba zbog prednosti koje ona donosi, očuvanja mekog tkiva. Pacijentica ima srednju liniju osmijeha te relativno debeli fenotip gingive što je čini kandidatkom za ovu vrstu terapije (Slika 1.-2.).



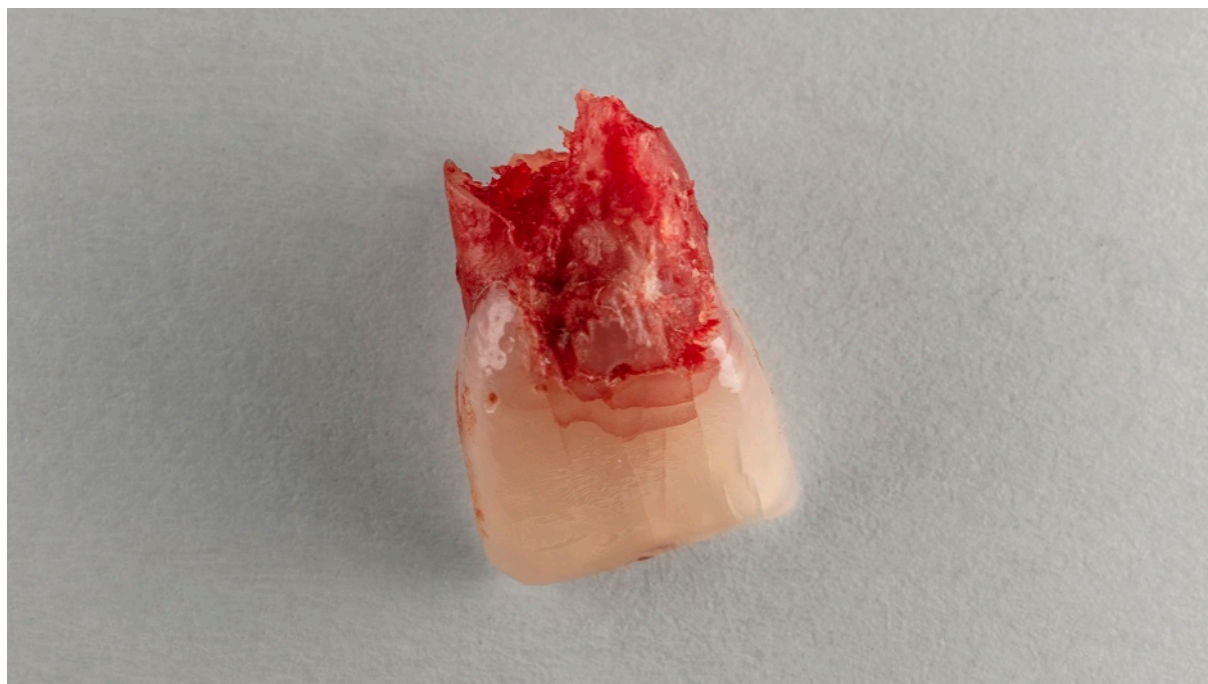Slika 1. Preoperativna estetska analiza. Preuzeto: izv.prof.dr.sc. Marko Jakovac

Rendgenskom analizom procijenjeno je da nema defekta bukalne kortikalne kosti. Meko tkivo je u potpunosti identično onom susjednog kontralateralnog zuba.

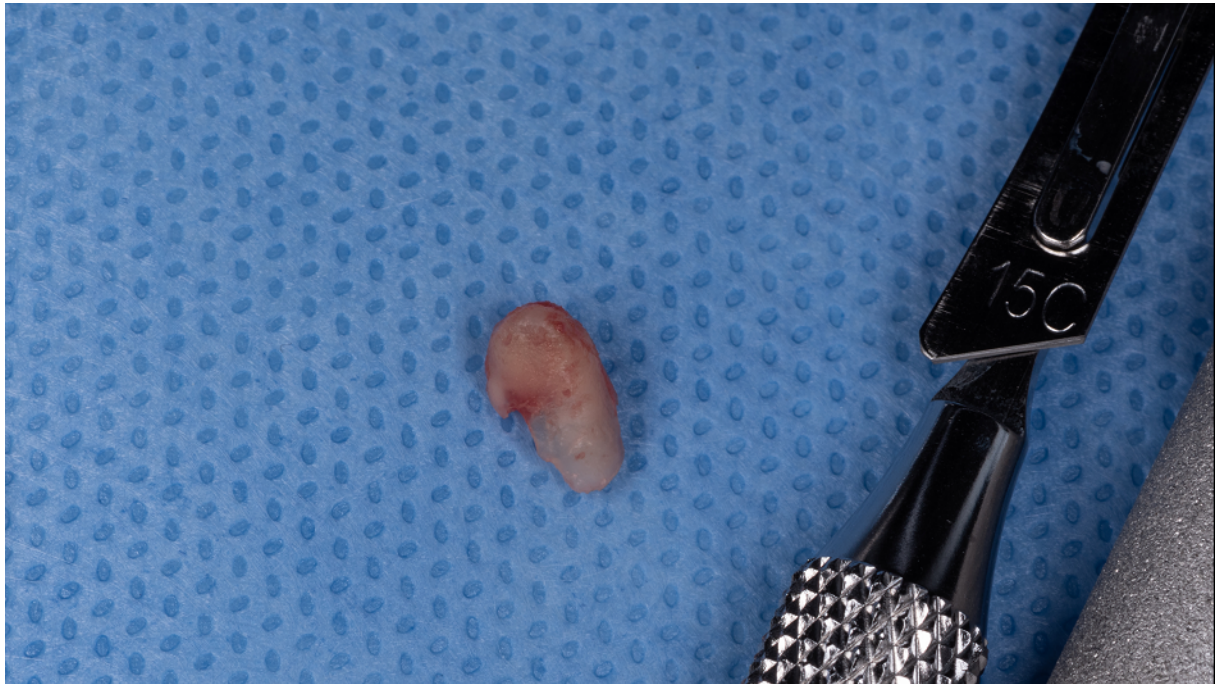

Slika 2. Uočava se promijenjena boja zuba. Preuzeto: izv.prof.dr.sc. Marko Jakovac

Ekstrakcija se provodi atraumatski korištenjem skalpela i periotoma. Korijen zuba je gotovo u potpunosti resorbiran (Slika 3.-4.).

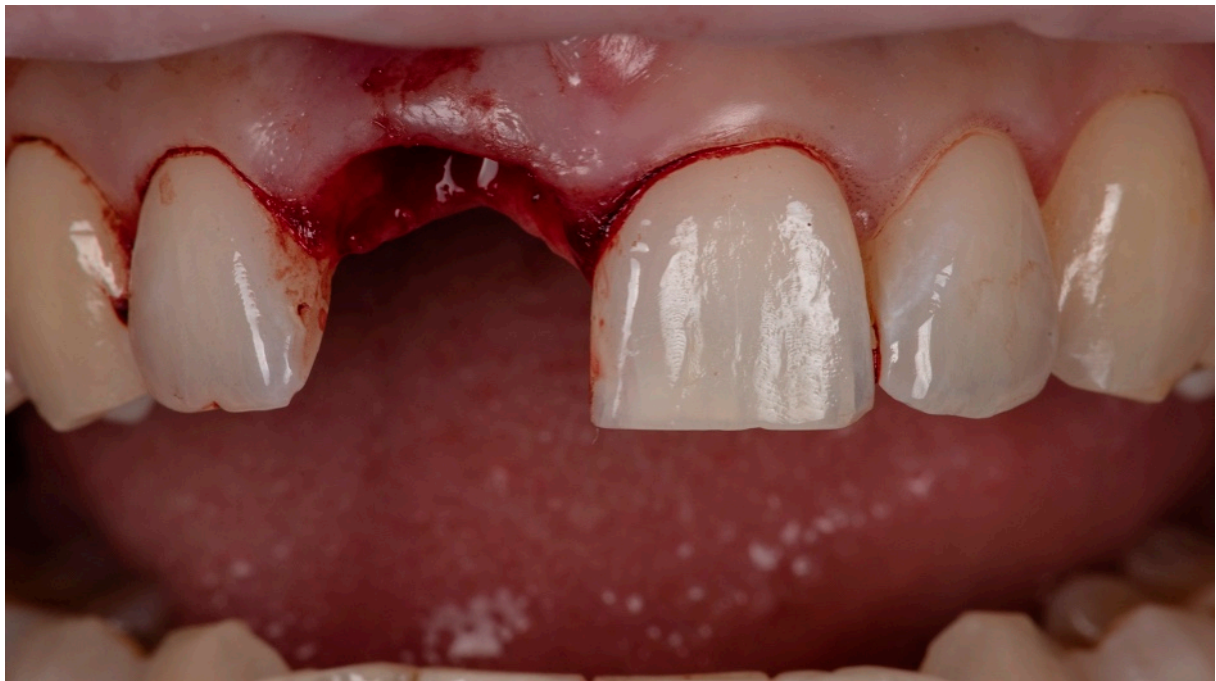

Slika 3. Izvađeni zub s resorpcijom korijena. Preuzeto izv.prof.dr.sc. Marko Jakovac

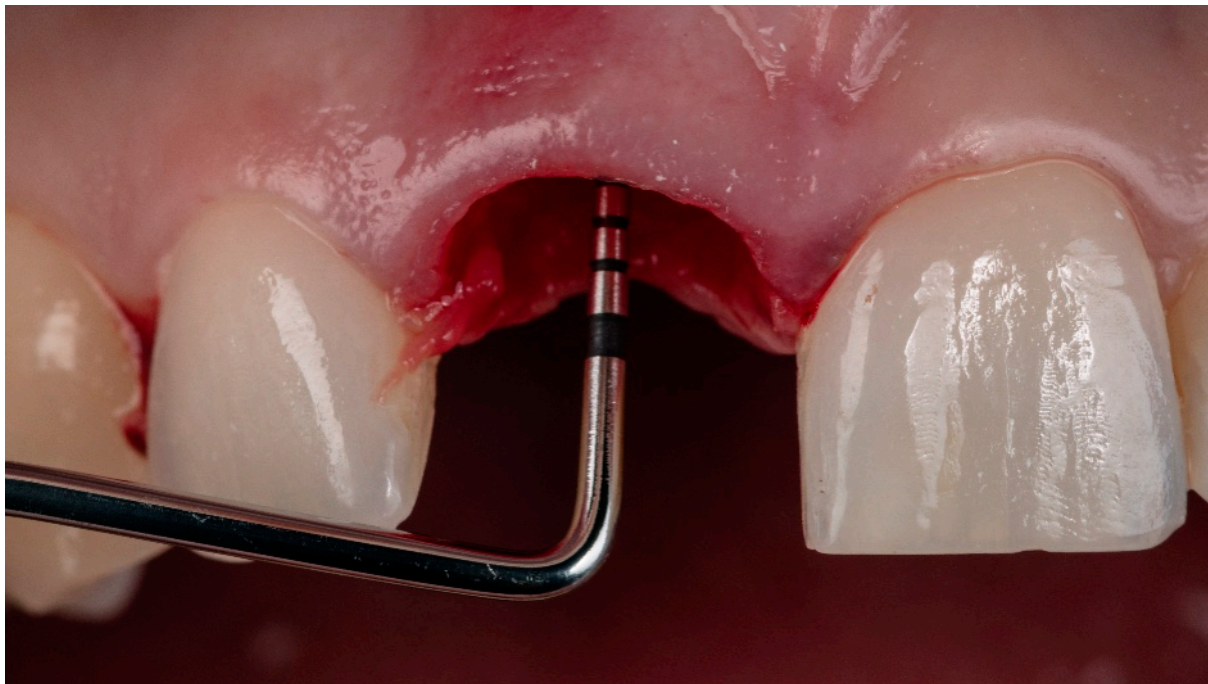


Slika 4. Apikalni dio zuba. Preuzeto izv.prof.dr.sc. Marko Jakovac

Nakon vadenja provjerava se integritet koštane stijenke (Slika 5.-7.).

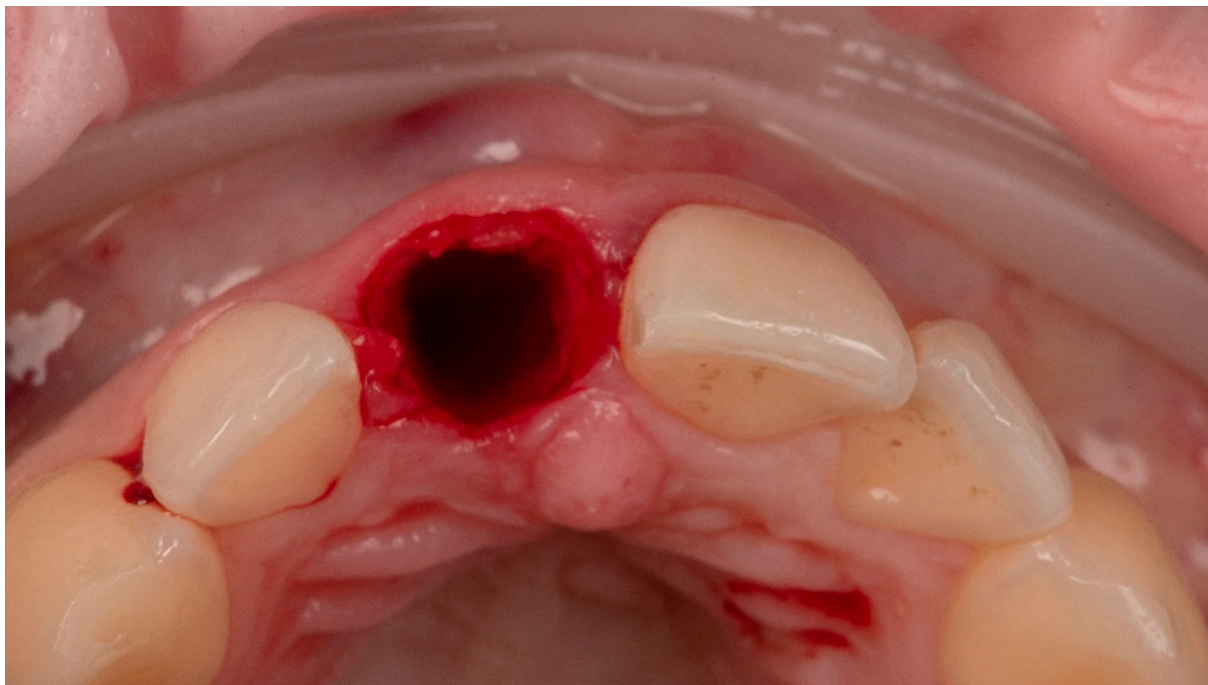


Slika 5. Postekstrakcijski izgled mekog tkiva. Preuzeto izv.prof.dr.sc. Marko Jakovac



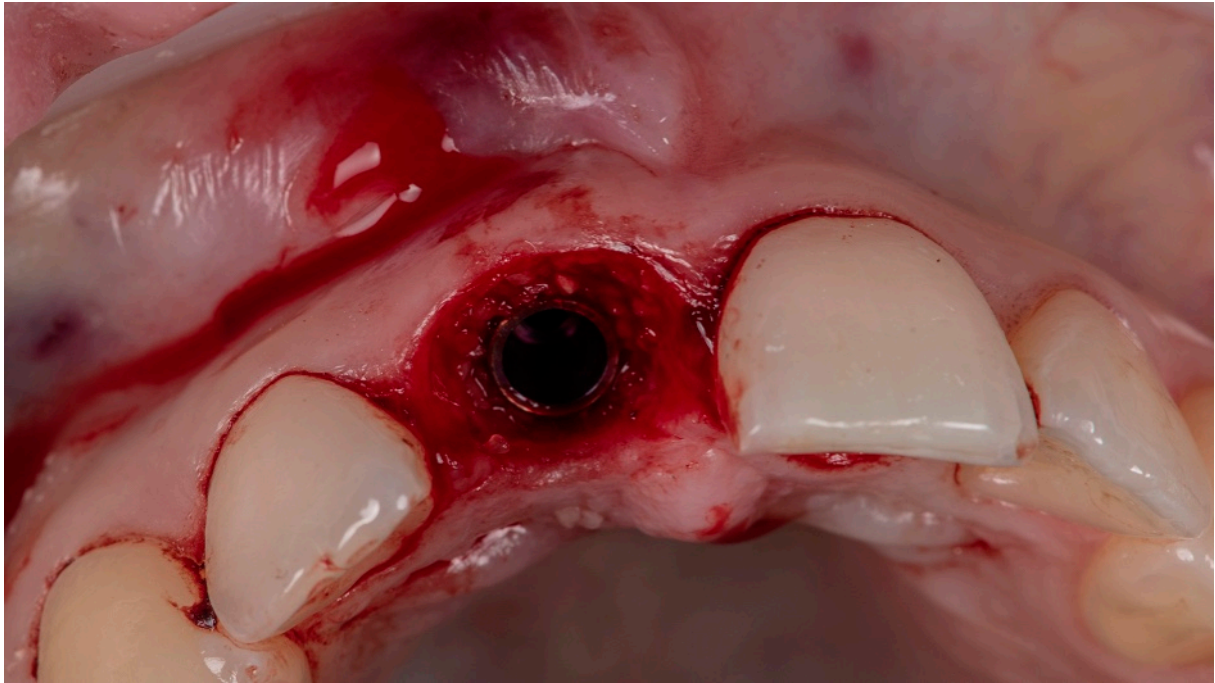
Slika 6. Određivanje dubine alveole i provjeravanje integriteta bukalne koštane stijenke.

Preuzeto izv.prof.dr.sc. Marko Jakovac



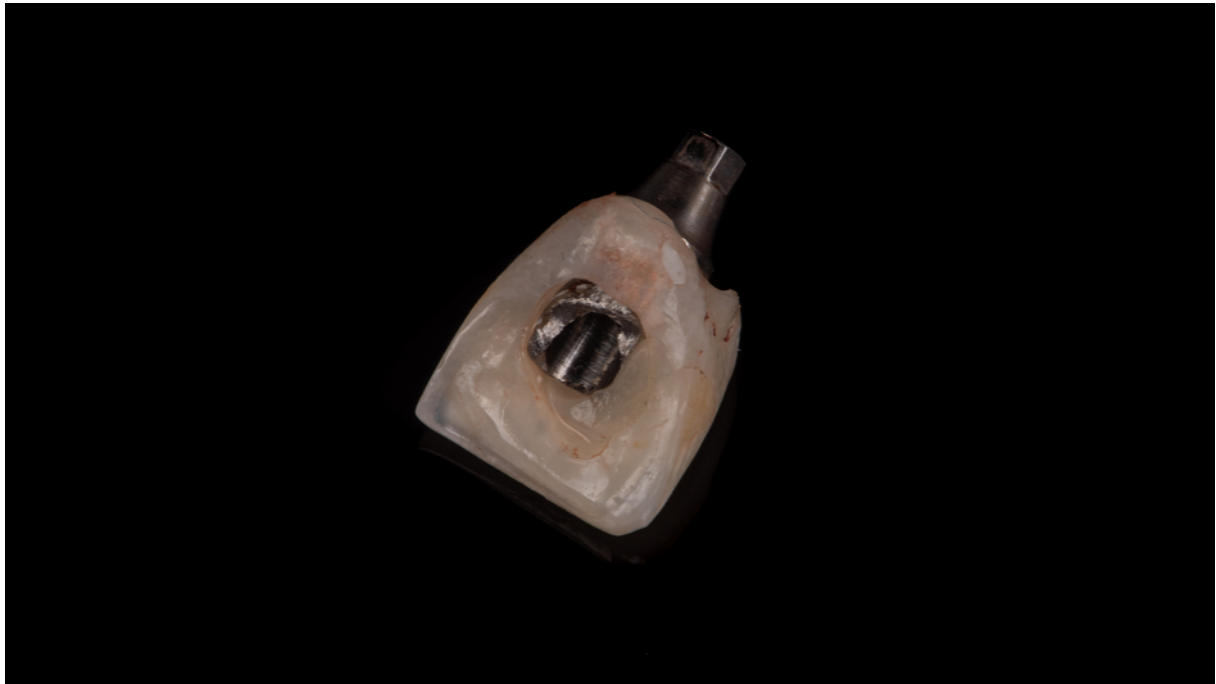Slika 7. Izgled alveole nakon ekstrakcije. Preuzeto izv.prof.dr.sc. Marko Jakovac

Odabire se implantat prema dimenzijama alveole u ovom slučaju Nobel Parallel dimenzije 3,75 mm x 13 mm s promjenom platforme. Prostor između implantata i bukalne koštane lamele je augmentiran (Slika 8.).



Slika 8. Implantat u ekstrakcijskoj alveoli. Preuzeto: izv.prof.dr.sc. Marko Jakovac

Izrađuje se kruna na vijak korištenjem prirodne krune koja se ispreparira i pričvrsti na privremeni cilindar tekućim kompozitom (Slika 9.-10.).

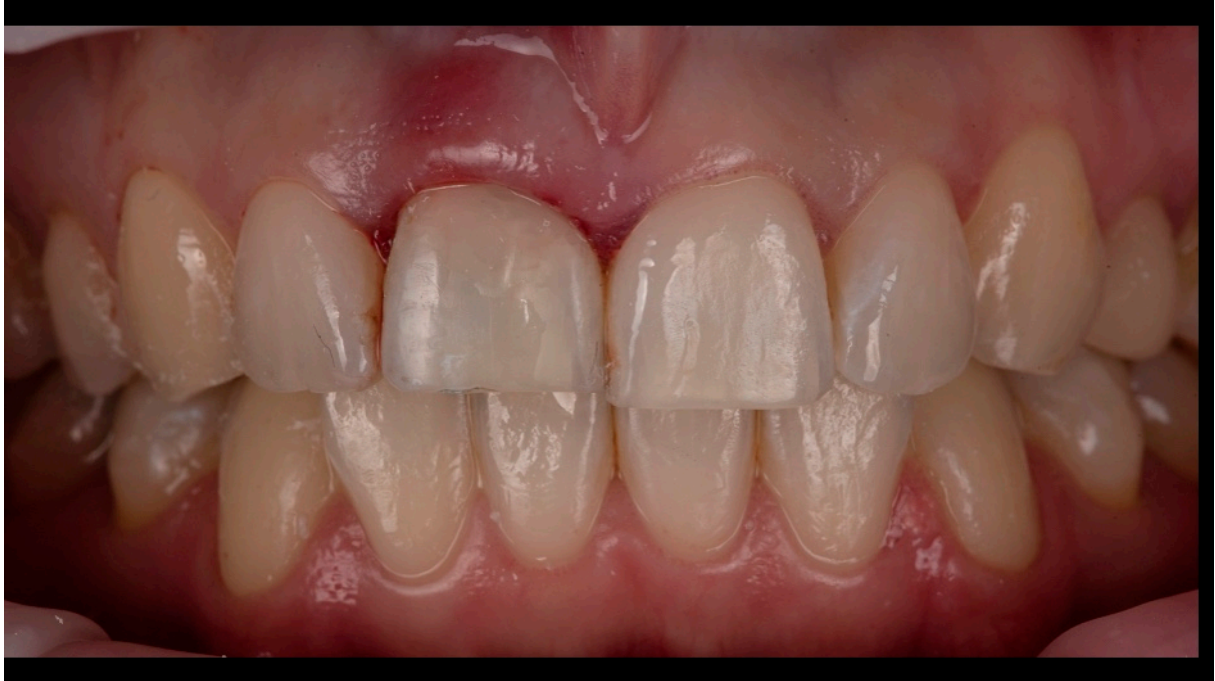

Slika 9. Kruna zuba pričvršćena na privremeni cilindar. Preuzeto: izv.prof.dr.sc. Marko Jakovac



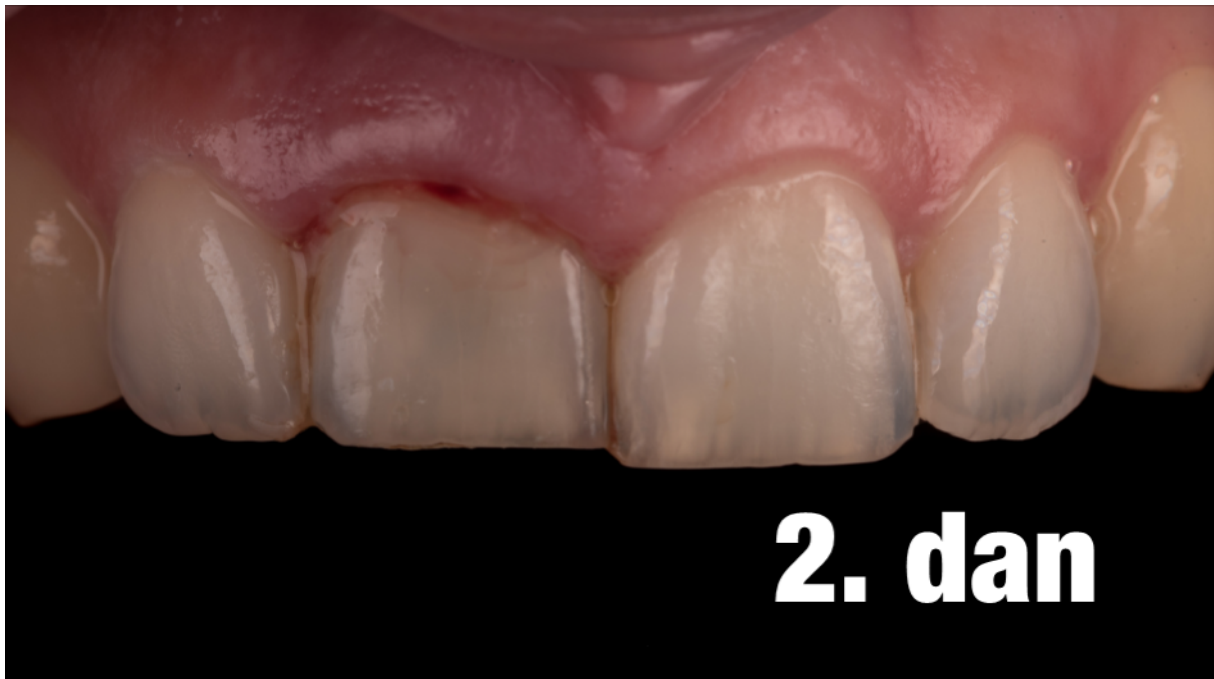Slika 10. Privremena kruna. Preuzeto: izv.prof.dr.sc. Marko Jakovac

Zub se skraćuje da nema okluzijskih te funkcijskih kontakata (Slika 11.).

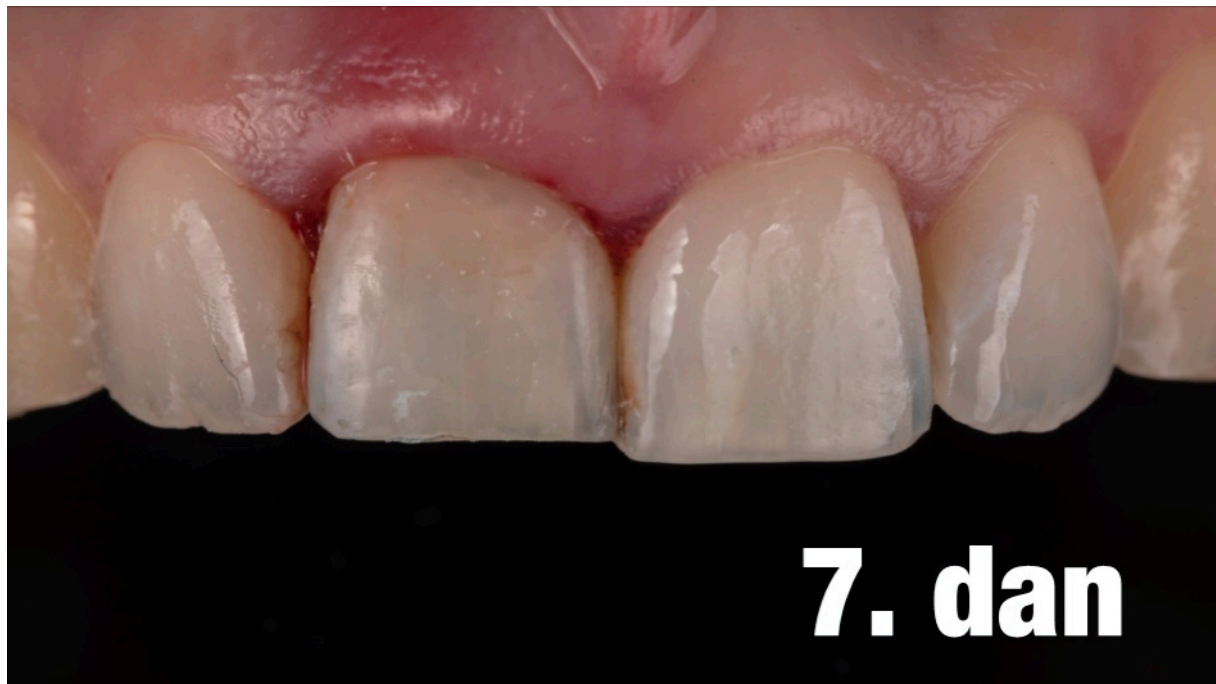


Slika 11. Pričvršćena kruna na implantatu u infraokluziji. Preuzeto: izv.prof.dr.sc. Marko Jakovac

Prvih se dana savjetuje tekuća dijeta. Postignuti rezultat kontrolira se u nekoliko navrata te se ponovno provjerava okluzija. Tjedan dana po implantaciji uočava se zadovoljavajuće cijeljenje mekog tkiva, visina papila je očuvana (Slika 12.-13.).

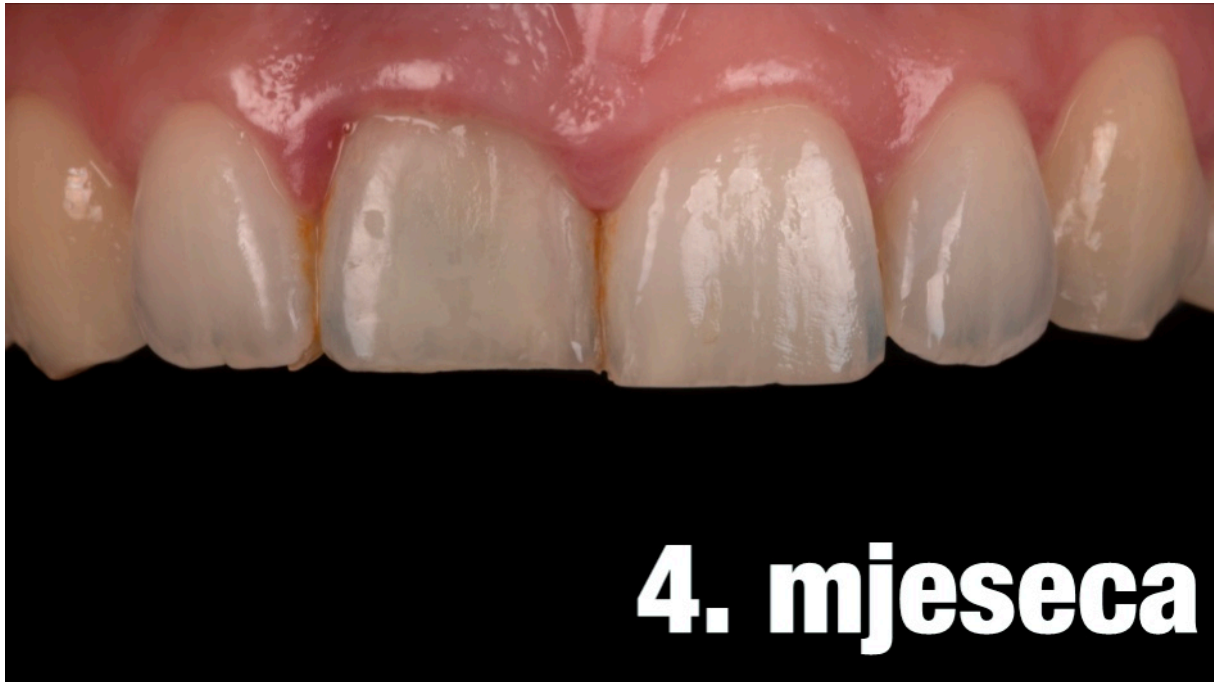


Slika 12. Izgled dva dana po operaciji. Preuzeto: izv.prof.dr.sc. Marko Jakovac



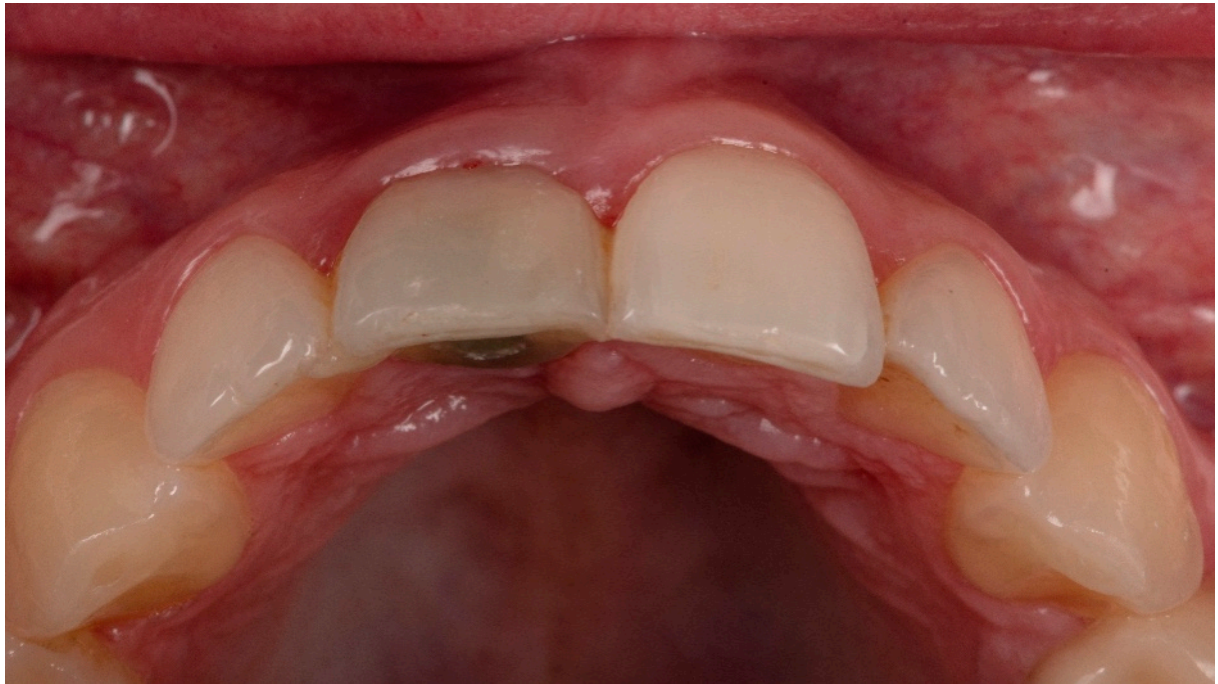Slika 13. Izgled tjedan dana nakon implantacije. Preuzeto: izv.prof.dr.sc. Marko Jakovac

Nakon perioda oseintegracije pristupa se izradi trajne krunice nošene implantatom. Reevaluira se izgled mekog tkiva prije izrade trajne krunice. U ovom slučaju meko tkivo oko implantata je očuvano, postignuti izlazni profil mekog tkiva je potrebno prenijeti na otisni transfer (Slika 14.).

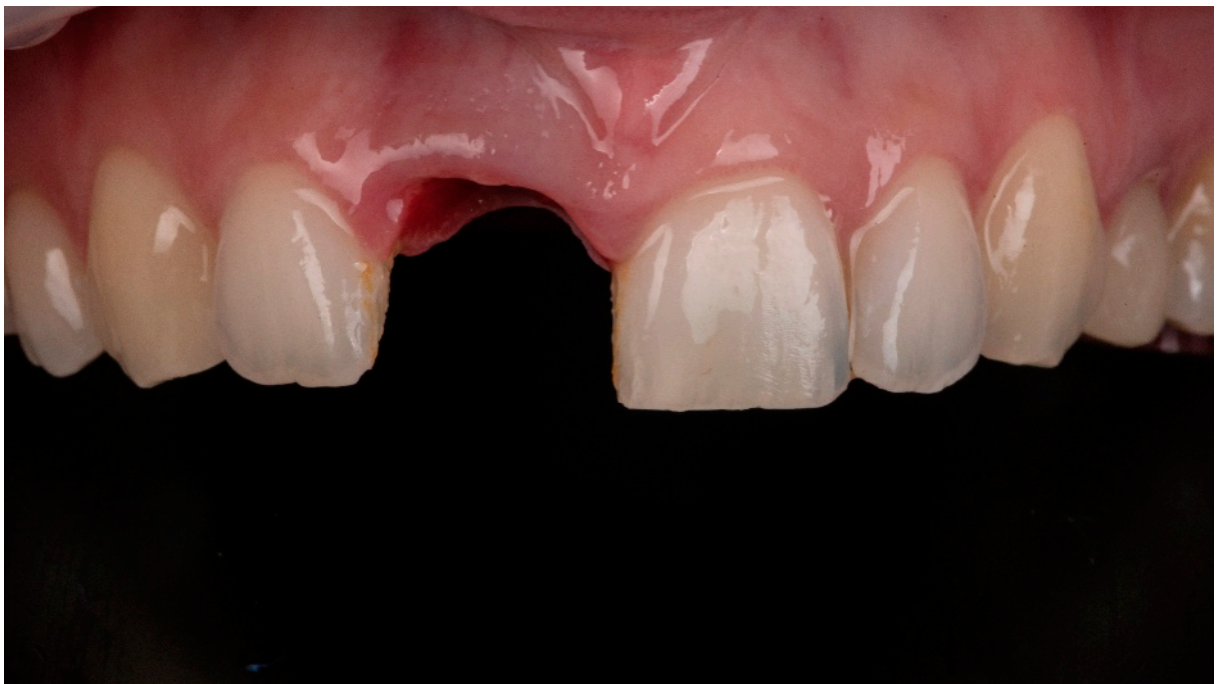

Slika 14. Izlazni profil gingive nakon oseintegracije. Preuzeto: izv.prof.dr.sc. Marko Jakovac

Meko tkivo oko implantata je očuvano dok alveolarni greben pokazuje blagu resorpciju bukalne kosti koju nije bilo moguće spriječiti ni imedijatnom implantacijom kao ni augmentacijom tzv. eng. „*jumping space-a*“ (Slika 15.-16.).



Slika 15. Opaža se blaga resorpcija alveolarnog grebena. Preuzeto: izv.prof.dr.sc. Marko Jakovac




Slika 16. Meko tkivo po uklanjanju privremene krune. Preuzeto: izv.prof.dr.sc. Marko Jakovac

Nakon uklanjanja krune iz usta za individualiziranje transfera potrebno je prvo pričvrstiti istu na laboratorijski analog implantata (Slika 17.).




Slika 17. Privremena kruna postavljena na laboratorijski analog implantata. Preuzeto:
izv.prof.dr.sc. Marko Jakovac

Nakon postavljanja krune na laboratorijski analog implantata postignuti izlazni profil mekog tkiva kopira se u rijetkom silikonu, kruna zuba se uranja do srednje trećine (Slika 18.).



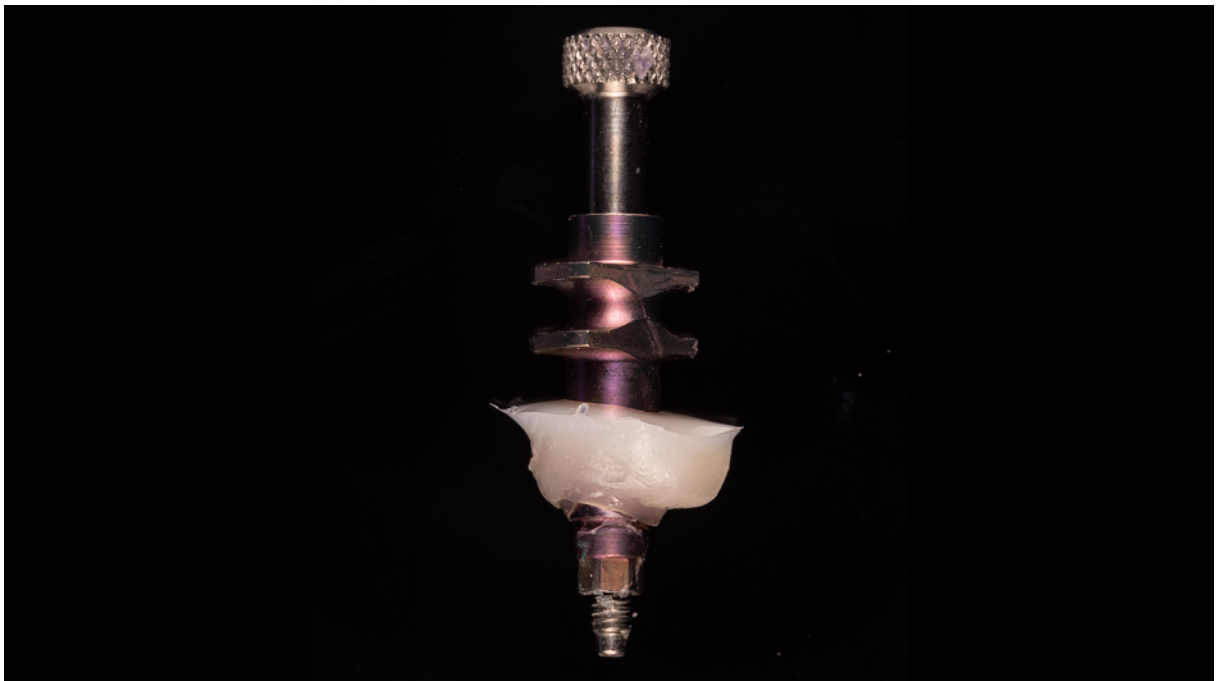Slika 18. Kopiranje izlaznog profila u rijetkom silikonu. Preuzeto: izv.prof.dr.sc.Marko Jakovac

Nakon stvrdnjavanja silikonske otisne mase kruna zuba se odvaja od laboratorijskog implantata te se na njega pričvršćuje otisni transfer. Šupljina oko transfera se popunjava tekućim kompozitom koji se polimerizira (Slika 19.).



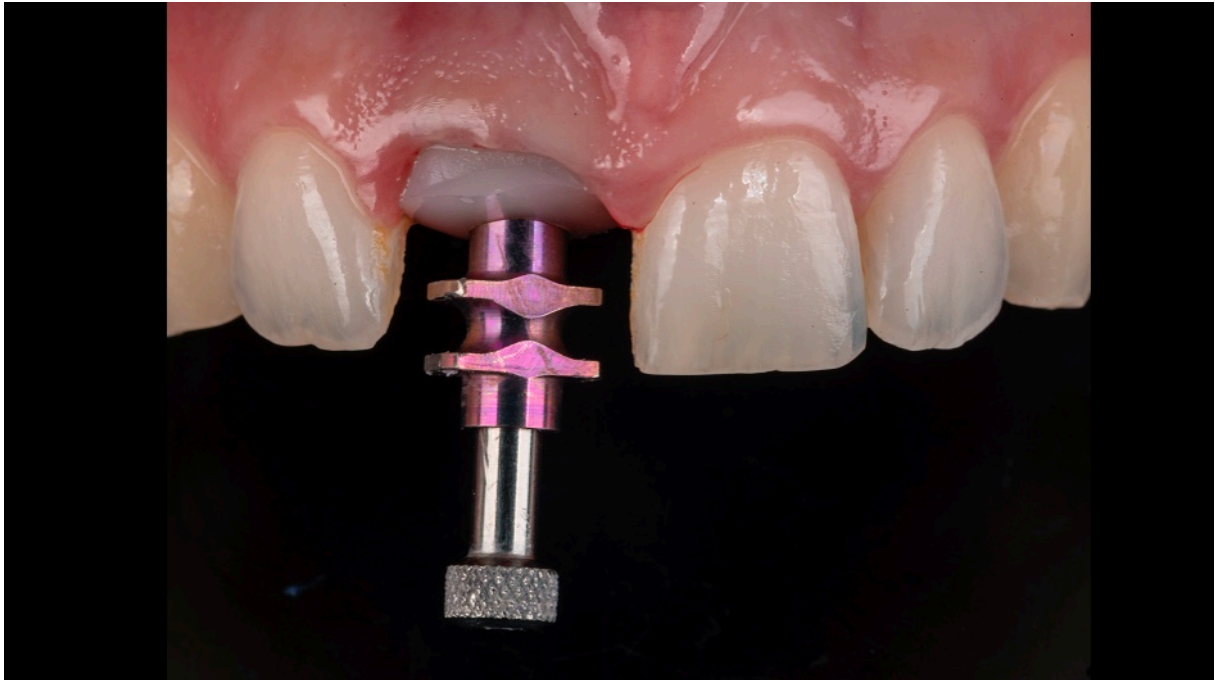
Slika 19. Nakon postavljanja otisnog transfera odljev mekog tkiva je načinjen u tekućem kompozitu. Preuzeto: izv.prof. dr.sc. Marko Jakovac

Nakon stvrdnjavanja tekućeg kompozita individualizirani otisni transfer se odvija s laboratorijskog analoga implantata (Slika 20.).



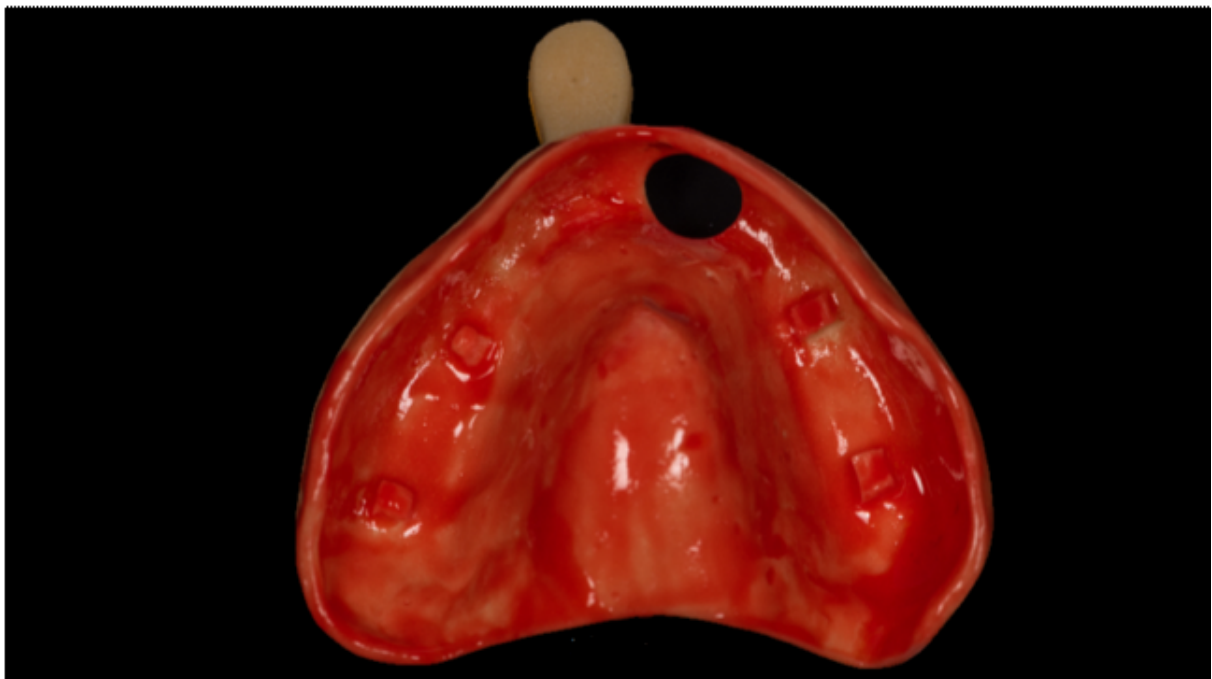Slika 20. Individualizirani otisni transfer. Preuzeto: izv.prof.dr.sc. Marko Jakovac

Individualizirani otisni transfer nakon obrade suviška materijala namješta se na implantat u ustima (Slika 21.).

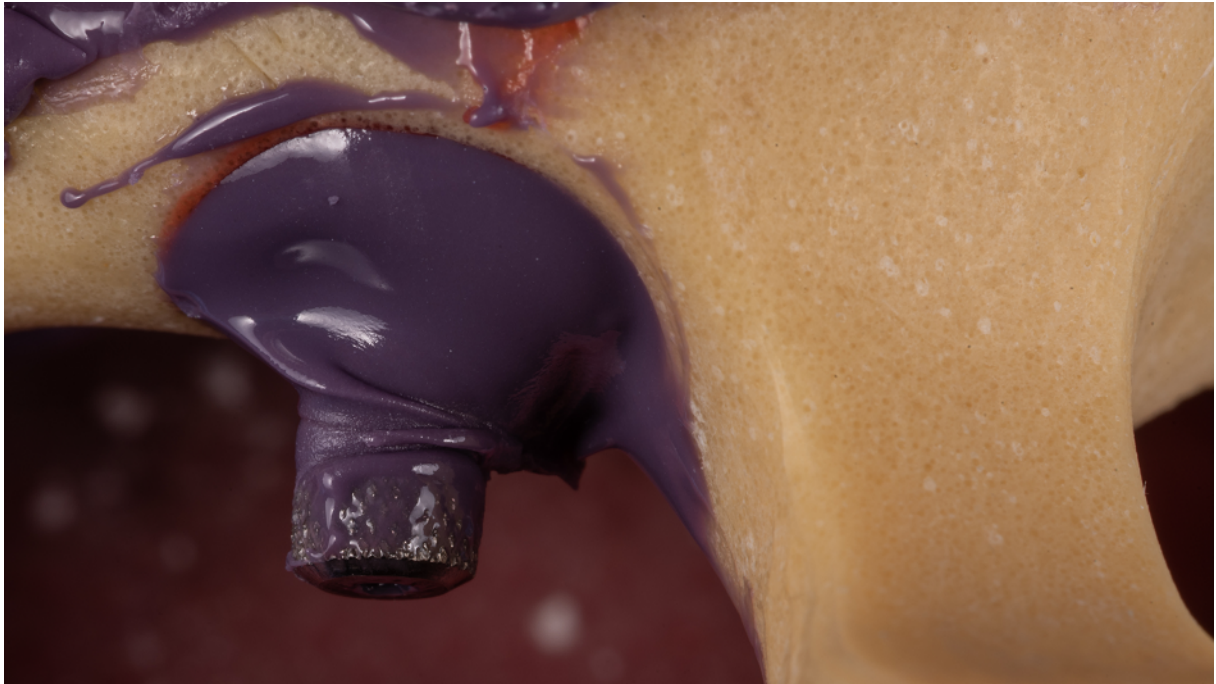

Slika 21. Otisni transfer namješten na implantatu. Preuzeto: izv.prof.dr.sc. Marko Jakovac

Za otisak je pripremljena individualna žlica koja se premazuje adhezivom za otisnu masu na bazi polietera (Slika 22.-23.).

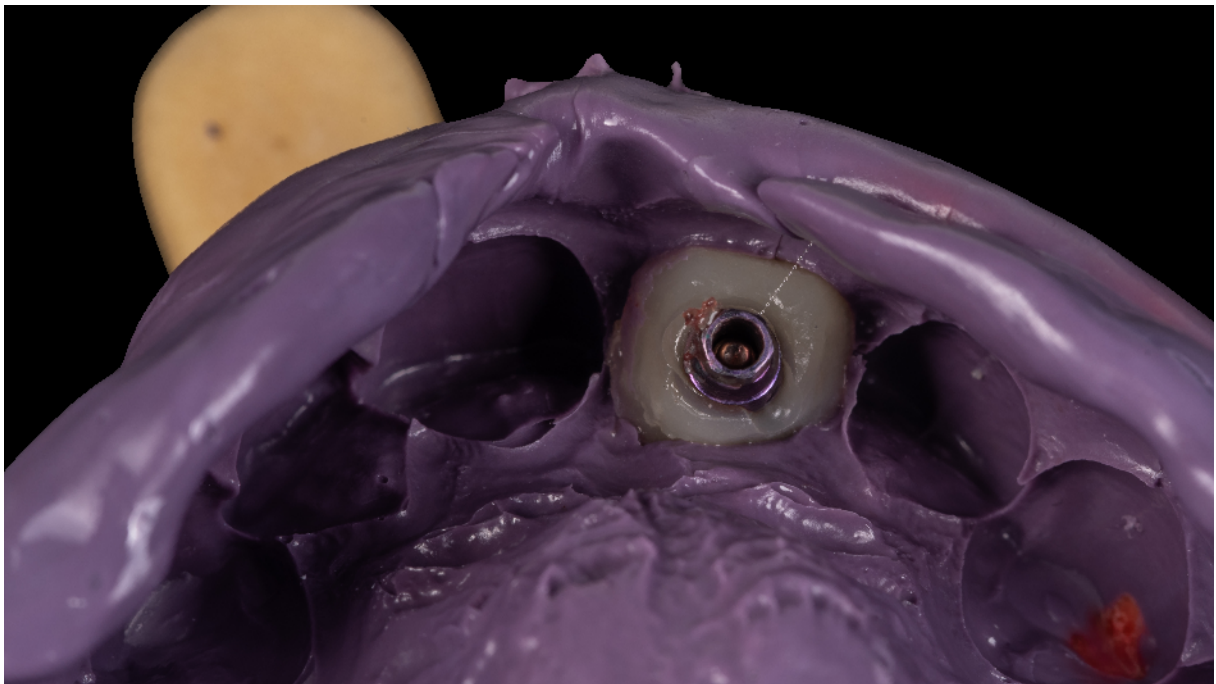


Slika 22. Individualna žlica pripremljena za otisak. Preuzeto: izv.prof.dr.sc. Marko Jakovac



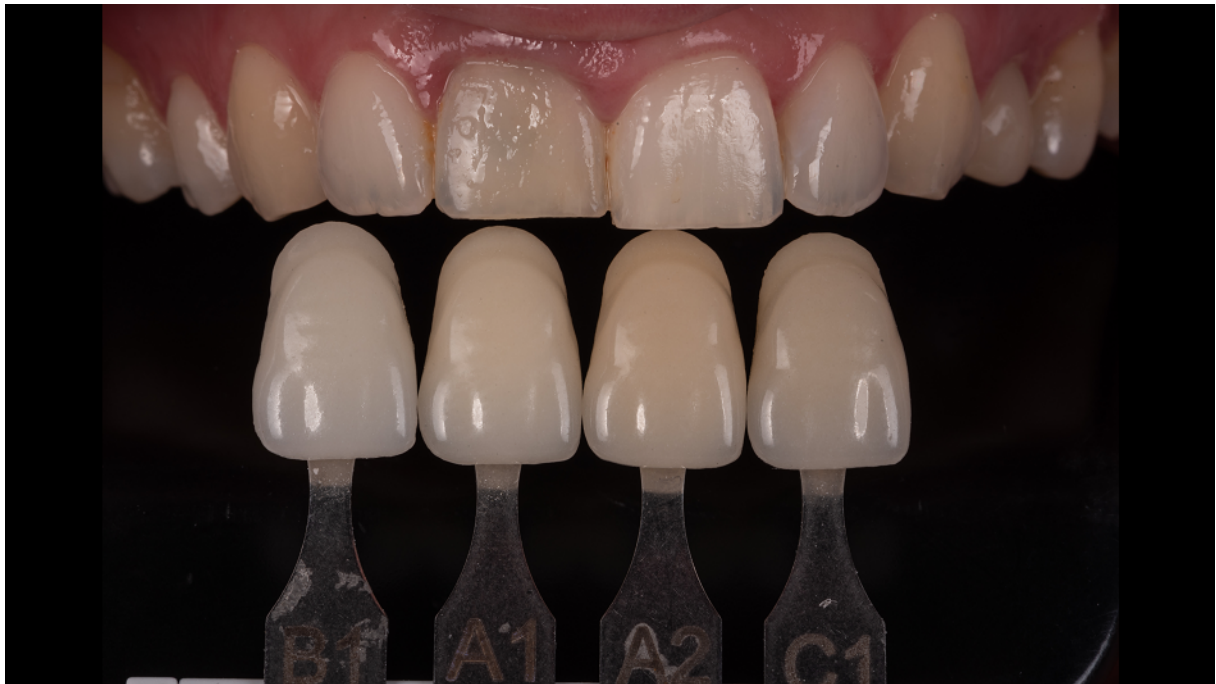Slika 23. Otisak u individualnoj žlici polieterom. Preuzeto: izv.prof.dr.sc. Marko Jakovac

Nakon stvrdnjavanja otisne mase odvije se otisni transfer s implantata te se otisak vadi iz usta. Provjerava se preciznost otiska (Slika 24.).



Slika 24. Otisak u polieteru. Preuzeto: izv.prof.dr.sc. Marko Jakovac

Odabire se boja zuba po Vita ključu boja (Slika 25.).



Slika 25. Odabir boje zuba. Preuzeto: izv.prof.dr.sc. Marko Jakovac

Uspoređuje se izlazni profil trajne keramičke krunice s prirodnom krunom zuba (Slika 26.).



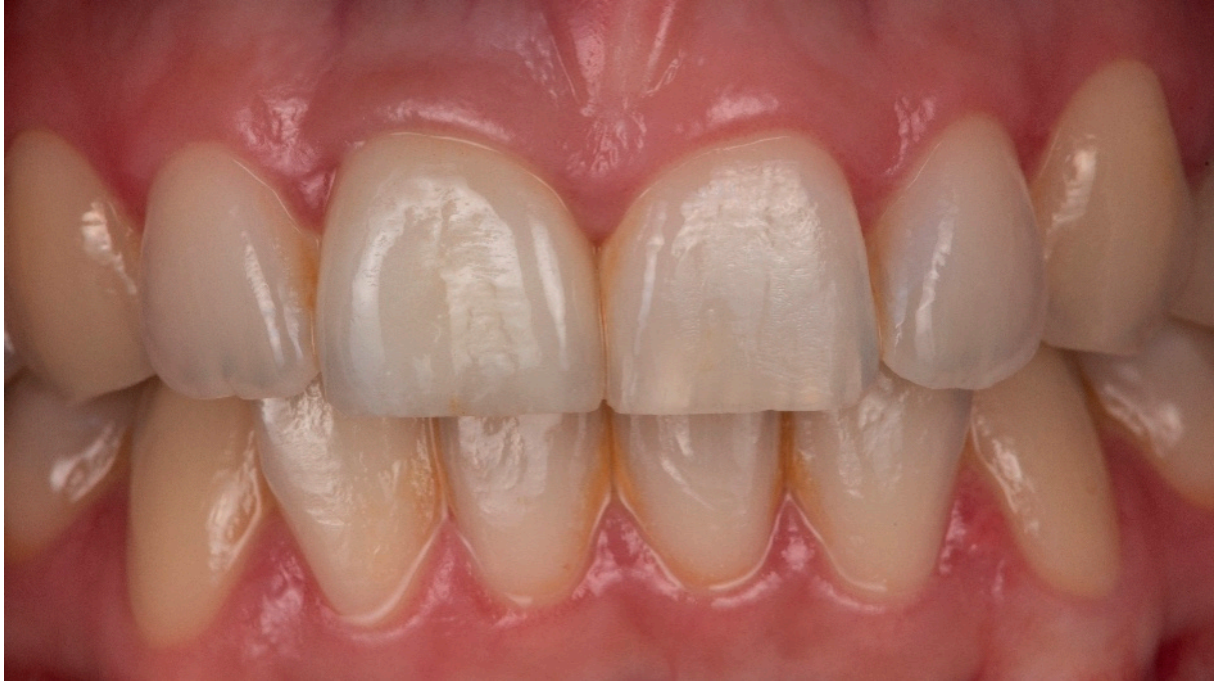Slika 26. Usporedba privremene i trajne krunice na implantatu. Preuzeto: izv.prof.dr.sc. Marko Jakovac

Implantat je postavljen idealno čime je omogućeno da pristupni otvor vijku bude smješten palatinalno (Slika 27.).



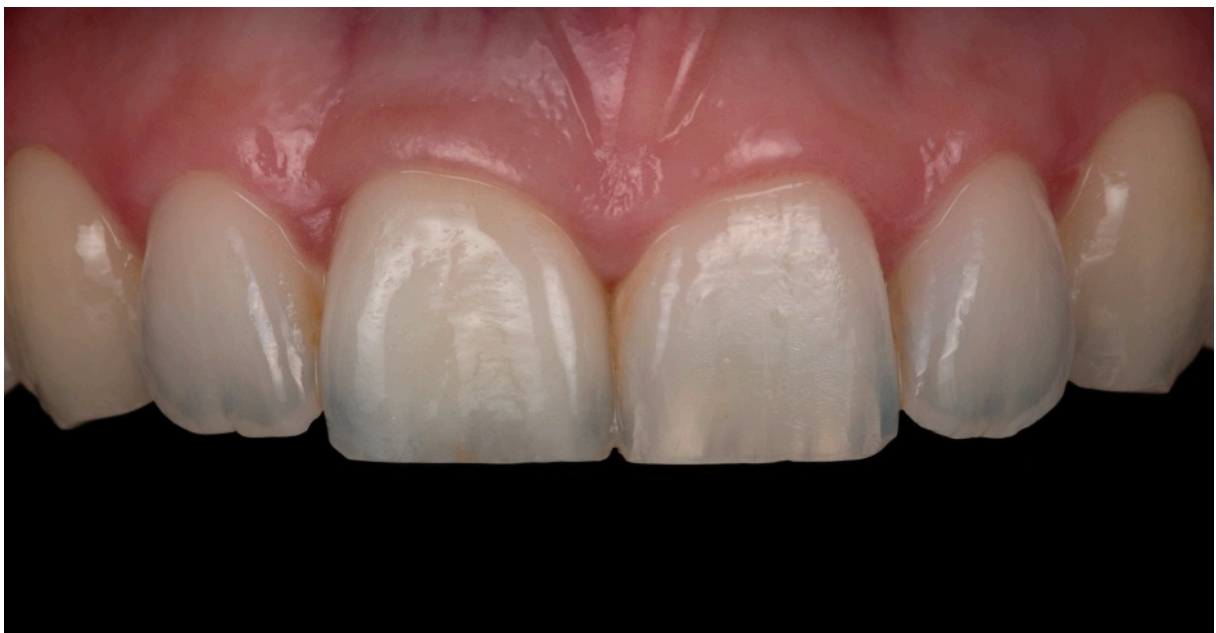Slika 27. Pristupni kanal za vijak implantatne nadogradnje nalazi se palatinalno. Preuzeto: izv.prof.dr.sc. Marko Jakovac

Gotova keramička krunica se postavlja na implantat te pričvršćuje s 30 N/cm (Slika 28.).

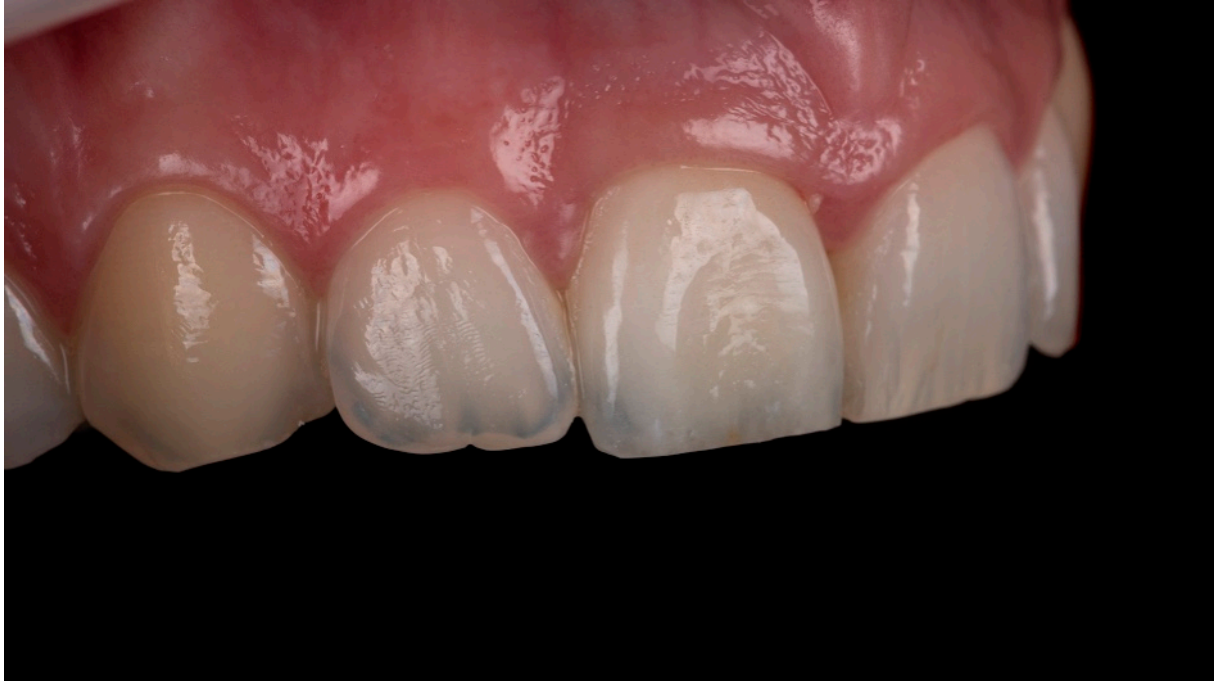

Slika 28. Meko tkivo oko implantata vjerno imitira ono susjednog zuba. Preuzeto:
izv.prof.dr.sc. Marko Jakovac

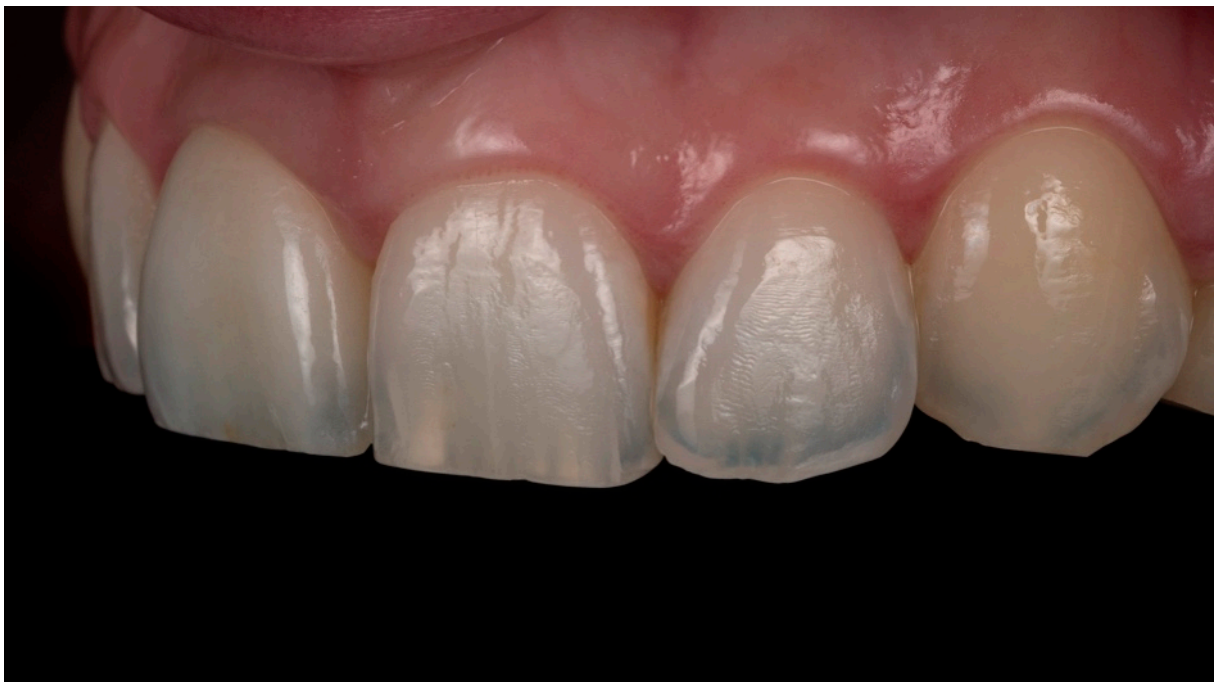Nakon postavljanja krunice provjerava se postignuta estetika na implantatu. Mezijalna i distalna papila u potpunosti ispunjavaju aproksimalni prostor (Slika 29.-31.).



Slika 29. Završni izgled. Preuzeto: izv.prof.dr.sc. Marko Jakovac

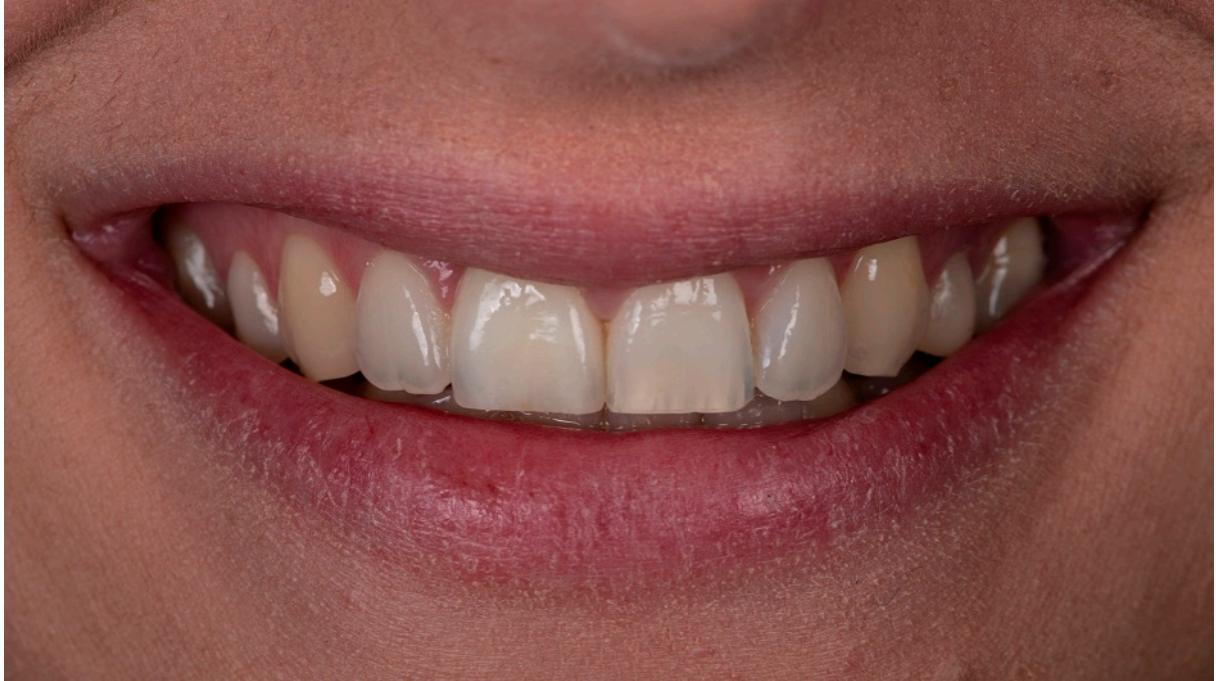

Slika 30. Očuvana mezijalna i distalna papila. Preuzeto: izv.prof.dr.sc. Marko Jakovac



Slika 31. Izgled mekog tkiva nakon stabilizacije. Preuzeto: izv.prof.dr.sc. Marko Jakovac

Slika pacijentice u osmijehu pokazuje krunicu skladno uklopljenu u prirodnu denticiju s mekim tkivom oko implantata koje po boji, teksturi i obliku u potpunosti imitira ono susjednog prirodnog zuba (Slika 32.-33.).



Slika 32. Zadovoljavajuća estetika krunice. Preuzeto: izv.prof.dr.sc.Marko Jakovac



Slika 33. Postignut je estetski rezultat. Preuzeto: izv.prof.dr.sc.Marko Jakovac

5. RASPRAVA

Bez obzira na znatan napredak u implantološkoj rehabilitaciji implantati smješteni u fronti i dalje traže pristup s oprezom (35). Mogućnost nastanka recesije mekog tkiva je visoka što vodi do ishoda koji neće zadovoljiti stroge estetske kriterije. Ukoliko želimo izbjeći greške u prednjoj regiji, ključno je napraviti opsežnu analizu pacijenta pogotovo s obzirom na opće estetske kriterije, količinu kosti i raspoloživog mekog tkiva. Budući nadomjestak treba vršiti dobru potporu usne. Na raspolaganju treba imati dovoljan međučeljusni prostor. Imedijatno ugrađen implantat i temporizacija pomoći će očuvanju kosti te prije svega očuvanju volumena mekog tkiva čime ćemo u konačnici dobiti i bolji izlazni profil implantatom nošene restauracije. Lang je u radu objavljenom 2012. godine istraživao uspješnost imedijatno postavljenih implantata pri čemu je pokazano da je dvogodišnja uspješnost implantata 98.4% ukoliko je preoperativno ordiniran antibiotik (7). Gubitak krestalne kosti je zabilježen prosječno manji od 1 mm dok je stabilizacija mekog tkiva uslijedila u roku prva tri mjeseca nakon ekstrakcije. Koncept promjene platforme, eng. "*platform-switchinga*" je kao koncept ostao neriješen. Jedan od ključnih faktora je poštivanje razmaka između korijena zuba i implantata u iznosu od 1.5 do 2 mm. Debljina bukalne i palatinalne koštane lamele trebala bi biti 2 mm (36). Jedno od novijih istraživanja Arora i suradnika iz 2017. godine protivno tome je pokazala da nema značajne veze između preoperativne debljine bukalne stijenke te mekog tkiva i estetskog ishoda terapije oko implantata koji je imedijatno implantiran ukoliko se poštuju striktni kriteriji intaktnosti alveole, odsustva akutne infekcije ili patologije marginalnog parodonta te ukoliko se postigne primarna stabilnost implantata veća od 30 Ncm (37). U istraživanju Cardaropolija i sur. 2019. pokazano je da nema razlike u postignutoj estetici između tankog i debelog fenotipa gingive, uspješnost implantata mjerena „*Pink Estetic scoreom*“ nije pokazala statistički značajne razlike (38). Barone i sur. su u sedmogodišnjoj prospektivnoj studiji 2017. godine ocjenjivali uspješnost imedijatno postavljenih implantata, gubitak marginalne kosti te stabilnost mekog tkiva oko implantata koji su ugrađeni u ekstrakcijske alveole te odmah opskrbljeni privremenim krunama. Kumulativan postotak uspješnosti bio je 94.6% nakon sedmogodišnjeg perioda s prosječnim gubitkom krestalne kosti od -0.6 mm +/- 0.49 mm na polaznom mjerenju do -1 +/- 0.2 mm nakon 7 godina. Središnji nivo gingive FST („*facial soft tissue level*“) bio je -0.4 +/- 0.69 mm na početnom mjerenju te 0.02 +/- 0.7 mm nakon 7 godina praćenja. Ova studija pokazala je da je imedijatna implantacija u svježju ekstrakcijsku alveolu iznimno uspješan postupak (39). Marius Steigman je u seriji slučajeva objavljenom 2007. godine pokazao da se na ovaj način može postići normalna ili klasa jedan papile klasificirana po Nordlanu i Tarnowu

(27). Ukoliko se radi o tankom fenotipu gingive potrebno je implantat smjestiti palatinalnije zbog sprječavanja pojave sjena kroz gingivu. U ovakvim se slučajevima može dodatno augmentirati vezivno tkivo. U prednjem segmentu udaljenost između alveolarne krestalne kosti do caklinsko-dentinskog spojišta susjednog prirodnog zuba treba biti 3.0 do 4.0 mm za idealnu poziciju implantata. Tarnow i sur. su utvrdili da nedostatak aproksimalne kosti uvjetuje nastanak takozvanih crnih trokuta. Pronašli su da bi papila trebala u potpunosti ispunjavati prostor ukoliko je razmak između kontaktne točke i aproksimalne kosti jednak 5mm ili manje (34).

Korištenje kirurške šablone može pomoći preciznom trodimenzionalnom smještaju implantata u buko-palatinalnom, mezio-distalnom i apiko-koronarnom smjeru.

6.ZAKLJUČAK

Ukoliko je kruna prirodnog zuba dobro očuvana njena uporaba kao privremenog rada na imedijatno opterećenom implantatu može pomoći estetskom ishodu terapije. Privremena kruna omogućava potporu mekom tkivu, posebice papili čime se prirodni tijek gingive zadržava i prenosi na implantatom nošenu restauraciju. Pokazan je način za odabir slučajeva koji se mogu tretirati ovom metodom. Korištenje krune vlastitog izvađenog zuba kao privremenog protetskog rada na jednostavan način omogućava u konačnici postizanje vrhunske estetike.

7. LITERATURA

1. Andersson B, Odman P, Carlsson GE. A study of 184 consecutive patients referred for single-tooth replacement. *Clin Oral Implants Res.* 1995;6(4):232-7.
2. Margeas RC. Predictable periimplant gingival esthetics: use of the natural tooth as a provisional following implant placement. *J Esthet Restor Dent.* 2006;18(1):5-12.
3. Wohrle PS. Single-tooth replacement in the aesthetic zone with immediate provisionalization: fourteen consecutive case reports. *Pract Periodontics Aesthet Dent.* 1998;10(9):1107-14.
4. Kan JYK, Rungcharassaeng K, Deflorian M, Weinstein T, Wang HL, Testori T. Immediate implant placement and provisionalization of maxillary anterior single implants. *Periodontol.* 2000. 2018;77(1):197-212.
5. Sammartino G, Marenzi G, di Lauro AE, Paolantoni G. Aesthetics in oral implantology: biological, clinical, surgical, and prosthetic aspects. *Implant Dent.* 2007;16(1):54-65.
6. Rieder D, Eggert J, Krafft T, Weber HP, Wichmann MG, Heckmann SM. Impact of placement and restoration timing on single-implant esthetic outcome - a randomized clinical trial. *Clin Oral Implants Res.* 2016;27(2):e80-6.
7. Lang NP, Pun L, Lau KY, Li KY, Wong MC. A systematic review on survival and success rates of implants placed immediately into fresh extraction sockets after at least 1 year. *Clin Oral Implants Res.* 2012;23 Suppl 5:39-66.
8. Furhauser R, Florescu D, Benesch T, Haas R, Mailath G, Watzek G. Evaluation of soft tissue around single-tooth implant crowns: the pink esthetic score. *Clin Oral Implants Res.* 2005;16(6):639-44.
9. Kan JY, Rungcharassaeng K, Umezu K, Kois JC. Dimensions of peri-implant mucosa: an evaluation of maxillary anterior single implants in humans. *J Periodontol.* 2003;74(4):557-62.
10. Zuhr O, Hurzeler M. Liječenje bezubosti. Estetska, parodontna plastična i implantološka kirurgija- mikrokirurški koncept. Zagreb: Media ogled d.o.o; 2012. p. 608-802.
11. Jivraj S, Chee W. Treatment planning of implants in the aesthetic zone. *Br Dent J.* 2006;201(2):77-89.
12. Lindhe J, Lang NP, Karring T. Kirurško polje. Klinička parodontologija i dentalna implantologija. Zagreb: Nakladni zavod Globus 2010. p. 1068-76.
13. Rodriguez AM, Rosenstiel SF. Esthetic considerations related to bone and soft tissue maintenance and development around dental implants: Report of the Committee on Research

in Fixed Prosthodontics of the American Academy of Fixed Prosthodontics. *J Prosthet Dent.* 2012;108(4):259-67.

14. Javed F, Romanos GE. The role of primary stability for successful immediate loading of dental implants. A literature review. *J Dent.* 2010;38(8):612-20.

15. Rodrigo D, Aracil L, Martin C, Sanz M. Diagnosis of implant stability and its impact on implant survival: a prospective case series study. *Clin Oral Implants Res.* 2010;21(3):255-61.

16. De Angelis N, Sorrenti E, Modena C, Benedicenti S. Evaluation of primary stability of single implants placed in fresh extraction sockets: a clinical trial. *Biotechnology & Biotechnological Equipment.* 2016;30(2):354-9.

17. Rao P, Gill A. Primary stability: The password of implant integration. *J Dent Implant.* 2012;2(2):103-9.

18. Atsumi M, Park SH, Wang HL. Methods used to assess implant stability: current status. *International J Oral & Maxillofac implants.* 2007;22(5):743-54.

19. Lekholm U, Zarb GA, Albrektsson T. Patient selection and preparation. *Tissueintegrated prostheses.* Chicago: Quintessence Publishing Co. Inc; 1985. p. 199-210.

20. Krolo I, Simeon P. Mjerni parametri u implantologijskom postupku. *Dentalna radiologija.* Zagreb: Medicinska naklada; 2016. p. 197-212.

21. McCullough JJ, Klokkevold PR. The effect of implant macro-thread design on implant stability in the early post-operative period: a randomized, controlled pilot study. *Clin Oral Implants Res.* 2017;28(10):1218-26.

22. Ladino LG, Rosselli D. Use of extracted anterior teeth as provisional restorations and surgical guide for immediate multiple implant placement: A clinical case report. *J Esthet Restor Dent.* 2019;31(3):209-12.

23. Tettamanti L, Andrisani C, Bassi MA, Vinci R, Silvestre-Rangil J, Tagliabue A. Immediate loading implants: review of the critical aspects. *Oral Implantol.* 2017;10(2):129-39.

24. Weigl P, Strangio A. The impact of immediately placed and restored single-tooth implants on hard and soft tissues in the anterior maxilla. *Eur J Oral Implantol.* 2016;9 Suppl 1:S89-106.

25. Sanz M, Lindhe J, Alcaraz J, Sanz-Sanchez I, Cecchinato D. The effect of placing a bone replacement graft in the gap at immediately placed implants: a randomized clinical trial. *Clin Oral Implants Res.* 2017;28(8):902-10.

26. Slagter KW, Meijer HJ, Bakker NA, Vissink A, Raghoobar GM. Immediate Single-Tooth Implant Placement in Bony Defects in the Esthetic Zone: A 1-Year Randomized Controlled Trial. *J Periodontol.* 2016;87(6):619-29.
27. Steigmann M, Cooke J, Wang HL. Use of the natural tooth for soft tissue development: a case series. *International J Periodontics Restorative Dent.* 2007;27(6):603-8.
28. Miranda ME, Olivieri KA. Natural teeth used as provisionals in immediate implant loading in the maxilla: a case report. *Implant Dent.* 2012;21(1):25-7.
29. Avvanzo P, Ciavarella D, Avvanzo A, Giannone N, Carella M, Lo Muzio L. Immediate placement and temporization of implants: three- to five-year retrospective results. *J Oral Implantol.* 2009;35(3):136-42.
30. Elian N, Ehrlich B, Jalbout ZN, Classi AJ, Cho SC, Kamer AR, et al. Advanced concepts in implant dentistry: creating the "aesthetic site foundation". *Dent Clin North Am.* 2007;51(2):547-63.
31. Elian N, Cho S-C, Froum S, Smith R, Tarnow D. A simplified socket classification and repair technique. *Pract Proced Aesthet Dent : PPAD.* 2007;19:99-104; quiz 6.
32. Kois JC. Predictable single-tooth peri-implant esthetics: five diagnostic keys. *Compend Conti Educ Dent.* 2004;25(11):895-6, 8, 900 passim.
33. Tjan AH, Miller GD, The JG. Some esthetic factors in a smile. *J Prosthet Dent.* 1984;51(1):24-8.
34. Tarnow DP, Magner AW, Fletcher P. The effect of the distance from the contact point to the crest of bone on the presence or absence of the interproximal dental papilla. *J Periodontol.* 1992;63(12):995-6.
35. Del Fabbro M, Ceresoli V, Taschieri S, Ceci C, Testori T. Immediate loading of postextraction implants in the esthetic area: systematic review of the literature. *Clin Implant Dent Rel Res.* 2015;17(1):52-70.
36. Grunder U, Gracis S, Capelli M. Influence of the 3-D bone-to-implant relationship on esthetics. *Int J Periodontics Restorative Dent.* 2005;25(2):113-9.
37. Arora H, Ivanovski S. Correlation between pre-operative buccal bone thickness and soft tissue changes around immediately placed and restored implants in the maxillary anterior region: A 2-year prospective study. *Clin Oral Implants Res.* 2017;28(10):1188-94.
38. Cardaropoli D, Tamagnone L, Roffredo A, De Maria A, Gaveglione L. Preservation of Peri-implant Soft Tissues Following Immediate Postextraction Implant Placement. Part II: Clinical Evaluation. *Int J Periodontics Restorative Dent.* 2019;39(6):789-97.

39. Barone A, Marconcini S, Giammarinaro E, Mijiritsky E, Gelpi F, Covani U. Clinical Outcomes of Implants Placed in Extraction Sockets and Immediately Restored: A 7-Year Single-Cohort Prospective Study. *Clin Implant Dent Relat Res.* 2016;18(6):1103-12.

8. ŽIVOTOPIS

Nastja Asanović, djevojački Ajduković rođena je 12 lipnja 1975. godine u Splitu. U Splitu je završila osnovnu školu i jezičnu gimnaziju gdje je maturirala 1993. Stomatološki fakultet u Zagrebu upisuje 1993. gdje je diplomirala 1999. s temom diplomskog rada „Metalne opstrukcije korijenskog kanala“. Po završetku fakulteta stažira u Zagrebu te se nakon polaganja državnog ispita vraća u Split gdje radi od 2001. godine. U travnju 2017. godine upisuje Poslijediplomski specijalistički studij Dentalna implantologija na Stomatološkom fakultetu Sveučilišta u Zagrebu. Aktivno se služi engleskim jezikom.