

Interdisciplinarni pristup odraslom pacijentu

Bišić, Elia

Master's thesis / Diplomski rad

2015

Degree Grantor / Ustanova koja je dodijelila akademski / stručni stupanj: **University of Zagreb, School of Dental Medicine / Sveučilište u Zagrebu, Stomatološki fakultet**

Permanent link / Trajna poveznica: <https://um.nsk.hr/um:nbn:hr:127:877156>

Rights / Prava: [Attribution-NonCommercial-NoDerivs 3.0 Unported / Imenovanje-Nekomercijalno-Bez prerada 3.0](#)

Download date / Datum preuzimanja: **2024-10-06**



Repository / Repozitorij:

[University of Zagreb School of Dental Medicine Repository](#)



SVEUČILIŠTE U ZAGREBU

Stomatološki fakultet

Elia Bišić

**INTERDISCIPLINARNI PRISTUP
ODRASLOM PACIJENTU**

DIPLOMSKI RAD

Zagreb, lipanj 2015.

Rad je ostvaren u Stomatološkom fakultetu Sveučilišta u Zagrebu, Zavod za ortodonciju

Voditelj rada: Doc.dr.sc. Martina Šlaj, Sveučilište u Zagrebu Stomatološki fakultet

Lektor hrvatskog jezika: Ivana Tabak, mag. engleskog jezika i književnosti i lektor hrvatskog jezika, Vladimira Ruždjaka 39, Zagreb, 099 4189132

Lektor engleskog jezika: Ivana Tabak, mag. engleskog jezika i književnosti i lektor hrvatskog jezika, Vladimira Ruždjaka 39, Zagreb, 099 4189132

Rad sadrži: 30 stranica

36 slika

Sadržaj

1. UVOD	1
2. SVRHA RADA.....	3
3. INTERDISCIPLINARNI PRISTUP ORTODONTSKOM PACIJENTU	4
3.1 Kirurgija i ortodoncija.....	4
3.1.1 Impakcija zuba	4
3.1.2 Ortognatska kirurgija	7
3.2 Protetika i ortodoncija.....	11
3.3 Parodontologija i ortodoncija.....	16
4. RASPRAVA	22
5. ZAKLJUČAK	24
6. SAŽETAK	25
7. SUMMARY	25
8. LITERATURA	26
9. ŽIVOTOPIS	30

1. UVOD

U suvremenoj dentalnoj medicini posljednjih nekoliko desetljeća sve se više ističe potreba za suradnjom različitih specijalista (1-4). Ranije se smatralo da je posao doktora dentalne medicine zbrinjavanje osnovne kazuistike, koja je uključivala sanaciju karijesa, ekstrakcije zubi, izradu protetskih nadomjestaka i liječenje parodonta, a djelovanje specijalista ortodonta bilo je ograničeno na korekciju malokluzija. Dodirne točke djelovanja doktora dentalne medicine i specijalista ortodonta bile su ograničene na “slanje” pacijenta kojem je potrebna ortodontska terapija. Nakon završene ortodontske terapije pacijent se “vraćao” svojem terapeutu koji je provodio daljnje terapije, a ortodont je neovisno o tome nastavljao obavljati kontrolne preglede. Promjenama u načinu života, napretkom tehnologije, pojavom novih materijala te sve većim utjecajem medija, televizije i osobito interneta, stvari su se znatno promijenile. U dentalnoj se medicini sve više ističe uloga suvremene tehnologije, koja pruža nove mogućnosti i potpuno drukčije rezultate, a ključna je riječ estetika (5).

Pacijenti više ne žele samo terapiju patoloških stanja, održavanje žvačnog organa, eliminaciju bola i nadomještanje izgubljenih zubi. Danas su želje u skladu s onim što pacijenti vide u medijima pa “obični ljudi” žele izgledati kao televizijske ili filmske zvijezde.

U razvijenim zemljama, osobito u SAD-u, Zapadnoj Europi, Australiji, Izraelu i Japanu, karijes više nije problem koji većinu vremena zaokuplja doktora dentalne medicine.

Dobra prevencija dovela je do situacije u kojoj karijesa gotovo da i nema, pa su doktori dentalne medicine težište svog djelovanja prebacili na zahtjevnije i sofisticiranije poslove.

Ako prosječni pacijent više nema karijesa, djelovanje dentalne medicine usmjerenije je na korekcije malokluzija, liječenje posljedica trauma ili održavanje žvačnog organa pacijenata u starijoj dobi, u kojoj donedavno pacijenti nisu ni imali zube. Sve te promjene dovele su do potrebe da se doktori dentalne medicine specijaliziraju u nekim novim područjima i surađuju međusobno, jer klasična ordinacija u kojoj radi jedan doktor i nekoliko članova pomoćnog osoblja više ne može zadovoljiti sve potrebe današnje struke.

2. SVRHA RADA

Svrha je ovog rada prikazati suvremeni, interdisciplinarni pristup u sveobuhvatnoj terapiji odraslih pacijenata. Prikazat će se specifičnosti i mogućnosti ortodontske terapije kod pacijenata kod kojih je terapija malokluzije samo dio općenite terapije, u kojoj prema potrebi sudjeluje više različitih specijalista i ortodont u timu čiji je zadatak pružiti zdravstvenu zaštitu visoke razine i ostvariti znatno bolje rezultate.

3. INTERDISCIPLINARNI PRISTUP ORTODONTSKOM PACIJENTU

3.1 Kirurgija i ortodoncija

Suradnja oralnog ili maksilofacijalnog kirurga i ortodonta prisutna je u fazi pripreme za ortodontsku terapiju, ali i u tijeku ortodontske terapije. Mnogo je češća suradnja ortodonta i oralnog kirurga, a odnosi se na eventualno potrebne ekstrakcije, frenulektomije i kortikotomije tijekom izvlačenja impaktiranih zubi. Veće operacije kao što su operacije kongenitalnih anomalija, primjerice progenije ili skeletnog otvorenog zagriža, zahtijevaju suradnju s maksilofacijalnim kirurgom (6).

Za ekstrakciju pojedinih zubi ortodont se odlučuje na početku ili u tijeku terapije, ovisno o vrsti anomalije, dobi pacijenta te izgledu lica tj. profila. Važno je da kirurg koji vadi zube napravi zahvat što nježnije i poštenije za kost i okolna tkiva zbog kasnijeg pomicanja zuba u nastali ekstrakcijski prostor.

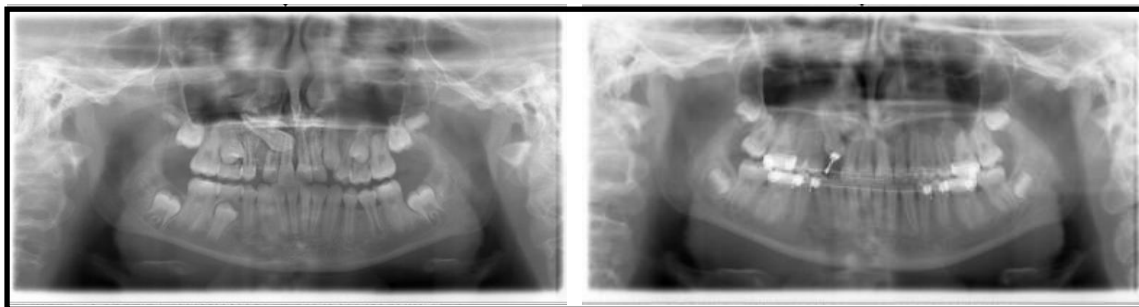
3.1.1. Impakcija zuba

Osim umnjaka najčešće impaktirani zubi su gornji očnjaci, drugi pretkutnjaci, gornji središnji sjekutići i očnjaci u donjoj čeljusti.

U slučajevima impakcije zuba te nedostatka prostora za nicanje potrebno je ortodontski pripremiti prostor u koji će se zub smjestiti, a zatim kirurški otvoriti zub (kortikotomija) nakon čega slijedi ortodontsko izvlačenje zuba (4,7).

Na donjim slikama (Slika 1 – 8) prikazan je slučaj pacijenta s retiniranim gornjim desnim očnjakom. Nakon ortodontske pripreme i otvaranja prostora zub se kirurški prikaže te ortodont za vrijeme operacije lijepi element (bravicu) kako bi se zub mogao izvlačiti. Pri izvlačenju impaktiranog zuba važno je osigurati dobro sidrište. Često se koriste svi gornji zubi, tj. cijeli gornji zubni luk kao sidrište za izvlačenje npr. impaktiranog očnjaka. Osim četvrtaste čelične žice (SS 0,016x0,022”), koja povezuje i sidri zube u gornjem luku, uvodi se i tzv. sekundarni luk – okrugla tanka nikal-titanijska žica (NiTi 0,012”), koja laganom dugotrajnom silom izvlači impaktirani zub.

U dijagnostici takvih anomalija nezaobilazna je dijagnostička metoda CBCT (mali volumen) s pomoću koje možemo pratiti impaktirani zub u kosti cijelom duljinom, vidjeti odnose prema susjednim zubima, eventualnu prisutnost ankiloze, itd.

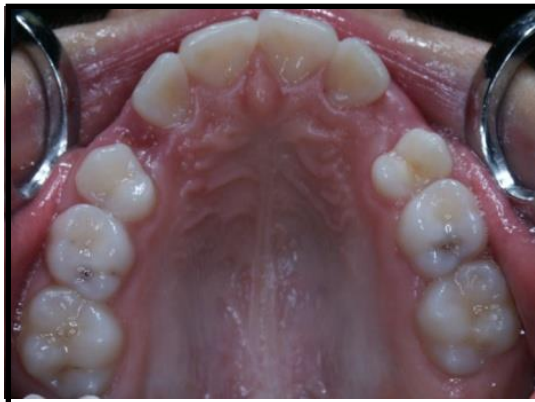

Slika 1. Impaktirani gornji očnjaci

Preuzeto: prof. dr. Mladen Šljaj

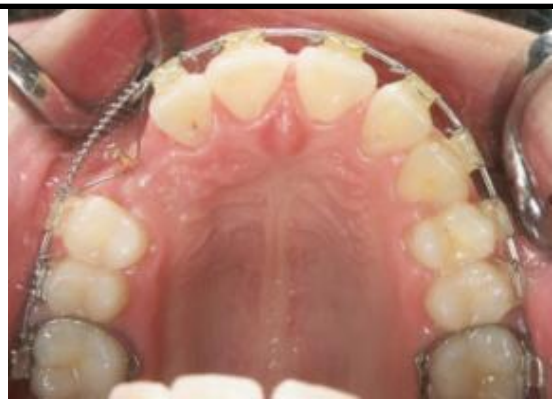Slika 2. Izvlačenje zuba 13 - progres

Preuzeto: prof. dr. Mladen Šljaj



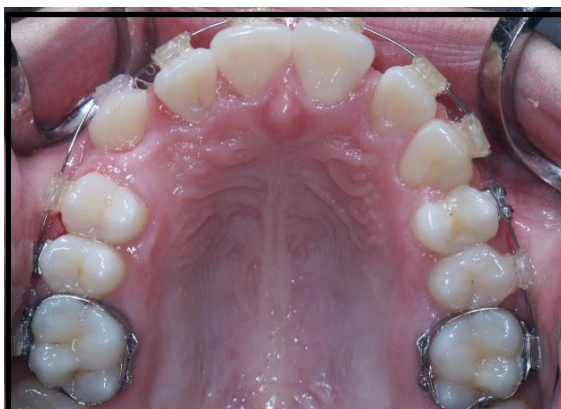Slika 3. Prije početka terapije

Preuzeto: prof. dr. Mladen Šljaj



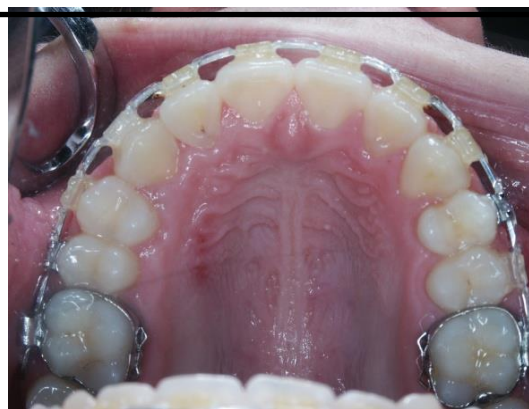Slika 4. Izvlačenje zuba 13, stabilizacijski čelični luk .016x.022, sekundarni NiTi luk

Preuzeto: prof. dr. Mladen Šljaj



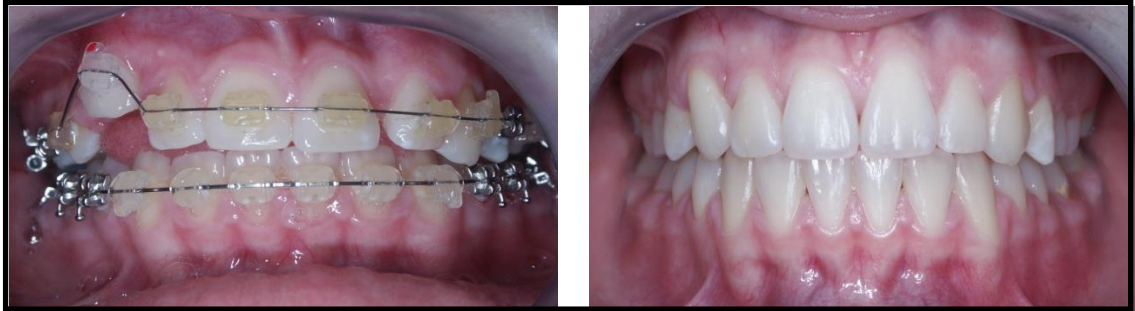Slika 5. Uključivanje zuba 13 u primarni luk

Preuzeto: prof. dr. Mladen Šljaj



Slika 6. Završno oblikovanje gornjeg luka

Preuzeto: prof. dr. Mladen Šljaj



Slika 7. Uključivanje zuba 13 u primarni luk
Preuzeto: prof. dr. Mladen Šljaj

Slika 8. Završen slučaj
Preuzeto: prof. dr. Mladen Šljaj

3.1.2 Ortognatska kirurgija

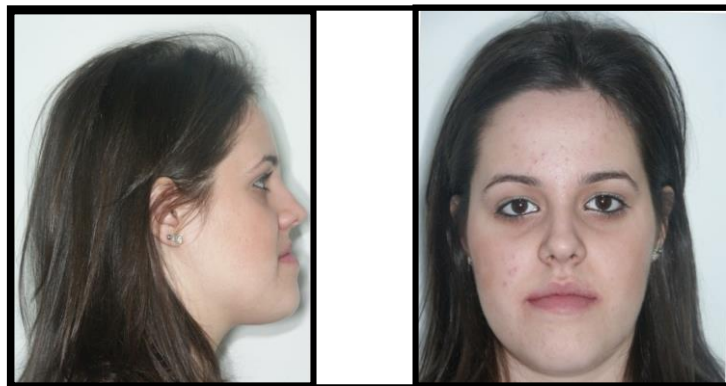Posebno je važna dobra suradnja ortodonta i spec. maksilofacijalne kirurgije u terapiji anomalija koje uz ortodonsko zahtijevaju i kirurško liječenje. Riječ je o skeletnim anomalijama, kao što su maksilarni prognatizam, maksilarni retrognatizam, skeletni otvoreni zagriz, rascjepi i sl. Terapija takvih slučajeva zahtjevna je i dugotrajna te se provodi u nekoliko faza. U prvoj fazi, koju provodi ortodont fiksnom ortodontskom napravom, dolazi do dekompenzacije anomalije, odnosno otklanja se dentoalveolarna kompenzacija, koja je najčešći nalaz kod ovakvih anomalija. Cilj je ortodontske terapije oblikovati zubne lukove, koje će kirurg tijekom operativnog zahvata moći uskladiti (8).

Nakon kirurškog zahvata uloga ortodonta je poslijeoperacijska uspostava funkcionalne okluzije.

Nije potrebno posebno naglasiti koliko je važna komunikacija ortodonta i kirurga u ovakvim slučajevima, a odnosi se na planiranje terapije, vremensko usklađivanje i izbor kirurškog zahvata (slike 9 – 16).

Ortodont bi trebao biti taj koji planira terapiju, a u novije vrijeme izrađuje kompjutorske simulacije vrlo sofisticiranim programima (npr. Dolphin), što kirurgu vrlo precizno daje smjernice za kirurški zahvat (Slika 15). Takvim ranijim virtualnim planiranjem terapija se znatno ubrzava, greške se svode na minimum, a pacijent i prije terapije ima osjećaj kakav će biti rezultat. Zanimljivo je to što je stvarni rezultat najčešće bolji nego što je bila simulacija slučaja, pa pacijent gotovo nikad nije razočaran završnim stanjem (Slika 16).

Ortodont obično izrađuje i tzv. “pločice” koje kirurgu, osobito kod bimaksilarnih zahvata, omogućuju pozicioniranje zubnih lukova, odnosno čeljusti međusobno.

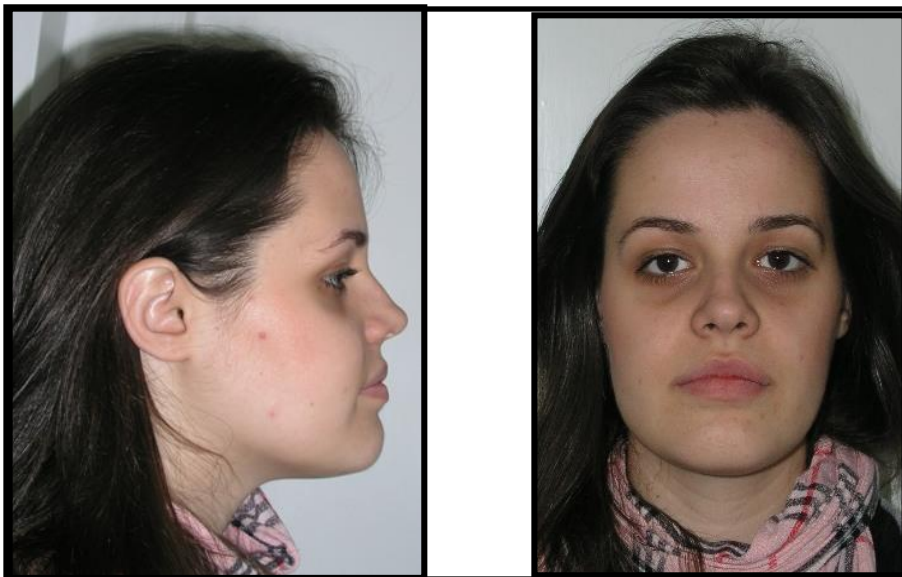

Slika 9. Prije terapije

Preuzeto: prof. dr. Mladen Šljaj

Slika 10. Prije terapije

Preuzeto: prof. dr. Mladen Šljaj



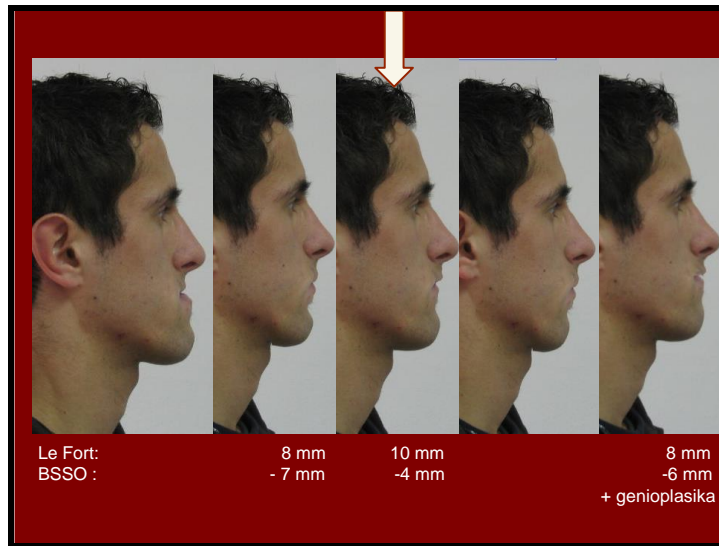
Slika 11. Poslije terapije
Preuzeto: prof. dr. Mladen Šljaj

Slika 12. Poslije terapije
Preuzeto: prof. dr. Mladen Šljaj



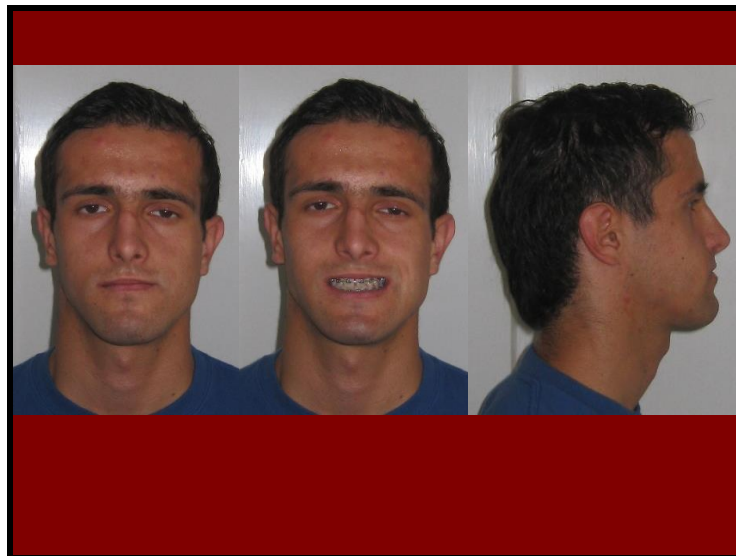
Slika 13. Prije terapije
Preuzeto: prof. dr. Mladen Šljaj

Slika 14. Prije terapije
Preuzeto: prof. dr. Mladen Šljaj



Slika 15. Kompjutorske simulacije kao priprema za ortodontsku terapiju i kirurški zahvat

Preuzeto: prof. dr. Mladen Šljaj



Slika 16. Završno stvarno stanje

Preuzeto: prof. dr. Mladen Šljaj

3.2 Protetika i ortodoncija

U praksi se često susrećemo sa slučajevima kod kojih nedostatak zuba ili više zubi nije moguće riješiti bez pripreme ortodontskom terapijom (8).

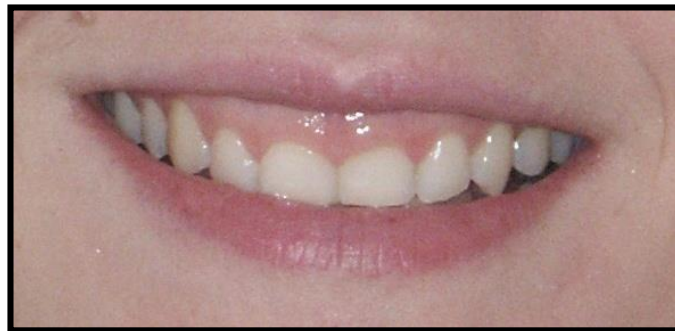Ponekad je riječ o zubima koji su izvađeni prije više godina pa su susjedni zubi pomaknuti ili nagnuti u ekstrakcijski prostor, okluzalna ravnina često je nagnuta zbog preizrastanja antagonista u ekstrakcijski prostor, a česte su i funkcionalne smetnje zbog preranih kontakata ili prisilnih zagrizi (9).

Kako je estetika osmijeha pacijentima često od presudne važnosti, cilj jednoga od češćih ortodontskih terapijskih zahvata je uspostavljanje sredine, osobito gornjeg zubnog luka.

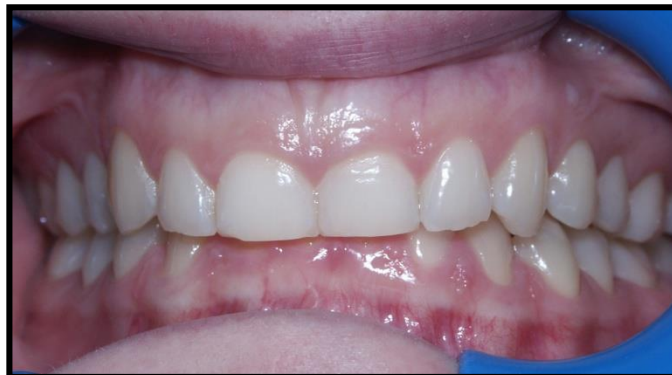Kod odraslih pacijenata potrebno je u takvim slučajevima fiksnom ortodontskom napravom napraviti uvjete za izradu protetskog rada (mosta, krunica, ljuskica i sl.) ili prije protetskog rada otvoriti prostor za implantat.

Zatvaranje prostora nastalog nakon ekstrakcije s defektom kosti izazov je za ortodonta (10). Nekoliko godina nakon ekstrakcije, pregradnjom kosti nastaje bukolingvalno suženje alveolarnog grebena, a zatvaranje prostora zahtijeva preoblikovanje kortikalne kosti. Funkcionalni i estetski dobri rezultati mogu se postići samo kombinacijom ortodoncije i protetike. Optimiziranje položaja zuba može poboljšati zdravlje parodonta, smanjiti patološku okluziju i očuvati zubne strukture.

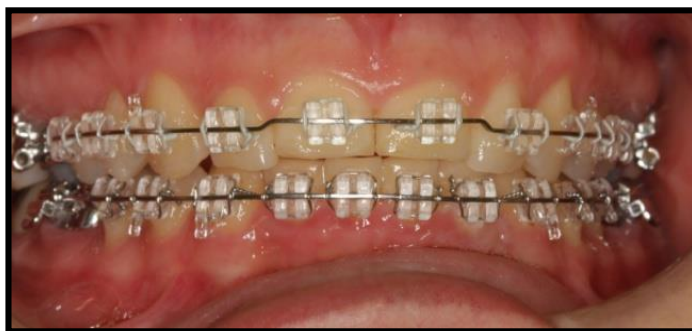
Na slikama je prikazan slučaj pacijentice kojoj su nakon terapije fiksnom ortodontskom napravom napravljene ljuste na gornja dva centralna sjekutića. U okviru ortodontske terapije intrudirani su gornji središnji sjekutići kako bi se popravila estetika odnosa gornje usne i gingivnog ruba, koja je prije terapije bila narušena. Terapija je zapravo započeta jer doktor dentalne medicine nije mogao izraditi ljuste na gornjim centralnim sjekutićima, koji su bili traumatski skraćeni. Tek podizanjem zagriža moglo se produžiti sjekutiće, a “usputna” estetska korist bila je otklanjanje pretjerano vidljive gingive (*gummy smile*). Rezultat terapije optimalno je usklađen odnos i vidljivost zubi, gingive i gornje usne pri osmijehu (slike 17 – 22).



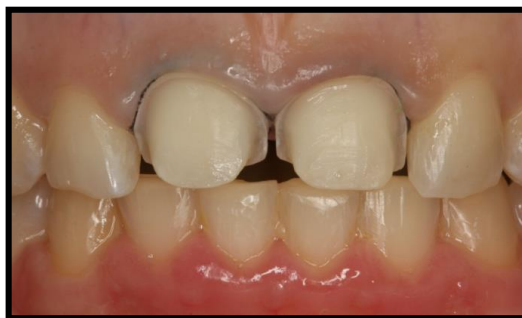Slika 17. “Gummy smile” kao estetski problem
Preuzeto: prof. dr. Mladen Šljaj



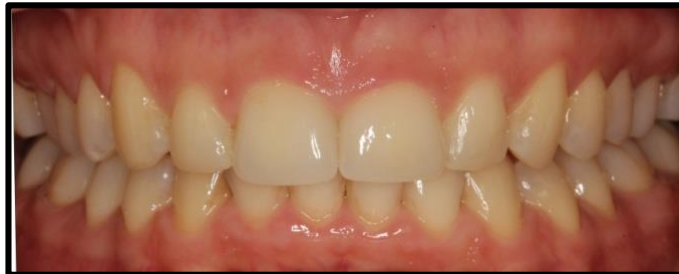Slika 18. Ekstremno duboki zagriz
Preuzeto: prof. dr. Mladen Šljaj



Slika 19 . Ortodontsko podizanje zagriža
Preuzeto: prof. dr. Mladen Šljaj

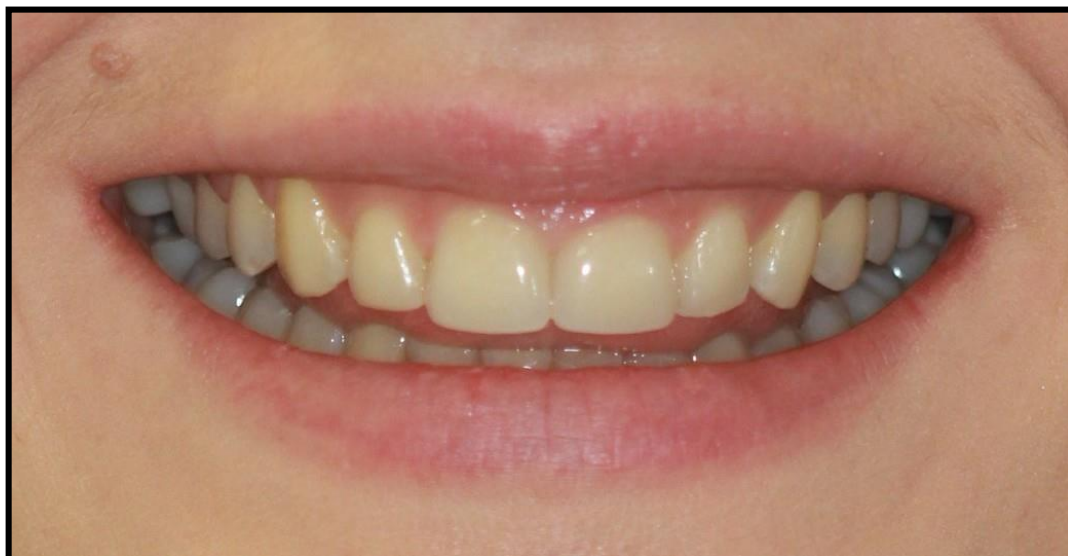

Slika 20. Priprema za izradu ljuski
Preuzeto: prof. dr. Mladen Šljaj



Slika 21. Završen protetski rad

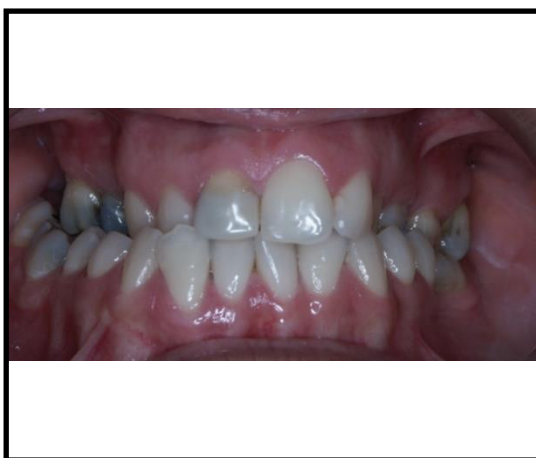Preuzeto: prof. dr. Mladen Šlaj



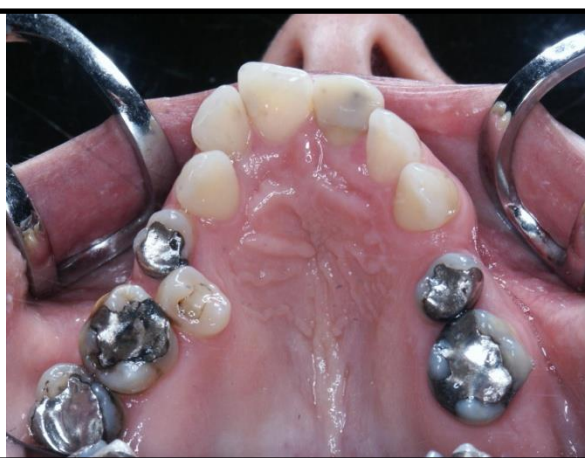Slika 22. Osmijeh pacjente

Preuzeto: prof. dr. Mladen Šlaj

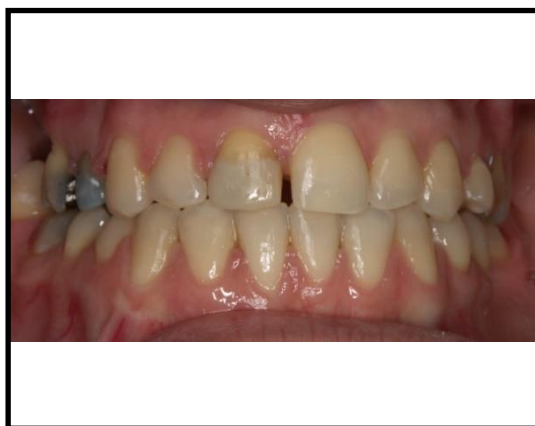
Slijedi primjer pacijentice koja dolazi zbog estetskih i funkcionalnih smetnji. Tretirana je fiksnom ortodontskom napravom pri čemu je saniran škarasti zagriz u lateralnom segmentu te su na kraju terapije dobiveni dobri okluzalni odnosi. Kako bi se završno postigla potpuna estetika, na lateranim je zubima izvršena protetska terapija (krunice) te su na frontalnim zubima cirkonske krunice (Slika 23 - 28).



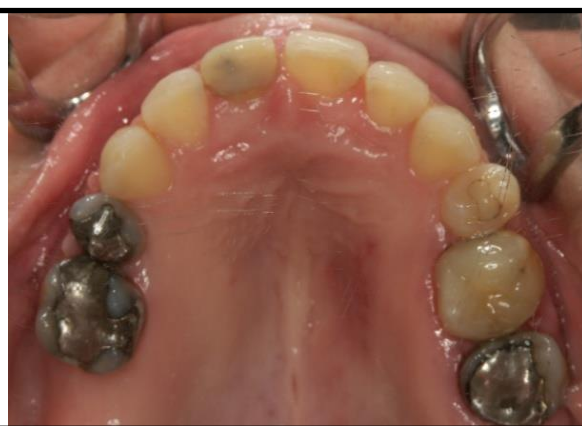Slika 23. Prije ortodontske terapije
Preuzeto: prof. dr. Mladen Šljaj



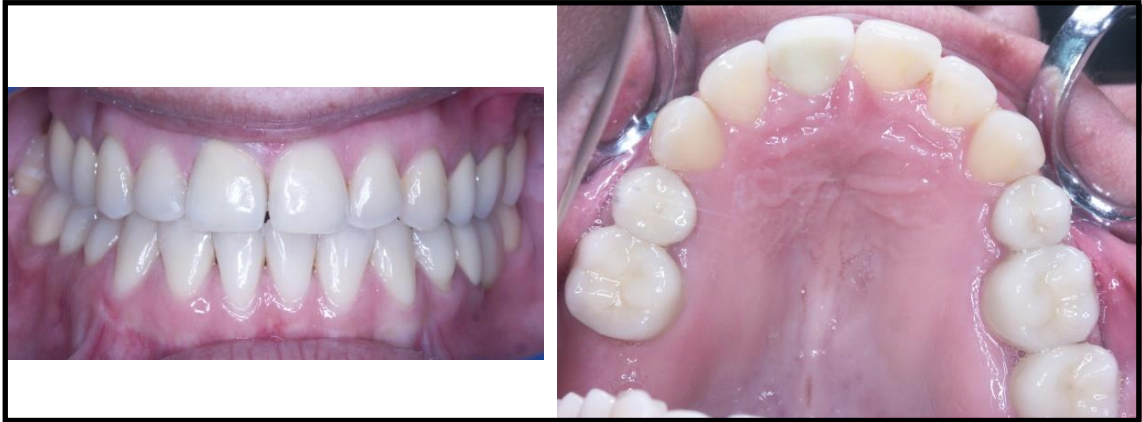Slika 24. Prije ortodontske terapije
Preuzeto: prof. dr. Mladen Šljaj



Slika 25. Poslije ortodontske terapije
Preuzeto: prof. dr. Mladen Šljaj



Slika 26. Poslije ortodontske terapije
Preuzeto: prof. dr. Mladen Šljaj



Slika 27. Poslije protetske terapije

Preuzeto: prof. dr. Mladen Šljaj

Slika 28. Poslije protetske terapije

Preuzeto: prof. dr. Mladen Šljaj

3.3 Parodontologija i ortodonticija

Za zdrave zube vrlo je važno i zdravlje parodonta (11 – 13). U ortodontskoj terapiji često se susrećemo s izazovima u vezi s parodontnim tkivima (14). Mladi ortodontski pacijenti koji su podvrgnuti terapiji fiksnom ortodontskom napravom nerijetko imaju problem krvarenja i upale gingive (gingivitis) zbog otežanih uvjeta održavanja oralne higijene. Osim toga gingivitis je češće prisutan u pubertetu ili trudnoći (pubertalni, tj. gingivitis gravidarum), a njegovi se simptomi dodatno pojačavaju zbog prisutnosti elemenata ortodontske naprave u ustima. Te se situacije relativno lako rješavaju dodatnim uputama o potrebi posebno pažljivog održavanja oralne higijene. Preporuča se uporaba mekane četkice, tuša za zube, interdentalnih četkica, a prema potrebi daje se otopina antiseptika niske koncentracije (npr. Curasept).

Današnja suvremena parodontologija, osim preventivno, u cijelosti je kirurški usmjerena disciplina, koja u pojedinim slučajevima (npr. *gummy smile*) pomaže ortodontu pri rješavanju estetskih problema. Tako se primjerice mogu produžiti krune zubi u slučajevima u kojima su one kratke (ginvektomija ili gingivoplastika).

Na slikama (slike 29 – 32) je prikazan složeni slučaj pacijentice s multiplim hipodoncijama, mikrodoncijama i nagibom okluzalne ravnine. Glavni problem kod dolaska bila joj je pretjerana vidljivost zubnog mesa, nagib okluzalne ravnine, mali zubi i nedostatak nekoliko zubi, koje nije bilo moguće protetski riješiti. Prostori su ortodonski zatvoreni i oblikovani zubni lukovi te je djelomično izravnan okluzalna ravnina i smanjena vidljivost gingive intruzijom gornje fronte.

Nakon završene ortodonske terapije parodontološkim kirurškim zahvatom produljene su kliničke krune zuba. Obično se danas za tu svrhu koristi neinvazivni laser za meka tkiva jer omogućuje bolju kontrolu oblikovanja girlande gingive.

Pacijentica je završno protetski sanirana krunicama kako bi se postigla zadovoljavajuća estetika i dodatno podignuo zagriz, odnosno izravnao nagib okluzalne ravnine. Završni je rezultat usklađenost odnosa zubnih lukova, dobra okluzija i izvrsna estetika.

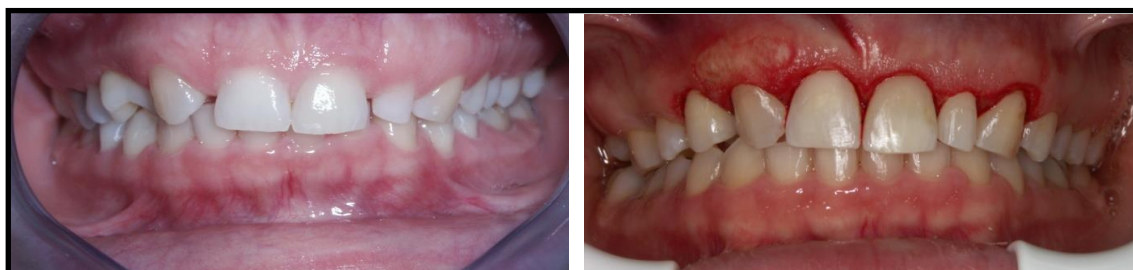

Slika 29. Stanje prije terapije

Preuzeto: prof. dr. Mladen Šljaj

Slika 30. Stanje poslije terapije

Preuzeto: prof. dr. Mladen Šljaj



Slika 31. Stanje prije terapije

Preuzeto: prof. dr. Mladen Šljaj

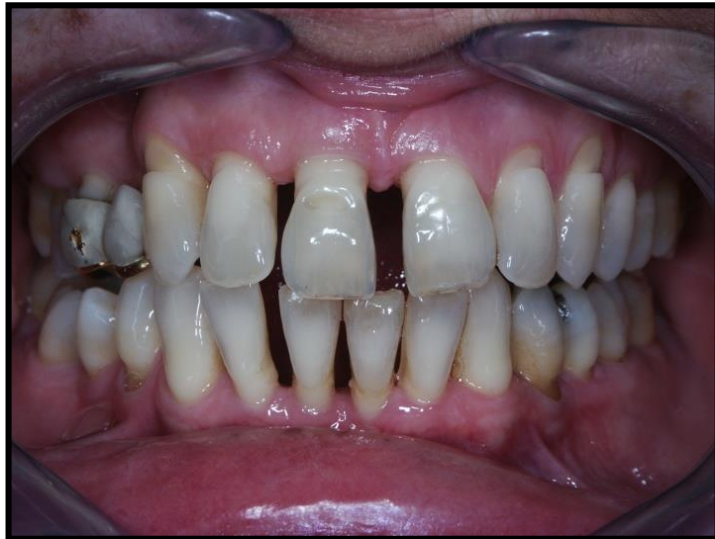Slika 32. Stanje poslije ortodontske i parodontološke terapije

Preuzeto: prof. dr. Mladen Šljaj

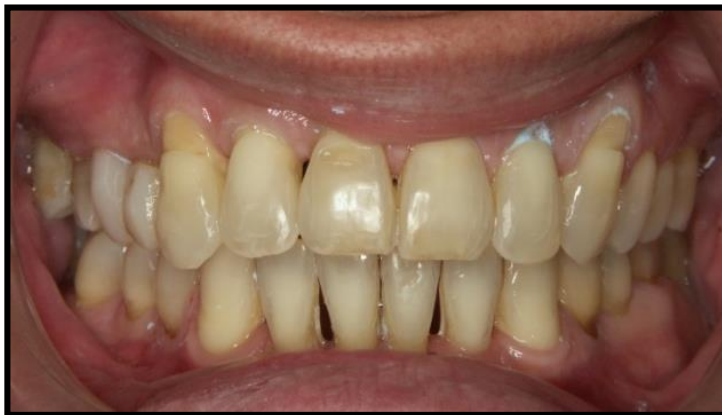Početna parodontološka terapija kod pacijenata koji imaju parodontoloških problema, a ulaze u ortodontsku terapiju, usmjerena je kontroli etioloških čimbenika kao što su plak, kamenac, subgingivne naslage i okluzalne traume. Ortodontska terapija ne može se započeti provoditi ako je pacijent parodontološki kompromitiran, tj. ako postoji

gingivitis ili parodontitis. Ortodonska terapija (fiksna ili mobilna) može rezultirati dodatnim nakupljanjem plaka i stvaranjem karijesa. Istovremeno se povećava broj bakterija, ali mijenja se i kvalitativni sadržaj plaka, povećava se broj parodontološki patogenih kolonija *Actinobacillus actinomycetemcomitans* i *Porphyromonas gingivalis*. Parodontološka terapija (*scaling*, *root planning*, eliminacija dubokih džepova) mora se provesti prije početka ortodonske terapije kako ne bi došlo do prijenosa mikroba iz supragingivnog u subgingivalna područja, što može rezultirati gubitkom pričvrstka i nastankom defekta kosti (15, 16). U slučaju agresivnog parodontitisa najbolji je terapijski pristup kombinacija parodontološke terapije i ortodonske intruzije i retruzije zubi koji su “isplivali” iz kosti (17, 18). Nakon završene ortodonske terapije vrlo je važno kod takvih pacijenata održavati stabilnost rezultata parodontološke terapije, zbog čega je potrebno pratiti pacijenta te unaprijed dogovoriti tzv. *follow-up* termine. Preporučuju se kontrolni dolasci svakih 3 – 6 mjeseci kada se na kliničkom pregledu procjenjuju parametri kao što su dubina gingivnih sulkusa, prisutnost džepova, gingivalnih recesija te pomičnost zubi (19).

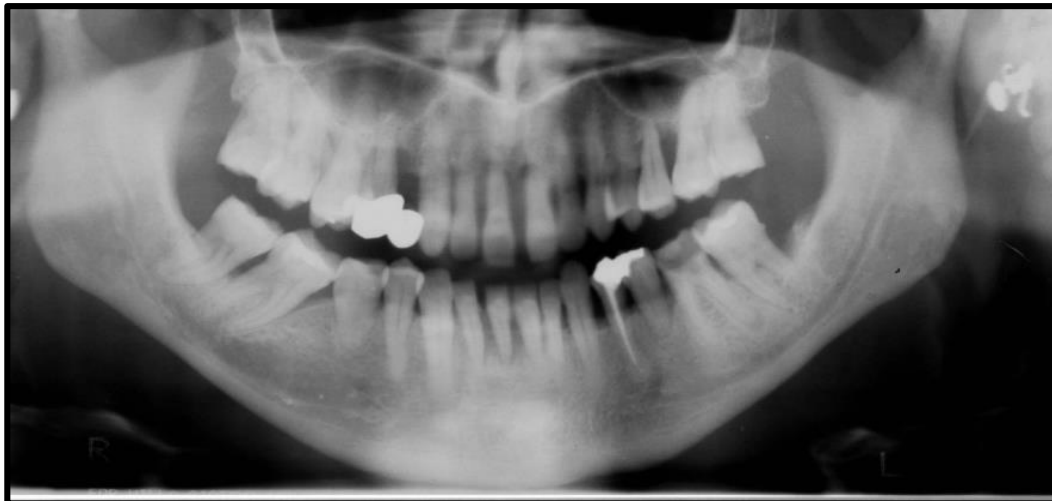Bliska suradnja između parodontologa i ortodonta može osigurati izvrsne rezultate s dugoročnom stabilnošću (slike 33 – 36).



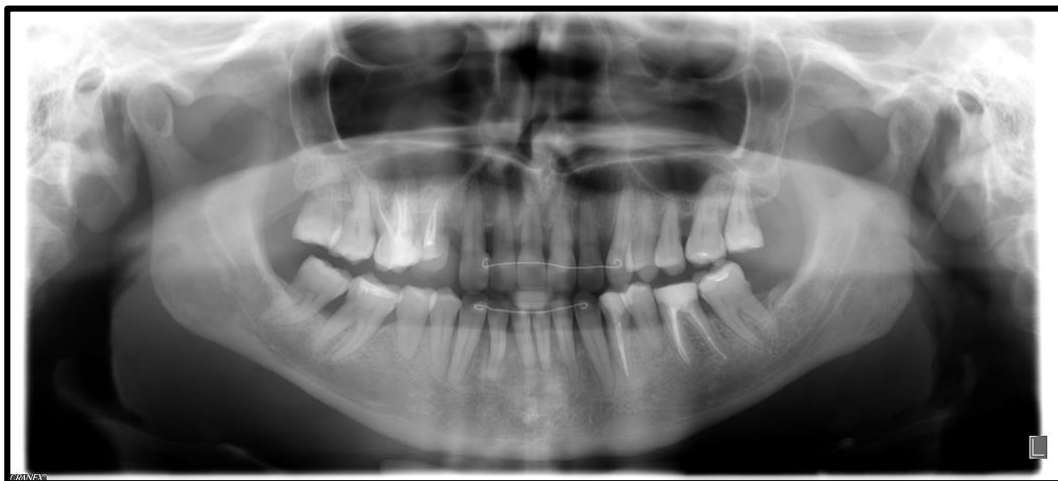Slika 33. Klimavost i protruzija zubi, gubitak kosti i džepovi
Preuzeto: prof. dr. Mladen Šljaj



Slika 34. Ortodontskom terapijom uspostavljen oblik zubnog luka
Preuzeto: prof. dr. Mladen Šljaj



Slika 35. Rtg prije ortodonske terapije
Preuzeto: prof. dr. Mladen Šljaj



Slika 36. Poslije ortodonske terapije vidljivo popravljeno stanje parodonta
Preuzeto: prof. dr. Mladen Šljaj

4. RASPRAVA

U novije vrijeme povećana su očekivanja pacijenata u vezi sa završnim rezultatom stomatološke terapije, a dentalne se prakse mijenjaju u odnosu na nekadašnje kada je doktor radio sve zahvate sam, dok u današnje vrijeme postoje visokospecijalizirane ustanove u kojima je naglašen timski pristup pacijentu. Takav način rada omogućuje profesionalni pristup pacijentu, koji će dobiti najbolji mogući rezultat terapije. Multidisciplinarni, zajednički pristup pacijentovim potrebama definira se kao “interdisciplinarni pristup”(1). Takav pristup vrlo je važan kod pacijenata s kongenitalnim anomalijama te kod odraslih pacijenata koji imaju skeletalnu anomaliju, abradirane zube, stare i loše ispune, nagnute zube, zube koji su migrirali ili supraeruptirali u ekstrakcijske prostore, parodontološke probleme, recesije itd. (2). Uloga ortodonta u interdisciplinarnom pristupu može biti primarna ili sekundarna(3). Primarna uloga javlja se u slučajevima u kojima je ortodontskom pacijentu potrebna dodatna specijalistička terapija od strane protetičara (nedostaje neki zub), restorativnog doktora dentalne medicine (npr. proširivanje zubi zbog Bolton diskrepance), kirurga (kirurško otvaranje impaktiranog zuba). Sekundarna uloga ortodonta u interdisciplinarnom pristupu javlja se u slučajevima u kojima je potrebna ortodontska priprema za neku drugu terapiju (npr. uspravljanje nagnutih zubi i stvaranje prostora za ugradnju implantata ili izradu fiksnog protetskog nadomjestka – mosta).

Sva novija istraživanja ukazuju na to da broj interdisciplinarno obrađenih pacijenata u dentalnoj medicini izrazito raste. Naravno, nisu svi takvi pacijenti

ortodontski, niti im je potrebna i ortodonska osnovna, pomoćna ili pripremna terapija.

Međutim, što je dentalna medicina na višoj razini, to je češće u tim uključen i ortodont.

5. ZAKLJUČAK

Suvremena stomatološka terapija zahtijeva interdisciplinarni pristup stomatološkom pacijentu. Na temelju pažljive analize pacijentove glavne pritužbe (*chief complaint*) potrebno je definirati terapijske ciljeve koji su realni i u skladu s potrebama pacijenta. Stalna interakcija i komunikacija među članovima tima najvažnije su za uspjeh interdisciplinarnе terapije.

6. SAŽETAK

U današnjem svijetu dentalne medicine postoji velika potreba za međusobnom suradnjom različitih specijalističkih područja kako bi se postigli bolji završni rezultati terapije. Suvremena tehnologija koja je danas na raspolaganju specijalistima dentalne medicine pruža nove mogućnosti u postizanju završnog funkcionalnog i estetskog rezultata.

Suradnja oralnog ili maksilofacijalnog kirurga i ortodonta prisutna je u fazi pripreme za ortodontsku terapiju, ali i u tijeku ortodontske terapije. Veće operacije kao što su operacije kongenitalnih anomalija zahtijevaju suradnju s maksilofacijalnim kirurgom.

U slučajevima nedostatka više zubi, često se funkcionalno i estetski dobri rezultati mogu postići samo kombinacijom ortodontcije i protetike.

Današnja suvremena parodontologija, osim preventivno, i kirurški je usmjerena disciplina, koja pomaže ortodontu pri rješavanju estetskih problema. U slučaju agresivnog parodontitisa najbolji je terapijski pristup kombinacija parodontološke i ortodontske terapije. Vrlo je važno kod takvih pacijenata održavati stabilnost rezultata parodontološke terapije, zbog čega je potrebno unaprijed dogovoriti tzv. *follow-up* termine.

Bliska suradnja između parodontologa i ortodonta može osigurati izvrsne rezultate s dugoročnom stabilnošću.

7. SUMMARY

Nowadays, a worldwide need for the collaboration of all fields of dental medicine is recognised, in order to achieve better final results of the therapy. The modern technology available to dentists offers new possibilities of achieving the final functionality and aesthetic results.

Cooperation between the oral and maxillofacial surgeon and orthodontist is present in the preparation phase and during the orthodontic treatment. Larger operations, such as the surgery of congenital anomalies, require cooperation with maxillofacial surgeon.

In cases of lack of teeth, functionally and aesthetically good results can often be achieved only by combining the orthodontics and prosthetics.

Today's modern periodontics is not only preventive, but also a surgery-focused discipline, which helps the orthodontist to solve aesthetic problems. The best therapeutic approach to dealing with aggressive periodontitis is a combination of periodontal and orthodontic treatment. For such patients, it is extremely important to maintain the stability of results of periodontal treatment, which is why it is necessary to make follow-up appointments in advance.

A close cooperation between the periodontist and orthodontist can provide excellent results with long-term stability.

8. LITERATURA

1. Scott P, Fleming P, DiBiase A. An update in adult orthodontics. *Dent Update*. 2007;34:427–8.
2. Savana K, Ansari A, Hamsa PR, Kumar M, Jain A, Singh A. Interdisciplinary Therapy in Orthodontics: An Overview. *Int J Adv Health Sci*. 2014;1(5): 23-31.
3. Musich DR. Assessment and description of the treatment needs of adult patients evaluated for orthodontic therapy. II. Characteristics of the dual provider group. *Int J Adult Orthodon Orthognath Surg*. 1986;1:101–17.
4. Proffit WR, Field HW, Sarver DM. *Contemporary Orthodontics*. 14th ed. Canada: Mosby; 2007.
5. Kokich VO Jr, Kinzer GA, Janakievski J. A multidisciplinary approach to esthetic dentistry. *Dent Clin North Am*. 2007;51(2):487-505.
6. Kokich VG. The craniofacial team. *Am J Orthod Dentofacial Orthop*. 2012;141:353-7
7. Lindhe J, Karring T, Lang N. *Clinical Periodontology and Implant Dentistry*. 4th ed. United Kingdom: Blackwell; 2003.
8. Janakievski J, Kokich VO, Kinzer G. Interdisciplinary collaboration: an approach to optimize outcomes for patients with compromised dental esthetics. *Int J Esthet Dent*. 2015;10(2):302-31.

9. Censi R, Vavassori V, Borgonovo AE, Re D. Esthetic rehabilitation of a severely compromised anterior area: combined periodontal and restorative approach. *Case Rep Dent.* 2014;2:658-60.
10. Kokich VG, Spear FM. Guidelines for managing the orthodontic-restorative patient. *Semin Orthod* 1997; 3: 3-20.
11. Ong MM, Wang HL. Periodontic and orthodontic treatment in adults. *Am J Orthod Dentofacial Orthop.* 2002;122:420–8.
12. Boyd RL, Leggott PJ, Quinn RS, Eakle WS, Chambers D. Periodontal implications of orthodontic treatment in adults with reduced or normal periodontal tissues versus those of adolescents. *Am J Orthod Dentofacial Orthop.* 1989;96:191–8.
13. Newmann MG, Takei HH, Klokkevold PR, Carranza FA. *Clinical Periodontology.* 10th ed. St. Louis: WB Saunders Co; 2006.
14. Tonetti MS, Cortellini P. Case selection and treatment considerations of guided tissue regeneration in deep intrabony defects. *Curr Opin Periodontol.* 1997;4:82–8.
15. Nyman S, Karring T, Bergenholtz G. Bone regeneration in alveolar bone dehiscences produced by jiggling forces. *J Periodontal Res.* 1982;17:316–22.
16. Artun J, Urbye KS. The effect of orthodontic treatment on periodontal bone support in patients with advanced loss of marginal periodontium. *Am J Orthod Dentofacial Orthop.* 1988;93:143–8.
17. Towfighi PP, Brunsvold MA, Storey AT, Arnold RM, Willman DE, McMahan CA. Pathologic migration of anterior teeth in patients with moderate to severe periodontitis. *J Periodontol.* 1997;68:967–72.

18. Re S, Cardaropoli D, Abundo R, Corrente G. Reduction of gingival recession following orthodontic intrusion in periodontally compromised patients. *Orthod Craniofac Res.* 2004;7:35–9.
19. Martinez-Canut P, Carrasquer A, Magán R, Lorca A. A study on factors associated with pathologic tooth migration. *J Clin Periodontol.* 1997;24:492–7.

9. ŽIVOTOPIS

Elia Bišić rođena je 09.02.1988 godine u Puli. Pohađala je OŠ Juraja Dobrile i Prirodoslovno-matematičku gimnaziju Zvane Črnje u Rovinju. Godine 2007. upisuje Stomatološki fakultet Sveučilišta u Zagrebu. Tijekom studija volontira u projektu studenata Stomatološkog fakulteta "Zubić vila", koji se bavi edukacijom predškolske djece o oralnom zdravlju i oralnoj higijeni s ciljem smanjenja dentalnog straha i prevencije karijesa te podizanja svijesti o oralnom zdravlju. Sudjeluje u organizaciji kongresa "S praktičarima otvoreno o praksi 6" u ožujku 2013. Za vrijeme studija počinje raditi kao asistentica u Poliklinici Šlaj – Anić 2014. godine.