

# Implantoprotetska terapija u estetskoj zoni

---

**Grbavac, Anela**

**Master's thesis / Diplomski rad**

**2019**

*Degree Grantor / Ustanova koja je dodijelila akademski / stručni stupanj:* **University of Zagreb, School of Dental Medicine / Sveučilište u Zagrebu, Stomatološki fakultet**

*Permanent link / Trajna poveznica:* <https://um.nsk.hr/um:nbn:hr:127:151828>

*Rights / Prava:* [Attribution-NonCommercial 3.0 Unported / Imenovanje-Nekomercijalno 3.0](#)

*Download date / Datum preuzimanja:* **2024-12-03**



*Repository / Repozitorij:*

[University of Zagreb School of Dental Medicine  
Repository](#)





Sveučilište u Zagrebu

Stomatološki fakultet

Anela Grbavac

# **IMPLANTOPROTETSKA TERAPIJA U ESTETSKOJ ZONI**

DIPLOMSKI RAD

Zagreb, 2019.

Rad je ostvaren u: Zavod za fiksnu protetiku Stomatološkog fakulteta Sveučilišta u Zagrebu

Mentor rada: Joško Viskiće, doc. dr. sc., Stomatološki fakultet Sveučilišta u Zagrebu

Lektor za hrvatski jezika: Tomislav Salopek, prof.

Lektor za engleski jezik: Brankica Grgić Elzner

Sastav Povjerenstva za obranu diplomskog rada:

1. \_\_\_\_\_
2. \_\_\_\_\_
3. \_\_\_\_\_

Datum obrane rada: \_\_\_\_\_

Rad sadržava: 54 stranice

1 tablicu

5 slika

1 CD

Rad je vlastito autorsko djelo koje je napisano potpuno samostalno, uz naznaku izvora drugih autora i dokumenata uporabljenih u radu. Osim ako nije drukčije navedeno, sve ilustracije (tablice, slike i dr.) u radu izvorni su doprinos autora diplomskog rada. Autor je odgovoran za pribavljanje dopuštenja za uporabu ilustracija koje nisu njegov izvorni doprinos, kao i za sve eventualne posljedice koje mogu nastati zbog nedopuštenog preuzimanja ilustracija, odnosno propusta u navođenju njihova podrijetla.

## **Zahvala**

Želim zahvaliti svojoj obitelji na neizmjernom strpljenju, podršci i vjeri u mene. A najveću zahvalu upućujem svojoj majci koja je vjerovala u mene više od mene same i bez koje danas ne bih bila ovo što jesam.

Zahvaljujem svim svojim kolegama, odličnim studentima i budućim doktorima s kojima sam zajedno prolazila teške trenutke studiranja. Posebna hvala mojim prijateljicama, Elizabet i Andrei, koje su svojom pozitivom i potporom bile dodatna motivacija tijekom ovih šest godina.

Velika hvala i članovima ordinacije dentalne medicine „DentA Centar“ koji su mi, posljednje tri godine moga studiranja, prenijeli korisna znanja i koji su postali uzor u mojem budućem radu.

Također zahvaljujem svom mentoru, docentu Jošku Viskiću, na velikoj pomoći i stručnim savjetima tijekom izrade diplomskog rada.

## **Implantoprotetska terapija u estetskoj zoni**

### **Sažetak**

Implantoprotetska terapija u estetskoj zoni karakterizirana je složenim i dugotrajnim terapijskim protokolom koji zahtijeva multidisciplinarni pristup uz preciznu analizu, dijagnostiku, izradu plana terapije te njezino provođenje. Oralni kirurg i protetičar u suradnji sa zubnim tehničarom moraju integrirati svoja znanja i vještine u svrhu postizanja estetski i funkcionalno zadovoljavajućih rezultata. S obzirom na veliku varijabilnost izgleda osmijeha svakog pacijenta, individualan je pristup ključan te zahtijeva detaljan klinički pregled uz analizu *Cone Beam Computed Tomography* (CBCT) snimke. Trodimenzionalna CBCT snimka omogućuje pravilno pozicioniranje implantata u svim dimenzijama, što uvelike utječe na terapijski ishod s estetskog, ali i funkcijskog stajališta. Nakon adekvatno obavljene implantacije, a time i završene kirurške faze terapije, na snagu stupa specijalist stomatološke protetike. Kako bi pacijentu u vrijeme trajanja cjelokupnoga terapijskog protokola osigurao prihvatljiv izgled osmijeha te kako bi omogućio modelaciju izlaznoga profila, on pristupa izradi privremenog nadomjestka. Faza modelacije izlaznog profila periimplantatnih tkiva ključan je čimbenik za zadovoljavanje zahtjeva „crvene” estetike. Postignuti oblik izlaznog profila registrira se i prenosi u zubotehnički laboratorij otisnim postupkom uz individualiziran otisni transfer. Kako bi se udovoljilo zahtjevima „bije” estetike, najveća se pozornost obraća se na izbor materijala čijom se uporabom mogu izraditi nadomjestci koji svojim izgledom oponašaju optička obilježja prirodnih zuba. Stoga se u estetskoj zoni za izradu individualne implantatne nadogradnje prednost daje cirkonijoksidnoj keramici zbog dobrih mehaničkih i estetskih svojstava. Materijal izbora za izradu krunice u estetskoj je zoni litijdisilikatna keramika zbog svojih iznimnih optičkih obilježja. Konačan rezultat terapije mora osigurati potpun sklad između protetskog nadomjestka na implantatu, periimplantatnih tkiva te prirodnih zuba, odnosno potpuno zadovoljenu „crveno-bijelu“ estetiku.

**Ključne riječi:** implantoprotetska terapija; implantat; estetska zona; izlazni profil; protetski nadomjestak; crveno-bijela estetika

## **Dental implant therapy in the aesthetic zone**

### **Summary**

Dental implant therapy in the aesthetic zone is characterized by a complex and long-lasting therapeutic protocol that requires a multidisciplinary approach with precise analysis, diagnostics, development of the treatment plan and its implementation. An oral surgeon and prosthetist, in collaboration with a dental technician, must incorporate their knowledge and skills in order to achieve aesthetically and functionally satisfactory results. Concerning the large variety of different smiles of each patient, the crucial thing is a personalized approach and it requires a detailed clinical examination with analysis of Cone Beam Computed Tomography (CBCT) image. Three-dimensional CBCT image enables the correct positioning of the implant in all dimensions, which greatly affects the therapeutic outcome from the aesthetic as well as functional point of view. After an adequately performed implantation which completes the surgical phase of therapy, a specialist in dental prosthetics starts his part of the job. In order to provide the patient an acceptable appearance during the entire therapeutic protocol, and also to allow modelling of the output profile, the specialist initiates making of a temporary replacement. The modeling phase of the output profile of surrounding tissue is the key factor in meeting the requirements of the "red" aesthetics. The achieved shape of the output profile is registered and transferred to the dental laboratory by an imprint procedure with an individualized imprint transfer. In order to meet the requirements of the "white" aesthetics, the greatest attention is paid to the choice of materials that can be used to make substitutes that in appearance resemble the optical properties of natural teeth. Therefore, in the aesthetic zone of making individual implant upgrades zirconium-oxide ceramics is preferred due to their good mechanical and aesthetic properties. The material for making the dental crown in the aesthetic zone is lithium di-silicate ceramics due to its exceptional optical properties. The final result of therapy must ensure complete harmony among the prosthetic implant replacement, the tissues that surround the implants and the natural teeth.

**Keywords:** dental implant therapy; implant; aesthetic zone; emergence profile; red and white aesthetics

## SADRŽAJ

1.	UVOD .....	1
2.	PROCJENA ESTETSKOG RIZIKA .....	4
2.1.	Medicinski status .....	6
2.2.	Navike pušenja .....	6
2.3.	Linija osmijeha .....	7
2.4.	Širina bezubog prostora .....	8
2.5.	Oblik zubne krune .....	10
2.6.	Restaurativni status susjednog zuba .....	10
2.7.	Gingivni biotip.....	11
2.8.	Infekcija uz implantat .....	12
2.9.	Anatomija mekih tkiva .....	12
2.10.	Anatomija alveolarnoga grebena .....	13
2.11.	Visina kosti oko susjednih zuba.....	13
2.12.	Debljina bukalne stijenke alveolarnoga grebena .....	14
2.13.	Pacijentova očekivanja.....	15
3.	BIOLOGIJA PERIIMPLANTATNOGA TKIVA .....	16
3.1.	Biološka širina .....	17
3.2.	Biološko-mehanička obilježlja periimplantatnih tkiva.....	18
3.3.	Posljedice za parodont nakon ekstrakcije zuba .....	18
4.	OPĆA OBILJEŽLJA I DIJELOVI IMPLANTATA .....	19
4.1.	Dijelovi implantata .....	20
4.1.1.	Implantatno tijelo .....	20
4.1.2.	Implantatna nadogradnja .....	22
4.1.2.1.	Podjela prema materijalu izrade.....	23
4.1.2.2.	Podjela s obzirom na način dosjeda nadogradnje u implantatu.....	24
4.1.2.3.	Podjela s obzirom na način dosjeda nadogradnje s protetskom strukturom.....	24
4.1.2.4.	Podjela s obzirom na kut implantatne nadogradnje.....	24
4.1.2.5.	Podjela po načinu izrade.....	25
4.1.2.6.	Podjela implantatnih nadogradnji prema trajnosti.....	25
4.1.3.	Vijak implantata .....	26
4.1.4.	Protetička suprastruktura.....	26
5.	PLANIRANJE I PRAVILA POZICIONIRANJA IMPLANTATA .....	28
5.1.	Digitalno planiranje terapije .....	29

5.2. Pravila pozicioniranja implantata .....	30
5.2.1. Tri su načina pozicioniranja implantata s obzirom na alveolarnu kost: .....	30
5.2.2. Pravilno pozicioniranje implantata ostvaruje se u 3 dimenzije: .....	31
5.2.2.1. Meziodistalna pozicija .....	31
5.2.2.2. Apikokoronarna pozicija .....	32
5.2.2.3. Orofacijalna pozicija .....	32
6. IZVEDBENA FAZA TERAPIJE .....	34
6.1. Izlazni profil .....	35
6.1.1. Privremeni protetski nadomjestak .....	36
6.1.1.1. Privremeni nadomjestci prije postavljanja implantata .....	36
6.1.1.2. Privremeni nadomjesti nakon postavljanja implantacije .....	37
6.1.2. Imedijatno opterećenje .....	38
6.2. Otisni postupak na implantatima .....	39
7. RASPRAVA .....	41
8. ZAKLJUČAK .....	46
9. LITERATURA .....	48
10. ŽIVOTOPIS .....	53



## **Popis skraćenica**

CAD/CAM – engl. *Computer-aided design/computer-aided manufacturing*

CBCT – *Cone-beam* kompjutorizirana tomografija (engl. *Cone beam computed tomography*)

mm – milimetar

RTG – rendgen

3D – trodimenzionalni



Estetsku zonu, objektivno gledajući, definiramo kao dentoalveolarni segment koji je vidljiv pri punom osmijehu, a subjektivno čini područje koje je od estetske važnosti samom pacijentu. S obzirom na izloženost i vidljivost navedenog segmenta pri osmijehu, ali i u uobičajenoj svakodnevnoj komunikaciji pacijenta, suvremena dentalna medicina danas nudi brojne i vrlo učinkovite terapijske mogućnosti rješavanja nedostatka jedne ili više žvačnih jedinica (1). Nedostatak zuba uzrokovan kongenitalnom hipodoncijom, ekstrakcijom ili traumom, obično je praćen promjenama na koštanim i mekotkivnim strukturama koje se također terapijom moraju korigirati kako bi se postigao estetski i funkcionalno zadovoljavajući rezultat (2).

Odluka o implantoprotetskoj ili konvencionalnoj fiksno-protetskoj terapiji donosi se tek nakon detaljne kliničke i radiološke analize, pri čemu se u obzir uzimaju brojni parametri kao što su količina kosti u vertikalnoj i horizontalnoj dimeziji, meziodistalna dimenzija bezubog dijela grebena i dr. Osim toga, važno je razmotriti prednosti i nedostatke koji su karakteristični za ove dvije vrste terapijskih mogućnosti sanacije nedostatka zvačnih jedinica, jer i oni utječu na odluku o cjelokupnom planu terapije individualno za svakog pacijenta. Glavni problem kod konvencionalnih fiksnih nadomjestaka jest potreba za brušenjem susjednih zuba, što sa sobom nosi niz potencijalnih komplikacija, a prednost im je jednostavnija i brža terapija uz mnogo nižu cijenu te predvidljiviji konačan rezultat. Implantoprotetska terapija nudi prednost s funkcijskog i preventivnog stajališta, ne zahtijeva brušenje intaktnih zuba, ali je mnogo složenija, dugotrajnija, skuplja te nosi određen rizik zbog implantokirurškog zahvata. Stoga joj se u estetskoj zoni prednost najčešće daje pri nedostatku jednog zuba u potpunom i intaktnom zubnom nizu (3).

Iako većina studija pokazuje uspješnost implantoprotetske terapije s više od 95 %, uglavnom se te studije odnose na uspješnu osteointegraciju (4). No zadržavanje samog implantata u kosti te udovoljavanje funkcionalnim zahtjevima ne znači nužno i estetsku rehabilitaciju koja je primarna u frontalnoj regiji. Stoga suvremeni koncepti planiranja i provođenja implantoprotetske terapije nisu usmjereni samo na funkciju i dugoročnu stabilnost nadomjestka nego i na postizanje tzv. crveno-bijele estetike. „Crvena estetika“ usmjerena je na oblikovanje izlaznoga profila, tj. na rekonstrukciju mekih tkiva te postizanje optimalnog volumena, razine i tijeka gingive. Za zadovoljavanje „bijele estetike“ bitni su boja, oblik, veličina te optička obilježja budućeg nadomjestka koji se mora skladno uklopiti s prisutnim prirodnim zubima, ali i preiimplantatnim tkivima tako da izgleda kao da „izrasta“ iz njih.

Zbog iznimno visokih estetskih zahtjeva i težnje za savršenim oponašanjem prirodnog izgleda te postizanja harmonije s prisutnim zubima i mekim tkivima, terapijski protokoli sanacije frontalne regije zahtijevaju multidisciplinarni pristup uz suradnju oralnog kirurga, protetičara, parodontologa, zubnog tehničara s preciznom dijagnostikom, izradom plana terapije i procjenom potencijalnog rizika i ishoda. Također, svaki korak u terapiji mora biti precizno i stručno proveden kako bi se rizik od estetski kompromitiranog konačnog rezultata sveo na minimum, jer mogućnosti za prikrivanjem potencijalnih pogrešaka u estetskom segmentu nema.

Zbog svega navedenog implantoprotetska terapija u estetskoj zoni veliki je izazov jer svaka pogreška, bilo kirurga bilo protetičara, bit će vidljiva te će rezultirati estetskim neuspjehom.

Svrha je ovog rada naglasiti važnost estetske komponente u implantoprotetskoj rehabilitaciji estetske zone te istaknuti sve elemente terapije koji moraju biti zadovoljeni kako bi se postigao funkcionalno i estetski optimalan rezultat kojim će biti zadovoljan i pacijent i terapeut.

## **2. PROCJENA ESTETSKOG RIZIKA**

Ovisno o obliku i konveksnosti zubnog luka, kao i o veličini, dužini i položaju usnica, estetska zona može obuhvaćati relativno usko područje od očnjaka do očnjaka ili šire područje od pretkutnjaka desnoga kvadranta do pretkutnjaka lijevoga kvadranta. S obzirom na to da brojni elementi oralne i perioralne regije individualno utječu na opća obilježja estetskog segmenta svakoga pojedinog pacijenta, postoji velik broj varijacija u izgledu tog segmenta, što zahtijeva detaljnu analizu, dijagnostiku i, u skladu s tim, izradu plana i provođenje terapije.

Kako bi pomogli kliničarima u dijagnostici i izradi plana implantoprotetske terapije u estetskoj zoni, Martin i Levine opisali su tablicu procjene estetskog rizika u kojoj su predočeni parametri ključni i za konačan uspjeh terapije (1).

U pripremnoj fazi, prije početka terapije, potrebno je analizirati sve čimbenike estetskog rizika direktno na pacijentu kako bi se izbjegle potencijalne komplikacije tijekom, ali i nakon terapije te moguće pacijentovo nezadovoljstvo.

Estetski čimbenici rizika prikazani su u sljedećoj tablici:

Tablica 1. Procjena estetskog rizika (1)

Estetski faktori rizika	Niski	Srednji	Visoki
MEDICINSKI STATUS	Zdrav pacijent		Komprimiran imunološki sustav
NAVIKE PUŠENJA	Nepušač	Blagi pušač (<10 cigareta/dan)	Teški pušač (>10 cigareta/dan)
LINIJA OSMIJEHA ŠIRINA BEZUBOG PROSTORA	Niski 1 zub ( $\geq 7$ mm)	Srednji 1 zub (<7 mm)	Visoki 2 zuba ili više
OBLIK KRUNE ZUBA	Pravokutan		Trokutasti oblik
RESTAURATIVNI STATUS SUSJEDNOG ZUBA	Intaktan		Restaurirani
GINGIVNI BIOTIP	Debeli	Srednji	Tanki
INFEKCIJA UZ IMPLANTAT	Nema	Kronična	Akutna
ANATOMIJA MEKIH TKIVA	Intaktno meko tkivo		Defekti mekog tkiva
ANATOMIJA ALVEOLARNOG GREBENA	Alveolarni greben bez koštanog manjka	Horizontalni nedostatak kosti	Vertikalni nedostatak kosti (nedostatak visine grebena)
VISINA KOSTI SUSJEDNOG ZUBA	$\leq 5$ mm do kontaktne točke	5.5 do 6.5 mm do kontaktne točke	$\geq 7$ mm do kontaktne točke
DEBLJINA BUKALNE STIJENKE ALVEOLARNOG GREBENA	$\geq 1$ mm		$\leq 1$ mm
PACIJENTOVA OČEKIVANJA	Realna očekivanja		Nerealna; visoka očekivanja

## **2.1. Medicinski status**

Detaljna općemedicinska anamneza vrlo je važna kako bismo dobili uvid u pacijentovo cjelokupno zdravstveno stanje, da bi se predvidjele moguće komplikacije te maksimalno smanjio rizik od neželjenih rezultata terapije. Bolesti koje znače rizik za tijek i ishod terapije različiti su oblici krvnih diskrazija, dijabetes, zloćudne bolesti koje se liječe radioterapijom, imunokompromitirani bolesnici te bolesnici koji su zbog bolesti respiratornog sustava pod terapijom kortikosteroidnim inhalatorima (5). U navedenim situacijama možemo očekivati otežano i nepredvidljivo cijeljenje nakon provednoga kirurškog zahvata. Vrlo ozbiljne komplikacije u cijeljenju kosti mogu se razviti i u pacijenata koji zbog osteoporoze uzimaju bisfosfonatnu terapiju ili druge antiresorptivne lijekove koji mogu uzrokovati avaskularnu nekrozu sluznice i osteonekrozu čeljusnih kostiju (6). Stoga takva skupina bolesnika predstavlja apsolutnu kontraindikaciju za provođenje implantoprotetske terapije.

Pacijenti na terapiji lijekovima koji uzrokuju hiperplaziju gingive kao što su imunosupresivi (ciklosporin), antikonvulzivi (fenitoin) i blokatori kalcijevih kanala (nifedipin), također čine rizičnu skupinu za implantoprotetsku terapiju zbog gotovo nemogućeg postizanja estetskog sklada mekih periimplantatnih tkiva (7). Zbog toga se kod njih prije početka provođenja terapijskoga protokola predlaže primjena odgovarajućega zamjenskog lijeka koji ne utječe na izgled gingive.

## **2.2. Navike pušenja**

Pušenje nije apsolutna kontraindikacija za implantoprotetsku terapiju, no dokazano je da je kod pušača rizik od periimplantitisa i gubitka marginalne kosti veći nego u nepušača (8). Osim toga, duhanski dim uzrokuje toplinsku i kemijsku iritaciju sluznice usne šupljine, smanjuje njezinu prokrvljenost zbog inicirane vazokonstrikcije, što se negativno odražava na proces cijeljenja i potencijalno uzrokuje komplikacije nakon kirurškog zahvata. Zbog toga je pacijenta pušača važno upozoriti na povećan rizik od gubitka implantata i nepoželjnih reakcija u tijeku cijeljenja.

### 2.3. Linija osmijeha

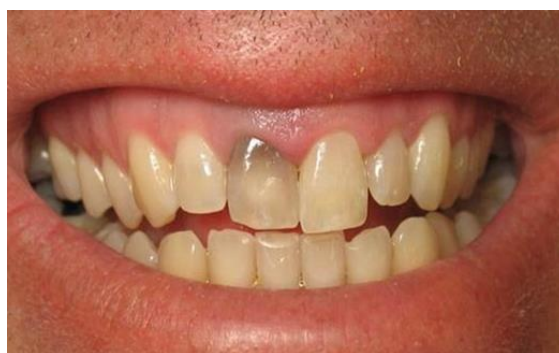Najvažniji čimbenici pri proučavanju estetske zone jesu oblik, dužina i položaj gornje usnice te njezin odnos prema dentoalveolarnim strukturama frontalne regije. Sam položaj usnice uvjetovan je prisutnošću zuba i potpornih struktura, a određuje se kada su svi mišići opušteni, dakle pri govoru, blagom osmijehu i punom osmijehu.

Razlikujemo tri tipa položaja linije osmijeha:

- niska linija osmijeha
- srednja linija osmijeha
- visoka linija osmijeha.

Navedene kategorije definiraju odnos gornje usnice te vidljivost kliničkih kruna i gingive.

Kod visokog položaja usnice pri jakom osmijehu potpuno su vidljive kliničke krune sjekutića s većim dijelom pripadajuće gingive (4 – 5 mm), zbog čega je ovakva situacija najveći izazov za terapeuta (Slika 1.). Pacijenti koji pripadaju ovoj kategoriji imaju povećan estetski rizik jer moramo očuvati mikrogingivnu simetriju zuba i implantata pa su potrebni detaljno kirurško planiranje i provođenje terapijskoga protokola, oblikovanje izlaznog profila, kao i odabir estetske, bijele implantatne nadogradnje i protetske suprastrukture sa svrhom postizanja adekvatnih estetskih rezultata. Ako je uz visoko položenu liniju osmijeha, tzv. *gummy smile*, prisutan i tanki biotip gingive, situacija postaje terapijski još zahtjevnija i estetski rizičnija. Posljedično tomu, može doći od prosijavanja sive boje titanske implantatne nadogradnje pa u takvim slučajevima prednost treba dati potpuno cirkonijoksidnim ili kombinirano cirkonijoksidnim nadogradnjama s titanskom bazom kako bi se umanjio estetski rizik. Osim toga, tanki biotip gingive pokazuje veću sklonost recesijama koje u ovoj skupini pacijenata ne mogu biti zamaskirane i prekrivene usnicom.



Slika 1. Visoko položena linija osmijeha. Preuzeto uz dopuštenje autora: Luka Stojić, dr. med. dent.



Pri srednjem položaju linije osmijeha u stanju fiziološkog mirovanja vidljiva su 1 – 3 mm incizalne trećine kliničkih kruna prednjih zuba, dok se pri jačem osmijehu pojas vidljivosti širi otkrivajući vrhove interdentalnih papila zajedno s uskim pojasom marginalne gingive. U implantoprotetskoj terapiji u ovoj skupini pacijenata moramo osigurati potpunu rekonstrukciju interdentalne papile kako bismo izbjegli nastanak neestetskih, tzv. crnih trokuta. Pozornost svakako treba posvetiti i pravilnom odabiru oblika, veličine i boje protetske suprastrukture koja će svojim optičkim obilježjima postići harmoničan odnos s prisutnim zubima maksimalno oponašajući njihova prirodna obilježja.

Pri niskom položaju gornje usnice potpuno je prekrivena marginalna gingiva s interdentalnim papilama, zubi se jedva vide u stanju fiziološkog mirovanja, a njihova je vidljivost znatno smanjena i pri osmijehu. Ovakva je situacija češća u pacijenata koji prirodno imaju dužu gornju usnicu, kao i u starijih pacijenata zbog oslabljena tonusa m. orbicularis oris. Stoga u ovoj kategoriji pacijenata postoji mnogo manji estetski rizik od ishoda terapije jer postoji mogućnost maskiranja eventualnih nedostataka preimplantatnih mekih tkiva položajem gornje usnice.

#### **2.4. Širina bezubog prostora**

Pri donošenju odluke o implantoprotetskoj terapiji raspoloživi bezubi prostor definira broj mogućih implantata, a oni određuju vrstu protetskog nadomjestka. Usto, širina bezuboga prostora bitan je čimbenik pri odluci između implantoprotetske i konvencionalne, fiksnoprotetske terapije.

U slučaju nedostatka jednog zuba u estetskoj zoni potrebno je zadovoljiti nekoliko parametara kako bi se smanjio estetski rizik, a to su:

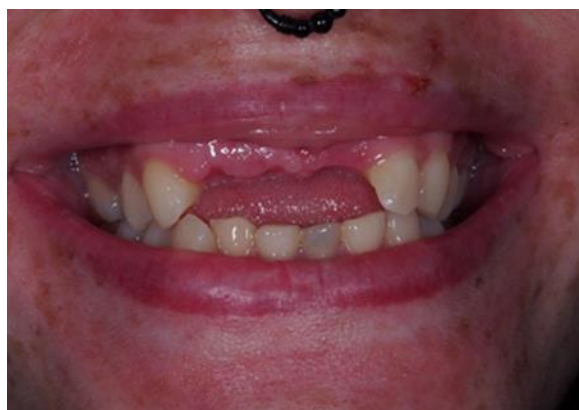a) meziodistalna širina bezubog prostora

Podrazumijeva raspoloživi prostor između dvaju zuba u koji moramo smjestiti budući implantoprotetski nadomjestak. Naime, da bi se sačuvala interproksimalna kost koja čini osnovu za rekonstrukciju interdentalne papile, taj prostor mora omogućiti smještaj implantata na udaljenosti od minimalno 1,5 mm od susjednog zuba (3). U suprotnom će doći do resorpcije interproksimalne kosti i povlačenja interdentalne papile uz loš estetski dojam zbog stvaranja „crnih trokuta“ u interdentalnom području.

b) udaljenost od vrha alveolarne kosti od kontaktne točke

Ta se udaljenost odnosi na razmak između vrha alveolarnoga grebena i kontaktne točke između zuba i budućega protetskog nadomjestka na implanatu koja bi trebala biti do 5 mm kako bi se vođenom tkivnom regeneracijom postigle rekonstrukcija i migracija interdentalne papile do zadane kontaktne točke.

Pri nedostatku dvaju ili više zuba u fronti povećava se estetski rizik ponajprije zbog nepredvidljivosti ponašanja mekog i koštanog tkiva, ali i otežanog uspostavljanja simetričnih odnosa (Slika 2.). Odlučujući čimbenik u odabiru broja implantata jest širina bezubog prostora, pri čemu je potrebno poštovati razmak koji između dvaju implantata mora biti 3 mm, a između implantata i prirodnog zuba 1,5 mm. Ako, primjerice, u bezubom prostoru u kojemu nedostaju tri zuba nije moguće poštovati navedene razmake, ne mogu se izraditi zasebne krunice na implantatima, nego prednost valja dati mostu. To u estetskoj zoni može značiti da se, u slučaju nedostatka očnjaka i bočnoga sjekutića, implantat ugrađuje na položaj očnjaka te se izrađuje privjesni most kojim se nadomješta sjekutić (3). U takvoj se situaciji međučlanom, u pravilu, jednostavnije postiže estetski rezultat nego implantatom. Ako se u navedenoj situaciji ugrade dva implantata, zbog nepoštovanja zadanih razmaka između dvaju implantata te implantata i zuba, nastaje gubitak potporne interproksimalne kosti i interdentalne papile uz narušenu crveno-bijelu estetiku.



Slika 2. Produžen bezubi prostor u estetskoj zoni. Preuzeto uz dopuštenje autora: Luka Stojić, dr. med. dent.

## 2.5. Oblik zubne krune

Jedan od bitnih čimbenika za uspjeh implantoprotetske rehabilitacije jest i tzv. bijela estetika. Kako bi ona bila zadovoljena, potrebno je najprije odabrati odgovarajući materijal za izradu protetske suprastrukture te njezinu veličinu, oblik, boju te optička obilježja prilagoditi izgledu prisutnih prirodnih zuba kako bi se ostvario harmoničan izgled estetske zone, ali i cjelokupnog pacijentova osmijeha.

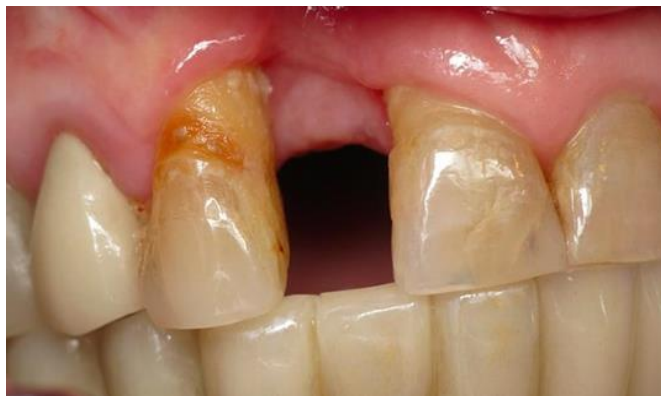Razlikujemo tri osnova oblika zuba:

- trokutasti
- ovoidni
- kvadratični.

S estetskoga gledišta, najveći su izazov trokutasti zubi jer su najčešće udruženi s tankim biotipom gingive i izraženim gracilnim papilama (9). U takvim situacijama u implantoprotetskoj terapiji otežana je rekonstrukcija periimplantatnih mekih tkiva s interdentalnom papilom, zbog čega crveno-bijela estetika vrlo često može biti nezadovoljavajuća.

## 2.6. Restaurativni status susjednog zuba

Status susjednih zuba koji omeđuju bezubi prostor, gdje se planira implantoprotetska opskrba, također ima utjecaj na završnu estetiku cjelokupnog nadomjestka. Vrlo često taj status utječe na izradu i odabir cjelokupnoga terapijskoga plana, poglavito ako i ti zubi zahtijevaju protetsku opskrbu sa svrhom postizanja završnoga zadovoljavajućeg estetskog sklada. Isto tako, parodontološki kompromitirani zubi te stari, dotrajali fiksni protetski nadomjestci imaju važnu ulogu u procjeni rizika i odabiru terapijskoga plana (Slika 3.). Ako su zubi intaktni, to ne znači da nema estetskog rizika. Štoviše, uspjeh terapije ovisi o njihovu obliku, boji, translucenciji i drugim optičkim obilježjima, što pred zubnog tehničara stavlja određen izazov pri izradi protetske suprastrukture kojom nastoji što više oponašati prirodna obilježja. Upravo zbog navedenog, ako je status susjednih zuba nezadovoljavajući, potrebno ih je sanirati konzervativno ili protetski.



Slika 3. Restaurativni status susjednih zuba. Preuzeto uz dopuštenje autora: Luka Stojić, dr. med. dent.

## 2.7. Gingivni biotip

Gingiva je dio mastikatorne sluznice usne šupljine, a dijeli se na pomičnu i pričvrсну gingivu s interdentalnim papilama. Pričvrсна gingiva okružuje područje vrata zuba, a interdentalne papile popunjavaju prostore između susjednih zuba, pri čemu im je oblik određen širinom interproksimalnih prostora, položajem kontaktne točke, količinom interproksimalne potporne kosti te tijekom caklinsko-cementnoga spojišta.

Pojam biotip podrazumijeva debljinu, strukturu te opći izgled gingive, a dijeli se na debeli gingivni biotip ravnijeg tijeka, te tanki biotip s izraženijim, valovitim tijekom.

Debelom je biotipu svojstven širok i debeo pojas pričvrсне sluznice. Karakteristične su široke i apikalnije smještene kontaktne plohe s plosnatim i „zdepastim“ papilama te kvadratnim oblikom zuba (10, 11). U podlozi tog biotipa nalazi se debelo koštano tkivo, a sklonost je recesiji mala, što je znatna prednost u implantoprotetskoj rehabilitaciji poglavito estetske zone. Osim toga, debeo sloj gingivnoga tkiva odlično prekriva boju implantata i metalnih subgingivnih elemenata, što uvelike umanjuje estetski rizik. Prednost je i to što takav biotip pogoduje dugoročnoj stabilnosti implantata, dok se kao nedostatak navodi veća sklonost stvaranju ožiljaka nakon kirurških zahvata (3).

S implantoprotetskoga stajališta debeli je gingivni biotip predstavlja najmanji estetski rizik upravo zbog već navedenoga smanjenog rizika od recesija i mogućnosti maskiranja sive boje implantata, a primarno je cijeljenje rane zbog jače vaskularizacije bolje (11).

Tanki biotip gingive obilježava tanko, mekano tkivo s viskom i gracilnim interdentalnim papilama koje cjelokupnoj marginalnoj gingivi daju valovit izgled. U podlozi se nalazi tanka kost, a zbog male debljine gingiva je prozirnija. Aproksimalne kontaktne plohe manje su površine, smještene incizalnije te su udružene sa zubima trokutasta oblika (12). Takvo tanko i krhko tkivo pogoduje lakšem oblikovanju prirodnih papila i izlaznog profila, no postoji opasnost od pojave recesija, te prosijavanja sive boje implantatnih subgingivnih dijelova, što čini estetski rizik, poglavito pri udruženosti ovakvog biotipa s visoko položenom linijom osmijeha. Kako bi se osigurali dugoročno funkcionalno i estetski stabilni rezultati, pri takvom biotipu potrebno je posebnu pozornost obratiti pozicioniranju implantata, debljini bukalne koštane stijenke, materijalu te tehničkoj izvedbi krunice u odgovarajući oblik. Stoga se preporučuje pozicioniranje implantata palatinalnije kako bismo omogućili da meko i tvrdo tkivo maksimalno prekriju implantat, a kao materijal izbora za izradu implantatne nadogradnje i protetske suprastrukture preporučuje se cirkonijoksidna keramika (13).

## **2.8. Infekcija uz implantat**

Upala na mjestu implantacije ili oko susjednog zuba veliki je rizik za estetski ishod terapije. Prisutnost lokalne infekcija poput parodontitisa, posttraumatskih ili endodontskih lezija, može se negativno odraziti na cijeljenje mekih i tvrdih tkiva u području budućega planiranog implantokirurškog zahvata. Svaka upala mora biti sanirana prije početka terapije kako ne bi uzrokovala gubitak tkiva (14).

U pacijenata koji su bili pod terapijom parodontitisa i koji su parodontološki sanirani implantoprotetska terapija nije kontraindicirana, ali trebaju biti upozoreni na povećan rizik od gubitka implantata, kao i na veću sklonost pojavi periimplantitisa. Upravo zbog toga, navedenu skupinu pacijenata moramo redovito kontrolirati te pažljivo provoditi parodontu terapiju u svrhu osiguravanja trajnosti implantoprotetskog nadomjestka.

## **2.9. Anatomija mekih tkiva**

Pregled mekih tkiva odnosi se na vizualnu procjenu položaja i simetrije gingivnih zenita te interdentalnih papila. Ako su prisutni defekti u obliku recesija ili amalgamskih tetovaža, potrebno je razmotriti mogu li se riješiti prije ili u vrijeme implantacije.

Kada su u pitanju meka tkiva, za uspjeh implantološke terapije u estetskoj zoni bitno je istaknuti dvije stvari. Prva se odnosi na atraumatski oralnokirurški pristup kojim se izbjegava cijeljenje ožiljkastim tkivom, jer ono otežava zadovoljavajuće oblikovanje periimplantatnoga mekoga tkiva. Druga, ali ne manje bitna stvar, jest osigurati dovoljnu horizontalnu i vertikalnu količinu kosti oko implantata kako bi se pružila adekvatna potpora mekom tkivu s ciljem postizanja željene estetike.

## **2.10. Anatomija alveolarnoga grebena**

Gubitak zuba praćen je vertikalnim i/ili horizontalnim resorptivnim procesima kosti koji utječu na promjenu anatomsko-morfoloških obilježja alveolarnoga grebena, a time i estetskog i funkcijskog ishoda implantoprotetske terapije. Resorpcija se smatra fiziološkom pojavom nakon gubitka zuba, a može biti izraženija u slučaju prethodne parodontne bolesti, traume ili traumatske i nestručne ekstrakcije zuba.

Vertikalna resorpcija, koja dovodi do nedostatka visine alveolarnoga grebena, općenito je veći estetski rizik jer su kirurške metode augmentacije u vertikalnoj dimenziji kompleksnije i samim time nepredvidive. Pri horizontalnoj resorpciji smanjena je širina grebena, što može biti problem s obzirom na promjer implantata. No takve se situacije rješavaju s pomoću različitih horizontalnih metoda augmentacije koje imaju relativno bolji rezultat od onih u vertikali.

Kod većega bezubog prostora pojavljuje se problem kada atrofični greben okružuje gingiva tanja negoli ona koja okružuje zdrave zube. Budući da implantat nije okružen alveolarnom kosti koja inače kod zdravih zuba prati caklinsko-cementno spojište formirajući interproksimalnu kost koja svojom visinom pruža potporu i formira papilu, postoji velika vjerojatnost pojave tzv. crnih trokuta u interdentalnim prostorima. Neki autori savjetuju uporabu ružičaste keramike (*Pink Power Concept*), što svakako treba uzeti u obzir (15).

## **2.11. Visina kosti oko susjednih zuba**

U slučaju gubitka jednog zuba u estetskoj zoni, koji planiramo nadoknaditi implantatom, vrlo je važno očuvati interproksimalno meko tkivo između prirodnog zuba i budućega protetskog nadomjestka na implantatu. Mogućnost očuvanja toga mekog tkiva ovisi isključivo o razini

potporne interproksimalne kosti. Naime, što je resorpcija interproksimalne kosti u vertikali veća, veća je vjerojatnost pojave neestetskih „crnih trokuta“. Različita istraživanja pokazuju da, ako je udaljenost između vrha interproksimalne kosti i kontaktne točke između prisutnog zuba i protetskog nadomjestka na implantatu  $\leq 5$  mm, papila je prisutna u gotovo 100 % slučajeva. Pri udaljenosti  $\leq 6$  mm taj se postotak smanjuje na 50%, a u slučaju udaljenosti  $\leq 7$  mm papila je bila prisutna u samo 27 % slučajeva (16).

Iz navedenog proizlazi da pri nadoknadi jednog zuba implantatom u estetskoj zoni minimalna udaljenost implantata od zuba mora biti 1,5 mm kako bi se očuvali interproksimalna kost i meko tkivo potrebno za formiranje interdentalne papile. Usto, dodatni preduvjet za rekonstrukciju papile jest kontaktna točka između zuba i protetskog nadomjestka na adekvatnoj visini, tj. njezina udaljenost od vrha interproksimalne kosti koja, kao što je već navedeno, mora biti  $\leq 5$  mm.

Ako je riječ o većemu bezubom prostoru u estetskoj zoni koji zahtijeva postavljanje dvaju ili više implantata, rekonstrukcija papile otežana je zbog mogućnosti preklapanja resorpcija interproksimalne kosti oko dvaju susjednih implantata. U tom slučaju preporučuje se udaljenost od 3 mm između implantata kako bi se sačuvala interproksimalna kost između dvaju implantata, a samim time i mogućnost da zadržimo papilu (16).

## **2.12. Debljina bukalne stijenke alveolarnoga grebena**

Pri određivanju estetskog rizika vrlo je bitan element debljina bukalne koštane stijenke, poglavito u pacijenata u kojih planiramo ekstrakciju zuba u estetskoj zoni uz istodobnu ugradnju implantata.

U takvim je situacijama nužno napraviti CBCT snimku područja te odrediti debljinu koštane stijenke. Ako je ta debljina manja od 1 mm, postoji realna mogućnost da će doći do vertikalne resorpcije i time nezadovoljavajućih rezultata terapije (17).

Upravo zbog navedenog danas se razvijaju kirurške tehnike čiji je osnovni cilj očuvati bukalnu koštanu stijenku sa svrhom postizanja vrhunskoga estetskog rezultata, a jedna od takvih tehnika jest tzv. *socket shield* tehnika.

### **2.13. Pacijentova očekivanja**

Nakon što su objektivno sagledani svi čimbenici rizika, bitan su čimbenik i pacijentova osobna očekivanja od terapije, što također moramo uzeti u obzir. Ozbiljan problem može se pojaviti u pacijenata s visokim estetskim rizikom koji imaju nerealne estetske zahtjeve. U takvim situacijama, prije početka terapije, nužno je objasniti i predočiti pacijentu stvarne mogućnosti terapije, upoznati ga s potencijalnim neželjenim ishodom terapije te pokušati pomaknuti njegova očekivanja u neke realne okvire. Ako to nije moguće, pokatkad je bolje rješenje odustati od inicijalno planirane terapije ili razmotriti neku alternativnu metodu terapije.



### **3. BIOLOGIJA PERIIMPLANTATNOGA TKIVA**

Zdrava parodontna tkiva na prirodnim zubima, kao i ona na implantatima, ključna su za očuvanje njihove funkcijske trajnosti i dugoročne stabilnosti osiguravajući istodobno integritet gingivnih kontura, što je prijeko potrebno za dobru estetiku. Implantirani nadomjestci za cilj imaju u što većoj mjeri oponašati prirodna parodontna tkiva, no ipak između mekih i parodontnih periimplantatnih tkiva i onih na prirodnim zubima postoje bitne razlike koje će biti navedene u tekstu koji slijedi.

### **3.1. Biološka širina**

U cjelokupnoj parodontologiji naglasak je stavljen na pojam biološke širine koja je primaran čimbenik za očuvanje i postizanje zdravlja parodonta prirodnih zuba, ali i implantata. Biološka širina podrazumijeva prostor koji se nalazi iznad alveolarnog vrha, a sastoji se od spojnog epitela i vezivotkivnoga pričvrstka. Zajedno s gingivnim sulkusom čini dentogingivni kompleks. Prosječna dimenzija biološke širine iznosi 2,04 mm, odnosno dentogingivnog kompleksa 2,73 mm, pri čemu 0,69 mm otpada na gingivni sulkus, 0,97 mm na spojni epitel, a 1,09 mm na vezivotkivni pričvrstak (18). U implantologiji sinonim za biološku širinu jest periimplantatna biološka širina koja je sličnih dimenzija te iznosi 2,5 mm.

Nakon ugradnje implantata, zatvaranjem mukoperiostalnog režnja, oko implantatne nadogradnje formira se periimplantatna biološka širina, tj. transmukozni pričvrstak. On služi kao brtva koja sprječava prodor štetnih tvari iz usne šupljine do kosti koja sidri tijelo implantata. Na mjestu ugrađenog implantata mukoza grebena prilagođuje se funkcionalnim zahtjevima te prelazi u periimplantatnu mukozu čija je vanjska površina prekrivena dobro keratiniziranim oralnim epitelom koji se u marginalnom dijelu nastavlja na spojni epitel. Spojni se epitel naziva još i membranskim epitelom, okrenut je prema implantatnoj nadogradnji te završava otprilike 2 mm apikalno od ruba mekoga tkiva. Ispod njega nalazi se vezivotkivni pričvrstak dimenzija 1 – 1,5 mm izravno povezan s površinom implantata. Za razliku od zuba, kod implantata vezivno tkivo ove pričvrstne zone sadržava više kolagena, a mnogo manje fibroblasta i vaskularnih elemenata. Stoga, kada jednom nastane upala periimplantatnoga tkiva ona mnogo brže progredira u dubinu oko implantata nego oko prirodnog zuba zato što mali broj fibroblasta ne može proizvesti dovoljnu količinu kolagena i matriksa za reparaciju i zaustavljanje upalne lezije. Dakle, periimplantitis napreduje mnogo brže od parodontitisa.

Važno je napomenuti da je materijal od kojeg je izrađena implantatna nadogradnja od presudne važnosti za pravilno oblikovanje i kvalitetu epitelnog i vezivnotkivnoga pričvrstka koji nastaje između te nadogradnje i oralne mukoze. Osim toga, u vrijeme cijeljenja i osteointegracije implantata, gotovo uvijek dolazi do blage resorpcije marginalne kosti, čime se titanski dio implantata otvara kako bi se pridonijelo stvaranju pričvrstnoga vezivnoga tkiva.

### **3.2. Biološko-mehanička obilježja periimplantatnih tkiva**

Iako imaju svoju periimplantatnu biološku širinu, za razliku od prirodnih zuba koji su za laminu duru povezani posredovanjem parodontnog ligamenta, osteointegrirani implantati s kosti su povezani izravno. Naime, procesom osteointegracije implantat ankilozira s kosti, zbog čega gubi mogućnost fiziološke pomičnosti koja inače, kod prirodnih zuba, iznosi 0,2 mm, što odgovara širini parodontnog ligamenta. Upravo zbog odustnosti parodontnog ligamenta implantat ima smanjenju mogućnost amortizacije i ravnomjerne distribucije sila na kost. Stoga se protetske suprastrukture na implantatima uvijek izrađuju u blagoj infraokluziji u odnosu na prirodne zube, što se provjerava artikulacijskim papirom koji pri zagrizu mora lagano prolaziti.

### **3.3. Posljedice za parodont nakon ekstrakcije zuba**

Gubitak zuba, bilo zbog traume ili ekstrakcije indicirane u uvjetima nemogućnosti adekvatne sanacije zuba, sa sobom nosi posljedice u obliku resorpcije kosti s istodobnom regresijom mekih tkiva. Upravo su navedene posljedice velik izazov terapeutu čiji je zadatak iskompenzirati ih te tako postići estetski sklad između budućega implantoprotetskog nadomjestka i okolnih mekih tkiva s gingivnim zenitima prirodnih zuba.

Velik se problem pojavljuje u estetskoj zoni nakon ekstrakcije zuba zbog tanke bukalne stijenke koja je vrlo podložna resorptivnim promjenama. Naime, bukalnu koštanu lamelu tvori samo lamina dura, dok odgovarajuću lingvalnu stijenku tvori kombinacija lamine dure i lamelarne kosti. Pritom je funkcija lamine dure sidrenje zuba preko parodontnih vlakana u alveoli, a budući da se gubitkom zuba gubi funkcija lamine dure, ona se postupno resorbira. To objašnjava veću stopu resorpcije bukalne koštane lamele u usporedbi s lingvalnom (3). Zbog toga se uvijek nastoji da ekstrakcija zuba estetske regije bude atraumatska sa što je moguće manjom mutilacijom na koštanim i mekim tkivima.

#### **4. OPĆA OBILJEŽLJA I DIJELOVI IMPLANTATA**

Dentalni su implantati biokompatibilna metalna radikularna sidrišta koja zamjenjuju korijen zuba preuzimajući njegovu funkciju sidrenja u kosti. Kirurškim postupkom zadanog hodograma ugrađuju se u točno određenoj poziciji u posebno pripremljeno ležište alveolarne kosti, a nakon njihove osteointegracije protetska suprastruktura nadoknađuje koronarni dio zuba.

#### **4.1. Dijelovi implantata**

Najčešće su primjenjivani tzv. dvodijelni implantatni sustavi koji se sastoje od:

- unutarkoštanoga implantatnog tijela
- implantatne nadogradnje
- vijka
- protetske suprastrukture.

Implantatna se nadogradnja vijkom povezuje s implantatnim tijelom, a potom se protetska suprastruktura cementira na nadogradnju ili se na nju fiksira vijčanim spojem. S jedne strane, takva konstrukcija omogućuje zatvoreno cijeljenje ispod gingive, a s druge, daje mogućnost raznolike protetske opskrbe različitim vrstama nadogradnji koje se odabiru u skladu s određenim zahtjevima kliničke situacije (3).

##### 4.1.1. Implantatno tijelo

Pod implantatnim tijelom podrazumijevamo unutarkoštani vijak određenih dimenzija koji se kirurškim postupkom implantira u prethodno pripremljeno ležište u kosti, a nakon procesa osteointegracije preuzima funkciju zubnog korijena na koji se u konačnici sidri implantatna nadogradnja s protetskom suprastrukturom.

Materijali za izradu implantatnih tijela jesu:

##### a) titan i njegove legure

Glavni materijal od kojeg se danas izrađuju implantatna tijela jest titan i njegove legure kao visoko biokompatibilan metal odličnih fizičkih i kemijskih svojstava. Izloženošću atmosferskom zraku na površini titana stvara se zaštitni sloj titanskih oksida, što ga čini otpornim na koroziju, a zahvaljujući upravo tom, oksidnom sloju on ima sposobnost osteointegracije. Naime, mehanizam osteointegracije temelji se na vezivanju nekoliko vrsta titanskih oksida s proteinima i kolagenom biološke sredine (19).

Druga bitna svojstva jesu modul elastičnosti sličan kosti, biološka inertnost, netoksičnost i radiokontrastnost (20, 21). Može se rabiti kao čista kovina ili kao slitina, tj. u kombinaciji s drugim kovinama, čime se nastoje još više poboljšati njegova svojstva kao što su tvrdoća, elastičnost i rastezljivost. Najčešće primjenjivane slitine titana jesu one s aluminijem i vanadijem (Ti-6Al-4V). No, budući da je vrijednost modula elastičnosti takve slitine veća nego kod kosti te da su istraživanja dokazala toksičnost vanadija za ljudski organizam, danas se intenzivno radi na razvoju novih legura s titanom (20). Brojni suvremeni implantološki sustavi koriste se kombinacijom titana s cirkonijevim oksidom koji je također visoko biokompatibilan materijal, a postoje i implantati potpuno izrađeni od cirkonijoksidne keramike i tzv. trabekularnog metala tantala. Glavni nedostatak titana jest srebrno-bijela boja koja mu daje neestetski izgled uz mogućnost prosijavanja kroz gingivu tankog biotipa. Stoga se implantati bijele boje, poput onih izrađenih od cirkonijeva oksida, smatraju potpuno estetskim.

#### b) Tantal

Tantal je poseban biomaterijal čija je struktura najbližnja strukturi spongiozne (trabekularne) kosti, zbog čega joj svojim fizičkim i mehaničkim svojstvima nalikuje više od bilo kojeg drugoga sintetičkog materijala. Biokompatibilnost uz visokoporoznu, trabekularnu konfiguraciju osigurava brzu infiltraciju koštanoga tkiva unutar njegovih pora uz stvaranje hidroksiapatita na površini, što rezultira poboljšanjem osteointegracije i stabilnosti samog implantatnog tijela (22). Dokazano je da ima osteokonduktivna, ali i osteoinduktivna svojstva koja su korisna u zahtjevnijim slučajevima s većim oštećenjima kosti. Također, kost koja nastaje unutar njegovih pora ne razlikuje se od normalne kosti (23, 24).

#### c) Cirkonijoksidna keramika kao materijal za izradu implantatnih tijela

Glatka površina, bijela boja, biokompatibilnost i mogućnost osteointegracije učinili su cirkonijoksidnu keramiku prihvatljivim materijalom za izradu implantatnih tijela. Mehanizam osteointegracije temelji se na izmjeni iona između kalcijevih i fosfatnih spojeva keramičkih implantata i same kosti. No, općenito zbog mehaničke inferiornosti, koja se očituje velikom tvrdoćom i krhkošću, cirkonijoksidna keramika nije našla široku primjenu za izradu dentalnih implantata, ali se zbog svojih bioloških svojstava nanosi na površinu nekih titanskih implantata (19).

#### 4.1.2. Implantatna nadogradnja

Djeluje kao posrednik preko kojeg se ostvaruje postupan prijelaz te veza između unutarkošanog tijela implantata i protetske suprastrukture. Vrlo je bitan čimbenik za oblikovanje i održavanje izlaznog profila mekoga tkiva, što će biti detaljnije opisano u idućim poglavljima.

##### 4.1.2.1. Podjela prema materijalu izrade.

S obzirom na materijal od kojeg su izrađene, trajne implantatne nadogradnje mogu biti izrađene od:

- a) titana,
- b) kirurškoga nehrđajućeg čelika,
- c) cirkonijeva oksida,
- d) kombinacije titana i cirkonijeva oksida.

Svaka od tih vrsta nadogradnji ima svoje prednosti i nedostatke, kao i indikacije u kojima se daje prednost primjene jedne od njih.

##### a) Titanske implantatne nadogradnje

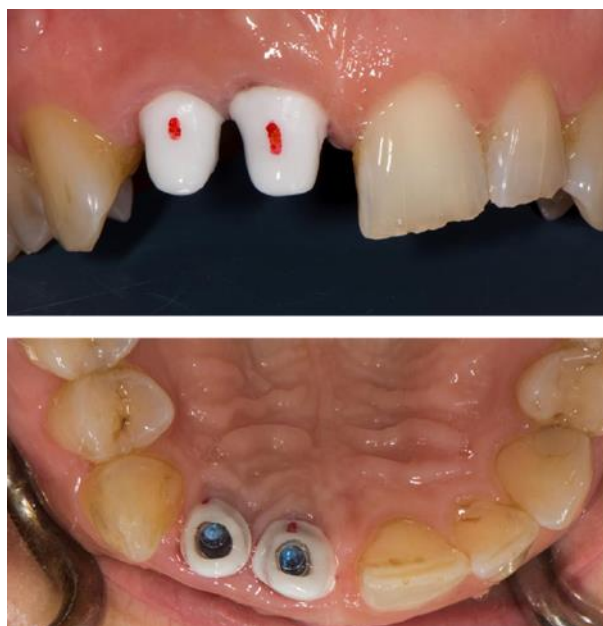
Zbog jedinstvenih fizičkih svojstava kao što su velika čvrstoća, mala težina i dug vijek trajanja, titan je materijal izbora za izradu implantatnih nadogradnji u stražnjem segmentu zubnog niza, gdje se prednost daje dugoročnoj stabilnosti nadomjestka u odnosu na estetiku. Naime, titanske su nadogradnje neestetske jer kod njih postoji velika mogućnost prosijavanja sive boje metala kroz sluznicu, zbog čega se u prednjem dijelu zubnog niza izbjegavaju. Titanski abutmenti dostupni su kao prefabricirane konfekcijske nadogradnje ili individualizirane CAD/CAM glodane nadogradnje.

##### b) Nadogradnje od kirurški nehrđajućeg čelika

Kirurški nehrđajući čelik poseban je oblik nehrđajućeg čelika koji sadržava elemente kroma, nikla i molibdena, pri čemu svaki od tih elemenata pridonosi njegovim određenim svojstvima. Naime, krom mu daje otpornost na koroziju, nikal omogućuje dobro poliranje, a molibden povećava cjelokupnu čvrstoću. Prednosti su mu u tome što je lagan za čišćenje i sterilizaciju, ali, budući da sadržava nikal, postoji rizik od alergijske reakcije. Može se rabiti za izradu privremenih implantatnih nadogradnji, ali zbog navedenog nije prikladan za izradu trajnih implantatnih nadogradnji (25).

c) Cirkonijoksidne nadogradnje

Cirkonijoksidne implantatne nadogradnje najčešće su individualizirane te se izrađuju CAD/CAM tehnologijom (Slika 4.). Zbog opaktne bijele boje osiguravaju postizanje optimalnoga estetskog rezultata pa su materijal izbora u implantoprotetskoj terapiji estetske zone, poglavito kod pacijenata s tankim biotipom gingive i visoko položenom linijom osmijeha. Smatraju se higijenskim oblikom nadogradnji zbog smanjenje adhezije i retencije plaka. Zbog toga se, osim u estetskoj zoni, preporučuju i u uvjetima slabije oralne higijene (26).



Slika 4. Cirkonijoksidne individualne implantatne nadogradnje. Preuzeto uz dopuštenjem autora: Luka Stojić, dr. med. dent.

d) Nadogradnje od titana i cirkonijeva oksida

Nadogradnje od titana i cirkonij-oksida podrazumijevaju posebne implantatne nadogradnje koje su izrađene od titanske baze obložene cirkonij-oksidnom keramikom. Ove „kombinirane“ nadogradnje razvijene su s ciljem objedinjenja i istovremenog iskorištavanja dobrih svojstava titanskih i cirkonij-oksidnih nadogradnji zbog čega se odlikuju dobrim fizičko-mehaničkim svojstvima, ali i izvrsnom estetikom. Naime, titanska baza povećava čvrstoću uporišta cirkonij-oksida, dok cirkonij-oksidni sloj zbog svoje opaknosti prikriva sivu boju titana osiguravajući bolji estetski rezultat. Također, istraživanja su pokazala da kombinirane titanske i cirkonij-oksidne nadogradnje pokazuju obećavajuću trajnost i veću čvrstoću nakon dugotrajnog dinamičkog opterećenja u odnosu



na klasične cirkonijoksidne nadogradnje te, naravno, bolju estetiku u odnosu na potpuno titanske nadogradnje (27).

#### 4.1.2.2. Podjela s obzirom na način dosjeda nadogradnje u implantatu

Postoje dva osnovna oblika spoja, unutarnji i vanjski. Vanjski spoj ima oblik šesterokuta i danas se gotovo više ne primjenjuje. Prednost ima unutarnji spoj koji karakterizira vezni element smješten unutar implantata, zbog čega postoje dublji prijenos i raspodjela sila preko implantata na kost. Na taj način je rasterećen vijak i postoji manja mogućnost rasklimavanja nadogradnje.

#### 4.1.2.3. Podjela s obzirom na način vezanja nadogradnje s protetskom suprastruktururom

Protetska suprastruktura na implantatnu nadogradnju može se vezati cementom ili vijčanim spojem. Hoće li se nadomjestak pričvrstiti vijkom ili će se cementirati, ponajprije ovisi o položaju i nagibu implantata. Ako je pristupni otvor smješten centralno na okluzalnoj plohi stražnjih zuba te na palatinalnoj plohi prednjih zuba, prednost se daje vijčanomu spoju, a u svim ostalim slučajevima u obzir dolazi cementirani nadomjestak. Prednosti su spoja na vijak u mogućnosti jednostavnoga skidanja nadomjestka radi eventualnih korekcija te odsutnost zaostalog cementa uz smanjen rizik od upale periimplantatnoga tkiva. Kao nedostatak navodi se lošija estetika zbog zatvaranja pristupnog otvora kompozitnim materijalom. Osim toga, ovakvi su radovi skuplji i kompleksniji za izradu (3).

Protetske suprastrukture cementirane na implantatnu nadogradnju jednostavnije su za izradu i cijena im je niža. Ne ostvaruju trenje s nadogradnjom te se ne pridržavaju pasivno, jer između njih postoji međuprostor za cement. Glavni su nedostaci otežana mogućnost čišćenja cementa, čime je povećan rizik od periimplantitisa, te nemogućnost uklanjanja nadomjestka u slučaju potrebe za određenim korekcijama.

#### 4.1.2.4. Podjela s obzirom na kut implantatne nadogradnje

S obzirom na odnos prema tijelu implantata, implantatne nadogradnje mogu biti ravne ili angulirane. Standardne ravne nadogradnje primjenjuju se pri nadomještanju jednog ili više zuba kod kojih je moguće postići paralelnost implantatnih tijela.

Angulirane nadogradnje primjenjuju se kada trodimenzionalni položaj tijela implantata u kosti nije idealan pa onemogućuje korištenje ravne nadogradnje.

To se primarno odnosi na situacije u kojima ne možemo postaviti implantat približno paralelno s aksijalnom osi susjednih, prirodnih zuba, kada zaobilazimo neke anatomske strukture (mandibularni živac, maksilarni sinus) ili zbog nedostatka kosti. Raspon veličine kutova pri individualiziranim nadogradnjama kreće se između 10 i 35 stupnjeva.

#### 4.1.2.5. Podjela prema načinu izrade

Prema načinu izrade implantatne nadogradnje mogu biti konfekcijske ili individualne. Konfekcijske su nadogradnje tvornički izrađene nadogradnje koje se dodatno mogu prilagođivati u laboratoriju ili intraoralno. Jeftinije su i jednostavnije za izradu, zahtijevaju manji broj posjeta ordinaciji, a nedostatak im je nemogućnost postizanja individualnoga izlaznog profila pa se u estetskoj zoni ne koriste. Individualizirane nadogradnje posebno su oblikovane svakog pacijenta u skladu s prethodno rekonstruiranim izlaznim profilom mekoga tkiva, zbog čega se preferiraju u estetskoj zoni. Osim toga, prednost je u tome što se u slučaju cementiranih nadomjestaka rub krunice te potencijalna cementa pukotina mogu smjestiti u područje koje je moguće klinički kontrolirati (3). Najčešće se izrađuju glodanjem s pomoću CAD/CAM sustava, a mogu se dobiti i glodanjem konfekcijskih nadogradnji ili metodom modeliranja u vosku na radnom modelu, nakon čega slijedi lijevanje.

#### 4.1.2.6. Podjela implantatnih nadogradnji prema trajnosti

Općenito, implantatne nadogradnje dijelimo na privremene i trajne. Privremene implantatne nadogradnje koristimo pri izradi provizornih protetskih nadomjestaka na implantatima u svrhu oblikovanja izlaznog profila. Materijal izbora za njihovu izradu je polietar eter keton (PEEK) kao organski polimerni materijal bijele ili bež boje. Odlikuje ga otpornost na toplinsku degradaciju te na degradaciju u organskom i vlažnom mediju (25).

#### 4.1.3. Vijak implantata

Vijak je komponenta kojom se implantatna nadogradnja fiksira za tijelo implantata pomoću moment ključa.

#### 4.1.4. Protetska suprastruktura

Protetska suprastruktura u obliku samostalne krunice, mosta na implantatu ili hibridnog mosta nadomješta koronarni dio nedostajućih zuba, a fiksira se na nadogradnju cementom ili vijkom. Navedeni nadomjestci mogu biti izrađeni od metalkeramike, litijdisilkatne keramike te cirkonijoksidne keramike.

Zbog boljih estetskih i optičkih svojstava, u implantoprotetskoj terapiji estetske zone prednost se daje nadomjestcima izrađenima od cirkonijoksidne ili litijdisilkatne keramike.

##### 4.1.4.1. Materijali za izradu protetske suprastrukture u estetskoj zoni.

###### a) Cirkonijoksidna keramika

Zbog svoje biokompatibilnosti, bijele boje te iznimnih fizičkih i kemijskih svojstava cirkonijoksidna keramika učinila je revoluciju u fiksnoj protetici te ušla u široku primjenu u cjelokupnoj dentalnoj medicini. Naime, to je prvi potpunokeramički sustav koji je omogućio izradu protetskih konstrukcija većeg raspona od visukoestetskih materijala u svrhu sanacije zuba lateralne regije. U građi cirkonijoksidne keramike prevladavaju metalni oksidi koji čine više od 90% masenog udjela, a upravo su oni odgovorni za odlična mehanička svojstva. Istodobno je prisutan nizak masen udio čestica kristala, zbog čega su optička svojstva lošija te se očituju u obliku smanjene translucencije. S obzirom na nedostatak translucencije, odnosno na izrazitu opaknost, ovaj se materijal najčešće ne koristi samostalno za izradu protetskih nadomjestaka, nego se kombinira s odgovarajućom vrstom obložne keramike. Pritom je važno naglasiti da je potrebno rabiti obložnu keramiku od istog proizvođača, jer koeficijenti termičke ekspanzije cirkonijoksidne i obložne keramike moraju biti usklađeni (26). Nadomjestci od spomenutog materijala izrađuju se isključivo strojno, tj. CAD/CAM sustavima iz presinteriranih ili sinteriranih blokova koji se danas koriste sve rjeđe.

Indikacije su za uporabu ove vrste keramike široke pa njihova primjena dolazi u obzir pri izradi samostalnih krunica, mosnih konstrukcija širega raspona, implantatnih nadogradnji i

svih oblika protetskih suprastruktura na implantatima. Cirkonijoksidna keramika materijal je izbora i zlatni standard za izradu implantatnih suprastruktura, uključujući implantatnu nadogradnju i protetski nadomjestak. Osnovni nedostatak cirkonijoksidne keramike jest otkrhuće (*chipping*) ili fraktura fasetne keramike koja i dalje ne posjeduje potrebna mehanička svojstva te se mora razvijati i ojačavati (26).

#### b) Litijdisilikatna keramika

Glavni je predstavnik skupine staklokeramike. Karakteriziraju je visok udio čestica Li<sub>2</sub>S kristala koji se dodaju staklenoj matrici u koncentraciji do 70 %, čime se postiže optimalna ravnoteža između mehaničkih i optičkih svojstava.

Zbog translucencije i mogućnosti prikladnog oponašanja optičkih svojstava prirodnih zuba, materijal je izbora za protetsku sanaciju zvačnih jedinica frontalne regije gdje se koristi za izradu pojedinačnih kruna i tročlanih mosnih konstrukcija. Visoka savojna čvrstoća od 400 MPa omogućila je primjenu ovog materijala i za izradu pojedinačnih nadomjestaka u stražnjim segmentima. Konvencionalno se uporabljuje u dvoslojnim sustavima gdje se konačan oblik i boja nadomjeska postiže tehnikom slojevanja ili bojenja, a razvoj CAD/CAM tehnologije zajedno s litijdisilikatnim blokovima omogućio je izradu monolitnih litijdisilikatnih nadomjestaka glodanjem.

#### c) Metal-keramički sustavi

Metal-keramički nadomjesci imaju dobra fizička i mehanička svojstava zbog čega se preferiraju u lateralnim regijama gdje je veće zvačno opterećenje. No, zbog otežane mogućnosti postizanje optimalne estetike, tj. translucencije i prirodnosti obložnog sloja keramike na njihovoj metalnoj osnovi, ne preferiraju se za izradu protetskih suprastruktura na implantatima u estetskoj zoni već se prednost daje potpunokermičkim sustavima.

## **5. PLANIRANJE I PRAVILA POZICIONIRANJA IMPLANTATA**

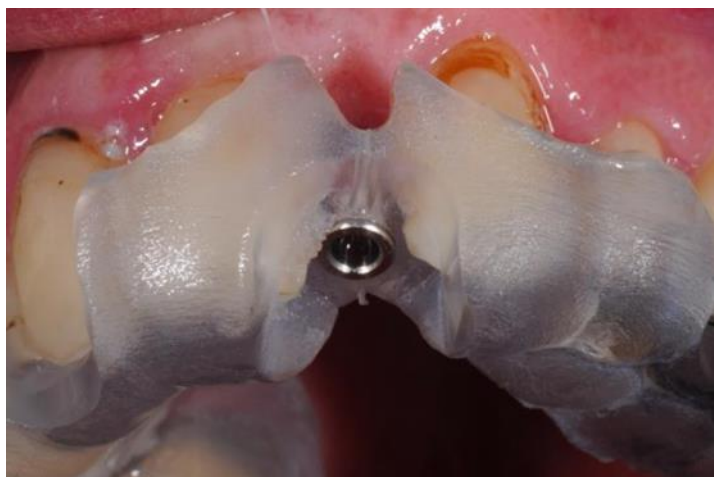### 5.1. Digitalno planiranje terapije

Glavni preduvjeti za uspješnu implantoprotetsku terapiju su ispravna dijagnostika, precizno planiranje i procjena estetskog rizika. U tu svrhu koriste se brojni dijagnostički postupci među kojima primarnu ulogu zauzimaju radiološke metode. Standardne intraoralne i panoramske snimke mogu nam biti od pomoći u dijagnostici i planiranju, ali budući da nam daju samo dvodimenzionalni prikaz anatomskih struktura, iz njih se ne može dobiti dovoljno informacija i detalja koji su nam nužni za kvalitetno i pravilno planiranje terapije. CBCT (*Cone Beam Computed Tomography*) omogućuje trodimenzionalni prikaz željenog područja do najsitnijih detalja i postaje zlatni standard te rutinska radiološka metoda za analizu anatomskih obilježja koštanog tkiva pri planiranju implantoprotetske terapije. Ovakva trodimenzionalna CBCT snimka omogućuje kliničaru da vizualizira sve anatomske strukture koje se inače ne mogu prikazati klasičnim 2D snimkama.

Trodimenzionalni prikaz oblika zuba, pozicije susjednih korijena, debljine bukalne koštane stijenke, horizontalne i vertikalne dimenzije kosti grebena, njegove podminiranosti, precizan prikaz lokacije i smjera vitalnih struktura poput živaca i krvnih žila u mandibularnom kanalu, dno maksilarnog sinusa i nosa bitne su prednosti ove dijagnostičke pretrage u usporedbi sa klasičnom ortopantomografskom snimkom. Također, mogućnost mjerenja do desetinke milimetra daje prednost ovom dijagnostičkom alatu (28). Zbog 3D prikaza moguće je precizno odrediti volumen kosti na mjestu planirane implantacije, procijeniti potrebu za eventualnom augmentacijom i tempo provođenja terapije te moguće je donijeti odluku hoćemo li istovremeno provesti implantaciju i koštanu augmentaciju ili prvo nadoknaditi kost pa tek kasnije pristupiti implantaciji.

Suvremeni CBCT sustavi, koji sadrže baze podataka različitih implantoloških sustava, nude nam mogućnost i virtualne implatacije. To znači da virtualno možemo postaviti implantat u idealan trodimenzionalni položaj u kosti, odabrati adekvatan abutment koji će osigurati optimalan položaj buduće protetske suprastrukture na implantatu.

Digitalan plan terapije možemo koristiti i u izradi kirurške šablone (Slika 5.) CAD/CAM tehnologijom uz pomoću koje ćemo vrlo precizno pozicionirati implantat u željenom 3D položaju (29).



Slika 5. Digitalno izrađena kirurška šablona. Preuzeto s dopuštenjem autora: dr.dent.med.

Luka Stojić.

Mogućnost da virtualno pregledamo implantoprotetsku terapiju prije stvarnog kirurškog zahvata vrlo je moćan alat i, naspram konvencionalnog planiranja, nudi veću mogućnost u postizanju idealnog estetskog rezultata (30).

## **5.2. Pravila pozicioniranja implantata**

Pravilno trodimenzionalno pozicioniranje implantata bitno utječe na konačan estetski ishod terapije zbog čega zahtijeva detaljno planiranje i vrlo precizno izvođenje. Postoje točno određena pravila koja moraju biti ispoštovana pri implantaciji kako bi se rizik od eventualnog neuspjeha ili komplikacija tijekom te nakon terapije sveo na minimum.

5.2.1. Tri su načina pozicioniranja implantata s obzirom na alveolarnu kost:

- Suprakrestalno
- Epikrestalno
- Subkrestalno

Svaki od tih načina ima određene prednosti i nedostatke u skladu s kojima se određuju njihove indikacije. Kada je u pitanju forntalna regija, gdje je estetika mekih tkiva primarna, u obzir dolazi epikrestalno i subkrestalno pozicioniranje implanata. Najčešće se primjenjuje epikrestalni način postavljanja implantatnog tijela u samoj razini alveolarne kosti pri čemu je rub implantata sa svih strana prekriven kosti. Prednost je u tome što je smanjen rizik od prosijavanja sive boje metala, nema kontakta s oralnim medijem što smanjuje retenciju plaka i

posljedičnu pojavu preiimplantitisa. Kao nedostatak navodi se otežano cementiranje suprastrukture uz veći rizik zaostataka cementa. Subkrestalno pozicioniranje implantata podrazumijeva njegovo postavljanje 2 mm ispod razine alveolarne kosti s ciljem redukcije gubitka kosti oko ramena implantata te postizanje bolje estetike mekog tkiva.

Ovaj način postavljanja implantata koristi se u kombinaciji protetskim suprastrukturama na vijak te daje estetski i funkcionalno zadovoljavajuće rezultate.

5.2.2. Pravilno pozicioniranje implantata ostvaruje se u tri dimenzije:

- Meziodistalna dimenzija
- Apikokoronalna dimenzija
- Orofacijalna dimenzija

Pri ugradnji implantata neophodno je precizno pozicionirati implantat u sve tri navedene dimenzije kako bismo dobili estetski prihvatljiv ishod terapije i izbjegli moguće komplikacije. Veliki izazov pri ugradnji implantata javlja se upravo u estetskoj zoni, jer u njoj nema mjesta za kompromisna rješenja koja najčešće vode do nepredvidljivih, lošiji estetskih rezultata. Također, ne postoji mogućnost za prikrivanjem eventualnih pogrešaka učinjenih za vrijeme zahvata, jer se radi o vizualno centralnom segmentu zubnog niza. Upravo zbog toga, u kompliciranijim situacijama u estetskoj zoni, savjetuje se napraviti barem konvencionalni plan terapije putem radnog modela i navoštavanja (*wax up*), a nakon toga obavezno kiruršku šablonu koja će omogućiti optimalno pozicioniranje implantata u sve tri dimenzije.

5.2.2.1. Meziodistalna pozicija

Pravilno meziodistalno pozicioniranje implantata u bezubom prostoru u odnosu na susjedne zube izuzetno je bitno kako bi se sačuvala interproksimalna kost i interdentalna papila, jer estetika cjelokupnog preiimplantatnog mekog tkiva primarno ovisi o interproksimalnoj kosti koja ih podupire. Kako bi se spriječila resorpcija interproksimalne kosti koja uzrokuje recesiju papile, udaljenost implantata od susjednog zuba mora biti minimalno 1,5 mm. Uz to važno je istaknuti da je za normalnu osteointegraciju implantata potreban razmak između implantata i korijena susjednog zuba od minimalno 1 mm.

Iz toga proizlazi da bi se kod nedostatka jednog zuba maksimalan promjer implantata trebao izračunati iz širine bezubog prostora minus 3 mm (1).



Kod većeg bezubog prostora odabir promjera, broja i rasporeda implantata zahtijeva pažljivo planiranje poglavito u estetskom segmentu. Ako računamo na 1-1,5 mm resorpcije kosti oko vrata implantata, potrebno je uzeti u obzir da minimalna udaljenost između dva susjedna implantata treba biti 3 mm kako ne bi došlo do preklapanja susjednih resorpcija uz posljedičnu redukciju interproksimalne kosti s recesijom papile što kompromitira crveno-bijelu estetiku.

Stoga, ako meziodistalna dimenzija ne dopušta postavljanje dva implantata u fronti, savjetuje se postavljanje jednog implantata i privjesnog mosta (3).

#### 5.2.2.2. Apikokoronarna pozicija

Odnosi se na dubinsku poziciju implantata u apikokoronarnom smjeru. Preduboko postavljen (više od 2 mm) tj. potopljen implantat rezultira dodatnom resorpcijom kosti u području njegovog ramena s posljedičnim kompromitiranjem estetike. Naime, takva situacija može se pokušati protetski kompenzirati izradom dugačkih zuba, no time se postiže estetski nesklad. S druge strane, preplitka pozicija implantata dovodi do prosijavanja sive boje metala implantatnog tijela ili nadogradnje uz nemogućnost oblikovanja zadovoljavajućeg izlaznog profila mekog tkiva čime se narušava crveno-bijela estetika i prirodnost konačnog nadomjeska.

U idealim uvjetima, dakle kod pacijenata bez koštanih defekata i parodontne bolesti susjednih zuba, referentna točka za poziciju ramena implantata je caklinsko-cementno spojište susjednih zuba, odnosno 2 mm apikalno od središnjeg gingivnog ruba susjednog zuba (1).

Pri implantaciji važno je paziti i na položaj aksijalne osi implantata, poglavito kada planiramo postavu nadomjestaka na vijak. U takvim situacijama, iz estetskih razloga, nužno je da pristupnim otvor bude s palatinalne strane kako kasnije kompozitni ispun ne bi bio na vidljivom mjestu kao što su incizalni brid ili labijalna ploha.

#### 5.2.2.3. Orofacijalna pozicija

Pozicioniranje implantata u orofacijalnoj dimenziji i odabir njegova promjera mora osigurati da preostala debljina vestibularne i palatinalne koštane stijenke bude minimalno 1 mm, jer stijenka tanja od 1 mm pokazuje sklonost resorpciji uz posljedičnu recesiju mekoga tkiva. (1). Rub ramena implantata mora biti u sigurnoj zoni te pratiti konturu alveolarnoga grebena.

Zbog toga postoji formula s pomoću koje kliničari računaju potreban promjer implantata s obzirom na raspoloživu širinu grebena:  $d + 2 \text{ mm}$ , pri čemu „d“ označuje promjer implantata.

## **6. IZVEDBENA FAZA TERAPIJE**

Nakon završene implantacije i postignute primarne stabilnosti implantata pristupa se modelaciji izlaznoga profila, najčešće uz imedijatno opterećenje privremenim nadomjestkom na implantatu, što se preferira u estetskoj zoni. Nakon postizanje zadovoljavajućeg izgleda izlaznoga profila te sklada kontura periimplantatnih mekih tkiva s tkivima oko prirodnih zuba, slijedi otisni postupak čiji je osnovni cilj precizno registrirati i u zubotehnički laboratorij prenijeti sve informacije potrebne za izradu adekvatne protetske suprastrukture. Ova je faza ključna za konačno postizanje optimalne crveno-bijele estetike.

## 6.1. Izlazni profil

*Emergence profile*, tj. izlazni profil u implantologiji podrazumijeva prijelaz od okrugloga presjeka ramena implantata prema individualnom presjeku ruba krunice u razini gingive (3). Smješten je unutar mekoga tkiva koje okružuje implantat, a u pravilu, oblikuje se privremenom krunicom na implantatu te se u konačnici održava individualno oblikovanom implantatnom nadogradnjom. Precizno oblikovanje izlaznoga profila važno je zbog dvaju razloga:

### a) Individualno oblikovanje izlaznoga profila implantatne nadogradnje

Individualizirana i s periimplantatnim tkivom usklađena implantatna nadogradnja, osim što održava postignuti oblik toga tkiva, ublažuje prijelaz između krunice i savršeno okruglog ramena implantata. Naime, kada bi se krunica izravno, bez prijelaznog dijela individualno oblikovane nadogradnje, nastavila na rame implantata, nastali bi slobodni prostori između krunice i implantata u obliku trokuta koji su predilekcijsko mjesto za impakciju hrane, što uz otežano čišćenje stvara rizik od razvoja periimplantitisa.

### b) Izlazni profil mekoga tkiva

Optimalno oblikovan izlazni profil preiimplantatnoga mekoga tkiva ključan je čimbenik za postizanje sklada crvene i bijele estetike, a osnovni cilj njegova oblikovanja u konačnici je dobiti „fiziološki“ protetski nadomjestak koji će izgledati prirodno, kao da izrasta iz mekoga tkiva koje ga okružuje.

Inicijalno, u svrhu oblikovanja izlaznoga profila mekoga tkiva, neposredno nakon otvaranja implantata, primjenjuju se gingiva formeri koji mogu biti konfekcijski i najčešće se koriste, ili individualno oblikovani.

Zbog primjene cilindričnih gingiva formera izlazni je profil prvobitno cilindrična oblika i upravo dovoljno velik kako bi prihvatio privremenu implantatnu nadogradnju na kojoj se izrađuje privremeni nadomjestak za individualizirano oblikovanje preiimplantatnoga mekoga tkiva.

#### 6.1.1. Privremeni protetski nadomjestak

Implantoprotetska terapija u estetskoj je zoni gotovo nezamisliva bez primjene odgovarajućega privremenog nadomjestka. Osim toga što osiguravaju pacijentu prihvatljiv estetski izgled, privremeni nadomjestci pomažu mu da se navikne na izgled budućega trajnog nadomjeska i služe kao početna točka u komunikaciji između pacijenta, terapeuta i zubnog tehničara.

Uz navedeno, jedna od glavnih funkcija privremenog nadomjestka jest da štiti meko tkivo tijekom cijeljenja te da osigura njegovu vođenu modelaciju uz oblikovanje adekvatnoga izlaznog profila, bez obzira na to je li riječ o rani nakon ekstrakcije, a prije implantacije, ili o imedijatnome privremenom nadomjestku na već postavljenome implantatu (31).

Razlikujemo dvije vrste privremenih nadomjestaka, ovisno o vremenu kad se primjenjuju.

##### 6.1.1.1. Privremeni nadomjestci prije postavljanja implantata

Odnose se na nadomjestke koji se postavljaju nakon ekstrakcije, a prije provođenja implantacije.

Dijelimo ih na mobilne i fiksne privremene nadomjestke, pri čemu je odmah važno naglasiti da u estetskoj zoni trebamo preferirati fiksne nadomjestke kako bi se izbjegao prejak pritisak na sluznicu koji se svojstven mobilnim privremenim radovima. Naime, prejak pritisak na meka tkiva postekstrakcijske alveole kompromitira protok krvi, što ima negativan učinak na proces cijeljenja i upravo je to razlog izbjegavanja mobilnih privremenih nadomjestaka.

Od fiksnih privremenih nadomjestaka pri gubitku jednog zuba u estetskoj zoni te intaktnih susjednih zuba najprikladniji su adhezijski, tzv. *Maryland* mostovi ili adhezivno pričvršćeni prethodno izvađeni zubi. Takvi se nadomjestci fiksiraju na susjedne, nebrušene zube kompozitnim materijalom ili trakama ojačanima staklenim vlaknima. Konvencionalni mostovi

dolaze u obzir samo ako su susjedni zubi već izbrušeni ili se ionako moraju opskrbiti krunicama.

Za razliku od fiksnih, mobilni privremeni nadomjestci u estetskoj se zoni najčešće primjenjuju u situacijama većih bezubih područja nastalih gubitkom dvaju ili više zuba. U takvim su situacijama najprikladnije akrilatne parcijalne proteze sa žičanim kvačicama (tzv. žabice) ili udlage od prozirne folije u koje se ugrade akrilatni zubi koji nedostaju.

#### 6.1.1.2. Privremeni nadomjestak nakon implantacije

Nakon implantacije privremeni, tj. imedijatni protetski nadomjestak na implantatu se primjenjuje rutinski zbog dvaju razloga. Prvi je razlog pacijentov prihvatljiv estetski izgled tijekom terapije, pri čemu se izbjegava socijalna neugoda za pacijenta koja bi nastala u slučaju ostavljanja bezubog područja bez privremene opskrbe. Drugi, ujedno glavni, razlog jest modelacija izlaznoga profila mekoga tkiva.

Wittneben i sur. opisali su 2013. godine tehniku *Dynamic Compression Technique* koja se svodi na graduirani pritisak preko privremenog nadomjestka na meko tkivo kako bismo dobili odgovarajući izlazni profil s visinom gingive kao i kod susjednog zuba, rekonstruirali visinu i širinu gingive između susjednog zuba i protetskog nadomjestka te dobili odgovarajuću kontaktnu točku između njih (32).

Postupak modelacije izlaznoga profila tehnikom graduiranoga pritiska provodi se u trima fazama:

##### a) fazi inicijalnoga pritiska pri postavljanju privremenog nadomjestka

Bazni dio privremenog nadomjestka na implantatu lagano se prekonturira primjenom kompozitnog materijala s obzirom na željenu konturu gingive kako bi se postigao pritisak sa stimulacijskim učinkom na periimplantatna meka tkiva. Posljedično tom pritisku pojavljuje se bijelo ishemijsko područje koje ne smije prelaziti polovicu susjednih zuba niti trajati dulje od 15 minuta.

##### b) fazi popuštanja

Konture privremenog nadomjestka na implantatu u toj su fazi potkonturirane, tj. reducirane s obzirom na željenu gingivnu konturu. Na taj se način stvara prostor koji će se popuniti prethodno stimuliranim mekim tkivom.

c) završnoj fazi

Bazni dio privremenog nadomjestka oblikuje se u skladu s konačnom konturom periimplantatnih mekih tkiva.

U estetski zahtjevnim situacijama, kada je potrebno gotovo savršeno oblikovati preiimplantatna meka tkiva, kao npr. kod visoko položene linije osmijeha, preporučuje se dvovremenski postupak primjene privremenog nadomjestka (3). U tom postupku najprije postavljamo prvi privremeni nadomjestak nošen prirodnim zubima u obliku adhezivnog mosta ili adhezivno pričvršćenoga prirodnog zuba. On se najčešće primjenjuje nakon ekstrakcije zuba na čijem mjestu planiramo ugraditi implantat te tako omogućuje bolje očuvanje ugruška i mekoga tkiva od vremena ekstrakcije zuba do implantoprotetske opskrbe osiguravajući istodobno grubo oblikovanje toga tkiva. Može se primjenjivati i neposredno nakon ugradnje implantata do vremena njegova otvaranja, kada se zamjenjuje drugim privremenim nadomjestkom nošenim implantatom.

Nakon ugradnje implantata u svrhu izrade privremenog nadomjestka na implantatu izrađuje se intraoperativni registrat položaja implantata. U pripremaoj fazi za izradu intraoperativnog registrata na situacijskom modelu izrađuje se akrilatni incizalni indeks. Na ugrađen implantat pričvršćuje se otisni transfer, a na susjedne zube zuba oslanja se incizalni indeks te se s pomoću kompozitne smole povezuje s transferom. Na taj način dobiveni intraoralni registrat položaja implantata u laboratoriju rabi se za izradu privremenog nadomjestka za oblikovanje izlaznog profila.

Nošenjem privremenog nadomjestka na implantatu izlazni se profil oblikuje za otprilike 4 tjedna, nakon čega se može pristupiti otisnom postupku, pri čemu je nužno precizno registrirati oblik dobivenoga izlaznog profila (3).

#### 6.1.2. Imedijatno opterećenje

Koncept imedijatnog opterećenja implantata postaje sve prihvaćeniji među kliničarima, poglavito u estetskoj zoni, a podrazumijeva izradu privremenog nadomjestka na implantatu unutar 48 sati od implantacije (33)

Upravo zbog mogućnosti modelacije periimplantatnih mekih tkiva i postizanja optimalnoga izlaznog profila, uspjeh spomenute tehnike imedijatnog opterećenja često je bolji od konvencionalnoga pristupa odgođenog opterećenja.

Štoviše, u estetskoj se zoni preferira i zbog slabijih žvačnih sila, čime nisu ugrožene ni osteointegracija ni primarna stabilnost implantata (33).

Za uspješan ishod imedijatnog opterećenja mora biti zadovoljeno nekoliko preuvjeta:

- implantat mora imati primarnu stabilnost nakon ugradnje
- implantat mora biti dovoljne dužine (>8 mm) i širine (>4 mm)
- idealan koštani volumen s debljinom bukalne koštane stijenke >1 mm
- privremeni nadomjestak mora biti izvan okulzijskih kontakata u maksimalnoj interkuspidaciji, ali i pri lateralnim i protruzijskim kretnjama mandibule
- prednost se daje privremenom nadomjestku na vijak kako bi se izbjegli cementiranje i eventualni ostatak cementa koji može potaknuti upalu te kompromitirati cijeljenje, te kako bi se olakšalo skidanje privremenog nadomjestka prije otisnog postupka
- privremeni se nadomjestak ne bi smio micati prvih 6 tjedana (33, 34).

## **6.2. Otisni postupak na implantatima**

Otisni je postupak iznimno zahtjevna i bitna faza za izradu adekvatnoga implantoprotetskog nadomjestka i stoga se mora provesti s velikom preciznošću. Osnovni cilj otisnog postupka jest ispravno registrirati i u zubotehnički laboratorij prenijeti informacije o trodimenzionalnom položaju implantata, njegovu odnosu s mekim periimplantatnim tkivima i susjednim zubima te o izlaznom profilu (3). Otisak se najčešće provodi jednofaznim postupkom elastičnim otisnim materijalima (polieter ili adicijski silikon).

S obzirom na to kojim se tipom transfera i kojom se žlicom koristimo, razikuju dvije vrste otisnih tehnika.

### a) tehnika zatvorene žlice

Otisak tehnikom zatvorene žlice podrazumijeva prijenos položaja implantata na radni model s pomoću sustava priključaka. Provodi se u zatvorenoj konfekcijskoj žlici te zahtijeva primjenu dvodijelnih otisnih transfera s plastičnom prijenosnom kapicom. Najprije se transfer pričvrsti na implantat te se na njega adaptira plastična kapica koja nakon završenoga otisnog postupka ostaje u otisku.

Prednost ove otisne tehnike jest u tom što ne zahtijeva fazu izrade individualne žlice pa je jednostavnija, ali zbog mehanizma kopčanja plastične kapice na transfer nemamo mogućnost kontrole njihova spajanja pa je preciznost otiska smanjena.



Tehnika nije prikladna za jače divergentne implantate, jer bi se otisni materijal pri vađenju iz usta u području otisnih transfera mogao deformirati više nego što mu to dopušta njegova elastičnost (3).

b) tehnika otvorene žlice

Pri otisku tehnikom otvorene žlice nužna je izrada individualne žlice s okluzijskim otvorima na području implantata. Otisni su transferi koji se primjenjuju u ovoj tehnici jednodijelni, tj. nemaju plastičnu kapicu. Prije otisnog postupka precizno se pozicioniraju i vijkom fiksiraju za implantat tako da se spriječi neželjeno pomicanje, a nakon polimerizacije otisnog materijala transfer se odvija i zajedno s otiskom izvadi iz usne šupljine. Navedeni je otisak precizniji te mu se daje prednost pred tehnikom zatvorene žlice.

Kada je postignut optimalan izlazni profil mekih tkiva, vrlo je bitno otisnim postupkom precizno registrirati njegov izgled kako bi zubni tehničar imao točne informacije o tom izgledu te kako bi konačni protetski nadomjestak uskladio s njim.

Iako se izlazni profil uspješno oblikuje privremenim nadomjestkom na implantatu, pojavljuje se problem zato što meko tkivo oko implantata ima slabu vezivnu potporu. Zbog toga nakon uklanjanja privremenoga protetskog nadomjestka dolazi do rapidnog kolapsa gingive, što može rezultirati netočno prenesenom informacijom tog dijela otiska.

Kako bismo to spriječili, postoji nekoliko otisnih tehnika koje se temelje na kopiranju izlaznoga profila dobivenog privremenim nadomjestkom s pomoću analoga koji možemo fiksirati u gipsu ili držačem analoga, a svrha je izrada individualiziranoga otisnog transfera (1). U svrhu izrade individualiziranoga otisnog transfera privremena krunica postavljena na implantatni analog uroni se u otisni materijal ili prozirni brzostvrdnjavajući silikon za registrate. Nakon stvrdnjavanja otisnog materijala dobiva se negativ izlaznog profila te se privremena krunica odvaja od laboratorijskog analoga, a na njega se pričvršćuje otisni transfer. Negativ izlaznoga profila puni se tekućim kompozitom ili akrilnom smolom. Tako se dobiva individualizirani otisni transfer na kojemu se nalazi vjerna kopija oblika izlaznoga profila koji podupire periimplantatna meka tkiva sprječavajući njihov kolaps u vrijeme otisnog postupka.



Estetska je zona anatomsko-morfološki te individualno vrlo varijabilan segment zubnog niza u svakog pacijenta, iz čega proizlaze osjetljivost i kompleksnost implantoprotetske terapije ove regije. Takva vrsta terapije zahtijeva iskusnog, vještog te preciznog kliničara koji će biti sposoban uočiti i uzeti u obzir sve dijagnostičke i terapijske parametre koji su nužni za postizanje funkcionalno i estetski optimalnih rezultata terapije. Estetski optimalni rezultati implantoprotetske terapije ove regije odnose se na postizanje crveno-bijele estetike, a na mogućnost njezina postizanja utječu brojni elementi koji su kod svakog pacijenta potpuno različiti, zbog čega je individualan pristup ključan. Prvi korak, prije bilo kakve odluke o eventualnome terapijskim planu i pristupu, jest precizna dijagnostika. Ona se odnosi prije svega na detaljan klinički pregled i CBCT analizu regije u kojoj se planira provesti terapija. Kliničkim se pregledom uzimaju u obzir svi parametri estetskog rizika pacijentove oralne i perioralne regije. Oni se primarno odnose na položaj linije osmijeha, gingivni biotip, širinu bezuboga prostora i restaurativni status susjednih zuba. Visok položaj linije osmijeha, tanak gingivni biotip uz tanku bukalnu koštanu lamelu zahtijeva dodatni oprez pri provođenju oralnokirurškog, ali protetskog dijela terapije. Postizanje crveno-bijele estetike u ovakvoj kliničkoj situaciji vrlo je kompleksno i nepredvidljivo zato što tanka bukalna koštana lamela pokazuje sklonost resorpciji, što uz tendenciju tanke gingive prema recesiji, povećava rizik od loše estetike periimplantatnih tkiva koje se ne može sakriti zbog visoko položene usnice. Zbog toga se pri implantokirurškom zahvatu preporučuje implantat postaviti više prema palatinalno kako bi se iskompenzirale posljedice sklonosti bukalnog kortikalisa resorpciji, a tanke gingive recesiji, što bi inače rezultiralo prosijavanjem ili potpunim otkrivanjem sive boje implantata uz narušene konture periimplantatnih tkiva. S protetskoga stajališta, u ovakvoj kliničkoj situaciji strogo se preporučuje izrada implantatne nadogradnje i protetske suprastrukture od cirkonijoksidne keramike. Klinička procjena širine bezubog dijela grebena bitna je pri odabiru vrste terapije, implantoprotetske ili konvencionalne fiksno-protetske terapije te, u slučaju odluke za implantoprotetsku terapiju, ima važnu ulogu u odabiru broja i promjera implantata. Ako dužina bezuboga prostora između susjednih zuba omogućuje pravilno meziodistalno pozicioniranje implantata na međusobnoj udaljenosti od 3 mm te od prirodnih zuba minimalno 1,5 mm, onda je indicirana izrada samostalnih kruna na implantatima uz postizanje dobre estetike mekih tkiva zbog očuvanja interproksimalne kosti i interdentalne papile (3).

No, ako u mali bezubi prostor nastao gubitkom očnjaka i lateralnog sjekutića postavimo dva implantata preblizu, na udaljenosti manjoj od 3 mm, zbog resorpcije interproksimalne kosti bit će nemoguće postići rekonstrukciju interdentalne papile i optimalnu modelaciju izlaznoga profila, što će rezultirati neskladnim konturama marginalne gingive uz „crne trokute“ u interimplantatnim prostorima. Kako bi se to izbjeglo, preporučuje se postava jednog implantata na mjestu očnjaka s privjesnim mostom ili izrada konvencionalnog privjesnog mosta s lateralnim sjekutićem kao privjeskom. Restaurativni status susjednih zuba pridonosi odluci između implantoprotetske ili fiksnoprotetske terapije. Za implantoprotetsku terapiju u estetskoj zoni najčešće se odlučujemo pri nadoknadi jedne izgubljene žvačne jedinice uz potpuno intaktne susjedne zube, a takva se situacija najčešće susreće u mlađih osoba kod kojih u bezubom prostoru u većini slučajeva ima dovoljno raspoložive kosti za implantaciju. Ako je riječ o lošem restaurativnom statusu susjednih zuba, uz nedostatak jednog, dvaju ili više zuba, potrebno je donijeti odluku o tome hoće li se oni protetski sanirati zajedno s bezubim prostorom konvencionalnim mosnim konstrukcijama, hibridnim mostovima na implantatima i prirodnim zubima ili pojedinačnim krunama na implantatima i na onim zubima koji zahtijevaju protetsku opskrbu. Nakon što smo donijelu odluku o konačnome terapijskom planu, detaljnom analizom CBCT snimke mjesta implantacije potrebno je isplanirati točan položaj implantata jer njegovo trodimenzionalno pozicioniranje u meziodistalnoj, apikokoronarnoj i orofacijalnoj dimenziji bitno utječe na konačan estetski ishod. Kada je u pitanju meziodistalno pozicioniranje implantata u bezubi prostor između susjednih zuba, bitno je poštovati pravila optimalne udaljenosti implantata međusobno te od susjednih zuba, kao što je već navedeno u tekstu. U apikokoronarnoj dimenziji implantat ne smije biti pozicioniran preduboko jer to rezultira pojačanom resorpcijom marginalne kosti oko njegova ramena te, posljedično tomu, lošom estetikom, dok preplitko postavljen implantat može uzrokovati prosijavanje sive boje metala kroz sluznicu uz nemogućnost adekvatnog oblikovanja izlaznoga profila. Zbog toga se kao referentna točka za apikokoronarno pozicioniranje implantata uzima razina caklinsko-cementnoga spojišta susjednog zuba, odnosno 2 mm apikalnije od središnjega gingivnog ruba (1). Ova udaljenost od gingivnog ruba ovisi i o promjeru te o vrsti implantata (*bone level* ili *tissue level*). Zbog toga, ako npr. nadoknađujemo gornji centralni sjekutić standardnim implantatom promjera 4,1 mm *bone level* tipa, tada se taj implantat postavlja nešto dublje, tj. 4 mm apikalnije od susjednoga gingivnog ruba (1).

Pri pozicioniranju u orofacijalnoj dimenziji najvažnije je prvo odabrati odgovarajući promjer implantata u skladu s raspoloživom debljinom alveolarnoga grebena kako bi se nakon njegove implantacije osigurala barem minimalna debljina bukalne i lingvalne koštane stijenke od 1 mm te tako izbjegle resorptivne promjene uz narušavanje crveno-bijele estetike. U svrhu što preciznijega i pravilnijeg pozicioniranja implantata, poglavito u estetskoj zoni, preporučuju se izrada i uporaba kirurške šablone (Slika 5.) koja je posebno korisna manje iskusnim te manje vještim terapeutima.

Nakon pravilno i stručno provedenoga kirurškog dijela terapije, a u vrijeme osteointegracije implantata, pacijenta preuzima protetičar čiji su glavni ciljevi modelacija periimplantatnih mekih tkiva te rekonstrukcija izlaznoga profila. U tu svrhu koriste se privremeni protetski nadomjestci nošeni susjednim zubima ili samim implantatom. Kako bi se postigao optimalan estetski izgled izlaznoga profila, preporučuje se njegovo oblikovanje dvovremenom tehnikom. Ta tehnika podrazumijeva uporabu privremenog nadomjeska neposredno nakon implantacije u obliku adhezivnog, *Maryland mosta* ili u obliku prethodno ekstrahiranog te adhezivno zalijepljenoga prirodnog zuba s jajoliko oblikovanom bazalnom plohom. Nakon skidanja prvoga privremenog nadomjestka i otvaranja implantata postavlja se privremena krunica nošena implantatom kojom se postiže konačno oblikovanje izlaznoga profila. No u estetskoj se zoni vrlo često pristupa i imedijatnom opterećenju koje podrazumijeva postavljanje privremenog nadomjestka na implantat unutar 48 sati od implantacije, što je moguće zbog maloga žvačnog opterećenja prisutnog u ovoj regiji (33). Osim modelacije izlaznoga profila, pacijentu time osiguravamo prikladan estetski izgled u vrijeme trajanja cjelokupne terapije, a istodobno i socijalnu ugodu. Nakon konačnog oblikovanja izlaznoga profila, pristupa se otisnom postupku. Radi veće preciznosti i točnosti prijenosa potrebnih informacija o položaju implantata i o njegovu odnosu sa susjednim strukturama, preporučuje se primjena tehnike otvorene žlice uz obveznu izradu individualiziranoga otisnog transfera. Naime, njegova je zadaća spriječiti kolaps mekih periimplantatnih tkiva te tako omogućiti realnu registraciju postignutog oblika izlaznoga profila. Nakon ove faze koja je usmjerena na postizanje optimalne crvene estetike, slijedi faza čiji je cilj udovoljiti zahtjevima i bijele estetike kako bi konačan i cjelokupni terapijski rezultat bio zadovoljavajući. To podrazumijeva izbor implantatne nadogradnje te protetske suprastrukture. Budući da su glavni ciljevi implantoprotetske terapije u estetskoj zoni potpuna individualizacija i oponašanje obilježja prirodnih zuba, u obzir dolazi primjena individualnih implantatnih nadogradnji izrađenih od estetskih prihvatljivog materijala kao što je cirkonijev oksid.

Iako se može izraditi od cirkonijoksidne keramike, zbog boljih optičkih svojstava preporučuje se izrada protetske suprastrukture od litijdisilikatne keramike. Kombinacija individualizirane cirkonijoksidne nadogradnje s litijdisilikatnom krunicom zahtijeva adhezivno cementiranje, čime se postiže vrhunski estetski rezultat. Ako je pristupni otvor smješten palatinalno, protetska suprastruktura može se retinirati i vijčanim spojem. Naime, brojni kliničari preferiraju vijčani spoj zbog „sigurnosti“ i eventualnih potreba za korekcijama, koje su izvedive zbog mogućnosti jednostavnoga skidanja protetske suprastrukture, što je s cementiranim nadomjestcima nije moguće.

## **8. ZAKLJUČAK**

Implantoprotetska terapija u estetskoj zoni, zbog svojega složenog, osjetljivog i dugotrajnog tijeka, veliki je izazov za terapeuta jer od njega zahtijeva veliko znanje, iskustvo, vještine te sposobnost uočavanja svih parametara koji su prijeko potrebni za postizanje estetski i funkcionalno zadovoljavajućih rezultata. S obzirom na vidljivost te na činjenicu da je estetska zona dominantan čimbenik koji određuje karakter pacijetova osmijeha, cjelokupna terapija zahtijeva multidisciplinarnan pristup uz integraciju znanja više stomatoloških specijalizacija, među kojima se primarno mjesto daje oralnom kirurgu, specijalistu stomatološke protetike, ali i zubnom tehničaru. Važno se mjesto daje i pacijetovim estetskim očekivanjima, jer terapija mora rezultirati obostranim zadovoljstvom i pacijenta i terapeuta.





1. Martin W, Chappuis V. ITI Treatment Guide; Implant therapy in the esthetic zone. Volume 10. Berlin: Quintessence Publishing; 2017. 444 p.
2. Sethi A, Kaus T. Practical Implant Dentistry: The Science and Art. 2nd ed. United Kingdom: Quintessence Publishing; 2012. 408 p.
3. Wolfart S. Implantoprotetika: Koncept usmjeren na pacijenta. 1 izd. Zagreb: Media ogled d.o.o. ; 2015. 752 p.
4. Moraschini V, Poubel LA, Ferreira VF, Barboza Edos S. Evaluation of survival and success rates of dental implants reported in longitudinal studies with a follow-up period of at least 10 years: a systematic review. *Int J Oral Maxillofac Surg.* 2015;44(3):377-88.
5. Petrač D. Interna medicina. 1. izd. Zagreb: Medicinska naklada; 2009. 437 p.
6. Scully C. Scully's medical problems in dentistry. 7th ed. London: Churchill Livingstone; 2014. 832 p.
7. Sharma PK, Misra AK, Chugh A, Chugh VK, Gonnade N, Singh S. Gingival hyperplasia: Should drug interaction be blamed for?. *Indian J Pharmacol.* 2017;49(3):257-259.
8. Nociti FH Jr, Casati MZ, Duarte PM. Current perspective of the impact of smoking on the progression and treatment of periodontitis. *Periodontol 2000.* 2015;67(1):187-210.
9. Gobbato L, Paniz G, Mazzocco F. Significance of crown shape in the replacement of central incisor with a single implant-supported crown. *Quintessence Int.* 2013;44(5):407-13.
10. Chow YC, Eber RM, Tsao YP, Shotwell JL, Wang HL. Factors associated with the appearance of gingival papillae. *J Clin Periodontol.* 2010;37(8):719-27.
11. Fu JH, Lee A, Wang HL. Influence of tissue biotype on implant esthetics. *Int J Oral Maxillofac Implants.* 2011;26(3):499-508.

12. Lops D, Stellini E, Sbricoli L, Cea N, Romeo E, Bressan E. Influence of abutment material on peri-implant soft tissues in anterior areas with thin gingival biotype: a multicentric prospective study. *Clin Oral Implants Res.* 2017;28(10):1263-1268.
13. Tettamanti S, Millen C, Gavric J, Buser D, Belser UC, Brägger U. et al. Esthetic Evaluation of Implant Crowns and Peri-Implant Soft Tissue in the Anterior Maxilla: Comparison and Reproducibility of Three Different Indices. *Clin Implant Dent Relat Res.* 2016;18(3):517-26.
14. Montoya-Salazar V, Castillo-Oyague R, Lynch CD. Outcome of single immediate implants placed in opst-extratction infected and non-infected sites,restored with cemented crowns: a 3 year prospective study. *J Dent.* 2014;42(6):645-52.
15. Enríquez A, Sánchez E, Guizar JM, Del Campo CM, Fandiño LA. Esthetic Restoration with Artificial Gingiva in an Atrophied Alveolar Ridge: Clinical Report. *Int J Periodontics Restorative Dent.* 2016;36(4):567-71.
16. Tarnow DP, Magner AW, Flercher P. The effect of distance from the contact point to the crest of bone on the presence or absence of the interproximal dentalpapilla. *J Periodontol.* 1992;63(12):995-6.
17. Chappuis V, Engel O, Reyes M. Ridge alterations post-extractionin the esthetic zone: a 3D analysis with CBCT. *J Dental Research.* 2013;92(12 Suppl):195-201.
18. The Glossary of Prosthodontic Terms: Ninth Edition. *J Prosthet Dent.* 2017;117(5):C1-e105.
19. Knežević G i sur. Osnove dentalne implantologije. Zagreb: Školska knjiga; 2002. 96 p.
20. Čatović A, Jerolimov V, Živko-Babić J, Carek V, Dulčić N, Lazić B. Titan u stomatologiji. *Acta Stomatol Croat.* 1998;32(2):351-365.

21. Živko Babić J, Jerolimov V. Metali u stomatološkoj protetici. Zagreb: Školska knjiga; 2005. 150 p.
22. Rehman M, Madni A, Webster TJ. The era of biofunctional biomaterials in orthopedics: what does the future hold?. *Expert Rev Med Devices*. 2018;15(3):193-204.
23. Bencharit S, Byrd WC, Altarawneh S, Hosseini B, Leong A, Reside G et al. Development and applications of porous tantalum trabecular metal-enhanced titanium dental implants. *Clin Implant Dent Relat Res*. 2014;16(6):817:826.
24. El Chaar E, Castaño A. A Retrospective Survival Study of Trabecular Tantalum Implants Immediately Placed in Posterior Extraction Sockets Using a Flapless Technique. *J Oral Implantol*. 2017;43(2):114-124.
25. Shafie HR, White B. Implant abutment materials. In: Shafie HR, editor. *Clinical and laboratory manual of dental implant abutments*. 1th ed. Hoboken: Wiley Blackwell; 2014. p.1- 16- 6.
26. Špehar D, Jakovac M. Nove spoznaje o cirkonij-oksidoj keramici kao gradivnom materijalu u fiksnoj protetici. *Acta Stomatol Croat*. 2015;49(2):137-44.
27. Elsayed A, Wille S, Al-Akhali M, Kern M. Effect of fatigue loading on the fracture strength and failure mode of lithium disilicate and zirconia implant abutments. *Clin Oral Implants Res*. 2018;29(1):20-27.
28. Guerrero ME, Noriega J, Castro C, Jacobs R. Does cone-beam CT alter treatment plans? Comparison of preoperative implant planning using panoramic versus conebeam CT images. *Imaging Sci Dent*. 2014;44(2):121-8.
29. Widmann G, Zangeri A, Bale R, Keiler M, Staffner R. Flapless implant surgery in the edentulous jaw based on three fixed intraoral reference points and image- guided surgical templates: accuracy in human cadavers. *Clin Oral Implants Res*. 2010;21(8):835-41.

30. Harris D, Horner K, Gröndahl K, Jacobs R, Helmrot E, Benic GI et al. E.A.O. guidelines for the use of diagnostic imaging in implant dentistry 2011. A consensus workshop organized by the European Association for Osseointegration at the Medical University of Warsaw. *Clin Oral Implants Res.* 2012;23(11):1243-53.
31. Siadat H, Alikhasi M, Beyabanaki E. Interim Prosthesis Options for Dental Implants. *J Prosthodont.* 2017;26(4):331-338.
32. Wittneben JG, Buser D, Belser UC, Bragger U. Peri-implant soft tissue conditioning with provisional restorations in the esthetic zone: the dynamic compression technique. *Int J Periodontics Restorative Dent.* 2013;33(4):447-55.
33. Zhang S, Wang S, Song Y. Immediate loading for implant restoration compared with early or conventional loading: A meta-analysis. *J Craniomaxillofac Surg.* 2017;45(6):793-803.
34. Van Nimwegen WG, Goené RJ, Van Daelen AC, Stellingsma K, Raghoobar GM, Meijer HJ. Immediate implant placement and provisionalisation in the aesthetic zone. *J Oral Rehabil.* 2016;43(10):745-52.



Anela Grbavac rođena je 27. prosinca 1994. godine u Livnu (BiH). Nakon završene Opće gimnazije u Uskoplju (BiH), 2013. godine upisuje Stomatološki fakultet u Zagrebu. Tijekom studija asistira u privatnoj stomatološkoj ordinaciji te kao aktivna članica sudjeluje na Simpoziju studenata dentalne medicine 2016. i 2017. godine. Aktivno se služi njemačkim i engleskim jezikom.

