

Okluzijske načela za pojedine vrste protetskih radova

Jularić, Ivana

Master's thesis / Diplomski rad

2019

Degree Grantor / Ustanova koja je dodijelila akademski / stručni stupanj: **University of Zagreb, School of Dental Medicine / Sveučilište u Zagrebu, Stomatološki fakultet**

Permanent link / Trajna poveznica: <https://um.nsk.hr/um:nbn:hr:127:304406>

Rights / Prava: [Attribution-NonCommercial 3.0 Unported / Imenovanje-Nekomercijalno 3.0](#)

Download date / Datum preuzimanja: **2025-03-14**



Repository / Repozitorij:

[University of Zagreb School of Dental Medicine Repository](#)





Sveučilište u Zagrebu
Stomatološki fakultet

Ivana Jularić

OKLUZIJSKA NAČELA ZA POJEDINE VRSTE PROTETSKIH RADOVA

DIPLOMSKI RAD

Zagreb, 2019.

Rad je ostvaren na Zavodu za mobilnu protetiku Stomatološkoga fakulteta Sveučilišta u Zagrebu

Mentor rada: izv.prof.dr.sc. Domagoj Žabarović, Stomatološki fakultet Sveučilišta u Zagrebu

Lektor hrvatskog jezika: Maja Meczner, magistra edukacije hrvatskog jezika i književnosti

Lektor engleskog jezika: Josipa Kaucki, magistra engleskog jezika i književnosti

Sastav Povjerenstva za obranu diplomskog rada:

1. _____

2. _____

3. _____

Datum obrane rada: _____

Rad sadrži: 39 stranica

 4 slike

 CD

Rad je vlastito autorsko djelo, koje je u potpunosti samostalno napisano uz naznaku izvora drugih autora i dokumenata korištenih u radu. Osim ako nije drukčije navedeno, sve ilustracije (tablice, slike i dr.) u radu su izvorni doprinos autora diplomskog rada. Autor je odgovoran za pribavljanje dopuštenja za korištenje ilustracija koje nisu njegov izvorni doprinos, kao i za sve eventualne posljedice koje mogu nastati zbog nedopuštenog preuzimanja ilustracija odnosno propusta u navođenju njihovog podrijetla.

Zahvala

Zahvaljujem profesoru Žabaroviću što je prihvatio mentorstvo i stručnim savjetima pomagao u izradi diplomskoga rada. Hvala što ste svojim predavanjima na izbornom kolegiju Okluzija i funkcija potaknuli moje zanimanje za tu tematiku.

Zahvaljujem svojim roditeljima što su mi omogućili da studiram ono što volim i što su mi bili potpora kroz cijeli studij. Posebno hvala mami koja je bila uz mene u najtežim trenucima, što je vjerovala u mene i što me nije ometala dok učim (osim kad joj se jako pričalo).

Hvala bratu jer mi je dosađivao dok učim i razbijao monotoniju kad je god stigao. Hvala sestri jer je najbolja na svijetu i jer smo jedna drugoj ispušni ventili. Tijekom studija takva je osoba najpotrebnija, posebno kad nije zlopamtilo.

Hvala dečku jer je bio strpljiv zadnje dvije godine i imao razumijevanja kad se ne bi stigli vidati. I jer je bio podrška kad je to trebalo.

Hvala svim mojim prijateljicama, ali najviše velikoj Ireni, maloj Ireni i Andrei jer smo skupa prolazile najljepše i najgore dane na SFZG-u te najljepše dane izvan fakulteta. Hvala Dajani jer mi je omogućila da uz studij putujem preko oceana i jer je pomagala mojim roditeljima da mi omoguće bezbrižan život. Hvala i ostatku rodbine što su uvijek bili uz mene.

Hvala doktorici Maji Boban na prenesenom znanju, nesebičnoj pomoći i savjetima koje je dijelila te što mi je pokazala da se može raditi i uživati istovremeno.

Hvala doktorici Ani Hladnik jer me na prvoj godini odgovorila od ispisivanja s fakulteta. Njene inspirativne riječi i podrška nisu mi dozvolile da skrenem s puta i prestanem ostvarivati svoje snove. Hvala i tetama u referadi jer su me i one bodrile i ohrabrivale za nastavak puta na SFZG-u.

I na kraju, veliko hvala svima koji su bili dio mog života za vrijeme studiranja i na bilo koji način pomogli da se usavršavam kao osoba i steknem zvanje dr.med.dent.

OKLUZIJSKA NAČELA ZA POJEDINE VRSTE PROTETSKIH RADOVA

Sažetak

U izradi svih protetskih radova okluzija zauzima važno mjesto i čini neizostavni segment u uspostavi fiziološkog odnosa između svih komponenata stomatognatog sustava. Pri tome nije dovoljno ostvariti dobre odnose među zubima samo u statičnom položaju, nego je to nužno i pri funkcijskim kretnjama mandibule. Pregledom literature navedene su smjernice za odabir okluzijskog načela pri izradi pojedinih vrsta protetskih radova. U fiksnoj i mobilnoj protetici načela koja dolaze u obzir su uzajamno zaštićena okluzija, grupno vođenje, bilateralna uravnotežena okluzija, lingvalizirana i monoplane okluzija. U implantoprotetici razvilo se načelo implantat-zaštićene okluzije koje poštuju različitosti u povezanosti zuba i implantata s kosti te nastoji smanjiti preopterećenje marginalne kosti implantata i mehaničke posljedice kao što su otpuštanje vijka, lom vijka, odcementiranje protetskoga rada, lom konstrukcije, lom građivnoga materijala. Treba biti svjestan da se, iako postoje smjernice za odabir adekvatnog okluzijskog načela, u stomatologiji ne može svakom pacijentu pristupiti na isti način i terapiju je često potrebno individualizirati i prilagoditi kliničkoj situaciji. Okluzija je kompleksno područje i u nekim je segmentima teško provoditi istraživanja da se ne naruši etički kodeks. Dobivanje odgovora bi značilo da na ljudima treba eksperimentirati i stvarati nepovoljne uvjete da bi se teorijska razmišljanja potvrdila ili opovrgnula. Stoga je, primjerice u implantoprotetici, još nepotvrđena povezanost okluzije, periimplantitisa i gubitka kosti oko implantata. Zainteresiranost za područje okluzije sve je veća i brojna istraživanja, koja se spominju i u ovom radu, provedena su da bi se razjasnio njezin značaj, utjecaj na stomatognati sustav te da bi ih stomatolog integrirao u rad s pacijentom.

Ključne riječi: uzajamno zaštićena okluzija, grupno vođenje, bilateralna uravnotežena okluzija, implantat-zaštićena okluzija, protetski radovi

OCCLUSAL CONCEPTS FOR VARIOUS TYPES OF PROSTHESES

Summary

Occlusion plays an important role in the making of all prosthetic appliances and it is an indispensable part in establishing a physiologic relationship between all the components of the stomatognathic system. It is necessary to achieve both a proper static as well as dynamic occlusion. A literature overview had proposed guidelines for the selection of occlusal concepts of various types of prostheses. Mutually protected occlusion, group guidance, bilateral balanced occlusion, lingualized occlusion and monoplane occlusion are used in fixed and removable prosthodontics. Implant-protected occlusion scheme was designed in implant prosthodontics considering the varieties between dental implants and teeth and their attachment to the surrounding bone. The idea behind this concept is to reduce the overload of the marginal bone of the implant and to minimize the mechanical complications of dental implants, such as screw loosening and/or fracture, decementation of prosthetic suprastructure, fracture of the framework, fracture of restorative materials. One should be aware that even though there are guidelines for choosing an adequate occlusal concept, not every patient can be treated the same and treatment should be individualized and adapted to a specific clinical case. Occlusion is a complex field and sometimes it is difficult to conduct research without ethics violation. Answering certain questions would have to include performing experiments on people and inducing harmful conditions just to confirm or to refute theoretical considerations. Therefore, the relationship between occlusion, peri-implantitis and bone loss around the implant has not yet been confirmed in implant prosthodontics. The interest in occlusion is on the rise and a lot of research has been conducted to clarify its importance and its influence on the stomatognathic system, as well as to allow the dentist to include it in their work with the patient.

Key words: mutually protected occlusion, group guidance, bilateral balanced occlusion, implant-protected occlusion, prostheses

SADRŽAJ

1. UVOD	1
2. OKLUZIJSKA NAČELA NA POTPUNIM I POKROVNIM PROTEZAMA	3
2.1. Bilateralna uravnotežena (balansirana) okluzija	4
2.2. Lingvalizirana okluzija.....	5
2.3. Monoplane okluzija.....	6
3. OKLUZIJSKA NAČELA NA DJELOMIČNIM PROTEZAMA	9
3.1. Klasifikacija djelomične bezubosti	10
3.1.1. Okluzijska načela na djelomičnim protezama s jednostrano ili obostrano produženim sedlima	11
3.1.2. Okluzijska načela na djelomičnoj protezi s umetnutim sedlom.....	12
3.1.3. Okluzijska načela na djelomičnoj protezi Kennedy klase IV	12
4. OKLUZIJSKA NAČELA U FIKSNOJ PROTETICI.....	14
5. OKLUZIJSKA NAČELA U IMPLANTOPROTETICI	17
5.1. Implantat-zaštićena okluzija.....	19
5.2. Okluzijsko načelo slobode u centru	20
5.3. Okluzijska načela pri izradi pojedinačnih krunica nošenih implantatima.....	20
5.4. Okluzijska načela pri izradi fiksnih mostova nošenih implantatima u stražnjoj regiji	21
5.5. Okluzijska načela pri izradi fiksnih mostova nošenih implantatima u prednjoj regiji.	22
5.6. Okluzijska načela pri izradi fiksnih mostova na implantatima u potpuno bezuboj čeljusti	23
5.7. Okluzijska načela pri izradi pokrovne proteze retinirane implantatima	24
6. OKLUZIJSKA NAČELA PRI IZRADI NAGRIZNIH UDLAGA	25
6.1. Michiganska stabilizacijska udloga.....	27
7. RASPRAVA.....	29
8. ZAKLJUČAK	32

9. LITERATURA.....	34
10. ŽIVOTOPIS	38

Popis skraćenica

CR – centrična relacija

MIK – maksimalna interkuspilacija

μm - mikrometar

mm - milimetar

PDL – parodontalni ligament

RKP – retrudirani kontaktni položaj

TMZ – temporomandibularni zglob

1. UVOD

Okluzijska načela definiramo kao specifične zubne dodire koji se ostvaruju statičkim dodirom i tijekom ekskuzijskih kretanja mandibule. U izradi bilo kojega protetskoga rada neophodno je prepoznati njihovu važnost da bi terapija bila uspješna, dugotrajna i uravnotežena sa svim komponentama stomatognatog sustava. Integracijom okluzijskih načela u svakodnevnu kliničku praksu, pravovremenim promišljanjem i individualnim pristupom svakom pacijentu, mogu se izbjeći brojne komplikacije do kojih dolazi zbog neznanja ili nepoštivanja okluzijskih načela. Bitno je imati multidisciplinarnan pristup i dosadašnje spoznaje o okluziji primijeniti u radu s pacijentima.

Klinički značaj okluzijskih načela i okluzije općenito nije vidljiv samo u izradi protetskih radova i provođenju terapije. Trebaju se integrirati i u dijagnostiku da bismo napravili dobar plan terapije i po potrebi uključili pacijenta u pretprotetsku pripremu.

Nadalje, okluziju ne promatramo kao samostalnu jedinicu i pri njezinoj restauraciji moramo imati na umu da je dio stomatognatog sustava i da sve njegove sastavnice, uključujući zube, parodont, neuromuskularni sustav, čeljusne zglobove i kraniofacijalni skelet, moraju biti u harmoničnom odnosu i funkcijskoj ravnoteži. Kada se ta ravnoteža naruši i kad se okluzija treba ponovno uspostaviti, ne treba zapostaviti zdravlje i funkciju ostalih komponenata.

Svrha ovoga rada je na jednom mjestu objediniti karakteristike različitih okluzijskih načela i dati smjernice za njihovu primjenu na raznim vrstama protetskih radova. One će biti potkrijepljene pregledom novije literature te će biti opisana okluzijska načela na mobilnim protetskim radovima, fiksnim protetskim radovima, implantoprotetskim radovima i nagriznim udlagama. Također će se biti objašnjeno koja je važnost okluzijskih načela pri izradi protetskih radova, kako se postižu i koje komplikacije nastaju uslijed njihova nepridržavanja.

Treba napomenuti da je tema okluzije i dalje prilično neistražena i da ima puno prostora za napredak, nove spoznaje i nova istraživanja te da će smjernice koje će biti navedene u ovome radu možda u budućnosti biti zamijenjene nekim boljim rješenjima.

2. OKLUZIJSKA NAČELA NA POTPUNIM I POKROVNIM PROTEZAMA

2.1. Bilateralna uravnotežena (balansirana) okluzija

Bilateralna uravnotežena okluzija okluzijsko je načelo koje podrazumijeva dodire zubi pri svim kretnjama i položajima mandibule. Pri lateralnim kretnjama dodiruju se svi zubi na radnoj strani i najmanje jedan par antagonista na neradnoj strani. U protruziji se ostvaruju dodiri svih prednjih zubi i barem po jedan par antagonista u bočnom području (1).

Kod potpunih se proteza smatra da veliki značaj u postavi zubi i uspostavi bilateralne uravnotežene ili balansirane okluzije ima anteroposteriorna kompenzacijska krivulja. Njezin ekvivalent u prirodnoj denticiji čini Speeova krivulja. *The Glossary of Prosthodontic Terms* (2) definira anteroposteriornu krivulju kao anatomsku krivulju koju određuje okluzalni nagib zubi, projiciran na medijalnu ravninu, počevši od vrška kvržice mandibularnog očnjaka, slijedeći vrškove bukalnih kvržica premolara i molara, nastavljajući kroz anteriornu granicu mandibularnog ramusa i završavajući s najanteriornijom točkom na kondilu. Prvi ju je opisao Ferdinand Graf Spee. Stoga se još naziva i Speeovom krivuljom.

Speeova krivulja mora biti u harmoniji s nagibom kondilne staze, prednjim vođenjem, okluzijskom ravninom i visinom kvržica umjetnih zubi (3, 4). Postavom lateralnih zubi po sagitalnoj krivulji kompenzira se spuštanje kondila i pri protruziji se ostvaruju dodiri antagonističkih zubi, za koje se vjerovalo da omogućuju stabilnost potpunih proteza pri funkcijskim kretnjama donje čeljusti (4).

Nadalje, za ostvarivanje balansiranih kontakata za vrijeme lateralnih kretnji, zubi se u protezi postavljaju slijedeći mediolateralnu kompenzacijsku krivulju. Naziva se još i Willsonovom krivuljom. *The Glossary of Prosthodontics Terms* opisuje ju kao krivulju koja je, gledano iz frontalne ravnine, konkavna u mandibularnom luku i dodiruje vrškove bukalnih i lingvalnih kvržica mandibularnih molara. U maksilarnom zubnom luku krivulja je konveksna i dodiruje vrškove bukalnih i palatinalnih kvržica maksilarnih molara (2). Njezina zakrivljenost mora se uskladiti s kutom nagiba putanje orbitirajućeg kondila (Bennetov kut). Upravo je to razlog zašto u kliničkoj praksi nije dovoljno montirati modele u artikulatork uzimajući samo centrični registar. Za uspostavu bilateralne okluzijske ravnoteže artikulatork se individualizira još i protruzijskim i lateralnim okluzijskim registratima (4).

Bilateralna uravnotežena okluzija na potpunim i pokrovnim protezama jedinstvena je i koristi se jedino za te vrste protetskih radova. Naprotiv, u prirodnoj je denticiji patološka jer stvara

prerane kontakte na neradnoj strani, uzrokuje pojavu okluzijskih interferenci i nastanak brusnih faseta.

Ovo načelo nastalo je zbog pretpostavke da će povećati stabilnost proteze ravnomjernim prijenosom sila na bezubi greben tijekom žvakanja i samim time onemogućiti njezino izvrtanje iz ležišta tijekom funkcije, preopterećenje grebena i ubrzanu resorpciju kosti. Međutim, s vremenom se shvatilo da će i najmanji bolus hrane eliminirati kontakte na neradnoj strani i onemogućiti uravnotežene kontakte (5). Isto tako, danas znamo da mnogobrojni kontakti u izvancentričnim kretnjama potiču pacijente na parafunkcijske kretnje koje su štetne i takve dodire smatramo nepoželjnim (okluzijske interference).

2.2. Lingvalizirana okluzija

Lingvalizirana okluzija razvijena je i koristi se kod izrade potpunih proteza da bi se povećala stabilnost donje potpune proteze. Za razliku od gornjih proteza kod kojih se može postići ventilni učinak, manja površina i anatomska građa donjeg alveolarnog grebena otežavaju dobru retenciju i stabilizaciju proteze. Zato se lingvaliziranom okluzijom nastoje postići kontakti između gornjih palatinalnih kvržica i široke centralne fisure donjih zubi. Pri tome se u gornjoj protezi postavljaju anatomske zubi koji imaju zadovoljavajuću estetiku i žvačnu efikasnost, dok se u donjoj protezi postavljaju neanatomski ili poluanatomski zubi s proširenom centralnom fisurom. Neanatomski ili poluanatomski zubi omogućavaju veći opseg slobodnih kretnji bez interferenci te smanjuju utjecaj štetnih kosih i horizontalnih sila koje destabiliziraju protezu. Nadalje, svi se kontakti svode na B kontakte, dok se A i C kontakti izostavljaju. Uspostava samo B kontakata omogućuje lingvalnije usmjeravanje sila tijekom ekskurijskih kretnji mandibule, čime se sprječava izvrtanje proteze tijekom funkcije. Izostanak A kontakata onemogućuje ugrizanje u meka tkiva obraza. S obzirom da samo palatinalne kvržice gornjih zubi okludiraju s centralnom fisurom donjih, gornji zubi se mogu postaviti bukalnije čime će poboljšati i estetiku čineći bolju potporu mišićima lica (6).

Preporuča se uspostava lingvalizirane okluzije u sljedećim situacijama:

- uznapredovala resorpcija alveolarnog grebena donje čeljusti;
- klasa II međučeljusnih odnosa;
- labava pričvršćena sluznica;
- prisutnost potpune proteze u jednoj te djelomične proteze u suprotnoj čeljusti;
- očuvanje estetike uz postavu neanatomskih zubi u donjoj čeljusti (7).

Postava zubi po načelu lingvalizirane okluzije jednostavna je, olakšava ubrušavanje kontakata, primjenjiva je u širokoj dnevnoj praksi, stabilizira donju protezu, smanjuje resorpciju grebena i štiti od ugriza u obraz.

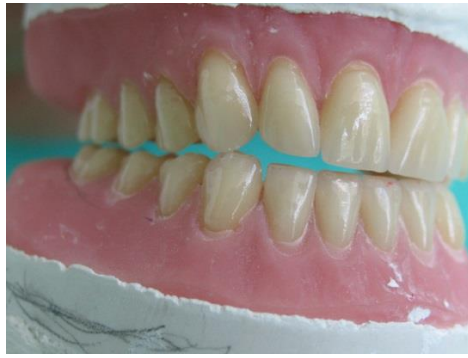
2.3. Monoplane okluzija

Monoplane okluzija okluzijsko je načelo u kojem stražnji zubi u protezi nemaju kvržice, nego međusobno okludiraju ravnim griznim površinama. Ideja ovog načela jest da se postavom neanatomskih zubi minimizira utjecaj štetnih horizontalnih sila i poveća stabilnost proteza. Međutim nedostaci su nadvladali prednosti i ovo se načelo sve više napušta; naime ravne grizne plohe premolara daju lošu estetiku te prednji zubi prate okluzijsku ravninu i vertikalni prijeklop je minimalan ili uopće ne postoji. K tome, neanatomski zubi nisu dovoljno funkcionalni i uvelike smanjuju žvačnu efikasnost (6).

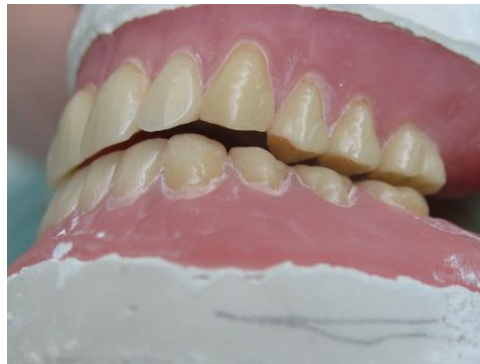2.4. Uzajamno zaštićena okluzija

Uzajamno zaštićena okluzija ili okluzija vođena očnjakom okluzijsko je načelo u kojem stražnji zubi štite prednje u položaju maksimalne interkuspidacije (MIK). Kod potpunih proteza MIK se ostvaruje u položaju centrične relacije (CR) te se pri njihovoj izradi uzima centrični registar za postavu zubi. U tom su položaju stražnji zubi u kontaktu i prenose žvačno opterećenje uzduž svojih aksijalnih osi. Pri tome su prednji zubi blago izvan kontakta (oko 25 mikrometara).

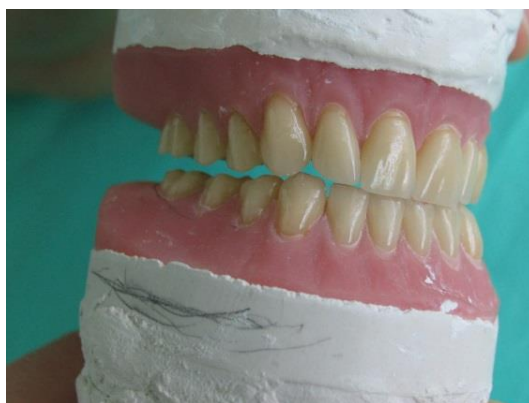U ekscentričnim kretnjama, prednji zubi prenose žvačno opterećenje, a stražnji su u diskluziji. Dakle, prednji zubi štite stražnje jer bolje podnose kose sile, nalaze se dalje od centra rotacije kojeg čini temporomandibularni zglobov (TMZ) i samim su time sile slabije. U laterotruziji samo su očnjaci na radnoj strani u kontaktu (Slika 1.), a svi su ostali zubi u diskluziji (Slika 2.). U protruziji pak prednji zubi vode mandibulu u anteriorniji položaj, dok su stražnji zubi u diskluziji (1, Slika 3.)



Slika 1. U laterotruzijskoj kretnji jedino očnjak radne strane ostvaruje kontakt sa svojim antagonistom. Preuzeto s dopuštenjem izv.prof.dr.sc. Domagoja Žabarovića



Slika 2. Tijekom laterotruzijske kretnje zubi neradne strane su diskudirani. Preuzeto s dopuštenjem izv.prof.dr.sc. Domagoja Žabarovića



Slika 3. U završnoj protruzijskoj kretnji centralni incizivi i eventualno očnjaci su u kontaktu. Preuzeto s dopuštenjem izv.prof.dr.sc. Domagoja Žabarovića

Što se tiče primjene ovoga načela u izradi potpune proteze, mišljenja su podvojena. Dugo se smatralo da je bilateralna uravnotežena okluzija neophodna za stabilnost proteze prilikom ekscentričnih kretnji i žvakanja. Sukladno tome, u udžbenicima se savjetovalo izbjegavanje uzajamno zaštićene okluzije na potpunim protezama. Međutim, s vremenom se došlo do zaključka da se uzajamno zaštićena okluzija ipak može primjenjivati, dapače, da je poželjna (8). Mnogo je jednostavnija tehnička izrada, manji je utrošak vremena pri postavi zuba i olakšava se postupak ubrušavanja okluzijskih kontakata tijekom ekscentričnih kretnji mandibule.

Zanimljivo je istaknuti da se godinu dana nakon nošenja proteze s bilateralno uravnoteženom okluzijom balansirani kontakti gube zbog trošenja akrilatnih zubi i promjena na ležištu proteze, ali se pacijenti ne žale na novonastalu situaciju (8).

Uzajamno zaštićena okluzija osigurava dobru estetiku i funkciju proteza. Da bi se reducirale štetne horizontalne sile koje mogu destabilizirati protezu, preporuča se uspostaviti plitko incizalno vođenje u protruziji i niski kut vođenja na očnjacima prilikom laterotruzije. Za dobru stabilizaciju proteze ne smijemo zanemariti važnost ispravno određenih međučeljskih odnosa, vertikalne i horizontalne relacije, te precizno uzetog funkcijskog otiska. Bez pridržavanja pravila za provođenje svih radnih postupaka u izradi proteze, ni najidealnija okluzija neće pomoći u ostvarivanju dobre retencije i stabilizacije proteze.

3. OKLUZIJSKA NAČELA NA DJELOMIČNIM PROTEZAMA

Za razliku od pravila izrade potpunih proteza i uspostave okluzijskih odnosa, gdje imamo veliku slobodu izbora okluzijskih načela i gdje se kao optimalan statični položaj donje čeljusti prema gornjoj uzima položaj centrične relacije, kod djelomičnih proteza ta je sloboda često ograničena. Izbor načela okluzije uvelike ovisi o položaju, broju i vrsti preostalih zuba, očuvanoj vertikalnoj dimenziji, rasponu i smještaju bezubih prostora, prisustvu potpune proteze u suprotnoj čeljusti (9). Nadalje, ukoliko se djelomična bezubost ne sanira na vrijeme, dolazi do nepovratnih promjena u odnosima preostalih zubi. Oni se naginju, izrastaju, smanjuju prostor za nadoknadu zuba. Također je moguće da je pacijent u prirodnoj denticiji imao malokluziju te da je okluzalna trauma uzrokovala temporomandibularne disfunkcije, bolove u vratu i glavobolje, pulpitis, frakturu zuba, atriciju, abfrakciju ili fremitus. U takvim slučajevima nije dovoljno nadoknaditi izgubljene zube i postaviti ih u odnos u kakvom su bili prije jer nije bio fiziološki. Tada je neophodna pretprotetska priprema prirodne denticije. Opcije liječenja bi bile selektivno ubrušavanje, ortodoncija, devitalizacija zuba s izradom krunice ili mosta, parodontno liječenje, izrada okluzijske udlage itd. (10). Bitno je napomenuti da se djelomičnom protezom ne smiju mijenjati vertikalna i horizontalna relacija međučeljusnih odnosa kada su one očuvane preostalim prirodnim zubima te se ostvaruju fiksnim radovima ako se djelomične proteze izrađuju kao dio kombiniranog protetskog rada. U slučaju da nema okluzijskih kontakata na sačuvanim zubima, određuje se nova vertikalna dimenzija kao kod potpunih proteza, a horizontalna relacija međučeljusnih odnosa određuje se u položaju centrične relacije.

3.1. Klasifikacija djelomične bezubosti

Klasifikacije djelomične bezubosti napravljene su sa svrhom pojednostavljenja dijagnosticiranja i planiranja izrade djelomičnih proteza. Najprihvaćenija jest klasifikacija po Kennedyju iz 1925. godine u kojoj su djelomično bezubi lukovi podijeljeni u 4 klase: Klasa I, Klasa II, Klasa III i Klasa IV. Pripadnost pojedinoj klasi određuje se prema najdistalnijem bezubom prostoru u luku. Ostali bezubi prostori svrstani su u podklase, modifikacijske prostore koji se označavaju brojem tih bezubih prostora (9).

Glossary of Prosthodontic Terms opisuje navedene klase na sljedeći način.

Klasa I: bezubi prostor smješten obostrano iza sačuvanih prirodnih zubi (obostrano skraćen zubni luk).

Klasa II: bezubo područje smješteno jednostrano iza sačuvanih prirodnih zubi (jednostrano skraćen zubni luk).

Klasa III: jednostrano bezubo područje omeđeno sprijeda i straga preostalim prirodnim zubima (jednostrano prekinut zubni luk).

Klasa IV: obostrano bezubo područje smješteno ispred preostalih prirodnih zubi (bezubi prostor u prednjem području) (2, 9).

Klasifikacija djelomične bezubosti u ovom će radu poslužiti za sistematizirano iznošenje preporuka okluzijskih načela pri izradi djelomičnih proteza.

3.1.1. Okluzijska načela na djelomičnim protezama s jednostrano ili obostrano produženim sedlima

Za sve Kennedy klase vrijedi da se u maksimalnoj interkuspidaciji moraju ostvariti istovremeni i višetočkasti dodiri potpornih kvržica stražnjih zubi s odgovarajućim kosinama i transverzalnim grebenima zubi suprotne čeljusti. Gornji i donji prednji zubi trebali bi biti u blagoj diskuziji (9).

Stražnji zubi drže vertikalnu dimenziju okluzije, preuzimaju opterećenje tijekom žvakanja, gutanja i oralnih parafunkcija te griznim površinama premolara i molara najviše pridonose žvačnoj efikasnosti (11). Stoga je za kvalitetu pacijentova života nužno nadoknaditi i stražnje zube, bez obzira što nisu u vidljivom dijelu zubnoga niza. U protivnom, s vremenom će se narušiti i estetika i funkcija prednjih zubi.

Moguće posljedice u prednjem segmentu zubnoga niza zbog nenadoknađivanja stražnje potpore, tj. stražnjih zubi jesu sljedeći (posebice kod Kennedy klase I):

1. Prednji zubi ostaju stabilni i nisu parodontološki kompromitirani, prisutno je dovoljno stražnjih zubi koji godinama drže vertikalnu dimenziju okluzije;
2. Gubitkom stražnje potpore, u klasi II/1 i ponekad u klasi II/2, dolazi do povećanja vertikalnog prijeklopa i smanjenja međučeljusne udaljenosti i snižavanja vertikalne dimenzije;
3. Anteriorni zubi migriraju, nastaje *flaring*, dolazi do preopterećenja i ubrzano napreduje prethodno prisutan parodontitis;
4. Prednji zubi se ubrzano troše i nastaju brusne fasete, snižava se vertikalna dimenzija okluzije (11).

Preporuke za okluzijska načela kod izrade djelomične proteze u Kennedy klasi I i II su sljedeće:

1. Ukoliko su očuvani i parodontološki zdravi očnjaci, preporuča se očnjakom vođena okluzija. Njome se reduciraju horizontalne sile na stražnje zube, tj. na protezu i promiče vertikalniji žvačni obrazac.
2. U slučaju nedostatka očnjaka ili kod parodontološki kompromitiranog očnjaka, preporuča se grupno vođenje. Grupno vođenje se ne preporuča se ako je očnjak zdrav, a izostaju premolari. Na taj se način bespotrebno povećavaju horizontalne sile na protezu tijekom funkcije. Što su zubi bliže TMZ-u, sile koje djeluju na njih pri ekscentričnim kretnjama su jače.
3. Ako je u suprotnoj čeljusti bezubost nadoknađena potpunom protezom, često će u literaturi biti preporučena bilateralna uravotežena okluzija. Međutim stabilnost koja se pripisivala balansnim kontaktima u funkciji opovrgnuta je, što je navedeno prethodno u tekstu. U ovom slučaju okluzijska se načela biraju kao kod potpunih proteza te u obzir dolaze i lingvalizirana okluzija, monoplane okluzija i očnjakom vođena okluzija. (9, 10)

3.1.2. Okluzijska načela na djelomičnoj protezi s umetnutim sedlom

U Kennedy klasi III u većini slučajeva zadržat će se postojeća okluzija. Naravno, ako u podlozi nije nikakva patologija. U prirodnoj denticiji prisutna je uglavnom okluzija vođena očnjakom ili grupno vođenje pa će se ta načela zadržati i nakon izrade djelomične proteze. U slučaju da nedostaje očnjak ili je on parodontološki kompromitiran, indicirano je grupno vođenje. Bilateralna uravnotežena okluzija dolazi u obzir samo ako je u suprotnoj čeljusti potpuna proteza. Ako u suprotnoj čeljusti imamo zdrave zube, balansirana okluzija je kontraindicirana jer dovodi do okluzijskih interferenci, pojačanog trošenja zubi za vrijeme funkcije, abfrakcije cakline i niza drugih posljedica vezanih uz okluzijske interference (10).

3.1.3. Okluzijska načela na djelomičnoj protezi Kennedy klase IV

Kod djelomične bezubosti Kennedy klase IV stabilnost proteze može biti značajno narušena nepravilnom postavom prednjih zubi. Što je veća zakrivljenost zubnoga luka i što više prednjih zubi nedostaje, teže je uspostaviti stabilnost proteze. Dodatna otežavajuća okolnost može biti postojanje prirodne denticije u nasuprotnoj čeljusti. Da bi se minimiziralo izvrtanje proteze tijekom protruzije, uspostavlja se pliće anteriorno vođenje, a u MIK-u je poželjna blaga

diskluzija prednjih zubi. U slučaju da nedostaje očnjak, uspostavlja se grupno vođenje u lateralnim kretnjama. Osim odabira odgovarajućeg okluzijskog načela, neophodno je napraviti dobar plan terapije, proširiti bazu proteze, postaviti mezijalne upirače što anteriornije, ali da u što manjoj mjeri narušavaju estetiku, a distalne upirače treba postaviti što posteriornije. Cilj takve postave upirača je skraćivanje krakova djelovanja sile i produljenje krakova otpora. Izvrtanju proteze suprotstavljaju se i retencijske sile kvačica postavljenih na stražnjim zubima, a najčešće se koriste Bonwillove kvačice (4).

4. OKLUZIJSKA NAČELA U FIKSNOJ PROTETICI

U fiksnoj protetici, pri izradi mostova i krunica, načela okluzije se pretežito usklađuju s okluzijom na preostalim zubima. S obzirom na to da su nosači fiksnoga protetskoga rada prirodni zubi, uglavnom se uspostavlja okluzija vođena očnjakom ili grupna funkcija.

Očnjaci su zubi koji najbolje podnose sile pri laterotruziji. Tome pogoduje omjer krune i korijena, velika bukolingvalna širina, relativno plitak nagib kvržice, gusta kost koja ga okružuje i trajektorij u regiji očnjaka koji prenosi sile s očnjaka na bazu lubanje (12). Očnjaci ujedno imaju i izrazito dobru propriocepciju zbog masivnosti i velike parodontalne površine. Zahvaljujući tome, razvijeni su i prateći refleksi i sposobnost da smanje opterećenje. Neuromuskularni sustav proprioceptivnim impulsima i refleksnom aktivnošću smješta mandibulu u položaj u kojem će štetne sile biti svedene na iznos koji stomatognati sustav može podnijeti (13). Goldstein je uspoređujući odnos okluzije vođene očnjakom s parodontalnim indeksima uočio da su u takvoj denticiji čak i parodontalni indeksi značajno manji (14).

Stoga se u izradi fiksnoprotetskoga rada najviše preporuča okluzija vođena očnjakom (16). Iznimke su u slučajevima parodontološki kompromitiranog očnjaka ili nemogućnosti uspostave kontakta s očnjakom kod klase II/1. Tada se nastoji ostvariti grupna funkcija u kojoj se, pri lateralnoj kretnji, ostvaruju kontakti samo na radnoj strani, najčešće u predjelu premolara, a najdalje do meziobukalne kvržice prvoga molara (15). Što su kontakti pri lateralnim kretnjama smješteni više straga, veće su i horizontalne sile koje djeluju na zube zbog blizine TMZ-a i jačeg žvačnog opterećenja. Zato se u grupnoj funkciji, pri nedostatku očnjaka, grupna funkcija može raspodijeliti na incizive i premolare (12).

Ukoliko na fiksnoprotetskom radu uspostavimo vođenje očnjakom, moguće je da s vremenom dođe do trošenja palatinalne kosine krunice na očnjaku i da vođenje postane grupno. Takve promjene nastaju i u prirodnoj denticiji te nije potrebno ponovno restaurirati vođenje očnjakom. Dakako, zubi koji preuzmu vođenje, u tom slučaju moraju imati zdrav parodont, odgovarajući oblik i pozicioniranost da mogu prihvatiti sile pri ekscentričnim kretnjama mandibule (12). S obzirom da se izradom krunice na očnjaku sile koncentriraju na malu površinu i mogu dovesti do oštećenja i lomova fiksnoprotetskoga rada, grupno vođenje može se uspostaviti da se sile raspodijele na više zubi i da se smanji mogućnost nastanka komplikacija.

Indikacije za provođenje potpune oralne rehabilitacije i promjenu postojeće pacijentove okluzije jesu: gubitak vertikalne dimenzije okluzije, ponavljajuće frakture zuba i neuspješne restauracije, težak bruksizam, gubitak interokluzalnog prostora za restauraciju, traumatska okluzija, neprihvatljiva funkcija i okluzija, prisutnost temporomandibularnih poremećaja

(TMP) i razvojnih anomalija. Postavljanje odgovarajuće dijagnoze od velikog je značaja za provedbu uspješne terapije (17). Koraci u njezinom planiranju su sljedeći:

- 1.) Provjeriti postoji li razlika između retrudiranog kontaktnog položaja (RKP) i MIK-a;
- 2.) Deprogramiranje pacijenta ukoliko razlika postoji, npr. pomoću Lucia jiga;
- 3.) Nakon što su mišići deprogramirani, odrediti položaj centrične relacije i pomoću obraznog luka prenijeti modele u poluprilagodljivi ili potpuno prilagodljivi artikulatur;
- 4.) Pronalazak razlike između RKP-a i MIK-a u artikulaturu;
- 5.) Po potrebi korekcija selektivnim ubrušavanjem okluzije u ustima;
- 6.) Wax-up na modelima i izrada i privremeno cementiranje mock-up-a;
- 7.) Kontrola pacijenta s privremenim protetskim radom i ubrušavanje preranih kontakata u centričnoj i izvancentričnoj poziciji;
- 8.) Ukoliko pacijent dobro prihvaća privremeni rad i nema TMP-a, pristupa se izradi konačnoga rada;
- 9.) Uzima se otisak privremenog rada i izrađuje isti takav trajni rad (18).

Cilj kompletne oralne rehabilitacije nije samo rekonstrukcija i restauracija denticije, nego i održavanje zdravlja cijelog stomatognatog sustava. Potrebno je ponovno uspostaviti funkciju, ali i biološku efikasnost, pri čemu zubi zajedno s parodontnim strukturama, žvačnim mišićima i mehanizmima TMZ-a, ostvaruju ravnotežu i harmonične odnose (19).

5. OKLUZIJSKA NAČELA U IMPLANTOPROTETICI

U posljednjem stoljeću sve je popularnija minimalno invazivna stomatologija koja zagovara maksimalno očuvanje tvrdog zubnog tkiva i suproavlja se nepotrebnom brušenju zdravih zubi koliko je god to moguće. Stoga ne čudi da se i implantoprotetika sve više razvija i da je postava implantata sve učestalija. Dakako, razvojem implantoprotetike se povećava i zainteresiranost za sve njezine segmente pa tako i za okluzijska načela koja će se primjenjivati u izradi protetske suprastrukture. Iako se na tu temu objavljuje sve više radova i interes raste, i dalje ima mnogo nepoznanica i ne može se sa sigurnošću tvrditi koje je načelo najbolje, kako postupiti u svakoj situaciji, kolika je uloga okluzije u periimplantitisu i sl. Mjesta za napredak i nove spoznaje ima, ali ipak su se razvile određene smjernice koje mogu pomoći stomatologu u ostvarivanju uspješne terapije. Da bi se ona postigla, potrebno je znati glavne razlike između zuba i implantata, njihovog odgovora na opterećenje i vrste sveze s okolnom kosti, te shvatiti potrebu za razvitkom implantat-zaštićene okluzije.

Glavna je razlika u tome što je dentalni implantat integriran s kosti, u izravnom su kontaktu, a zub je povezan s kosti preko Sharpeyevih vlakana, koja su dio parodontalnog ligamenta (PDL-a). Pod aksijalnim opterećenjem, zub se intrudira u alveolu 25-100 mikrometara (μm), a implantat samo 3-5 μm (20). Prirodni zub bolje podnosi aksijalno opterećenje upravo zbog prisustva PDL-a i usmjerenosti njegovih vlakana. Većina tih vlakana pruža se koso od cementa korijena zubi prema kosti i pri vertikalnom opterećenju dolazi do njihova istezanja i ublažavanja sile koja djeluje na kost, imaju funkciju šok-apsorbera (21).

Prirodni zub pomiče se u dvije faze. Prva je inicijalna, parodontalna pomičnost zuba koja je prisutna pri slabijem opterećenju. Zub se pri tome relativno lagano pomiče unutar alveole za širinu samog PDL-a. Takvo je pomicanje složeno i nelinearno. Pri većem opterećenju, nakon inicijalne faze slijedi sekundarna pomičnost zuba te se linearno i elastično deformira alveolarna kost. Za razliku od prirodnoga zuba, kod implantata izostaje inicijalna pomičnost i pri opterećenju dolazi samo do elastične deformacije kosti. Iz toga razloga preporučuje se implantat progresivno opteretiti, što će biti objašnjeno kasnije u tekstu (22, 23).

Pri horizontalnim silama, prirodni zub radi pomak od 56-108 μm , centar rotacije nalazi se u apikalnoj trećini korijena i sila se raspodjeljuje prema apikalno duž cijele površine korijena (23). Kod parafunkcija i postojanja okluzalne traume, ukoliko ona nije prevelika, zub se prilagođava na prekomjerno opterećenje povećanjem parodontne pukotine i pomičnosti, koja se nakon prilagodbe više ne povećava (22).

Naprotiv, implantat se zbog odsustva PDL-a može pomicati samo 10-50 μm pri neaksijalnom opterećenju i najveća koncentracija sile jest na krestalnoj kosti oko samog implantata (23).

Još jedna razlika između zuba i implantata jest nejednak stupanj taktilne osjetljivosti. Prirodne zube karakterizira postojanje razvijene propriocepcije, pri čemu zub osjeti razliku u debljini od 20 μm , dok je kod implantata ona mnogo manja. Primjerice, između zuba i implantata propriocepcija je oko 48 μm , između dva implantata 64 μm , a između zuba i pokrovne proteze retinirane implantatima 108 μm (24). Stoga će neželjeni kontakti biti prije zamijećeni u prirodnoj denticiji, moći će se prije reagirati i spriječiti neželjene komplikacije. Kod implantata će pak sam pacijent teže uočiti promjene u okluziji i bez nadzora stomatologa i redovnih kontrola može doći do neželjenih komplikacija u vidu loma implantata, otpuštanja ili loma vijka te loma protetske suprastrukture i ubrzane resorpcije krestalne kosti (23).

Upravo zbog navedenih razlika između zuba i implantata, okluzijska načela koja su prisutna u prirodnoj denticiji, ne mogu se bez određenih modifikacija primijeniti na implantatima. Zato se razvilo novo okluzijsko načelo, implantat-zaštićena okluzija.

5.1. Implantat-zaštićena okluzija

Implantat-zaštićena okluzija (engl. *implant-protective occlusion*) razvila se kao načelo koje se isključivo koristi za izradu protetskih radova nošenih dentalnim implantatima. Uvelike smanjuje rizik nastanka biomehaničkih komplikacija i produljuje vijek implantata i protetske suprastrukture. Njezin osnovni cilj je izbjeći prekomjerno opterećenje implantata i održati ga u fiziološkim i biomehaničkim granicama koje pacijent može podnijeti (25).

Glavni principi okluzije koja štiti implantat jesu: (25, 26, 23, 24 ,9)

- Smanjiti prekomjerno opterećenje na implantat i preostalu prirodnu denticiju;
- Izostanak preuranjenih kontakata i okluzijskih interferenci;
- Tijelo implantata treba postaviti okomito na okluzalnu ravninu i okluzijski kontakt bi se trebao ostvariti u njegovoj projekciji, što omogućuje aksijalni prijenos sila;
- Uspostaviti uzajamno zaštićenu okluziju kad god je to moguće;
- Reducirati nagib kvržica na krunicama, sniziti kvržice i modificirati anatomiju zuba da bi bila manje podložna štetnim horizontalnim silama;
- Smanjiti paraaksijalno opterećenje redukcijom širine okluzalnog stolića krunice u bočnom području za 30-40% ;
- Izbjegavati dužinu privjesnog člana u maksili >10-12 milimetara (mm), a u mandibuli >15mm;

- Krunica na implantatu u bočnom području treba imati široku centralnu fosu, okomitu na tijelo implantata i paralelnu s okluzijskom ravninom. Primarni okluzijski kontakt treba biti unutar promjera implantata, u centralnoj fosi, na ravnom platou širokom 1-1,5 mm da bi se minimizirao moment izvrtanja (načelo slobode u centru);
- Ukoliko odnosi čeljusti zbog resorpcije zahtijevaju postavu implantata s prevelikim nagibom, u bočnom području radi povoljnijeg prijenosa sila, postaviti implantat u križni zagriz;
- Na protetskoj suprastrukturi pri laganom zatvaranju i korištenjem artikulacijskog papira debljine manje od 30 μm ukloniti kontakte, dok su na prirodnim zubima prisutni, a prilikom čvrstog zagriža uspostaviti jednake kontakte na prirodnim zubima i protetskoj suprastrukturi;
- Identificirati najslabiju komponentu pri restauraciji te uspostaviti načela koja će tu komponentu štiti.

5.2. Okluzijsko načelo slobode u centru

Osnovno obilježje načela slobode u centru jest mogućnost neometanih kretnji u rasponu od 0,5-1 mm iz retrudirano položaja ili MIK-a u svim smjerovima u sve tri ravnine. Uspostavlja se ravan plato u području centralnih fisura s kojima okludiraju potporne kvržice antagonističkih zubi i omogućuje navedena sloboda kretnji bez utjecaja nagiba kvržica. Varijacije slobode u centru su tzv. *Long centric* u kojem su omogućene slobodne anteriorne kretnje te *Wide centric* koji omogućava slobodu kretnji u bukolingvalnom smjeru. Pri izradi implantoprotetskih radova primjenjuje se sloboda u centru u svim smjerovima. Uspostavom ovog načela eliminira se zaključana okluzija i smanjuje djelovanje horizontalnih i kosih sila na kosine kvržica te se samim time smanjuje i opterećenje implantata (17).

U sljedećim potpoglavljima bit će navedene trenutne smjernice za okluzijska načela na različitim vrstama implantoprotetskih radova.

5.3. Okluzijska načela pri izradi pojedinačnih krunica nošenih implantatima

Pri izradi jedne krunice na jednom implantatu bitno je uspostaviti okluziju tako da se sile što više raspodijele što na prirodne zube i da se što manje optereti implantat. Stoga će se planirati okluzija tako da prirodni zubi preuzmu prednje i lateralno vođenje i da se izbjegne nastanak momenta izvrtanja na implantatu tijekom ekscurzivskih kretnji (20). Pri slabim silama, u

položaju MIK-a, krunica poduprta implantatom mora biti u infraokluziji od 30 μm da bi se kompenzirala razlika između prirodnoga zuba i implantata koja postoji zbog nejednake sveze s kosti. Zub se pri opterećenju intrudira u alveolu u iznosu od prosječno 28 μm , a implantat samo 3-5 μm . Ukoliko se ne uspostavi navedena infraokluzija, pod većim silama doći će do prekomjernog opterećenja implantata koje pacijent neće na vrijeme zamijetiti zbog smanjene propriocepcije (27). Na stražnjim zubima poželjno je smanjiti nagibe kvržica, usmjeriti kontakte na ravni plato od 1-1,5 mm središnje jamice i suziti okluzijski stolić. Sve navedeno smanjuje moment izvrtanja koji može uzrokovati biomehaničke komplikacije na implantatu i protetskoj suprastrukturi. Široke kontaktne plohe sa susjednim zubima povećavaju stabilnost protetske restauracije.

Nekada se za nadoknadu jednog molara preporučalo postaviti dva implantata radi poboljšanja uspjeha i smanjenja komplikacija uslijed prevelikog opterećenja u stražnjoj regiji. Međutim postava dva implantata je ograničena prostorom i otežava higijenu pa se danas taj problem rješava postavom implantata širega promjera (23).

5.4. Okluzijska načela pri izradi fiksnih mostova nošenih implantatima u stražnjoj regiji

Mnoge smjernice navedene za izradu pojedinačnih krunica nošenih implantatima vrijede i za mostove u stražnjoj regiji. I dalje je glavni cilj zaštititi implantate od potencijalno štetnih sila i, kad god je to moguće, uspostaviti prednje vođenje na sačuvanim prednjim zubima, a lateralno vođenje na očnjacima. Grupno vođenje preporuča se samo kada nisu sačuvani očnjaci ili su parodontološki kompromitirani. Tijekom lateralnih kretanja izbjegavaju se kontakti na radnoj i neradnoj strani. Nadalje, smanjeni nagib kvržica, sloboda u centru, sužen okluzalni stolić i izbjegavanje postave privjesnih članova smatraju se ključnim faktorima u kontroli momenta sile i preopterećenja stražnjih fiksnih mostova na implantatima (23). U MIK-u, pri slabim silama, most treba biti u infraokluziji od 30 μm da bi se prirodni zubi mogli intrudirati i da bi kontakti pri jačim silama bili podjednako raspoređeni na prirodne zube i most. U Kennedy klasi I, kod obostrano skraćenog zubnog luka, izgubljene su potporne zone i potrebno je uspostaviti odgovarajuću vertikalnu dimenziju okluzije. U takvoj situaciji, kontakti na implantatima trebaju biti prisutni i pri slabijem opterećenju jer drže visinu okluzije i štite prednje zube od preopterećenja (28). U stražnjoj, neestetskoj regiji, most se može postaviti u križni zagriz radi optimalnog prijenosa sila. Da bi se osigurala oseintegracija implantata, ponekad je zbog

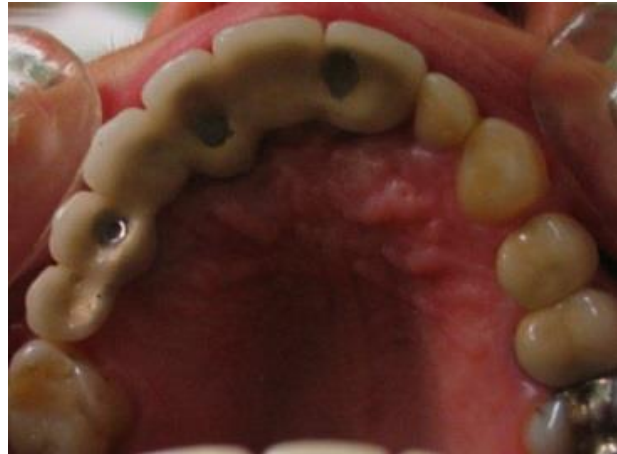resorpcije potrebno postaviti implantate palatinalnije u maksili. Pri tome i mosna konstrukcija ne bi smjela biti pod nagibom da bi se sile usmjerile prema uzdužnoj osi implantata. Okluzalni kontakti ostvaruju se u projekciji tijela implantata u proširenoj centralnoj jamici (25).

5.5. Okluzijska načela pri izradi fiksnih mostova nošenih implantatima u prednjoj regiji

U implantoprotetskoj sanaciji bezubosti Kennedy klase IV, posebice u maksili, uspostava idealne okluzije može biti otežana zbog problema statike prednjeg mosta, odnosno momenta izvrtanja koji ovisi o ravnoteži između dužine izbačenog luka i dužine oseointegriranog implantata. Da bi ishod bio što uspješniji, preporuča se postavljenje što većeg broja implantata (29, Slika 4). U maksimalnoj interkuspidaciji potrebno je uspostaviti kontakte na stražnjim zubima, a prednji moraju biti u diskuziji. Ako su očnjaci očuvani, poželjno je da oni vode lateralne kretnje, a ukoliko nisu očuvani, preporuča se grupno vođenje. Prednje vođenje ostvaruje se na prednjim zubima, bez obzira na to hoće li se opteretiti samo implantati ili će dio opterećenja preuzeti sačuvani prednji zubi. Općenito, pri potruziji se posteriorni zubi trebaju diskudirati ostvarivanjem minimalno dva prednja kontakta s obje strane središnje linije (28). Da bi se izbjeglo preopterećenje prednjih implantata, poželjno je osigurati barem 2 mm debljine bukalne kosti. Ukoliko uvjeti to ne dopuštaju, u obzir dolazi augmentacija. Nadalje, poželjna je što veća dužina implantata, a u pravilnoj raspodjeli opterećenja pripomaže povezivanje implantata u blok. Vertikalni prijeklop treba biti što plići da bi sile bile minimalne.

Kod skeletalne klasi II/1 izrađuje se ravna palatinalna platforma na mosnoj konstrukciji koja nadoknađuje prednje zube ili se uspostavlja prednje vođenje na mezijalnim kosinama maksilarnih premolara. Kod skeletalne klase II/2 idealno bi bilo povisiti vertikalnu dimenziju okluzije i uspostaviti pliće vođenje, što bi zahtijevalo kompletnu oralnu rehabilitaciju. Kod klase III može se uspostaviti plitko prednje vođenje ili vođenje premolarima.

Da bi se minimizirale štetne sile, preporuča se nošenje okluzijske udlage noću. Posebno se ističe njezina važnost kod osoba kojima je dijagnosticiran bruksizam ili se sumnja na njega sumnja (20).



Slika 4. Prednji most nošen trima implantatima. Preuzeto s dopuštenjem izv.prof.dr.sc. Domagoja Žabarovića

5.6. Okluzijska načela pri izradi fiksnih mostova na implantatima u potpuno bezuboj čeljusti

Uzajamno zaštićena okluzija načelo je koje se najčešće uspostavlja pri izradi semicirkularnog mosta poduprtog implantatima. Uzajamno zaštićena okluzija s plitkim anteriornim vođenjem preporuča se u slučaju da je u suprotnoj čeljusti očuvana prirodna denticija. Poželjno je da pri lateralnim kretanjama implantati u području premolara i očnjaka diskudiraju ostale zube. Izbjegava se okluzija u kojoj svo opterećenje u laterotruziji preuzima implantat na mjestu očnjaka da ne bi dovelo do biomehaničkih komplikacija. U slučaju da se u suprotnoj čeljusti nalazi potpuna proteza, moguća je i uspostava balansirane okluzije (28).

S obzirom da se rehabilitira cijela čeljust, uspostavlja se nova vertikalna dimenzija i kao referentni položaj za određivanje međučeljusnih odnosa uzima se centrična relacija. Stoga neće biti odstupanja u položaju MIK-a i CR-a. U tom položaj ostvaruju se jednakomjerne sile na stražnjim zubima. Okluzijske sile usmjeravaju se na uzdužnu os implantata i uspostavlja se široka sloboda u centru da se minimiziraju okluzalne interference. Ako se izrađuju privjesni članovi, na njima se ne ostvaruju kontakti ni u CR-u niti pri ekskuzijskim kretanjama. Stoga se postavljaju u infraokluziji od 100 μm . Da bi se smanjio krak poluge pri opterećenju privjeska,

preporuča se što više smanjiti njegovu dužinu. U mandibuli ona ne smije biti veća od 15 mm, a u maksili 12 mm.

Još jedan bitan faktor u uspješnoj izradi fiksnih mostova u bezuboj čeljusti jest broj implantata koje je potrebno postaviti. Preporuča se 6-8 implantata u maksili te 4-8 implantata u mandibuli za adekvatnu potporu protetskoga rada (26).

5.7. Okluzijska načela pri izradi pokrovne proteze retinirane implantatima

Pri izradi pokrovne proteze retinirane implantatima vrijede ista načela kao i za klasičnu potpunu protezu kad su u pitanju postizanje estetike, određivanje međučeljusnih odnosa, centrične relacije i okluzijskih načela. Okluzijsko načelo vođenja očajkom s malim kutem prednjeg vođenja i malim kutem laterotruzijskog vođenja je načelo izbora i kod pokrovnih proteza na implantatima. Pri postavi implantata na mjestu očajka preporuča se uspostaviti grupno vođenje.

U gornjoj čeljusti obično se koriste minimalno 4 implantata za primjerenu retenciju i stabilnost proteze te se u potpunosti prekriva nepce radi dodatnog prijenosa opterećenja na podliježecu mukožu i kost. U mandibuli dva implantata mogu biti dovoljna da uspješno retiniraju i stabiliziraju pokrovnu protezu zbog povoljnije građe kosti (29). Da bi se smanjio moment izvrtanja na implantatima, Gross preporuča smanjivanje visine pričvrstaka (30). Također je izuzetno važno pravovremeno podlagati protezu i redovito kontrolirati okluziju i dosjed proteze.

6. OKLUZIJSKA NAČELA PRI IZRADI NAGRIZNIH UDLAGA

Nagriznom udlagom nazivamo bilo koju mobilnu interokluzijsku napravu koja reverzibilno utječe na odnos maksile i mandibule i koja služi kao dijagnostičko i terapijsko sredstvo u problematici TMP-a. Može se koristiti za okluzalnu stabilizaciju pri liječenju TMP-a, kao dijagnostičko sredstvo u protetici pri mijenjaju vertikalne dimenzije okluzije i potpune oralne rehabilitacije, kod radioterapije, u prevenciji trošenja tvrdog zubnog tkiva ili krhkih restauracija kod prisutnih parafunkcija ili, primjerice, za zaštitu prednjih mostova zbog njihove nepovoljne statike (2).

Različitim vrstama udlaga nastoji se (31):

- Razdvojiti zubne lukove zbog krivog vođenja;
- Isključiti prerane dodire;
- Opustiti miškulaturu;
- Omogućiti stabilan i fiziološki položaj TMZ-a;
- Rasteretiti retrodiskalno tkivo postavom mandibule u anteriorniji položaj;
- Riješiti napetost i neuromuskularne smetnje;
- Programirati novi neuromuskularni refleksni luk, postupno naviknuti pacijenta na položaj CR i novu vertikalnu dimenziju prije provedbe trajne protetske terapije.

Postoje različite vrste i dizajni nagriznih udlaga te se u literaturi spominju brojne klasifikacije.

Okeson ih dijeli na (21):

- Stabilizacijske ili relaksacijske udlage koje se koriste za smanjenje mišićne aktivnosti;
- Protruzijske ili anteriorne udlage za ortopedsko repozicioniranje kod retrodiscitisa;
- Anteriorna nagrizna ploča za razdvajanje posteriornih zubi i eliminaciju njihova utjecaja na žvačni sustav;
- Posteriorna nagrizna ploča za uspostavljanje znatnijih promjena u vertikalnoj dimenziji i položaju mandibule;
- Pivot-udlaga ili distrakcijska udlaga za smanjenje intraartikularnoga tlaka;
- Meka ili rezilijentna udlaga koja se najviše preporuča kao okluzalni štitnik prilikom bavljenja raznim sportovima.

Najčešće korištene udlage u stomatologiji jesu stabilizacijske ili relaksacijske udlage, poznate još pod nazivom michiganska udlaga. Stoga će ona biti detaljnija opisana. Naglasak će biti na okluzijskim načelima koja se koriste pri njezinoj izradi.

6.1. Michiganska stabilizacijska udlaga

Michiganska udlaga stabilizacijska je udlaga po Ramfjordu i Ashu nastala na Sveučilištu u Michiganu. Otuda i potječe njezin naziv. U literaturi se često razlikuju definicije stabilizacijske i relaksacijske udlage pri čemu se nerijetko navodi da stabilizacijska udlaga imitira anatomiju kvržica i jamica prirodnih zubi na okluzijskoj plohi. Međutim u ovom radu nazivi relaksacijska, stabilizacijska i michiganska udlaga bit će korišteni kao sinonimi i okluzijska ploha konstruirana je drugačije.

Glavna svrha stabilizacijske udlage jest osigurati stabilnost zglobnog položaja, zaštititi zube, ravnomjerno raspodijeliti okluzijske kontakte, relaksirati mišiće zatvarače i reducirati bruksizam. Dodatno, smatra se da samo nošenje udlage povećava pacijentovu osviještenost o nepodesnim navikama i pomaže da mandibula zauzme povoljniji i opušteniji položaj (32). Materijal izbora u izradi udlage je tvrdi akrilat, dok se za meke udlage u studiji koju je proveo Okeson pokazalo da potiču aktivnost mišića i mogu pogoršati bruksizam. 8/10 pacijenata pokazalo je smanjenje elektromiografske aktivnosti nošenjem tvrde akrilatne udlage preko noći, dok se kod 5/10 ispitanika s mekom udlagom elektromiografska aktivnost povećala (33). Michiganska udlaga najčešće se izrađuje za gornji zubni luk zbog veće površine koju pokriva, bolje stabilnosti i lakše uspostave anteriornog vođenja. Udlaga prekriva sve gornje zube. S jezične strane rub udlage se proteže 5-10 mm palatinalno od gingivnoga ruba, dok na labijalnim ploham zubi rub udlage završava između incizalne i srednje trećine prednjih zuba. Na stražnjima rub može biti i duži. Debljina okluzalne plohe treba minimalno povećati vertikalnu dimenziju okluzije i u prosjeku iznosi 3 mm.

Okluzijsko načelo koje se koristi pri izradi Michigan udlage jest uzajamno zaštićena okluzija. Ravna okluzijska ploha udlage oblikuje se tako da ostvaruje jednake i istovremene kontakte s incizivnim bridovima svih prednjih zubi te s vrškovima bukalnih kvržica molara i premolara u položaju centrične relacije. Sloboda u centriku treba biti osigurana prostorom od 0,5 mm kako bi se postigla subjektivna udobnost nošenja udlage.

Anteriorna rampa, zakošena pod kutom od 30-45 stupnjeva omogućava prednje vođenje i diskuziju posteriornih zubi pri protruziji, a kosina na očnjacima omogućava vođenje očnjakom pri lateralnim kretanjama (12, 21).

Točan mehanizam djelovanja nagriznih udlaga i načina na koji smanjuju simptome se ne zna. Nekada se smatralo da je malokluzija glavni uzrok TMP-a, međutim u novijim istraživanjima to se ne potvrđuje. Stoga se ne preporuča ireverzibilna terapija selektivnim ubrušavanjem i stomatolog se ne smije osloniti na to da će uklanjanje okluzijskih interferenci ili protetska uspostava idealne okluzije biti adekvatna terapija za TMP (34).

Međutim nagrizne udlage su se pokazale učinkovitima unatoč tome što se ne može objasniti koji su mehanizmi za to zaslužni. Postoji nekoliko teorija o mehanizmu djelovanja udlaga (35):

- Neurofiziološki utjecaj na mastikatorni sustav;
- Okluzijsko isključivanje;
- Promjena vertikalne dimenzije;
- Promjena odnosa kondila i zglobne jamice TMZ-a;
- Kognitivna svijest o štetnom djelovanju parafunkcija;
- Preuzimanje opterećenja komponenata žvačnog sustava, stress-apsorber;
- Placebo efekt.

Nakon što su objašnjena osnovna okluzijska načela koja se koriste pri izradi raznih vrsta protetskih radova, bit će navedeno nekoliko istraživanja koja mogu pomoći u odabiru prikladnoga rješenja ovisno o kliničkoj situaciji.

Lemos i sur. (36) objavili su 2018. godine sustavni pregledni članak koji se bavi usporedbom bilateralne balansirane okluzije s okluzijom vođenom očnjakom, lingvaliziranom okluzijom i monoplane okluzijom na potpunim protezama. Ta su načela uspoređivana po pitanju kvalitete života i zadovoljstva pacijenta te mastikatorne efikasnosti.

Zaključak je da bilateralno balansirana okluzija ne pokazuje bolju kvalitetu života ni bolju mastikatornu funkciju i mišićnu aktivnost.

Dapače, lingvalizirana okluzija pokazala se kao načelo koje daje predvidljivije rezultate u vidu kvalitete života i žvačne funkcije. U istraživanju koje je proveo Matsumaru najbolje rezultate pokazala je kod pacijenata koji imaju jako izraženu resorpciju alveolarnoga grebena. U tim slučajevima usmjeravanjem sila prema lingvalno, povećava se stabilnost donje proteze i manja je šansa za prisutnost boli (37).

Vođenje očnjakom nije pokazalo značajnu razliku u kvaliteti života i žvačnoj funkciji u usporedbi s balansiranom okluzijom, ali može se koristiti za smanjenje mišićne aktivnosti i shodno tome, smanjenje utjecaja štetnih sila prilikom parafunkcija. Ujedno se mogu postići bolji estetski rezultati i izrada proteze manje je komplicirana.

Za monoplane okluziju pokazalo se da su pacijenti manje zadovoljni i da je manja kvaliteta života u usporedbi s balansiranom okluzijom. Ipak, ona može pronaći svoju primjenu kod pacijenata s atrofičnim rezidualnim grebenima, kod dislokacija TMZ-a ili oralne diskinezije, jer se ležište proteze manje opterećuje preko neanatomskih zubi (36).

Kod potpunih proteza načelo bilateralne uravnotežene okluzije dugo je smatrano idealnim rješenjem i druga se načela nisu ni razmatrala. To objašnjava razmišljanje da balansirani kontakti na neradnoj strani omogućavaju stabilnost proteze i sprječavaju njezino odvajanje od ležišta za vrijeme funkcije. Međutim s vremenom se došlo do spoznaje da bolus među zubima te kontakte onemogućava i da se ravnoteža narušava. Uz to, pojedina su istraživanja pokazala da se s vremenom balansirani kontakti gube uslijed trošenja zubi, ali se pacijenti ne žale na gubitak stabilnosti (35).

Svakako trebamo imati na umu da odabir okluzijskog načela nije jednostavan i da nema savršenog i jedinstvenog recepta kojeg možemo koristiti kod svakog pacijenta. Okluziju je potrebno individualizirati i prilagoditi svakom pojedincu, ovisno o međučeljusnim odnosima, prisustvu labave pričvršćene sluznice u području ležišta proteze, neuromuskularne aktivnosti pacijenta, njegovog mentalnog stanja, sposobnosti prilagodbe i estetskih zahtjeva (6).

U preglednom članku Sidane i suradnika (38) navode se razlike između grupnog vođenja i vođenja očnjakom te nam daju smjernice za njihov odabir. Kao prednost vođenja očnjakom navodi se vertikalniji obrazac žvakanja, masivnost zuba i njegova korijena i smanjenje mišićne aktivnosti. Također se nerijetko daje prednost vođenju očnjakom jer se to načelo nalazi u prirodnoj denciji. Međutim Parnia i Moslehi (39) proučavali su na studentima dentalne medicine okluzalne kontakte u ekskurzijskim kretnjama i zapazili da većina, točnije 60 %, ima grupno vođenje. Panek i suradnici (40) su pak u svojoj studiji došli do rezultata da kod mlađih osoba prevladava vođenje očnjakom, a kod starijih grupno vođenje. Shodno tome, u protetskoj rehabilitaciji preporučuju očuvanje tih načela.

Grupna funkcija također je indicirana kod pacijenata kod kojih se ne može uspostaviti vođenje očnjakom ili je očnjak parodontološki kompromitiran. U klasi II/1 po Angleu s velikim horizontalnim pregrizom, izraženoj klasi III ili s otvorenim prednjim zagrizom uspostavlja se grupno vođenje pri lateralnim kretnjama (38). Da bi se smanjile horizontalne sile koje su jače izražene u grupnoj funkciji preporuča se uspostaviti istovremene kontakte pri laterotruziji, sniziti nagib kvržica, ispolirati površinu protetskoga rada da se minimizira trenje te blago zaobliti faciookluzalni prijelaz (16).

Što se tiče implantoprotetskih radova, načelo implantat-zaštićene okluzije ima veliki značaj u sprječavanju nastanka mehaničkih komplikacija kao što su otpuštanje vijka, lom vijka, odcementiranje protetskoga rada, lom konstrukcije, lom gradivnoga materijala (41). Iako postoje sumnje da okluzijsko preopterećenje implantata dovodi do gubitka okolne kosti, dosadašnja istraživanja to nisu potvrdila (42).

Kao opciju u protetskoj terapiji, treba spomenuti još i načelo skraćenog zubnog luka. Razvio ga je 1981. Arnd Kaÿser za denciju s izgubljenim molarima. Temelji se na ideji da je za dobru funkciju i zadovoljstvo pacijenta dovoljno 20 zubi (sačuvani prednji zubi i premolari). Kanno i Carlsson (43) su pregledom literature zaključili da uspoređujući skraćen zubni luk i kompletan zubni luk nema značajne razlike u žvačnoj funkciji, znakovima i simptomima TMP-a, migraciji preostalih zubi, parodontalnoj potpori i pacijentovoj ugodu.

Zaključno treba napomenuti da iako okluzijska načela i stabilna okluzija imaju važnu ulogu u izradi funkcionalnog, stabilnog i dugotrajnog protetskoga rada, ne smijemo zanemariti ni važnost samih postupaka izrade protetskih radova. Precizan funkcijski otisak, dobar plan terapije, ispravno određeni međučeljusni odnosi, prijenos modela u artikulaturu, dijagnostičko navoštavanje, izrada mock-up-a, postizanje ventilnog učinka, potom odabir dovoljnog broja implantata, njihova usmjerenost u kosti, omjer krunice i implantata, širina implantata, sve su to samo neki od postupaka koji trebaju biti pomno isplanirani i precizno izvedeni. Pravilno uspostavljena okluzija ima smisla samo kada su sve ostale faze dobro provedene.

Nadalje, jednom uspostavljeno okluzijsko načelo potrebno je na redovnim kontrolama održavati i pomoću artikulacijskog papira provjeravati odstupanje li od prvotne situacije. To je nužno da bi se pravovremeno reagiralo i spriječilo neželjene komplikacije, posebno kod pacijenata koji imaju rad nošen implantatima i smanjenu propriocepciju. Kod opsežnih fiksnih i implantoprotetskih radova dobro je preventivno izraditi nagriznu udlagu nakon što pacijent primi gotov protetski rad, a naročito kod pacijenata s parafunkcijama ili simptomima i znakovima temporomandibularnih poremećaja.

- 1) Kraljević K. Anatomija i fiziologija okluzije. Zagreb: Nakladni zavod Globus; 1991.
- 2) The Glossary of Prosthodontic Terms: Ninth Edition. *J Prosthet Dent.* 2017;117(5):C1- e105.
- 3) Marshall SD, Caspersen M, Hardinger RR, Franciscus RG, Aquilino SA, Southard TE. Development of the curve of Spee. *Am J Orthod Dentofacial Orthop.* 2008;134(3):344-52.
- 4) Kraljević K. Potpune proteze. Zagreb: Aerografika; 2001.
- 5) Rangarajan V, Gajapathi B, Yogesh PB, Ibrahim MM, Kumar RG, Karthik P. Concepts of occlusion in prosthodontics: A literature review, part I. *J Indian Prosthodont Soc.* 2015;15(3): 200–5.
- 6) Kamath R. Lingualized Occlusion: An Emerging Treatment Paradigm for Complete Denture Therapy: A Review Article. *Journal of Medical and Dental Science Research.* 2015;2(3):06-09
- 7) Rangarajan V, Gajapathi B, Yogesh PB, Ibrahim MM, Kumar RG, Karthik P. Concepts of occlusion in prosthodontics: A literature review, part II. *J Indian Prosthodont Soc.* 2016; 16(1): 8–14
- 8) Farias-Neto A., Carreiro Ada F. Complete Denture Occlusion: An Evidence-Based Approach. *J Prosthodont.* 2013;22(2):94-7
- 9) Kraljević K, Kraljević Šimunković S. Djelomične proteze. Zagreb: In.Tri d.o.o.; 2012.
- 10) Ivanhoe JR, Plummer KD. Removable partial denture occlusion. *Dent Clin North Am.* 2004;48(3):667-83.
- 11) Gross M. The Science and Art of Occlusion and Oral Rehabilitation. New Malden: Quintessence Publishing Co; 2015. 534p.
- 12) Klineberg I, Eckert SE. Functional Occlusion in Restorative Dentistry and Prosthodontics. St. Louis: Mosby Elsevier; 2016.
- 13) Zarina R, Jaini JL, Raj RS. A Systematic Approach for Rehabilitation of Occlusion in Fixed Partial Denture. *Int J Prev Clin Dent Res.* 2017;4(2):136-41.
- 14) Goldstein GR. The relationship of canine-protected occlusion to a periodontal index. *J Prosthet Dent.* 1979;41(3):277-83.
- 15) Gnatologija@net online priručnik [Internet]. Zagreb: Stomatološki fakultet Sveučilišta u Zagrebu; 2001 [cited 2019 Aug 30]. Available from:
http://gnato.sfzg.hr/Prirucnik/1_5_okluzija.htm
- 16) Pasricha N, Sidana V, Bhasin S, Makkar M. Canine protected occlusion. *Indian J Oral Sci* 2012;3:13-8.
- 17) Tiwari B, Ladha K, Lalit A, Naik BD. Occlusal Concepts in Full Mouth Rehabilitation: An Overview. *J Indian Prosthodont Soc.* 2014;14(4): 344–51.

- 18) Mohan B, Sihivahanan D. Occlusion: The gateway to success. *J Interdiscip Dentistry* 2012;2:68-77.
- 19) Kazis H, Kazis AJ. Complete mouth rehabilitation through fixed partial denture prosthodontics. *J Prosthet Dent.* 1960;10(2):296–303
- 20) Abichandani SJ, Bhojaraju N, Guttal S, Srilakshmi J. Implant protected occlusion: A comprehensive review. *Eur J Prosthodont* 2013;1:29-36
- 21) Okeson JP. TEMPOROMANDIBULARNI poremećaji i okluzija. 1.hrv izd. Valentić-Peruzović M. Zagreb: MEDICINSKA NAKLADA; 2008. 674p.
- 22) Wolf HF, Rateitschak-Plüss EM, Rateitschak KH. Parodontologija. Stomatološki atlas. 3. prerađeno i prošireno izdanje. Darije Plančak. Zagreb: Naklada Slap; 2008. 536p.
- 23) Kim Y, Oh TJ, Misch CE, Wang HL. Occlusal considerations in implant therapy: clinical guidelines with biomechanical rationale. *Clin Oral Implants Res.* 2005;16(1):26- 35.
- 24) Verma M, Nanda A, Sood A. Principles of occlusion in implant dentistry. *J Int Clin Dent Res Organ.* 2015;7:27-33.
- 25) Misch CE. *Dental Implant Prosthetics.* 2nd ed. St. Louis: Mosby Elsevier; 2015. 1008p.
- 26) AlOthman Y, AlLubli H. Occlusal Considerations in Dental Implantology. *EC Dental Science.* 2019;18(8):1872-83.
- 27) Davies SJ, Gray RJM, Young MPJ. Good occlusal practice in the provision of implant borne prostheses. *Br Dent J* 2002;192:79-88
- 28) Rilo B, da Silva JL, Mora MJ, Santana U. Guidelines for occlusion strategy in implant-borne prostheses. A review. *Int Dent J.* 2008;58(3):139-45.
- 29) Čelić R, Pandurić J, Klaić B. Razumijevanje okluzije - ključ za uspjeh oseointegracije. *Medix* [Internet]. 2005 [cited 2019 Sept 3];11(60/61):180-184. Available from: <https://hrcak.srce.hr/19661>
- 30) Gross MD. Occlusion in implant dentistry. A review of the literature of prosthetic determinants and current concepts. *Aust Dent J.* 2008;53(1):60-8.
- 31) Valentić-Peruzović M, Jerolimov V i suradnici. *Temporomandibularni poremećaji. Multidisciplinarni pristup.* Zagreb: Stomatološki fakultet Sveučilišta u Zagrebu i Akademija medicinskih znanosti Hrvatske; 2007.183p.
- 32) Alqutaibi AY, Aboalrejal AN. Types of Occlusal Splint in Management of Temporomandibular Disorders (TMD). *J Arthritis.* 2015;4:176.
- 33) Okeson JP. The effects of hard and soft occlusal splints on nocturnal bruxism. *J Am Dent Assoc.* 1987;114(6):788-91.

- 34) Forssell H, Kalso E. Application of principles of evidence-based medicine to occlusal treatment for temporomandibular disorders: are there lessons to be learned? *J Orofac Pain.* 2004;18(1):9-32.
- 35) Carlsson GE. Critical review of some dogmas in prosthodontics. *J Prosthodont Res.* 2009;53(1):3-10.
- 36) Lemos CAA, Verri FR, Gomes JML, Santiago Júnior JF, Moraes SLD, Pellizzer EP. Bilateral balanced occlusion compared to other occlusal schemes in complete dentures: A systematic review. *J Oral Rehabil.* 2018;45(4):344-54
- 37) Matsumaru Y. Influence of mandibular residual ridge resorption on objective masticatory measures of lingualized and fully bilateral balanced denture articulation. *J Prosthodont Res.* 2010;54(3):112-8.
- 38) Sidana V, Pasricha N, Makkar M, Bhasin S. Group function occlusion. *Indian J Oral Sci* 2012;3:124-8.
- 39) Parnia F, Moslehi E, Sadar K, Motiaghenny N. Pattern of occlusal contacts in eccentric mandibular position in dental students. *J Dent Res Dent Clin Dent Prospects.* 2008;2(3):85-9.
- 40) Panek H, Matthews-Brzozowska T, Nowakowska D, Panek B, Bielicki G, Makacewicz S, et al. Dynamic Occlusion in natural permanent dentition. *Quintessence Int* 2008;39:337-42.
- 41) Hanif A, Qureshi S, Sheikh Z, Rashid H. Complications in implant dentistry. *Eur J Dent.* 2017;11(1):135–40.
- 42) Hobkirk JA, Wiskott HW, Working Group 1. Biomechanical aspects of oral implants. Consensus report of Working Group 1. *Clin Oral Implants Res.* 2006;17(2):52-4.
- 43) Kanno T1, Carlsson GE. A review of the shortened dental arch concept focusing on the work by the Käyser/Nijmegen group. *J Oral Rehabil.* 2006;33(11):850-62.

Ivana Jularić rođena je 11.10.1993. u Zagrebu. Osnovnu školu pohađala je u Svetoj Nedelji. 2008. godine upisuje XVI. gimnaziju u Zagrebu i završava je kao najbolja maturantica generacije. Stomatološki fakultet Sveučilišta u Zagrebu upisuje 2012. godine. Tijekom studija asistirala je u privatnoj stomatološkoj ordinaciji. Stručnu praksu odradila je u Domu zdravlja Zagrebačke županije.