

# Digitalno planiranje implanto-protetske terapije

---

Tafra, Bruna

Master's thesis / Diplomski rad

2019

Degree Grantor / Ustanova koja je dodijelila akademski / stručni stupanj: **University of Zagreb, School of Dental Medicine / Sveučilište u Zagrebu, Stomatološki fakultet**

Permanent link / Trajna poveznica: <https://um.nsk.hr/um:nbn:hr:127:610740>

Rights / Prava: [Attribution-NonCommercial 3.0 Unported / Imenovanje-Nekomercijalno 3.0](#)

Download date / Datum preuzimanja: **2025-04-02**



Repository / Repozitorij:

[University of Zagreb School of Dental Medicine  
Repository](#)





Sveučilište u Zagrebu

Stomatološki fakultet

Bruna Tafra

# **DIGITALNO PLANIRANJE IMPLANTO- PROTETSKE TERAPIJE**

DIPLOMSKI RAD

Zagreb, 2019.

Rad je ostvaren na Zavodu za oralnu kirurgiju Stomatološkog fakulteta Sveučilišta u Zagrebu

Mentor rada: doc. dr. sc. Marko Granić, dr. med. dent., Zavod za oralnu kirurgiju  
Stomatološkog fakulteta Sveučilišta u Zagrebu

Lektor hrvatskog jezika: Alen Orlić, mag. educ. hrvatskog jezika i književnosti

Lektor engleskog jezika: Melita Kovačev, prof. engleskoga i španjolskoga jezika i  
književnosti

Sastav Povjerenstva za obranu diplomskog rada:

1. \_\_\_\_\_
2. \_\_\_\_\_
3. \_\_\_\_\_

Datum obrane rada: \_\_\_\_\_

Rad sadrži: 30 stranice

12 slika

1 CD

Rad je vlastito autorsko djelo koje je u potpunosti samostalno napisano uz naznaku izvora drugih autora i dokumenata korištenih u radu. Osim ako nije drukčije navedeno, sve ilustracije (tablice, slike i dr.) u radu su izvorni doprinos autora diplomskog rada. Autor je odgovoran za pribavljanje dopuštenja za korištenje ilustracija koje nisu njegov izvorni doprinos, kao i za sve eventualne posljedice koje mogu nastati zbog nedopuštenog preuzimanja ilustracija odnosno propusta u navođenju njihovog podrijetla.

## **Zahvala**

Zahvaljujem se svom mentoru doc. dr. sc. Marku Graniću na pomoći i potpori pri izradi ovog rada.

Najveća hvala mojoj predivnoj obitelji bez koje ništa ne bi bilo moguće, posebno mojoj baki koja mi je bila najveća potpora tijekom cijelog studija i života.

## **DIGITALNO PLANIRANJE IMPLANTO-PROTETSKE TERAPIJE**

### **Sažetak**

Ugradanja dentalnih implantata u današnje je vrijeme rutinski kirurški zahvat nadoknade jednog ili više zuba u usnoj šupljini. Napretkom tehnologije, dijagnostike te višegodišnjim istraživanjem razvili su se protokoli za uspješnu implantoprotetsku sanaciju. Digitalizacija je u dentalnoj medicini, posebice u dentalnoj implantologiji, pridonijela tehnološkoj revoluciji u vidu virtualnog planiranja ugradnje dentalnih implantata i kasnije protetske opskrbe.

Zahvaljujući trodimenzionalnoj kompjuteriziranoj tomografiji (CBCT), nastali su temelji precizne implantološke dijagnostike. Specijaliziranim računalnim programima može se virtualno planirati implantoprotetska sanacija, mogu se izraditi kirurške šablone za preciznu i jednostavnu ugradnju dentalnih implantata te se mogu virtualno izraditi i kasnije proizvesti precizne protetske nadogradnje. Digitalno planiranje implantoprotetske terapije danas je zlatni standard u modernoj dentalnoj implantologiji jer daje jasan prikaz terapije pacijentu i terapeutu, neželjene komplikacije kirurške i protetske faze svedene su na najmanju moguću mjeru te je cjelokupna rehabilitacija precizna, predvidljiva i uspješna.

Ključne riječi: dentalni implantati, digitalno planiranje, CBCT

## **DIGITAL PLANNING OF IMPLANT-PROSTHETIC THERAPY**

### **Summary**

Dental implants are nowadays a routine surgery of replacing one or more teeth in an oral cavity. By advance of technology, diagnostics and yearlong research protocols for successful implant-prosthetic treatments have been developed. Digitalisation in dental medicine, especially in dental implants, has improved the technological revolution in virtual planning of dental implants and later prosthetic supply.

Thanks to three-dimensional computer tomography (CBCT), foundations of detailed implant diagnostics have been set. By specialised computer programmes, we can virtually plan implant-prosthetic therapy, we can make surgical patterns for precise and simple dental implants and thus virtually make and later produce detailed prosthetic upgrades. Digital planning of implant-prosthetic treatments is nowadays a golden standard in modern dental implant treatments since it provides a clear layout of the therapy to the patient and the therapist. The unwanted complications of both surgical and prosthetic phases have been minimised and the entire recovery is precise, predictable and successful.

Key words: dental implants, digital planning, CBCT

## SADRŽAJ

1. UVOD .....	1
1.1. Preoperativno planiranje implantoprotetske terapije .....	2
1.1.1. Anamneza .....	2
1.1.2. Radiološka evaluacija .....	2
1.1.2.1. CBCT - Cone Beam kompjuterizirana tomografija .....	3
1.2. Kirurška faza implantoprotetske terapije .....	5
1.3. Protetska faza implantoprotetske terapije .....	7
2. PLANIRANJE IMPLANTOPROTETSKE TERAPIJE .....	8
2.1. Radiološka evaluacija .....	9
2.1.1. Anatomija ležišta i odnos prema okolnim strukturama .....	10
2.1.2. Određivanje visine i širine koštanog ležišta .....	11
2.1.3. Odabir dentalnog implantata .....	12
2.1.4. Određivanje kvalitete kosti i protokola protetskog opterećenja .....	15
2.2. Izrada kirurške šablone .....	18
2.3. Kirurška postava dentalnog implantata .....	19
2.3.1. Ugradnja implantata pomoću kirurške šablone .....	19
2.3.2. Upotreba računalno vođene ugradnje implantata .....	20
2.4. Izrada protetske suprastrukture CAD/CAM tehnologijom .....	20
3. RASPRAVA .....	21
4. ZAKLJUČAK .....	24
5. LITERATURA .....	26
6. ŽIVOTOPIS .....	29

## **Popis skraćenica**

CBCT - trodimenzionalna kompjuterizirana tomografija koničnog snopa rendgenskih zraka  
(engl. Cone Beam Computed Tomography)

CT – kompjuterizirana tomografija

HU – Hounsfield Unit

CAD – Computer-Aided Manufacturing

CAM – Computer-Aided Design



## 1. UVOD

Ugradnja dentalnih implantata u današnje je vrijeme metoda izbora u liječenju djelomične ili potpune bezubosti. Implantoprotetska terapija sastoji se od preoperativnog planiranja, kirurškog dijela ugradnje implantata i kasnije protetske sanacije. Napretkom tehnologije i višegodišnjeg praćenja implantoprotetska se terapija mijenjala te je danas implantoprotetska sanacija rutinski zahvat u dentalnoj medicini s visokim stupnjem uspješnosti.

Svrha ovog preglednog rada je opisati faze digitalnog planiranja implantoprotetske terapije

## **1.1. Preoperativno planiranje implantoprotetske terapije**

Prije ugradnje dentalnih implantata kod pacijenta potrebno je napraviti detaljni plan terapije koji uključuje uzimanje anamneze (medicinske i stomatološke), radiološko snimanje i digitalno planiranje implantoprotetskog zahvata.

### **1.1.1. Anamneza**

U sklopu planiranja zahvata potrebno je uzeti detaljniju medicinsku i stomatološku anamnezu. Medicinska anamneza uključuje stanja koja mogu kompromitirati zahvat kao šećerna bolest, onkološki pacijenti, kardiološki pacijenti, osteoporoza, razni lijekovi i sl. Stomatološkom anamnezom procjenjujemo stanje preostalih zubi, prisutnost karijesa, parodontološki status zubi, oralnu higijenu pacijenta, debljinu keratinizirane sluznice na mjestu ugradnje i sl.

### **1.1.2. Radiološka evaluacija**

Prije svakog implantoprotetskog zahvata potrebna je radiološka procjena koštanog ležišta, okolnih struktura, mogućih patologija i raznih stanja. U tu se svrhu koriste različite radiološke metode snimanja. U današnje se vrijeme koriste digitalni radiološki sustavi koji su u potpunosti zamijenili analogne rendgenske filmove. Prednosti digitalnih snimaka u odnosu na analogne jesu:

- niža doza zračenja (brže vrijeme ekspozicije, osjetljivi detektori)
- izvrsna rezolucija
- automatska pohrana snimke na računalo

- ušteda vremena (1, 2).

Nedostatci su digitalnih aparata cijena uređaja i skupo održavanje, osjetljivost te kratkotrajnost digitalnih senzora (3). Radiološke snimke, koje se koriste u dentalnoj implantologiji, mogu se podijeliti na dvodimenzionalne i trodimenzionalne snimke. U dvodimenzionalne snimke ubrajaju se intraoralne (retroalveolarne) snimke, ortopantomogrami i kefalometrija.

Retroalveolarne se snimke u dentalnoj implantologiji najčešće koriste za praćenje promjena kosti nakon ugradnje dentalnih implantata te se rijetko koriste u dijagnostici i planiranju samog zahvata (4).

Ortopantomogrami su se do dolaska CBCT najčešće primjenjivali u dijagnostici i planiranju zahvata jer snimka daje dobar uvid u stanje čeljusti i okolnih struktura. Tijekom izrade snimke dolazi do vertikalnog i horizontalnog povećanja snimke (10 % vertikalno i 20 % horizontalno) i do minimalnog iskrivljenja snimke. Iskrivljenje je najviše izraženo u premolarnoj regiji dok je stražnja regija gornje čeljusti najmanje iskrivljena. Panoramske snimke koristile su se za mjerenje vertikalne visine alveolarnog nastavka, međutim radi iskrivljenja i dvodimenzionalnog prikaza, planiranje nije precizno te se preporučuje trodimenzionalna dijagnostika CBCT (5).

Kefalometrija se koristila prije dolaska CBCT za procjenu stanja kosti prije augmentacije grebena ili uzimanja koštanih transplantata sa simfize donje čeljusti (4).

U današnje se vrijeme preporuča upotreba trodimenzionalnih prikaza u sklopu planiranja implantoprotetskog zahvata. U trodimenzionalne prikaze ubrajamo kompjutoriziranu tomografiju (CBCT) i magnetsku rezonanciju (MRi)

#### **1.1.2.1. CBCT – Cone beam kompjutorizirana tomografija**

CBCT je zapravo inačica klasičnog CT-a koji za razliku od paralelnih zraka reproducira stožasti snop rendgenskih zraka te je metoda izbora za dijagnostiku i planiranje zahvata u dentalnoj implantologiji, oralnoj i maksilofacijalnoj kirurgiji.

CBCT je zadnje tehnološko dostignuće moderne digitalne radiologije. Prvi se put počinje koristiti 1982. godine u angiografiji (6). S vremenom pronalazi primjenu u medicini te

naposljetku u dentalnoj medicini. CBCT ima mnoge prednosti nasuprot klasičnog CT uređaja jer je manji i jeftiniji te se može primijeniti u svakoj ordinaciji dentalne medicine. Za to su odgovorna četiri tehnološka čimbenika: razvoj posebnih detektora, razvoj jeftinijih cijevi, jeftinija računala sposobna za stvaranje slike i ciljano mjesto primjene (glava) (6).

Uređaj se sastoji od izvora rendgenskih zraka i detektora koji je fiksiran na pokretno postolje. CBCT ima konični (divergentni) izvor ionizirajućeg, rendgenskog zračenja. Upravo zbog koničnih zraka dovoljna je jedna cirkularna rotacija od 30 sekundi da se snime i prikupe svi podatci potrebni za stvaranje trodimenzionalne slike. Prilikom jedne cirkularne rotacije snime se od 100 do 700 individualnih projekcija koje sadrže više od milijun piksela. Svi CBCT uređaji mogu razlikovati oko 4096 razine sivila (7).

Za vrijeme snimanja rendgenska cijev kruži oko pacijentove glave, a nasuprot cijevi nalaze se detektori rendgenskog zračenja. Detektor prikupljene signale obrađuje računalom i stvara digitalnu sliku presjeka u tri dimenzije (8).

Nakon snimanja svih presjeka potrebno je dvije do tri minute do potpune rekonstrukcije slike na zaslonu ekrana. CBCT prikazuje strukture u DICOM formatu odnosno u njihovu stvarnom prostornom prikazu i mjerilu 1 : 1.

Nedostatci CBCT-a jesu: šum slike, sjena metala, manja rezolucija u odnosu na CT te nije prikladan za snimanje i dijagnostiku mekanih tkiva. "Šum slike" nastaje zbog raspršenog zračenja koje ne stvara točan odraz tkiva kroz koji su zrake prošle te dolazi do smanjenja kvalitete snimke. Zrake se raspršuju na meka tkiva koja uređaj ne može raspoznati. CBCT uređaj odličan je za dijagnostiku i analizu tvrdih tkiva (9).

CBCT uređaj danas se svakodnevno koristi u dentalnoj medicini iako se i dalje najčešće koriste dvodimenzionalne snimke kao ortopantomogram i retroalveolarna snimka. Najčešću primjenu ima u dentalnoj implantologiji zbog precizne analize kvalitete kosti i odnosa prema drugim anatomskim strukturama.

## 1.2. Kirurška faza implantoprotetske terapije

Kirurške tehnike ugradnje dentalnih implantata mogu se podijeliti prema broju kirurških zahvata prije protetske sanacije na jednofaznu i klasičnu dvofaznu tehniku.

### A) Jednofazna tehnika ugradnje

Označava ugradnju dentalnog implantata s eksponiranjem koronarnog dijela implantata pri čemu se postavlja protetska suprastruktura bez sekundarnog kirurškog otvaranja.

### B) Dvofazna tehnika ugradnje

Klasična dvofazna tehnika ugradnje označava prvotno ugradnju dentalnog implantata s prekrivanjem oralne sluznice u vidu nesmetane osteointegracije (vezivanja kosti s implantatom) te kasnije kirurško otvaranje i protetsko opterećenje.

U odnosu na preparaciju koštanog ležišta postoji imedijatna i odgođena tehnika ugradnje dentalnih implantata.

### A) Imedijatna tehnika ugradnje

Označava ugradnju dentalnog implantata neposredno nakon ekstrakcije zuba. Prednost je te tehnike smanjeni broj kirurških zahvata, kraće vrijeme do protetske sanacije, prevencija resorpcije alveolarne kosti (10). Taj zahvat ima usku indikaciju u vidu vertilane frakture korijena bez znatne resorpcije bukalnog dijela sluznice, resorpcija korijena, parodontopatični zubi bez znatnije resorpcije kosti (11). Ako se ne može postići optimalna primarna stabilnost, ako postoje radiološki vidljivi defekti kosti nastali resorpcijom, infekcijom ili ako postoje mekotkivni defekti, preporuča se odgođena tehnika ugradnje (11). Nedostatci imedijatne ugradnje uske su indikacije za ugradnju, potrebitost augmentacije koštanog defekta nakon ekstrakcije, smanjena stabilnost implantata te veći rizik od neuspjeha same terapije.

## B) Odgođena tehnika ugradnje implantata

Označava ugradnju implantata u unaprijed priređeno ili zacijeljeno koštano ležište. Ako se radiološki procijenilo da na mjestu koštanog ležišta nedostaje kosti za prihvata dentalnog implantata, potrebno je prvotno augmentirati koštani defekt te nakon višemjesečnog razdoblja cijeljenja ugraditi dentalni implantat. Prednosti su odgođene tehnike visoka primarna stabilnost implantata, rijetke komplikacije i visoka stopa uspješnosti dentalnog implantata. Nedostatci su te tehnike produženo vrijeme implantoprotetske sanacije u odnosu na imedijatnu tehniku.

Prema načinu odizanja mukoperiostalnog reznja postoje:

### A) Flapless tehnika ugradnje

Označava ugradnju dentalnih implantata bez prethodnog odizanja mukoperiostalnog reznja. Ima mnogo prednosti u vidu smanjenih postoperativnih komplikacija (bol, krvarenje), kraće vrijeme kirurškog zahvata te skraćenog i boljeg razdoblja cijeljenja (intaktni periost) (10). Za tu tehniku moraju biti zadovoljeni određeni uvjeti: debljina keratinizirane sluznice od najmanje 5 mm, kompaktnija kost s optimalnom primarnom stabilnosti, širina kosti od najmanje 4,5 mm bez podminiranosti većoj od 15 stupnjeva (12).

Nedostatak flapless tehnike povećani je rizik perforacije alveolarne kosti jer se radi o operaciji slijepog pristupa (12, 13).

### B) Klasična tehnika ugradnje s odizanjem reznja

Klasična tehnika ugradnje sastoji se od odizanja mukoperiostalnog reznja, prikazivanjem koštanog ležišta, ugradnjom dentalnog implantata te vraćanjem reznja u prvotni položaj šivanjem. Nakon razdoblja osteointegracije od nekoliko mjeseci postavlja se protetska suprastruktura.

### **1.3. Protetska faza implantoprotetske terapije**

Nakon ugradnje implantata postoje dva načina opterećenja protetskom suprastrukturuom:

- A) imedijatno (unutar 48 sati)
- B) odgođeno (nakon 48 sati).

Protetsko opterećenje ovisi o tipu ležišta (kvaliteta kosti), primarnoj stabilnosti implantata, broju implantata, načinu vezivanja implantata, kirurškoj tehnici i dr.

Protetski su koncepti na temelju višegodišnjih istraživanja jasno definirani protokolima u vidu minimaliziranja protetskog preopterećenja implantata koji najčešće rezultira njegovim gubitkom.

## **2. PLANIRANJE IMPLANTOPROTETSKE TERAPIJE**



Za planiranje implantoprotetske terapije potrebno je uzeti detaljniju medicinsku i stomatološku anamenu. Nakon anamneze radi se plan implantoprotetske sanacije. U planiranje zahvata određuju se klinički i radiološki parametri ležišta budućeg implantata. Od kliničkih parametra određuje se biotip gingive (keratinizacija gingive), stanje okolnih zuba, oralna higijena, indeks krvarenja, status parodonta. Od radioloških metoda preporuča se analiza CBCT u odnosu na dvodimenzionalne snimke.

## **2.1. Radiološka evaluacija**

Radiološka evaluacija CBCT pokazala se kao zlatni standard u planiranju implantoprotetske terapije. Radiološkom analizom analiziramo:

1. anatomiju koštanog ležišta budućeg implantata i njegov odnos prema okolnim strukturama
2. određivanje visine i širine koštanog ležišta
3. određivanje kvalitete kosti (gustoća, denzitet) ležišta
4. digitalno planiranje budućeg implantata (odabir prikladnog implantata)
5. analiza protetskog opterećenja
6. pohrana podataka za izradu kirurške šablone.

Prilikom radiološkog snimanja potrebno se pridržavati ALARA (engl. *As Low As Reasonably Achievable*) pravila. Pravilo glasi da snimanje treba provesti uz najmanju moguću dozu zračenja, odnosno da kvaliteta snimke (rezolucija) prati željeni slikovni prikaz (14).

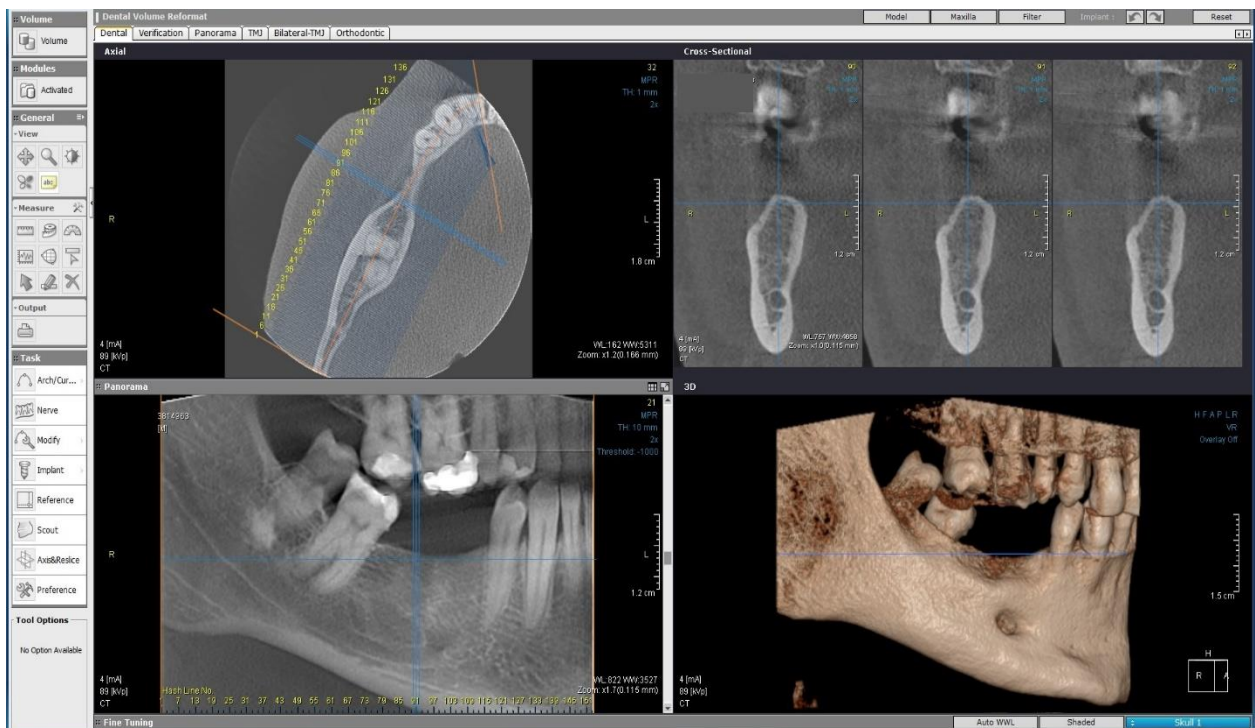
### 2.1.1. Anatomija ležišta i odnos prema okolnim strukturama

Računalni program sastoji se od četiriju prozora različitog presjeka (slika 1.). Prvi prozor prikazuje horizontalni presjek, drugi prozor sagitalni presjek, treći prozor vertikalni presjek, a četvrti prozor trodimenzionalnu analizu modela čeljusti. Analizom svih presjeka određuje se odnos koštanog ležišta prema okolnim strukturama:

1. odnos prema susjednim zubima

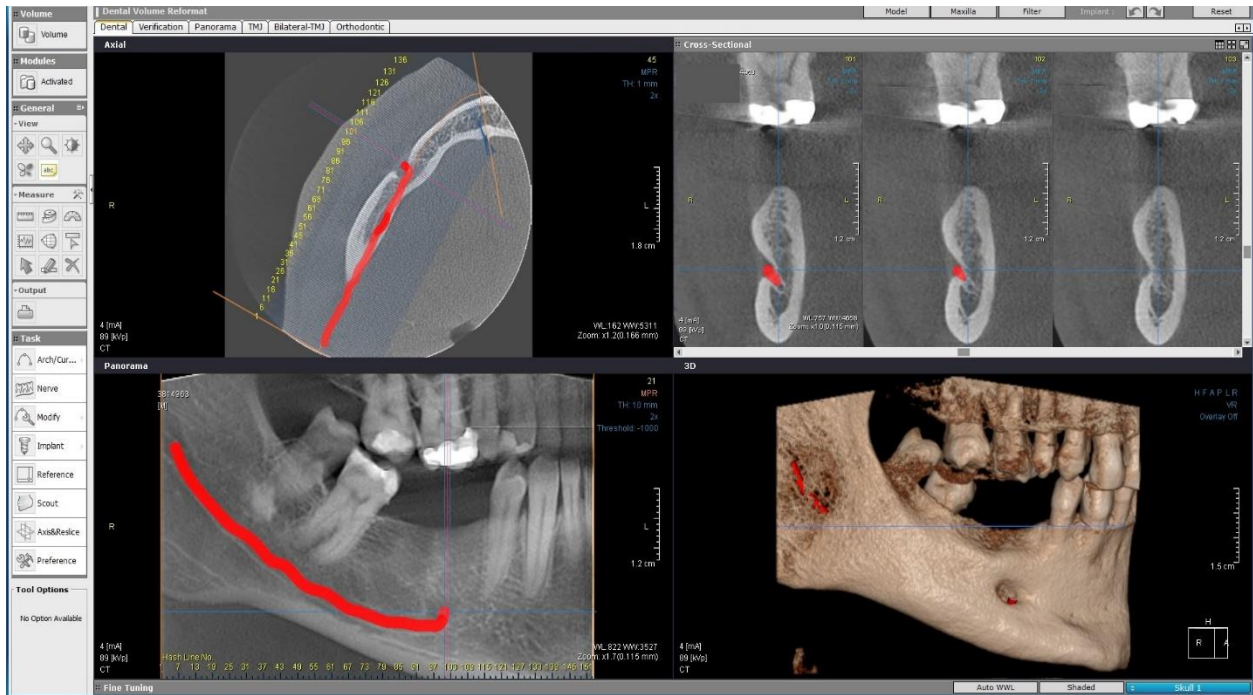
2. odnos prema kritičnim strukturama: u donjoj čeljusti analizira se odnos prema mandibularnom kanalu i njegovo izlazište na mentalnom otvoru, u gornjoj čeljusti odnos prema maksilarnom sinusu i nosnom hodniku (slika 2.)

3. analiza mogućih patoloških struktura koje mogu kompromitirati implantoprotetsku sanaciju (ostitički procesi, ciste, tumor i sl.).



Slika 1. Računalni program za očitavanje CBCT snimaka. Preuzeto s dopuštenjem autora:

doc.dr.sc.Marko Granić

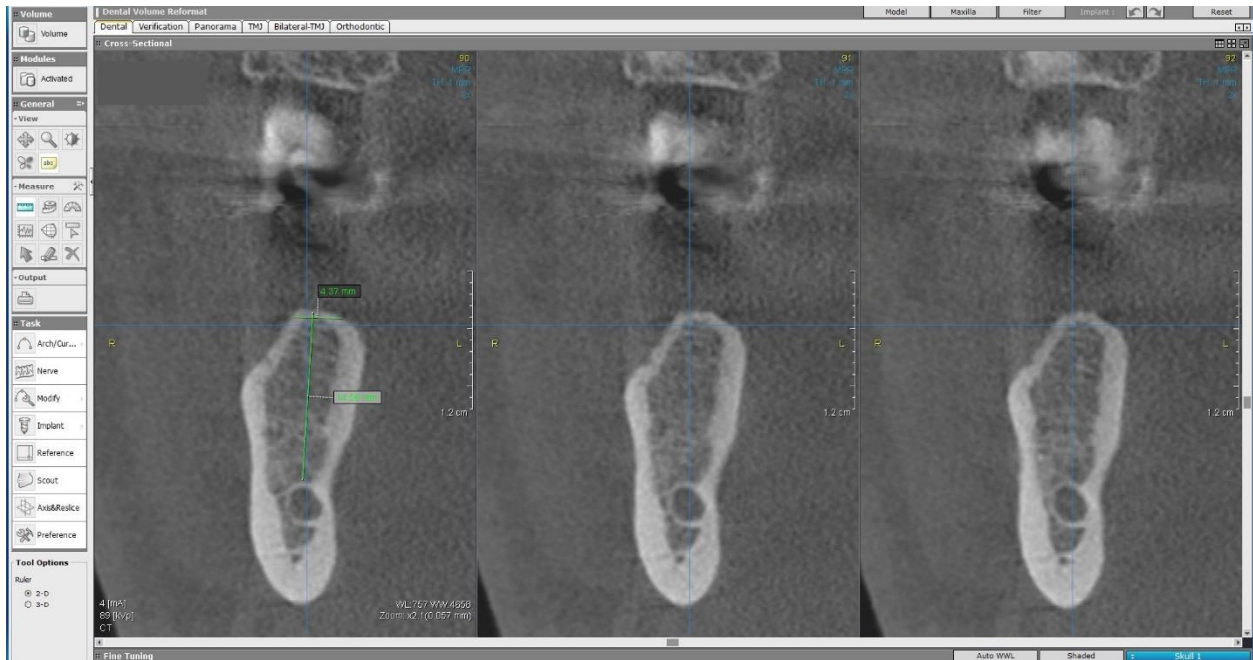


Slika 2. Označavanje mandibularnog kanala u sklopu virtualnog planiranja implantata.

Preuzeto s dopuštenjem autora: doc.dr.sc.Marko Granić

### 2.1.2. Određivanje visine i širine koštanog ležišta

Određivanje visine i širine koštanog ležišta budućeg implantata važan je dijagnostički alat za kasniji odabir veličine i širine dentalnog implantata. Za njegovo se određivanje koristi sagitalni presjek (slika 3.). Dijagnostičkim alatom mjerenja mjeri se visina kosti od hrpta alveolarnog nastavka do kritične strukture (slika 3.). Širina kosti mjeri se širinom ležišta krova alveolarne kosti. Osim mjerenja samog ležišta potrebno je izmjeriti udaljenost ležišta od okolnih struktura (zuba). Prema ITI protokolima potrebna je najmanja udaljenost dentalnog implantata od 1,5 mm do susjednog zuba i najmanje 3 mm do susjednog dentalnog implantata (15).



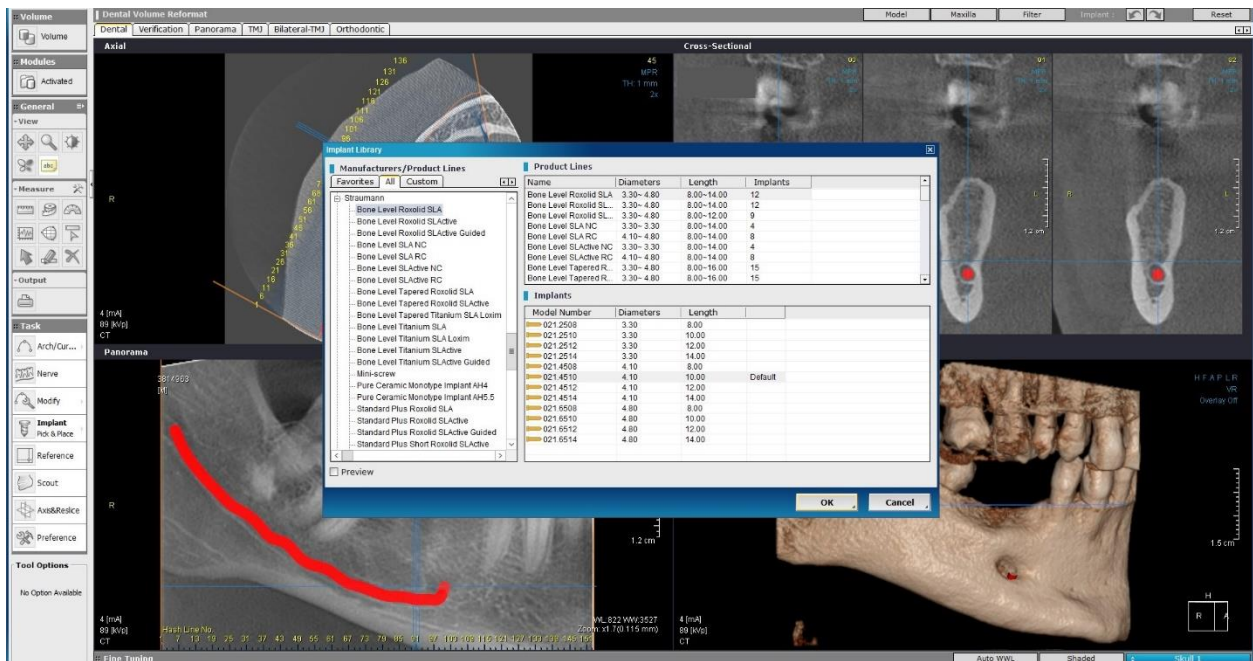
Slika 3. Određivanje visine i širine alveolarne kosti (koštanog ležišta) na mjestu buduće ugradnje implantata. Preuzeto s dopuštenjem autora: doc.dr.sc.Marko Granić

### 2.1.3. Odabir dentalnog implantata

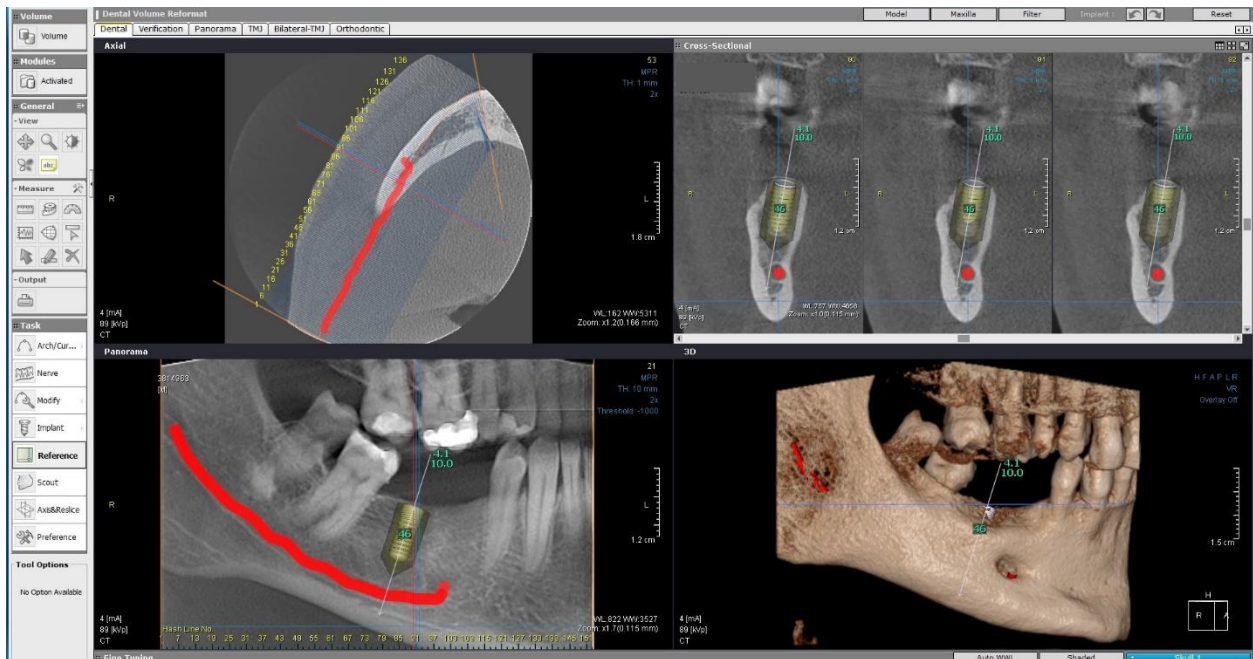
Nakon analiziranja koštanog ležišta budućeg dentalnog implantata računalni program ima opciju odabira prikladnog implantata. Alat za odabir dentalnog implantata sadrži gotovo sve komercijalno dostupne tipove implantata. Na slici 4. prikazuje se prozor za odabir visine i širine implantata. Izbor dentalnog implantata ovisi o količini kosti i terapeutu. Implantati dostatni za uspješnu ugradnju kreću se od 8 do 11,5 mm visine te od 3,3 do 4,5 mm širine. Odabir užih ili kraćih implantata ima usku indikaciju u implantologiji.

Nakon odabira prikladnog implantata virtualni model implantata pojavljuje se u programu u svim presjecima i u trodimenzionalnom modelu (slika 5. i 6.). Virtualni implantat manualno se “usađuje” u čeljust tako da se postavlja u idealnu poziciju naspram okolne kosti i okolnih struktura. Potrebno je pravilno pozicioniranje virtualnog implantata u sve tri dimenzije. Preporuka je da se krov implantata postavi u razinu krova alveolanog grebena (slika) (bone level) ako se radi o distalnim zubima (slika 6. i 7.). U frontalnoj regiji implantat se pozicionira 2-3 mm apikalnije odnosno 3 mm ispod krova alveolarnog grebena. Preporučljivo je postaviti implantat u spongiozni dio kosti koji je okružen kompaktnom (slika 7.) radi prihvatljive primarne i sekundarne stabilnosti implantata. Ako se tijekom planiranja pokaže da je model

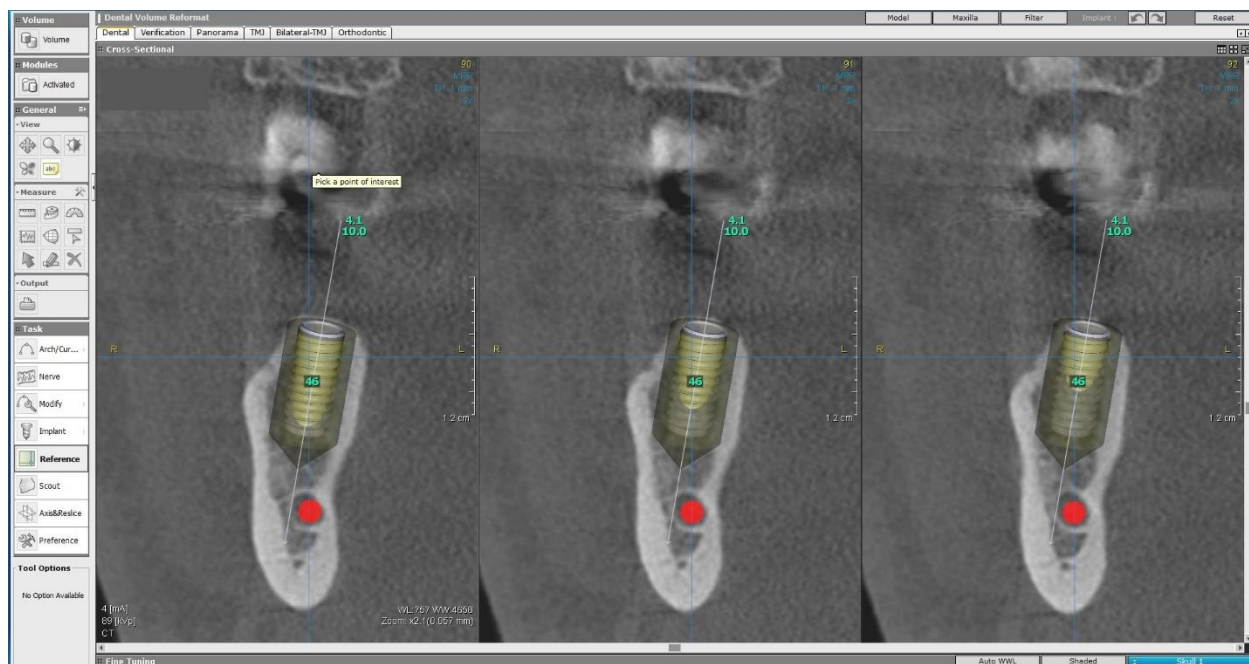implantata veće ili manje dimenzije u odnosu na okolne strukture, alat podržava izmjenu implantata prikladnijim.



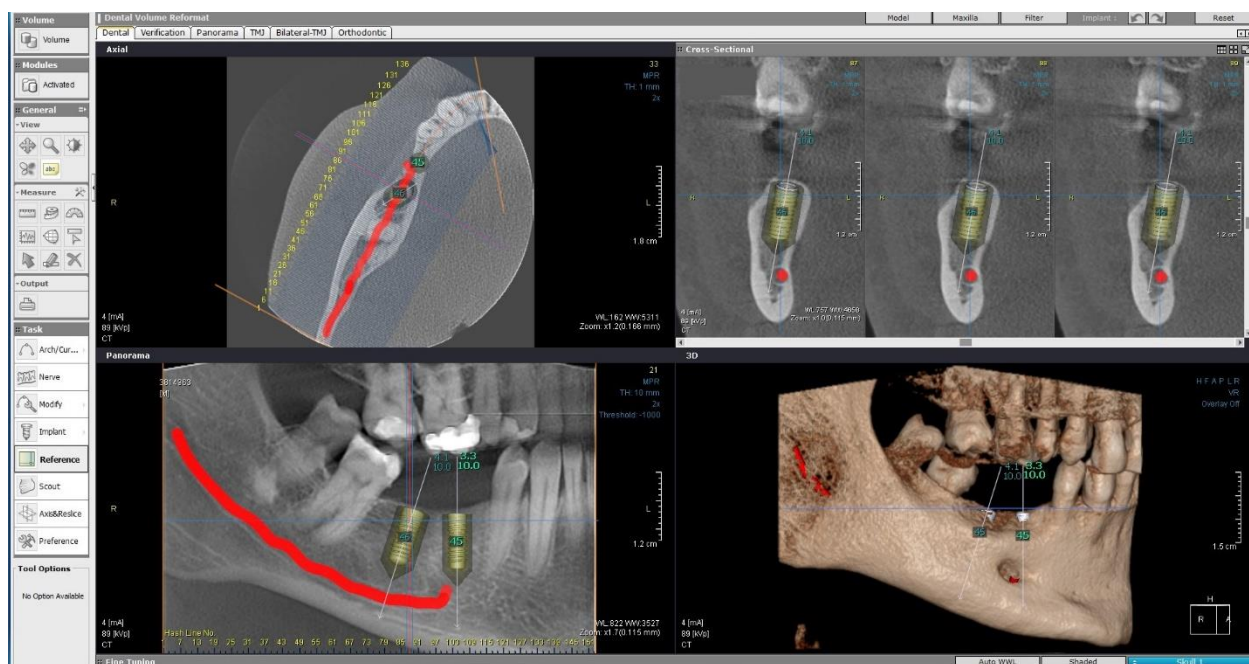
Slika 4. Prozor za odabir dentalnog implantata. Preuzeto s dopuštenjem autora:  
doc.dr.sc.Marko Granić



Slika 5. Virtualno pozicioniranje dentalnog implantata. Preuzeto s dopuštenjem autora:  
doc.dr.sc.Marko Granić



Slika 6. Virtualno pozicioniranje dentalnog implantata u sagitalnoj ravnini. Preuzeto s dopuštenjem autora: doc.dr.sc.Marko Granić

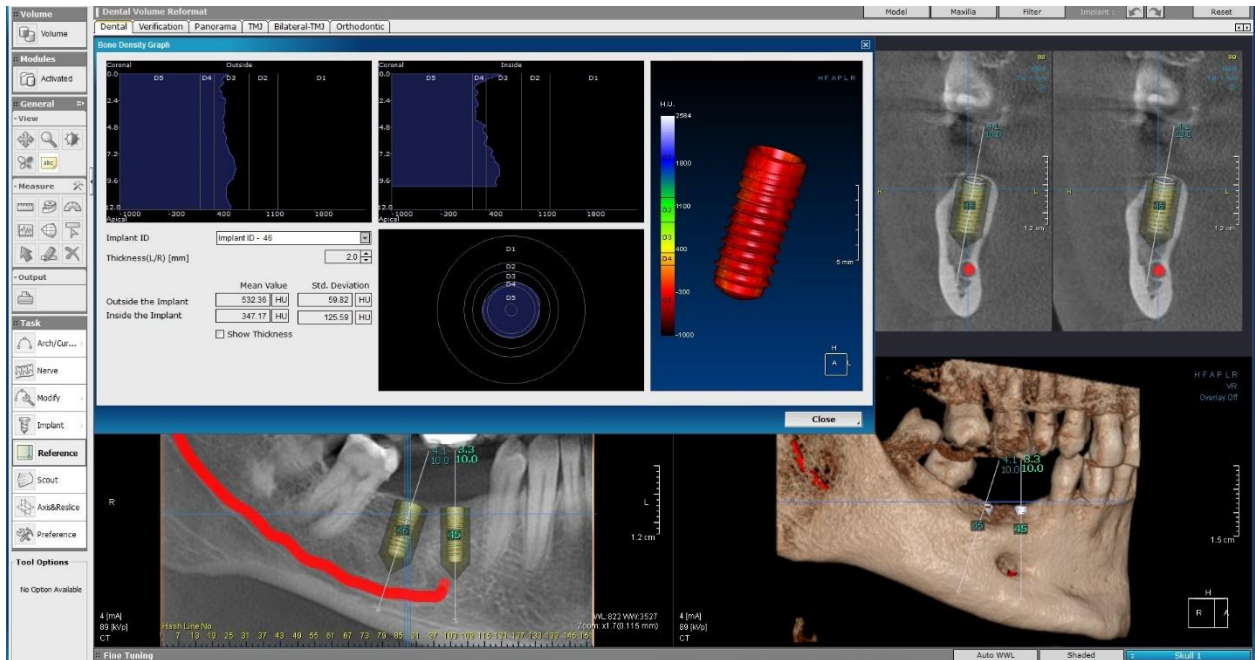


Slika 7. Virtualno postavljanje drugog dentalnog implantata. Preuzeto s dopuštenjem autora: doc.dr.sc.Marko Granić

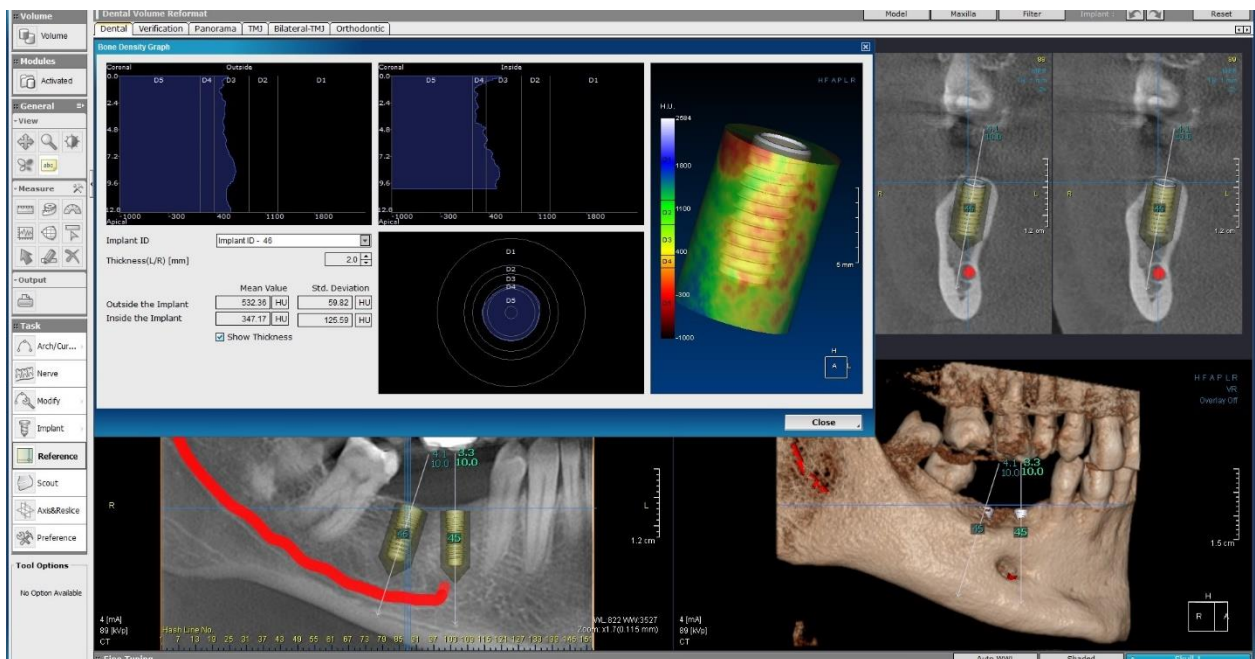
#### **2.1.4. Određivanje kvalitete kosti i protokola protetskog opterećenja**

Nakon digitalnog pozicioniranja implantata (slika 8.) potrebno je analizirati kvalitetu koštanog ležišta i okolne kosti radi određivanja protokola opterećenja. Kvaliteta kosti zaniva se na mjerenju razine sivila na CBCT snimkama koji mogu razlikovati 4096 vrsta sivila. Mjerne jedinice na CBCT snimkama nazivaju se Hounsfield unit (HU) i označavaju raspon od -1000 što označava crnu boju (zrak) do 4000 što označava bijelu boju (metal). S obzirom na HU jedinice kost se klasificira po Mischu (16) na pet kategorija: D1 (> 1250 HU), D2 (850–1250 HU), D3 (350–850 HU), D4 (150–350 HU) i D5 (< 150 HU). Kategorizacija kosti bazira se na udio kompaktnog dijela kosti u odnosu na spongiozni dio. Ta je podjela korisna u analiziranju stabilnosti implantata i kasnijeg protetskog opterećenja. Istraživanja su pokazala da je najkompaktnija kost (D1) u predjelu simfize (prednji dio donje čeljusti), dok je najrahljija kost (D4, D5) u distalnim dijelovima gornje čeljusti. Uspjeh implantoprotetske terapije ovisi o stabilnosti implantata. Stabilnost implantata dijeli se na primarnu i sekundarnu stabilnost. Primarna stabilnost mehaničkog je tipa i određuje se mjerenjem stabilnosti prilikom same ugradnje implantata. Sekundarna stabilnost biološkog je tipa i označava stabilnost tijekom cijeljenja rane odnosno tijekom faze osteointegracije implantata za kost. U kompaktnijim tipovima kosti (D1, D2) prevladava visoka stopa primarne stabilnosti u odnosu na sekundarnu, dok je obratno kod rahlijih kosti (D4, D5). Primarna stabilnost u uskoj je vezi s planiranim protetskim opterećenjem implantata. Protetsko opterećenje označava vezivanje protetske suprastrukture na dentalni implantat (krunica, mostovi, prečka i sl). Protetska nadogradnja može se postaviti imedijatno odnosno odmah nakon ugradnje implantata ili se može postaviti odgođeno odnosno nakon osteointegracije implantata. Prema ITI protokolu (15) nije preporučljivo opteretiti implantat protetskom suprastrukturom kod smanjene primarne stabilnosti. U tom slučaju potrebna je nesmetana osteointegracija implantata te se nakon nekoliko mjeseci protetski opterećuje implantat. Preotetsko preopterećenje jedan je od glavnih čimbenika gubitka implantata.

Na slici 8. prikazan je alat za analizu gustoće odnosno denziteta kosti ležišta, dok je na slici 9. prikazano mjerenje kvalitete kosti oko dentalnog implantata. Analizom denzita kosti i prema ITI protokolu izrađuje se plan protetskog opterećenja (15).

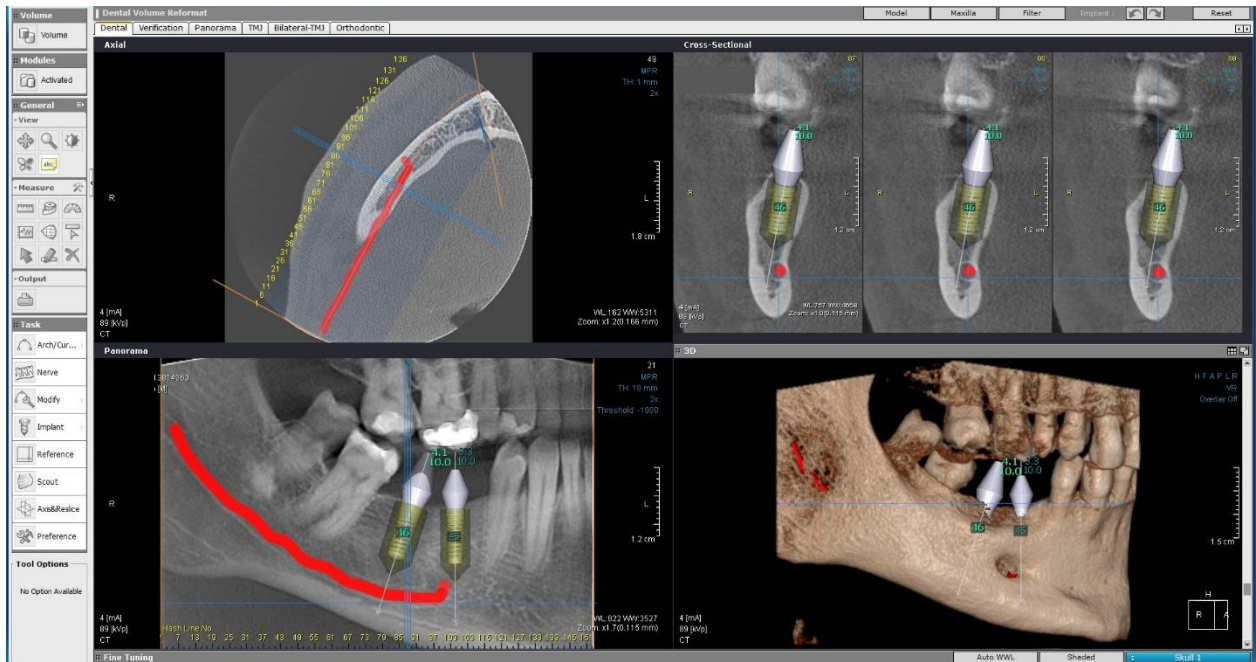


Slika 8. Procjena kvalitete kosti na mjestu ležišta implantata. Preuzeto s dopuštenjem autora: doc.dr.sc.Marko Granić

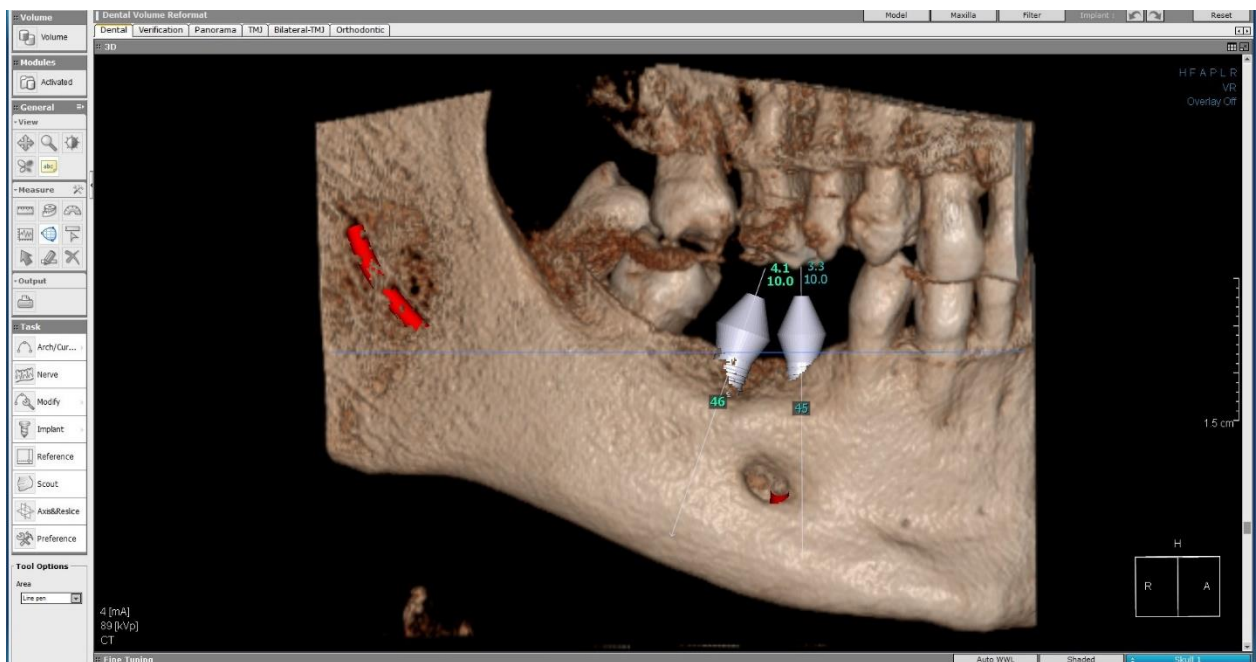


Slika 9. Procjena kvalitete okolne kosti. Preuzeto s dopuštenjem autora: doc.dr.sc.Marko Granić





Slika 10. Završno virtualno planiranje implantološke terapije. Preuzeto s dopuštenjem autora:  
doc.dr.sc.Marko Granić



Slika 11. Trodimenzionalni model nakon završnog planiranja. Preuzeto s dopuštenjem autora:  
doc.dr.sc.Marko Granić

## 2.2. Izrada kirurške šablone

Kirurške šablone omogućuju preciznu i sigurnu ugradnju dentalnih implantata s niskim postotkom komplikacija. Nakon radiološkog planiranja pristupa se izradi kirurške šablone za točno pozicioniranje implantata kod kirurškog zahvata. Radiološkom analizom CBCT procjenjujemo stanje tvrdih tkiva. Nedostatak je CBCT analiza mekih tkiva što je jedan od ključnih čimbenika za uspješnu implantološku terapiju.

Za analizu mekih tkiva potrebno je učiniti direktno ili indirektno skeniranje usne šupljine. Direktnim putem skenira se meko tkivo s dijagnostičkim navoštavanjem budućeg protetskog nadomjeska u vosku ili akrilatu intraoralnim skenerom te se datoteka pohrani u računalo. Indirektnim putem prvotno se uzima otisak, izlije se model te se model skenira i pohranjuje u računalo.

Računalni program za izradu kirurške šablone ima mogućnost spajanja radiološke snimke i skeniranog modela čeljusti u jedinstveni prikaz tvrdih i mekih tkiva što je preduvjet za izradu kirurške šablone. Programe za izradu kirurških šablona imaju proizvođači ili zastupnici za pojedini dentalni implantat. Nakon digitalne obrade pristupa se izradi kirurške šablone u trodimenzionalnom printeru. Postoje razne vrste kirurških šablona. Općenito se šablone mogu podijeliti na šablone za potpunu bezubost i djelomičnu bezubost. Prema osloncu mogu se podijeliti na šablone koje se oslanjaju na tvrda tkiva (kost), meka tkiva i na zube. Na slici 12. prikazana je jedna kirurška šablona za parcijalnu distalnu bezubost koja se oslanja na preostale zube.

Nedostatci su kirurških šablona najmanje otvaranje usta od 50 mm što je limitirano kod distalne bezubosti, toplinska ozljeda mekih i tvrdih tkiva zbog neadekvatne irigacije odnosno vodenog hlađenja, lomovi šablone, ispadanje vodilice i cijena.



Slika 12. Kirurška šablona za pozicioniranje implantata s osloncem na zubima. Preuzeto s dopuštenjem autora: doc.dr.sc.Marko Granić

### **2.3. Kirurška postava dentalnog implantata**

Nakon detaljnog digitalnog planiranja pristupa se kirurškoj ugradnji implantata. Dentalni implantati mogu se ugraditi bez pomagala, pomoću kirurške šablone ili pomoću računalno vođene ugradnje implantata.

#### **2.3.1. Ugradnja implantata pomoću kirurške šablone**

Ugradnja implantata pomoću kirurške šablone olakšava ugradnju implantata jer se minimaliziraju najčešće pogreške u vidu pogrešnog smjera i dubine preparacije ležišta i kasnije ugradnje. Ugradnja implantata pomoću šablone omogućava preciznu flapless ugradnju koja znatno minimalizira postoperativne komplikacije. Šablona na poziciji ugradnje implantata ima posebne vodilice koje ne dopuštaju pomak svrdla tijekom preparacije. Kirurška svrdla za šablone imaju u sebi stopere koji ne dopuštaju preparaciju dublju od zadane vrijednosti. Na taj se način preparira koštano ležište bez bojazni od pogrešnog ili predubokog smjera preparacije.

### **2.3.2. Upotreba računalno vođene ugradnje implantata**

Ugradnja se implantata osim kirurške šablone može ugraditi upotrebom računalno vođene ugradnje implantata gdje se u stvarnom vremenu upotrebom CBCT i posebnih vodilica određuje smjer i dubina ugradnje. Ta se metoda koristi u određenim slučajevima složene anatomije (15).

### **2.4. Izrada protetske suprastrukture CAD/CAM tehnologijom**

CAD/CAM tehnologija obuhvaća računalno potpognuti dizajn (engl. *Computer-assisted design*) i računalno potpognutu proizvodnju (engl. *Computer-assisted manufacturing*). U dentalnoj implantologiji koristi se za proizvodnju protetskih komponenta kao abutmenti, kirurške šablone, prečka i dr. Ako se prilikom planiranja procijeni da se može protetski opteretiti dentalni implantat, prije izrade kirurške šablone može se učiniti digitalno planiranje protetske suprastrukture koje se izrađuje pomoću CAD/CAM sustava.

### **3. RASPRAVA**

Digitalizacija je posljednjih godina napravila revoluciju u dijagnostici, planiranju i liječenju odnosno saniranju raznih stanja u dentalnoj medicini. Pojavom CBCT uređaja i razvojem računalne tehnologije nastali su temelji dijagnostike u dentalnoj implantologiji koja omogućuje trodimenzionalni prikaz ležišta i virtualno planiranje postave implantata (17). Virtualno planirani položaj implantata, izrada kirurške šablone te kasnije ugradnja dentalnih implantata pridonose visokoj stopi uspješnosti implantoprotetske terapije. Pravilnim digitalnim planiranjem zahvata dolazi do primjene minimalno invazivnih kirurških tehnika što se u konačnici rezultira atraumatskim (za pacijenta ugodniji) i sigurnim zahvatima. Virtualno se planiranje pokazalo kao precizan dijagnostički alat pri čemu se može izraditi računalno vođena ugradnja implantata. Računalno vođena ugradnja implantata se može planirati statično i dinamično (18). Statična računalno vođena ugradnja implantata uključuje izradu kirurške šablone koje olakšavaju terapeutu zahvat ugradnje implantata te omogućuje izradu protetske nadogradnje koja određene faze terapije svede na najmanju moguću mjeru. Kirurška šablona se može izraditi pomoću CAD/CAM (sterelitografija) ili klasičnim putem u dentalnom laboratoriju (19). Dinamična računalno vođena ugradnja implantata se naziva i računano vođena navigacija koja omogućuje planiranje i ugradnju dentalnog implantata u stvarnom vremenu. Obje metode su se pokazale kao iznimno precizne metode za sigurnu postavu dentalnih implantata (20).

Mnoge studije su uspoređivale ugradnju implantata klasičnim putem u odnosu na računalno vođenu kirurgiju (21,22). Najznačajnija se razlika pokazala kod ugradnje jednog implantata pri čemu se opisuje horizontalna i vertikalna devijacija kod ručne (klasične) ugradnje od 1,5 mm u odnosu na računalno vođenu ugradnju (22,23). To je od iznimne važnosti kada se ugrađuje implantat u estetskoj zoni. Greške koje se javljaju prilikom digitalnog planiranja su rijetke, međutim postoje studije koje su prikazale grešku od 0.2-1.6 mm u vertikalnom smjeru i 1.5-6 stupnjeva u angulaciji (24,25).

S obzirom na to da se radi o preciznim dijagnostičkim alatima, moguće je sigurno ugraditi implantat *flapless* tehnikom, odnosno bez odizanja mukoperiostalnog režnja. Ta se tehnika pokazala u literaturi korisnom metodom jer su sve faze cijeljenja svedene na najmanju moguću mjeru.

Ako je potrebna augmentacija alveolarnoga grebena, također su se razvili računalni programi planiranja augmentacija te izrada kirurških šablona za sigurno uzimanje koštanih blokova bez rizika za ozljedu kritične strukture u čeljusti kao ozljeda živca, sinusa i sl.

Ako se poštuju protokoli ugradnje implantata i protetskog opterećenja, uspješnost dentalne implantologije iznosi između 91 i 98 % (15).

S obzirom na visoku stopu uspješnosti implantoprotetska terapija je danas metoda izbora u nadoknadi parcijalne ili totalne bezubosti.

#### **4. ZAKLJUČAK**



Digitalno planiranje danas je zlatni standard u modernoj dentalnoj implantologiji. Digitalnim planiranjem i dijagnostikom implantoprotetska terapija postaje predvidljiva, precizna sa smanjenom stopom komplikacija. Također se pri izradi virtualnog plana terapija objašnjava pacijentu koji stoga vizualno može predočiti kakav će biti ishod terapije.

## **5. LITERATURA**

1. Wenzel A, Grondahl HG. Direct digital radiography in the dental office. *Int dent J.* 1995;45(1):27-34.
2. National Council for Radiation Protection & Measurements. Radiation protection in dentistry. Bethesda, Md.: National Council for Radiation Protection & Measurements; 2003.
3. Wenzel A, Moystad A. Work flow with digital intraoral radiography: a systematic review. *Acta Odontol Scand.* 2010;68(2):106-14.
4. Goaz PW, White SC. Oral radiology: principles and interpretation, St Louis, Mosby. 1992.
5. White SC, Pharoah MJ. Oral radiology: Principles and Interpretation. St Louis, Mosby Inc. 2009.
6. Tomić M. Pregled anatomskih varijacija mandibularnog kanala CBCT analizom (diplomski rad). Zagreb: Stomatološki fakultet Sveučilišta u Zagrebu; 2017.
7. Martinović D. CBCT u ortodonciji (diplomski rad). Zagreb: Stomatološki fakultet Sveučilišta u Zagrebu; 2016:6-7.
8. Brooks, LS. Radiation doses of dental radiographic examinations. *Acta Stomatol Croat.* 2008;42(3):207-17.
9. Mah JK, Danforth RA, Bumann A. Radiation absorbed in maxillofacial imaging with a new dental computed tomography device. *Oral Surg Oral Med Oral Pathol Oral Radiol Endod.* 2003;96:508-13.
10. Granić M. Prikaz različitih tehnika ugradnje dentalnih implantata (diplomski rad) Zagreb: Stomatološki fakultet Sveučilišta u Zagrebu; 2008.
11. Novak I, Sušić M. Imedijatna postekstrakcijska implantacija jednog zuba. *Sonda.* 2005;12/13:65-6.
12. Gabrić-Pandurić D, Katanec D, Granić M, Komljenović-Blitva D, Basha M, Sušić M. Densitometric analysis of dental implant placement between flapless technique and two-stage technique – A pilot study. *Coll Antropol.* 2008; 32(2):315-9.
13. Gabrić-Pandurić D, Sušić M, Čatić A, Katanec D. Minimalno invazivna jednofazna tehnika bez odizanja režnja s imedijatnim nefunkcijskim opterećenjem. *Acta Stomatol Croat.* 2008;42:79-85.

14. Harris D, Horner K, Grondahl K, Jacobs R, Helmrot E, Benic GI, Bornstein MM, Dawood A, Quirynen M. EAO guidelines for use of diagnostic imaging in implant dentistry. *Clin Oral Implants Res.* 2012;23:1243-53.
15. Wiemeijer D, Buser D, Belser. *ITI Treatment Guide, Vol 4 – Loading protocols in Implant Dentistry.* Quintessence Publishing Co. 2010.
16. Misch CE. *Contemporary implant dentistry.* 3rd ed. Louis, Mosby Elsevier. 2008.
17. Arai Y, Tammsalo E, Iwai K, Hashimoto K, Shinoda K. Development of a compact computed tomographic apparatus for dental use. *Dentomaxillofac Radiol.* 1999;28:245-8.
18. Vercruyssen M, Hultin M, Van Assche N, Svensson K, Naert I, Quirynen M. Guided surgery: accuracy and efficacy. *Periodontology 2000.* 2014;66(1):228–46.
19. Chmielewski K, Ryncarz W, Yuksel O et al. Image analysis of immediate full-arch prosthetic rehabilitations guided by a digital workflow: assessment of the discrepancy between planning and execution. *Int J Implant Dent.* 2019;5(1):26.
20. Mischkowski RA, Zinser MJ, Neugebauer J, Kübler A, Zöller JE. Comparison of static and dynamic computer-assisted guidance methods in implantology. *Int J Comput Dent.* 2006;9(1):23–35.
21. Kramer FJ, Baethge C, Swennen G, Rosahl S. Navigated vs. Conventional implant insertion for maxillary single tooth replacement. *Clin Oral Implants Res.* 2005;16(1):60–8.
22. Brief J, Edinger D, Hassfeld S, Eggers G. Accuracy of image-guided implantology. *Clin Oral Implants Res.* 2005;16(4):495–501.
23. Toyoshima T, Tanaka H, Sasaki M, Ichimaru E, Naito Y, Matsushita Y, et al. Accuracy of implant surgery with surgical guide by inexperienced clinicians: an in vitro study. *Clin Exp Dent Res.* 2015;1(1):10–7.
24. Kühl S, Payer M, Zitzmann NU, Lambrecht JT, Filippi A. Technical accuracy of printed surgical templates for guided implant surgery with the coDiagnostiX™ software. *Clin Implant Dent Relat Res.* 2015;17(S1):e177–82.
25. Schneider D, Marquardt P, Zwahlen M, Jung RE. A systematic review on the accuracy and the clinical outcome of computer-guided template-based implant dentistry. *Clin Oral Implants Res.* 2009;20:73–86.

## **6. ŽIVOTOPIS**

Bruna Tafra rođena je 3. lipnja 1994. godine u Zagrebu. Osnovnu školu završila je 2009. godine nakon čega upisuje Privatnu klasičnu gimnaziju u Zagrebu koju završava s odličnim uspjehom. Nakon završetka gimnazije 2013. godine, upisuje Stomatološki fakultet Sveučilišta u Zagrebu. Tijekom studiranja sudjeluje u Udruzi studenata dentalne medicine.