

Lemierrov sindrom

Krajačić, Nika

Master's thesis / Diplomski rad

2019

Degree Grantor / Ustanova koja je dodijelila akademski / stručni stupanj: **University of Zagreb, School of Dental Medicine / Sveučilište u Zagrebu, Stomatološki fakultet**

Permanent link / Trajna poveznica: <https://um.nsk.hr/um:nbn:hr:127:776239>

Rights / Prava: [Attribution-NonCommercial 3.0 Unported / Imenovanje-Nekomercijalno 3.0](#)

Download date / Datum preuzimanja: **2025-03-31**



Repository / Repozitorij:

[University of Zagreb School of Dental Medicine Repository](#)





Sveučilište u Zagrebu

Stomatološki fakultet

Nika Krajačić

LEMIERROV SINDROM

DIPLOMSKI RAD

Zagreb, 2019

Rad je ostvaren u: Zavod za Oralnu kirurgiju, Stomatološki fakultet Sveučilišta u Zagrebu

Mentor rada: izv. prof. dr. sc. Mato Sušić, Zavod za Oralnu kirurgiju

Lektor hrvatskog jezika: Lahorka Crnković, prof. opće lingvistike

Lektor engleskog jezika: Marina Manucci, prof. engleskog jezika

Sastav Povjerenstva za obranu diplomskog rada:

1. _____
2. _____
3. _____

Datum obrane rada: _____

Rad sadrži: 31 stranica

1 tablica

1 slika

1 CD

Rad je vlastito autorsko djelo, koje je u potpunosti samostalno napisano uz naznaku izvora drugih autora i dokumenata korištenih u radu. Osim ako nije drukčije navedeno, sve ilustracije (tablice, slike i dr.) u radu su izvorni doprinos autora diplomskog rada. Autor je odgovoran za pribavljanje dopuštenja za korištenje ilustracija koje nisu njegov izvorni doprinos, kao i za sve eventualne posljedice koje mogu nastati zbog nedopuštenog preuzimanja ilustracija odnosno propusta u navođenju njihovog podrijetla.

Zahvala

Hvala svim mojim prijateljima i obitelji na velikoj podršci i razumijevanju tijekom studiranja, a posebno zahvaljujem svom mentoru izv. prof. dr. sc. Mati Sušiću na nesebičnoj pomoći prilikom pisanja ovog rada.

LEMIERROV SINDROM

Sažetak

Lemierrov sindrom prvi je opisao André Lemierre proučavajući povezanost orofaringealnih infekcija i tromboze unutarnje jugularne vene. Unutarnja jugularna vena nalazi se u parafaringealnom prostoru koji se dijeli na prednji mišićni odjeljak i stražnji neurovaskularni odjeljak. Karotidna ovojnica se nalazi u stražnjem odjeljku i infekcija ovog odjeljka može rezultirati tromboflebitisom unutarnje jugularne vene. Etiologija LS-a može biti različita. Ipak, najčešći razlog nastanka bakterijske je etiologije, a kao glavni uzročnik LS-a navodi se bakterija *Fusobacterium necrophorum* (*F.n*). Primarna infektivna žarišta nalaze se u regiji glave i vrata, uglavnom faringitis ili tonzilitis. Epidemiološka istraživanja LS-a nisu u potpunosti moguća zbog njegove rijetkosti, oprečnih definicija i višestrukih naziva. Točan anatomski put odgovornog patogena i predisponirajući uvjeti nisu utemeljeni. Mogući načini infekcije su hematogeni, limfatički ili direktni invazijom kroz vezivno tkivo, uz primarno oštećenje sluznice kroz koju je omogućen daljnji prodor patogena. Klinička slika sastoji se od općih i lokalnih simptoma. Postavljanje dijagnoze LS-a gotovo je uvijek odgođeno, a identifikacija tromboze unutarnje jugularne vene prvi je jasni znak. Neprepoznavanje simptoma i nepravovremena terapija mogu dovesti do razvoja komplikacija i smrti. Terapija može biti antibioticima, antikoagulantima te kirurška.

Ključne riječi

Lemierrov sindrom, unutarnja jugularna vena, tromboflebitis, *Fusobacterium necrophorum*, orofarinks, tromboza

LEMIERRE'S SYNDROME

Summary

Lemierre's syndrome was first described by André Lemierre by studying the association between oropharyngeal infections and thrombosis of the internal jugular vein. The internal jugular vein is located in the parapharyngeal space which is divided in the anterior muscular section and the posterior neurovascular section. The carotid sheath is in the posterior section and an infection from this section may result in thrombophlebitis of the internal jugular vein. The etiology of LS may be different. However, the most common cause is bacterial etiology, with *Fusobacterium necrophorum* (*F.n*) being the main causative agent of LS. The primary infectious foci lie in the head and neck region, mainly pharyngitis or tonsillitis. The epidemiological studies of LS are not quite possible because of its rarity, conflicting definitions and multiple titles. The exact anatomical pathway of the responsible pathogen and the predisposing conditions are not well founded. There are possible routes of infection with hematogenic, lymphatic or direct invasion through connective tissue, with primary mucosal damage through which further pathogen production is possible. The clinical picture consists of general and local symptoms. The diagnosis of LS is almost always delayed, and the identification of internal jugular vein thrombosis is the first clear sign. Failure to recognize the symptoms and untimely therapy can lead to complications and death. The therapy can be by antibiotics, anticoagulants, and surgical.

Key words

Lemierre's syndrome, internal jugular vein, thrombophlebitis, fusobacterium necrophorum, oropharynx, thrombosis

Sadržaj

1. UVOD	1
2. LEMIERROV SINDROM.....	3
2.1. Anatomija	4
2.1.1. Karotični trokut	4
2.1.2. Retromandibularna udubina	5
2.1.3. Infratemporalni prostor	5
2.1.4. Pterigopalatinalni prostor	5
2.1.5. Bukalni prostor	5
2.1.6. Submandibularni prostor	5
2.1.7. Sublingvalni prostor	6
2.1.8. Parafaringealni i retrofaringealni prostor	7
2.2. Etiologija	7
2.3. Epidemiologija.....	8
2.4. Patogeneza	9
2.5. Klinička slika	11
2.6. Dijagnoza.....	13
2.7. Diferencijalna dijagnoza.....	14
2.8. Komplikacije	15
2.9. Terapija.....	17
3. RASPRAVA	19
4. ZAKLJUČAK	23
5. LITERATURA	25
6. ŽIVOTOPIS.....	30

Popis skraćenica

F.n – Fusobacterium necrophorum

S.a - Staphylococcus aureus

F.nu – Fusobacterium nucleatum

LS – Lemierrov sindrom

RTG – rentgensko snimanje

CT- kompjuterizirana tomografija

MR- magnetna rezonanca

CRP- C reaktivni protein

EBV – Epstein Barr virus

SNM – silazni nekrotizirajući medijastinitis

Lemierreov sindrom (LS) prvi je put 1936. opisao francuski liječnik André - Alfred Lemierre. Iako se Lemierre uglavnom bavio proučavanjem pojavnosti sepsa uzrokovanih anaerobnim organizmima, najviše se fokusirao na post-anginalnu sepsu uzrokovanu bakterijom *Bacillus funduliformis* (danas poznatu kao *Fusobacterium necrophorum*). Područje njegova istraživanja bili su različiti slučajevi infekcija grla s progresijom upale u područje vrata i posljedičnim nastankom sepse kao generaliziranog upalnog stanja. Osnovna karakteristika sindroma je tromboflebitis unutarnje jugularne vene do kojeg dolazi nakon infekcija u području glave i vrata. LS poznat je i kao “zaboravljena bolest”, no posljednjih godina zabilježena je povećana incidencija ovog stanja (1).

Poznavanje LS-a od velike je važnosti svim kliničarima pa tako i doktorima dentalne medicine budući da upravo zubi, gingiva ili parodontno tkivo mogu biti razlog nastanka bolesti.

Cilj ovog rada je prikazati koji faktori dovode do nastanka ovog sindroma, kolika je važnost prepoznavanja određenih simptoma i shvatiti ozbiljnost ove bolesti zbog drastičnih komplikacija koje često nastaju.

2. LEMIERROV SINDROM

2.1. Anatomija

U regiji glave i vrata postoje anatomske prostori koji su međusobno odijeljeni anatomske strukturama. Anatomske prostori često nisu potpuno odvojeni već strukture prelaze iz jednog prostora u drugi, pri čemu dolazi do međusobne komunikacije. Infekcija koja nastane u nekoj od struktura može se širiti kroz povezane prostore. Poznavanje anatomije od velike je važnosti za ispravnu terapiju te sprječavanje komplikacija. Za bolje razumijevanje nastanka LS-a važno je opisati i objasniti anatomske građu prostora kroz koje je moguće kretanje infekcije.

Vene su krvne žile koje dovode krv u srce. Krv je u veni pod nižim tlakom nego u arteriji, ali je količina krvi jednaka. Vene su obično veće, imaju uže stijenke te su nepravilnijeg oblika. Mogu se proširiti ili suziti te tako pohraniti veću ili manju količinu krvi (2).

Unutarnja jugularna vena najveća je vratna vena (3). Ona skuplja krv iz mozga, površnih područja lica i vrata te ju dovodi u desni srčani atrij (2). Unutarnja jugularna vena započinje iz sigmoidnog moždanog sinusa, u stražnjoj kranijalnoj fosi te izlazi iz kranija kroz jugularni otvor smješten na dnu lubanje. Pruža se niz lateralni dio vrata te prima grane lica, retromandibularnu venu i facijalnu venu. Daljnji tok vene usmjeren je prema karotičnom trokutu u kojem se nalazi zajedno s karotidnom arterijom i živcem vagusom. Smještena je lateralno i straga od unutarnje karotidne arterije u karotidnoj ovojnici, zajedno sa živcem vagusom. S lateralne strane križa arteriju te dolazi ispred nje, a na mjestu spajanja vrata i prsnog koša unutarnja se jugularna vena spaja s podključnom venom i tvori brahiocefaličnu venu. Lijeva unutarnja jugularna vena je nešto manja od desne unutarnje jugularne vene. Obje vene sadrže ventile koji se nalaze nekoliko centimetara prije spajanja sa podključnom venom (4).

2.1.1. Karotični trokut

Karotični trokut omeđen je prednjim rubom sternokleidomastoidnog mišića i gornjim trbuhom omohoidnog mišića, te je prema gore otvoren. Kroz trokut prolaze zajednička karotidna arterija, unutarnja jugularna vena, X. moždani živac, XI. moždani živac i XII živac. Uz unutarnju jugularnu venu nalaze se dubinski lateralni vratni limfni čvorovi. Prema natrag i gore karotični trokut komunicira s retromandibularnom udubinom (3).

2.1.2. Retromandibularna udubina

Retromandibularna udubina je prostor sprijeda omeđen stražnjim rubom uzlaznog kraka mandibule, straga mastoidnim nastavkom i prednjim rubom sternokleidomastoidnog mišića, prema gore do vanjskog zvukovoda, a dno joj čine stilohoidni mišić i stražnji trbuh dvotrbušnog mišića. Prema gore i naprijed retromandibularna udubina komunicira s infratemporalnim prostorom (3).

2.1.3. Infratemporalni prostor

Infratemporalni prostor prema gore komunicira s temporalnim prostorom, kojeg medijalno omeđuje planum temporalne kosti i lateralno fascija temporalnog mišića. Prema naprijed i medijalno infratemporalni prostor komunicira s pterigopalatinalnim prostorom (5).

2.1.4. Pterigopalatinalni prostor

Pterigopalatinalni prostor naprijed je omeđen maksilom, a straga bazom pterigoidnog nastavka sfenoidne kosti. Lateralno je u vezi s infratemporalnim prostorom, a sprijeda preko donje orbitalne fisure komunicira s orbitom (5).

2.1.5. Bukalni prostor

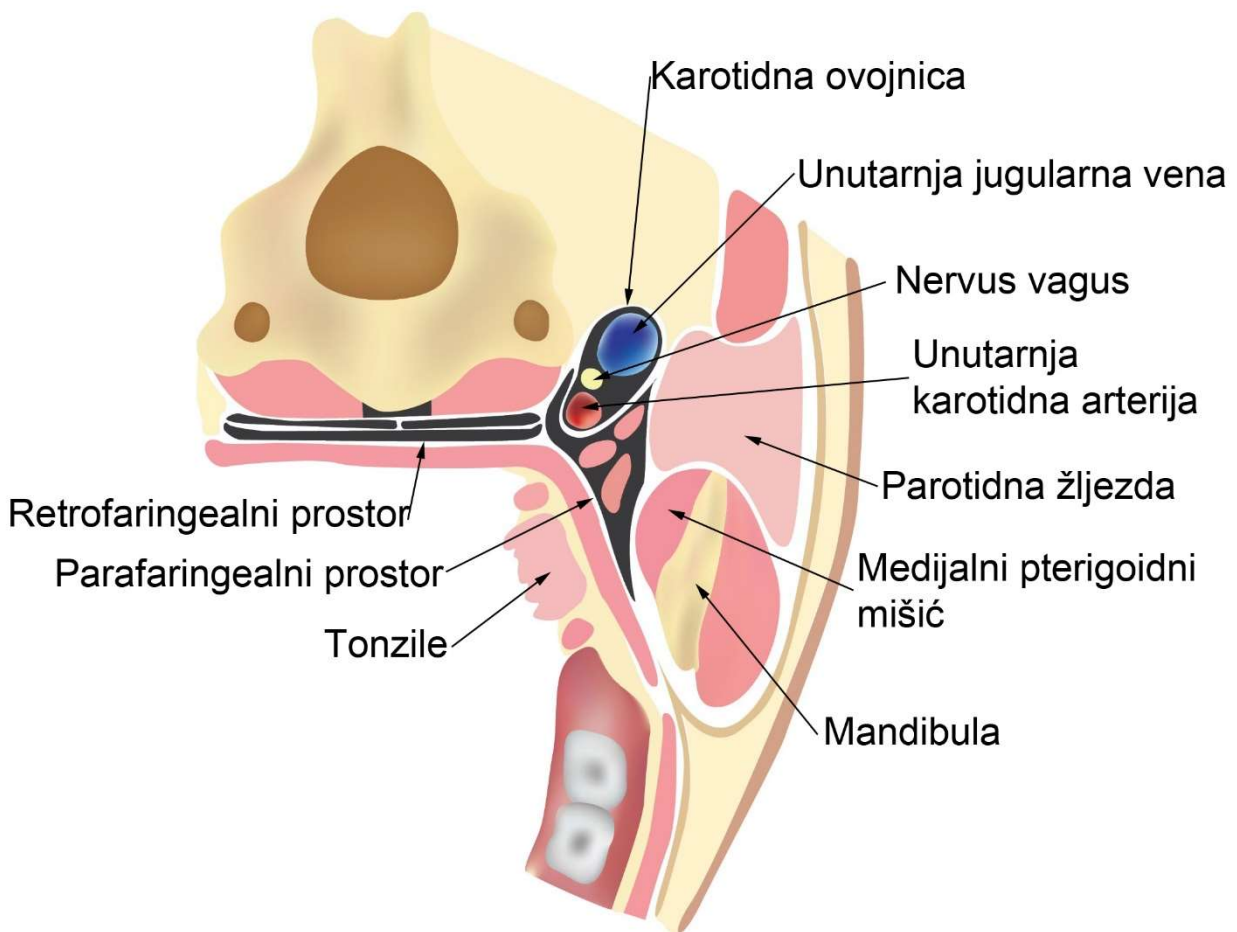
Bukalni prostor je sprijeda omeđen zigomatičnim mišićem, straga maseteričnim mišićem, gore se pruža do jagodične kosti, dolje do donjeg ruba mandibule, lateralno ograničen supkutanim tkivom, a medijalno mišićem bukcinatorom. Bukalni prostor komunicira s temporalnim prostorom gore i straga, a sa submandibularnim dolje (5).

2.1.6. Submandibularni prostor

Submandibularni prostor je prema dolje omeđen fascijom vrata, gore milohoidnim mišićem, a lateralno lingvalnom stijjenkom mandibule. Preko stražnjeg ruba komunicira sa sublingvalnim prostorom koji je smješten između oralne sluznice, milohoidnog mišića, stijjenke mandibule i mišića jezika (5).

2.1.7. Sublingvalni prostor

Sublingvalni prostor se nastavlja na submandibularni. Ograničen je lateralno medijalnom stijenkom uzlaznog kraka mandibule, dolje medijalnim pterigoidnim mišićem, gore lateralnim pterigoidnim mišićem, a straga parotidom. Iza medijalnog pterigoidnog mišića prostor se nastavlja u parafaringealni prostor (5).



Slika 1. Anatomski presjek u području glave i vrata. Preuzeto s dopuštenjem autora: Luka Jakara.

2.1.8. Parafaringealni i retrofaringealni prostor

Parafaringealni prostor lateralno je omeđen medijalnim pterigoidnim mišićem i parotidnom žljezdom, a medijalno lateralnom stijenkom ždrijela (5). Parafaringealni prostor dijeli se na prednji, mišićni odjeljak i stražnji, neurovaskularni odjeljak. U stražnjem odjeljku nalazi se karotidna ovojnica, stoga infekcija ovog odjeljka može rezultirati tromboflebitisom unutarnje jugularne vene (6). Parafaringealni prostor komunicira i sa infratemporalnim prostorom, a seže od baze lubanje do stilohoidnog ligamenta (5). Straga se nastavlja u retrofaringealni prostor koji je omeđen sprijeda gornjim faringealnim mišićem, a straga prevertebralnom fascijom. Oba prostora su povezana s medijastinumom, prostorom između dva plućna krila u kojem je smješteno srce, dušnik, jednjak i štitnjača. Bitno je da se infekcije iz područja glave i vrata, najčešće iz orofaringealnih ili odontogenih fokusa, zbog mogućnosti širenja na vitalne organe zaustave na vrijeme (7).

2.2. Etiologija

Etiologija LS-a može biti različita. Ipak, najčešći razlog nastanka bakterijske je etiologije, a kao glavni uzročnik LS-a navodi se bakterija *Fusobacterium necrophorum* (*F.n*). *F.n* je ujedno i najčešći uzročnik sepsi podrijetlom iz orofarinksa (8). Dio je normalne bakterijske flore orofarinksa, najčešće kao dio normalne flore tonzila (10), gastrointestinalnog trakta i ženskog genitourinarnog trakta (9).

Krajem 19. stoljeća u veterini je *F.n* prepoznat kao važan uzročnik raznih bolesti. Uzrokovao je difteriju, stomatitis i apsces u plućima kod goveda i svinja. Stanje je, zbog nekrotičnih apscesa, dobilo naziv nekrobaciloza, naročito u Ujedinjenom Kraljevstvu (9).

F.n je gram-negativan, nepokretan štapić zašiljenih krajeva što mu daje oblik vretena. Stvara filamentozne nakupine, ne stvara spore te ima miris maslačne kiseline. Ovo je jedini soj vrste *Fusobacterium* koji ima sposobnost fermentirati laktat do propionata, što je izrazito korisno pri identifikaciji. Lipopolisaharidni endotoksin *F.n*-a sposoban je uzrokovati sepsu. Bakterije *F.n* mogu uzrokovati agregaciju trombocita što potpomaže stvaranju povoljnog anaerobnog okruženja za preživljavanje organizma u apscesima, a sadrže i hemolizin koji doprinosi formaciji apscesa (8).

Utvrđena je povezanost *F.n*-a s meningitisom, endokarditisom, sinusitisom, apscesom i apendicitisom (10).

Postojanje prethodne infekcije, kao što je infekcija Epstein Barr virusom (EBV) ili streptokokna infekcija, doprinosi razvoju pogodnih uvjeta za povećanu prevalenciju bakterije *F.n.* Proširenje infekcije iz orofarinksa do parafaringealnog prostora dovodi do zahvaćanja unutarnje jugularne vene, septičnog tromboflebitisa, sepse i septičke embolije (11).

Ostali organizmi koji su pronađeni kao uzrok LS uključuju *Staphylococcus aureus (S.a)*, *Staphylococcus epidermidis*, *GAS* i druge beta-hemolitičke streptokoke, *Streptococcus intermedius*, *Streptococcus constellatus*, *Arcanobacterium haemolyticum*, *Peptostreptococcus sp*, *Prevotella sp*, *Porphyromonas asaccharolytica*, *Klebsiella pneumoniae*, *Eikenella corrodens*, *Enterococcus sp.*, *Proteus sp.*, i *Bacteroides sp* (12).

Otpribliže 57% slučajeva uzrokovano je *F.n.*, a oko 3% slučajeva uzrokovano je *Fusobacterium nucleatum (F.nu)*. Patogenost *F.nu* je slabija nego *F.n.* Dok *F.n.* zahvaća uglavnom prethodno zdrave pacijente, *F.nu* zahvaća pacijente koji su uglavnom već medicinski kompromitirani. Klinička slika bolesti uzrokovane *F.nu* nema toliko različitih simptoma te je blaži klinički oblik bolesti u odnosu na kliničku sliku bolesti uzrokovane *F.n* (13).

U istraživanju gdje je 33% bolesnika imalo polimikrobne infekcije *F.n* je nađen u sinergiji s drugim anaerobima, što je omogućilo stvaranje uvjeta sa još manje kisika i omogućilo još bolje uvjete za rast i razvoj infekcije i apscesa(9).

Primarna infektivna žarišta LS-a nalaze se u regiji glave i vrata. Faringitis ili tonzilitis prisutni su u više od 85% slučajeva LS-a. Mastoiditis i odontogene infekcije, kao primarne infekcije, daleko su rjeđe i prisutne su 3% i 2% slučajeva LS-a. Zabilježeni su i slučajevi koji proizlaze iz kateterizacije središnje vene i intravenske zlouporabe lijekova vrata maternice (14). Utvrđeno je da se odontogena infekcija kao primarni uzrok sindroma pojavljuje uglavnom kod osoba starijih od 45 godina (8).

2.3. Epidemiologija

Epidemiološka istraživanja LS-a nisu u potpunosti moguća zbog njegove rijetkosti, oprečnih definicija i višestrukih naziva. Najviša prijavljena incidencija bila je prije ere antibiotika. Nakon upoznavanja s antibioticima 1940-ih (15) te njihove široke upotrebe tijekom 60-ih i 70-ih godina 20-og stoljeća, incidencija je naglo pala. Od kasnih 70-ih postoji stalni uspon u broju prijavljenih

slučaja. Razlog tome može biti bolja upoznatost sa postojanjem sindroma te prijavljivanje takvih slučajeva ili može biti posljedica smanjene uporabe empirijskih antibiotika u orofaringealnoj infekciji (11). Kvalificirane procjene izvedene iz serije Engleskih i Danskih slučajeva iz 1990-ih dale su rezultate pojavljivanja LS-a od otprilike 1:1000000 u godini dana. Zahvaćeni su uglavnom adolescenti i mladi odrasli ljudi koji su gotovo uvijek bili prethodno zdravi (1). Omjer sindromom pogođenih muškaraca i žena je 2:1 (1), a u 70% slučajeva raspon godina zahvaćenih sindromom je 16-25 (15).

U Lemierrovom članku objavljenom u Lancetu, jednom od najstarijih medicinskih časopisa, od 20 praćenih slučajeva, 18 je osoba ih umrlo. Prije ere antibiotika stopa mortaliteta iznosila je 90%, no s uporabom antibiotika ona se spustila na 4-12% te je zbog takve značajne promjene LS prozvan “zaboravljena bolest”(14).

2.4. Patogeneza

LS se gotovo bez iznimke pojavljuje kod bolesnika koji su prethodno bili potpuno zdravi i inače ne boluju ni od kakvih kroničnih bolesti (9).

Tri su glavna stadija sindroma:

1. infekcija
2. invazija u okolno tkivo
3. metastatsko širenje bakterija u druge organe.

Točan anatomski put odgovornog patogena i predisponirajući uvjeti nisu utemeljeni. Mogući načini infekcije su hematogeni, limfatički ili direktni invazijom kroz vezivno tkivo. Za razvoj infekcije potrebno je oštećenje sluznice kroz koju je omogućen daljnji prodor patogena, jer je poznato da *F.n*, kao najčešći uzročnik sindroma, ne invadira neoštećenu zdravu sluznicu (8).

Nakon oštećenja sluznice, patogen se širi u okolna tkiva, parafaringelani prostor te meka tkiva vrata, a daljnjim napretkom infekcija zahvaća unutarnju jugularnu venu, erodira njenu stijenku, uzrokujući krvarenje te sukladno tome koagulaciju. Unutar vene stvara se tromb. Tromb je

konglutinirana masa koja sadržava različite količine eritrocita, leukocita, trombocita, a između njih se nalaze niti fibrina (16).

Ako tromboza ne završi fatalno, može imati jedan od sljedećih ishoda:

- 1) propagacija- tromb se širi i okludira venu;
- 2) fragmentacija - usitnjavanje koje stvara embrole koji mogu uzrokovati tromboemboliju;
- 3) resorpcija- fibrinoliza;
- 4) organizacija i rekanalizacija tromba - stvoreni tromb djeluje kao strano tijelo i potiče organizam na upalnu reakciju.

Pokazalo se da *F.n* agregira trombocite in vitro, što naknadno ubrzava intravaskularnu koagulaciju. U kombinaciji s venskom stazom, do koje dolazi zbog vanjske kompresije i unutarnje okluzije žila, zbog edema i upale, dovodi do razvoja septične tromboze unutarnje jugularne vene (11).

Najčešći od navedenih ishoda je fragmentacija te stvaranje embolusa. Oslobođanje tih embolusa u sistemske cirkulacije rezultira diseminacijom *F.n* u pluća, jetru, zglobove, mišiće, bubrege, pleuru itd. (11).

Pluća su najčešće mjesto metastatske infekcije, prisutna u 80% do 97% slučajeva, a slijede ih zglobovi (17).

Tromboflebitis obično nastaje nekoliko dana nakon primarne infekcije, a septični embolus ili metastatske komplikacije mogu nastati i 3 tjedna nakon infekcije (13).

LS najčešće započinje kao orofaringealna infekcija, a rjeđe kao otitis media, parotitis, sinusitis, mastoiditis ili odontogena infekcija. Ostali rijetki uzroci uključuju traumu i maligne promjene glave i vrata (17).

U nekoliko slučajeva navodi se da su bolesnici imali nedavnu infekciju EBV-om. Takva primarna infekcija izaziva imunosupresiju i smanjuje imunitet posredovan T stanicama te omogućuje lakši razvoj sekundarne bakterijske infekcije (9).

2.5. Klinička slika

Klinička slika sastoji se od općih i lokalnih simptoma. Opći simptomi su vrućica, malaksalost, povećani limfni čvorovi, dehidracija, glavobolja i mučnina. U početnoj fazi bolesti lokalni simptomi ovise o postojanju primarne infekcije. Najčešće je to faringotonzilitis, no može biti i sinusitis, otitis, parotitis, mastoiditis, zubna infekcija, ozljede u području glave i vrata te maligne promjene. Povišena temperatura najčešći je nalaz kliničkog pregleda koji je prisutan u 92% do 100% slučajeva (17).

Faringitis ili tonzilitis je upala ždrijela ili/i tonzila, a najčešće se javljaju zajedno. Očituje se disfagijom, odinofagijom, crvenilom ždrijela, otečenim i crvenim tonzilama uz mogućnost pojave gnoja, ukoliko je riječ o bakterijskoj infekciji. Ako je riječ o virusnoj infekciji, simptomi su nešto blaži, a javlja se i hunjavica te kihanje (18). Stope otkrivanja su veće kod simptomatskih bolesnika s akutnim faringitisom, a čak i veće u odraslih s rekurentnim faringitisom (12).

Sinusitis je upala sluznice koja oblaže sinuse. Neki od simptoma su začepljen nos, pojačana sekrecija, osjećaj pritiska i bol u području zahvaćenoga sinusa te može biti prisutna glavobolja, najčešće jutarnja. Mjesto najjačeg pritiska i boli variraju ovisno o tome koji je od sinusa najjače pogođen upalom. Tako se može javiti bol u uhu i u vratu, zubobolja, gubitak njuha te suženje iz očiju (19).

Odontogene infekcije mogu biti izazvane:

- 1) zaostalim korijenima
- 2) impaktiranim zubima- najčešće 3. molar u mandibuli
- 3) perikoronitisom
- 4) akutnim apikalnim parodontitisom
- 5) kroničnim apikalnim parodontitisom
- 6) dubokim parodontnim džepovima (20).

Otitis media je upala srednjeg uha. Uz opće simptome, glavni simptomi su otalgija i gubitak sluha (21).

Mastoiditis je bakterijska infekcija mastoidnih zračnih prostora koja tipično nastaje nakon upale srednjeg uha. Simptomi su crvenilo, bol, oteklina i omekšanje iznad mastoidnog nastavka, uz pomak uške lateralno i dolje (22).

Parotitis je upala jedne ili objiju žlijezda slinovnica, ovisno o tome radi li se o bakterijskoj ili virusnoj infekciji. Glavni simptomi su bol, crvenilo, oticanje u području žlijezde, bol u ušima, bol prilikom žvakanja, gutanja i otvaranja usta (23).

Primarna infekcija može varirati u intenzitetu i često se krene poboljšavati do trenutka kada nastupi sepsa (9).

Kod uznapredovale bolesti dolazi do unilateralnog bolnog oticanja vrata, karakteristično uzduž prednje granice sternokleidomastoidnog mišića, groznice, trizmusa i simptoma vezanih uz metastatska žarišta- pluća, zglobovi, jetra, slezena, bubreg, srce, kosti, mišići, koža, meningeja, itd. (13).

Lokalno se simptomi mogu širiti u orbitu, što uzrokuje nastanak edema u području orbite te egzoftalmus. Simptomi u području orbite najčešće se javljaju zbog tromboze u području kavernoznog sinusa. Otprilike 5% pacijenata ima očne simptome vezane za LS (13).

Dodatno se lokalni simptomi mogu zakomplicirati ako se pojave parafaringelani i paratrahealni apscesi (9).

Klinički simptomi koji su vezani za metastatska žarišta ovise o zahvaćenom području.

Za prsni koš karakteristična je intenzivna pleuritička bol, dispneja te hemoptiza. Lemierre je opisao ranu manifestaciju lezije pluća, ponekad čak i prvog dana sepse. Nakon auskultacije mogu se čuti lokalizirane krepitacije i pleuralno trenje (9).

Ukoliko su kao metastatsko žarište zahvaćeni zglobovi, bolesnik će se žaliti na bolove i otekline te ograničenost pokreta (16). Kuk je najčešće zahvaćen zglob, a u ostalim se slučajevima spominju koljeno, rame, sakroilijačni zglob, lakat i gležanj (9).

2.6. Dijagnoza

Postavljanje dijagnoze LS-a gotovo uvijek je odgođeno, a identifikacija tromboze unutarnje jugularne vene je prvi jasni znak.

Dijagnozu dijelimo na klinički, mikrobiološki i radiološki dio.

Kliničko postavljanje dijagnoze započinje kliničkim pregledom, zatim izradom krvne slike te krvne kulture. Promijenjeni parametri krvne slike koje možemo opaziti su leukocitoza, povišeni CRP, povišena sedimentacija eritrocita, trombocitopenija, a za abnormalnu funkciju jetre povišeni bilirubin (11). Kao pomoć pri postavljanju dijagnoze uzima se uzorak gnoja s nekog od žarišnih mjesta, uključujući lokalizirane apscese u vratu, empijem, apscesi u zglobovima, kostima i mekom tkivu (9). Krvne kulture su spremne nakon 2-7 dana te prikazuju prisutnost vrste *Fusobacterium* u više od 70% slučajeva (11).

F.n se može uzgojiti u roku od 48 h u brzom anerobnom agaru. Međutim, nepostojanje *F.n* u krvnim kulturama ne isključuje LS. Postoje slučajevi LS-a gdje se *F.n* nije mogao izolirati, stoga prisustvo *F.n* nije nužno potreban uvjet za postavljanje dijagnoze LS (14).

RTG pluća indicirano je ukoliko postoje simptomi vezani za poteškoće disanja. Ako je došlo do metastatskog širenja, na slici se nalaze infiltrati, kavitacije, pleuralni izljev te ponekad i pneumotoraks (15).

Pretraga koja je najindikativnija u slučaju sumnje na postojanje LS-a jest kontrastom pojačan CT. Pozitivnim nalazom CT-a može se dokazati prisutnost tromba u unutarnjoj jugularnoj veni ili apscesa u vratu (8).

CT-om moguće je dobiti i sliku prsnog koša. S tom slikom mogu se otkriti septički embolusi koje vidimo kao nodularne neprozirnosti difuzno smještene u plućima te pleuralne izljeve. U kod uznapredovale bolesti moguće je naći kavitacije te atelektazu pluća (12). Ukoliko je na CT-u primijećena nakupina tekućeg sadržaja u području vrata, izvodi se aspiracija iglom kako bi se mogao utvrditi sadržaj nakupina. Ako se radi o gnoju, potrebno je provesti bakteriološku obradu (17).

Ultrazvuk se ponekad koristi za otkrivanje tromboze unutarnje jugularne vene. Iako je brza, jeftina i neinvazivna tehnika, ograničena je sposobnošću vizualizacije nedavno formiranog,

neorganiziranog ugruška s niskom ehogenošću i nepotpunog prikazivanja tkiva u blizini mandibule, klavikule i baze lubanje. Neka istraživanja pokazala su neuspjeh ultrazvuka u otkrivanju tromboze unutarnje jugularne vene, a koja se dokazala kontrastom pojačanim CT-om (17).

MR je dobro sredstvo u početnoj procjeni infekcija vrata. Međutim, u hitnim situacijama nije uvijek dostupan zbog svoje visoke cijene. MR je superiorna CT-u s obzirom na vidljivost lezije i određivanje broja anatomskih prostora koji su zahvaćeni, iako opseg infekcije može biti pretjeran (14).

Prednost MR-a izražena je u slučaju neuroloških simptoma za prikaz središnjeg živčanog sustava i eventualnih tromboza u žilama glave ili apscesa (24).

2.7. Diferencijalna dijagnoza

Diferencijalna dijagnoza u ranim fazama LS-a vrlo je široka zbog nespecifičnih simptoma, dok s napretkom bolesti znakovi postaju jasniji (11).

Iako je sindrom vrlo karakterističan, dijagnoza se vrlo često propušta sve dok se ne izolira uzročnik *F.n.* Razlog tomu je uglavnom što se mnogi kliničari, a ni medicinski mikrobiolozi, nisu susreli s tim slučajem (9).

Najčešće postavljene diferencijalne dijagnoze:

- virusni faringitis
- infektivna mononukleoza
- leptospiroza
- akutna bakterijska pneumonija
- atipična pneumonija
- aspiracijska pneumonija
- stafilokokni endocarditis/pneumonija
- intra-abdominalna sepsa.

Infektivna mononukleoza uzrokovana EBV-om ima simptome slične LS-u, poput vrućice, grlobolje, otečenosti i boli u području vrata, a slično izgleda i streptokokna infekcija (8).

Visoki CRP prisutan u LS-u trebao bi eliminirati mogućnosti virusne infekcije. Razlika će biti i u limfadenopatiji jer dok je kod mononukleoze generalizirana, u LS-u je cervikalna (9).

Moguća je pretpostavka leptospiroze zbog visoke temperature, ukočenosti i nenormalne funkcije jetre (9).

2.8. Komplikacije

Neprepoznavanje simptoma te nepravovremena terapija može dovesti do razvoja komplikacija, a medicinski kompromitiran pacijent svakako pridonosi pogoršanju kliničke slike i bržem razvoju komplikacija. Komplikacije se mogu pojaviti u svim vitalnim organima, a zabilježeni su i slučajevi sepse te septičnog šoka (11).

Najčešća komplikacija je plućna embolija. Embolija je začepljenje jedne od plućnih arterija embolusom. Embolus nastaje odvajanjem dijela tromba. Okluzijom žile postepeno nastaju ishemija i nekroza. Embolija izaziva tahipneju, bol u prsima, hemoptizu i podražaj na kašalj (25).

Upala pluća, kao produkt metastatskog širenja infekcije, komplicirana sepsom i respiratornim zatajenjem javlja se uglavnom kod bolesnika koji su već kritično bolesni. Dolazi do nakupljanja tekućine u plućima, što rezultira manjkom kisika i kratkoćom daha. Respiratorno zatajenje naziva se i akutni repiracijski distresni sindrom. U plućima dolazi do difuznog oštećenja alveolarno-kapilarnih membrana. Karakterizira ga dispneja i hipoksemija koja ne reagira na davanje kisika, ima lošu prognozu te 30-40% pacijenata umire (16).

Pleuritis, upala pleure, također nastaje kao posljedica metastatskog širenja infekcije (26). Dolazi do pleuralnih izljeva koji se očituju nakupljanjem tekućine u pleuralnoj šupljini zbog lokalnih procesa koji povećavaju kapilarnu permeabilnost (16).

Srčane manifestacije LS-a uključuju perikardni izljev, perikardnu tamponadu, endokarditis i perikarditis, no te su komplikacije rijetke (14).

Intrakranijalne manifestacije koje mogu pratiti LS uključuju meningitis, cerebralni apsces, sinovenoznu trombozu i septičku emboliju. Način i put širenja intrakranijalne infekcije

najvjerojatnije je retrogradnim djelovanjem septičkih metastaza iz unutarnje jugularne vene putem sinovenoznog sustava (14). Gnojni meningitis nastaje hematogenim putem iz kavernoznog ili sigmoidnog sinusa (9) ili izravnim širenjem infekcije. Glavni simptomi su glavobolja, fotofobija i ukočenost vrata (16).

Abnormalna funkcija jetre otkrivena je u 49% bolesnika, a klinički se manifestira u obliku žutice i boli u abdomenu. Kroz slučajeve LS-a zabilježeni su mnogi jetreni apscesi i apscesi slezene (9).

Akutno zatajenje bubrega nastaje zbog oštećenja kanalića nakon ishemije i zbog dugotrajnog poremećaja u protoku krvi. Zatajenje je uglavnom reverzibilno, a očituje se oligurijom i povećanom koncentracijom uree u krvi (16).

Smrtonosni nastavak LS-a je silazni nekrotizirajući medijastinitis (SNM). SNM se širi kontinuirano duž duboke fascije vrata, za razliku od hematogenog širenja LS-a. SNM ima visoku stopu smrtnosti od preko 40%, čak i uz upotrebu antibiotika širokog spektra (14). Pacijent je cijanotičan, otežano diše, ima hipotenziju, vrućicu, a na CT-u se nalazi proširen medijastinum uz lezije na plućima te moguće pleuralne izljeve (27).

Sepsa je sistemska upala i imunološka reakcija na mikrobnu invaziju koja dovodi do višestrukog zatajenja organa (6). Progresijom sepse može doći do septičnog šoka. Septični šok je stanje organizma s teškim poremećajem cirkulacije uslijed opsežnih infekcija tijekom sepse. Dovodi do poremećaja tkivne opskrbe krvlju što rezultira nedovoljnom opskrbom stanica kisikom (16). U ranoj fazi prisutni su samo klasični simptomi bakterijske upale poput vrućice, drhtavice, zimice, tahipneje, tahikardije i smanjene diureze. Nakon zahvaćanja cijelog cirkulacijskog sustava arterijski tlak pada, dolazi do diureze te karakteristične hipoksemije i povišenja vrijednosti laktata. Smrtnost sepse iznosi 15-25% (6) dok septičnog šoka iznosi 25-90%, ovisi o dobi i težini osnovne bolesti (28). Septički šok javlja se u otprilike 7% slučajeva (11).

Diseminirana intravaskularna koagulopatija javlja se kao terminalna komplikacija u septičkom šoku. U početku bolesti postoji sklonost trombozi, dok u kasnijoj fazi uslijed aktiviranja fibrinolitičkih mehanizama dolazi do krvarenja (16). Klinički spektar koagulopatije može biti u rasponu od slabe trombocitopenije i subkliničkog produljenja protrombinskog vremena do po život opasnog, jakog krvarenja te raširene tromboze prilikom koje dolazi do zatajenja organa (29).

Tablica 1. Patogeneza i simptomi septičkog šoka

	PATOGENEZA ŠOKA	KLINIČKI PRIKAZ ŠOKA
SISTEMSKE POSLJEDICE	diseminirana intravaskularna koagulacija, vrućica	hipotenzija, oligurija, smetenost, hiper/hipotermija
SREDIŠNJI ŽIVČANI SUSTAV	edem, nekroza, koma	uznemirenost, stupor, koma
SRCE	koagulacijske nekroze, subendokardijalni infarkt	tahikardija, hipotonija
PLUĆA	ARDS, zatajenje pluća	dispneja, tahipneja
JETRA	centralna nekroza, zatajenje jetre	Žutica
PROBAVNI SUSTAV	nekroza, ileus, sepsa	krvarenje, ulkusi
BUBREZI	začepljenje i nekroza tubula	oligurija, azotemija

2.9. Terapija

Terapija može biti antibioticima, antikoagulantima te kirurška.

Liječenje započinje penicilinom, dok su alternativne antibiotske skupine cefalosporini, metronidazol i klindamicin. Preporučena je i kombinacija penicilina i metronidazola, budući da se razvojem infekcije u parafaringealnom području vrata stvaraju uvjeti povoljni za anerobne bakterije, a metronidazol ima veliku učinkovitost upravo na te organizme. *F.n* je otporan na fluorokinolone te aminoglikozide (1). Antibiotici se u početku terapije primjenjuju intravenski, a

prelazak na oralnu primjenu ovisi o brzini oporavka ili barem dok pacijent ne postane afebrilan (9). Trajanje terapije je u prosjeku oko 3-6 tjedana, ovisno o pacijentovu odgovoru na terapiju (12).

Spori odgovor na antibiotsku terapiju ima nekoliko razloga. Prvi su veće nakupine gnoja na mjestima koja ne podliježu drenaži. Druga je mogućnost da se infekcija nalazi na mjestu gdje je penetracija antibiotika slaba, a treća je rezistencija *F.n* na neke antibiotike (9).

Iako se o antikoagulansima govori kao mogućoj terapiji, i dalje nije dokazano koliko su zapravo korisni. Činjenica da *F.n* može stvoriti hemaglutinin te posljedično agregaciju trombocita i difuznu intravaskularnu koagulaciju. To može biti indikacija za antikoagulantnu terapiju (14). Za antikoagulatnu terapiju se odlučuje ukoliko je došlo do potpune tromboze vene, no kod djelomične tromboze, takva terapija se izbjegava (30). Antikoagulatna terapija se također koristi u slučaju kad tromboza uključuje sigmoidni ili kavernozi sinus. Odabrani lijek bio bi heparin, a za dugotrajnije liječenje nisko molekularni heparin (14). Ovaj tip terapije još uvijek je kontroverzan jer postoji opasnost od hemoragije (8).

Kirurški dio terapije sastoji se od drenaže apscesa ili empijema (12). Podvezivanje ili resekcije u današnje su vrijeme rijetko kada potrebne (8), a uglavnom su indicirane kod bolesnika s trajnom septičkom embolizacijom unatoč primijenjenoj antibiotskoj terapiji (9). Kirurška drenaža prsnog koša torakotomijom treba biti razmatrana samo u životno ugroženim situacijama. Nekrotizirajuće infekcije zahtijevaju ne samo jednostavnu drenažu, već i radikalno uklanjanje svih zahvaćenih tkiva. Često nema potrebe za uklanjanjem tkiva kože kao kod nekrotizirajućih fascitisa (13).

U nekim slučajevima je potrebno odrediti kiruršku terapiju za primarnu infekciju poput tonzilektomije, mastoidektomije, operacije sinusa, ekstrakcije ili liječenje zuba (30). Ukoliko je primarni uzrok bila maligna bolest prvotno se tretira LS. Nakon oporavka malignitet se rješava kirurški, radioterapijom ili kemoterapijom, ovisno o lokaciji i tipu lezije (17).

Unatoč pravilnoj terapiji LS-a, smrtnost i dalje iznosi i do 18% (24).

LS je rijetka i fatalna bolest koju je André Lemierre predstavio ostalim kliničarima još 30-ih godina prošlog stoljeća proučavajući orofaringealne infekcije povezane s trombozom unutarnje jugularne vene. LS se klasično opisuje kao konstelacija simptoma vrućice, upale grla, oticanja vrata, plućnih lezija i artralgijske (31) koji zahvaća mlade i prethodno zdrave ljude (32). U Riordanovu pregledu 222 slučaja, srednja dob bolesnika je 19 godina dok je 89% bolesnika bilo u dobi između 10 i 35 godina (1).

Najčešći uzročnik LS-a je *F.n.*, iako su zabilježeni i mnogi drugi uzroci. *F.n.* je dio normalne ljudske mikroflore, naročito orofarinksa, ali ga nalazimo i u gastrointestinalnom traktu te ženskom genitourinarnom traktu (10). U prijašnjim istraživanjima, koja su uključivala slučajeve od 1950. do 2007. godine, u 86% slučaja bio je dokazan *F.n.*, a u niti jednom nije bio dokazan *S.a.* Novije istraživanje Johannesena i Bodtgera uključivalo je slučajeve od 2011. do 2015. godine u kojima je kod polovice bolesnika dokazan *F.n.*, dok je *S.a.* dokazan kod 6 bolesnika te meticilin rezistentni *S.a.* u 2 (33).

F.n. se često nalazi pomiješan s drugim patogenima. U Hagelskjaerovom istraživanju 33% bolesnika s LS-om imalo je polimikrobne infekcije. Može doći do sinergije s drugim anaerobnim bakterijama, što smanjuje koncentraciju kisika i osigurava anaerobne uvjete za bolji rast unutar apscesa (9).

F.n. nije uzročnik primarne infekcije jer on ne invadira prethodno zdravu sluznicu. Potrebno je prethodno oštećenje sluznice kako bi došlo do infekcije *F.n.*-om (8). Takvo oštećenje može nastati upalom, traumom ili malignom bolesti.

F.n. agregira trombocite, što naknadno ubrzava intravaskularnu koagulaciju uz vensku stazu koja je izazvana edemom i upalom s vanjske strane i okluzijom s unutarnje. Daljnjim razvitkom tromboflebitisa dolazi do septične tromboze unutarnje jugularne vene (11).

Najčešći simptomi su groznica, vrućica, ukočenost i otečenost vrata te odgovarajući simptomi vezani uz primarnu infekciju, ovisno o lokaciji infekcije (14). Chirinos i sur. u pregledu 109 slučaja LS-a utvrđuju da je 52% bolesnika imalo otečen vrat dok njih 48% nije imalo značajnije simptome u vratu (34). Ostali simptomi vezani su uz metastatske lezije ili uz komplikacije nastale najčešće zbog nepravovremene dijagnoze.

Za postavljanje dijagnoze LS-a potrebni su sljedeći kriteriji:

- primarna infekcija
- dokaz o metastatskim lezijama
- dokaz o tromboflebitisu unutarnje jugularne vene ili izolacija uzročnika *F.n* iz krvi.

LS može biti po život opasna bolest ukoliko se pravovremeno ne dijagnosticira i liječi.

Najčešće zahvaćeni organ kao metastatsko žarište su pluća u čak 85% slučajeva (11). Karkos i sur. primijetili su da je u 92% slučajeva RTG prsnog koša primarna pretraga kojom se uključuje LS kao moguća dijagnoza (34). Između 13% i 27% bolesnika sa LS-om podvrgnuto je artrocentezi zbog simptoma septičkog artritisa (34).

Nespecifični simptomi zbog raznih mogućnosti primarne infekcije uvelike otežavaju dijagnozu LS-a. Nakon proširenja bolesti u metastatska žarišta, simptomi se često ne povezuju s primarnom bolesti već se kliničari koncentriraju na metastatsku infekciju. Alvarez i sur. primijetili su da je prosječno vrijeme za postavljanje ispravne dijagnoze iznosilo 5 dana od trenutka prijema u bolnicu (34). Kliničari i dalje nisu dovoljno upoznati s LS-om te njegovim simptomima. Iako kliničari tima za zarazne bolesti mogu biti upoznati s ovim stanjem, ostali odjeli, uključujući internu medicinu teže prepoznaju i povezuju simptome LS-a. Ako kliničari nisu svjesni ovog sindroma, dijagnoza i liječenje mogu se odgoditi što dovodi do težeg oboljenja i smrtnosti (12).

Costa i sur. pregledom 84 slučaja pokazuju da se boravak u bolnici za pacijente s LS-om kreće u rasponu od 4-112 dana, dok je njih 58% primljeno na odjel za intenzivnu skrb. Načini liječenja uključuju antibiotsku terapiju, primjenu antikoagulansa, kiruršku terapiju ili kombinaciju navedenih (15). Iako je primjena antikoagulantne terapije još kontroverzna, Moore i sur. navode da se u pregledu 41 slučaja LS-a 11 bolesnika oporavilo nakon primjene antikoagulantne terapije, čime se potvrđuje njena korisnost u slučaju opsežne tromboze (35).

Spor odgovor na terapiju može biti zbog rezistencije *F.n* na neke od antibiotika. Otpornost na eritromicin in vitro dokazana je u čak 22% slučajeva. Brazer i sur. otkrili su da je 2% *F.n* otporno na penicilin, ali i dalje je općenito osjetljiv na klindamicin i metronidazol (9).

LS je bio poznat i kao “zaboravljena bolest”, najviše zbog otkrića antibiotika. Danas raste broj slučajeva, a čimbenici koji bi mogli biti odgovorni za ponovno oživljavanje uključuju nerado

davanje antibiotika u slučajevima nekomplikirane grlobolje, češći odabir terapije makrolidima iako takva terapija nema utjecaja na *F.n.*, te bolje radiološke tehnike koje poboljšavaju otkrivanje (36).

U doba prije antibiotika smrtnost je iznosila preko 90%, uz pokušaje provedbe drastičnih mjera, uključujući ligaciju ili eksciziju IJV-a. Danas smrtnost LS-a zahvaljujući antibioticima iznosi samo 4-12% (14).

LS je po život opasna komplikacija mnogih infekcija u području glave i vrata, a kao jedno od stanja koje može dovesti do LS-a navodi se i odontogena infekcija. Iako je incidencija odontogeno uzrokovanog LS-a tek oko 2% (14), nikako nije zanemariva. Zadaća doktora dentalne medicine je spriječavanje ulaza mikroorganizma u krvotok putem kanala zubi, alveola, gingive i parodontnog tkiva. Prevencija LS-a provodi se sanacijom odontogene infekcije, kirurškom ekstrakcijom, endodontskim liječenjem inficiranih kanala, parodontnom terapijom, medikamentozno antibioticima te davanjem uputa pacijentu o pravilnom vođenju oralne higijene.

5. LITERATURA

1. Osowicki J, Kapur S, Phuong LK, Dobson S. The long shadow of Lemierre's syndrome. *J Infect.* 2017;74(17): 47–53.
2. Guyton A. *Medicinska fiziologija - udžbenik.* 12 izd. Zagreb: Medicinska naklada; 2012. 1089p.
3. Krmpotić-Nemanić J, Marušić A. *Anatomija čovjeka.* 2 izd. Zagreb: Medicinska naklada; 2007. 665p.
4. Rivard AB, Burns B. Anatomy, Head and Neck, Internal Jugular Vein. In: StatPearls [Internet]. Treasure Island (FL): StatPearls Publishing; 2019 [cited 2019 Aug 30]. Available from: <http://www.ncbi.nlm.nih.gov/books/NBK513258/>
5. Bagatin M, Virag M. *Maksilofacijalna kirurgija.* Zagreb: Školska knjiga; 1991. 256p.
6. Hotchkiss RS, Moldawer LL, Opal SM, Reinhart K, Turnbull IR, Vincent J-L. Sepsis and septic shock. *Nat Rev Dis Primers.* 2016;2:16045.
7. Sumi Y. Descending necrotizing mediastinitis: 5 years of published data in Japan. *Acute Med Surg.* 2014;2(1):1–12.
8. van Wissen M, Gerdes VE, van Gorp EC, Brandjes DP, Soesan M. Unusual presentation of Lemierre's syndrome: two cases and a review. *Blood Coagul Fibrinolysis.* 2009;20(6):466–9.
9. Riordan T, Wilson M. Lemierre's syndrome: more than a historical curiosa. *Postgrad Med J.* 2004;80(944):328–34.
10. Kuppalli K, Livorsi D, Talati NJ, Osborn M. Lemierre's syndrome due to *Fusobacterium necrophorum*. *Lancet Infect Dis.* 2012;12(10):808–15.
11. Allen BW, Bentley TP. Lemierre Syndrome. In: StatPearls [Internet]. Treasure Island (FL): StatPearls Publishing; 2019 [cited 2019 Aug 22]. Available from: <http://www.ncbi.nlm.nih.gov/books/NBK499846/>

12. Habib S, Rajdev K, Siddiqui AH, Azam M, Memon A, Chalhoub M. Septic emboli of the lung due to *Fusobacterium necrophorum*, a case of Lemierre's syndrome. *Respir Med Case Rep* [Internet]. 2019 Jun 2 [cited 2019 Aug 31];28. Available from: <https://www.ncbi.nlm.nih.gov/pmc/articles/PMC6562267/>
13. Hama Y, Koga M, Fujinami J, Asayama S, Toyoda K. Slowly progressive Lemierre's syndrome with orbital pain and exophthalmos. *J Infect Chemother*. 2016;22(1):58–60.
14. Noy D, Rachmiel A, Levy-Faber D, Emodi O. Lemierre's syndrome from odontogenic infection: review of the literature and case description. *Ann Maxillofac Surg*. 2015;5(2):219-225.
15. Scopel Costa B, Filipe da Paz Scardua E, Loss dos Reis W, Nascimento Silva D, Rangel Pereira TC, Vaz SL, et al. Thoracic pain associated with an odontogenic infection: an unusual Lemierre's syndrome. *Spec Care Dentist*. 2019;39(4):441–5.
16. Damjanov I, Jurić S, Nola M. *Patologija*. 2. Zagreb: Medicinska naklada; 2008. 811p.
17. Colbert C, McCormack M, Eilbert W, Bull L. Lemierre Syndrome as a Complication of Laryngeal Carcinoma. *Clin Pract Cases Emerg Med*. 2018;2(1):78–81.
18. Wolford RW, Schaefer TJ. Pharyngitis. In: *StatPearls* [Internet]. Treasure Island (FL): StatPearls Publishing; 2019 [cited 2019 Sep 1]. Available from: <http://www.ncbi.nlm.nih.gov/books/NBK519550/>
19. Ah-See KW, Evans AS. Sinusitis and its management. *BMJ*. 2007;334(7589):358–61.
20. Miše I. *Oralna kirurgija*. 3. Zagreb: Medicinska naklada; 1991. 443p.
21. Danishyar A, Ashurst JV. Acute Otitis Media. In: *StatPearls* [Internet]. Treasure Island (FL): StatPearls Publishing; 2019 [cited 2019 Sep 1]. Available from: <http://www.ncbi.nlm.nih.gov/books/NBK470332/>
22. Khan I, Shahzad F. Mastoiditis in children. *J Laryngol Otol*. 2003;117(3):177–81.

23. Cekić-Arambašin A, Vidas I, Topić B, Ivan Alajbeg, Vučićević Boras V, Biočina-Lukenda D, et al. Oralna medicina. Zagreb: Školska knjiga; 2005. 354p.
24. Al Duwaiki SM, Al Barwani AS, Taif S. Lemierre's syndrome. *Oman Med J*. 2018;33(6):523–6.
25. Tarbox AK, Swaroop M. Pulmonary embolism. *Int J Crit Illn Inj Sci*. 2013;3(1):69–72.
26. Dorfman A, Shokoohi H, Taheri MR. Lemierre's syndrome and rapidly deteriorating respiratory failure in the emergency department. *Am J Emerg Med*. 2012;30(8):1658.e5-1658.e7.
27. Elsayh TG, Alotair HA, Alzeer AH, Al-Nassar SA. Descending necrotizing mediastinitis. *Saudi Med J*. 2014;35(9):1123–6.
28. Petrač D. Interna medicina. Zagreb: Medicinska naklada; 2009. 444p.
29. Venugopal A. Disseminated intravascular coagulation. *Indian J Anaesth*. 2014;58(5):603–8.
30. Schubert AD, Hotz M-A, Caversaccio MD, Arnold A. Septic thrombosis of the internal jugular vein: Lemierre's syndrome revisited: Lemierre's syndrome revisited. *Laryngoscope*. 2015;125(4):863–8.
31. Srivali N, Ungprasert P, Kittanamongkolchai W, Ammannagari N. Lemierre's syndrome: An often missed life-threatening infection. *Indian J Crit Care Med*. 2014;18(3):170–2.
32. Zhao A, Samannodi M, Tahir M, Bensman S, Hocko M. Lemierre's syndrome: Case report and brief literature review. *IDCases*. 2017;10:15–7.
33. Correia MS, Sadler C. Methicillin-Resistant *Staphylococcus aureus* Septic Internal Jugular Thrombophlebitis: Updates in the Etiology and Treatment of Lemierre's Syndrome. *J Emerg Med*. 2019;56(6):709–12.
34. Eilbert W, Singla N. Lemierre's syndrome. *Int J Emerg Med*. 2013;6:40.

35. Aggarwal S, Nath A, Singh R, Keshri A. Lemierre's Syndrome presenting with neurological and pulmonary symptoms: case report and review of the literature. *Ann Indian Acad Neurol.* 2013;16(2):259-63.
36. Gupta N, Kralovic SM, McGraw D. Lemierre Syndrome: Not So Forgotten! *Am J Crit Care.* 2014;23(2):176-9.

Nika Krajačić rođena je 04.07.1993. godine u Zagrebu. Završila je 2012. Prirodoslovno-matematičku gimnaziju. Akademske godine 2012./2013. upisuje Stomatološki fakultet u Zagrebu. Tijekom studiranja asistirala je u dvije privatne stomatološke ordinacije.