

Kirurške tehnike oblikovanja rascjepa usne

Fratrić, Lucija-Ida

Master's thesis / Diplomski rad

2019

Degree Grantor / Ustanova koja je dodijelila akademski / stručni stupanj: **University of Zagreb, School of Dental Medicine / Sveučilište u Zagrebu, Stomatološki fakultet**

Permanent link / Trajna poveznica: <https://um.nsk.hr/um:nbn:hr:127:431217>

Rights / Prava: [Attribution-NonCommercial 3.0 Unported / Imenovanje-Nekomercijalno 3.0](#)

Download date / Datum preuzimanja: **2024-11-29**



Repository / Repozitorij:

[University of Zagreb School of Dental Medicine
Repository](#)





Sveučilište u Zagrebu
Stomatološki fakultet

Lucija Ida Fratrić

KIRURŠKE TEHNIKE OBLIKOVANJA RASCJEPa USNE

DIPLOMSKI RAD

Zagreb, 2019.

Rad je ostvaren na Katedri za maksilofacijalnu kirurgiju Stomatološkog fakulteta Sveučilišta u Zagrebu.

Mentor rada: izv. prof. dr. sc. Predrag Knežević, Stomatološki fakultet Sveučilišta u Zagrebu.

Lektor hrvatskog jezika: Mirta Pavić, mag. croat. et comm.

Lektor engleskog jezika: Lidija Štefčić, mr. sc., profesorica engleskog i talijanskog jezika

Sastav Povjerenstva za obranu diplomskog rada:

1. _____
2. _____
3. _____

Datum obrane rada: _____

Rad sadrži: 36 stranica

4 slike

CD

Rad je vlastito autorsko djelo, koje je u potpunosti samostalno napisano uz naznaku izvora drugih autora i dokumenata korištenih u radu. Osim ako nije drugačije navedeno, sve ilustracije (tablice, slike i dr.) u radu su izvorni doprinos autora diplomskog rada. Autor je odgovoran za pribavljanje dopuštenja za korištenje ilustracija koje nisu njegov izvorni doprinos, kao i za sve eventualne posljedice koje mogu nastati zbog nedopuštenog preuzimanja ilustracija odnosno propusta u navođenju njihovog podrijetla.

Zahvala

Zahvaljujem svom mentoru izv. prof. dr. sc. Predragu Kneževiću na velikoj pomoći, strpljenju i korisnim savjetima tijekom izrade diplomskog rada.

Rad posvećujem svojim roditeljima. Reći hvala je malo za neizmjernu podršku, pomoć i razumijevanje koje su mi pružili tijekom cijelog školovanja.

KIRURŠKE TEHNIKE OBLIKOVANJA RASCJEPa USNE

Sažetak

Liječenje rascjepa usne i nepca zahtijeva temeljito razumijevanje različitih dimenzija skrbi kako bi se postigao optimalni ishod kirurškog liječenja. Prema raznim statistikama, učestalost rascjepa usne je oko 1 : 700 novorođene djece. Etiologija rascjepa usne je raznovrsna i uključuje brojne genetske i okolišne čimbenike. Kirurški postupci korekcije rascjepa usne uključuju metode ravne linije, metode geometrijskih linija (trokutaste ili četvrtaste), te metode kliznih i rotacijskih reznjeva, od kojih je najpoznatija Millardova tehnika. Optimalno vrijeme za kiruršku korekciju rascjepa usne je u dobi djeteta od 3 do 6 mjeseci kada je dijete u optimalnoj kondiciji za operacijski zahvat, a također je i dovoljno rano za nesmetani daljnji razvoj struktura lica te funkcija hranjenja i govora. Svrha ovog preglednog rada je prikazati modalitete kirurškog liječenja primarnog rascjepa usne uz naglašavanje kirurških principa i kontroverzi.

Ključne riječi: rascjepi usne; kirurško liječenje

SURGICAL TECHNIQUES OF CLEFT LIP REPAIR

Summary

The treatment of cleft lip and palate requires a thorough understanding of different dimensions of care in order to achieve the optimal outcome of surgical treatment. According to various statistics, the frequency of cleft lip is about 1:700 newborns. The etiology of cleft lip is diverse and includes many genetic and environmental factors. Surgical procedures for the correction of cleft lip include straight line methods, geometrical lines (triangular or square), and sliding and rotational flaps, most notably the Millard's technique. The optimal timing for surgical repair of cleft lip is 3-6 months of age, when the child is in optimal condition for surgery, and is also early enough for undisturbed further development of facial structures as well as feeding and speech functions. The purpose of this review is to show the modalities of surgical treatment of a primary cleft lip with the emphasis on surgical principles and controversies.

Keywords: cleft lip; surgical repair

SADRŽAJ

1.	UVOD	1
2.	EPIDEMIOLOGIJA RASCJEPa USNE I NEPCA	5
3.	ETIOLOGIJA RASCJEPa USNE I NEPCA	7
4.	KIRURŠKO LIJEČENJE RASCJEPa USNE.....	10
4.1.	Pretkirurško ortodontsko liječenje rascjepa usne	15
4.2.	Kirurške tehnike oblikovanja rascjepa usne	17
4.2.1.	Ravna linija incizije	21
4.2.2.	Geometrijska linija incizije	22
4.2.3.	Metoda rotacijsko-kliznog reznja	24
4.3.	Postoperativna njega.....	26
5.	RASPRAVA.....	28
6.	ZAKLJUČAK	30
7.	LITERATURA.....	32
8.	ŽIVOTOPIS	35

1. UVOD

Rascjep označava prazninu ili izostanak uobičajene anatomske strukture u gornjoj usni, alveolarnom grebenu ili tvrdom i/ili mekom nepcu. Orofacijalni rascjepi su najčešće prirođene malformacije koje zahvaćaju kraniofacijalne strukture. Rascjep usne i/ili nepca čini 65% deformiteta glave i vrata, pojavljuje se kod svih populacija i etničkih skupina te svih socijalnih i ekonomskih slojeva. Razdvojenost kože, mišića, kostiju i hrskavica predstavlja estetski i funkcionalni problem. Mogu biti dio velikog broja sindroma ili su nesindromski, tj. izolirani, ali u oba slučaja dijele se na rascjepe usne, rascjepe usne i nepca ili izolirane rascjepe nepca.

Razumijevanje anatomije lica, usne i nepca od najveće je važnosti za kiruršku terapiju malformacija ove regije. Mišićni oralni sfinkter čini kompleksan položaj mnoštva mišića koji ne služi samo za otvaranje i zatvaranje usta, već omogućuje niz različitih kretnji pri govoru, žvakanju, disanju te ukupnoj mimici lica. Najvažniji mišić u skupini jest orbikularni oralni mišić (lat. *musculus orbicularis oris*). No, on je samo jedan od 14 mišića koji pomiču usne. Glavni dio orbikularnog oralnog mišića leži u dubini, između kože i sluznice usne, no njegove mišićne niti utkane su i u kožu, pogotovo u regiji filtruma gornje usne, te se pružaju i u periost kosti gornje čeljusti. Krvna opskrba usne temelji se na facijalnoj arteriji koja daje ogranke za gornju i donju usnu. U anatomiji gornje usne filtrum je jedna od važnijih markacija. U kirurgiji rascjepa usne posebna pažnja usmjeruje se na što bolju rekonstrukciju filtruma kako kod jednostranih, tako i kod obostranih rascjepa. Filtrum gornje usne nije samo statička točka, nego ima i važnu ulogu u mimici lica (smijanje, napuhivanje usne). Te kretnje omogućuje podležeća muskulatura. Pravodobno uspostavljanje anatomske odnose mišića kod rascjepa važno je za rast i oblikovanje lica. Osim filtruma, na gornjoj usni i nosu postoji još nekoliko anatomske oznaka čije je poznavanje odlučujuće za uspješno kirurško liječenje rascjepa usne (1).

Gotovo tri četvrtine svih rascjepa čine unilateralni rascjepi, češće zahvaćaju lijevu stranu, a jednu četvrtinu čine bilateralni rascjepi. Rascjepi koji zahvaćaju samo usnu češći su u osoba muškog, a rascjepi nepca u osoba ženskog spola (2). Nastaju kao posljedica nedovršenog razvoja usne i/ili nepca u ranim tjednima trudnoće kada se formira lice. Budući da se usna i nepce formiraju u različito vrijeme, moguće je da se dijete rodi samo s rascjepom usne, s rascjepom usne i nepca ili samo s rascjepom nepca. Rascjepi otežavaju život novorođenčeta od samog početka. Otežavaju hranjenje, disanje, a kasnije i razvoj sluha i govora. Razlog nastanka rascjepa još uvijek nije u potpunosti razjašnjen. Postoji više teorija, no sigurno je da ulogu ima nasljeđe, ali i različiti egzogeni čimbenici u ranoj trudnoći (od 6. do 8. tjedna), u periodu kada se formira lice fetusa (3). Svojom kliničkom pojavnosti rascjepi se uvelike razlikuju; od minimalnih usjeka na usni ili rascijepljenom početnom dijelu mekog nepca pa do potpunih, širokih, obostranih rascjepa koji obuhvaćaju cijelu usnu, nos, alveolarni nastavak te tvrdo i

meko nepce. Danas se rascjepi mogu otkriti sofisticiranim ultrazvučnim aparatima i prenatalno, ali se još uvijek većinom otkrivaju kliničkim pregledom nakon rođenja.

Rascjepe klasificiramo prema strani na jednostrane ili obostrane, prema stupnju zahvaćenosti na potpune i djelomične, a prema regiji zahvaćenoj rascjepom na rascjepe primarnog nepca, sekundarnog nepca ili kombinirane.

Također postoji klasifikacija koja se temelji na embriološkom razvoju, a prihvatila ju je Svjetska konferencija za plastičnu kirurgiju u Rimu 1967. godine (4). Po toj klasifikaciji rascjepi se dijele na:

Grupa 1. Rascjepi prednjeg (primarnog) nepca:

- a) usna: desno, lijevo ili obostrano;
- b) alveolarni nastavak: desno, lijevo ili obostrano.

Grupa 2. Rascjepi prednjeg i stražnjeg (primarnog i sekundarnog) nepca:

- a) usna: desno, lijevo ili obostrano;
- b) alveolarni nastavak: desno, lijevo ili obostrano;
- c) tvrdo nepce: desno, lijevo ili obostrano;
- d) meko nepce: medijalno.

Grupa 3. Rascjepi stražnjeg (sekundarnog) nepca:

- a) tvrdo nepce: desno, lijevo ili obostrano;
- b) meko nepce: medijalno.

Rascjep, osim što narušava izgled, utječe i na funkciju hranjenja, disanja, govora i sluha. Početak liječenja djece rođene s rascjepom ovisi o vrsti rascjepa. Poteškoće s hranjenjem kod novorođenčadi s rascjepom usne i nepca već se dulje vrijeme opisuju u literaturi. U nesindromskim slučajevima rascjepa tumači se da je osnovni problem nemogućnost formiranja odgovarajućeg negativnog tlaka u usnoj šupljini što je usko povezano s nemogućnošću sisanja mlijeka. Posljedice oronazalne komunikacije prisutne kod rascjepa usne i nepca mogu biti nazalna regurgitacija, pretjerani unos zraka, aspiracija tekućine s kašljem te produljeno hranjenje i umaranje djeteta prilikom hranjenja što kod roditelja u velikoj mjeri izaziva strah. Istraživanja pokazuju kako orofacijalni rascjepi imaju velik utjecaj na psihološki razvoj pacijenata, ali i njihove obitelji. Za uspješno liječenje djece s rascjepima usne i nepca od iznimne je važnosti timski rad. Osim pedijatra/neonatologa i maksilofacijalnog kirurga, u timu sudjeluje otorinolaringolog, logoped, ortodont, anesteziolog, oralni kirurg, stomatolog, psiholog i socijalni radnik. Liječenje je jedinstveno i specifično jer se odnosi na izgled, govor,

slušanje, žvakanje i gutanje. Brojnost i raznolikost članova tima ilustrira svu složenost problematike liječenja osoba s rascjepom.

Rascjepi usne se operativno korigiraju u razdoblju između trećeg i šestog mjeseca života djeteta i tada se pridržavamo „pravila desetke“ prema kojem dijete mora biti staro najmanje 10 tjedana (engl. *10 weeks*), mora težiti najmanje 10 kg (engl. *10 pounds weight*) i hemoglobin mora biti iznad 10 dL/mg (1).

Svrha ovog rada je prikazati mogućnosti kirurških tehnika oblikovanja usne kod djece rođene s rascjepom, koji osim što narušava izgled, utječe i na funkciju hranjenja, disanja, govora i sluha. Za uspješno kirurško liječenje neophodno je razumijevanje anatomije lica, usne i nepca, kao i timski rad.

2. EPIDEMIOLOGIJA RASCJEPa USNE I NEPCA

Učestalost nastanka rascjepa razlikuje se po pojedinim rasama. Najveća učestalost nastanka rascjepa je u crvenoj populaciji (američki Indijanci - 3,6 : 1000), a najmanja u populaciji Afroamerikanaca (0,3 : 1000). Prema epidemiološkim podacima za SAD, na svakih 500 do 550 novorođene djece, rodi se jedno dijete s nekim od oblika rascjepa usne ili nepca. Incidencija rascjepa u Europi, prema provedenim studijama, kreće se od 1 na 1000 do 2,21 na 1000 novorođene djece (1).

Rascjepi usne sa/ili bez rascjepa nepca češći su kod muškog spola, a izolirani rascjepi nepca kod ženskog spola, neovisno o etničkoj pripadnosti. Muški spol sudjeluje sa 60 - 80% u rascjepima usne i nepca te nešto manje od 40% u izoliranim rascjepima nepca. Općenito rascjepi usne u kombinaciji s rascjepom nepca su najčešći (35 - 55%), izolirani rascjepi nepca (30 - 40%), dok rascjepi usne kao najrjeđi oblik čine 10 - 30%. Izolirani rascjep usne češći je (69%) na lijevoj strani (4).

Prema podacima za RH, učestalost rascjepa iznosi 1,7 na 1000 novorođene djece. Incidencija rascjepa u Hrvatskoj, prema provedenom istraživanju u razdoblju od deset godina (1988. - 1998.) mijenjala se od godine do godine i to u rasponu od 1,43/1000 do 2,02/1000 rođenih.

Najveća incidencija zabilježena je 1992. godine (utjecaj stresa, djeca začeta ratne 1991. godine). Prema navedenom istraživanju može se uočiti da je u područjima uz velike gradove te u agronomski jačim središtima Hrvatske veća koncentracija djece rođene s ovom malformacijom, a najmanja je incidencija zabilježena u industrijsko i poljoprivredno nerazvijenim krajevima Ličko-senjske županije. Istraživanje u RH također je potvrdilo da je pojavnost rascjepa veća kod dječaka (56,4%) nego kod djevojčica (43,6%). Više muških evidentirano je s rascjepom usne ili rascjepom usne i nepca zajedno, dok je samo rascjep nepca češći u ženskoj populaciji (1).

3. ETIOLOGIJA RASCJEPa USNE I NEPCA

Etiologija rascjepa još uvijek nije u potpunosti razjašnjena. Smatra se da rascjepi nastaju kao posljedica nedovršenog razvoja usne i/ili nepca u razdoblju od šestog do osmog tjedna trudnoće, kada se formira lice. Sam naziv (grč. *shiza*, engl. *cleft*) proizlazi iz predodžbe da je riječ o defektu tkiva nastalom zbog razdvajanja prethodno normalno strukturiranih tkiva (3). Budući da se usna i nepce formiraju u različito vrijeme, rascjep može zahvatiti usnu, nepce ili su rascjepom zahvaćeni i usna i nepce.

Osim nasljeđa, u nastanku rascjepa ulogu igraju i brojni faktori okoline te se stoga danas etiološki faktori odgovorni za nastanak rascjepa svrstavaju u četiri kategorije: mutacije gena (monogena etiologija), kromosomske aberacije, djelovanja vanjskih faktora (teratogeni) i multifaktorsko nasljeđivanje koje uključuje zajedničko djelovanje više gena i više faktora okoline. Među potencijalne uzroke navode se lijekovi, upale, pretjerano konzumiranje alkohola, pušenje u trudnoći, nepravilna prehrana i dr. Trend povećanja broja rascjepa vjerojatno je u vezi sa socijalno-ekonomskim faktorima, kao što su trudnoća u adolescenciji, trudnoća u žena starijih od 35 godina ili povećano konzumiranje teratogena u prvim mjesecima trudnoće (4). Proučavanje genetsko-okolišne interakcije vrlo je bitno jer nam pomaže u razumijevanju uzroka i patogeneze, kao i u razvijanju javno-zdravstvene strategije kako bi se spriječili nesindromski rascjepi.

Naime, važno je razlikovati izolirane rascjepe koji nisu povezani s drugim malformacijama i rascjepe udružene s drugim malformacijama pri rođenju (sindrome). Sindrom podrazumijeva više simptoma koji se pojavljuju zajedno. Rascjepi mogu biti sastavni dio kliničke slike u više stotina sindroma od kojih su većina veoma rijetki.

Sindromi čine oko 15% od ukupnog broja rascjepa, a oko 50% slučajeva rascjepa u sklopu sindroma izolirani su rascjepi nepca. Najčešće se uz rascjep nađu malformacije srca i kostura, a mogu biti i neurološke smetnje, mentalna retardacija itd. (1).

Prema podacima objavljenima u časopisu *American Journal of Human Genetics*, oko četvrtina djece europskih roditelja i oko 60% djece roditelja iz Azije nema obje kopije gena nazvanog GSTT1 (glutation S-transferaza theta 1). Gen je odgovoran za detoksikaciju dima iz cigarete. Žene koje puše tijekom trudnoće i nose fetus u čijem DNA-u nedostaju obje kopije navedenog gena, imaju višestruko povećan rizik da se dijete rodi s rascjepom usne i/ili nepca ($p < 0,001$) (5).

Varijacije u genu IRF6 (interferonski regulacijski faktor 6) odgovorne su za 12% slučajeva genskog nasljeđivanja rascjepa usne ili nepca. U obiteljima u kojima već postoji dijete s rascjepom, prisustvo opisane varijacije IRF6 gena utrostručuje rizik javljanja rascjepa

kod sljedećeg djeteta (3). Ako jedna genska mutacija, koja se može prepoznati prenatalnom dijagnostikom, uzrokuje rascjep usne, rascjep usne i nepca ili rascjep nepca kod određenog broja ljudi, utvrđivanje tog gena može pomoći u otkrivanju rizika razvoja anomalija kod potomaka visokorizičnih pojedinaca.

Što se tiče vanjskih faktora (teratogena) - važnije je vrijeme kada djeluje teratogen nego narav samog agensa. Osjetljivo vrijeme je na početku trudnoće - za primarno nepce od 4. do 7. tjedna i za sekundarno nepce od 7. do 12. tjedna. Ako u to vrijeme djeluju štetni vanjski čimbenici, može doći do rascjepa. Među potencijalne teratogene ubrajaju se kemijski faktori, kao vinblastin, talidomid, deksametazon, acetamid, difenilhidantoin, zatim virus rubeole, toksoplazmoza, pušenje, iradijacije i dr. (4).

Nema genetičkog testa koji može pojedinačno odrediti individualni rizik dobivanja djeteta s rascjepom. Svaki roditelj statistički može dobiti dijete s rascjepom s rizikom 1 na 700 (incidencija rascjepa za cjelokupnu populaciju). Kad roditelji već imaju dijete s rascjepom, vjerojatnost da će njihovo sljedeće dijete imati rascjep (i svako sljedeće dijete) je 2 do 5%. Ako više od jedne osobe u najbližoj obitelji ima rascjep, rizik raste od 10 do 12%. U sklopu sindroma, vjerojatnost ponovne pojavnosti rascjepa u obitelji može biti i do 50% (1).

Zaključno možemo reći da rascjepi usne i nepca nastaju nedovoljno razumljivim mehanizmom, pod utjecajem genetičkih i vanjskih čimbenika.

Trenutačna embriološka istraživanja objašnjavaju nastanak rascjepa gornje usne:

- nespajanjem maksilarnih nastavaka lica (nazomedijalni ili frontonazalni nastavak);
- spajanjem nastavaka lica bez spajanja srednjega mezodermalnog sloja jednog od nastavaka lica zbog čega novonastali epitelni spoj puca i nastaje rascjep usne.

Rascjepi sekundarnog nepca nastaju zbog pogreške u spajanju palatinalnih nastavaka koji se trebaju spojiti međusobno u središnju liniju.

S nedovoljno kompletnim poznavanjem uzroka nije moguće prevenirati nastanak rascjepa. Učinkovitih preventivnih mjera nema, osim dobre prenatalne prakse koja podrazumijeva izbjegavanje lijekova koji nisu apsolutno potrebni. Prema pojedinim istraživanjima, dodatni unos folne kiseline i vitamina B6 može biti prevencija, pogotovo kod obitelji gdje postoji genetička sklonost nastanka rascjepa (1).

4. KIRURŠKO LIJEČENJE RASCJEPa USNE

Liječenjem rascjepa pokušava se ispraviti narušeni anatomske odnos i uspostaviti normalna funkcija rascijepljenih tkiva i okolnih struktura. Nepravilnosti koje se odnose na izgled lica, govora, maksilofacijalnog i dento-okluzalnog razvoja, sluha i psihosocijalnog statusa, nastoje se korigirati, tj. ublažiti, različitim invazivnim i neinvazivnim terapijskim postupcima.

Vrijeme početka kirurškog liječenja rascjepa usne i nepca još uvijek je dvojbeno. Unatoč znatnom napretku u liječenju, i dalje postoje nesuglasice oko dobi djeteta za početak liječenja, ali i kirurških tehnika u pojedinim fazama liječenja i rekonstrukcije. Maksilofacijalni kirurzi pri odabiru vremena i načina operiranja moraju voditi računa o funkcijskim zahtjevima i estetskom izgledu, no osobito je važna činjenica da su pacijenti djeca koja rastu. Ni u jednom drugom kirurškom polju nije tako važan utjecaj rane kirurške intervencije na rast i razvoj kao kod rascjepa. Rana kirurška intervencija utječe na estetski izgled, funkciju govora, gutanja, sluha, ali treba voditi računa i o tome da ona može utjecati i na ometanje rasta lica. Ožiljci koji nastaju liječenjem, prije svega na tvrdom nepcu, mogu ometati normalan rast srednjeg lica te dovesti do zaostajanja u rastu gornje čeljusti. Kirurgija liječenja rascjepa specifična je jer se konačni učinci liječenja vide mnogo kasnije. Operacije se rade rano, s nekoliko mjeseci starosti djeteta, ali estetski i funkcijski rezultati kirurgije konačni su sa završetkom djetetova rasta. Kirurške tehnike trebaju omogućiti što bolji estetski i funkcijski rezultat, a da pritom što manje utječu na rast i razvoj lica (1).

Opsežnost rascjepa određuje početak liječenja. Kada uz rascjep usne postoji i rascjep nepca, ponekad se započne pretkirurška ortodontska terapija pomoću nepčane ploče nekoliko dana nakon rođenja koju dijete nosi do operacijskog zatvaranja usne. Pločicom se potiče normalan rast, a čeljusni segmenti dovode se u optimalan odnos te se omogućuje bolji izgled postoperativnog ožiljka.

Postoji više protokola i kirurških tehnika liječenja tako da se početak kirurške intervencije razlikuje u pojedinim centrima za liječenje rascjepa. Korekcija svih malformacija što prije, kad dijete može podnijeti kirurško liječenje, primamljiva je kirurzima i roditeljima koji žele kirurško liječenje i rješavanje svih malformacija što je prije moguće. Danas, uz sofisticirane pedijatrijsko-anesteziološke tehnike, mogućnost unutaroperacijskog praćenja, a samim time i sigurne anestezije, moguće je operirati u vrlo ranoj dobi. No, nema objektivnog razloga zašto bi tako trebalo raditi.

Postoje preporuke pojedinih centara za operaciju rascijepljene usne na sam dan rođenja s idejom nevidljivog ili manje vidljivog ožiljka na usni („*fetal-like*“ cijeljenje ožiljaka). Plastika rascjepa usne na sam dan rođenja je i manja trauma za roditelje jer napuštaju bolnicu s operiranom dječjom usnom. No, postoperativni rezultati nisu ispunili očekivanja, naprotiv, dolazilo je i do

jače izraženijih ožiljaka i lošijih estetskih rezultata. U to rano vrijeme u djece se može pojaviti izraženiji ožiljak jer je tkivo manje i teže je njime manipulirati tijekom operacije. Zbog toga estetski rezultati, unatoč očekivanim, mogu biti i gori ako se operacije usne izvode tako rano. Naknadne višestruke korekcije usne nisu preporučljive jer dodatni ožiljci mogu utjecati na rast i razvoj lica. Najveća zamjerka ovom pristupu jest što su rizici anestezije kod operacija u tako ranoj dobi višestruki (utjecaj lijekova tijekom anestezije na jetru, eventualne druge udružene urođene malformacije koje se nisu mogle odmah dijagnosticirati - malformacije srca ili bubrega).

Većina se kirurga slaže da rascijepljenu usnu treba operirati nakon trećeg mjeseca starosti djeteta. Prednost tog stava je u tome što je tada moguća potpuna medicinska evaluacija pacijenta. Kirurško liječenje također je nešto lakše kad je novorođenče starije jer su i anatomske markacije na usni vidljivije i bolje definirane. Rizici anestezije neusporedivo su manji kada se poštuje tzv. „pravilo desetke“ prema kojemu dijete mora biti staro najmanje 10 tjedana, hemoglobin mora biti iznad 10 dg/L i mora težiti iznad 5000 g (10 funti). Krajem šezdesetih godina prošloga stoljeća, na temelju većih retrospektivnih istraživanja, zaključeno je da je veća vjerojatnost komplikacija u djece s tjelesnom masom manjom od 10 funti (engl. *10 pounds weight*); dobi manjom od 10 tjedana (engl. *10 weeks*) i hemoglobinom manjim od 10 dL/mg. I mi se danas u svakodnevnom liječenju djece s rascjepom usne i nepca držimo tih standarda i „pravila desetke“ (1).

No, za operaciju je najvažnije, osim ovih osnovnih anestezioloških kriterija, da novorođenče bude zdravo i u dobroj općoj kondiciji. Primjenjuje li se preoperativna ortodontska terapija, operacijski zahvat može se produžiti do 6 mjeseci starosti djeteta (1).

Djeca s rascjepom usne i nepca imaju, ovisno o tipu i opsegu rascjepa, niz kirurških zahvata, od rane dječje do odrasle dobi. Obično se kirurški zahvati zatvaranja usne izvode između 3 i 6 mjeseci starosti djeteta, a zatvaranje mekog nepca kod potpunih rascjepa najčešće istodobno kad se oblikuje i usna. Preostali defekt na tvrdom nepcu treba zatvoriti oko druge godine djetetove starosti. Kod širokih izoliranih rascjepa nepca zahvate radimo u dva postupka - meko nepce s 3 do 6 mjeseci te preostali defekt na tvrdom nepcu oko druge godine starosti djeteta. S operacijom tvrdog nepca ne treba žuriti zbog mogućeg utjecaja operacije i ožiljaka na rast srednjega lica.

Uz svaki oblik rascjepa usne, od mikrooblika do potpunih rascjepa, uvijek je nosnica sa strane rascjepa u manjoj ili većoj mjeri deformirana. U kirurškom liječenju rascjepa usne upravo je što bolje oblikovanje nosa, nosnoga vrška te simetrije nosnica najveći izazov. Danas smo znatno radikalniji u operaciji nosa jer se već s plastikom usne u istom postupku korigira i nos,

uključujući prikazivanje većeg broja anatomskih struktura radi što boljih postoperativnih rezultata.

No, kako je navedeno ranije, svakom se djetetu pristupa individualno. Ne treba se slijepo držati protokola. Ovisno o opsegu rascjepa, laboratorijskim nalazima i općem stanju djeteta, te nalazima drugih specijalista iz tima, odlučit će se o opsegu operacije. Odluku o opsegu operacije najbolje je prepustiti maksilofacijalnom kirurgu.

Današnje, tzv. atraumatske kirurške tehnike omogućuju gotovo nevidljive ožiljke na usni, no svaki organizam individualno reagira te se katkad, uglavnom prije polaska u školu, ožiljci korigiraju, i tada govorimo o sekundarnim kirurškim zahvatima. Ne treba žuriti s ranim korekcijama jer to samo može dovesti do još izraženijeg ožiljka.

Ne samo da je kirurško liječenje rascjepa specifično zbog rasta i razvoja, nego je i svaki rascjep specifičan sam za sebe. Zbog toga liječenju ne treba pristupiti shematski i standardizirano, nego svakom djetetu individualno, i u kirurškoj tehnici i prema dobi djeteta za pojedine kirurške zahvate. Kompromis ovim zahtjevima što ranijeg uspostavljanja normalnih fizioloških funkcija, a što manjeg utjecaja na rast i razvoj, jest izvođenje operacija u nekoliko faza, pogotovo kod potpunih, širokih rascjepa primarnoga i sekundarnog nepca (1).

Kod operacija unilateralnih rascjepa usne, prije svega, treba naglasiti razliku u pristupu između djelomičnih rascjepa gdje je orbikularni mišić djelomično intaktan i potpunih rascjepa gdje su njegova vlakna odvojena i usmjerena na subkutano tkivo rubova ili kost.

Rascjep je najveći na slobodnom rubu i postupno se smanjuje prema bazi nosa. Nosnica je nešto šira kod djelomičnih rascjepa, dok je kod potpunih rascjepa dno nosa razdvojeno, nosna krila razvučena, alarna hrskavica pomaknuta, vrh nosa asimetričan, a kolumela kratka. Metode heiloplastike razvijale su se od Parea, Malgaignea i Hagerdorna do poznatijih Le Mesuriera (metoda četverokutastog režnja), Tennisona (metoda trokutastog režnja), Wynna, Pfeifera (linija incizije) i Millarda, čija je tehnika danas najpoznatija i najprimjenjivija. Svim ovim metodama zajednički cilj je uspostaviti estetsku i funkcijsku cjelovitost usne preko spajanja mišićnih vlakana orbikularnog mišića (1).

Kirurško liječenje bilateralnih rascjepa usne je kompleksnije, a ima lošije rezultate od liječenja unilateralnih rascjepa. Postoje tri odvojena segmenta: dva lateralna i središnji s premaksilom. Prolabijum ili središnji dio usne može biti skraćén, kolumela odgovarajuće dužine, a vermilion nedostatan, ili je prolabijum normalne dužine, kolumela kratka, nosnice široke, a vršak nosa tup. Prolabijum sadrži potkožno tkivo i kožu, ali nema mišićno tkivo. Premaksila može biti u protrudiranom položaju u odnosu na lateralne segmente čeljusti. Lošiji funkcijski i estetski rezultati plastike usne kod bilateralnih rascjepa u odnosu na unilateralne vjerojatno su također

posljedica primjene metoda za unilateralne rascjepe. Protrudirana premaksila uzrokuje napetost, a rezultira dehiscijencijom i stvaranjem postoperativnog ožiljka. Kako bi se postigao bolji postoperativni učinak, protruzija se pokušava riješiti ranom ortodontskom terapijom, kirurškom adhezijom usne ili elastičnom trakcijom. Najčešće primjenjivane metode su Manchesterova i Millardova metoda. Manchesterova metoda osigurava širok prolabijum i formira tuberkulum, ali kolumela ostaje kratka, a vršak nosa tup. Millardova metoda koristi se rotacijsko-kližućim režnjevima za plastiku bilateralnih rascjepa. Prvo se oblikuju dva režnja sa strane prolabijuma i umeću u nosnice, a zatim se u drugom navratu, prije odlaska u školu, produžuje kolumela. Ovom metodom postižu se dobri rezultati. Korektivni (sekundarni) zahvati na usni uglavnom se rade kako bi se poboljšali estetski rezultati i nedostaci primarne operacije kao što su preduga ili prekratka usna, nepotpun filtrum, spuštено nosno krilo i dno nosnice, kratka kolumela, nepravilno crvenilo usne i sl.

4.1. Pretkirurško ortodontsko liječenje rascjepa usne

Današnje kirurške tehnike i napredak anestezije omogućuju izvrsne postoperativne rezultate. Da bi ti rezultati estetski bili što bolji, prije kirurškog liječenja katkad se koristimo pretkirurškim ortodontskim liječenjem. Svrha tog liječenja jest raznim ortodontskim tehnikama približiti udaljene krajeve rascjepa. Rano u životu, podatnost tkiva i brzi rast lica pružaju mogućnost ispravljanja položaja i oblika kostura u pripremi za konačnu rekonstrukciju. Približavanjem krajeva rascjepa smanjuje se opseg prepariranja anatomskih struktura pri kirurškom liječenju, smanjuje se tenzija pri šivanju, a samim time utječe se i na izgled postoperativnog ožiljka.

Pretkirurško ortodontsko liječenje započinje već nekoliko dana nakon rođenja. Kod potpunih rascjepa usne i nepca djetetu se uzima otisak gornje čeljusti. Na temelju otiska izrađuje se pločica poput proteze. Pločica olakšava hranjenje, no njezina je glavna uloga i razlog nošenja usmjerivanje udaljenih segmenata čeljusti (zubnih grebena) jedan prema drugomu te se tako smanjuje širina rascjepa. Roditelji dobiju upute o postavljanju pločice koja bi stalno trebala biti u usnoj šupljini, a ne samo pri hranjenju, te o higijeni usne šupljine i čišćenju pločice. Pločica se obično nosi do prve operacije.

Jedno od osnovnih kirurških pravila jest zatvoriti ranu pod minimalnom napetošću jer tenzija pri šivanju rane loše utječe na postoperativni estetski i funkcijski rezultat. Pretkirurško ortodontsko liječenje u liječenju rascjepa ima uspjeha jer u tim ranim mjesecima dijete intenzivno raste te je moguće usmjerivati i približavati udaljene segmente lica putem pločica, žica i flastera, da bi rasli u željenom smjeru (1).

Postoji nekoliko metoda kojima se može pokušati utjecati na rast lica i usmjerivanje udaljenih segmenata kod rascjepa, ponajprije zubnog grebena. Pasivno oblikovanje može biti u obliku trake za usne, alveolarnog oblikovanja i nazoalveolarnog oblikovanja. Aktivno oblikovanje uključuje Latham uređaj (6).

Najčešće se primjenjuje već spomenuta tzv. pasivna pločica čija je uloga približavanje udaljenih alveolarnih (zubnih) grebena putem utora ili usjeka na pločici. Pločica se načini nekoliko dana nakon djetetova rođenja, ne fiksira se u ustima (pasivno stoji), no često je novorođenče rado drži u ustima. Osim pločice mogu se rabiti i razni flasteri za približavanje krajeva usne (1).

Aktivno oblikovanje je uveo Latham. Latham pločica aktivno usmjeruje pojedine segmente rascijepljenog nepca. Pločica ima nekoliko dijelova koji se fiksiraju malim vijcima u rascijepljene segmente nepca te se vijcima koji povezuju dijelove pločice aktivno utječe na

željeni preoperativni položaj pojedinih segmenata nepca. Premda osigurava veći stupanj kontrole, ova metoda nije široko prihvaćena prije svega zbog utjecaja na rast i razvoj lica (7). Nazoalveolarno oblikovanje poseban je oblik pretkirurškoga ortodontskog liječenja. Uloga ove modificirane pločice s dodacima je ne samo da preoperativno posloži alveolarne segmente i usnu u optimalne odnose, nego i hrskavice nosa. Pločica ima žičanu ekstenziju koja preko manjeg akrilnog ovalnog nastavka usmjeruje rast alarnih hrskavica nosa, a samim time i oblikuje vršak nosa. Mnoge su studije pokazale da se time poboljšava preoperativni oblik nosa. Međutim, dugoročni učinak ove metode još je uvijek nejasan (8).

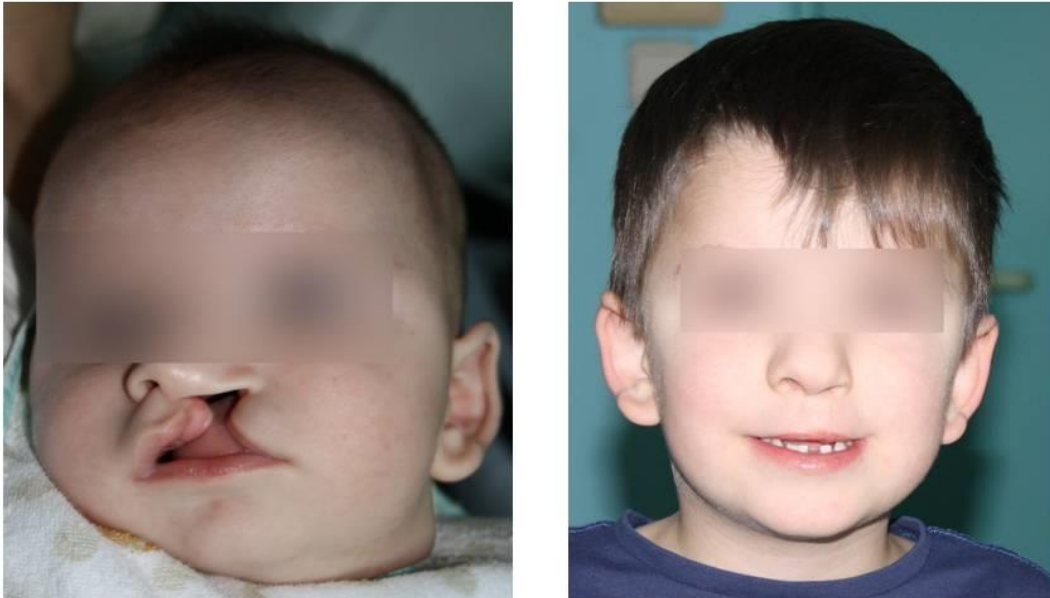Kao i u raznim drugim kirurškim tehnikama liječenja rascjepa, i ovdje postoje nesuglasice te se mišljenja razlikuju (9,10). Pojedini veći centri ne pridaju nikakvu važnost pločicama ni drugim ortodontskim pretkirurškim metodama. One, prema njihovu mišljenju, možda u manjoj mjeri olakšavaju pojedine kirurške korake, ali prema dugoročnim studijama nema vidljivih estetskih poboljšanja nosa, usne i zubnog luka u usporedbi s kontrolnim skupinama gdje se nije primjenjivalo pretkirurško ortodontsko liječenje. Zamjerke su također da cijeli postupak dugo traje, pojedini postupci zahtijevaju i opću anesteziju, potrebne su česte kontrole, izrada pločica nije jeftina, a upitan je i učinak svih navedenih pretkirurško-ortodontskih metoda na bolji postoperativni definitivni estetski i funkcijski rezultat (1).

4.2. Kirurške tehnike oblikovanja rascjepa usne

Temeljni je kirurški cilj postići anatomsku mišićnu rekonstrukciju, osobito s obzirom na hvatišta i sidrenje kompleksne nazolabijalne muskulature rascijepljene strane prema nosnoj pregradi i mišićima nerascijepljene strane. Osim mišićne rekonstrukcije važna je anatomska repozicija svih mekih tkiva, uključujući kožu usne i sluznicu predvorja usta. Da bismo to postigli, potrebno je dobro planiranje linije incizije na rascijepljenoj i nerascijepljenoj strani usne te prikazivanje nazolabijalnih mišića tijekom operacije. Nakon atomske reinsercije i povezivanja mišića nerascijepljene i rascijepljene strane usne, nadležna koža usne te podležna sluznica predvorja usta dolaze na pravo mjesto. Nakon toga potrebno je pažljivo vanjskim šavovima povezati rub crvenila usne, bijelu liniju iznad crvenila, ukloniti eventualni višak sluznice u usnoj šupljini te postaviti još nekoliko preostalih kožnih sluzničnih šavova. Nikada vanjski kožni šavovi ne drže napetost; njihova je uloga da idealno poslože nadležnu kožu. Zato se ti šavovi i mogu vaditi peti ili šesti postoperativni dan. Glavninu tenzije preuzimaju potkožni šavovi koji povezuju mišiće usne i nosa (11).

Operacije rascjepa nazivamo plastikom usne i nepca. Kod jednostranih rascjepa usne, od anatomskih struktura zapravo ništa ne nedostaje, samo je postavljeno na krivom mjestu. Kirurške tehnike omogućuju oblikovanje usne, nosa i nepca vlastitim tkivom djeteta uz poštivanje anatomskih odrednica te smještanje ožiljaka na najmanje vidljivim mjestima (prirodni anatomski žljebovi ili brazde) (12).

Operacije oblikovanja usne (heiloplastika) izvode se u općoj anesteziji. Najzastupljenija kirurška tehnika za oblikovanje usne je tzv. Millardova metoda klizno-rotirajućeg režnja (13). Prednost te tehnike je što ožiljci na mjestu spajanja rascijepljenih segmenata imitiraju anatomiju lica i maskiraju se u prirodnim naborima ili usjecima na usni. U toj je metodi najvažnije obilježavanje jasno vidljivih anatomskih odrednica. Linija incizije također dopušta eventualne naknadne sekundarne korekcije s malim modifikacijama u odnosu prema primarnoj liniji. Ta tehnika zahtijeva nešto više iskustva od tehnika kod kojih se linija incizije temelji na geometrijskom mjerenju. Millardovu metodu, originalnu ili s manjim modifikacijama rabi više od 80% kirurga koji se bave kirurgijom rascjepa (14).

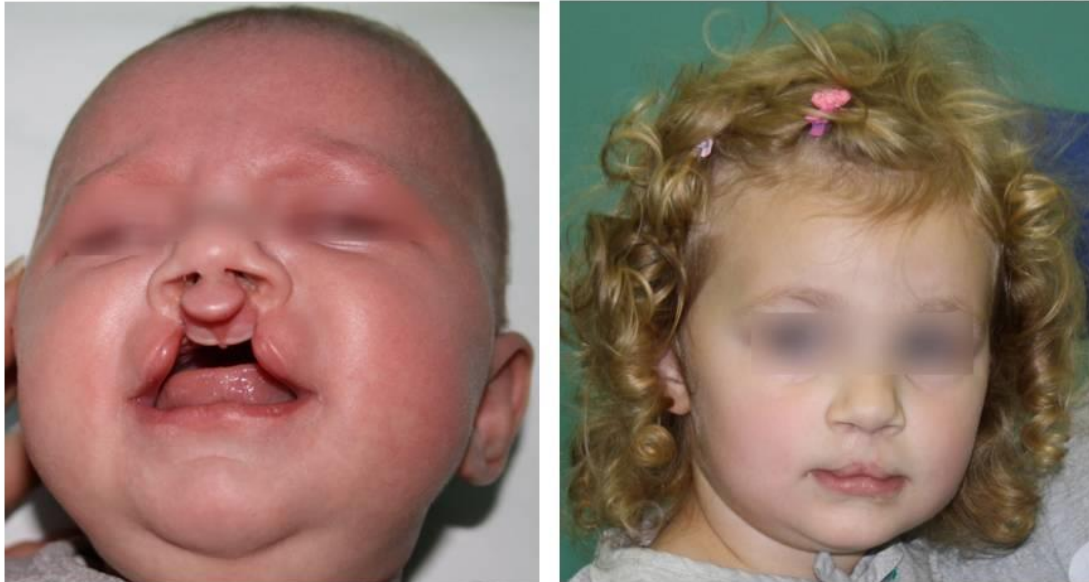

Slika 1. Prikaz rezultata kirurškog liječenja jednostranog rascjepa. Lijevo: početno stanje. Desno: stanje nakon učinjene plastike.

Preuzeto s dopuštenjem prof. dr. sc. Predraga Kneževića.

Osim Millardove metode, postoji još nekoliko tehnika u kirurgiji rascjepa usne. Tennisonova tehnika podrazumijeva kreiranje trokutastih režnjeva na strani rascjepa te metodu Z - plastike za postizanje dužine usne. Randall sugerira matematičko mjerenje pri planiranju linije incizije kod jednostranih rascjepa te smanjuje veličinu već ranije opisanih Tennisonovih trokutastih režnjeva. Skoog rabi trokutasti režanj s rascijepljene strane usne, odmah iznad crvenila usne te drugi trokutasti režanj na nerascijepljenoj strani, odmah ispod kolumele. Osim tih metoda, primjenjuju se i Pfeiferova linija incizije te kombinacija Millardove i Pfeiferove linije (Afrozeova incizija).

Kirurško liječenje obostranih rascjepa uvelike se razlikuje od liječenja jednostranih rascjepa. Kod obostranih rascjepa radi se o tri odvojena segmenta - lateralnim segmentima usne obostrano te središnjem dijelu koji uključuje premaksilu koja se nastavlja na septum nosa.



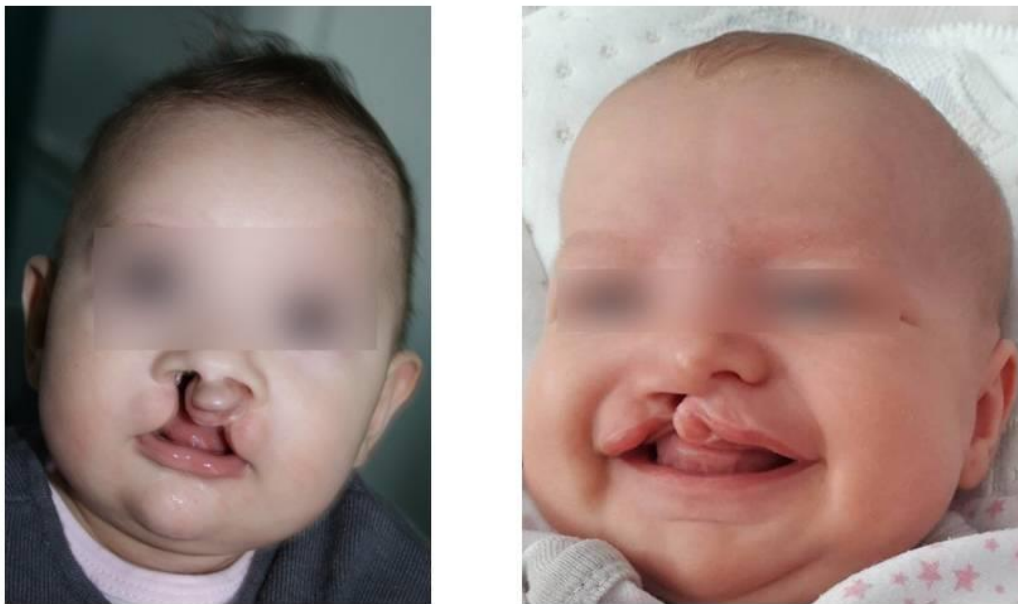Slika 2. Prikaz rezultata kirurškog liječenja obostranog rascjepa. Lijevo: početno stanje. Desno: stanje nakon učinjene plastike.

Preuzeto s dopuštenjem prof. dr. sc. Predraga Kneževića.

Na lateralnim stranama rascjepa usne kožno-sluznični raspored jednak je kao kod potpunih jednostranih rascjepa, ali središnji je dio različit. U tom središnjem kožno-sluzničnom dijelu nedostaje mišićni sloj, a kolumela je kratka (15).

Ranije su se kirurške tehnike liječenja obostranih rascjepa često temeljile na tehnikama liječenja jednostranih rascjepa. Liječenje bi uključivalo zatvaranje prvo jedne, obično šire strane, a nakon određenog vremena druge strane obostranog rascjepa. U usni bez rascjepa *m. orbicularis oris* čini sfinkter, odnosno muskulatura je u obliku prstena. Kod obostranih rascjepa nazolabijalni mišići nalaze se na rascijepljenim stranama usne, izostaje insercija mišića na uobičajenim anatomskim mjestima, nema mišićnog kontinuiteta *m. orbicularis oris*, a središnji dio (premaksila) nema kontakta s mišićima lica. Cilj primarne kirurške operacije obostranih rascjepa usne prije svega je uspostavljanje normalne anatomske insercije nazolabijalnih mišića te uspostavljanje anatomske pozicije preostalog mekog tkiva, uključujući kožu usnice i sluznicu usne šupljine. U tom smjeru treba korigirati obostrani rascjep usne te omogućiti

mišićni kontinuitet između lateralnih segmenata - funkcijska kirurgija rascjepa usne. Tijekom nekoliko posljednjih desetljeća, kako je već navedeno, posebna se važnost usmjeruje oblikovanju nosa i radikalnijim operacijama nosa zajedno s plastikom usne. Smatra se da ni u ovom obliku rascjepa ništa ne nedostaje, odnosno da je kolumela kratka, ali zapravo skrivena u nosu. Postoji nekoliko tehnika, više ili manje radikalnih, u oslobađanju nosnih hrskavica i oblikovanja vrška nosa (1).



Slika 3. Obostrani (lijevo) i jednostrani rascjep (desno).

Preuzeto s dopuštenjem prof. dr. sc. Predraga Kneževića.

Zaključno možemo reći da neovisno o tome koja se kirurška tehnika rabi u oblikovanju usne, od iznimne je važnosti prikazivanje i prepariranje mišića, šivanje u tri sloja (koža, mišić i sluznica) te približavanje odgovarajućih anatomskih markacija s obje strane rascjepa. Time se postiže spajanje rascijepljenog orbikularnog mišića, postizanje simetrije nosnica i usne, oblikovanje anatomske fiziološke markacije središnjega dijela usne te oblikovanje hrskavično-mišićnog dijela nosnoga vrška i nosnica.

4.2.1. Ravna linija incizije

Ravnu liniju incizije prvi je opisao Rose 1881. godine. Linija je uključivala obostrano rez duž rascjepa od dna nosa do vermilion. Usna je zatvorena po slojevima (catgut i žica).

1912. godine Thompson modificira liniju incizije poznatu kao Rose Thompson incizija. Do 1930-ih uglavnom je bila prisutna tehnika ravne linije operacija rascjepa usne. Nedostatak ove tehnike kod potpunih, ali i djelomičnih rascjepa, je linija ožiljka koji bi povlačio usnu prema nosu, odnosno nejednaka dužina usne na rascijepljenoj strani i nerascijepljenoj strani dovođila bi posljedično tome do „kraće“ usne na strani rascjepa.

Prema podacima iz literature od 269 timova za liječenje rascjepa u Sjevernoj Americi samo 1% kirurga koristi danas ovu liniju incizije. Ravna linija incizije imala je svojih modifikacija, među prvima tu je bila Miraultova metoda (16).

Miraultova inicijalna ideja bila je kreiranje trokutastog režnja koji se formira na jednoj strani rascjepa i prebacuje na drugu stranu. Mirault nije precizirao na kojoj se strani rascjepa režanj kreira, tj. na lateralnoj ili na medijalnoj strani. Nadalje, s vremenom je Mirault promijenio koncepciju pa je razvio metodu četverokutastog režnja. Nejasnoće zbog nedostatka ilustrativnog materijala u publikacijama i nedovoljna deskripcija razlog je da su mnogi autori različito tumačili Miraultove postupke pa se ne može drugo reći nego da je samo njegova ideja o režnjevima dala poticaj drugima da na takvoj bazi razviju svoje metode. Delaire 1975. godine također koristi trokut koji se ubacuje u ravnu liniju da bi se dobila odgovarajuća dužina usne. Također je poznat po svom doprinosu u kirurgiji rascjepa o važnosti repozicije perioralne muskulature.

4.2.2. Geometrijska linija incizije

Geometrijsku tehniku popravka usne predstavio je 1945. LeMesurier na temelju Hagerdonova opisa iz 1892. godine.

Metoda se osniva na lateralno baziranom četverokutastom režnju usne (15). Može se primijeniti kod širokih, opsežnih, djelomičnih i potpunih rascjepa. Četverokutasti režanj formira se na rascijepnoj strani i onda se transponira medijalno na nerascijepjenu stranu usne. Za mjerenje i označavanje reznih linija kod unilateralnog rascjepa kao orijentacija služe konture filtruma te sredina i krajnje točke Kupidovog luka u mukokutanom nivou. Četverokutasti režanj po dužini i visini mora se uskladiti s dužinom transverzalne linije na nerascijepnoj strani. Mora se imati na umu da je odmjeravanje dimenzije režnja individualno i ovisno o obliku usnice.

Le Mesurier je sam naglasio da se veličinu četverokutastog režnja oblikuje prema ocjeni koja se u dotičnom slučaju nameće.

Glavni nedostatak je „geometrijski“ ožiljak. Naime, žrtvuje se previše tkiva, ostaje neanatomski (neprirodan) ožiljak u sredini usne, kao i nefiziološka mišićna aktivnost zbog rezanja vlakana na obje strane, u toku rasta usna u vertikalnoj visini postaje prevelika i otežani su korektivni zahvati. To su ujedno i razlozi da se ova metoda sve rjeđe primjenjuje (16).

Metoda trokutastog režnja:

Godine 1952. Charles Tennison iz Houstona predstavio je dva koncepta: upotrebu spajalice kao predložka za izradu trokutastog režnja i Z-plastike za dobivanje vertikalne duljine. Tennison je koristio savijenu spajalicu za papir, steriliziranu za operaciju, u svrhu kreiranja jednakostraničnog trokutastog režnja na bočnoj strani usne iznad vermilion (17). Ovu svoju tehniku je opisao na godišnjem sastanku Američkog društva za plastičnu i rekonstruktivnu kirurgiju u Colorado Springsu (18).

Metoda trokutastog režnja primjenjuje se u svim oblicima rascjepa, a osobito kod većih djelomičnih i širokih potpunih rascjepa. Trokutasti režanj formiran na strani rascjepa umeće se u isti takav defekt nerascijepjene strane. Metodom se čuvaju normalna obilježja usne i osigurava njena punoća. Ožiljak prekida liniju filtruma i često je nosnica proširena (4).

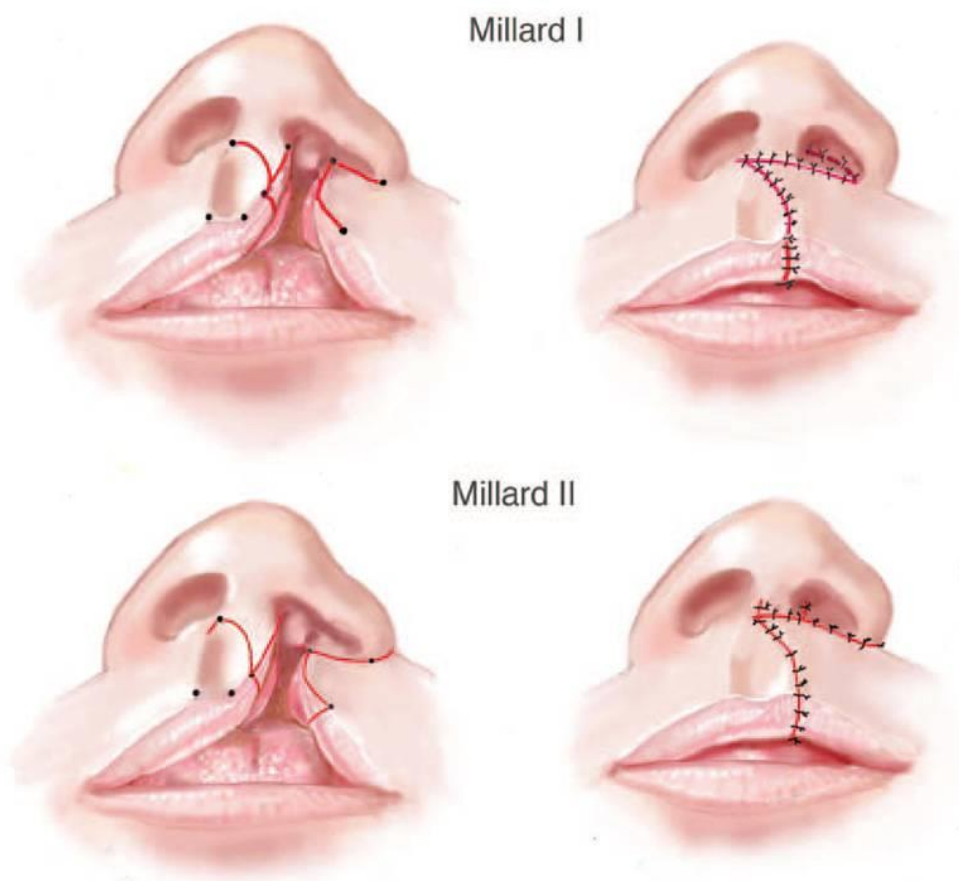
Peter Randall iz Philadelphije je napravio značajnu modifikaciju. On je primijetio da je u nepotpunim rascjepima prisutna često samo mala količina pomaka Kupidovog luka, te da veliki trokutasti režanj, kao u Tennisonovom izvornom opisu, nije bio potreban. Radeći na postoperativnim fotografijama usavršio je mjerenja i razvio matematički sustav za planiranje

korekcije usne. Smanjio je veličinu trokutastog režnja i značajno pojednostavio operaciju (18, 19). Ovaj pristup trokutastom režnju postao je poznat kao Tennison-Randall tehnika.

4.2.3. Metoda rotacijsko-kliznog reznja

S ciljem očuvanja filtruma, Millard je opisao rotacijsko-klizni reznj s naglaskom na postavljanje ožiljaka na način kojim se najbolje poštuju anatomske granice (20). Originalno oblikovanje klizno-rotirajućeg reznja koje je osmislio D. Ralph Millard u Koreji predstavljeno je na Prvom međunarodnom kongresu za plastičnu kirurgiju u Stockholmu 1955. godine. Za razliku od prethodnih metoda, Millardova metoda koncipirana je na principu intraoperacijske analize i kreiranja reznjeva s obzirom na izgled usnice i lica, a ne na osnovu krutih geometrijskih principa.

Na nerascijepljenoj strani, incizija se proteže prema gore od vrha Kupidovog luka do ispod kolumele. Rotacija filtruma prema dolje ispravlja deformitet i dobiva se ispravna dužina usne. Defekt se zatvara pomicanjem kliznoga reznja s rascijepljene strane. Originalna Millardova metoda koristi C-reznj za zatvaranje dna nosa.



Slika 4. Millardova tehnika klizno-rotirajućeg reznja. Preuzeto iz (16).

Osnova Millardove tehnike je dizajniranje zakrivljene (rotacija) linije incizije na nerascijepljenoj (medijalnoj) strani usne s namjerom da se tako izjednači dužina usne na rascijepljenoj i na nerascijepljenoj strani. Zakrivljena linija daje veću dužinu. Glavne karakteristike i poboljšanja ove tehnike su simetrična usna jednake dužine, anatomska širina i izgled filtruma te simetrija baze nosa (16).

Danas najpopularnija modifikacija Millardove metode je Mohlerova modifikacija. Tehnika se sastoji u tome da se linija rotacije na nerascijepljenoj strani produži u kolumelu te se time koža kolumele koristi za produženje usne (21). Prema podacima iz literature, 46% američkih timova za rascjepe koristi originalnu Millardovu metodu, a 38% neku od modifikacija (22).

Do sada su opisane brojne tehnike operacije rascjepa usne. Tijekom desetljeća primjene različitih metoda danas se u svijetu, a i kod nas, najčešće upotrebljava Millardova metoda klizno-rotacijskog režnja. Ova metoda izdržala je test vremena, a brojni autori doprinijeli su razvoju ove metode kroz svoje modifikacije. Danas tu tehniku diljem svijeta, s modifikacijama ili bez njih, primjenjuje više od 85% kirurga za rascjepe (15).

Potrebno je ipak spomenuti da su koncept klizno-rotirajućeg režnja u korekciji rascjepa usne, koji se općenito pripisuje Millardu kao začetniku ove metode, u prošlosti istraživali i drugi operateri (23,24). Posebno je važno napomenuti da je prof. Ante Šercer, dugogodišnji voditelj Odjela ORL-a u današnjem KBC-u „Sestre milosrdnice“, bio jedan od začetnika primjene kliznih i rotacijskih režnjeva u kirurgiji rascjepa usne. Postoje nedvosmisleni dokazi da je još 1950. godine, dakle pet godina prije nego što je Millard predstavio svoju tehniku na Prvom međunarodnom kongresu za plastičnu kirurgiju u Stockholmu, profesor Šercer operirao pacijenta metodom vrlo sličnom Millardovoj (15).

4.3. Postoperativna njega

Prije operativnog zahvata kod djece s rascjepom mogu postojati poteškoće hranjenja kao i u ranom postoperativnom periodu (25).

Djeca sa samo djelomičnim rascjepom usne mogu sisati uz odgovarajući položaj na dojci. Djeca s rascjepom usne i nepca ne mogu stvoriti adekvatan podtlak te sisanje nije moguće, ali je moguće hranjenje na bočicu uz odgovarajući položaj djeteta i majčino strpljenje.

Suprotno ranijim uvjerenjima o nehranjenju na bočicu ili nedojenju djeteta nakon operacije usne (u slučaju izoliranog rascjepa usne), danas postoji konsenzus da hranjenje dojenjem na prsima ili na bočicu treba započeti postoperativno (25). Već dva sata nakon operacije dijete dobiva prvi obrok. U početku majkama pomažu sestre na odjelu, no vrlo brzo nakon operacije majke ponovno same hrane svoju djecu (1). Ako je djetetu ugodno, neće biti nikakvog nepovoljnog učinka na liniju šavova zbog sisanja jer plač uzrokuje više napetosti na šavnoj liniji od sisanja te dijete koje se naviklo na određeni oblik hranjenja uglavnom bolje prihvaća isti preoperativni način hranjenja.

Postoperativna njega treba uključivati pomnu njegu operacijskog područja kako bi se osiguralo zadovoljavajuće cijeljenje.

Nekadašnji stav o imobilizaciji ruku nakon operacije rascjepa sve više se napušta, čime se značajno smanjila neugodnost za dijete, a bez lošeg utjecaja na postoperativni tijek. Iako je praksa sputavanja bila opisana u prošlosti, potreba za time se ne čini potpuno razboritom (25). Medicinska sestra za postoperativnu njegu dodjeljuje se svakom djetetu sve do otpusta nakon čega se nastavlja periodično savjetovanje majke i neposrednih skrbnika o načinu hranjenja operiranog djeteta. Posebnu je brigu potrebno voditi o higijeni i njezi operacijskog područja uz redovito previjanje i čišćenje rane (25).

Usnicu treba nježno očistiti mokrom pamučnom gazom u smjeru paralelno s ožiljkom kako bi se izbjeglo stvaranje krusti. Čišćenje šavne linije kod kuće provodi se čistom vodom i nanošenjem antibiotske masti koja bi se trebala aplicirati tri puta dnevno tijekom dva tjedna. Šavovi se odstranjuju 6. ili 7. postoperativni dan, a kod male djece za to je ponekad potrebna sedacija. Za dobro zacjeljivanje rana i minimiziranje ožiljaka, preporučuje se izbjegavanje izlaganja jakoj sunčevoj svjetlosti i prašini.

Nakon zatvaranja usne, roditelji dobiju upute o njezi ožiljka, no ožiljak je konačan tek nakon godinu dana, pa i više. Stoga ne treba žuriti u rane korekcije jer to može dovesti samo do još goreg ožiljka. Radi što boljeg oblikovanja nosnica postoperativno se rabe i silikonski nosni

umetci. Njihova je uloga da se nos tijekom ranoga dječjeg rasta što više oblikuje prema umetku. Roditelji bi trebali još najmanje šest mjeseci nakon operacije rabiti nosne umetke (1).

Zatvaranje usne i nepca primarni su kirurški zahvati. Svaki organizam individualno reagira na ožiljke te se katkad (uglavnom prije polaska u školu) ožiljci na usni korigiraju i tada govorimo o sekundarnim kirurškim zahvatima (1).

Mnogi centri zagovaraju masiranje svježeg ožiljka, iako je točan mehanizam kako to pomaže u smanjivanju debelih ožiljaka nepoznat. Vjeruje se da se masiranjem razbijaju subdermalna kolagenska vlakna, poboljšava cirkulacija, te time smanjuje zadebljanje. Masiranje treba započeti tek nakon kirurškog zahvata kad je rana zacijelila i šavovi odstranjeni i to blagim pritiskom palca iz područja kolumele do vermilion. Snaga masaže se može postupno povećavati.

U kasnijem postoperativnom tijeku, nakon korekcije rascjepa usne, važna je uloga logopeda i ortodonta. Poslije operacije logoped upućuje roditelje na način razvijanja orofacijalne muskulature, vokalnu igru te predgovorne vježbe važne za kasniji razvoj govora. Nakon kirurške korekcije rascjepa usne, dijete može zbog nelagode štedjeti ili izbjegavati pokretanje usana te time ograničavati pokrete facijalne muskulature i smanjivati čeljusni kut prilikom artikulacije, što uzrokuje slabiju izražajnost ne samo bilabijala i/ili labijaliziranih glasova, nego i govora u cjelini. Poticanje djeteta na pomicanje usana i pobuđivanje osjeta u području usana može se postići masiranjem, dodirivanjem, pritiskanjem, glađenjem i drugim podražajima (1).

Prva dokumentirana operacija usne zabilježena je 390. godine prije Krista u Kini (26). Do Ambroisa Parea (XVI. st.) nema dokumentiranih zapisa i tehnika liječenja rascjepa usne. Ambroise Pare opisao je tehniku u kojoj se krajevi rascjepa usne prethodno osvježeni rubova približavaju iglom i fiksiraju koncem. William Rose i James Thompson opisali su sličnu tehniku poznatu kao Rose-Thompson tehnika. Do XIX. stoljeća kirurški pristup liječenju rascjepa uglavnom je podrazumijevao „osvježavanje“ rubova i približavanje krajeva usne te zatvaranje u ravnoj liniji koja je imala svoje nedostatke zbog nejednake dužine usne s obje strane. Malgaine i Mirault sredinom XIX. stoljeća oblikuju režnjeve na usnici čime je povećana adhezijska površina cijeljenja, ali i uvedena mogućnost oblikovanja. Tako da plastična kirurgija usne počinje sa Miraultom, kreiranjem trokuta (režnja) u ravnoj liniji incizije.

Danas su poznate tri glavne linije incizije: ravna linija, geometrijska linija i metoda rotacijsko-kliznog režnja (Millardova metoda).

Svaka od njih ima svoje prednosti i nedostatke. Ravna linija je najjednostavnija tehnika, ali su često postoperativni rezultati nezadovoljavajući, prije svega radi kraće usne sa strane rascjepa. Geometrijska tehnika rezultira adekvatnom dužinom i volumenom usne, ali ožiljak je neanatomski-geometrijski. Također, zamjerka ovoj tehnici su otežane sekundarne korekcije. Danas je daleko najzastupljenija metoda rotacijsko-kliznog režnja (Millardova metoda). Ova metoda omogućava estetski i funkcijski najbolje rezultate kako na usni tako i na nosu.

Kirurško liječenje je samo dio sveobuhvatne brige za djecu rođenu s rascjepom. Važan je tim. Tim se uključuje već prenatalnom dijagnozom, a završava prestankom rasta i razvoja djeteta u ranoj odrasloj dobi. Danas se koriste algoritmi i standardizirani postupci u liječenju koji uključuju svaku pojedinu specijalnost, ali i dalje je važan i odlučujući individualni pristup svakom pojedinom djetetu.

Prema raznim statistikama, učestalost rascjepa usne je oko 1 : 700 novorođene djece. Etiologija rascjepa usne uključuje brojne genetske i okolišne čimbenike. U prvoj fazi, neposredno nakon rođenja djeteta, liječenje rascjepa usne može započeti ortodontskim postupcima. Tako je moguće smanjiti opseg rascjepa. Kirurško liječenje rascjepa usne započinje kada dijete ima minimalno tri mjeseca i pet kilograma. Kirurške tehnike podrazumijevaju ravnu, geometrijsku i rotacijsko-kliznu tehniku. Tehnika rotacijsko-kliznog režnja je najzastupljenija jer daje najbolje estetske i funkcijske rezultate.

1. Knežević P. Kirurško liječenje rascjepa usne i nepca. U: Zorić A, Knežević P, Aras I, urednici. Rascjepi usne i nepca - multidisciplinarni pristup. Zagreb: Medicinska naklada; 2014. str. 1-43.
2. Tinanoff N. Cleft Lip and Palate. U: Kliegman RM, Stanton B, St Geme J, Schor NF, Behrman RE, urednici. Nelson Textbook of Pediatrics. 18. izd.: Saunders; 2007. str. 1532-3.
3. Dixon MJ, Marazita ML, Beaty TH, Murray JC. Cleft lip and palate: understanding genetic and environmental influences. *Nature reviews Genetics* 2011;12(3):167-78.
4. Bagatin M. Rascjepi usne i nepca. U: Bagatin M, Virag M, urednici. Maksilofacijalna kirurgija. Zagreb: Školska knjiga; 1991. str. 43-65.
5. Shi M, Christensen K, Weinberg CR, Romitti P, Bathum L, Lozada A, i sur. Orofacial cleft risk is increased with maternal smoking and specific detoxification-gene variants. *American journal of human genetics* 2007;80(1):76-90.
6. Berkowitz S, Mejia M, Bystrik A. A comparison of the effects of the Latham-Millard procedure with those of a conservative treatment approach for dental occlusion and facial aesthetics in unilateral and bilateral complete cleft lip and palate: part I. Dental occlusion. *Plastic and reconstructive surgery* 2004;113(1):1-18.
7. Matic DB, Power SM. The effects of gingivoperiosteoplasty following alveolar molding with a pin-retained latham appliance versus secondary bone grafting on midfacial growth in patients with unilateral clefts. *Plastic and reconstructive surgery* 2008;122(3):863-70.
8. Clark SL, Teichgraeber JF, Fleshman RG, Shaw JD, Chavarria C, Kau CH, i sur. Long-term treatment outcome of presurgical nasoalveolar molding in patients with unilateral cleft lip and palate. *The Journal of craniofacial surgery* 2011;22(1):333-6.
9. Uzel A, Alparslan ZN. Long-term effects of presurgical infant orthopedics in patients with cleft lip and palate: a systematic review. *The Cleft palate-craniofacial journal : official publication of the American Cleft Palate-Craniofacial Association* 2011;48(5):587-95.
10. Chang CS, Por YC, Liou EJ, Chang CJ, Chen PK, Noordhoff MS. Long-term comparison of four techniques for obtaining nasal symmetry in unilateral complete cleft lip patients: a single surgeon's experience. *Plastic and reconstructive surgery* 2010;126(4):1276-84.
11. Millard DR. Extensions of the rotation-advancement principle for wide unilateral cleft lips. *Plastic and reconstructive surgery* 1968;42(6):535-44.

12. Millard DR, Jr. Introduction, clefts 1993. Past, present, and future. *Clinics in plastic surgery* 1993;20(4):597-8.
13. Millard DR, Jr., Latham RA. Improved primary surgical and dental treatment of clefts. *Plastic and reconstructive surgery* 1990;86(5):856-71.
14. Sitzman TJ, Giroto JA, Marcus JR. Current surgical practices in cleft care: unilateral cleft lip repair. *Plastic and reconstructive surgery* 2008;121(5):261e-70e.
15. Knezevic P, Vuletic M, Blivajs I, Dediol E, Macan D, Virag M. The Modification of Rotation - Advancement Flap Made in 1950. *Acta stomatologica Croatica* 2017;51(1):60-4.
16. Marcus JR, Allori AC, Santiago PE. Principles of Cleft Lip Repair: Conventions, Commonalities, and Controversies. *Plastic and reconstructive surgery* 2017;139(3):764e-80e.
17. Tennison CW. The repair of the unilateral cleft lip by the stencil method. *Plastic and reconstructive surgery* 1952;9(2):115-20.
18. Randall P. A triangular flap operation for the primary repair of unilateral clefts of the lip. *Plastic and reconstructive surgery* 1959;23(4):331-47.
19. Brauer RO. A comparison of the tennison and Le Mesurier lip repairs. *Plastic and reconstructive surgery and the transplantation bulletin* 1959;23(3):249-59.
20. Millard DR. *Cleft Craft, bilateral and rare deformities*. Boston: Brown and Co.; 1977.
21. Skoog T. A design for the repair of unilateral cleft lips. *American journal of surgery* 1958;95(2):223-6.
22. Costello BJ, Ruiz RL. Unilateral cleft lip and nasal repair: the rotation-advancement flap technique. *Atlas of the oral and maxillofacial surgery clinics of North America* 2009;17(2):103-16.
23. Stal S, Brown RH, Higuera S, Hollier LH, Jr., Byrd HS, Cutting CB, i sur. Fifty years of the Millard rotation-advancement: looking back and moving forward. *Plastic and reconstructive surgery* 2009;123(4):1364-77.
24. Mohler LR. Unilateral cleft lip repair. *Plastic and reconstructive surgery* 1987;80(4):511-6.
25. Raghavan U, Vijayadev V, Rao D, Ullas G. Postoperative Management of Cleft Lip and Palate Surgery. *Facial plastic surgery : FPS* 2018;34(6):605-11.
26. McCarthy JG, Cutting CB, Hogan VM. *Introduction to facial clefts*. U: McCarthy JG, urednik. *Plastic surgery: cleft lip & palate and craniofacial anomalies*. Philadelphia: W.B. Saunders; 1990. str. 2437-50.

Lucija Ida Fratrić rođena je 12. 2. 1992. godine u Zagrebu, gdje nakon završene Osnovne škole upisuje III. gimnaziju koju završava 2010. godine. Iste godine upisuje Medicinski fakultet na kojem je redovito odslušala i položila ispite prve dvije godine studija. Stomatološki fakultet Sveučilišta u Zagrebu upisuje 2013. godine.