

Biopsija mekih tkiva usne šupljine

Čvek, Sandra

Master's thesis / Diplomski rad

2019

Degree Grantor / Ustanova koja je dodijelila akademski / stručni stupanj: **University of Zagreb, School of Dental Medicine / Sveučilište u Zagrebu, Stomatološki fakultet**

Permanent link / Trajna poveznica: <https://um.nsk.hr/um:nbn:hr:127:095719>

Rights / Prava: [Attribution-NonCommercial 3.0 Unported / Imenovanje-Nekomercijalno 3.0](#)

Download date / Datum preuzimanja: **2024-07-26**



Repository / Repozitorij:

[University of Zagreb School of Dental Medicine Repository](#)





SVEUČILIŠTE U ZAGREBU
STOMATOLOŠKI FAKULTET

Sandra Čvek

BIOPSIJA MEKIH TKIVA USNE ŠUPLJINE

DIPLOMSKI RAD

Zagreb, 2019.

Rad je ostvaren na Zavodu za oralnu medicinu Stomatološkog fakulteta Sveučilišta u Zagrebu

Mentor rada: doc. dr. sc. Ana Andabak Rogulj, dr. med. dent,
Zavod za oralnu medicinu

Lektor hrvatskog jezika: Petra Čvek Jaić, mag. educ. philol. croat.

Lektor engleskog jezika: Anica Fintić, mag.educ.philol.angl.

Sastav Povjerenstva za obranu diplomskog rada:

1. _____
2. _____
3. _____

Datum obrane rada: _____

Rad sadrži: 40 stranica

1 tablica

14 slika

1 CD

Rad je vlastito autorsko djelo, koje je u potpunosti samostalno napisano uz naznaku izvora drugih autora i dokumenata korištenih u radu. Osim ako nije drukčije navedeno, sve ilustracije (tablice, slike i dr.) u radu su izvorni doprinos autora diplomskog rada. Autor je odgovoran za pribavljanje dopuštenja za korištenje ilustracija koje nisu njegov izvorni doprinos, kao i za sve eventualne posljedice koje mogu nastati zbog nedopuštenog preuzimanja ilustracija odnosno propusta u navođenju njihovog podrijetla.

Zahvala

Zahvaljujem svojoj mentorici, doc. dr. sc. Ani Andabak Rogulj, na ljubaznosti, pomoći i stručnim savjetima tijekom izrade diplomskog rada.

Hvala svim profesorima Stomatološkog fakulteta čije znanje i iskustvo nosim dalje u svoj praktični rad, kao i svim njegovim djelatnicima.

Hvala svim kolegicama koje su postale prijateljice, na druženjima, podijeljenim skriptama i savjetima za učenje. Svaki vaš uspjeh bio je i moj, svaki moj imao je dio vas!

Hvala mojoj obitelji na ljubavi, podršci i razumijevanju; mojoj Petri na hrabrosti da mi bude prvi pacijent, tati na svim skuhanim nedjeljnim ručkovima s namjerom da nas okupi barem na dan i Domagoju na pauzicama između učenja.

Hvala mojoj mami, jer je znala potaknuti i utješiti kao nitko drugi, jer je i prije mene znala da me čeka bijela kuta. Obaveze se moraju izvršavati, to neću nikada zaboraviti.

Veliko hvala mojem Mariju na svemu, što je istrpio sve moje nervozne ispade, na vjeri u mene kad sam ja sumnjala, za svaki zagrljaj i držanje ruku noć prije ispita.

Hvala i Nikolini i Tei, što nas ni udaljenost ni nove životne situacije nisu udaljile sve ove godine.

BIOPSIJA MEKIH TKIVA USNE ŠUPLJINE

Sažetak

Pravilno ophođenje s lezijama na oralnoj sluznici započinje dijagnostikom gdje biopsija predstavlja zlatni standard. Da bi mogli pristupiti biopsiji nužno je poznavati fiziološke karakteristike normalne sluznice, njezina makroskopska i mikroskopska obilježja te ih razlikovati od patoloških promjena koje se javljaju.

Biopsija je kirurški postupak uzimanja uzorka tkiva živog organizma s ciljem ustupanja reprezentativnog primjerka patologu za histopatološku interpretaciju i dijagnozu. Ovaj pristup koristi se za sva tkiva u tijelu, pa tako i za usnu šupljinu, budući da se i u njoj može javiti širok spektar bolesti.

Pri pristupanju biopsiji planiranje zahvata znatno doprinosi dijagnostičkoj vrijednosti. Poznavanje različitih tehnika biopsije, posebnosti tkiva i pojedinih lokalizacija te mogućih pogrešaka ključni su za uzimanje dobrog uzorka za biopsiju. Nedovoljan oprez tijekom bilo koje faze uzimanja uzorka tkiva može rezultirati neuspjehom u dijagnostičkom smislu te može zahtijevati ponavljanje postupka što psihički i fizički negativno djeluje na pacijenta.

Uz uzorak korisno je proslijediti patologu precizne kliničke značajke lezije koje mogu doprinijeti postavljanju dijagnoze, a to su podaci o trajanju, simptomima i promjenama u izgledu, događajima koji su prethodili pojavi promjena te dotad poduzetim dijagnostičkim i terapijskim mjerama. Lokalizacija, veličina, boja, konzistencija ili tekstura lezije mogu se popratiti fotografijama.

Neovisno o tome tko izvodi biopsiju, odabrani stomatolog mora biti upućen u zahvat kako bi kasnije mogao adekvatno liječiti pacijenta ili provesti modifikacije u stomatološkom liječenju u skladu s dijagnozom.

Ključne riječi: biopsija, oralna sluznica, histopatologija, dijagnoza

BIOPSY OF THE ORAL MUCOSA

Summary

Proper management of an oral mucosal lesion begins with diagnosis, and the gold standard for diagnosing disease is biopsy. It is important that dental practitioners are aware of normal physiological variations of oral mucosa, as well as macroscopic and microscopic features and distinguish them from pathological changes that can occur on oral mucosa.

Biopsy is a medical procedure where a sample of tissue is taken from a living person with the objective of providing a pathologist with a representative specimen for histopathological interpretation and diagnosis. This approach is used for all tissues of the body, including those of the oral cavity, where a wide spectrum of disease processes may occur.

When considering biopsy, a little forward planning can greatly improve the diagnostic value obtained. Understanding different biopsy techniques, different tissues and biopsy sites, as well as artefacts that can occur, are crucial for collecting a tissue sample that will be suitable for diagnosis. Inadequate care at any stage could result in a non-diagnostic biopsy and may necessitate the patient having a repeat procedure with its ensuing physical and psychological morbidity.

Beside the tissue sample, an accurate clinical description of the lesion can assist the pathologist in the diagnosis; duration, symptoms and changes in appearance, any antecedent events as well as prior diagnostic and therapeutic measures. The location, size, colour, consistency or texture may be facilitated by photography.

Regardless who is performing the biopsy, the chosen practitioner still needs to be familiar with the procedure and results obtained so that the patient can be appropriately managed.

Key words: biopsy, oral mucosa, histopathology, diagnosis

Sadržaj

1. UVOD.....	1
2. BIOPSIJA.....	3
2.1. Indikacije.....	4
2.2. Kontraindikacije.....	5
2.3. Građa oralne sluznice.....	6
2.4. Tipovi biopsije.....	10
2.4.1. Incizijska biopsija.....	12
2.4.2. Ekscizijska biopsija.....	13
2.4.3. Eksplorativna biopsija.....	13
2.4.4. Punch biopsija.....	13
2.4.5. Kiretažna biopsija.....	14
2.4.6. Aspiracijska biopsija tankom iglom.....	15
2.4.7. Eksfolijativna citologija.....	15
2.4.8. Biopsija uklanjanja tankom iglom.....	15
2.4.9. Biopsija struganjem.....	16
2.4.10. Laserske i elektrokirurške tehnike.....	16
2.5. Specifičnosti s obzirom na lokalizaciju lezije.....	17
2.5.1. Usne.....	17
2.5.1.1. Kožni dio usana.....	17
2.5.1.2. Vermilion.....	17
2.5.1.3. Sluznica usana.....	18
2.5.2. Obrazna sluznica.....	19
2.5.3. Jezik.....	19
2.5.4. Nepce.....	20
2.5.5. Dno usne šupljine.....	20

2.5.6. Kost	22
2.6. Šest koraka biopsije	24
2.6.1. Odabir mjesta biopsije	25
2.6.2. Priprema kirurškog polja	26
2.6.3. Anestezija	26
2.6.4. Incizija	26
2.6.5. Rukovanje uzorkom tkiva	27
2.6.6. Šivanje i postoperativne upute	28
3. RASPRAVA	31
4. ZAKLJUČAK	34
5. LITERATURA	36
6. ŽIVOTOPIS	39

Popis skraćenica

PHD – patohistološka dijagnostika

FNAC – aspiracijska biopsija tankom iglom (eng. Fine Needle Aspiration Cytology)

FNCB – biopsija uklanjanja tankom iglom (eng. Fine Needle Cutting Biopsy)

CBCT – cone beam kompjuterizirana tomografija

MR – magnetska rezonanca

DNA – deoksiribonukleinska kiselina

Usna šupljina predstavlja ulazno mjesto u organizam i njezina je funkcija trajno izlaže utjecajima vanjskih čimbenika, koji svojim djelovanjem mogu predstavljati opasnost za čovjekovo zdravlje. Ipak, zbog postojanja različitih obrambenih čimbenika do toga najčešće ne dolazi. Zdravlje usta u prvom redu ovisi o integritetu oralne sluznice. S kože preko vermilion, kontinuirano se nastavlja na faringealnu sluznicu i sluznicu dišnog i probavnog sustava. Osim kontinuiteta, važna nam je intaktnost sluznice te glatkoća, mekoća i osjetljivost.

Sluznica usne šupljine štiti organe usne šupljine, prima podražaje, sprječava nefiziološku izmjenu tvari, omogućava apsorpciju i resorpciju korisnih tvari te stimulira ekskreciju štetnih tvari iz organizma. Oralna sluznica lako je dostupna pregledu, a na njoj se mogu očitovati bolesti različitih organa i sustava ili se primarno javljati bolesti oralne sluznice (1).

Upravo zbog brojnosti promjena koje se javljaju i karaktera bolesti koje mogu zahvatiti oralnu sluznicu, da bismo bili sigurni u nalaz i dijagnozu koju postavljamo, danas se odlučujemo na biopsiju. Poznavanje postupaka i razumijevanje nalaza dobivenih biopsijom važno je ne samo za specijaliste, već i za sve doktore dentalne medicine, da bi znali svojim pacijentima omogućiti adekvatno liječenje i prilagoditi brigu o oralnom zdravlju. Svrha je ovog rada stoga približiti temu biopsije i razjasniti važnost postupka u dijagnostici oralnih bolesti.

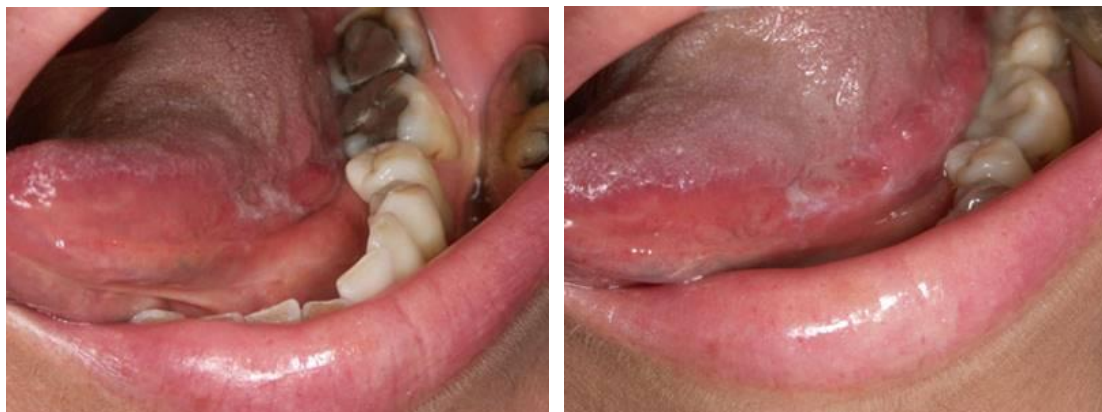Biopsija je kirurški postupak uzimanja uzorka tkiva živog organizma s ciljem ustupanja reprezentativnog primjerka patologu za histopatološku interpretaciju i dijagnozu (3). Ovaj pristup koristi se za sva tkiva u tijelu, pa tako i za usnu šupljinu, jer se i u njoj može javiti širok spektar bolesti. Poznavanje različitih tehnika biopsije i određenih posebnosti tkiva i pojedinih lokalizacija ključni su za uzimanje dobrog uzorka za biopsiju (4). Dodatan izazov u uzimanju adekvatnog uzorka tkiva za biopsiju predstavlja i zatvoreno i vlažno okruženje usne šupljine (5).

2.1. Indikacije

Biopsija je nužna ukoliko postoji i najmanja klinička sumnja na zloćudnost, a to su povećana tvorba, kronične ulceracije, krhkost tkiva, induracije na palpaciju ili postojanost promjena na sluznici unatoč uklanjanju lokalnih iritansa (10). Biopsija se radi i kod prekanceroza, kao što su leukoplakija i eritroplakija, kao i za histološku potvrdu određenih sistemskih poremećaja kao što je Sjogrenov sindrom (2).

Nove pigmentne promjene ili one koje se povećavaju, posebice ukoliko su nepravilnih rubova i nehomogenog obojenja, moraju se biopsirati da se isključi melanom sluznice. Lezije koje se klinički čine benigne ili reaktivne, a odstranjuju se zbog estetskih ili funkcionalnih razloga, npr. piogeni granulom, fibrozna hiperplazija ili mukokela, rutinski se šalju na histološku analizu da bi se potvrdio klinički nalaz. Također, u dijagnostici lihena, pemfigusa i ostalih imunološki posredovanih bolesti, koje se na sluznici očituju kao eritem i ulceracije, biopsija je neophodna za postavljanje točne dijagnoze (4).

Rovin još dodaje nekoliko slučajeva za koje smatra da je potrebna biopsija; u prvom redu sve lezije koje perzistiraju duže od 2 tjedna bez očite etiološke podloge i lezije koje ne reagiraju na lokalnu konzervativnu terapiju ili uklanjanje lokalnih iritansa duže od 2 tjedna (slika 1.). Zatim sve perzistirajuće hiperkeratotične promjene u površinskim tkivima, vidljiva ili palpabilna tumorozna zadebljanja ispod normalne sluznice i lezije u kosti. Također posebno izdvaja sve lezije koje imaju maligni karakter: eritroplakije koje su potpuno crvene ili prošarane bijelo-crveno, ulcerirane lezije koje perzistiraju duže od dva tjedna, lezije koje rapidno rastu, krvare na blagu manipulaciju, lezije koje su indurirane ili fiksirane za priležeće strukture (11).



Slika 1. Praćenje nedefinirane lezije koja ne odgovara na konzervativnu terapiju. Preuzeto s dopuštenjem autora: izv. prof. dr. sc. Vlaho Brailo

2.2. Kontraindikacije

Ne postoje apsolutne kontraindikacije za biopsiju, međutim postoje neke relativne. Normalne anatomske i rasne varijacije, npr. fiziološke pigmentacije, leukoedem, lineu albu, koštane egzostoze (toruse) (slika 2.) koje pacijenti imaju cijeli život nema potrebe biopsirati.

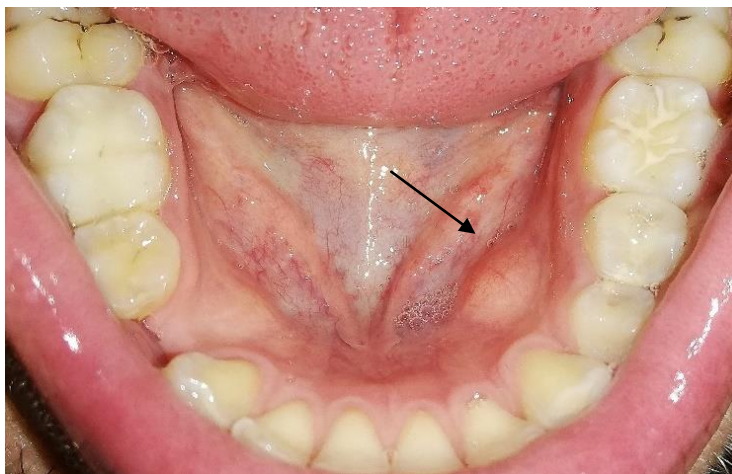
Veći oprez treba uložiti kad se lezije nalaze blizu vitalnih krvnih, živčanih ili izvodnih struktura, te lezija koje se nalaze na kirurški teško dostupnim mjestima (npr. dno usne šupljine zbog pristupa, otežane hemostaze i opasnosti od oštećenja submandibularnog izvodnog kanala) (5). Visukoestetske regije (npr. granica vermilion na usni) također je uputno prepustiti specijalistu kako bi ožiljak kasnije bio što manji (4).

U relativne kontraindikacije ubrajamo i pacijente koji su teškog općeg stanja, pacijenti koji imaju problem sa zgrušavanjem krvi ili su na antikoagulantnoj terapiji, te pacijenti koji su u razdoblju neposredno prije ili poslije radioterapije i terapije bisfosfonatima (5). Vrlo često potrebno je i medicinsko odobrenje kod pacijenata s nereguliranim sistemskim bolestima, primjerice koronarnim bolestima, bubrežnim i jetrenim poremećajima, raznim endokrinopatijama i imunokompromitirajućim stanjima (4).

Kod lezija uzrokovanih lokalnim iritansima, koje reagiraju na primjenu lokalne terapije i uklanjanje iritansa kao i kod upalnih lezija tipa perikoronitis, gingivitis i parodontni apsces, ne postoji potreba za biopsijom (12).

Treba pristupati oprezno lezijama koje ukazuju na vaskularno porijeklo; crvene, plave i ljubičaste boje koje blijede ili pulsiraju na palpaciju, zbog mogućeg jakog krvarenja koje može popratiti biopsiju takvih lezija (4).

Kontraindikaciju može predstavljati i nesigurnost kliničara u izvođenju kirurškog zahvata ili izlaganja potencijalno loših rezultata biopsije pacijentu.



Slika 2. Torus mandibularis.

2.3. Građa oralne sluznice

Osim poznavanja tehnike izvođenja biopsije, vrlo je važno poznavati i građu oralne sluznice. Oralna sluznica sastoji se od višeslojnog pločastog epitela, koriija i submukoze.

Građa epitela prilagođena je funkciji te pravilnim procesima epitelizacije, keratinizacije i deskvamacije pruža zaštitu od vanjskih agenasa. Gledajući iz usta prema submukozi, oralni se epitel sastoji od četiri sloja:

- a) stratum corneum (rožnati sloj),
- b) stratum granulosum (zrnati sloj),
- c) stratum spinosum (trnasti sloj) i
- d) stratum germinativum (bazalni sloj).

Navedeni se slojevi razlikuju u svojoj građi; obliku stanica, broju redova stanica i funkciji koju pojedini sloj ima. Stanice epitela nazivaju se keratinociti, a uz njih postoje i nekeratinociti; melanociti, Langerhansove stanice, monociti, makrofagi, limfociti i Merkelove stanice. Nekeratinociti čine 10 posto stanične populacije i odgovorni su za produkciju melanina, imunološku reaktivnost oralne sluznice te primanje podražaja za dodir i pritisak.

Boju sluznice određuju prokrvljenost i debljina kornealnog sloja. Sluznica usana ima tanki kornealni sloj i izražen kapilarni sustav pa je zbog toga crvena, dok je ostala sluznica ružičaste boje različitog intenziteta, ovisno o debljini kornealnog sloja.

Korij i submukoza zajedno čine vezivno tkivo oralne sluznice. Korij je bazalnom membranom povezan s epitelom, to mu daje valovitu strukturu koja povećava površinu epitelno-vezivne veze i daje čvrstoću sluznici. U donjem dijelu korija nalaze se rahlo vezivno tkivo, krvne žile i živci, žlijezde slinovnice i mišićje. Submukozu također čini vezivno tkivo i mišićje, krvne i limfne žile i živci.

Prema funkciji oralnu sluznicu dijelimo na oblažuću, žvačnu i visoko specijaliziranu. One se razlikuju po debljini, keratinizaciji, veličini papilarnog sloja veziva i pomičnosti.

Žvačna ili mastikatorna sluznica, te sluznica gingive i tvrdog nepca područja su koja podnose povećane pritiske. Ona ima debeo keratinski sloj i čvrstu laminu propriju.

Oblažuća sluznica najzastupljenija je u usnoj šupljini; čini sluznicu usana, predvorja, obraza, donje strane jezika, dna usta, alveolarnu pomičnu sluznicu i meko nepce. Keratinski je sloj vrlo tanak ili potpuno izostaje, a lamina proprija elastična, pa je zbog toga mogućnost resorpcije tvari s takve sluznice veća.

Visoko specijalizirana sluznica je sluznica dorzuma jezika. Ona ima osjetnu funkciju koja štiti organizam od unosa štetne hrane, okusne papile koje prenose informacije o okusu, dodiru, boli, temperaturi i kvaliteti unesenih tvari (1).

Na oralnoj sluznici tijekom kliničkog pregleda moramo razlikovati zdravu od patološki promijenjene sluznice. Postoje lezije oralne sluznice koje nam same po sebi daju podatke o bolesti samo putem anamneze i kliničkog pregleda. Međutim kod nekih je potrebna histopatološka dijagnostika da bismo potvrdili pretpostavljenu dijagnozu (2).

Tada se oslanjamo na morfološke kriterije promijenjene sluznice, odnosno pojavu makroskopskih (eflorescencije) i mikroskopskih promjena. Eflorescencije se od normalne okolne sluznice razlikuju po boji, promjeni površine i obliku. Isti oblici eflorescencija mogu se javljati kod različitih bolesti, ali po svom izgledu, lokalizaciji, konzistenciji, solitarnom ili multiplom javljanju, omogućavaju nam razlikovanje i diferencijalnu dijagnostiku oralnih bolesti i njihovo pravilno liječenje.

Makroskopske promjene možemo razvrstati u tri skupine:

1. u razini sluznice,
2. iznad razine sluznice,
3. ispod razine sluznice.

U razini sluznice javlja se makula, ograničena promjena boje oralne sluznice blijedocrvene, plave, bijele i sivkastosmeđe boje. Može biti odraz povećane (upala) i smanjene (anemija,

ishemija) opskrbe krvi, krvarenja (hematom), hiperkeratoze (leukoplakija), odlaganja stranih čestica (tetoaža) ili pigmenata (pigmentacija).

Iznad razine sluznice mogu se pojaviti papule, vezikule, bule, pustule, plakovi i skvame, nodusi, apsces i flegmona. Papula može biti posljedica upalnih i drugih procesa, veličine je do 2 milimetra ograničena, u boji ostale sluznice, crvene ili bijele boje.

Vezikula je mjehurić veličine 1 do 3 milimetra, ispunjen seroznim ili hemoragičnim sadržajem.

I papule i vezikule mogu se pojavljivati solitarno ili multiplo, a odraz su patoloških procesa u različitim slojevima sluznice (epitelu ili vezivu) zbog čega se razlikuju u konzistenciji i vremenu zadržavanja na sluznici prije pucanja pokrova.

Bula ili mjehur veća je od 3 milimetra u promjeru, može doseći i nekoliko centimetara. Pojavljuje se također u različitim slojevima oralne sluznice. Ukoliko je sadržaj vezikule ili bule gnojan, tu eflorescenciju nazivamo pustula.

Plak predstavlja patološku promjenu tkiva uzdignute ravne površine crvene ili bijele boje.

Skvama (ljuska) odraz je pojačane keratinizacije koja se manifestira kao ekfolijacija ili deskvamacija, odvajanjem tankih ljusaka s površine kože.

Nodus ili čvor nastaje promjenama u vezivu, kosti ili je odraz bujanja različitih tkiva.

Kod gnojnih upala razlikujemo apsces, uzdignuće sluznice zbog ograničene gnojne upale te flegmonu koja predstavlja difuznu gnojnu upalu.

Ispod razine sluznice javljaju se erozije, ulkusi, fisure, ragade i ožiljci.

Erozija je defekt oralne sluznice čije se dno nalazi u razini epitela pa zarasta bez ožiljka, a izrazito je bolna zbog eksponiranih živčanih okončina. Kada se defekt oralne sluznice proteže dublje, u vezivno tkivo, govorimo o ulkusu koji tada cijeli ožiljkom.

Fisura i ragada također se razlikuju u dubini zahvaćanja; fisura je bolna pukotina u razini epitela oralne sluznice koja sporo cijeli, a ragada se proteže kroz cijelu oralnu sluznicu i vezivno tkivo.

Ožiljak ili cicatrix nastaje kao posljedica cijeljenja rana oralne sluznice, a izgled ovisi o dubini rane i dužini patoloških procesa. Plitke površinske ulceracije cijele uz promjenu boje oralne sluznice (hipo- ili hiperpigmentacije) koja nakon nekoliko tjedana nestaje. Takvi ulkusi, čije dno seže u papilarno ili rahlo vezivno tkivo, cijele ožiljkom koji je prolazan. Duboke ulceracije cijele fibroznim ili kolagenskim vezivom koje formira ožiljak u razini sluznice ili iznad nje, rijetko ispod, i on je trajan.

Uz makroskopske promjene koje su vidljive kliničkim pregledom sluznice, važno nam je poznavati i mikroskopske promjene u oralnoj sluznici. U mikroskopske promjene ubrajamo:

1. hiperkeratozu,
2. diskeratozu,
3. akantozu,
4. hiperplaziju,
5. hipertrofiju,
6. atrofiju,
7. nekrozu.

Hiperkeratoza je odebljanje kornealnog sloja zbog povećanja broja keratiniziranih slojeva, odnosno povećanja broja orožnjenih stanica bez jezgara. Kada se u odebljalom kornealnom sloju nalaze stanice s jezgrom, riječ je o hiperparakeratozi. Kod obje promjene ostali slojevi oralne sluznice nisu zahvaćeni.

Kada proces pojačane keratinizacije počinje od bazalnog sloja govorimo o diskeratozi. Zbog pojačane mitotičke aktivnosti stanica bazalnog sloja, povećava se broj stanica u diobi, javljaju se atipične hiperkromatske ili piknotske jezgre i dolazi do promjena stanične polarosti. Tada se javljaju poremećaji procesa sazrijevanja stanica, gubitak slojevitosti epitela, rano odlaganje keratohijalina i hiperkeratoza.

Odebljanje spinoznog sloja epitela nastalo zbog razmicanja dezmosomalnih mostića stanica tog sloja nazivamo akantozu. Ona prethodi akantolizi, pucanju intercelularnih produljaka spinoznog sloja i nakupljanju tekućine u nastalim prostorima epitela. Ako se nakupljanje tkivne tekućine između stanica događa u svim slojevima i nastaje intercelularni edem riječ je o spongiozi.

Hiperplazija je pojam koji označava povećanje broja stanica, dok hipertrofija označava odebljanje tkiva zbog povećanja međustanične supstancije. Smanjeni pak broj stanica i stanjenje oralne sluznice nazivamo atrofija.

Nekroza je proces ireverzibilnog propadanja stanica epitela, koje završava pojavom erozija ili ulceracija. Proces zarastanja epitela nazivamo epitelizacijom, tada epitelne stanice s rubova ili dna diskontinuiteta migriraju prema središtu i međusobno se spajaju (1).

Tablica 1. Podjela mikroskopskih i makroskopskih promjena na oralnoj sluznici

MAKROSKOPSKE PROMJENE	ODNOS SA SLUZNICOM	EFLORESCENCIJE
	U RAZINI	makula
	ISPOD RAZINE	erozija, ulkus, fisura, ragada i ožiljak
	IZNAD RAZINE	papula, vezikula, bula, pustula, plak i skvama, nodus, apsces i flegmona
MIKROSKOPSKE PROMJENE	hiperkeratoza, diskeratoza, akantoza, hiperplazija, hipertrofija, atrofija, nekroza	

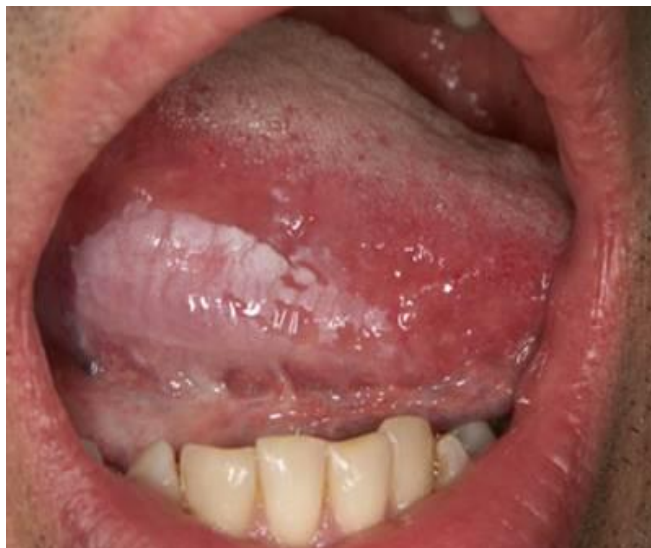2.4. Tipovi biopsije

Pojam biopsije uveo je Ernst Henry, francuski dermatolog 1879.godine (6).

Franklin i Jones ustanovili su da su adekvatna i odgovarajuća količina tkiva neophodne za precizno ispitivanje, dijagnozu i naposljetku liječenje (7).

Po Pohnu i suradnicima odgovarajuća biopsija mora sadržavati tkivo koje je reprezentativni dio promjene (8). Reprezentativni uzorak nam određuju tri glavna faktora; odabir mjesta biopsije, tipa biopsije te odgovarajuća debljina uzorka. Biopsijski uzorak ne mora nužno biti velik, no važno je da imamo dovoljno tkiva za procjenu, da se uzorak ne izgubi ili postane iskrivljen tijekom obrade. Debljina uzorka varira između pojedinih lezija, a ovisi o debljini i lokaciji promjene (3).

Također, korisno je uz uzorak proslijediti patologu i precizne i relevantne kliničke opise lezije koji mogu doprinijeti postavljanju dijagnoze; prikupljanje i dokumentiranje podataka o trajanju, simptomima i promjenama u izgledu, događajima koji su prethodili pojavi promjena te dotad poduzetim dijagnostičkim i terapijskim mjerama. Lokalizacija, veličina, boja, konzistencija ili tekstura lezije mogu se popratiti fotografijama (slika 3.) (4).



Slika 3. Leukoplakija na lateralnoj strani jezika. Preuzeto s dopuštenjem autora: izv. prof. dr. sc. Vlaho Brailo

Ciljevi biopsije:

1. definirati leziju na temelju njezinog histopatološkog aspekta
2. utvrditi prognozu malignih i premalignih lezija
3. olakšati odabir specifičnog liječenja
4. doprinijeti procjeni učinkovitosti liječenja
5. služiti kao dokument medicinsko-pravne vrijednosti (9).

Biopsije možemo podijeliti u više skupina. S obzirom na karakteristike lezije razlikujemo direktnu i indirektnu biopsiju. Direktna biopsija izvodi se kad je lezija na oralnoj sluznici lako dostupna kirurškom pristupu i jednostavno ju je ukloniti s površine sluznice. Indirektna biopsija podrazumijeva da je lezija prekrivena naizgled normalnom zdravom oralnom sluznicom.

Biopsiju možemo napraviti preoperativno da bismo odredili konačno liječenje, za vrijeme operacije (da bismo prilagodili opsežnost uklanjanja lezije i smještaj rubova u okolnom tkivu) ili nakon operacije s ciljem provjere učinkovitosti liječenja (9).

Biopsije možemo razvrstati u 10 tipova:

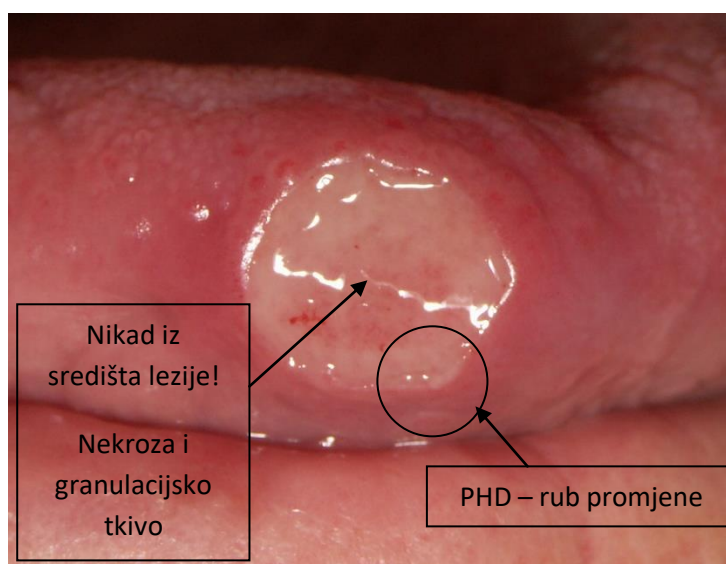
1. incizijska (probatorna)
2. ekscizijska
3. eksplorativna
4. punch biopsija

5. kiretažna biopsija
6. injekcijska citologija (FNAC)
7. eksfolijativna citologija
8. biopsija uklanjanja tankom iglom (FNCB)
9. biopsija struganjem
10. laserske i elektrokirurške tehnike (11).

2.4.1. Incizijska biopsija

Incizijska biopsija podrazumijeva uzimanje najreprezentativnijeg dijela lezije i okolnog tkiva s ciljem postavljanja definitivne dijagnoze. Indicirana je za velike lezije (veće od 1 cm u promjeru) koje je teško u cijelosti odstraniti, lezije koje su nehomogene i proširene na različite dijelove sluznice te lezije kod kojih se sumnja na malignost (13).

Točnost je rezultata incizijske biopsije relativna, upravo zbog toga što je patologu za analizu dostupan samo manji dio lezije koji smo odabrali. Uvijek moramo težiti tome da za uzorak odaberemo dio lezije koji je najznačajnije promijenjen (pri tome izbjegavamo središnji nekrotični dio jer nam ne daje relevantne informacije) te da se na periferiji lezije osigura prisutnost zdravog tkiva, no ne na uštrb smanjenja promijenjenog tkiva jer se tad dovodi u pitanje točnost dijagnoze (slika 4.) (5,8).



Slika 4. Prikaz mjesta uzimanja uzorka. Preuzeto s dopuštenjem autora: izv. prof. dr. sc.

Vlaho Brailo

Uvijek je bolje uzeti dubok i uzak, nego širok i plitak uzorak za biopsiju jer se površinske promjene mogu jako razlikovati od onih u dubini (5). Postupak uzimanja biopsije podrazumijeva eliptična ili klinasta incizija čiji je omjer dužine i širine 3:1. Takva incizija olakšava primarno zatvaranje rane i smanjuje mogućnost dehiscijencije rane. Skalpelom veličine 15 napravi se rez odozdo prema gore kako nam krvarenje nebi smanjilo vidljivost kirurškog polja. Prednji se dio uzorka odigne pincetom, a baza prereže (4). Bez obzira radimo li eliptičnu ili klinastu inciziju, treba osigurati barem 2 do 3 milimetra zdravog ruba, a kod pigmentiranih, vaskularnih i brzorastućih lezija ostavlja se 5 milimetara (5).

2.4.2. Ekscizijska biopsija

Ekscizijska biopsija je kompletno kirurško odstranjivanje lezije u dijagnostičke, funkcionalne i estetske svrhe. Ovo je postupak izbora kad veličina (lezije manje od 1 centimetra u promjeru) i lokalizacija lezije dozvoljavaju potpuno uklanjanje i lezije i 2 do 3 milimetra rubova okolnog zdravog tkiva. Za ekscizijsku biopsiju odlučujemo se kod benignih, malih peteljkastih egzofitičnih lezija, te pigmentnih i malih vaskularnih lezija koje se nalaze na lako dostupnim mjestima (6,14). Uokolo lezije radi se eliptičan rez, s oštricom usmjerenom prema centru lezije čime se dobiva najdeblji dio uzorka ispod centra lezije, a oblik omogućava lakše primarno zatvaranje rane (4).

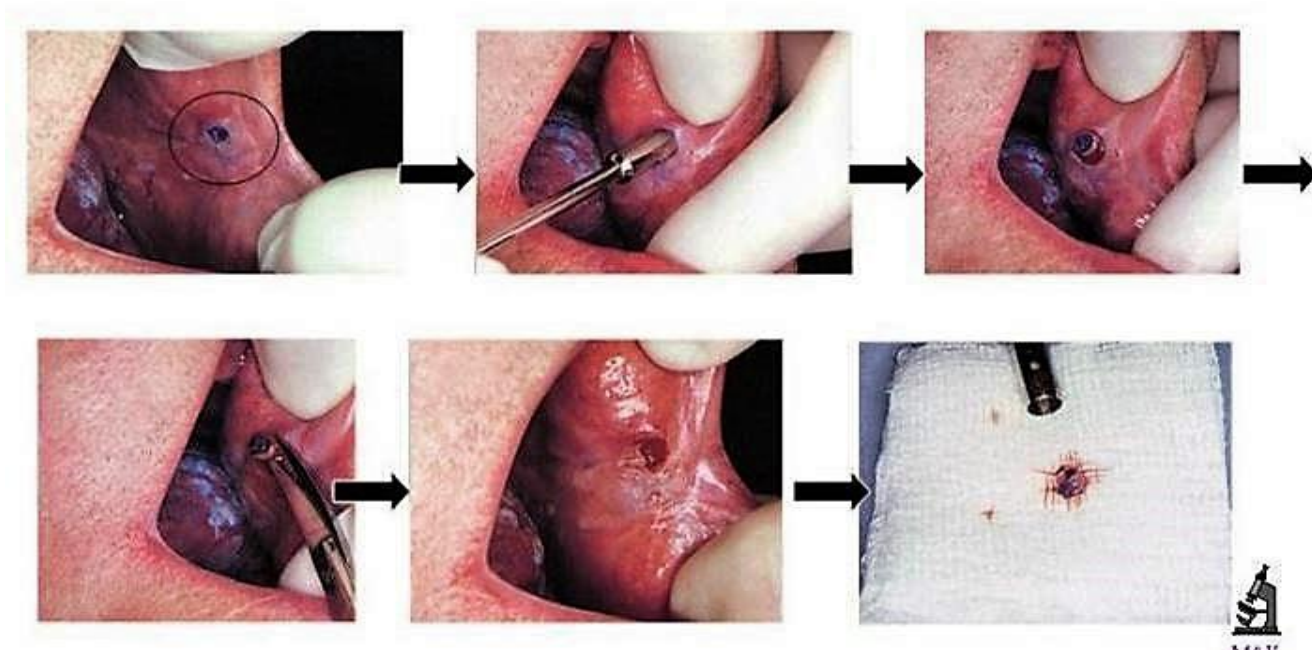
2.4.3. Eksplorativna biopsija

Ovaj tip biopsije radi se kad lezija nije u cijelosti dostupna kliničkom pregledu. U tom slučaju se odstranjuju svi dijelovi tkiva koji su eksponirani, npr. kod intrakoštanih lezija maksile i mandibule (5).

2.4.4. Punch biopsija

Punch biopsija vrsta je incizijske biopsije, međutim s njom se mogu odstraniti i male tvorbe u cijelosti. Ime je dobila po posebnom kirurškom instrumentu kojim se biopsija uzima; uzorak se izrezuje upotrebom posebnih okruglih instrumenata koji izrezuju cilindar tkiva točno određenog promjera (2 do 8 milimetara). Punch uklanja male segmente tkiva s nepristupačne lezije ili velike lezije kod koje je ekscizija kontraindicirana. Međutim treba imati na umu da

se zbog načina uzimanja bioptata često u uzorku mogu naći deformacije (4). Punch biopsija najpogodnija je za lateralne strane jezika i obraznu sluznicu, zbog toga što se leziji mora pristupiti okomito, a zatim rotirati punch prema dolje dok se ne dosegne subkutano masno tkivo. Nakon toga peteljka uzorka se pri dnu odreže zakrivljenim škarama (slika 4.). Rubove rane je kasnije teže približiti i zašiti budući da nakon biopsije ostaje kružna rana (slika 5.) (15). Punch se ne koristi za vezikobulozne bolesti jer kretnje koje se rade uzimajući uzorak odvajaju epitel, i na taj se način gubi odnos između epitela i vezivnog tkiva koji je nužan za raspoznavanje takvih lezija (4).



Slika 5. Postupak uzimanja punch biopsije. Preuzeto s dopuštenjem autora: izv. prof. dr. sc. Vlaho Brailo

2.4.5. Kiretažna biopsija

Ovaj tip biopsije koristi se kod koštanih lezija i vrlo krhke stanične lezije gdje je potrebna samo mala količina površinskog materijala za evaluaciju. Iznimno mali uzorci se centrifugiraju, stavljaju u agar koji služi kao medij i promatraju se presjeci. Služi za dijagnostiku aktiničnih keratoza, karcinoma pločastih i bazalnih stanica, a nema primjenu kod upalnih i pigmentnih lezija (5).

2.4.6. Aspiracijska biopsija tankom iglom (FNAC)

Aspiracijska biopsija tankom iglom koristi se za nedostupne ili duboko smještene lezije koje nije moguće podvrgnuti incizijskoj ili punch biopsiji. Koristi se za dijagnostiku promjena smještenih u limfnim čvorovima, štitnjači te za cistične promjene u čeljusti (5).

2.4.7. Eksfolijativna citologija

Eksfolijativna citologija podrazumijeva proučavanje uzoraka tkiva pod mikroskopom nakon odgovarajućeg bojenja. Ova tehnika koristi se u dijagnostici herpes simplexa i herpes zostera, pemfigus vulgarisa, pemfigoida, karcinoma pločastih stanica, aftoznih ulceracija i kandidijaze. Postupak započinje otklanjanjem debrisa i mucina s površine lezije i zatim nježnim struganjem površine nekoliko puta metalnom ili navlaženom drvenom špatulom. Tako nakupljen sastrugan materijal jednakomjerno se prenosi na mikroskopsko stakalce i fiksira 95 postotnim alkoholom. Predmetno stakalce suši se na zraku i zatim boji po Papanicolaou metodi. Na takvim uzorcima moguće je raditi i imunohistokemijska ispitivanja. Ovakav pristup moguć je zbog toga što su neoplastične stanice slabije vezane nego normalne stanice i odvajaju se na površinu lezije. Prednost eksfolijativne citologije je u tome što nije potrebna primjena anestezije, brz je i jednostavan postupak bez krvarenja. Eksfolijativna citologija daje dobre rezultate kod akantolitičkih i virusom zaraženih stanica te kandidijalnih hifa, no u dijagnostici karcinoma je nepouzdana zbog velikog broja lažno negativnih nalaza (16).

2.4.8. Biopsija uklanjanja tankom iglom (FNAB)

Za postupak se koriste hipodermičke igle veličine 12 ili 16 da bi se skupio uzorak tkiva za analizu rutinskim histološkim metodama. Prednost je jednostavnost zahvata, pristup tkivima koja su nedostupna, brzo zarastanje te minimalan rizik za infekciju. Dobro je prihvaćena od strane pacijenata koji su već imali veće operacije glave i vrata. Prednosti ima i pred injekcijskom (FNA) biopsijom jer patolozi lakše interpretiraju rezultate ove tehnike. Mane ove tehnike su lažno negativni nalazi i mogućnost diseminacije tumora.

Tehnika se može primjenjivati kao inicijalna pretraga kod izoliranih asimptomatskih otoka na vratu, kod otoka žlijezda slinovnica ili preoperativnog definiranja u slučaju pleomorfnog adenoma ili malignog tumora žlijezda slinovnica. Glavna klinička indikacija ipak je u razlikovanju između reaktivnih promjena ili ponovnoj zloćudnosti (15).

2.4.9. Biopsija struganjem

Kod pojedinih uzdignutih lezija biopsija se može izvršiti i oštricom skalpela ili dvostrukom oštricom britvice, pri čemu se lezija reže s okolnom kožom. Prilikom uzimanja uzorka ne smije se pretjerano natezati koža jer to može rezultirati pojavom trajnog uleknuća tkiva na mjestu biopsije. Dobiveni uzorci nisu tako duboki pa rana često zarasta manje očitim kozmetičkim defektima. Takva je biopsija indicirana kod benignih egzofitičnih i površinskih upalnih lezija, a kontraindicirana kod sumnje na melanom (5).

2.4.10. Laserske i elektrokirurške tehnike

Glavni nedostatak i potreban oprez kod laserske i elektrokirurške tehnike je u tome što one produciraju termalne artefakte koji mogu utjecati na histološku interpretaciju. Iz tog razloga ne bi se trebale upotrebljavati u biopsiji lezija kod kojih nam je bitan marginalni rub. Laser ima prednost pred biopsijom skalpelom na mjestima gdje je teško postići zatvaranje rane, pruža dobru hemostazu i smanjuje postoperativnu nelagodu. Laser producira zonu termalne koagulacije manju od elektrokirurške metode, no ipak treba osigurati 0,5 milimetra između reza i reprezentativnog uzorka za analizu (4).

2.5. Specifičnosti s obzirom na lokalizaciju lezije

Usnu šupljinu možemo podijeliti u šest cjelina koje se razlikuju po anatomskim posebnostima, mogućnosti pristupa i primjeni različitih tehnika biopsije (17).

2.5.1. Usne

Indikacije za biopsiju usana najčešće uključuju diferencijalnu dijagnostiku čvorova i ulkusa praćenih lezijama na sluznici. Za malene benigne dobro ograničene lezije na usnama indicirana je ekscizijska biopsija. Zbog planiranja kirurškog zahvata, usna je podijeljena na tri segmenta: kožni dio, vermilion i dio koji prelazi u sluznicu. Budući da usne imaju veliku ulogu u estetici lica, važno je unaprijed isplanirati rezove kako bi se minimalizirala ili potpuno izbjegla mogućnost narušavanja izgleda usana.

2.5.1.1. Kožni dio usana

Za lezije koje su potpuno ograničene na kožni dio usana treba isplanirati rezove koji će biti eliptični i pratiti prirodne nabore lica paralelno ili kao produžetak bora, budući da će to smanjiti vidljivost ožiljkastog tkiva nakon cijeljenja. Poštuje se opće pravilo da omjer dužine i širine uzorka mora biti 3:1 kako bi se osiguralo zatvaranje bez naprezanja rane. Na područjima gdje se koža može lako odvojiti možemo smanjiti inciziju da bi minimalizirali ožiljak. Koža se šiva koncem 5-0 iglom trokutastog presjeka.

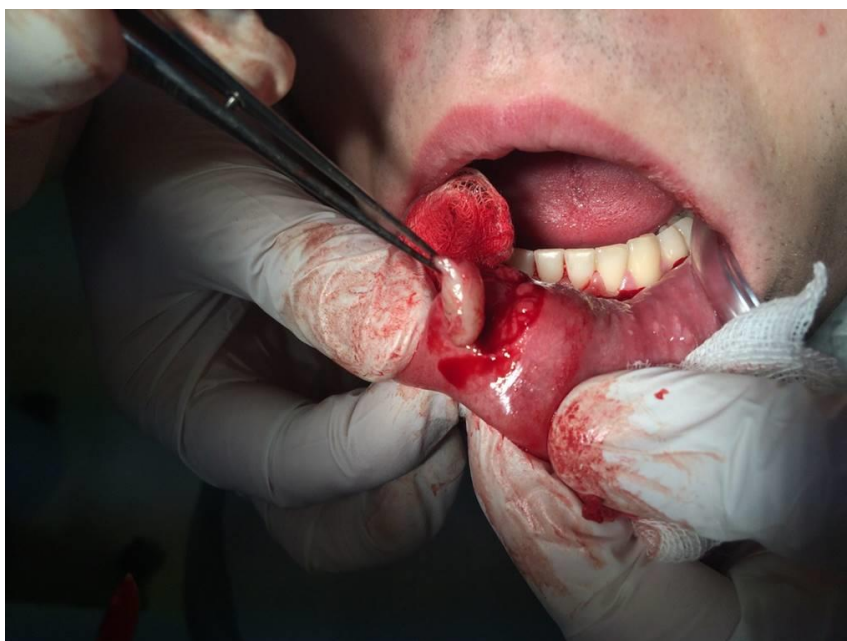2.5.1.2. Vermilion

Ukoliko se ekscidira tvorba s vermilionu treba pripaziti da se ne reducira zadebljanje vermilionu, a to se postiže vertikalnim incizijama. Klinaste resekcije koriste se za odstranjivanje benignih tvorbi pri čemu dužina iznosi jednu i pol širinu reza. Usmjerenje klinaste ekscizije može biti prema koži ili sluznici, ovisno gdje se tvorba nalazi. Estetika može biti očuvana primarnim zatvaranjem i kod uklanjanja do jedne trećine usne. Prilikom šivanja posebnu pozornost treba usmjeriti na rekonstrukciju granice vermilionu, i zbog toga prvi šav koji postavljamo ide upravo na to mjesto. Drugi se šav postavlja na prijelaz vermilionu u sluznicu, mokro-suhu liniju gdje se vidi promjena boje.

2.5.1.3. Sluznica usana

Male se lezije ekscidiraju koristeći eliptične incizije kojima je dulja os okomita na vermilion. Veće lezije ekscidiraju se horizontalnim incizijama i prate omjer 3:1. U ovom području prolaze grane mentalnog živca i često se vide unutar mišića nedaleko od površine obrazne sluznice. Ako se ekscidiraju mali čvorovi treba očuvati ta vlakna. Međutim njihovo očuvanje nebi trebalo kompromitirati uklanjanje patoloških tvorbi, budući da se vlakna živaca mogu regenerirati (17).

Incizijska biopsija usana indicirana je kod velikih lezija koje će zahtijevati opsežnu rekonstrukciju nakon uklanjanja, difuznih lezija i ulceracija kod kojih sumnjamo na zloćudnost. Kod svih lezija bitna je detaljna inspekcija nakon čega se odlučuje o lokalizaciji koja najbolje opisuje patologiju, pri čemu je uzorak promijenjenog tkiva veličine 5 x 5 milimetara. Kod sumnje na karcinom pločastih stanica, ranu poslije biopsije ne šivamo, osim ako je potrebno zaustaviti krvarenje (17).



Slika 6. Uklanjanje mukokele s donje usne. Preuzeto s dopuštenjem autora: doc.dr.sc. Božana Lončar Brzak

2.5.2. Obrazna sluznica

Indikacije za biopsiju obrazne sluznice su lezije praćene čvorovima i ulceracijama. Ovisno o veličini lezije, pristupamo ekscizijskoj ili incizijskoj biopsiji. Incizijskom biopsijom uzimamo uzorke tkiva velikih promjena i to s više mjesta ako lezija pokazuje različita klinička obilježja.

Postupak ekscizijske biopsije razlikuje se ovisno o dubini smještaja, veličini tvorbe i o tome nalazi li se lezija ispred ili iza otvora Stenonovog duktusa.

Za lezije koje su smještene anteriorno u odnosu na izvodni kanal radi se vertikalna incizija zbog toga što se rana u zatvorenim ustima opusti, a kod otvorenih usta ponovno rastegne na veličinu kao kod šivanja. Horizontalne incizije bi u tom području pri otvaranju usta uzrokovale otvaranje i dehiscijenciju rane. U razini ili posteriorno od Stenonovog duktusa radimo horizontalne eliptične ekscizije da bi izbjegli mogućnost oštećenja izvodnog kanala parotide. Vertikalna incizija u području trećih molara izvan okuzalne ravnine uzrokovala bi izlaganje i spuštanje masnog tkiva obraza u kirurško polje, što bi narušilo i vidljivost i mogućnost biopsije (17).

2.5.3. Jezik

Jezik možemo podijeliti na dva dijela s obzirom na sigurnost izvođenja biopsije. Lateralne strane jezika i dorzum relativno su jednostavna mjesta za uzimanje uzorka za biopsiju. Ventralna strana jezika prekrivena je brojnim podjezičnim venama koje se mogu ozlijediti tijekom biopsije stoga kirurg mora biti spreman kontrolirati krvarenje.

Prije pristupa samoj eksciziji, jezik se anestetizira i prošije kroz dorzalnu površinu u srednjoj trećini između središnjeg sulkusa i lateralnih strana jezika, do ventralne strane i natrag na dorzalnu stranu. Ova vrsta retrakcije služi za povlačenje jezika i kontrolu malih krvarenja. Ipak, postoji opasnost od ozlijede vena na ventralnoj površini jezika ovom metodom. Jednostavnija i sigurnija metoda je prošiti jezik u anteriornoj trećini.

Ekscizijska biopsija vrši se na dorzumu i lateralnim stranama jezika, dok se za duboke velike lezije i lezije kod kojih sumnjamo na zloćudnost radi incizijska biopsija (17).

2.5.4. Nepce

Najčešće promjene koje se javljaju na nepcu a šalju se na biopsiju su hiperkeratoze, benigne otekline te rjeđe ulkusi i čvorovi. Nepce ima dva anatomski različita dijela; stražnja trećina je meka, pomična, mišićna i završava uvulom; prednje dvije trećine nepca čini nepokretno, koštano i žljezdano tvrdo nepce. Biopsija mekog nepca izvodi se pod općom anestezijom uz endotrahealnu intubaciju. Razloga za to je više: anksioznost pacijenta, refleks na povraćanje, potreba za korištenjem Dingmanovog retraktora i moguće krvarenje u nazofarinks.

Biopsija tvrdog nepca manji je oralnokirurški zahvat koji je ograničen samo velikim nepčanim krvnim žilama. Budući da u tom predjelu nepca postoji više morfološki različitih tkiva, patološke promjene mogu nastati iz svih tih struktura.

Ekscizijska biopsija na nepcu rezervirana je za lezije manje od 2 centimetra u promjeru koje su dobro ograničene od ostale sluznice. Uvijek se mora osigurati zdravi rub od 5 milimetara, a lezije koje su proširene do kosti moraju sadržavati i priležeci periost. Nastali defekt u tkivu na nepcu nije potrebno primarno zatvarati nego se u ranu za kontrolu krvarenja i cijeljenje mogu staviti fibrinske spužvice (Gelatamp). Za veće defekte može se preoperativno izraditi akrilatna udlaga koja će štititi mjesto biopsije od iritacije jezikom i olakšati hranjenje pacijentu. U tom slučaju nužno je da pacijent čisti splint dva do tri puta dnevno te dolazi na kontrole svaka tri dana kako bi kirurg mogao pratiti cijeljenje rane jer se zbog udlage zadržava eksudat uz otvorenu ranu, što može uzrokovati infekcije i pojačati ožiljkavanje.

Incizijska biopsija indicirana je za lezije veće od 2 x 2 centimetra, difuzne lezije koje izgledaju zloćudno ili one kod kojih kliničar nije siguran u dijagnozu. Pravokutan ili trokutast uzorak uzima se s mjesta koje najbolje predstavlja abnormalno tkivo.

Posebnosti se javljaju kod inkapsuliranih tumora žlijezda slinovnica. Biopsija se kod takvih promjena radi u centru lezije a ne na periferiji s ciljem očuvanja kapsule, kako se tumor ne bi proširio u susjedno tkivo (17).

2.5.5. Dno usne šupljine

Dno usne šupljine specifično je zbog važnih vitalnih struktura koje se tamo nalaze; izvodni kanal podčeljusne žlijezde (Warthonov duktus), lingvalni živac i sublingvalna arterija, a koje se ne smiju oštetiti za vrijeme biopsije. Zato je neophodno poznavati njihov točan položaj i odnose unutar dna usne šupljine.

Izvodni kanal podčeljusne žlijezde dolazi u područje dna usne šupljine u razini trećeg molara i to medijalno, blizu jezika. Započinje duboko u dnu usne šupljine prateći gornju površinu milohoidnog mišića. Uzdižući se, križa lingvalni živac i nastavlja se sprijeda na donjoj površini podjezične žlijezde. Od premolara prema naprijed submandibularni se kanal nalazi između baze jezika i alveolarnog grebena. Otvara se na sublingvalnoj karunkuli unutar nekoliko milimetara jezičnog frenuluma. Submandibularni kanal je relativno velika struktura koja se lako identificira ispod sluznice u podjezičnom prostoru. Ključno mjesto je razina premolara; posteriorno od nje kanal je duboko smješten i vjerojatnost oštećenja tijekom biopsije je minimalna. Anteriorno od premolara, budući da kanal dolazi površnije, povećava se i mogućnost zarezivanja, posebice kod biopsije sluznice anteriornog dijela dna usne šupljine. Iz tog razloga, prije biopsije, prethodi kanulacija izvodnog kanala koja će omogućiti kliničaru da tijekom postupka bude svjestan položaja kanala, i u slučaju zarezivanja omogućava trenutno popravljjanje. Ako se kanal zareže po duljini, potrebno je samo rubove sluznice prešiti preko kanala i rekanalizacija će se odviti bez daljnjih postupaka. Ako je došlo do potpunog presjecanja kanala nužna je anastomoza ili sijalodohoplastika.

Kanulacija se izvodi pomoću suznih sondi. Gazama se osuši dno usne šupljine i traži otvor izvodnog kanala pritiskajući podčeljusnu žlijezdu prema naprijed i prateći tok sline iz kanala. Prvo se stavlja sonda veličine 4/0, zatim 2/0 i sonda veličine 1/0 koja ostaje u kanalu za vrijeme biopsije.

Druga anatomska struktura na koju treba obratiti pozornost lingvalni je živac. On se spušta iz pterigomandibularnog prostora i u usnu šupljinu ulazi u blizini mandibularnog trećeg molara. Približavajući se prvim molarima živac je u neposrednoj blizini stražnje površine podjezične žlijezde. Živac potom skreće medijalno, prolazi ispod submandibularnog kanala i dijeli se u mnogobrojne grane koje ulaze u jezik.

Lingvalni živac najpovršnije je smješten u stražnjem dijelu usne šupljine. Do ozljeda živca dolazi u području trećih molara i zbog toga bi incizije za biopsiju tog područja trebale biti smještene medijalno i blizu jezika.

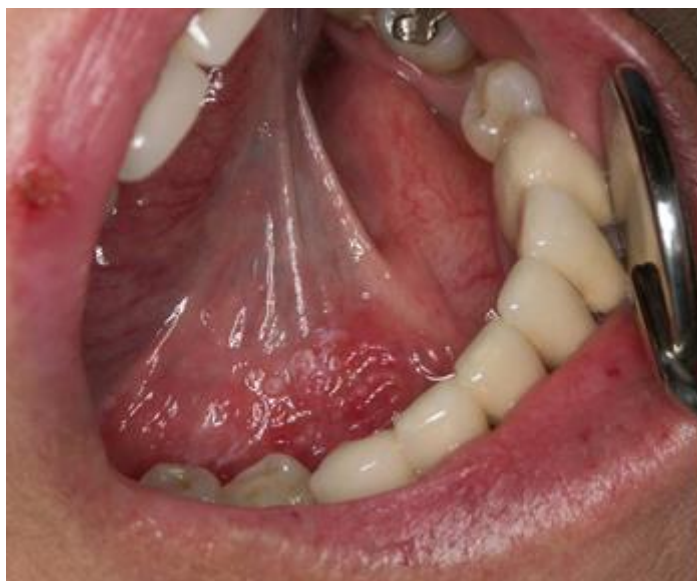Sublingvalna arterija grana je lingvalne arterije smještena na dnu usne šupljine, na bazi jezika, a medijalno od sublingvalne žlijezde i Wartonovog izvodnog kanala i treća je anatomska tvorba koja zahtjeva poseban oprez. U regiji između prvog molara i premolara ona je znatnog volumena i ozljeda arterije na tom mjestu može dovesti do krvarenja koje je ozbiljna komplikacija. U tom slučaju odmah treba pristupiti lokalnom stezanju arterije ako je moguće. Kompresija je često najuspješnija metoda kontrole krvarenja na ovom području; pritisak

izvršavamo stavljanjem gaza i bimanualnim pritiskanjem barem 3 do 5 minuta na mjesto ozljede. Ako pokušaji zaustavljanja krvarenja na mjestu ozljede ne uspiju, mora se nastaviti održavati pritisak i pacijenta hitno uputiti u bolnicu na podvezivanje lingvalne arterije.

Ponekad sublingvalna arterija može biti neznatna grana lingvalne arterije ili potpuno izostati. U takvim slučajevima nadomještaju je grane submentalne arterije, koja dolazi od arterije facijalis. Tada ligatura lingvalne arterije kod krvarenja neće imati učinka. Zbog toga je nekad uputno učiniti i angiografiju da bi se otkrilo porijeklo krvnih žila i krvarenja.

Ekscizijska biopsija ograničena je na male peteljkaste lezije ili crvene i bijele lezije na anteriornom dijelu dna usne šupljine. U središnjoj liniji incizije mogu biti vertikalno orijentirane između otvora Warthonovih duktusa ako su široko razdvojeni. Na svim ostalim lokalizacijama incizije moraju biti paralelne s tijelom mandibule kako bi se izbjeglo potpuno presjecanje vitalnih struktura.

Incizijska se biopsija koristi za hiperkeratotične i ulcerirane lezije, a kirurg sam odlučuje o dubini biopsije, pri čemu patologu mora osigurati adekvatnu količinu abnormalnog tkiva za mikroskopsku dijagnostiku (17).



Slika 7. Baršunasta promjena na dnu usne šupljine. Preuzeto s dopuštenjem autora: izv. prof. dr. sc. Vlaho Brailo

2.5.6. Kost

Ukoliko se šalju uzorci kosti na analizu najčešće se radi o radikularnim i odontogenim cistama, keratocistama, fibroosealnim lezijama, odontomima i ameloblastima. Prije

pristupanja biopsiji kosti potrebno je snimiti ortopantomogramsku sliku čeljusti. Važno je da imamo pregled cijele lezije zajedno sa odnosom prema anatomskim strukturama; zubima, nosnoj šupljini, maksilarnim sinusima i mandibularnom kanalu. Panoramska slika pruža dovoljno informacija za postavljanje radne dijagnoze, lokalizaciju lezije i planiranje biopsije. Ako se promjena u kosti proteže do bukalnog ili lingvalnog korteksa potrebna nam je okluzalna snimka, cone beam kompjuterizirana tomografija ili u rjeđim slučajevima MR snimka.

Promjene na rendgenskim snimkama možemo okarakterizirati kao radiolucetne ili radioopaktne. Radiolucencije koje su jasne periapikalne patologije ne treba biopsirati, za razliku od onih koje nisu povezane sa zubima i nismo sigurni u njihovo porijeklo. Male radiolucetne dobro ograničene lezije mogu se u cijelosti odstraniti postupkom koji je sličan cistektomiji. Velike radiolucencije i centralne granulomatozne lezije koje nisu povezane s periapikalnom patologijom prvo se moraju podvrgnuti biopsiji i mikroskopskoj analizi, a zatim odrediti točnu dijagnozu i definitivno liječenje. Posljedice otvaranja neočekivane vaskularne lezije veoma su ozbiljne i rezultirat će morbiditetom, pa je razborito sve radiolucencije čeljusti prvo aspirirati da bi se isključilo vaskularne lezije kao prvi korak u postavljanju radne dijagnoze.

Aspiracijska biopsija izvodi se iglom broj 16 sa špricom od 10 mililitara kojom penetriramo u radiolucenciju i negativnim tlakom izvlačimo sadržaj lezije. Ako ne uspijemo aspirirati radi se o čvrstoj masi, aspiracija zraka ide u prilog traumatskoj koštanoj cisti, žućkasta ili crvenkasta tekućina može biti od ciste ili ameloblastoma, tekućina s keratinskim zrnima specifična je za odontogene keratociste ili krv kod vaskularnih lezija.

Ako je kortikalna kost gusta i igla ne može penetrirati, napravi se rez, odigne mukoperiostalni režanj i svrdlom napravi otvor na korteksu kroz koji potom možemo aspirirati iglom.

Kod vaskularnih lezija s visokim pritiskom krv gotovo da sama ispunjava špricu, izrazito je crvene boje i to je razlikuje od crvenkaste tekućine koja se može dobiti aspiracijom nevaskularnih lezija kao rezultat traume prilikom prolaska igle kroz kost. Trljanjem takve tekućine pod prstima otkriva se njezina sluzasta tekstura, a ponovnom aspiracijom cistične lezije dobit ćemo neznatnu količinu tekućine, dok će se prava vaskularna lezija ponovno napuniti krvlju i dati podjednaki volumen aspirirane tekućine i po drugi put.

Biopsija kosti zahtjeva pripremu radnog polja ovisno o debljini kortikalne ploče. Ako nakon odizanja mukoperiostalnog režnja vidimo da je ona fenestrirana ili tanka, dovoljna nam je kireta kojom možemo odmaknuti stanjeni korteks da bi pristupili leziji. Ako je kost netaknuta

i debela potrebno je svrdlom napraviti pristupni otvor u kosti. Veličinu otvora određuje cilj biopsije; ako radimo ekscizijsku biopsiju otvor mora biti dovoljno velik da omogući uklanjanje lezije u cijelosti. Za incizijsku biopsiju dovoljan je i manji otvor za uzimanje zadovoljavajućeg uzorka.

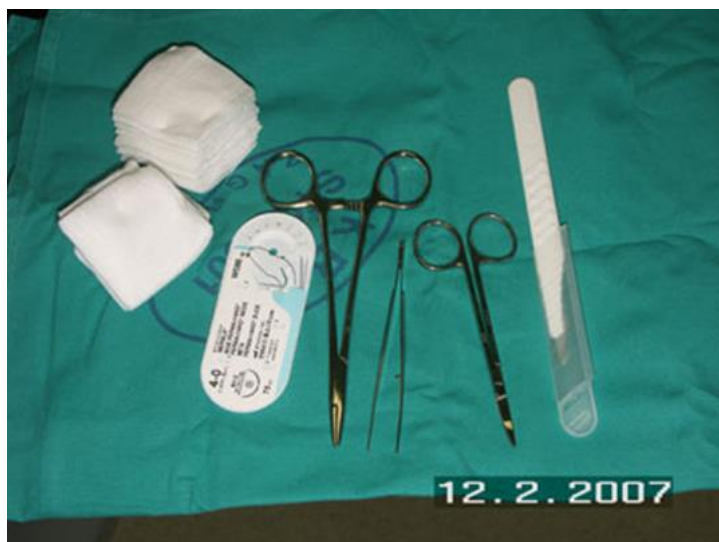Dobro ograničene radioopaktne lezije tipa odontom mogu se odstraniti u cijelosti putem ekscizijske biopsije. Okruglim svrdlom na visokim okretajima i uz obilno ispiranje vodom, napravi se otvor na kosti kroz koji se enukleira patološka tvorba.

Incizijskom biopsijom radioopaktne tvorbe uzima se netaknuti komad kosti odstranjen rotirajući svrdlom ili dljetom, veličine 7 do 10 milimetara x 7 do 10 milimetara. Budući da se uzorci kosti prvo moraju dekalificirati, na rezultate biopsije čeka se 10 do 14 dana (17).

2.6. Šest koraka biopsije

Osnovni instrumentarij za biopsiju obuhvaća kirurški skalpel i oštricu br. 15, kiruršku pincetu, injekciju s lokalnim anestetikom, retraktor, kirurški konac s okruglom iglom, iglodržać, škariće, hemostatske agense (npr. Gelatamp), sterilne gaze, bočicu za uzorke (sa 10 postotnim formalinom) (slika 8.).

Prije pristupanja biopsiji potreban je verbalni i pisani informirani pristanak pacijenta, pri čemu pacijenta moramo upoznati s postupkom, mogućim komplikacijama (nelagoda, oticanje, infekcija, krvarenje, prolazne ili trajne parestezije), pojavom reaktivnih lezija, ali i potrebom za ponovnom ekscizijom. Treba razmotriti estetsku komponentu kod biopsija na gingivalnoj estetskoj zoni i granici vermilion. Kod biopsija dna usne šupljine mora se ukazati na mogućnost oštećenja izvodnih kanala žlijezda (5).

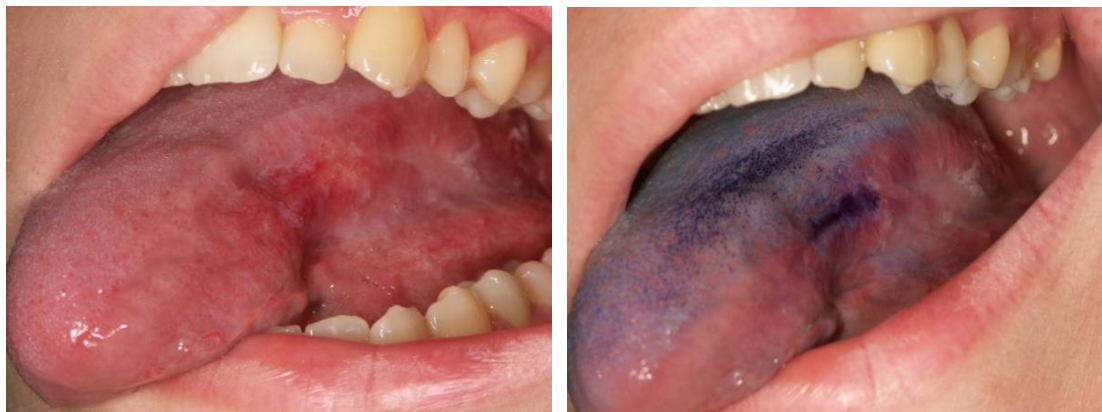

Slika 8. Instrumentarij za incizijsku biopsiju. Preuzeto s dopuštenjem autora: izv. prof. dr. sc. Vlaho Brailo

2.6.1. Odabir mjesta biopsije

Male lezije nastoje se u cijelosti ukloniti, a incizijska biopsija bira najreprezentativniji dio lezije čiji je promjer veći od 1 centimetra. Ako postoji ikakva sumnja na zloćudni karakter promjene, možemo se odlučiti na bojenje toluidinom. Toluidinska boja ima jak afinitet prema stanicama u diobi, veže se za nukleinske kiseline i boji jezgri sadržaj zloćudnih stanica ovisno o količini DNA i broju stanica. Koristi se u tri koraka; prvo se područje promjene premaže 1 postotnom otopinom octene kiseline tijekom 20 sekunda, zatim aplicira 1 postotno toluidinsko modriilo tijekom jedne minute i ponovno ispire octenom kiselinom. Svijetlo obojana sluznica nije značajna, a tamno plava obojena mjesta pokazuju značajne promjene i to su mjesta koja treba obuhvatiti biopsijom (slika 9.) (2).

Kod odabira mjesta biopsije valja obratiti pozornost na spomenute anatomske strukture koje se nalaze u usnoj šupljini. Treba pripaziti na živce, krvne žile i izvodne kanale žlijezda slinovnica kako ih ne bismo oštetili (6).



Slika 9. Bojanje suspektne lezije toluidinom. Preuzeto s dopuštenjem autora: doc. dr. sc. Ana Andabak Rogulj

2.6.2. Priprema kirurškog polja

Za dezinfekciju se koriste spojevi kvaternog amonijaka i 0.12 – 0.20 postotna klorheksidinska otopina. Antiseptici koji sadrže jod izbjegavaju se jer boje tkivo (12).

2.6.3. Anestezija

Obično se koristi 2 postotni lidokain s epinefrinom u omjeru 1:100 000 u količini od jedne ampule ili manje (1.8 mililitara). Lokalni anestetik infiltrira se duboko ili u područje oko mjesta biopsije (slika 10.). Intralezijska primjena anestetika izbjegava se jer može deformirati tkivo i uzrokovati pojavu artefakata. Može se koristiti blok anestezija područja s kojeg se uzima uzorak, ali se tad gubi hemostatska dobrobit epinefrina (4).

2.6.4. Incizija

Okolnu sluznicu treba odmaknuti retraktorima kako bi se zaštitila od ozljeda i kako bi se povećala preglednost kirurškog polja. Incizijska biopsija zahtjeva čiste definirane rezove kojima se formira oblik elipse ili klina i koji obuhvaća i leziju i zdrave rubove tkiva (slika 11.). Ako imamo više različitih lezija, treba uzeti i više uzoraka za biopsiju (12).

2.6.5. Rukovanje uzorkom tkiva

Uzorak se uzima nježno kirurškom pincetom udaljeno od mjesta primarnog interesa kako bi se izbjegli artefakti i stavlja u otopinu za fiksiranje (3). Uloga otopine je u očuvanju stanične strukture tkiva. Otopina se bira s obzirom na kasnije ispitivanje uzorka. Najbolji je 10 postotni formalin jer uzrokuje najmanje strukturalnih promjena u uzorku, a otopina pri tome mora biti volumenom 20 puta veća od uzorka. Može se koristiti i 70 postotni etanol. Uzorke se nikad ne smije stavljati u slanu i destiliranu vodu, izopropilni ili metilni alkohol, površinske dezinficijense, otopine lokalnih anestetika i vodice za ispiranje usta, budući da oni ne mogu adekvatno fiksirati tkivo (3).

Ako se uzorak šalje na imunoflorescenciju ili imunohistokemijsko bojenje on se ne fiksira već hitno prenosi u Michelovoj otopini na smrzavanje u laboratorij. Michelova otopina bazira se na vodi pa uzorak mora unutar 48 sati stići u laboratorij jer inače tkiva neće biti očuvana (4,12).

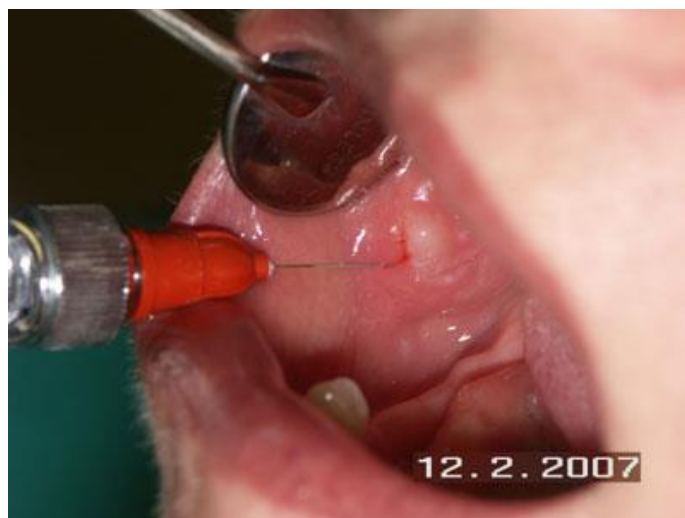Artefakti podrazumijevaju mehaničko oštećenje tkiva koje se manifestira drobljenjem, razdvajanjem i pojavom pseudocističnih formacija. Artefakti mogu nastati iz više razloga, primjerice prejakim pritiskanjem pincetom („crush artefacts“) ili utiskivanjem zubića kirurške pincete u tkivo. Administracijom anestetika preblizu leziji možemo uzrokovati pojavu bule ili edema i tako utjecati na interpretaciju uzorka (6). Uporabom lasera uništavaju se citološki detalji uokolo uzorka što znači da ih nikako ne smijemo koristiti ako su nam potrebne informacije s rubova uzorka. Tijekom transporta u hladnijim klimama može doći do smrzavanja uzorka tijekom slanja što također iskrivljuje histološku arhitekturu (18,19).

Ponekad je nužna orijentacija uzorka, npr. kod ekscizije displazije epitela visokog stupnja da bismo bili sigurni da smo je u cijelosti otklonili, rubovi se mogu označiti s par šavova. Kod uzimanja više uzoraka s različitih lokacija, važno je točno obilježiti svaki pojedini uzorak da bi ih se moglo razlikovati (3). Na spremnik se obavezno upisuju pacijentovo ime, datum rođenja, datum biopsije i mjesto uzimanja uzorka (6). Uz uzorak koji se šalje patologu prilažu se i relevantne kliničke informacije, podaci o pacijentu, medicinska anamneza, klinički izgled i lokalizacija lezije, upute o orijentaciji uzorka, radna dijagnoza (3). Ako je pacijent već bio podvrgnut biopsiji, prilažu se i postojeći nalazi tih biopsija kako bi ih se moglo usporediti i pratiti radi li se o progresiji ili regresiji displastične promjene (6). Od pomoći može biti i fotografija lezije u usnoj šupljini (3).

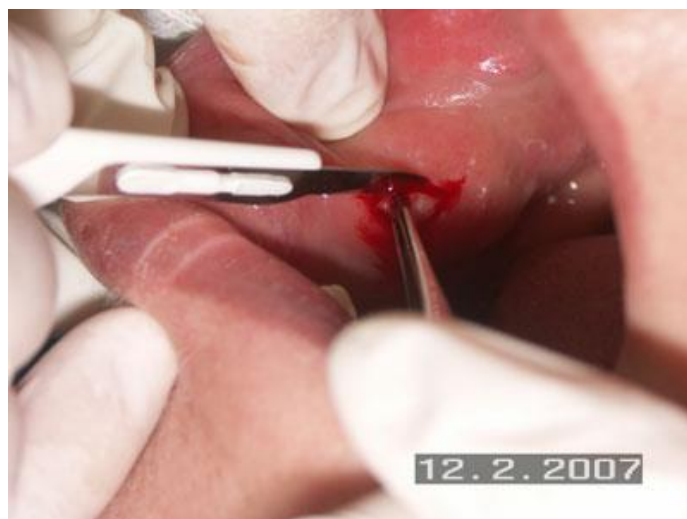2.6.6. Šivanje i postoperativne upute

Male rane od biopsije mogu se zašiti s nekoliko pojedinačnih šavova resorptivnim koncem (slika 12.,13.). Nakon biopsije gingive ili nepca zbog nemogućnosti šivanja vezane sluznice za hemostazu se koriste apsorbirajuće želatinske spužvice. Za zaštitu rana na nepcu može se koristiti i proteza ili prethodno izrađena akrilna baza. Mjesta biopsije na dnu usne šupljine mogu zarasti i bez primarnog zatvaranja, a ako je potrebna hemostaza koristi se srebrov nitrat, laser ili elektrokoagulacija.

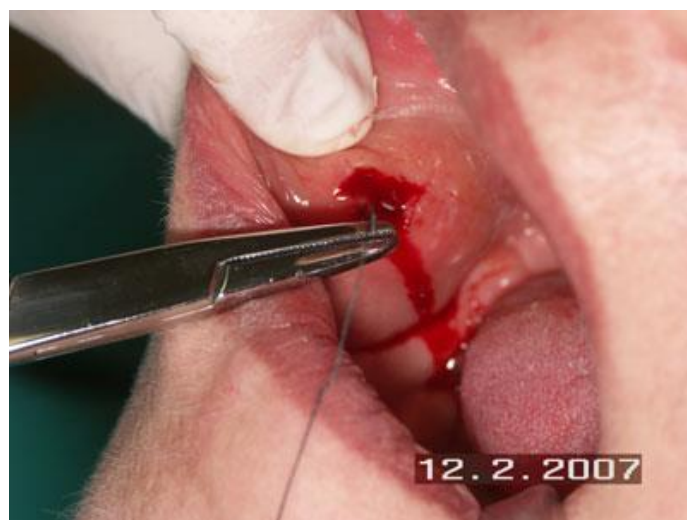Pacijentu se daju uobičajene postoperativne upute o kontroli boli, krvarenju, prehrani, oticanju i higijeni usne šupljine (4). Samo manji broj pacijenata nakon biopsije osjeća značajnije bolove koji se mogu kontrolirati analgeticima, a bol se smanjuje nakon tri dana (6). Kontrolni pregled slijedi za 1-2 tjedna, kada se prekontrolira cijeljenje rane i pacijentu iznesu rezultati biopsije, objasni dijagnoza i daljnja postupanja ako su potrebna (4).



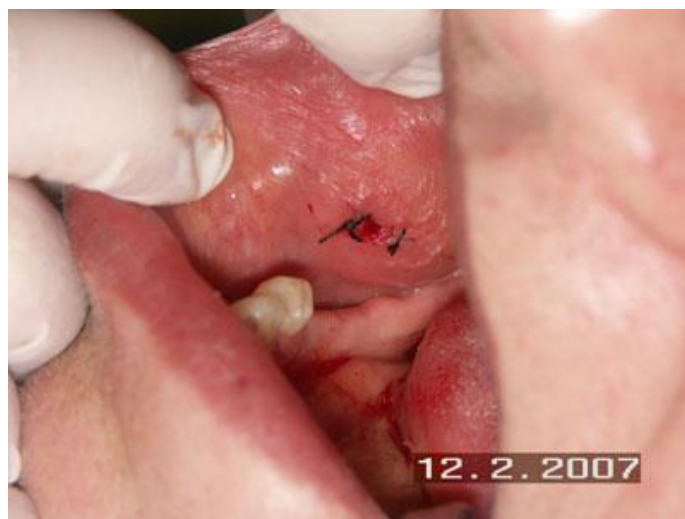Slika 10. Administracija anestetika. Preuzeto s dopuštenjem autora: izv. prof. dr. sc. Vlaho Brailo



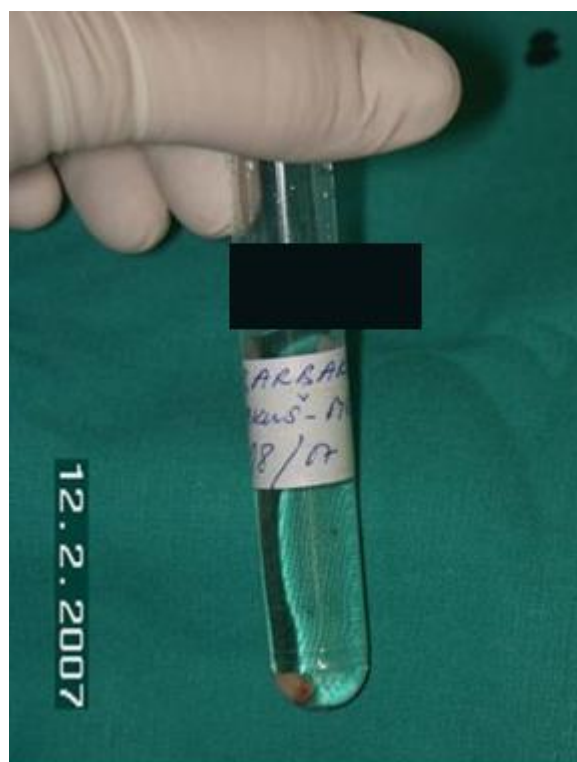Slika 11. Eliptična incizija. Preuzeto s dopuštenjem autora: izv. prof. dr. sc. Vlaho Brailo



Slika 12. Primarno zatvaranje rane. Preuzeto s dopuštenjem autora: izv. prof. dr. sc. Vlaho Brailo



Slika 13. Postavljeni šavovi. Preuzeto s dopuštenjem autora: izv. prof. dr. sc. Vlaho Brailo



Slika 14. Ispravno fiksiranje i označavanje uzorka. Preuzeto s dopuštenjem autora: izv. prof. dr. sc. Vlaho Brailo

Pacijenti se nakon pronalaska nepoznate promjene u usnoj šupljini prvo javljaju svojim doktorima dentalne medicine. Iz tog razloga doktori dentalne medicine moraju biti upoznati s patološkim tvorbama koje se mogu pojaviti u usnoj šupljini, znati kako reagirati i koje mjere poduzeti. Bez obzira tko će uzimati uzorak za biopsiju, specijalist ili doktor dentalne medicine, važno je da budu upućeni u sam postupak. Također je važno informirati pacijenta o samome postupku kao i o nalazu biopsije te o metodama liječenja ukoliko će biti potrebne.

Preporuka Američke akademije oralne i maksilofacijalne patologije je: „sva promijenjena tkiva treba odmah poslati na mikroskopsku procjenu i analizu“ (9).

Općenito je prihvaćeno da je biopsija zlatni standard za dijagnozu mnogih lezija koje se javljaju u usnoj šupljini i okolnim tkivima. Uz to, za neke patološke promjene histološkom se analizom utvrđuje postoje li znakovi zloćudnosti, kakvo je kliničko ponašanje lezije i njezina prognoza, a sve to kasnije utječe na postupanje s pacijentom.

Za lezije koje se smatra da bi mogle biti posljedica traume, treba otkriti i ukloniti lokalni iritans koji bi je mogao uzrokovati (npr. oštri bridovi zuba, pacijentovo samoliječenje propolisom) i pričekati 7 do 10 dana pa ponovno procijeniti njezin izgled. Prekancerozne lezije, promjene koje nisu homogene i čija površina izgleda baršunasto obavezno treba ispitati. Prije pristupanju biopsiji ili upućivanju pacijenta na biopsiju u drugu ustanovu, možemo provesti toluidinski test koji nam može pokazati narav promjene.

Iako je naglašena važnost biopsije, liječnici ne šalju redovno uzorke na ispitivanje. Pretpostavljeni razlozi za to su nedostatna osjetljivost kliničara i ustezanje od dijagnostičke pogreške. Relativno slaba učestalost pojave patoloških lezija u usporedbi s ostalim patološkim lezijama vezanima uz zube doprinosi slabom iskustvu i manjku samopouzdanja kod daljnjeg istraživanja patologije.

Već smo naveli da je kod uzimanja biopsije bitan tip biopsije, odabir mjesta koji najbolje predstavlja leziju i uzimanje dovoljne količine tkiva koje se šalje na analizu. Prilikom odabira tipa biopsije treba imati na umu i moguće pogreške kako bi se mogle izbjeći. Najčešće se uzorci ipak uzimaju skalpelom u vidu incizijske i ekscizijske biopsije. Koju ćemo od njih odabrati ovisi o anatomskoj lokaciji lezije, blizini drugih struktura, veličini i prirodi lezije. Alternativna metoda je punch biopsija, također dostupna u više veličina, koja je relativno jednostavna za primjenu, no može producirati više grešaka od one uzete skalpelom (22).

Treći najčešći način dobavljanja uzoraka ekfolijativna je citologija ili brush biopsija. Za nju se odlučujemo kada nemamo dobru suradnju s pacijentom i kada on odbija druge načine

uzimanja uzorka. Iako se točnost citoloških analiza poboljšala, rezultate ovakvih analiza treba uzeti sa zadržkom i ne koristiti ih za definitivnu dijagnozu malignih lezija (23).

Greške se mogu dogoditi i u interpretaciji histološke slike ili se javiti nepodudarnosti u kliničkim znakovima i simptomima s pronađenim histološkim značajkama. Faktori koji mogu utjecati na patohistološku dijagnozu različiti su - uzimanje nedovoljne količine tkiva, odabrano krivo mjesto biopsije (npr. iz centra lezije), manipuliranje uzorkom tijekom biopsije (bojanje tkiva prije biopsije, nastanak artefakata iz različitih razloga), problemi tijekom obrade uzorka (nedovoljna količina formalina, prekratko vrijeme fiksacije) i nedostatak kliničkih informacija (24).

Komunikacija s patologom presudna je za postavljanje dijagnoze. Već smo napomenuli da patolog mora imati osnovne anamnestičke podatke o pacijentu te podatke o vrsti tkiva, lokalizaciji biopsije i broju uzoraka. Kliničar uz to po potrebi može postaviti patologu određena pitanja koja ga zanimaju ili navode u dijagnostici, primjerice postoji li maligna transformacija ili limfocitni fokusi u uzorku.

Lee i suradnici uspoređivali su biopsije oralnih leukoplakija. U svojoj su studiji demonstrirali da se histološki nalazi odabranog reprezentativnog mjesta podudaraju tek u 56 % slučajeva s histološkom analizom nakon odstranjenja lezije u cijelosti. Još veću zabrinutost donosi podatak da je 29.5 % pacijenata krivo dijagnosticirano. Ta stopa smanjena je na 11.9 % kada se počelo uzimati više uzoraka biopsije (20).

Doktori dentalne medicine imaju profesionalnu obavezu dijagnosticirati i adekvatno zbrinuti patologiju oralne sluznice, ili barem pravilno uputiti pacijenta specijalistu. Kada se uzme uzorak tkiva za biopsiju, obaveza je liječnika da zabilježi rezultate biopsije, obavijesti pacijenta o nalazu i daljnjem provođenju liječenja ukoliko je potrebno. Neadekvatno postupanje, posebice kod pacijenata čije biopsije ukazuju na zloćudnost, može rezultirati pravnim postupcima protiv zdravstvenog djelatnika (21).

Biopsija predstavlja nezamjenjiv postupak jer liječenje pojedinih oralnih bolesti mora započeti dobrom dijagnostikom. Za pojedine patološke promjene histološkom se analizom utvrđuje postoje li znakovi zloćudnosti, kakvo je kliničko ponašanje lezije i njezina prognoza što kasnije utječe na postupanje s pacijentom. Naglašeno je postojanje različitih tehnika biopsije, anatomskih posebnosti lokalizacija s kojih se može uzimati uzorak i kako priskrbiti patologu adekvatan uzorak tkiva za patohistološku analizu, a da ne produciramo artefakte.

Iako postoji mnogo tehnika kojom možemo dobiti uzorak tkiva, za doktora dentalne medicine nije od presudne važnosti poznavati i koristiti baš svaku od njih. Pronalaskom tehnike kojom ćemo biti sigurni da smo uzeli adekvatan uzorak tkiva za analizu, pridonijet ćemo brzini uspostave dijagnoze i određivanju terapije za pojedine pacijente. Ako pak nećemo biti u mogućnosti izvesti sam postupak, bit ćemo dovoljno informirani i senzibilizirani da takve pacijente uputimo specijalistu te da po njihovom povratku u ordinaciju budemo spremni na prilagodbu stomatološkog liječenja.

1. A. Cekić-Arambašin i sur. Oralna medicina, Školska knjiga, Zagreb; 2005; 28-60.
2. Gould AR. Early detection of oral premalignant disease and oral cancer: Refining the process. *Oral Surg Oral Med Oral Pathol* 2002; 94: 397-8.
3. Melrose RJ, Handlers JP, Kerpel S, Summerlin D-J, Tomich CJ. The use of biopsy in dental practice: the position of the American Academy of Oral and Maxillofacial Pathology. *Gen Dent* 2007; 55: 457-61.
4. Avon SL, Hagen BE. Oral Soft Tissue Biopsy: An Overview. *J Can Dent Assoc* 2012; 78: c75.
5. Vyas T. Biopsy od Oral Lesion – A Review Article. *J Adv Med Dent Scie Res* 2018; 6(1): 27-35.
6. Oliver RJ, Sloan P, Pemberton MN. Oral biopsies: methods and applications. *Brit Dent J* 2004; 196(6): 329-33.
7. Franklin CD, Jones AV. An Analysis of oral and maxillofacial pathology found in adults over a 30 – year period. *J Oral Pathol Med* 2006; 35: 329-401.
8. Poh CF, Ng S, Berean KW, Williams PM, Rosin MP, Zhang L. Biopsy and histopathologic diagnosis of oral premalignant and malignant lesions. *J Can Dent Assoc* 2008; 74: 283-8.
9. McAndrew PG. Oral cancer biopsy in general practice. *Brit Dent J* 1998; 185: 428.
10. Driemel O, Kunkel M, Hullman M, von Eggeling F, Muller-Richter U, Kosmehl H, et al. Diagnosis of oral squamous cell carcinoma and its precursor lesions. *J Dtsch Dermatol Ges* 2007; 5(12): 1095-1100.
11. Mota-Ramirez A, Silvestre FJ, Simo JM. Oral biopsy in dental practice. *Med Oral Patol Oral Cir Bucal* 2007;12: E504-510.
12. Kahn MA, Lynch DP, Turner JE, Mincer HH. The dos and don'ts of an oral mucosal biopsy performed by the general dentist. *J Tenn Dent Assoc* 1998; 78: 28-31.
13. Rick GM. Oral brush biopsy: the problem of false positives. *OOOE* 2003 sep; 96(3): 252.
14. Biopsy an essential diagnostic tool. *Dent Today* 1998; 17: 83-5.
15. Hillel Ephros. Punch Biopsy and Scalpel Biopsy. *European association of oral medicine* 2005-03-22.
16. Hullmann M, Reichert TE, Dahse R, von Eggeling F, Pistner H, Kosmehl H. Oral cytology: historical development, current status and perspectives. *JADA* 2001; 132: 215.

17. Orrett E. Ogle, DDS. Biopsy Techniques. Chapter 15. Atlas of minor oral surgery
18. Eversole LR. Laser artefacts and diagnostic biopsy. Oral Surg Oral Med Oral Path 1997; 83: 639-41.
19. Seone J, Varela-Centelles PI, Ramirez JR, Cameselle-Teijeiro J, Romero MA. Artefacts in oral incisional biopsies in general dental practice: a pathology audit. Oral Dis 2004; 10: 113-7.
20. Lee J-J, Hung H-C, Cheng S-J, et al. Factors associated with underdiagnosis from incisional biopsy of oral leukoplakic lesions. Oral Surg Oral Med Oral Path Oral Radiol Endod 2007; 104: 217-25.
21. Bird S. A GP's duty to follow up test results. Aust Fam Physician 2003; 32: 45-46.
22. Alonso FV, Jornet PL, Torres MJM, Domingo AO. Analysis of the histopathological artifacts in punch biopsies of the normal oral mucosa. Med Oral Patol Oral Cir Bucal 2008; 13: E363-9.
23. Mehrotra R, Hullman M, Smeets R, Reichert TE, Driemel O. Oral cytology revisited. J Oral Pathol Med 2009; 38: 161-6.
24. Logan RM, Goss AN. Biopsy of the oral mucosa and use of histopathology services. Aus Dent J 2010; 55(1): 9-13.

Sandra Čvek rođena je 21. veljače 1994. u Koprivnici. Pohađala je II. Osnovnu školu u Vrbovcu i Osnovnu glazbenu školu Pučkog otvorenog učilišta Vrbovec, smjer glasovir. Opću gimnaziju u Vrbovcu upisuje 2008.godine. Maturirala je s odličnim uspjehom. 2012. godine upisuje studij Dentalne medicine na Stomatološkom fakultetu Sveučilišta u Zagrebu. Od 2018. godine asistira u privatnoj ordinaciji dentalne medicine u Zagrebu.