

# Plazma obogaćena trombocitima, fibrin obogaćen trombocitima i plazma bogata faktorima rasta u oralnoj kirurgiji

---

Šeba, Mirjana

Master's thesis / Diplomski rad

2019

Degree Grantor / Ustanova koja je dodijelila akademski / stručni stupanj: **University of Zagreb, School of Dental Medicine / Sveučilište u Zagrebu, Stomatološki fakultet**

Permanent link / Trajna poveznica: <https://um.nsk.hr/um:nbn:hr:127:509514>

Rights / Prava: [Attribution-NonCommercial 3.0 Unported / Imenovanje-Nekomercijalno 3.0](#)

Download date / Datum preuzimanja: **2024-09-26**



Repository / Repozitorij:

[University of Zagreb School of Dental Medicine Repository](#)





SVEUČILIŠTE U ZAGREBU  
STOMATOLOŠKI FAKULTET

Mirjana Šeba

**PLAZMA OBOGAĆENA  
TROMBOCITIMA, FIBRIN  
OBOGAĆEN TROMBOCITIMA  
I PLAZMA BOGATA  
FAKTORIMA RASTA U  
ORALNOJ KIRURGIJI**

DIPLOMSKI RAD

Zagreb 2019.

Rad je ostvaren na Zavodu za oralnu kirurgiju Stomatološkog fakulteta Sveučilišta u Zagrebu.

Mentor rada: doc. dr. sc. Ivan Zajc, Zavod za oralnu kirurgiju Stomatološkog fakulteta u Zagrebu.

Lektor hrvatskog jezika: Valentina Jakopec, prof. hrvatskog jezika i povijesti

Lektor engleskog jezika: Silvio Atlija, prof. engleskog i njemačkog jezika

Sastav povjerenstva za obranu diplomskog rada:

1. \_\_\_\_\_
2. \_\_\_\_\_
3. \_\_\_\_\_

Datum obrane rada: \_\_\_\_\_

Rad sadrži: 46 stranica

3 tablice

10 slika

1 CD

Osim ako nije drukčije navedeno, sve ilustracije (tablice, slike i dr.) u radu izvorni su doprinos autora diplomskog rada. Autor je odgovoran za pribavljanje dopuštenja za korištenje ilustracija koje nisu njegov izvorni doprinos, kao i za sve eventualne posljedice koje mogu nastati zbog nedopuštenog preuzimanja ilustracija odnosno propusta u navođenju njihova podrijetla.

## **Zahvala**

Prije svega zahvaljujem roditeljima koji su mi omogućili školovanje, na njihovom odricanju i vjeri u mene.

Posebno zahvaljujem baki koja je bila uz mene sa svojom pozitivnom energijom od malih nogu, kao motivator, vječiti navijač i emotivna potpora u svemu što sam radila.

Hvala djedu što me je uvijek dočekivao s osmjehom i nestrpljenjem kada bih dolazila kući. Hvala bratu što me je uvijek nasmijava i što je uvijek najbolji prijatelj za zezanciju.

Hvala dečku koji je bio uz mene od prve godine studija i što je vjerovao u mene onda kada sam i sama sumnjala u sebe.

Zahvaljujem profesorima koji su mi nesebično prenijeli znanje i uputili me u struku.

Hvala prijateljima i kolegama koji su mi uljepšali godine studiranja, na nezaboravnim trenucima, na smijehu i kolegijalnosti.

Hvala mentoru na savjetima, prenesenom znanju i na pomoći oko izrade ovoga rada.

# PLAZMA OBOGAĆENA TROMBOCITIMA, FIBRIN OBOGAĆEN TROMBOCITIMA I PLAZMA BOGATA FAKTORIMA RASTA

## Sažetak

Plazma obogaćena trombocitima, fibrin obogaćen trombocitima i plazma bogata faktorima rasta trombocitni su koncentracije koji se dobivaju iz autologne venske pune krvi različitim protokolima centrifugiranja i kasnijom obradom. Ti pripravci razlikuju se u brzinama i trajanju centrifugiranja, dodatku ili odsutnosti aditiva, izdvajanju određenih slojeva te radom u jednoj ili više faza. Trombociti imaju regenerativni potencijal zahvaljujući citoplazmatskim  $\alpha$ -granulama iz kojih se oslobađaju faktori rasta nakon aktivacije trombocita. Zbog drukčijih načina pripreme između PRP-a, PRF-a i PRGF-a postoje mnoge razlike, od onih u udjelu krvnih komponenti u sastavu koncentrata, mehaničkim svojstvima, imunomodulacijskim i osteoinduktivnim svojstvima, količini dobivenog koncentrata, jednostavnosti pripreme, prisutnosti ili odsutnosti fibrinske mrežice (što je povezano s brzinom otpuštanja faktora rasta) pa sve do praktičnosti aplikacije i ekonomičnosti.

Trombocitni koncentracije pronašli su svoju upotrebu u mnogim granama medicine zahvaljujući svojoj ekonomičnosti, jednostavnosti pripreme i primjene te učinkovitosti u ubrzavanju cijeljenja. U oralnoj kirurgiji najčešće se primjenjuju kao adjuvantna terapija za postizanje boljih rezultata u postupcima poput prezervacije alveole, horizontalne augmentacije grebena, augmentacije dna maksilarnog sinusa, u implantologiji, zatvaranju oroantralne komunikacije, apikotomiji, cistektomiji, osteonekrozi čeljusti i vođenoj regeneraciji kosti i tkiva.

**Ključne riječi: trombocitima obogaćena plazma; PRP; trombocitima obogaćen fibrin, PRF; faktori rasta; PRGF; plazma bogata faktorima rasta**

# **PLATELET RICH PLASMA, PLATELET RICH FIBRIN AND PLASMA RICH IN GROWTH FACTORS IN ORAL SURGERY**

## **Summary**

Platelet rich plasma, platelet rich fibrin and platelet rich growth factor are platelet concentrates derived from autologous venous blood obtained by different centrifuge procedures. The difference in procedures are in speed and duration of centrifugation process, addition or lack of additives, seclusion of layers and in one-step or dual-centrifuge process. Platelets have regenerative potential thanks to cytoplasmic alpha granules that contain growth factors which are released upon activation of platelets. Because of the differences in preparation protocol, PRP, PRF and PRGF have a lot of differences, starting from the difference in percentage of blood components in different platelet concentrates, mechanical properties, immunomodulatory and osteoinductive properties, amount of obtained and usable material, simplicity of preparation protocol, presence or absence of fibrin mesh (which determines the speed of releasing growth factors) to practicality of application and cost effectiveness.

Platelet concentrates have found their application in many medical areas thanks to their cost effectiveness, simplicity of preparation and usage and efficiency in deriving of healing processes. In oral surgery, they are used as adjuvant therapy for getting better results in procedures like alveolar socket preservation, horizontal ridge augmentation, maxillary sinus augmentation, in implantology, closing of oroantral communication, apicoectomy, cystectomy, osteonecrosis of jaw and guided bone and tissue regeneration.

**Key words: platelet rich plasma; PRP; platelet rich fibrin; PRF; growth factors, PRGF**

## SADRŽAJ

1. UVOD .....	1
2. PRP, PRF I PRGF PROTOKOLI .....	3
2.1. Plazma obogaćena trombocitima.....	4
2.2. Protokol dobivanja.....	4
2.3. Mehanizam djelovanja.....	7
2.4. Plazma bogata faktorima rasta.....	8
2.5. Fibrin obogaćen trombocitima.....	9
2.6. Usporedba PRP-a, PRGF-a i PRF-a .....	16
3. PRIMJENA PRP-A, PRF-A I GF-A U ORALNOJ KIRURGIJI.....	19
3.1. Prezervacija alveole nakon ekstrakcije zuba i postekstrakcijska bol.....	20
3.2. Augmentacija grebena .....	21
3.3. Augmentacija dna maksilarnog sinusa (sinus-lift) .....	23
3.4. Implantologija.....	24
3.5. Oroantralna komunikacija .....	27
3.6. Apikotomija (apikoektomija) i cistektomija.....	28
3.7. Osteonekroza čeljusti.....	30
3.8. Vođena regeneracija kosti i tkiva (GBR i GTR) .....	32
4. RASPRAVA .....	34
5. ZAKLJUČAK .....	37
6. LITERATURA .....	39
7. ŽIVOTOPIS .....	45

## **Popis skraćenica:**

BC – (eng. buffy coat) – sloj trombocita i leukocita

BRONJ – (eng. bisphosphonate related osteonecrosis of jaw) – osteonekroza čeljusti uzrokovana bisfosfonatima

CGF – (eng. concentrated growth factor) – koncentrat faktora rasta

DFDBA – (eng. decalcified freeze-dried bone allografts) – dekalificirani suhosmrznuti alograft

EDTA – etilendiaminotetraoctena kiselina

ELISA – (eng. enzyme linked immunosorbent assay) – imunokemijski test s enzimom koji se upotrebljava za detekciju prisutnosti liganda

GF – (eng. growth factor) – faktori rasta

IPRF – (eng. injectable PRF) – injektibilni trombocitima obogaćen fibrin

L-PRP – (eng. leukocyte platelet rich plasma) – leukocitima i trombocitima obogaćena plazma

L-PRF – (eng. leukocyte rich fibrin) – leukocitima i trombocitima obogaćen fibrin

Rh faktor – Rhesus faktor

MRONJ – (eng. medication related osteonecrosis of jaw) – osteonekroza čeljusti uzrokovana lijekovima

PPP – (eng. platelet poor plasma) – sloj plazme siromašan trombocitima

P-PRP – (eng. pure platelet rich plasma) – čista trombocitima obogaćena plazma

P-PRF – (eng. pure platelet rich fibrin) – čisti trombocitima obogaćen fibrin

PRP – (eng. platelet rich plasma) – trombocitima obogaćena plazma

PRF – (eng. platelet rich fibrin) – fibrin obogaćen trombocitima

PRGF – (eng. plasma rich in growth factor) – plazma obogaćena faktorima rasta

RCF – (eng. relative centrifugal force) – relativna centrifugalna sila

RPM – (eng. rotations per minute) – broj okretaja u minuti



## **1. UVOD**

Svrha ovog rada je usporediti tri slična klinička protokola kojima se dobivaju trombocitni koncentracije, navesti njihove indikacije u oralnoj kirurgiji te navesti njihove prednosti i nedostatke (1).

Trombocitni koncentracije su autologni biološki materijal koji se dobiva direktno iz pacijentove krvi, s dodavanjem ili bez dodavanja antikoagulansa i aktivatora. Svrha trombocitnih koncentracija višestruka je: postizanje hemostaze, smanjenje upale, pozitivno utjecanje na proces proliferacije, diferencijacije i maturacije mekog i koštanog tkiva. Drugim riječima, dovode do boljeg cijeljenja. Mehanizam kojim se manifestira regeneracijska sposobnost trombocita je preko alfa-granula koje služe kao rezervoar faktora rasta i citokina, a sadrže još i fibrinogen, fibronektin i trombospondin (2). Alfa-granule otpuštaju se kada se trombociti aktiviraju. Djeluju proliferativno, kemotaktički, na diferencijaciju stanica ključnih za osteogenezu, smanjujući upalu i omogućavaju brže cijeljenje (3). Kod rane koja cijeli možemo pronaći visoku aktivnost proteaza što dovodi do smanjenja efektivne koncentracije faktora rasta. Upotreba trombocitnih koncentracija može poslužiti kao dobro rješenje za održavanje visoke razine GF-a (eng. growth factor) i posljedično bolje cijeljenje. Osim u dentalnoj medicini, PRP (eng. platelet rich plasma), PRF (eng. platelet rich fibrin) i PRGF (eng. platelet rich growth factor) pronalaze svoju upotrebu i u drugim granama medicine (4).

S obzirom na sadržaj bijelih krvnih stanica i fibrinsku mrežicu, razlikujemo 5 glavnih kategorija trombocitima obogaćene plazme:

1. Čistu trombocitima obogaćenu plazmu („pure PRP“ ili P-PRP)
2. Leukocitima i trombocitima obogaćenu plazmu („leukocyte PRP“ ili L-PRP)
3. Čisti fibrin obogaćen trombocitima („pure PRF“ ili P-PRF)
4. Fibrin obogaćen leukocitima i trombocitima („leukocyte PRF“ ili L-PRF)
5. Koncentrat faktora rasta („concentrated growth factor“ ili CGF) (5)

## **2. PRP, PRF I PRGF PROTOKOLI**

## **2.1. Plazma obogaćena trombocitima**

Trombocitima obogaćena plazma prva je generacija trombocitnih koncentrata koja se upotrebljavala u kliničkoj praksi. Ideja plazme obogaćene trombocitima nastala je 70-ih godina prošlog stoljeća u hematologiji, u želji da se pomogne pacijentima s trombocitopenijom. (4). Njima se transfuzijski davala plazma s povećanim brojem trombocita od većeg broja donora (s istim AB0 krvnom grupom i istim Rh faktorom) (6) te se s vremenom počela upotrebljavati i u drugim područjima medicine zbog svojih anti-inflamatornih svojstava koja dovode do boljeg i bržeg cijeljenja rane s rjeđom pojavom komplikacija.

Osim u dentalnoj medicini, PRP se upotrebljava i u maksilofacijalnoj kirurgiji, otorinolaringologiji i kardiovaskularnoj kirurgiji (7).

Plazma obogaćena trombocitima derivat je pacijentove vlastite krvi koji se dobiva centrifugiranjem. Nastoji se dobiti koncentrat trombocita u što manjoj količini plazme, bez eritrocita i leukocita te sa što većim brojem funkcionalnih trombocita (4). PRP se danas u oralnoj kirurgiji uspješno upotrebljava nakon ekstrakcije zuba za poboljšanje cijeljenja rane i kontrolu postekstrakcijske boli, u implantologiji te kod BRONJ-a (eng. bisphosphonate related osteonecrosis of jaw).

## **2.2. Protokol dobivanja**

Trombociti su druga najbrojnija stanična komponenta krvi nakon eritrocita. Nastaju od megakariocita i nemaju jezgru, bikonveksnog su oblika te sadrže u svojoj citoplazmi tri vrste granula: alfa-granule, guste granule i lizosome. Koncentracija u krvi zdravih pojedinaca je  $150-450 \times 10^9 /L$ , a životni im je vijek između sedam i deset dana (8).

Koncentrati trombocita iz pacijentove se krvi dobivaju najčešće centrifugiranjem metodom pripreme iz male količine svježe pune krvi. Sila gravitacije dovoljna je da razdvoji krv u troslojni koloid, no takav bi proces trajao predugo, a stanice i ostali biološki elementi iz krvi postali bi neiskoristivi. Iz tog se razloga rabi centrifugalna sila (9).

PRP se može također dobiti aferezom. Kod afereze se krv direktno dijalizira u različite odjeljke uz pomoć staničnog separatora, a ostale komponente krvi vraćaju se direktno u krv. Ta je metoda puno skuplja i uglavnom ograničena na bolnice i velike kliničke centre (10).

Postoje dvije metode dobivanja PRP-a iz male količine pune krvi, iz sloja trombocita i leukocita odnosno tzv. buffy-coat metoda (BC metoda) i PRP metoda. BC metoda u većini zemalja postepeno zamjenjuje PRP metodu te se upotrebljava u većini zemalja Europe. Od 2003. godine počela se primjenjivati na Hrvatskom zavodu za transfuzijsku medicinu, a od 2005. godine je u potpunosti zamijenila PRP metodu (6).

Kod obje se metode autologna svježa krv uzima venepunkcijom te se odmah miješa s antikoagulansom. Kod PRP metode obično se kao antikoagulans rabi EDTA, a kod BC metode natrijev citrat (10, 9). Također se može rabiti i adenin. Slijedi centrifugiranje u dva koraka. Prvo centrifugiranje odvija se s manjim brojem okretaja te dolazi do razdvajanja krvi na nekoliko slojeva. U gornjem se sloju nalazi plazma, zatim vrlo tanki sloj leukocita i trombocita (BC, eng. buffy coat) i na dnu eritrociti. Za pripremu PRP metodom u idućem koraku uzima se sloj plazme i sloj leukocita i trombocita te se prebacuju u čistu epruvetu te slijedi ponovno faza centrifugiranja kojom se dobije sloj trombocitima siromašne plazme (PPP – eng. platelet poor plasma) te talog trombocita i malo eritrocita na dnu. Ostavlja se donja trećina epruvete te se homogenizacijom dobiva trombocitima obogaćena plazma (9).

Za razliku od toga, kod BC metode u drugom se koraku (nakon prvotnog centrifugiranja) uz pomoć pipete uzima sloj trombocita i leukocita s otprilike jednim milimetrom eritrocita neposredno ispod tog sloja (11).

Postoje i određeni komercijalno dostupni sistemi koji PRP dobivaju u jednom koraku, pri čemu se dobije sloj PPP-a u površinskom dijelu, sloj trombocita i leukocita te sloj eritrocita. Oni su uglavnom prethodno programirani (5).

Za dobivanje PRP-a različiti autori navode različite informacije o optimalnoj dužini i sili centrifugiranja. Treba uzeti u obzir da sila ovisi o količini krvi koja se upotrebljava i o željenom koncentratu. Određeni autori koriste rotacije u minuti (RPM), a drugi relativnu centrifugalnu silu (RCF). RPM ne uzima u obzir radijus koji je jednako bitan kao i broj okretaja te ne daje dovoljno informacija o efikasnosti centrifuge, stoga je bolje za uspoređivanje rezultata upotrebljavati RCF (12, 9).

R. Dhurat je u tablici 1 sistematizirala različite protokole dobivanja PRP-a prema različitim autorima. Najveću efikasnost koncentracije trombocita postigli su Slichter i Harker koji su postigli koncentrat s 80% trombocita rabeći 250 – 450 ml krvi te centrifugirajući u prvom koraku 1000 g 9 minuta, a u drugom koraku 3000 g kroz 20 minuta. Usprkos vrlo visokom stupnju koncentracije trombocita došlo je do smanjenja funkcionalnosti trombocita u dobivenom koncentratu (9). Anita i suradnici upotrebljavali su jednofazno centrifugiranje te su dobili povećanje koncentracije trombocita od 2.67 puta u odnosu na početne vrijednosti (13). Kececi i suradnici smatraju da iznos centrifugalne sile treba prilagoditi individualno prema razini trombocita (14). Amanda i suradnici smatraju da se kod produljenog vremena centrifugiranja može dobiti manji udio leukocita u PRP-u (9).

Dosadašnja istraživanja zaključuju da dvofazno centrifugiranje znatno povećava stupanj koncentracije trombocita te da RCF treba prilagoditi ovisno o količini krvi koja se upotrebljava te o količini trombocita kod pojedine osobe (tablica 1). Na sastav i koncentraciju PRP-a utječu vrijeme centrifugiranja, brzina, temperatura pri kojoj se odvija centrifugiranje, proces vađenja krvi te antikoagulans. Venepunkcija se treba raditi sa širokim iglama da ne dođe do prerane aktivacije trombocita te bi sam proces trebao biti što kraći.

U tablici 1. uspoređuje se nekoliko protokola pripreme PRP-a, s različitim volumenima krvi, različitim relativnim centrifugalnim silama u prvoj i drugoj fazi te posljedično različitim koncentracijama trombocita.

Tablica 1. PRP protokoli prema različitim autorima

	Volumen pune krvi u ml	Prvo centrifugiranje (izraženo u RCM i minutama)	Drugo centrifugiranje (izraženo u RCM i minutama)	Koncentracija trombocita
Amable i sur.	4.5	300, 5'	700, 17'	$1.4 \times 10^6 - 1.9 \times 10^6$ 5.4 do 7.4 puta
Amanda i sur.	3.5	100, 10'	400, 10'	$1.222 \pm 166 \times 10^3$ 5puta
Khan i sur.	478	3731, 4'	-	$8.3 \times 10^{10}$

Slichter i Harker	250-450	1000, 9'	3000, 20'	80%
Landesberg i sur.	5	200, 10'	200, 10'	$5.57 - 9.35 \times 10^8$
Jo i sur.	9	900, 5'	1500, 15'	$633.2 \pm 91.6 \times 10^3$ 4.2 puta
Bausset	10	250, 15'	250, 15'	3.96 puta
Tamimi i sur.	8.5	160, 10'	400, 10'	$630.2 \times 10^3$
Mazzocca i sur.	27	1500, 5'	6300, 20'	$472 \times 10^3$
Anitua i sur.	4.5	460, 8'	-	2.67 puta
Araki i sur.	7.5	270, 10'	2300, 10'	$189.6 \times 10^4$
Kecci i sur.	9	250, 10'	750, 10'	$679.9 \times 10^3$

RCM – (eng. rotations per minute) – broj okretaja u minuti

### 2.3. Mehanizam djelovanja

Trombociti osim što djeluju hemostatički kod ozljede tkiva i krvnih žila, pomažu i regeneraciju tkiva. Taj potencijal ostvaruje se preko citokina i faktora rasta prisutnih u citoplazmatskim granulama trombocita. Trombociti sadrže tri vrste granula, od kojih ima najviše alfa-granula. Alfa-granule oslobađaju se aktivacijom, odnosno degranulacijom trombocita, kod fizioloških reakcija ili kod PRP pripravaka uz pomoć dodanog trombina i kalcijeva klorida te djeluju na receptore na ciljnim stanicama (4, 6).

Faktori rasta koji se najviše oslobađaju iz PRP koncentrata su trombocitni faktor rasta (PDGF) i transformirajući faktor rasta beta 1 i 2 (TGF- $\beta$ 1 i  $\beta$ 2), osim njih u trombocitima se nalaze i epidermalni faktor rasta (EGF), transformirajući faktor rasta  $\alpha$  (TGF- $\alpha$ ), vaskularni endotelni faktor rasta (VEGF), fibroblastni faktor rasta (FGF) i inzulinu slični faktori rasta 1 i 2 (IGF-1 i IGF-2) koji su također važni za mehanizam djelovanja i učinke trombocitnih koncentrata.

PDGF djeluje kemotaktički i povećava izlučivanje faktora rasta, poglavito VEGF, koji je bitan za angiogenezu i formaciju početne kosti. Osim toga, PDGF djeluje na umnožavanje matičnih stanica i općenito na rast stanica ubrzavajući mitozu fibroblasta, osteoblasta i stanica vaskularnih glatkih mišića. PDGF također djeluje na proizvodnju fibronektina, što pomaže u kontrakciji rane i remodelaciji (15, 4).

TGF 1 i 2 stimuliraju stvaranje kolagena i fibronektina, potiču proliferaciju mezenhimalnih stanica i osteoblasta te djeluju kao inhibitori proteaza te tako sprečavaju razgradnju kolagena (3).

Ovaj mehanizam djelovanja povezan je uz sve trombocitne koncentrate s obzirom na to da svi sadrže trombocite. Trombocitni koncentri stoga imaju proliferativan, kemotaktički i protuupalni učinak te djeluju na diferencijaciju određenih stanica.

#### **2.4. Plazma bogata faktorima rasta**

Plazma bogata faktorima rasta ili PRGF naprednija je verzija autolognog trombocitnog koncentrata u odnosu na PRP. PRGF su predstavili Anitua i sur. kao derivat PRP-a. Prema različitim autorima koncentracija trombocita u PRGF-u bi trebala biti oko 2.8 – 5 puta veća nego u punoj krvi pojedinca (16, 17).

PRGF se sastoji od plazme bogate trombocitima, pri čemu su leukociti i eritrociti gotovo u potpunosti eliminirani, sadržavajući faktore rasta i trombin. Intrinzični faktori rasta otpuštaju se iz trombocita njihovom degranulacijom. Bitna razlika između PRGF-a i PRP-a u tome je što PRGF gotovo uopće ne sadrži leukocite, a kod PRP-a su leukociti i trombociti približno iste koncentracije (5.5 – 8.8 puta veća koncentracija nego u krvi). Manjak PRGF-a u odnosu na PRP dobivanje je manje količine koncentrata, lošija mehanička svojstva koncentrata i veća cijena protokola, a prednost je u produljenom otpuštanju faktora rasta u odnosu na PRP te u pojednostavljenom protokolu (16, 17, 6).

Nakon uzimanja venske pune krvi u nekoliko epruveta, prije centrifugiranja, dodaje se 1 ml antikoagulansa na 10 ml krvi, rabi se 3,8 postotni natrijev citrat. Centrifugira se na 460 g kroz osam minuta (prema Giannini i suradnicima) te se nakon centrifugiranja uzima PRGF s dna epruvete. Na kraju se dodaje koagulans, kalcijev klorid, u koncentraciji 0,05 ml po ml tekućine. Koagulacija se događa u roku od maksimalno 10 minuta. Nakon koagulacije takav proizvod može ići direktno u ranu (1).

PRGF je koristan za liječenje rana koje teško zarastaju, ima sposobnost poboljšavanja zarastanja mekog tkiva i slabijeg utjecaja na koštano tkivo (slabija osteoindukcijska svojstva od PRP-a i PRF-a) te se rabi u različitim poljima medicine, uključujući oralnu i




maksilofacijalnu kirurgiju. PRGF se u oralnoj kirurgiji trenutačno rabi u implantologiji često u vezi sa sinus-liftom, kod prezervacije alveole i poboljšanja zarastanja postekstrakcijskih rana kod impaktiranih zuba te kod BRONJ-a. Zasad je pokazao najbolje rezultate u terapiji BRONJ-a i sinus-lifta (16).

## **2.5. Fibrin obogaćen trombocitima**

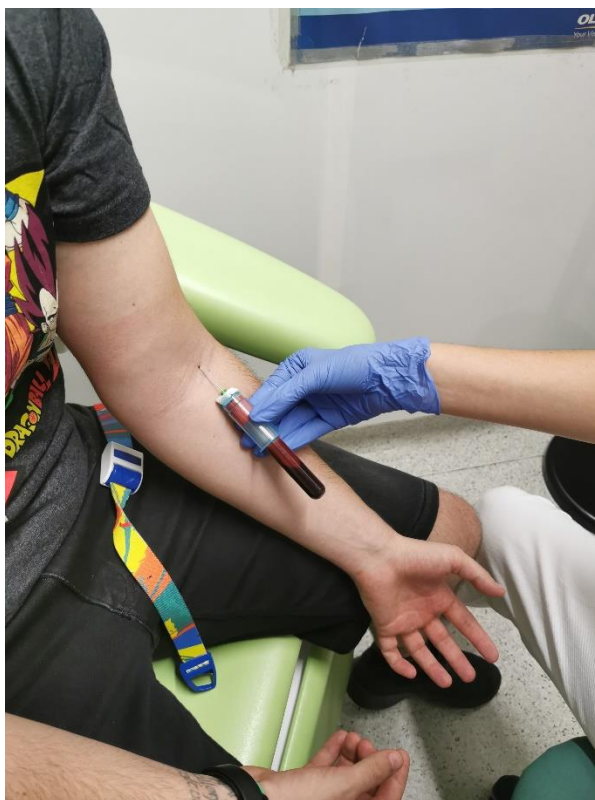Fibrin obogaćen trombocitima (PRF) najnovija je generacija trombocitnih koncentrata koju je predstavio Joseph Choukroun sa suradnicima 2001. godine. Riječ je također o autolognom trombocitnom koncentratu koji se dobiva centrifugiranjem iz pacijentove krvi koji ima određene prednosti prema svojim prethodnicima. Oni imaju sličan mehanizam djelovanja (preko faktora rasta i citokina iz alfa-granula), no za razliku od njih, mehanizam otpuštanja navedenih faktora je drukčiji (5). Kod PRF-a je otpuštanje GF-a i citokina puno sporije i dugotrajnije u odnosu na masivno otpuštanje kod PRP preparata, što u praksi znači i dugotrajniji učinak na proces cijeljenja. Kobayashi sa suradnicima je kvantifikacijom otpuštanja faktora rasta uz pomoć ELISA-e iz PRP-a, PRF-a i A-PRF-a („advanced PRF“) došao do zaključka da je kod PRP-a najveće kratkoročno otpuštanje faktora rasta. Ono se odvija u prvih 15 – 60 minuta te da se otpuštaju vrlo velike količine faktora rasta. A-PRF je pokazao otpuštanje najveće ukupne količine faktora rasta te ujedno i najdugotrajnije otpuštanje (8 do 10 dana – koliko je i prosječni životni vijek trombocita) (15).

Proces dobivanja PRF-a puno je jednostavniji u odnosu na prethodnike, vadi se svježa autologna puna krv sa standardnim instrumentacijem za vađenje krvi (Slika 1 i 2) te se centrifugira bez dodataka koagulansa ili antikoagulansa. Krv se vadi s 24-gauge iglom radi prevencije degranulacije trombocita. Aktivacija trombocita počinje već pri vađenju krvi, kontaktom trombocita sa stijenkom igle za flebotomiju i kasnije sa stijenkom epruvete (5). Za dobivanje PRF-a može se upotrebljavati staklena epruveta ili nahrapavljena plastična epruveta sa silicijevim česticama poput Vacutainer epruvete (slika 3). Ukoliko se koristi nenahrapavljena plastična epruveta, ne dobije se PRF ugrušak, nego troslojni koloid (slika 10.). Bitno je da centrifugiranje počne što prije kako ne bi došlo do stvaranja difuznog fibrina duž cijele epruvete koji nije povoljan za cijeljenje rane. Na slici 4. se prikazuje vađenje pune krvi bez dodataka i antikoagulansa neposredno prije procesa centrifugiranja. Slijedi

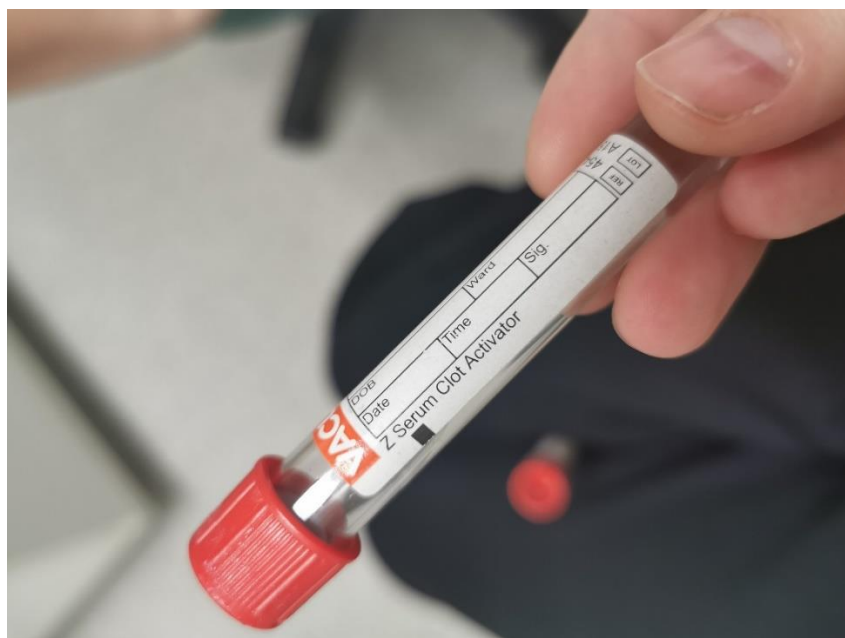
postavljanje u uređaj za centrifugiranje (slika 5). Za centrifugiranje se može koristiti bilo koji uređaj za centrifugiranje s pretprogramiranim postavkama ili s mogućnošću namještanja postavki. Na slici 5. je Centrifuge MPW-223e. Na slici 6. se поближе prikazuje PRF ugrušak dobiven centrifugiranjem na 2500rpm kroz 10minuta, a na slici 7. se uspoređuju dva protokola, lijeva epruveta je centrifugirana na 2500 rpm kroz 10 minuta, a desna na 1300 rpm kroz 8 minuta. U obje epruvete se nalazi površinski sloj PPP-a, zatim sloj PRF-a i na dnu sloj eritrocita. Slika 8. Prikazuje PRF ugrušak nakon procesa odvajanja od sloja PPP-a i sloja eritrocita sa sterilnim škaričama. Na slici 9. se uspoređuju veličina i konzistencija PRF ugrušaka dobivenih dvama različitim protokolima.



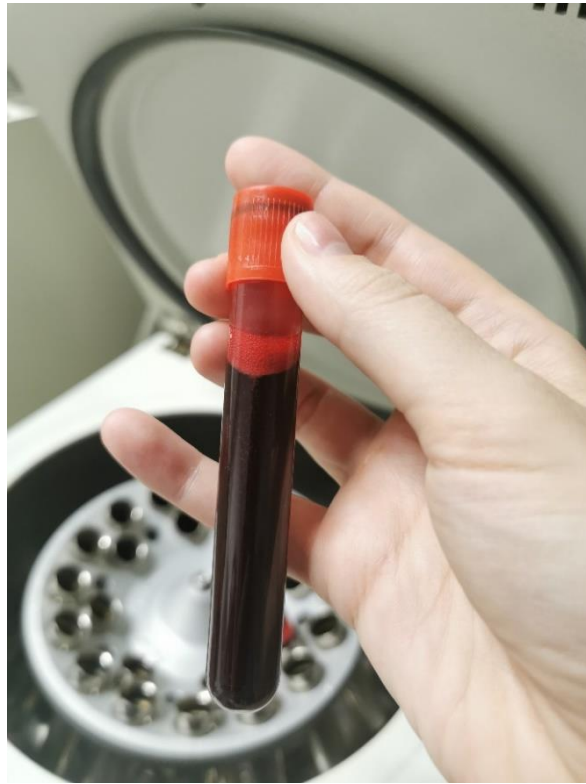**Slika 1.** Instrumentarij za vađenje krvi



**Slika 2.** Vađenje 10 ml svježe pune krvi



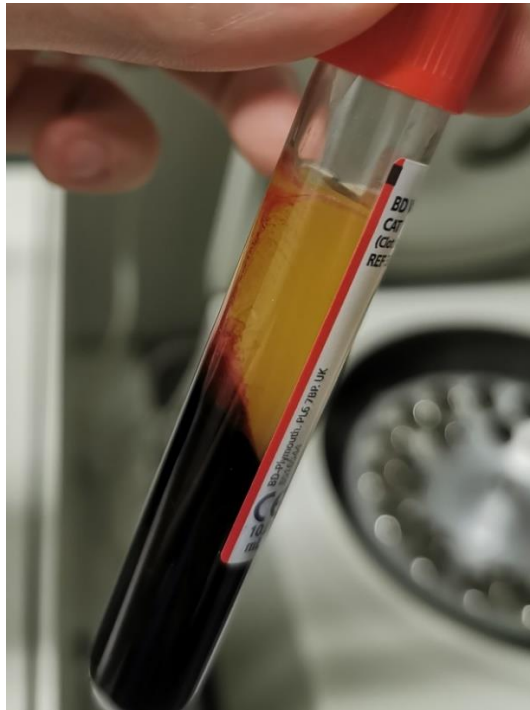**Slika 3.** Plastična Vacutainer epruveta.



**Slika 4.** Izgled pune krvi prije centrifugiranja



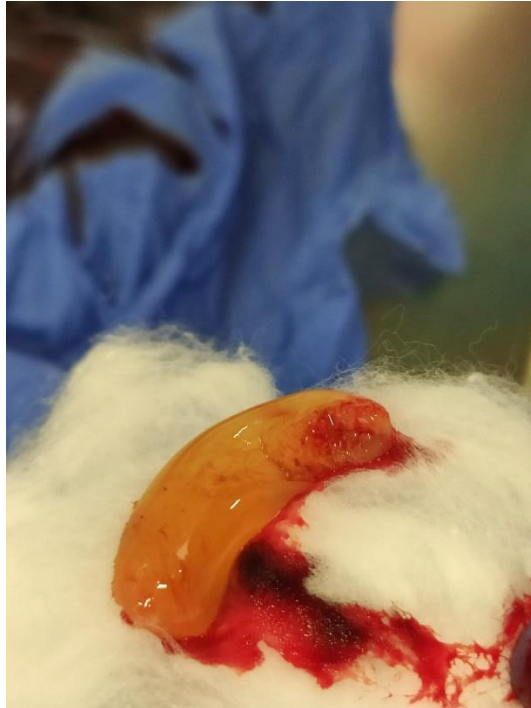
**Slika 5.** Uređaj za centrifugiranje



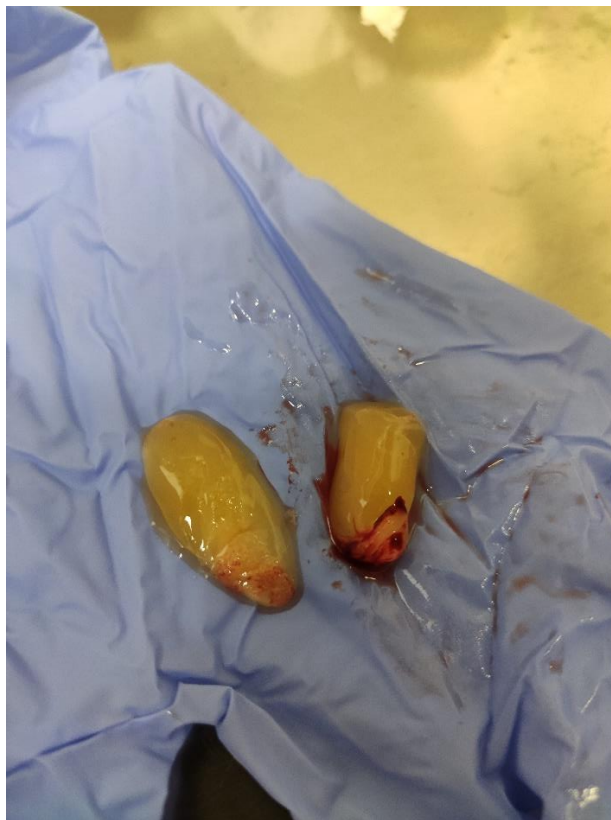**Slika 6.** Produkt centrifugiranja na 2500 rpm (906 RCF) kroz 10 minuta



**Slika 7.** Usporedba sadržaja epruveta (lijevo 2500rpm, desno 1300rpm)



**Slika 8.** PRF ugrušak



**Slika 9.** Usporedba veličine i konzistencije PRF ugruška (lijevo 2500rpm, desno 1300rpm)





**Slika 10.** Kod korištenja nenahrapavljene plastične epruvete ne dolazi do stvaranja PRF ugruška.

Centrifugiranje se odvija kroz 10 minuta na 2500 o/min odnosno RCF (max) 559 g prema Choulkrounu (2006.), te se dobiva troslojni koloid, na površini tekući PPP, ispod njega PRF i na dnu sloj eritrocita (18). Postoje znatne razlike među autorima s obzirom na preporučeno optimalno trajanje centrifugiranja i relativnu centrifugalnu silu koja se upotrebljava, čak i pri korištenju iste opreme i istih količina krvi. Pojedini su autori mijenjali i usavršavali svoje formulacije tako da se one razlikuju tijekom godina. Choulkroun, Miron i Ghanaati objašnjavaju razlike u pojedinim radovima time da RCF nije jednak na vrhu epruvete, na sredini i na dnu. RCF se povećava eksponencijalno s povećanjem radijusa te je najveći na dnu epruvete. Internacionalni je dogovor da se centrifugalna sila izražava kao RCF (max), no u stručnoj literaturi postoje mnoga odskakanja od toga pravila što doprinosi konfuziji i otežava standardizaciju postupka (12). U priloženoj tablici 2. mogu se vidjeti neke razlike u navođenju relativne centrifugalne sile, pri čemu RCF (max) označava relativnu centrifugalnu silu na dnu epruvete gdje je sila najjača s obzirom na najveću udaljenost od rotora, RCF (min) označava silu na vrhu epruvete, RCF (av) označava srednju relativnu centrifugalnu silu, a

RCF (clot) označava silu pri kojoj dolazi do stvaranja ugruška. RCF (clot) ne treba upotrebljavati s obzirom na njezinu varijabilnost (12).

Tablica 2. Razlike u navođenju RCF-a

	RCF (objavljena u studiji)	RCF (min)	RCF (clot)	RCF (av)	RCF (max)
Pinto i Quiryrenen	408 g (2700 o/min)	326 g	<b>408 g</b>	489 g	653 g
Choukron i suradnici (2006. god)	280 g (2500 o/min)	<b>280 g</b>	349 g	419 g	559 g
Dohan i suradnici	400 g (3000 o/min)	<b>402 g</b>	503 g	604 g	805 g

RCF (eng. relative centrifugal force) – relativna centrifugalna sila

Fujioka i Kobayashi otkrili su da se smanjenjem trajanja centrifugiranja i smanjenjem sile dobiva veća koncentracija trombocita i leukocita, povećano otpuštanje faktora rasta te bolje stanično ponašanje, iako je sam koncentrat manji po veličini (15). Takav PRF koncentrat zove se još i A-PRF (advanced PRF).

## 2.6. Usporedba PRP-a, PRGF-a i PRF-a

Kao što je već spomenuto, među trombocitnim koncentratima postoje određene sličnosti i različitosti u samoj pripremi, osobinama i njihovoj primjeni. Zajedničke osobine su im da djeluju na zaustavljanje krvarenja, dugoročno služe kao depo citokina i faktora rasta smanjujući upalu te utječu na cijeljenje i regeneraciju mekog tkiva i kosti.



Međusobno se razlikuju po strukturi i po načinu dobivanja – brzini, trajanju te broju ponavljanja procesa centrifugiranja, dodatku antikoagulansa i koagulansa, razlike u uzimanju supernatanta i precipitata (5).

U tablici 3. prikazane su sličnosti i razlike kod navedenih trombocitnih koncentrata.

Tablica 3. Sličnosti i razlike između PRP, PRGF i PRF koncentrata

	PRP	PRGF	PRF
Godina početka korištenja u kliničkoj praksi	1998.	2001.	2004.
Kompliciranost protokola	Vrlo kompliciran	Kompliciran	Jednostavan
Brzina centrifugiranja	Sporo	Jako sporo	Brzo
Korištenje antikoagulansa	Da	Da	Ne
Količina dobivenog koncentrata	Zadovoljavajuća	Mala	Dobra
Količina leukocita u koncentratu	0 – 50%	0%	65%
Imunomodulacijska svojstva	Slaba	Ne	Da
Količina dobivenog fibrina	Niska	Niska	Visoka
Brzina stvaranja fibrinske mrežice	Fiziološka	Brza	Brza
Neoangiogenetski potencijal	Nizak	Nizak	Visok
Osteoinduktivni potencijal	Nizak	Nizak	Visok

Mehanička svojstva	Zadovoljavajuća	Loša	Dobra
Prisutnost mezenhimalnih stanica	Da	Da	Da
Cijena protokola	Umjerena	Visoka	Niska

PRF se trenutno izdvojio na tržištu s mnogim prednostima u odnosu prema prijašnjim trombocitnim koncentratima. Kod PRF-a se ne dodaju antikoagulansi ni koagulansi, što pojednostavljuje pripremu i dobiva se veća količina pripravka za upotrebu nego kod PRGF-a. Nakon centrifugiranja, PRF ima najveći broj trombocita i leukocita te najveći broj faktora rasta u odnosu na PRP i PRGF, vrlo visoki udio fibrina, fibronektina i vitronektina. Važan je i sam način stvaranja fibrinske mrežice u PRF-u u odnosu na PRP i PRGF (1). Kod PRF-a fibrinska mrežica nastaje postepeno, fiziološkom brzinom. Kod PRP-a i PRGF-a se dodaje visoka koncentracija trombina ili  $\text{CaCl}_2$  na kraju postupka koji dovodi do brzog stvaranja fibrinske osnove koja je onda zbog toga rigidna i brzo otpušta faktor rasta. To dovodi do kratkog učinka na cijeljenje rane. PRF ima puno dulji period otpuštanja faktora rasta (1, 3, 15).

PRF je specifičan u odnosu na PRGF i PRP i po sadržaju leukocita. Leukociti u PRF-u pokazuju imunomodulatornu ulogu, odnosno sposobnost reguliranja lokalne upale. Smatra se da to dovodi do smanjenja broja postoperativnih infekcija. Leukociti imaju i jednu neželjenu ulogu, a to je djelovanje preko njihovih fibrinolitičkih enzima na ugrušak (1).

### **3. PRIMJENA PRP-A, PRF-A I GF-A U ORALNOJ KIRURGIJI**

### **3.1. Prezervacija alveole nakon ekstrakcije zuba i postekstrakcijska bol**

Prezervacija alveole regenerativna je metoda koju rabimo za minimiziranje gubitka volumena alveolarnog grebena nakon ekstrakcije zuba. Svodi se na postavljanje zamjenskog nadomjesnog materijala ili kombinacije materijala u alveolu nakon ekstrakcije zuba, čime nastojimo osigurati dobre uvjete za ugradnju implantata u budućnosti ili neko drugo protetsko rješenje. Postekstrakcijska bol označava poremećeno normalno cijeljenje ekstrakcijske alveole kada ne dolazi do fiziološkog stvaranja ili očuvanja ugruška što rezultira praznom koštanom zubnom alveolom koja je izložena sadržaju usne šupljine, a očituje se kao intenzivna bol.

Ekstrakcija zuba kirurški je postupak kojim uklanjamo zube iz alveole zbog više različitih razloga. Neke od indikacija su: zub u frakturnoj pukotini, fokalna infekcija, zub koji nije moguće restaurirati, zub uzročnik akutne upale, gangrena, ositis periapicalis chronica, umnjak s perikoronarnom upalom, uznapredovali paradontitis, vertikalna fraktura, resorpcija korijena, inficirani zub kojemu korijen strši u sinus, fausse route, iz protetskih ili ortodontskih razloga itd. Komplikacije vezane uz vađenje zuba možemo podijeliti na komplikacije u tijeku i komplikacije nakon vađenja zuba. Postekstrakcijske komplikacije mogu se spriječiti ili liječiti uporabom trombocitnih koncentrata (oroantralna komunikacija, oroantralna fistula, postoperativna bol, suha alveola (19).

Alissa i sur. smatraju da PRP ima znatne koristi za poboljšanje i ubrzanje cijeljenja mekog tkiva nakon ekstrakcije, dok na koštano tkiva ima manje efekte. Također smatraju da dovodi do statistički znatne redukcije boli (posebice u prva dva dana) i da utječe i na smanjenu pojavnost suhe alveole (20). Za razliku od toga, Arenz-Bua i sur. smatraju da je utjecaj PRP-a na cijeljenje postekstrakcijske rane minimalan, da ne dolazi do smanjenja boli, otekline, trizmusa ni infekcije te da se nakon 6 mjeseci ne vidi ubrzanje u cijeljenju koštanog tkiva (21).

Nakon vađenja zuba gubi se fiziološki impuls koji se tijekom žvakanja prenosi preko zuba i parodonta na kost. Kada se on izgubi, dolazi do neminovne resorpcije kosti. Danas se za prezervaciju alveole češće upotrebljava PRF. Najbolje rezultate pokazao je korišten samostalno. Prema Zhangu i sur. usporedbom pacijenata kod kojih je PRF korišten za prezervaciju alveole i pacijenata koji nisu upotrebljavali PRF nakon ekstrakcije, PRF dovodi do razlika u smanjenju postoperativnih tegoba te boljeg lokalnog mekotkivnog cijeljenja. Što se tiče koštanog cijeljenja, dolazi do stvaranja znatno kvalitetnije kosti u odnosu na kontrolnu

grupu, no isto tako dolazi samo do djelomičnog utjecaja na očuvanje volumena kosti (22). Prezervacija alveole s PRF-om prvenstveno se očituje u prezervaciji širine grebena. Ne dovodi do znatnog efekta na očuvanje visine i ne može dovesti do očuvanja oblika grebena (23, 22).

Osim za prezervaciju alveole, PRF se može upotrebljavati i za prevenciju nastanka postekstrakcijske boli s obzirom na to da fibrinska mrežica bogata faktorima rasta i trombocitima potiče stvaranje ugruška. Stoga PRF pronalazi primjenu kod težih ekstrakcija i alveotomije impaktiranih trećih kutnjaka (24).

Glavne prednosti korištenja PRF-a kao samostalnog materijala za prezervaciju alveole su jednostavnost i brzina primjene, ekonomičnost, prevencija reakcije na strano tijelo, bolja kvaliteta novostvorene kosti te smanjen broj komplikacija (u odnosu na koštane nadomjestke) (25). Prezervacija alveole može se raditi i kombinacijom PRF-a i osteokonduktivnih materijala poput  $\beta$ -trikalcij fosfata.

Célio-Marino i sur. smatraju da se PRGF može primjenjivati za poboljšanje cijeljenja postekstrakcijskih alveola impaktiranih zuba, dok Gürbüzler i sur. smatraju da nema razlike između cijeljenja koštanih alveola na koje nije primijenjen PRGF i onih na koje je, te da je efekt cijeljenja trombocitnog koncentrata ovisan o dozi faktora rasta (16).

Bez obzira na prezervaciju alveole, određen gubitak volumena kosti je očekivan. Ovisi o lokalnim i sistemnim faktorima pojedinca, stoga se ne može u potpunosti predvidjeti. Postavljanje membrane može poboljšati ishod terapije (23). Za razliku od toga, odizanje režnja može pogoršati ishod terapije zbog smanjene prokrvljenosti područja odakle je odignut režanj te dovesti do povećane bukalne resorpcije. Također je bitno da je PRF membrana u potpunosti prekrivena i izolirana od utjecaja okoliša (22).

### **3.2. Augmentacija grebena**

Augmentacija grebena kirurški je postupak na čeljustima koji za cilj ima poboljšati oblik i veličinu alveolarnog grebena prvenstveno u horizontalnom smjeru. Nakon gubitka zuba alveolarna kost ne prima više impulse koji se prenose tijekom žvakanja te atrofira. Augmentacija se može raditi lokalizirano ako je riječ o koštanom defektu na određenom

području (kod nedovoljne visine i širine kosti za postavljanje implantata, kod bukalnog defekta u estetskoj zoni gdje se planira postavljanje mosta) ili generalizirano kod generalizirane resorpcije grebena s nedovoljnom visinom i širinom (npr. za poboljšanje retencije potpune proteze) (26, 27).

Tijekom vremena najviše atrofira bukalna kost s obzirom na to da je kortikalna kost bukalno tanja. Alveolarni greben sve se više stanjuje buko-lingvalno dok u krajnjim slučajevima ne postane poput oštrice. Veliki bukalni defekt može nastati i nakon ekstrakcije zuba koji je imao vertikalnu frakturu, kod dehiscijencija i nepažljive ekstrakcije (odlamanje bukalne stijenke). Kod širine grebena manje od 5 mm, potrebno je rekonstruirati greben prije postavljanja implantata, odnosno oko implantata preporuka je da postoji sa svake strane najmanje 2 mm zdrave kosti (26).

Metode augmentacije grebena su lateralna augmentacija kosti i lateralno širenje kosti.

Lateralna augmentacija metoda je kod koje se upotrebljava koštani transplantat pojedinca u kombinaciji s autolognim, alogenim ili aloplastičnim materijalima. Kod ove tehnike za postavljanje implantata potrebne su dvije operacije. U prvoj se augmentira defekt, nakon čega slijedi razdoblje cijeljenja od 6 mjeseci te druga operacija u kojoj se postavlja implantat. Augmentacija autolognim koštanim transplantatom relativno je invazivna zbog potrebe za dva operacijska polja (davateljsko i primateljsko mjesto). Nadomjestci se mogu upotrebljavati usitnjeni (u tom slučaju je potrebno upotrebljavati membranu) ili u bloku (tada se koštani blok fiksira osteosintetskim vijcima) (26, 28). PRF se može upotrebljavati u kombinaciji s usitnjenim materijalom, kao zaštitna membrana preko granuliranog materijala te za redukciju volumena koštanog nadomjestka koji je potrebno upotrebljavati (PRF je ekonomičniji) te za poboljšanje angiogeneze (2). PRF se posebno često upotrebljava za zaštitu i stabilizaciju membrane kada je riječ o neresorptivnoj membrani, s obzirom na to da kod neresorptivnih membrana dolazi relativno često do ekspozicije membrane te posljedične infekcije (29).

Kod metode lateralnog širenja kost se može širiti dvjema metodama: „bone spreading“ i „ridge splitting“. „Bone spreading“ je metoda kod koje se kost postepeno širi nizom od nekoliko osteotoma cilindrično-koničnog oblika koji se postepeno povećavaju u promjeru. Oni se rabe tako da se umeću ručno guranjem i rotacijom te laganim kuckanjem kirurškim čekićem tako da se spongiozna kost sabije. U tako pripremljenu kost može se odmah postaviti implantat. Ova se metoda rabi kod širine kosti veće od 3 – 4 mm, dok se metoda „ridge-splittinga“ rabi kod kosti uže od 3 mm. „Ridge splitting“ je metoda kod koje se sagitalno

prereže kost te se nepotpuno odlomljen ulomak („green stick fracture“) pomakne lateralno tako da stvara prostor za implantat, nadomjesni materijal i buduću kost (26, 28). Kod „ridge splitting“ metode, nakon sagitalnog reza, PRF se može u defekt staviti samostalno ili u kombinaciji s koštanim nadomjestkom, a na kraju slijedi prekrivanje membranom. PRF također može služiti umjesto same membrane. Kod ove metode, također se može rabiti i IPRF (eng. injectable PRF) u kombinaciji s koštanim nadomjestkom, što se onda zove „sticky bone“. „Sticky bone“ se stavlja u koštani defekt nastao nakon „ridge splitting“ metode te se prekriva zaštitnom membranom (najčešće se uz „sticky bone“ rabi komprimirana PRF membrana) (30).

### **3.3. Augmentacija dna maksilarnog sinusa (sinus-lift)**

Augmentacija dna maksilarnog sinusa ili sinus-lift predprotetski je kirurški postupak kojim se odvaja sluznica maksilarnog sinusa od dna maksilarnog sinusa s ciljem stvaranja prostora u koji će se postaviti koštani materijal i dentalni implantat. Nakon podizanja dna sinusa, postavlja se nadomjesni materijal s ciljem da se dobije veći volumen kosti. Sinus-lift može se raditi transkrestalnim ili lateralnim pristupom (31).

Izbor metode za sinus-lift ovisi o postojećoj visini alveolarne kosti, kod visine od 8 do 12 mm, operacija se izvodi kroz ležište implantata (transkrestalno), kod visine kosti od 5 do 8 mm, operacija se odvija bočnim, otvorenim pristupom kroz trepanacijski otvor uz istodobnu ugradnju implanata. Kod visine od 0 do 5 mm postupak se obavlja u dvije faze, bočnim pristupom s odizanjem koštanog poklopca. U prvoj se fazi radi podizanje dna sinusa i postavljanje koštanog nadomjestka, a implantacija nakon 6 do 9 mjeseci. Metoda kroz ležište implantata jedina je zatvorena metoda. Preparacija za implantat zaustavlja se 1 – 2 mm ispod dna sinusa te se laganim udarcem čekićem odlomi taj dio kosti i sa Schneiderovom membranom potisne se kranijalno. Kod bočnog pristupa radi se trepanacijski otvor na facijalnoj stijenci maksile, kost se trepanira dijamantnim svrdlom pazeći da se ne perforira sluznica. Sluznica se odiže tupim instrumentom. Kod bočnog pristupa s odizanjem koštanog poklopca, koštani se poklopac u obliku pravokutnika potiskuje tako da potisne sluznicu, a dobiveni se prostor ispunjava materijalom za augmentaciju (25, 31).

Mišljenja autora o utjecaju PRP-a na sinus-lift podijeljena su. PRP se za sinus-lift uvijek rabi u kombinaciji s autolognom kosti ili koštanim nadomjestcima. Khary i sur. došli su do zaključka da graftovi obogaćeni PRP-om dovode do veće gustoće kosti za 6 mjeseci, a Poeschl i sur. smatraju da PRP utječe na povećano stvaranje nove kosti. Za razliku od toga, Cabbar i sur. nisu primijetili nikakvu znatnu razliku u stabilizaciji implantata ni u formaciji nove kosti uspoređujući ksenografte bez PRP-a i s PRP-om (21).

Korištenje PRGF-a kod augmentacije dna maksilarnog sinusa također je kontroverzno. Schaaf i sur. u istraživanju provedenom na 34 pacijenta naveli su da korištenjem PRGF-a kod augmentacije dna maksilarnog sinusa nije došlo do statistički značajne razlike u odnosu na cijeljenje bez PRGF-a (16).

PRF se za augmentaciju maksilarnog sinusa upotrebljava uglavnom u kombinaciji s koštanim nadomjestkom, a može se hidrirati i vitronektinom za lakše rukovanje. Uz njih se može primijeniti i neresorptivna ili češće resorptivna membrana za GBR. Kod ksenogenog ili aloplastičnog koštanog nadomjestka, PRF će djelovati osteopromotivno, odnosno pojačat će osteoindukcijska svojstva nadomjestka kemotaksijom osteoblasta (25, 31).

PRF se može upotrebljavati za zaštitu Schneiderove membrane, za zatvaranje lateralnog prozora i sprečavanje invaginacije mukoznog tkiva tijekom cijeljenja (umjesto kolagene membrane) te umjesto koštanog nadomjestka. Osim što štiti Schneiderovu membranu, ako je perforacija nastala, PRF zatvara eventualne postojeće perforacije i ubrzava cijeljenje membrane (25).

Prednost korištenja PRF-a za sinus-lift umjesto koštanih nadomjestaka je prvenstveno biološke, nakon toga financijske i praktične prirode. Osim što otpuštaju faktore rasta, također su ekonomičniji i jednostavniji za postavljanje nego koštani nadomjestci (25). Sinus-lift se pokazao kao uspješna metoda, s dobrim i trajnim rezultatima te se vrlo često rabi u implantološkoj terapiji.

### **3.4. Implantologija**

Dentalni implantat umjetni je nadomjestak koji služi kao zamjena za zubni korijen. Nakon postavljanja u kost slijedi proces oseointegracije. Taj pojam označava stvaranje funkcijske i



strukturne veze između kosti i stranog tijela. Uveo ga je Branemark 1950-ih godina kada je istraživao reparaciju visokodiferenciranih tkiva s obzirom na to da je opazio da se kućišta od tantala lako uklanjaju s kosti za razliku od titanskih kućišta koja su bila čvrsto srasla s kosti na mikroskopskoj razini. Većina implantata i danas se izrađuje od titana ili njegovih slitina (32). Vezano uz uspjeh implantoprotetske terapije, razlikujemo primarnu, sekundarnu i tercijarnu stabilnost. Primarna stabilnost odnosi se na inicijalni mehanički odnos kortikalisa i implantata te direktno ovisi o količini i kvaliteti kosti, tehnicima postavljanja te o samom obliku i površinskoj hrapavosti implantata (o čemu ovise macro i microinterlocking). Sekundarna stabilnost nastaje nakon razdoblja cijeljenja i odnosi se na stabilnost implantata pri otvaranju (33).

Indikacije za postavljanje implantata bezuba su gornja ili donja čeljust, djelomična bezubost ili nedostatak jednoga zuba (34). Sam kirurški zahvat odvija se cijelo vrijeme uz obilno hlađenje i s manje od 1500 okretaja u minuti jer u suprotnom može doći do pretjeranog zagrijavanja kosti, s nekrozom i posljedičnim izostankom oseointegracije dentalnog implantata. Počinje tako da se napravi rasteretni rez kroz vestibulum, zaobilazeći pri tome papilu, te odizanjem rezanja pune debljine. S pilot-svrdlom označimo mjesto ugradnje implantata, s ili bez postavljanja kirurške šablone. Nakon toga se greben buši s pilot-svrdlom koje prethodno označimo stoperom. Pilot-svrdlom određujemo dubinu i smjer budućeg implantata. Nakon toga rabimo svrdla s postepeno povećavajućim promjerom kojima dolazimo do odgovarajuće širine koštanog ležišta te na kraju uz pomoć nareznika radimo navoj u kosti koji odgovara navojima na implantatima i koji omogućava postavljanje implantata. Nareznik nije potreban kod samonarezujućih implantata. S pomoću sterilne pincete stavljamo implantat na nosač te ga uvrtime u pripremljeno koštano ležište, uz dotezanje moment-ključem na kraju. Slijedi postavljanje pokrovnog vijka, ispiranje fiziološkom otopinom i šivanje rane (35).

PRP je pokazao dobre rezultate kao samostalni materijal za oblaganje implantata. Anitua i sur. sugeriraju da samostalna upotreba PRP-a dovodi do poboljšane prognoze oseointegracije implantata, a Anand i sur. zaključili su da dolazi do poboljšanog odlaganja početne kosti oko implantata (21).

PRGF se može rabiti u kombinaciji s koštanim graftovima vezano uz postavljanje implantata jer olakšava rukovanje i postavljanje istih te kao biološka zaštita za Schneiderovu membranu. Anitua i sur. u istraživanju provedenom na 5 pacijenata došli su do zaključka da PRGF

olakšava augmentaciju kosti i smanjuje upalu. Do pozitivnih rezultata su došli i Riaz i sur. te Pieri i sur. Casati i sur. istraživali su efekte PRGF-a na koštanim defektima i koštanim strukturama oko implantata na psima te nisu pronašli statistički značajnu razliku u korištenju PRGF-a na koštanim dehiscijencijama oko implantata ni općenito u cijeljenju kosti (16).

Kod zdravog pojedinca za oseointegraciju u gornjoj čeljusti potrebno je 2 do 3 mjeseca, a u donjoj minimalno 2 mjeseca. Kod lateralne augmentacije grebena potrebno je razdoblje od 6 mjeseci prije postavljanja implantata, a kod tehnike lateralnog širenja, implantat se može postaviti istodobno (34, 26).

PRF se pokazao kao dobar materijal za poticanje prvenstveno mekotkivnog, a zatim i koštanog cijeljenja. Cortese i sur. napravili su studiju o korištenju PRF-a kod modificirane „split-crest“ augmentacije za lateralno širenje grebena. Oni smatraju da je ta metoda posebno efikasna kod pacijenata starije životne dobi, prvenstveno zbog svojih regenerativnih svojstava koja omogućavaju jednofaznu operaciju sa zadovoljavajućim ishodom, što je bitno kod starijih pacijenata. I u eksperimentalnoj i u kontrolnoj grupi postignuta je oseointegracija implantata. Uz korištenje PRF-a došlo je do nešto manje koštane resorpcije (27). Kod modificirane „split-crest“ metode, nakon uzdužnog reza piezoelektričnim nastavnom duž grebena koji se augmentira, rade se dva horizontalna reza koji prolaze kroz uzdužni te se šiljastim pilot-svrdlom ulazi na mjesta budućih implantata. Nakon toga slijedi postavljanje implantata i postavljanje PRF-a ili koštanog nadomjestka u nastali defekt (36, 26).

PRF pokazuje visoki potencijal za mekotkivno cijeljenje, angiogenezu, sprečavanje nastanka ožiljka i diferencijaciju matičnih stanica, tako se može upotrebljavati i kao materijal za poticanje regeneracije ili kao materijal za ispunjavanje koštanog defekta. Također, promjenom postavki uređaja za centrifugu mogu se dobiti PRF materijali različite konzistencije i sastava. U koliko se PRF želi upotrebljavati za ispunjavanje koštanog defekta, tada je preporučljivije rabiti ugrušak čvršće konzistencije, a ako se upotrebljava kao materijal za poticanje regeneracije, može se upotrebljavati PRF normalne konzistencije. Također, PRF se može upotrebljavati kao jedini materijal za ispunjavanje koštanog defekta, a može se upotrebljavati i u kombinaciji s drugim koštanim materijalima (27, 37).

U svježe ekstrakcijske alveole implantati se mogu postavljati imedijatno ako je volumen koštanog dijela alveole zadovoljavajući. U slučaju predekstrakcijskih ili postekstrakcijskih defekata, ne preporučuje se imedijatno postavljanje, već je indicirana regeneracija kosti (38). U alveolu se može postaviti kombinacija ksenografta i L-PRF-a da se zatvori defekt i

stabilizira implantat u koštanom ležištu. L-PRF oblikuje se u membranu u PRF-boxu ili pritiskanjem između dvije sterilne gaze te se postavlja tzv. „poncho-tehnikom“. To znači da se u sredini L-PRF-a napravi otvor te se L-PRF navuče na implantat poput kabanice, konkretno na područje oko nadogradnje za cijeljenje. Kod inciziva se prilikom imedijatnog postavljanja implantata „poncho-tehnikom“ može ostvariti i imedijatno opterećenje (36, 38, 39, 40).

U novije vrijeme postoje pokušaji imedijatnog postavljanja implantanata i u alveole s infekcijom na periapeksu. Korištenjem kombinacije PRF-a i dekalificiranih suho-smrznutih koštanih alografta (eng. decalcified freeze-dried bone allografts, DFDBA) mogu se poboljšati ishodi takvih operacija. Medikeri i sur. smatraju da takva kombinacija dovodi do smanjenja resorpcije kosti, ubrzanog koštano cijeljenja u početnom stadiju cijeljenja, poboljšane mekotkivne estetike te poboljšava prognozu jednogodišnjeg preživljenja implantata (41).

### **3.5. Oroantralna komunikacija**

Oroantralna komunikacija patološka je komunikacija između maksilarnog sinusa i usne šupljine koja se ne javlja u fiziološkim uvjetima. Sinus je fiziološki inače odvojen od usne šupljine makar tankom lamelom alveolarnog recesususa i/ili sluznicom maksilarnog sinusa. Korjenovi zuba gornje čeljusti mogu biti u različitim odnosima prema recesusu maksilarnog sinusa, pri čemu su najčešće korjenovi drugog pretkutnjaka te prvog i drugog kutnjaka blizu maksilarnog sinusa. Katkad kod jače pneumatiziranog sinusa ili jače razvijenih korjenova, i korjenovi drugog inciziva, očnjaka, prvog pretkutnjaka i trećeg kutnjaka mogu biti u bliskom odnosu s maksilarnim recesusom (19, 42).

Kod ekstrakcije zuba, periapikalnih upalnih procesa, cisti i drugih patoloških procesa može doći do stvaranja komunikacije sa sinusom. Perzistencijom i epitelizacijom oroantralne komunikacije epitelom koji potječe iz usne šupljine dolazi do stvaranja fistule. Smatra se da je potrebno minimalno 48 do 72 sata perzistencije komunikacije za početnu epitelizaciju oroantralne komunikacije, a u prosjeku 7 – 8 dana za potpunu epitelizaciju i nastanak prave oroantralne fistule. Kod komunikacije do 2 mm može doći do spontanog cijeljenja pod uvjetom da nije već prisutna infekcija sinusa i kod normalnog stvaranja ugruška bez strujanja

zraka. Ako se koagulum nije stvorio, pristupa se zatvaranju komunikacije režnjem sluznice ili osiguravanju uvjeta koji će omogućiti njegovo stvaranje, poput stavljanja želatinoznog tampona uz antibiotsku profilaksu (19, 43).

Assad i sur. upotrebljavali su PRF bez dodataka drugih bioloških materijala za neposredno zatvaranje oroantralne komunikacije nastale tijekom ekstrakcije prvog gornjeg molara. PRF-om su se koristili poput ugruška za zatvaranje oroantralne komunikacije i membrane za prekrivanje, s dobrim kliničkim rezultatima (42).

Kod oroantralne fistule, Miše preporučuje zatvaranje fistule što prije, ako ne postoje upalne promjene sinusa, s vestibularnim ili palatinalnim režnjem, a ako postoje upalne promjene sinusa, onda radikalnom operacijom sinusa u kombinaciji sa zatvaranjem palatinalnim ili vestibularnim režnjem. All-Juboori i sur. napravili su prikaz slučaja kod jednog pacijenta s tri mjeseca perzistirajućom oroantralnom fistulom nakon ekstrakcije i malom vertikalnom visinom kosti. Oni smatraju da je zbog male visine kosti došlo do destabilizacije ugruška. Napravili su operaciju koja se sastojala od odizanja režnja, postavljanja primarne resorptivne kolagene membrane te sekundarne PRF membrane preko primarne membrane s ciljem postizanja boljeg cijeljenja. Smatraju da ova metoda dovodi do smanjenja učestalosti infekcija i odbacivanja materijala te boljeg i bržeg mekotkivnog cijeljenja. Do nestanka simptoma došlo je u prvom tjednu, u drugom tjednu došlo je do potpunog mekotkivnog cijeljenja, a u četvrtom tjednu došlo je do hipertrofije mekog tkiva (44, 19).

### **3.6. Apikotomija (apikoektomija) i cistektomija**

Apikotomija je kirurški postupak kod kojega se odstranjuje apikalni dio zuba i upalni proces uz njega. Odstranjuje se najviše trećina korijena zuba jer se u suprotnom narušava stabilnost zuba jer se zub ponaša kao dvokraka poluga (45).

Indikacije za apikotomiju su najčešće postojeće neadekvatno endodontsko liječenje ili nemogućnost adekvatne opskrbe (slomljeni instrument u kanalu koji se ne može zaobići, jako zavijeni kanali, fausse route u apikalnoj trećini korijena, periapikalno potisnuto punilo, resorpcija korijena, krunica ili mostovi s kolčićem i nezadovoljavajućim punjenjem, otitis periapicalis chronica koji se nije uspio zaliječiti konzervativnim putem itd.), a može biti riječ i

o radikularnoj cisti. PRF se može vrlo uspješno upotrebljavati i kod adekvatnih konvencionalnih endodontskih opskrba koje nisu uspjele dovesti do koštanog cijeljenja iz različitih razloga (46, 45).

Kod apikotomije korijenski se kanal puni sat vremena prije ili tijekom operacije, a ako su uvjeti povoljni moguće je puniti zub i dan ranije. Sama operacija počinje davanjem anestezije, odizanjem režnja pune debljine i prikazivanjem koštanog defekta. Najčešće je potrebno proširiti koštani defekt za dobar prikaz operativnog područja. Potrebno je u potpunosti ukloniti upalno tkivo i poslati ga na patohistološku analizu. Slijedi ispiranje oralnim antiseptikom i fiziološkom otopinom, uklanjanje inficiranog vrška korijena te preparacija s ultrazvučnim nastavkom. Nakon toga se korijen retrogradno puni. Najduže i još uvijek najčešće korišten materijal za retrogradno punjenje u kliničkoj praksi je amalgam. On dovodi do zadovoljavajućih rezultata u većini slučajeva (45), ali danas se preporučuje punjenje s MTA-om ili cementima na biokeramike. Još neki materijali koji se mogu rabiti su cinkoksidgeugenolni cementi, stakloneionomerni cementi, kompozitni i kompozitno-ionomerni hibridi te gutaperka. Preko dobro zabrtvljenog vrška korijena može se postaviti PRF koncentrat u obliku ugruška (potrebno ga je postaviti tako da se u potpunosti prekrije defekt da služi i kao membrana). Na kraju slijedi šivanje. Preporučuje se uzeti nesteroidne protuupalne lijekove nakon operacije. Nakon apikotomije zaostaje defekt koji se kod zdravih pacijenata ispunjava za 4 – 6 mjeseci. Istraživanja navode da se korištenjem PRF-a potiče bolja regeneracija koštanih tkiva, brže cijeljenje i smanjenje postoperativnih komplikacija (47, 45, 48, 49).

Kod adekvatne endodontske opskrbe koja nije dovela do cijeljenja kosti periapikalnog područja, može se napraviti periapikalna operacija bez uklanjanja apikalnog dijela korijena. Preoperativno je nužno revidirati punjenje korijenskih kanala. Operacija počinje odizanjem režnja pune debljine i prikazivanjem periapikalnog defekta, nakon čega se postavlja PRF u područje defekta. Slijedi zatvaranje rane sa 4-0 koncem. Pacijentu se postoperativno propisuje antibiotska terapija amoksicilinom i klavulanskom kiselinom (ako pacijent nije alergičan na penicilin). Ove su operacije pokazale jako dobre kliničke rezultate (46).

Cistektomija je oralnokirurška operacija uklanjanja ciste, a sam izbor tehnike ovisi o veličini i lokalizaciji ciste. Kod malih cisti operacija ne ovisi o lokalizaciji i obavlja se metodom Partsch II, a kod velikih se cisti može upotrebljavati metoda Partsch I (50). Pappalardo i sur. upotrebljavali su kombinaciju PRP-a i govedeg ksenografta za poboljšanje cijeljenja koštanih

defekata nakon cistektomije. Studija je obuhvatila 20 pacijenata sa srednjom veličinom ciste od 22.5 mm. Nakon prvog mjeseca veličina cisti smanjila se na srednju veličinu od 9.4 mm, a nakon 6 mjeseci na 1.1 mm s homogenom radioopaknošću na ortopantomogramu. Pappalardo i sur. smatraju da PRP u kombinaciji s goveđim ksenograftom ima potencijal za korištenje u svakodnevnoj kliničkoj praksi (51). Cieslik-Bielecka i sur. radili su istraživanje koje je obuhvatilo 223 ljudi o utjecaju L-PRP i L-PRF injekcije na cijeljenje nakon cistektomije. U kontrolnoj je grupi bilo 113 ljudi, a u eksperimentalnoj je bilo 102 pacijenta koji su dobili L-PRP injekciju u koštani defekt i u mukožu nakon cistektomije. Pri tome razlika između veličine koštanih defekata i prosječne dobi pacijenata između eksperimentalne i kontrolne grupe nije značajna. U eksperimentalnoj grupi došlo je do minimalnog krvarenja i minimalnog osjećaja boli te poboljšanog i bržeg cijeljenja. U obje grupe rubovi rane oko šava bili su crveni 7 dana nakon operacije, ali u eksperimentalnoj skupini bili su manje naglašeni (52). Za razliku od toga, postoje istraživanja koja sugeriraju da PRP u kombinaciji s goveđim ksenograftom nema utjecaja na koštano cijeljenje (53).

### **3.7. Osteonekroza čeljusti**

Osteonekroza je stanje koje uslijed smanjene perfuzije rezultira nekrotičnom, avaskularnom kosti, odnosno koštanim sekvestrom. Osteonekroza može nastati i u drugim dijelovima tijela ali onda je najčešće drukčije etiologije. U čeljusti je najčešće uzrokovana antiresorptivnim ili antiangiogenim lijekovima (stoga se naziva još i MRONJ – medication related osteonecrosis of jaw), i kao posljedica zračenja malignih tumora glave i vrata. MRONJ je širi pojam od BRONJ-a (bisphosphonate related osteonecrosis of jaw), no oboje se odnose na osteonekrozu čeljusti. Obično bolest započinje kao parodontitis ili ulkus koji ne zacjeljuje, a poslije se može očitovati kao avaskularna nekroza sluznice, osteonekroza i osteomijelitis. Najčešća trauma u području čeljusti koja služi kao okidač za nastanak MRONJ-a je ekstrakcija zuba (54, 55).

Bisfosfonati djeluju antiangiogeno i inhibiraju osteoklaste, a samim time usporavaju i pregradnju kosti. Indicirani su kod osteoporoze, osteopenije, Pagetove bolesti, određenih vrsta tumora, koštanih metastaza solidnih tumora, maligne hiperkalcijemije i multiplog mijeloma. Manje potentni bisfosfonati se uglavnom daju peroralno (Pleostat, Fosamax, Bonefos, Actonel), a kod većih doza i dužeg vremenskog perioda uzimanja, odnosno kod parenteralnog uzimanja potentnijih bisfosfonata i rizik za razvoj MRONJ-a je veći. Bisfosfonati koji se daju

intravenozno upotrebljavaju se u liječenju vezanom uz tumore, a peroralni bisfosfonati u ostalim slučajevima, pri čemu je najčešća indikacija osteoporoza. Liječenje MRONJ-a je teško i upitne prognoze jer nema adekvatne prokrvljenosti što je preduvjet za cijeljenje rane. Ovisno o stupnju osteonekroze, u početnim se stadijima liječenje svodi na korištenje oralnih antiseptika na bazi klorheksidina (0.12% ili 0.2%). Kod uznapredovalih stadija MRONJ-a se rabi antibiotska terapija, a u određenim slučajevima preporučuje se tzv. „drug holiday“ (pauza od uzimanja bisfosfonatnih lijekova kroz nekoliko mjeseci ako primarna bolest dopušta) u kombinaciji s kirurškim debridmentom (55, 54, 56).

S obzirom na to da trenutačno ne postoje univerzalno prihvaćene smjernice zbrinjavanja BRONJ-a, to je još jedno područje gdje je PRP našao svoju primjenu. Odgovor na kiruršku terapiju kod BRONJ-a je nepredvidiv, a kod agresivnog debridmenta može doći čak i do pogoršanja bolesti. Stoga se PRP može upotrebljavati kao dodatak kirurškom liječenju, odnosno u kombinaciji s kirurškim debridmentom. Faktori rasta iz PRP-a djeluju kao zamjenska stimulacija slabo vaskularnoj kosti te poboljšavaju cijeljenje rane i maturaciju kosti koja je kod BRONJ-a usporena (21, 56, 57).

Upotreba PRGF-a u kombinaciji s kirurškim debridmentom pokazalo je također dobre rezultate. Curi i sur. liječili su 20 pacijenata s teškim oblikom BRONJ-a kombinacijom koštane resekcije i PRGF-a. Dobili su dobre rezultate s potpunim zarastanjem rane kroz 3 godine (16).

PRF se također upotrebljava kao adjuvantna terapija u liječenju nekroze, nakon kirurškog debridmenta za poboljšanje cijeljenja, a može se upotrebljavati i kao preventiva nastajanja MRONJ-a nakon invazivnih operacija na čeljustima kod pacijenata s povećanim rizikom (57).

S obzirom na to da je aplikacija trombocitnih koncentrata minimalno invazivna (što je vrlo bitno kod ove skupine pacijenata), a njihova priprema jednostavna, ekonomična i bez dodatnih rizika za pacijente, trombocitni će se koncentрати u budućnosti vjerojatno sve više i više primjenjivati u terapiji BRONJ-a. Za sada još ne postoji dovoljno širokih usporednih studija o djelovanju različitih trombocitnih koncentrata na MRONJ, stoga je teško zaključiti koji ima najpovoljnije djelovanje (57).

### **3.8. Vođena regeneracija kosti i tkiva (GBR i GTR)**

Vođena regeneracija kosti (GBR) postupak je kod kojega se preko koštanog defekta postavlja resorptivna ili neresorptivna membrana koja onemogućava nekoštanim stanicama dolazak na mjesto koštanog defekta te tako omogućava koštanu regeneraciju. Membrana koja se upotrebljava može biti resorptivna ili neresorptivna te sintetska ili prirodna. Neki od zahtjeva za optimalnu membranu su da bude sigurna, biokompatibilna, da se dobro adaptira, ali da ne kolabira u defekt, da je permeabilna za važne molekule, no ne i stanice, da je nepomična, da drži mjesto i da se kontrolirano biodegradira. Kod GBR-a je posebno bitno da membrana ne kolabira s obzirom na to da se stanice mekog tkiva brže umnažaju nego koštane stanice. Prema tome, ako membrana kolabira ili se preuranjeno resorbira, to automatski znači smanjeni prostor za koštanu regeneraciju. To redovito dovodi do smanjene koštane regeneracije. Zlatni standard za GBR membranu je Gore-Tex, sintetska neresorptivna membrana ojačana titanom. Ona dobro drži mjesto i najduže se upotrebljava u kliničkoj praksi, no ima i neke nedostatke. Zbog krutosti se njome teško rukuje te je potrebna druga operacija za otklanjanje membrane, što je općenito nedostatak svih neresorptivnih membrana (29, 58).

PRF membrane se kod GBR-a mogu upotrebljavati za zaostale koštane defekte samostalno ili u kombinaciji s nekim biomaterijalom. Kada se upotrebljavaju u kombinaciji s koštanim materijalom, mogu se usitniti sa sterilnom škaricama i pomiješati s koštanim nadomjestkom radi lakšeg rukovanja (25). S obzirom na to da trombocitni koncentracije imaju sposobnost otpuštanja GF-a i utjecaja na cijeljenje, neki su autori predložili korištenje PRF-a kao samostalne biomembrane za GBR, no to nije zaživjelo zbog prebrzog vremena resorpcije PRF membrane. Kawase i suradnici sugerirali su da PRF membranu treba oblikovati posebnom toplinsko-kompresijskom metodom koja smanjuje poroznost i površinu PRF membrane, što dovodi do odgađanja razlaganja i povećavane otpornosti membrane na proteaze. Prema Kawaseu, takva modificirana membrana može potrajati do četiri tjedna, što je više nego dvostruko duže u odnosu na uobičajene PRF membrane koje traju jedan do dva tjedna (2). Bez obzira na to, PRF membrana je i dalje po mnogim svojstvima inferiorna komercijalno dostupnim membranama za GBR. Prema Caballe-Serrano, za uspješnu regeneraciju kosti, koštani defekt mora biti izoliran minimalno 16 – 24 tjedna, a za tkivnu regeneraciju 4 – 6 tjedana (59).



Osim za ispunjavanje defekta, uspješnom se pokazala i primjena PRF-a preko membrane za GBR (kao sekundarna membrana). PRF membrana ovdje ima funkciju zaštite primarne membrane i prevencije stvaranja dehiscijencije i moguće infekcije. Ekspozicija membrane je jedan od najčešćih uzroka neuspjeha vođene regeneracije (25).

GTR i GBR dva su slična postupka, ali je GTR usmjeren na regeneraciju parodontnog ligamenta, a GBR na kost. GTR je postupak kojim se nastoji mehaničkom barijerom spriječiti brzi dubinski rast epitela od marginalno prema apikalno, kako bi dubinske strukture imale vremena za regeneraciju s obzirom na to da se one sporije regeneriraju nego meko tkivo. U suprotnom, nastaje dugački spojni epitel. To se postiže slično kao i kod GBR-a, postavljanjem resorptivne ili neresorptivne membrane preko koštano-parodontalnog defekta. Za GTR se mogu rabiti i resorptivne i neresorptivne membrane, a resorptivne se membrane rabe kada god je to moguće (29). Sam i suradnici istraživali su svojstva PRF-a kao membrane za GTR te su došli do zaključka da su mehanička svojstva takvih membrana nezadovoljavajuća. Najveći problem predstavlja manjak rigidnosti i prebrza razgradnja membrane (60).

Klasični GTR izvodi se samo s mehaničkom zaprekom, bez dodataka bioloških materijala (29). Danas postoje mnoge studije koje pokazuju statistički znatno poboljšanje u regeneraciji kod kombinacije bioloških materijala, pogotovo u parodontologiji. Jenabian sa suradnicima istraživala je utjecaj korištenja PRGF-a u liječenju furkacija drugog stupnja GTR-om te je dokazala da GTR zasebno daje dobre rezultate, ali da u kombinaciji s PRGF-om dolazi do boljih rezultata (61).

Sammartino i suradnici došli su do zaključka da PRP u kombinaciji s Bio-Gide membranom daje dobre rezultate u cijeljenju kosti kod ekstrakcije mezioanguliranih impaktiranih trećih molara s parodontološkim džepom na drugom kutnjaku, u odnosu na cijeljenje bez biomaterijala. Kod korištenja PRP-a došlo je do smanjenja dubine sondiranja na distalnom džepu drugog kutnjaka te poboljšanog cijeljenja rane u području trećeg kutnjaka u odnosu na kontrolnu skupinu (62).

#### **4. RASPRAVA**

Ideja trombocitnih koncentrata vuče korijene iz sedamdesetih godina prošlog stoljeća kada se počela upotrebljavati u transfuzijskoj medicini za pacijente s trombocitopenijom, a krajem devedesetih su se počeli upotrebljavati i u drugim područjima medicine.

Prvi koncentrat koji se upotrebljavao bio je PRP. On se radi dodavanjem antikoagulansa, dualnim procesom centrifugiranja te dodatkom koagulansa. PRP ima određene prednosti, no veliki problem kod njega je što prebrzo otpušta faktore rasta te tako djeluje samo kratkoročno na cijeljenje. Sam je postupak najkompliciraniji od svih trombocitnih koncentrata te pokazuje slaba oseinduktivna i angiogenetska svojstva (naspram PRF-a). PRGF je modificirani PRP protokol s produljenim učinkom otpuštanja u odnosu na PRP, no i dalje vrlo kratkog vremena djelovanja. PRGF može doći u različitim oblicima ovisno o stupnju koagulacije (može biti tekući, od supernatanta PRGF te fibrilarni) što mu proširuje uporabu.

PRF je druga generacija trombocitnih koncentrata te se po mnogim osobinama izdvaja od prethodnika. Vrlo važna razlika u odnosu na prethodnike jest prisutnost fibrinske mrežice. Trombociti se postepeno otpuštaju i razgrađuju tijekom razgradnje fibrinske mrežice, a samim time i faktori rasta. Osim toga, fibrinska mrežica omogućava bolju migraciju mezenhimalnih stanica te tako služi kao njihov nosač. U komparativnoj studiji Fujioka i Kobayasi dokazali su da kod PRP-a dolazi do masovnog otpuštanja faktora rasta u prvih 15 minuta do najviše sat vremena. Za razliku od toga, A-PRF je otpuštao faktore rasta i do 10 dana te je otpustio ukupno najveću količinu faktora rasta, što je puno povoljnije za cijeljenje u većini slučajeva. Također, PRF u odnosu na prethodnike ima najjači oseinduktivni i angiogenetski potencijal, dok PRP i PRGF djeluju većim dijelom na mekotkivno cijeljenje, sa slabim oseinduktivnim potencijalom.

Termini PRP, PRGF i PRF donekle su nespecifični jer ne definiraju sam način dobivanja koncentrata nego se odnose na krajnji sastav proizvoda. Zasada postoje određene razlike u protokolima za njihovo dobivanje u stručnoj literaturi. Bez obzira na to, njihov je učinak i dalje nepobitan – on je većinom uvjetovan koncentracijom trombocita i učinkom njihovih faktora rasta. Za učinak trombocitnih koncentrata također su važne ostale komponente pripravka i njihova koncentracija, npr. prisutnost leukocita u PRF-u diktira njegova imunomodulacijska svojstva, koja izostaju kod PRGF-a koji uopće ne sadržava leukocite, prisutnost fibrinske mrežice diktira brzinu otpuštanja GF itd. Također, preporučuje se uporaba različitih konzistencija trombocitnih koncentrata za različite postupke, npr. duljim vremenom centrifugiranja dobit ćemo veću gustoću i bolju konzistenciju PRF-a, a posebnom

kompresijsko-termičkom obradom moguće je dobiti PRF membranu koja je otpornija na djelovanje proteaza te dulje ostaje funkcionalna.

## **5. ZAKLJUČAK**

Mogućnost upotrebe trombocitnih koncentrata u oralnoj kirurgiji je široka – od poboljšavanja cijeljenja jednostavnih ekstrakcijskih rana do kompleksnijih kirurških operacija poput augmentacija grebena ili augmentacije dna maksilarnog sinusa. Oni se mogu upotrebljavati tako da se apliciraju na mjesto rane samostalno ili u kombinaciji s drugim materijalima, poput membrana ili koštanih nadomjestaka. Mnoga su istraživanja potvrdila da trombocitni koncentri dovode do smanjenja postoperativnih simptoma te smanjenja učestalosti komplikacija kod raznih zahvata te se stoga danas upotrebljavaju i u mnogih drugim područjima medicine.

Danas se PRP i PRGF sve manje rabe u oralnoj kirurgiji u odnosu na PRF. Iako postoje mnoga istraživanja koja ukazuju na prednosti i pozitivna svojstva PRP-a i PRGF-a, PRF je najviše zaživio u kliničkoj praksi jer je jednostavan za pripremu, ima bolja mehanička svojstva od svojih prethodnika, najduže otpušta faktore rasta te je također najekonomičniji za pripremu jer se priprema bez dodatka aditiva.

## **6. LITERATURA**

1. Bonanome L., Giannini S., Cielo A. CR. Comparison between PRP, PRGF and PRF: lights and shadows in three similar but different protocols. *Eur Rev Med Pharmacol Sci.* 2015;19(6):927-30
2. Borie E, Oliví DG, Orsi IA, Garlet K, Weber B, Beltrán V, et al. Platelet-rich fibrin application in dentistry: a literature review. *Int J Clin Exp Med.* 2015;8(5):7922–9.
3. Albanese A, Licata ME, Polizzi B, Campisi G. Platelet-rich plasma (PRP) in dental and oral surgery: from the wound healing to bone regeneration. *Immun Ageing.* 2013;10(1):23.
4. Alves R, Grimalt R. A review of platelet-rich plasma: history, biology, mechanism of action, and classification. *Skin Appendage Disord.* 2018;4(1):18–24.
5. Rodella LF, Bonazza V. Platelet preparations in dentistry: How? Why? Where? When? *Wor Journ Stom.* 2015;4(2):39.
6. Strauss PM. Proizvodnja koncentrata trombocita iz sloja leukocita i trombocita. *Transf vijes.* 2004; 40: 1
7. Carlson NE., Roach RB. Platelet-rich plasma. *J Am Dent Assoc.* 2002; 133(10):1383–6.
8. Harrison P. Platelet function analysis: blood reviews. 2005; 19(2):111–23.
9. Dhurat R, Sukesh M. Principles and methods of preparation of platelet-rich plasma: a review and author's perspective. *J Cutan Aesth Surg.* 2014;7(4):189–97.
10. Ugboko V, Owotade F, Paul-Odo B, Afariogun A. Preparation of platelet-rich plasma from small volume of whole blood: a simplified approach. *Niger Postgrad Med J.* 1994; 19: 133-6.
11. Tankeshwar A. Buffy coat: definition, composition, preparation and uses. *Lab Diagn Par Inf.* 2015;5(3):1-5
12. Miron R, Choukroun J, Ghanaati S. Controversies related to scientific report describing g-forces from studies on platelet-rich fibrin: necessity for standardization of relative centrifugal force values. In *J Grow Fact Stem Cell Dent.* 2018;1(3):80.
13. Anitua E, Prado R, Sánchez M, Orive G. Platelet-rich plasma: preparation and formulation. *Oper Tech Ortho.* 2012;22(1):25–32.



14. Kececi Y, Ozsu S, Bilgir O. A cost-effective method for obtaining standard platelet-rich plasma: a compendium of clinical research and practice. *Woun Compend Educ Dent* 2014;26(8):232–8.
15. Kobayashi E, Flückiger L, Fujioka-Kobayashi M, Sawada K, Sculean A, Schaller B, et al. Comparative release of growth factors from PRP, PRF, and advanced-PRF. *Clin Oral Investig*. 2016 Dec 25;20(9):2353–60.
16. Pal US, Mohammad S, Singh RK, Das S, Singh N, Singh M. Platelet-rich growth factor in oral and maxillofacial surgery. *Nat J Maxillofac Surg*. 2012;3(2):118–23.
17. Nishiyama K, Okudera T, Watanabe T, Isobe K, Suzuki M, Masuki H, et al. Basic characteristics of plasma rich in growth factors (PRGF): blood cell components and biological effects. *Clin Experim Dent Resear*. 2016;2(2):96–103.
18. Castro AB, Meschi N, Temmerman A, Pinto N, Lambrechts P, Teughels W, et al. Regenerative potential of leucocyte- and platelet-rich fibrin: intra-bony defects, furcation defects and periodontal plastic surgery, systematic review and meta-analysis. *J Clin Perio*. 2017;44(1):67–82.
19. Miše I. Oralna kirurgija. Treće izdanje. Zagreb: Medicinska naklada; 1991. IV. Vađenje zuba; p. 155-67.
20. Alissa R. The influence of platelet-rich plasma on the healing of extraction sockets: an explorative randomised clinical trial. *Eur J Oral Implantol*. 2010;3:121–34.
22. Zhang Y, Ruan Z, Shen M, Tan L, Huang W, Wang L, et al. Clinical effect of platelet-rich fibrin on the preservation of the alveolar ridge following tooth extraction. *Experim Therap Med*. 2018;15(3):2277–86.
23. Avila-Ortiz G, Elangovan S, Kramer KWO, Blanchette D, Dawson D V. Effect of alveolar ridge preservation after tooth extraction: a systematic review and meta-analysis. *J Dent Res*. 2014;93(10):950–8.
24. Eshaghpour M, Dastmalchi P, Nekooei A, Nejat A. Effect of platelet-rich fibrin on frequency of alveolar osteitis following mandibular third molar surgery: a double-blinded randomized clinical trial. *J Oral Maxillofac Surg*. 2014;72(8):1463-7
25. Blašković M, Pandurić DG, Katanec D, Brozović J, Gikić M, Sušić M. Primjena trombocitima obogaćenog fibrina u oralnoj kirurgiji. *Medix*. 2012;18(103):121-6

26. Katalinić I, Gabrić D. Terapija horizontalne insuficijencije koštanog grebena ekspanzijskim tehnikama. *Sonda*. 2012;13(24):41-4
27. Cortese A, Pantaleo G, Amato M, Howard CM, Pedicini L, Claudio PP. Platelet-rich fibrin (PRF) in implants dentistry in combination with new bone regenerative flapless technique: evolution of the technique and final results. *Op Med*. 2017;12:24–32.
28. Goyal S, Iyer S. Bone Manipulation Techniques. *Int Jour Clin Impl Dent*. 2009;1:22–31.
32. Knežević G. Povijesne napomene. In: Jerolimov V, Srdjak KJ, Knežević G, Kobler P, Varga S, Babić JŽ. *Osnove dentalne implantologije*. Prvo izdanje. Zagreb: Školska knjiga; 2002. p. 9-18.
33. Zanetti EM, Pascoletti G, Calì M, Bignardi C, Franceschini G. Clinical assessment of dental implant stability during follow-up: what is actually measured, and perspectives. *Biosensors*. 2018;8(3):13-5.
34. Kobler P. Indikacije za primjenu dentalnih implantata. In: Jerolimov V, Srdjak KJ, Knežević G, Kobler P, Varga S, Babić JŽ. *Osnove dentalne implantologije*. Prvo izdanje. Zagreb: Školska knjiga; 2002. p. 26-32.
35. Knežević G i sur. Postupak ugradnje dentalnih implantata. In: Jerolimov V, Srdjak KJ, Knežević G, Kobler P, Varga S, Babić JŽ. *Osnove dentalne implantologije*. Prvo izdanje. Zagreb: Školska knjiga; 2002. p. 39-44.
36. Zahran Amr MB. Maxillary split-crest technique with immediate implant placement. *Impl Pract Team*. [Internet] 2018 [cited 2019 Aug]. Available from: <https://www.implantpracticeus.com/ce-articles/maxillary-split-crest-technique-immediate-implant-placement/>
37. Souza Magalhães V, Alves Ribeiro R, Leite do Amaral JMB, Castro Pimentel A, Anami Paulim L, G. Roman-Torres CV. The use platelet rich fibrin in dental implants: a literature review. *Tren Transplant*. 2018;11(2).
38. Amine M, Younes L. Immediate implant placement: a review. *J Dent Forecast*. 2018; 1(2):1-5
39. Cunha D, Oliveira MA, Ferreira H, Pinheiro AA, Senna PM. Poncho technique to seal fresh socket with platelet-rich fibrin in immediate loaded implant. *Clin Or Impl Resear*.

- 2018 Oct;29:388.
40. Sehgal M, Puri L, Yadav S, Malhotra P, Phukela SS, Yadav B, et al. Immediate dental implants enriched with L-PRF in the esthetic zone. *Case Report Dent.* 2018; 1:1–6.
  41. Medikeri R, Meharwade V, Wate P, Lele SV. Effect of PRF and allograft use on immediate implants at extraction sockets with periapical infection: clinical and cone beam CT findings. *Bull Tokyo Dent Coll.* 2018;59(2):97–109.
  42. Assad M, Bitar W, Alhajj MN. Closure of oroantral communication using platelet-rich fibrin: a report of two cases. *Ann Maxillofac Surg.* 2017;7(1):117-9.
  43. Pulkit K, Neha H. Management of oro-antral communication and fistula: various surgical options. *World J Plast Surg.* 2016; 6(1): 3–8.
  44. AL-Juboori MJ, AL-Attas MA, Magno FLC. Treatment of chronic oroantral fistula with platelet-rich fibrin clot and collagen membrane: a case report. *Clin Cosm Investig Dent.* 2018;10:245–9.
  45. Miše I. Oralna kirurgija. Treće izdanje. Zagreb: Medicinska naklada; 1991. V. Odstranjenje vrška korijena zuba. p.181-5
  46. Singh S, Singh A, Singh S, Singh R. Application of PRF in surgical management of periapical lesions. *Nat J Maxillofac Surg.* 2013;4(1):94–9.
  47. Anantula K, Annareddy A. Platelet-rich fibrin (PRF) as an autologous biomaterial after an endodontic surgery: case reports. *J NTR Univ Health Sci.* 2016;5(1):49.
  48. Grossman I, Abu el Naag A, Peled M. Root-end filling materials in apicoectomy: a review. *Refuat Hapeh Vehashinayim.* 2003;20(2):49–54.
  49. Mazumdar P. Treatment of periapical lesion with platelet rich fibrin. *Ind Med Gazette.* 2013;15:28-33
  50. Miše I. Oralna kirurgija. Treće izdanje. Zagreb: Medicinska naklada; 1991. X. Ciste oralnih tkiva. p. 253-81.
  51. Pappalardo S, Guarnieri R. Efficacy of platelet-rich-plasma (PRP) and highly purified bovine xenograft (Laddec) combination in bone regeneration after cyst enucleation: radiological and histological evaluation. *J Oral Maxillofac Research.* 2013;4(3):3.
  52. Ciešlik BA, Glik J, Skowroński R, Bielecki T. Benefit of leukocyte and platelet-rich

- plasma in operative wound closure in oral and maxillofacial surgery. *BioMed Research Internat.* 2016;7(6):49-56.
53. Aghaloo TL, Moy PK FE. Investigation of platelet-rich plasma in rabbit cranial defects: A pilot study. *J Oral Maxillofac Surg.* 2002;60(10):1176-81.
54. Brajdić D, Salarić I, Zajc I, Đanić P, Granić M, Biočić J, et al. Smjernice za postupak s pacijentima rizičnim za nastanak medikamentozne osteonekroze čeljusti. *Acta Stomatol Croat* 2015; 49(2):167-85.
55. Rosella D, Papi P, Giardino R, Cicalini E, Piccoli L, Pompa G. Medication-related osteonecrosis of the jaw: clinical and practical guidelines. *Int Dent Soc Prev Comm J.* 2016;6(2):97–104.
56. Miloš M, Brakus I. Bisfosfonati u dentalnoj medicini. *Glasnik Med Fakult.* 2018;5:28-30
57. Fabbro M, Taschieri S, Goker F. Platelet concentrates as an adjunctive therapy for medication-related osteonecrosis of the jaw: a systematic review and meta-analysis. *Internat Journ Growth Fact Stem Cells Dent.* 2018;1(2):48.
58. Elgali I, Omar O, Dahlin C, Thomsen P. Guided bone regeneration: materials and biological mechanisms revisited. *Europ J Oral Sci.* 2017;125(5):315–37.
59. Caballé-Serrano J, Munar-Frau A, Ortiz-Puigpelat O, Soto-Penalosa D, Peñarrocha M, Hernández-Alfaro F. On the search of the ideal barrier membrane for guided bone regeneration. *Journ Clinic Experim Dent.* 2018;10(5):477–83.
60. Sam G, Vadakkekuttical RJ, Amol NV. In vitro evaluation of mechanical properties of platelet-rich fibrin membrane and scanning electron microscopic examination of its surface characteristics. *Journ Indian Soc Perio.* 2015;19(1):32–6.
61. Jenabian N, Haghanifar S, Ehsani H, Zahedi E, Haghpanah M. Guided tissue regeneration and platelet rich growth factor for the treatment of Grade II furcation defects: a randomized double-blinded clinical trial. *Dent Resear J.* 2017;14(6):363–9.
62. Sammartino G, Tia M, Marenzi G, Espedito di Lauro A, D'Agostino E, Claudio PP. Use of autologous platelet-rich plasma (PRP) in periodontal defect treatment after extraction of impacted mandibular third molars. *J Oral Maxillofac Surg.* 2005;63(6):766–70.

## **7. ŽIVOTOPIS**

Mirjana Šeba rođena je 29. 05. 1992. u Zagrebu, s prebivalištem u Daruvaru. Osnovnu školu završila je u Daruvaru. Opću gimnaziju upisuje također u Daruvaru gdje je i maturirala 2011. godine. Iste godine upisuje Stomatološki fakultet Sveučilišta u Zagrebu.

Tijekom studija volontirala na Zavodu za dječju i preventivnu stomatologiju te na Zavodu za oralnu kirurgiju. Bila je aktivna članica prvog zbora stomatološkog fakulteta Z(u)bor, za što je nagrađena i Rektorovom nagradom. Asistirala je više godina u dvije privatne stomatološke ordinacije.