

Indikacije i tehnike koštanih augmentacija kod implanto-protetske terapije u estetskoj zoni

Krhen, Tomislav

Professional thesis / Završni specijalistički

2015

Degree Grantor / Ustanova koja je dodijelila akademski / stručni stupanj: **University of Zagreb, School of Dental Medicine / Sveučilište u Zagrebu, Stomatološki fakultet**

Permanent link / Trajna poveznica: <https://um.nsk.hr/um:nbn:hr:127:486511>

Rights / Prava: [Attribution-NonCommercial-NoDerivs 3.0 Unported / Imenovanje-Nekomercijalno-Bez prerađivanja 3.0](#)

Download date / Datum preuzimanja: **2024-07-22**



Repository / Repozitorij:

[University of Zagreb School of Dental Medicine Repository](#)



SVEUČILIŠTE U ZAGREBU
STOMATOLOŠKI FAKULTET

Tomislav Krhen

**INDIKACIJE I TEHNIKE KOŠTANIH
AUGMENTACIJA KOD IMPLANTO-PROTETSKE
TERAPIJE U ESTETSKOJ ZONI**

poslijediplomski specijalistički rad

Zagreb, lipanj, 2015.

SVEUČILIŠTE U ZAGREBU
STOMATOLOŠKI FAKULTET

Tomislav Krhen

**INDIKACIJE I TEHNIKE KOŠTANIH
AUGMENTACIJA KOD IMPLANTO-PROTETSKE
TERAPIJE U ESTETSKOJ ZONI**

poslijediplomski specijalistički rad

Zagreb, lipanj, 2015.

Rad je ostvaren u Zagrebu, na Zavodu za oralnu kirurgiju Stomatološkog fakulteta.

Mentor rada: prof.dr.sc. Tihomir Kuna, Zavodu za oralnu kirurgiju.

Lektor hrvatskog jezika: Kornelija Krklec, profesorica hrvatskog jezika i književnosti, Martićeva 55, Zagreb, Hrvatska.

Lektor engleskog jezika: Antonija Piljac Bokan, prevoditelj i lektor, LINGUA-SOFT d.o.o., Frankopanska 5A, Zagreb, Hrvatska.

Rad sadrži: 104 stranice

0 tablica

35 slika

1 CD

SADRŽAJ

1. UVOD.....	1
2. SVRHA RADA.....	2
3. BIOLOGIJA KOSTI.....	3
3.1. Modelacija i remodelacija kosti.....	5
3.2. Zacijeljivanje autolognog koštanog grafta.....	6
3.3. Mehanizam resorpcije kosti nakon ekstrakcije zuba.....	7
4. ANATOMIJA I KLASIFIKACIJA KOŠTANIH DEFEKATA.....	9
5. DEFINICIJA "ESTETSKE ZONE".....	13
5.1. Linija osmijeha.....	14
5.2. Meka tkiva estetske zone.....	16
5.3. Oblik zubi.....	18
6. DIJAGNOSTIKA I PLANIRANJE TERAPIJE.....	19
6.1. Preuvjeti za idealno pozicioniranje implantata.....	21
6.2. Evaluacija rizika za uspješnu implanto-protetsku terapiju.....	26
7. BIOMATERIJALI ZA KOŠTANU AUGMENTACIJU.....	32
7.1. Autologni koštani transplantat.....	33
7.2. Alogeni koštani nadomjestak.....	35
7.3. Ksenogeni koštani nadomjestak.....	36

7.4. Alopastični koštani nadomjestak.....	38
7.5. PRP / PRF.....	39
7.6. Membrane.....	42
8. DONORSKA MJESTA ZA UZIMANJE AUTOLOGNOG KOŠTANOG BLOKA.....	45
8.1. Intraoralna donorska mjesta.....	47
8.1.1. Ramus mandibule.....	47
8.1.2. Simfiza mandibule.....	50
8.2. Ekstraoralna donorska mjesta.....	56
9. KIRURŠKE TEHNIKE.....	58
9.1. Augmentacija alveolarnog grebena prije postave implantata.....	62
9.1.1. GBR.....	62
9.1.2. Horizontalna blok augmentacija.....	65
9.1.3. Vertikalna blok augmentacija.....	71
9.1.4. Prezervacija alveole.....	74
9.1.5. Distrakcijska osteogeneza.....	75
9.1.6. Le Fort I osteotomija.....	77
9.2. Augmentacija alveolarnog grebena za vrijeme postave implantata.....	79
9.2.1. GBR.....	79
9.2.2. <i>Ridge-split</i> tehnika.....	81
9.2.3. Imedijatna implantacija u postekstrakcijsku alveolu.....	83

10. ZAKLJUČAK.....	85
11. SAŽETAK.....	86
12. SUMMARY.....	88
13. LITERATURA.....	90
14. ŽIVOTOPIS.....	104

1. UVOD

Gubitak koštanog volumena nakon vađenja zuba, upala, trauma ili drugih etioloških faktora nužno ne označava uvijek nemogućnost ugradnje implantata, no s estetskog stajališta, da bi se ostvarili optimalni rezultati, gotovo uvijek je prijeko potrebno provesti jedan od oblika koštane augmentacije prije ili tijekom ugradnje implantata. Prednja maksilarna regija smatra se najzahtjevnijom i najosjetljivijom regijom za konačni ishod implanto-protetske terapije, posebice u današnje doba kad su očekivanja pacijenata zahtjevnija. Glavni estetski cilj implantološke terapije s kirurškog stajališta jest postignuti harmoniju gingive s očuvanom visinom mekih tkiva i intaktnim papilama te očuvati konveksnost kontura alveolarnog grebena. Dosegnuti optimalne rezultate u implantološkoj terapiji znači pozicionirati implantat u pravilan protetski položaj s dostatnom koštanom potporom za sva periimplantna meka tkiva. Ne poštujući te smjernice, konačni rezultat bit će kompromisno rješenje upotrebom anguliranih abutmenta ili roza keramike, koje estetski nisu idealno rješenje, a funkcijski pridonose većoj opasnosti za kasniji razvitak protetskih komplikacija poput loma abutmenta, vijka ili keramike zbog neaksijalnih okluzijskih sila.

2. SVRHA RADA

Svrha ovog rada jest pružiti uvid u sve moguće tehnike koštanih augmentacija u estetskoj zoni (prednja maksilarna i mandibularna regija) kojima će se osigurati optimalni ishod implantoprotetske terapije te jasno definirati indikacije za vrstu kirurškog zahvata potrebnog u određenom slučaju.

Definiranje indikacija rezultat je analize znanstvenih i stručnih preglednih radova unazad desetak godina koji su povezani s tematikom koštanih augmentacija u implantološkoj terapiji. Opisane kirurške tehnike posljedak su konsenzusa znanstvenika i kliničara iz stručne literature, kao i navedeni rezultati uspješnosti tih tehnika u obliku postotaka učestalosti komplikacija i stopa preživljavanja implantata.

Valja naglasiti i kliničku važnost razlike između stopa uspješnosti (*success rates*) i stope preživljavanja implantata (*survival rates*) u terapiji. Dok je stopa preživljavanja implantata relativno jednostavan varijabilni binarni podatak (implantat ili jest ili nije oseointegriran te održiv u promatranom vremenskom razdoblju), kod stopa uspješnosti stanje je nešto složenije. Zbog nehomogenosti kriterija te moguće pristranosti i subjektivne procijene autora, analizom studija nije bilo moguće generalizirati dostupne podatke i iznijeti jednoznačne rezultate, stoga su podaci o stopama uspješnosti izostavljeni iz ovog rada.

3. BIOLOGIJA KOSTI

Kost je živo tkivo koje je u konstantnom dinamičnom stanju resorpcije, preslaganja i formiranja pod vrlo koordiniranom aktivnošću koštanih stanica osteoklasta i osteoblasta. Koštani sustav ima tri glavne funkcije: služi kao strukturalna podrška mišićima s kojima čini lokomotorni sustav, ima protektivnu ulogu štiteći važne organe te sudjeluje u metabolizmu kalcija.

Po sastavu, kost se sastoji od koštanog matriksa načinjenog od kompleksne mreže kolagenih proteinskih vlakana impregniranih mineralnim solima od kojih dominira kalcij-fosfat (85%), zatim kalcij-karbonat (10%) te kalcij-flourid i magnezij-flourid (5%). Minerali u kosti prisutni su u anorganskom obliku kao kristali hidroksilapatita. Orijehtacija ukriženo povezanih kolagenih vlakana čini obrazac mineralizacije. Na taj način, kost se adaptira na biomehaničke uvijete iz svoje okoline te projecira maksimalnu čvrstoću u smijeru opterećenja. (1)

Zbog svoje jedinstvene trabekularne arhitekture, kost je najučinkovitija biološka struktura koja pruža maksimalnu moguću čvrstoću s minimumom uložene mase. Ljudske kosti dosegnu vrhunac mineralne gustoće, a time i čvrstoće u tridesetim godinama. Kod žena je mineralna gustoća kostiju nešto niža nego kod muškaraca. Do osamdesete godine života se smatra da se gustoća kostiju smanji na upola koštane mase od nekadašnjeg maksimuma. (2)

Tri glavne vrste koštanih stanica su prisutne u fiziologiji i metabolizmu kosti: osteoblasti, osteociti i osteoklasti.

Osteoblasti, gradivne koštane stanice, zaslužne su za odlaganje koštanog matriksa i njegovu mineralizaciju. Koštanu supstancu koju luče osteoblasti zove se osteoid, a ulaganjem kalcijevih soli oko osteoblasta nastaje nova stanica - osteocit. Osteociti su potpuno okruženi koštanom novonastalom masom i leže u prostoru koji se naziva lakuna. Međusobno komuniciraju tankim citoplazmatskim nastavcima koji zalaze u kanalikule koštanog matriksa. Osteoklasti su stanice zaslužene za resorpciju kosti i njihova aktivnost je pod kontrolom paratireoidnog hormona. To su velike multinuklearne stanice, porijeklom od multipotentne hematopoetske matične stanice. Pomoću receptora prijanjaju uz kost i stvaraju izolirano područje (Howship-ove lakune) u koje luče proteolitičke enzime i kiseline. Enzimi razgrađuju proteinski matriks, a kiseline otapaju mineralne sastojke kosti. Zatim fagocitozom apsorbiraju otopljene tvari te ih otpuštaju u krvotok. Glavni poticaj za pojačanu osteoblastičnu aktivnost je dugotrajno mehaničko opterećenje.

Makroskopski, kost se sastoji od tvrdog kortikalnog tkiva i mekše spongiozne kosti. Kompaktni korteks čini oko 85% ukupne količine kosti u tijelu. To tkivo je organizirano u koštane cilindre kroz koje prolaze kapilare i živci, a zovu se Havers-ovi kanali, međusobno spojeni transverzalnim Volkmann-ovim kanalićima. Spongiozna trabekularna kost je okružena korteksom i čini 15% ukupne količine. Nemineralizirana područja unutar spongioze čine koštanu srž, prostor ispunjen krvnim žilama, živcima i različitim tipovima stanica. S vanjske strane kost oblaže perisot, čvrsto vezivno tkivo velike metaboličke, celularne, ali i biomehaničke aktivnosti jer modulira rast kosti i njegov oblik. Unutrašnji sloj periosta je bogat osteoblastima.

3.1. Modelacija i remodelacija kosti

Modelacija kosti odnosi se na sve procese rasta i oblikovanja kosti, a događa se kod zarašćivanja rana (prijelomi, postekstrakcijske ozljede, nakon osteotomije...) pa modelaciji kosti ne prethodi osteoklastična resorpcija.

Remodelacija kosti zbiva se pod finom ravnotežom osteoklastičnih (resorpcija kosti) i osteoblastičkih (apozicija kosti) aktivnosti. Proces apozicije i resorpcije kosti zbivaju se istodobno i važni su za regulaciju kalcijemije te za prilagodbu kosti mehaničkom opterećenju. Zbog velike koštane metaboličke aktivnosti, važno je da su spomenuti procesi međusobno uravnoteženi. Ako se poremeti neki od njih, koštana masa i građa se mijenjaju ovisno o omjeru apozicije i resorpcije. U normalnim okolnostima, oko 0.7% ukupne koštane mase čovjeka se resorbira i remodelira novom kosti svaki dan. Dakle, u razdoblju od prosječno svakih 142 dana ljudsko tijelo remodelacijom obnovi cijeli skeletni sustav. (3)

Bitan čimbenik osteogeneze i remodelacije kosti čine faktori rasta koje luče osteoblasti. To su skupina polipeptida koja je uključena u staničnu proliferaciju, diferencijaciju i morfogenezu tkiva. Najvažniji čimbenici rasta koji sudjeluju u remodelaciji kostiju lica su: PGDF (*platelet derived growth factor*), IGF (*insulin-like growth factor*), BMP (*bone morphogenic protein*) te TGFB (*transforming growth factor beta*). (4)

Osim faktora rasta, značajan učinak u remodelaciji kosti imaju: paratiroidni hormon (PTH), kalcitonin, tiroidni hormoni, estrogen, vitamin D i prostaglandini. (5)

3.2. Zacjeljivanje autolognog koštanog grafta

Primjena autoloških koštanih transplantata u oralnoj kirurgiji služi za regeneraciju izgubljenog tkiva kod većih koštanih defekata. Adekvatni volumen kosti potreban je kao potpora mekim tkivima za estetski prihvatljiv terapijski ishod te kod trodimenzionalnog pozicioniranja implantata za pravilno funkcionalno opterećenje implanto-protetskog nadomjestka. Veliki koštani defekti mogu se obnoviti isključivo s pomoću bloka autologne kosti.

Uzimanjem koštanog grafta s donorskog mjesta prekida se njegova krvna opskrba te transplantat postaje hipoksičan. Fiksacijom nadomjestka u pripremljeno koštano ležište prostora koji se želi nadograditi, nastaje negativni gradijent kisika transplantata naspram zdrave kosti, što aktivira susjedne makrofage da luče MDAF (*macrophage-derived angiogenesis factor*) i MDGF (*macrophage-derived growth factor*). Unutar grafta, zarobljeni trombociti počinju se raspadati i izlučuju PDGF. Ti čimbenici rasta započinju prvu fazu angiogeneze od susjednih kapilara te mitogenezu susjednih stanica. Osteoklasti se skupljaju oko terminalne kapilarne petlje i "buše" tunel u transplantat. Osteoklasti i kapilare propagiraju unutar grafta dok za sobom ostavljaju koncentrično istaloženu lamelarnu kost. Takva novonastala struktura se zove osteon, odnosno ista struktura koju čine Haversovi kanali. Već 3. dana nakon zahvata može se primjetiti da je započela angiogeneza i propagacija kapilara u graft, a do 14. dana postoji već rezgranata mreža kapilara. Kada gradijent kisika ponovo naraste u transplantatu, MDAF pokreće mehanizam zaustavljanja angiogeneze. (6)

Tijekom prva tri do četiri tjedna fibrinska mreža koštanog transplantata služi kao osteokonduktivan čimbenik odlaganja osteoida, što se smatra prvom fazom koštane regeneracije. Kost nastala tijekom prve faze naposljetku podliježe resorpciji i remodelaciji pa nastaje kost koja je manje celularna, a više strukturno organizirana i mineralizirana. To je druga faza koštane regeneracije. Ovdje čimbenik rasta BMP ima ulogu u regulaciji između resorpcije i apozicije nove kosti. Taj se proces remodelacije nastavlja i traje do nekoliko godina sve dok se cijeli transplantat ne zamijeni novim osteonima i postane integralni dio kosti.

Istraživanja su pokazala da je idealno vrijeme implantacije u novonastali koštani blok četiri do šest mjeseci nakon transplantacije. Klinički gledano, transplantat je uspostavio dovoljno čvrstu povezanost za kost i postignuta je odgovarajuća kapilarna mreža za neometani proces oseointegracije implantata. Odgoda implantacije dulje od šest mjeseci dovodi do pojave pojačane resorpcije grafta i posljedičnog smanjenja volumena novonastale kosti. (7, 8, 9, 15)

3.3. Mehanizam resorpcije kosti nakon ekstrakcije zuba

Ekstrakcija zuba potiče seriju dinamičnih promjena u obnovi tkiva. Krvni ugrušak, koji nastaje u alveoli, prolazi kroz niz promjena, a prvo nastaje provizorni matriks vezivnog tkiva. Tanka vestibularna stijenka alveole oblikovana je od snopne kosti (*bundle bone*) koja se prehranjuje isključivo preko krvožilnog spleta kapilara parodonta i marginalne gingive. Odizanjem reznja i ekstrakcijom zuba prekida se dotok krvi. Bez krvne opskrbe, tanka stijenka

snopne kosti se brže resorbira. Tu se može očekivati gubitak od dva do tri milimetra vestibularne kosti u koronalnom smjeru. U međuvremenu dolazi do proliferacije krvnih žilica u vezivni matriks ugruška. Nakon angiogeneze, desetak dana nakon ekstrakcije, slijedi proces osteogeneze. Kost se formira od periferije prema centralno. Epitelne stanice migriraju iz okolne mukoze i stvaraju mekotkivnu barijeru preko alveole. Nakon četiri tjedna alveola je ispunjena nezrelom, slabo organiziranom kosti, a već nakon osmog tjedana ta je kost zamjenjena zreloom lamelarnom kosti s koštanom srži. (11)

Kliničarima je važno da znaju procijeniti i očekivati određeni gubitak kosti u horizontalnoj i vertikalnoj dimenziji. Najveći gubitak kosti u fronti događa se u horizontalnoj dimenziji i na vestibularnoj strani grebena, što prati i vertikalni gubitak dimenzije. No, ta se resorpcija grebena donekle može smanjiti tehnikom prezervacije alveole, ali ne u cijelosti.

Morfologija postekstrakcijske alveole također je bitna odrednica. Ukoliko je vestibularna stijenka tanja od jednog milimetra, doći će do potpune resorpcije tijekom četiri do osam tjedana, ostavljajući za sobom horizontalni defekt s gubitkom na bukalnoj strani. Ako je stjenka deblja od jednog milimetra, neće nastati horizontalni defekt u istoj mjeri kao kod tanke stijenke, no biti će i minimalne redukcije u visini. Valja naglasiti kako će u razdoblju duljem od šest mjeseci nakon ekstrakcije procesi modelacije i remodelacije kosti dovesti do izravnavanja vestibularne konture pa tad dolazi do gubitka konveksiteta alveolarnog nastavka. Prosječna debljina vestibularne kosti je između 0.5 do 0.7 milimetra,. Ona ovisi o dobi pacijenta i o zubu (sjekutići, očnjaci, pretkutnjaci), ali ne i o spolu. (12, 13)

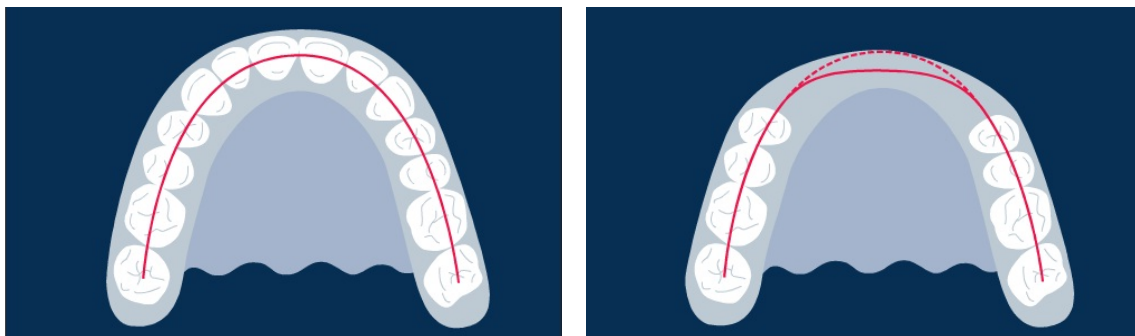
4. ANATOMIJA I KLASIFIKACIJA KOŠTANIH DEFEKATA

Nedostatak koštanog volumena u čeljusti ozbiljno otežava ishod implanto-protetske terapije, posebice u prednjoj maksilarnoj regiji koju zovemo estetskom zonom. Svaki pokušaj implantološke rehabilitacije pacijenta bez prethodne augmentacije koštanog defekta može završiti s nepredvidivim estetskim ishodom.

Uzroci koštanih defekata čeljusti su raznoliki: atrofija čeljusti zbog nedostatka zuba, destrukcija kosti uzrokovana upalnim ostitičkim procesima ili cistama čeljusti, bolestima parodonta i traumama, destrukcije kosti uzrokovane malignim tumorima ili osteoradionekrozom te kongenitalne deformacije poput rascijepa usne i nepca.

Klasifikacija koštanih defekata je nekoliko prema anatomski i klinički važnim značajkama. Govorimo li o atrofiji čeljusti uzrokovanoj gubitkom jednog ili više zuba, tada imamo parcijalnu i totalnu bezubost. Svaki oblik bezubosti kao posljedicu ima smanjenje koštanog volumena koje je prije činio dentoalveolarni kompleks.

Svaki oblik upalne ili fiziološke resorpcije kosti uzrokuje gubitak u horizontalnoj ili vertikalnoj dimenziji. Stoga koštane defekte prema dimenzijskim promjenama klasificiramo kao horizontalni, vertikalni ili kombinirani koštani defekt. Upalne promjene uzrokuju defetke tipa fenestracija i dehiscijencija s promjenama u horizontalnoj i vertikalnoj dimenziji. Fiziološka resorpcija nastupa nakon dugotrajne bezubosti remodelacijom kosti, gdje u horizontalnoj ravnini dolazi do gubitka konveksiteta alveolarnog nastavka s manje izraženim gubitkom vertikale.



Slika 1. Model resorpcije grebena u horizontalnoj ravnini, uzrokujući gubitak konture grebena. Preuzeto iz (14).

Kod defekata ovog tipa upitna je ne samo estetika, već se i narušavaju međučeljusni odnosi pa svakoj rehabilitaciji valja pažljivo pristupiti i s funkcijskog stajališta. Nedostatak tvrdih i mekih tkiva na koncu dovodi do funkcijskih, strukturalnih i estetskih kompromisa što se dugoročno ne smatra pozitivnim ishodom terapije. (15)

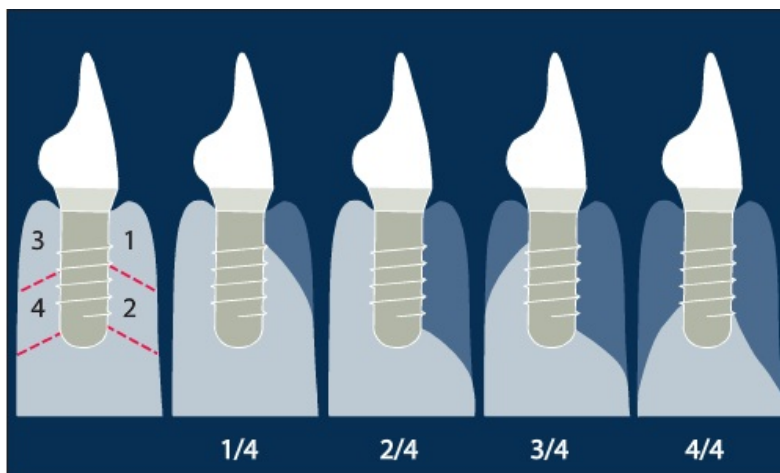
Nedostatak jednog zuba u fronti značajan je estetski problem za pacijenta, ali i veliki izazov kliničaru. U prilog kliničaru ide mogućnost da se orijentira pomoću susjednih (zdravih) zuba koji će mu poslužiti u planiranju pravilne trodimenzionalne pozicije implantata te kod izrade protetskog nadomjestka, no s druge strane predstavlja izazov da se dobije skladni odnos i simetrija sa ostalim zubima. U tom bi slučaju prvo valjalo procijeniti orofacijalnu dimenziju u smislu prosudbe je li prisutna atrofija vestibularne stjenke. Manjak širine uzrokovan resorpcijom vestibularne stijene je indikacija za koštanu augmentaciju. Ovisno o veličini i morfologiji defekta, odgođena ili simultana augmentacija s implantacijom je nužna. Meziodistalni prostor

između zubi također je bitna stavka. Migracija susjednih zuba s vremenom može dovesti do zatvaranja prostora ili stvaranja sve veće dijasteme. Manjak prostora može se riješiti ortodontskom terapijom ili brušenjem susjednih zuba te adekvatnom protetskom rehabilitacijom. Za pacijente s prijašnjom dijastemom važno je da se izjasne hoće li se taj prostor protetski zatvarati ili će se ostaviti i pokušati rehabilitirati u stanje prije gubitka zuba. Najkritičnija je procjena apikokoronarne dimenzije. Nedostatak visine grebena prati i najgori estetski terapijski ishod. Zbog kompleksnosti tehnika vertikalnih augmentacija tvrdih i mekih tkiva te njihovih ne uvijek predvidivih rezultata, ti pacijenti spadaju u visokorizičnu skupinu pacijenata. Dakle, prisutnost vestibularne stjenke odgovarajuće visine i debljine iznimno je važno za dugoročnu stabilnost i sklad mekih tkiva oko implantata. (13, 16)

Kod nedostatka većeg broja zuba susrećemo se s još jednim nepovoljnim anatomskim stanjem. Produženi bezubi greben sadrži raspoloživi prostor koji je nakon atrofije čeljusti manji od prostora koji su nekada zauzimali zubi. Taj se nesklad povećava s brojem zuba koje treba nadomjestiti. Druga otežavajuća okolnost estetske je naravi jer atrofični greben oblaže tanja gingiva nego ona koja okružuje zdrave zube. Kako budući implantat nije okružen zdravim zubima i alveoloarnom kosti, koja prati caklinsko-cementno spojište zuba tvoreći interproksimalnu kost koja svojom visinom formira papilu, postoji vjerojatnost pojave takozvanih *crnih trokuta* u interdentalnim prostorima. Unatoč adekvatno dobivenom koštanom volumenu nakon augmentacije možda će biti potrebno augmentirati meka tkiva slobodnim tkivnim transplantatom.

Postoji i klasifikacija koštanih defekata prema količini i obrascu resorpcije grebena. Za kliničara je praktična jer svaka kategorija definira drukčiji pristup i terapijsku strategiju. Defekti se dijele po četvrtinama, ovisno o tipičnom obrascu resorpcije grebena nakon ekstrakcije zuba i potrebne kosti za idealnu implantaciju:

- 1/4 defekt je inicijalni defekt tipa dehiscijencije bukalne stijenke reducirane do 50 posto;
- 2/4 defekt je redukcija bukalne stijenke preko 50 posto, dok promjene u visini još nema;
- 3/4 defekt označava parcijalni gubitak visine kosti;
- 4/4 defekt označava potpuni gubitak visine i širine grebena.



Slika 2. Klasifikacija koštanih defekata po Terheydenu. Preuzeto iz (17).

1/4 defekt predstavlja dehiscijenciju i indicirana je implantacija sa simultanim GBR-om. 2/4 je veći defekt i zahtijeva horizontalnu augmentaciju tipa GBR ili koštanog transplantata što ovisi o veličini defekta. 3/4 je kombinirani defekt s gubitkom i širine i visine pa je u tom slučaju indiciran koštani transplantat. Za 4/4 defekt je indicirana vertikalna augmentacija.

5. DEFINICIJA "ESTETSKE ZONE"

Implanto-protetska terapija u estetskoj zoni smatra se jednim od najsloženijih zahvata u području implantologije koji zahtijeva sveobuhvatno preoperativno planiranje, precizan kirurški pristup i protetski vođenu rehabilitaciju, što znači planiranje terapije od završne faze prema početku, odnosno od idealnog pozicioniranja protetskog nadomjeska u raspoloživi interdentalni prostor, uzimajući u obzir sve estetske faktore i pacijentova očekivanja.

Objektivno gledajući, estetska zona se definira kao dentoalveolarni segment koji je vidljiv pri punom osmijehu. Subjektivno estetska zona je definirana kao područje koje je od estetske važnosti za pacijenta.

Kako svaka osoba ima jedinstven osmijeh, tako ćemo i definirati pacijentovu estetsku zonu. Estetsku zonu može zahvaćati dentoalveolarni raspon gornje čeljusti od premolara jedne strane do premolara druge strane. Ako se radi o konveksnijem alveolarnom luku, dominira segment od očnjaka do očnjaka. Pozicija donje usne je također bitna jer određuje vidljivost donje fronte.

Preoperativno valja napraviti temeljiti ekstraoralni i intraoralni pregled. Evaluacija facijalne simetrije je početak jer svaka asimetrija od medijane linije značajno narušava estetiku. Zato se ponajprije odredi zamišljena vertikalna linija koja prolazi od intreorbitalno kroz referentnu točku *Nasion* preko medijane linije nosa, *Subnasale* i filtruma gornje usne do *Pogoniona*, najisturenije točke brade. Ova se linija uspoređuje relativno s dentalnom medijanom linijom koja prolazi kroz interdentalnu papilu dvaju središnjih sjekutića. Evaluacija u horizontalnoj ravnini radi se

usporedbom paralelnosti incizalne, okluzalne i gingivalne ravnine s interpupilarnom linijom. Paralelne linije smatraju se estetki ugodnima. (18)

U slučaju nedostatka jednog ili većeg broja zuba važno je uzeti u obzir pacijentova očekivanja pa u analizi i planiranju poštivati nekoliko bitnih faktora:

- je li nedostatak zuba vidljiv pri punom osmijehu;
- odrediti liniju osmijeha i biotip mekih tkiva (deblje, srednje ili tanko);
- odrediti defekt tvrdih i mekih tkiva, visinu interproksimalne kosti susjednih zuba te status susjednih zubi (oblik zuba - trokutasti ili pravokutni, netaknuti, oštećeni karijesom ili restaurirani ispunama i krunicama te parodontni status susjednih zuba).

5.1. Linija osmijeha

Oblik gornje usne i njezin odnos spram dentoalveolarnim strukturama najvažniji je čimbenik u evaluaciji estetske zone. Poziciju usne treba odrediti u pasivnom stanju kad su mišići opušteni, pri govoru, blagom osmijehu i punom osmijehu. U prosjeku, dužina maksilarnih sjekutića vidljiva u opuštajućem stanju gornje usne iznosi 1.91 mm kod muškaraca te nešto više kod žena, 3.40 mm. Kod mlađe populacije obično su zubi izraženiji i vidljiviji nego kod starijih pacijenata. (19)

Niska linija osmijeha smanjen je estetski rizik za terapijski ishod jer prikazuje samo incizalnu polovicu maksilarnih sjekutića tako da gornja usna lakoćom može zamaskirati i suboptimalne ishode implanto-protetske terapije s lošim stanjem mekih tkiva i proporcijama zuba. Kod takvog oblika usana mandibularni incizivi dominiraju cjelokupnim dojmom.

Srednja linija osmijeha uravnoteženi je omjer prikaza gornjih i donjih zubi te blagi prikaz gornjih paradontnih struktura, odnosno papila gdje dolaze do izražaja oblik, boja, veličina, tekstura i optička svojstva maksilarnih prednjih zuba pa je povišeni estetski rizik u ishodu terapije mekih i tvrdih tkiva.

Visoka linija osmijeha najveći je izazov za rehabilitaciju izgubljenih zuba i potpornih koštanih i mekih tkiva. U potpunosti su prikazani gornji zubi s potpornim mekotkivnim strukturama. Pacijentima s visokom linijom osmijeha treba pristupiti veoma pažljivo u očuvanju svih mekotkivnih struktura kroz temeljito planiranje, kirurški protokol, modelaciju izlaznog profila i izradbu konačnog protetskog nadomjeska. Svaku pogrešku i komplikaciju kasnije će biti gotovo nemoguće ispraviti. Rehabilitacija pacijenata s visokom linijom osmijeha u kombinaciji s tankim biotipom gingive ide u red terapija najvećeg estetskog rizika. (16, 20, 21)

5.2. Meka tkiva estetske zone

Zdravlje mekih tkiva usne šupljine iznimno je važan čimbenik u ishodu implantološke terapije s estetskog, ali i funkcijskog stajališta. Izgled zdrave gingive značajno pridonosi ukupnom estetskom dojmu, a zbog svoje osjetljive prirode valja poštivati sve protokole vezane uz menadžment mekih tkiva u implantologiji.

Gingiva je dio mastikatorne sluznice usta koji prekriva alveolarni nastavak i okružuje cervikalni dio zuba. Dijeli se na slobodnu i pričvrсну gingivu. Slobodna gingiva obuhvaća tkiva vestibularno i oralno od zuba, a između zuba tvori interdentalne papile. Vestibularno i oralno se proteže od slobodnog gingivalnog ruba koronalno prema apikalno do gingivalne brazde koja se nalazi u razini caklinsko-cementnog spojišta. Oblik interdentalne papile određen je kontaktnom točkom između zuba, širinom aproksimalnih prostora, tokom caklinsko-cementnog spojišta te adekvatnom količinom interproksimalne kosti.

Postoje mnoge sličnosti između parodontnih i periimplantnih mekih tkiva, ali i neke bitne razlike. Zdrav zub u alveoli je vezivnim tkivom i pričvrsnim epitelom čvrsto osiguran kroz dvije bitne strukture: parodontnim ligamentom i Sharpeyevim vlaknima. Oseointegrirani implantat nema parodontnog tkiva već je ankiloziran i čvrst u kosti, no sa zdravim zubom dijeli određene sličnosti - oralni, sulkularni i spojni epitel periimplantnih mekih tkiva gotovo je identičan kao kod zdravog zuba. Spojni epitel se također veže za titansku površinu hemidezmosomima kao i sa zdravim zubom osiguravajući protektivni mekotkivni spoj. Sulkularni epitel se formira uz

implantat i također pruža celularnu imunološku zaštitu, a oralni keratinizirani epitel pruža mehaničku zaštitu oko implantata. Valja imati na umu kako unatoč ovim sličnostima, periimplantnom tkivu nedostaje bogati krvožilni pleksus, koji nalazimo kod zdravih zuba kao posljedicu anastomoza sa žilama parodonta pa je vezivno tkivo uz implantat uglavnom bogato kolagenom, no acelularno i avaskularno, histološki sličnije ožiljkastom tkivu. Kao takvo, puno je manje otporno na mehaničke utjecaje ili na bakterijsku infekciju.

Klinički je bitno odrediti tri glavne sastavnice u implantološkoj terapiji. Prva sastavnica je kirurški atraumatski pristup jer zacjeljivanje ožiljkastim tkivom kasnije bitno otežava svaki estetski ugodni i skladni ishod mekih tkiva oko implantata. Druga odrednica je osigurati odgovarajuću količinu kosti oko implantata koja će pružati potporu mekim tkivima i konveksnu konturu alveolarnog grebena i treća sastavnica odnosi se na potrebu da se bude svjestan biotipa gingive u planiranju terapije. (16, 18, 22)

Deblji biotip gingive je najpogodniji s kirurškog i protetskog stajališta jer se sastoji od debelog sloja keratinizirane gingive otporne na recesiju. Debljina vezivnog tkiva s lakoćom je u stanju zamaskirati metalno prosijavanje implantata ili abutmenta kroz sluznicu pa se smatra niskorizičnom za krajnji ishod terapije. Kod nedostatka jednog zuba, ako se ne radi o većem defektu, papilu će biti lako rekonstruirati odgovarajućim protetskim nadomjeskom. U slučaju nedostatka većeg broja zubi debljina sluznice ipak smanjuje izgled za rekonstrukciju papila kondicioniranjem mekih tkiva.

Srednji biotip gingive malo je povišeni rizik za dugoročni ishod terapije. Sastoji se od deblje pričvrstne gingive, no ima duge i tanke papile osjetljivije na promjene i sklonije recesiji.

Tanki biotip gingive najveći je anatomske i estetske rizik u terapiji, posebice u kombinaciji s visokom linijom osmijeha. Dugoročna predvidljivost ishoda terapije zahtijeva izrazitu pozornost u planiranju pozicije implantata i volumenu potporne kosti, rekonstrukciji izlaznog profila i tehničkim značajkama protetskog nadomjeska. Opasnost od pojave tkivne diskoloracije i nastanka recesije dodatno je povećana kod pacijenata s nedostatkom većeg broja zubi. Pozicija implantata bi trebala biti više palatinalno da zamaskira prosijavanje metala te postavljen dublje u apikokoronarnom smjeru za lakšu rekonstrukciju izlaznog profila. (16, 20)

5.3. Oblik zuba

Oblik protetskog nadomjeska trebao bi oponašati formu i funkciju izgubljenog zuba i biti simetričan s obzirom na nasuprotni zub, ako on postoji, pa bi se trebao inkorporirati nerazlučivo od ostalih prirodnih zuba u zubni luk. Gledajući omjer širine i dužine zuba, u grubo ih možemo podijeliti u dvije kategorije - trokutasti oblik i pravokutni oblik. Treba obratiti pozornost na pacijente s tankim biotipom gingive i trokutastim zubima jer svakim gubitkom visine kosti dolazi do povlačenja papila i nastanka interdentalnog crnog trokuta koji je više uočljiv između zubi trokutaste forme.

6. DIJAGNOSTIKA I PLANIRANJE TERAPIJE

Ispravna dijagnostika i precizno planiranje ključni su preduvjeti za dugoročno uspješnu rehabilitaciju u implanto-protetskoj terapiji estetske zone. Većina pacijenata ima visoka očekivanja, no valja uzeti u obzir i nekoliko ograničavajućih rizičnih faktora. Ne poštujući u terapiji *evidence-based* protokole i pokušavajući pacijentima izaći u susret jer inzistiraju na kratkoj terapiji ili ih se pokušava zavesti s pričom o brznoj i jednostavnoj implantologiji te postavljati implantate ne vodeći brigu o protetski vođenoj rehabilitaciji, izvjesno je kako će se tijekom određenog vremena pojaviti komplikacije. Postava implantata u područje čeljusti s većim koštanim defektom bez koštane nadogradnje rezultirat će recesijom mekih tkiva, izlažući implantat vidljivim s gubitkom skladne periimplantne sluznice. Ako se estetske komplikacije pojave, njih je jako teško, pa i gotovo nemoguće, zbrinuti. Dakle, prevencija estetskih komplikacija trebala bi biti primarna svrha terapije. Konzervativni pristup se preporuča ako se želi dobiti predvidljiv i uspješan ishod s minimalizacijom estetskih rizičnih faktora. (16, 21)

Današnja rutinska pretraga za anatomsku analizu i optimalno planiranje protetski vođene rehabilitacije jest CBCT snimka. Trodimenzionalna CBCT snimka u frontalnoj, aksilarnoj i sagitalnoj ravnini kliničaru dopušta da vizualizira sve interne anatomske strukture koje se ne mogu prikazati ni na koji drugi način. 3D prikaz oblika zuba i pozicija susjednih korijena, lokacija i smjer vitalnih struktura poput živaca i krvnih žila u nazopalatinalnom ili mandibularnom kanalu, dno maksilarnog sinusa i nosa te inklinacija alveolarnog grebena u sagitalnoj ravnini samo su neke od prednosti koje CBCT snimka pruža naspram klasične

ortopantomogramske slike. Za temeljitiju analizu mogu se obaviti mjerenja u rasponu od desetinke milimetra, određivati denzitometrijski gustoću kosti ili točno trodimenzionalno prikazati poziciju neke patološke tvorbe ili polja bitnih za terapiju.

U planiranju većina novijih CBCT preglednika ima mogućnost i virtualne implantacije. U preglednik su predmemorirani svi značajniji proizvođači na implantološkom tržištu sa svim dimenzijama i oblicima svojih implantata te odabirom željenog implantata postoji mogućnost simulacije optimalnog trodimenzionalnog položaja u kosti. Odabirom potrebne dimenzije implantata u pravilnoj poziciji vidi se ako nedostaje određeni volumen koštanog tkiva. Ako se pravilno prate svi protokoli u implantologiji, kliničar može zaključiti je li trenutni volumen kosti dostatan za implantaciju ili je potrebna nadogradnja kosti, obavlja li se ta nadogradnja simultano s implantacijom ili prvi operativni zahvat nužno mora biti nadogradnja kosti s odgođenom implantacijom.

S pomoću CBCT-a moguće je izraditi i kiruršku šablonu. Praktičnu kiruršku šablonu može napraviti svaki kliničar. Na situacijskom otisku pacijenta tehničar takozvanom wax-up tehnikom oblikuje/modelira buduće zube pa se stanje prenese u zagriznu udlagu s radioopaknim zubima koji pacijentu nedostaju te se nakon snimanja na CBCT snimke vide pozicije planiranih zuba. Takva šablona će nam pomoći samo u određivanju pravilne pozicije implantata u zubnom luku. Naprednije šablone moguće je napraviti CAD-CAM glodanjem ili stereolitografskim modelom. One će imati pravilnu oznaku apikokoronalne, meziodistalne i orofacijalne insercije implantata.

(16, 23, 24)

6.1. Preduvjeti za idealno pozicioniranje implantata

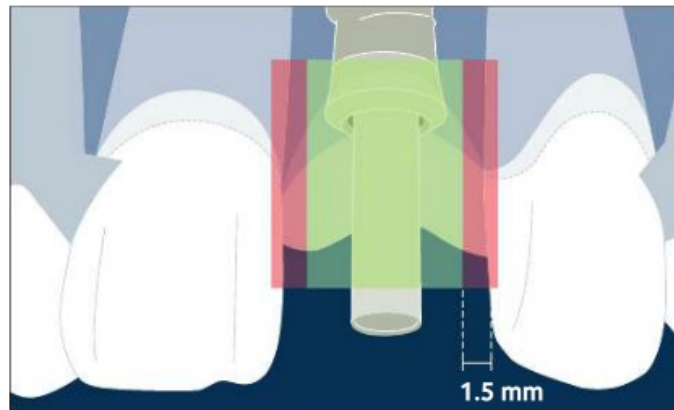
Pod pojmom *idealno pozicioniranje implantata* smatra se postava implantata u točnu trodimenzionalnu poziciju koja je nužna da bi se ostvario estetski optimalan ishod terapije i minimalizirao svaki rizični čimbenik koji bi kasnije mogao dovesti do komplikacija. U estetskoj zoni nema mnogo manevarskog prostora za kompromisna rješenja te svako nepoštivanje protokola rezultira nepredvidivim estetskim ishodom.

Da bi se ostvarili idealni preduvjeti, ponekad je potrebno nadoknaditi izgubljeni koštani volumen prije implantacije jer zatečeni uvjeti ne dopuštaju postavu implantata bez rizika od komplikacija. Važno je dobro poznavati nužne topografske odnose implantata spram drugih zuba ili implantata međusobno te količinu kosti potrebnu za siguran terapijski ishod. Preoperativna radiološka analiza prijeko je potrebna, ali i nedvojbeno odluka kliničara hoće li biti potrebna koštana augmentacija prije same implantacije. Kod nedostatka većeg broja zuba korisna je i izradba kirurških šablona.

Evaluacija pozicije implantata obavlja se u tri dimenzije: meziodistalna, orofacijalna i apikokoronarna.

(1) Meziodistalna dimenzija

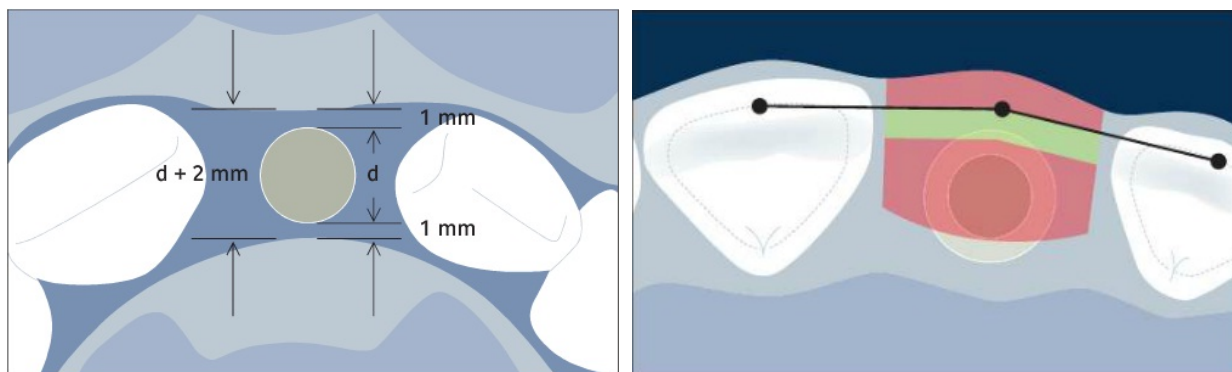
Poštivanjem meziodistalne pozicije implantata smanjujemo rizik od resorpcije interproksimalne kosti susjednih zuba. Resorpcija kosti za sobom povlači i recesiju papile. Minimum resorpcije kosti uvijek se može očekivati oko vrata implantata, kod *tissue-level* tipa implantata nešto veća, kod *bone-level* tipa nešto manja, stoga se smatra da je udaljenost od 1,5 mm od susjednih struktura zadovoljavajuća za očuvanje papile.



Slika 3. Meziodistalna dimenzija; Pozicija implantata u sigurnoj zoni unutar odgovarajuće interproksimalne širine za očuvanje papile sa susjednim zubima. Preuzeto iz (20).

(2) Orofacijalna dimenzija

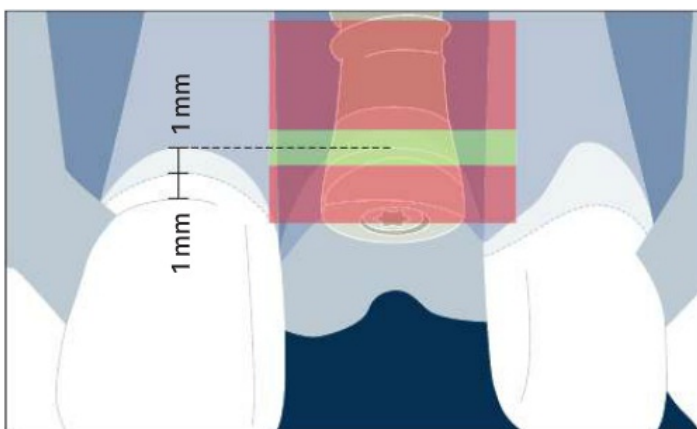
Vestibularna stjenka tanja od jednog milimetra sklona je resorpciji s nepredvidivim estetskim ishodom. Poštivanjem te činjenice, preparacija ležišta za implantat morala bi osiguravati barem jedan milimetra kosti vestibularno i palatinalno. Preporuča se da vrat implantata pozicionira u sigurnoj zoni oko jedan milimetar prema palatinalno od izlaznih profila susjednih zuba prateći konturu alveolarnog grebena. Određena količina kosti morala bi biti očuvana i palatinalno. Praktična formula za kliničare za izračun odgovarajuće širine grebena i potrebnog profila implantata jest promjer implantata (d) + 2mm.



Slike 4. i 5. Orofacijalna dimenzija - prikaz izračuna za optimalnu količinu kosti i promjer implantata (d) te facijalni rub vrata implantata u sigurnoj zoni prateći konturu grebena. Preuzeto iz (20).

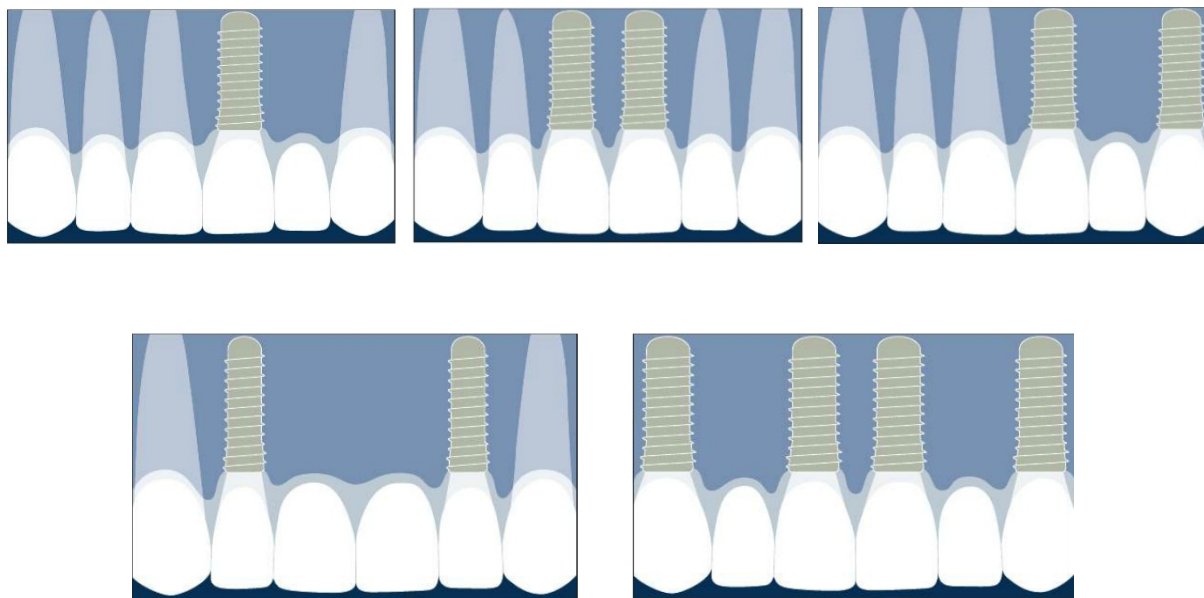
(3) Apikokoronalna dimenzija

Dubinska preparacija ležišta čini apikokoronalnu dimenziju. Dok neki autori spominju kako je implantat potrebno što više „potopiti“, preuboko pozicionirani implantat može rezultirati dodatnom resorpcijom kosti koja će se morati kompenzirati neprirodno dugačkim zubima. Preplitka pozicija implantata dovest će vjerojatno do prosijavanja metala te do nemogućnosti kreiranja zadovoljavajućeg izlaznog profila. U pacijenata bez vertikalnih koštanih defekata i bez paradontno oštećenih susjednih zuba, referentna točka za poziciju vrata implantata bila bi u razini caklinsko-cementnih spojišta susjednih zuba, odnosno dva milimetra apikalno od središnjeg gingivnog ruba susjednih zuba. (16, 20, 25)



Slika 6. Apikokoronalna dimezija - vrat zuba u sigurnoj zoni u razini caklinsko-cementnih spojišta dvaju susjednih zuba. Preuzeto iz (20).

Broj i raspored implantata kod nedostatka većeg broja zubi zahtijeva dopunsko planiranje i pozoran pristup. Preporuka je da se u fronti izbjegava postava implantata jedan do drugoga ako nedostaje dovoljna meziodistalna dimenzija. Računajući na 1 do 1.5 mm resorpcije kosti oko vrata zuba, trebalo bi se uzeti u obzir minimalnu udaljenost od tri milimetra između dvaju implantata da se susjedne resorpcije ne preklapaju te dovedu do redukcije u visini interimplantne kosti te posljedično i recesije papile. Kod postave implantata na poziciju dvaju centralnih sjekutića, olakotnu okolnost čini *sutura mediana* maksile koja se slabije resorbira, omogućavajući postojaniju papilu. Ako meziodistalna dimenzija ne zadovoljava uvjete, u fronti se preporuča postava jednog implantata s izradbom krunice i visećeg člana s kojom će tvoriti pseudopapilu.



Slika 7. Preporuka postave implantata kod nedostatka većeg broja zuba. Preuzeto iz (14).

6.2. Procjena rizika za uspješnu implanto-protetsku terapiju

Primarna svrha terapije u implanto-protetskoj rehabilitaciji estetske zone trebala bi biti u prevenciji komplikacija. Vodeći se tim zahtjevom, planiranje terapije zahtijeva složeni postupak procjene rizika uzimajući u obzir pacijentovu anamnezu, saznanja dobivena pregledom i radiološkom dijagnostikom te podatke od samog pacijenta, njegove želje i očekivanja. U razgovoru s pacijentom bitno je naglasiti ono što je terapijom ostvarivo te ga upoznati sa svim rizicima ako pacijent ima previsoka očekivanja. Da bi što bolje pacijentu vizualizirali problem, mogu se iskoristiti fotografije, 3D rekonstrukcija CBCT-a i *wax-up* planiranog rada na modelu.

Preoperativnu analizu i planiranje protetskog rada možemo podijeliti u četiri skupine prema rizičnim čimbenicima: estetski, lokalni, sistemski i kirurški rizični faktori.

- Estetski rizični faktori

Ovisno o pacijentovim očekivanjima tijekom razgovora s njim već se može zaključiti pripada li pacijent u visokorizičnu ili niskorizičnu skupinu. Razgovarajući s pacijentom kliničar može procijeniti i liniju osmijeha te ustvrditi dominiraju li u fronti maksilarni ili mandibularni zubi. Poželjno je uzeti i fotografije pri punom osmijehu. Visokorizični pacijenti su oni s visokom linijom osmijeha, posebice ako je ona udružena s tankim biotipom gingive. Iako se u pacijenata s tankim biotipom s očuvanim i zdravim susjednim zubima mogu postići izvanredni estetski rezultati, uvijek postoji opasnost od recesije gingive ili diskoloracije tkiva. Stoga su pozicija implantata i oblik protetske restauracije izuzetno važni. Kod takvih se pacijenata preporuča

implantat pozicionirati više palatinalno (u granicama sigurne zone), maksimalno čuvajući vestibularno koštano i meko tkivo. Veličina susjednih zuba, oblik, boja, tekstura i optička svojstva zuba također se moraju uzeti u obzir u protetskom planu, ali i raspoloživi prostor i moguće dijasteme između zubi. (16,20)

- Lokalni rizični faktori

Pod pojmom lokalni čimbenik razumijeva se stanje zatečeno u usnoj šupljini prilikom pregleda. Valja obratiti pozornost na oralnu higijenu te naglasiti važnost odražavanja uredne higijene usne šupljine nakon implantološke terapije. Prije operativnog zahvata preporuča se sanacija svih karijesnih lezija i uklanjanje zubnog kamenca. Pacijente u akutnoj ili kroničnoj fazi parodontitisa potrebno je prvo podvrgnuti parodontološkoj terapiji te im objasniti da u pacijenata s povijesti parodontitisa postoji povećana mogućnost komplikacija. Opasnost od komplikacija povećava se ako je pacijent pušač. Prisutne akutne ili kronične odontogene upale ili ciste nužno je kirurški sanirati i zube uzročnike izvaditi, uz sistemsku primjenu antibiotika. Ako je riječ o većem koštanom defektu nakon ekstrakcije zuba i eliminacije upale, preporuča se razdoblje od barem četiri tjedna prije augmentacije. U tom će se razdoblju upala smiriti, a rana zacijeliti, osiguravajući dostatno mekog tkiva za primarno zacjeljivanje rane nakon augmentacije grebena. Bruksizam, kao nesvjesno škripanje i stiskanje zubima, nije sâm po sebi kontraindikacija za implantološku terapiju jer ne predstavlja rizik za uspješnost i opstanak implantata, već za mehaničke i tehničke komplikacije vezane uz suprastrukture i njihove komponente. (26, 27, 28)

- Sistemski rizični faktori

Opće zdravstveno pacijentovo stanje treba uzeti u obzir prije svakog kirurškog zahvata. Pritom je potrebno obratiti pozornost na sve faktore koji bi utjecali na uspješan ishod kirurške terapije te na sistemske faktore koji bi mogli dodatno ugroziti pacijentovo zdravstveno stanje. *Dijabetes*, primjerice, predstavlja relativnu kontraindikaciju implantološkoj terapiji. Dok je dijabetes pod nadzorom, kirurški se zahvat može izvesti uz povećani oprez i učestale kontrole. Nekontrolirani dijabetes bi trebao biti kontraindikacija jer je u tom slučaju u pacijenata znatno otežano zacjeljivanje rane zbog poremećaja mikrovaskulature, što je nedvojbeni povećani rizik od kasnije infekcije i nekroze. Uz otežano zacjeljivanje, dijabetes povezuju s parodontitisom, kserostomijom i posljedično većom incidencijom karijesa. *Osteoporoza*, bolest koja negativno utječe na gustoću kosti smanjujući koštanu masu, nije povezana s negativnim ishodom implantološke terapije. Isto vrijedi i za pacijente na dugotrajnom liječenju *kortikosteroidima*, koji potencijalno reduciraju mineralnu komponentu kosti. U terapiji osteoporoze koriste se i *bisfosfonati* na koje treba obratiti pozornost. Oni se koriste kao terapija i kod Pagetove bolesti, koštanih metastaza i multiplog mijeloma. Novija istraživanja pokazuju kako oralna primjena bisfosfonata unutar pet godina ne utječe na ishod implantološke terapije, dok velike doze intravenski administriranog lijeka ipak povećavaju rizik od osteonekroze čeljusti. Pacijenti s karcinomom glave i vrata podvrgnuti *radioterapiji* u opasnosti su od razvitka osteoradionekroze čeljusti, stoga bi trebali biti pošteđeni oralno-kirurških zahvata barem dvije godine nakon posljednje doze zračenja. Ako je kirurški zahvat neizbježan, neki autori predlažu da se kombinira

s terapijom u hiperbaričnoj komori koja može pospješiti zacjeljivanje koštanih i mekih tkiva. Ipak, valja biti oprezan jer su mišljenja podijeljena. Naime, na temelju svih dostupnih dokaza danas se ne može sa sigurnošću potvrditi učinkovitost hiperbarične komore u sprječavanju nastanka osteoradionekroze. *Hipertenzija* i *srčane bolesti* ne utječu na ishod terapije, već pozornost treba obratiti kod primjene anestetika s adrenalinom. Kod pacijenata s *infarktom miokarda* trebalo bi odgoditi terapiju barem šest mjeseci od incidenta. (29, 30, 31, 32, 33)

Važno je napomenuti kako je za sve zdrave pacijente preporučljiva te za sve navedene rizične pacijente nužna antibiotska profilaksa prije kirurških zahvata augmentacije i ugradnje implantata. Standardna antibiotska terapija beta-laktamskim penicilinskim antibiotikom (*Klavocin Bid*, *Augmentin*, *Amoksiklav*) koja bi počela jedan do dva dana prije operacije obično je dostatna. Ako postoji alergija na penicilin, klindamicinski preparati (*Clindamycin*, *Dalacin C*) su lijek izbora. Kod visokorizičnih pacijenata preporučljiva je i kombinacija s metronidazolom (*Medazol*) za prevenciju anaerobnih infekcija. Kortikosteroidi (*Dexamethason 4mg/mL inj.*) su korisni u postoperativnom suzbijanju otekline i boli. Jedna do dvije ampule intramuskularne ili subkutane primjene, ovisno o pacijentovoj težini, bit će dostatne da suzbiju oteklinu nakon većih kirurških zahvata. Preporuča se i lokalna primjena otopine klorheksidina za ispiranje usta dva put dnevno tijekom tjedan dana.

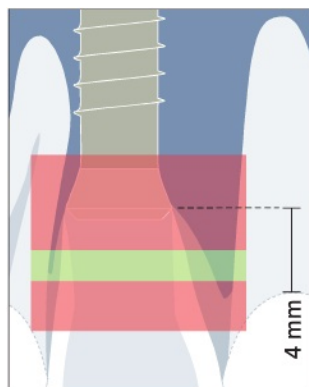
- Kirurški rizični faktori

Glavni uzrok estetskih komplikacija u fronti je malpozicija implantata. Mnoštvo je razloga zašto je došlo do nezadovoljavajućeg estetskog ishoda: neadekvatna dijagnostika i planiranje terapije, nedostatan volumen kosti, neodgovarajući odabir veličine implantata te njegova pozicija u kosti i neman, neznanje ili nedostatno iskustvo kliničara. Za kliničara je izuzetno bitno da razumije kako anatomija grebena uključuje i meka tkiva i podupiruću kost u svim njezinim dimenzijama te da anatomija koštanog grebena bitno utječe na konture mekih kriva oko implantata.

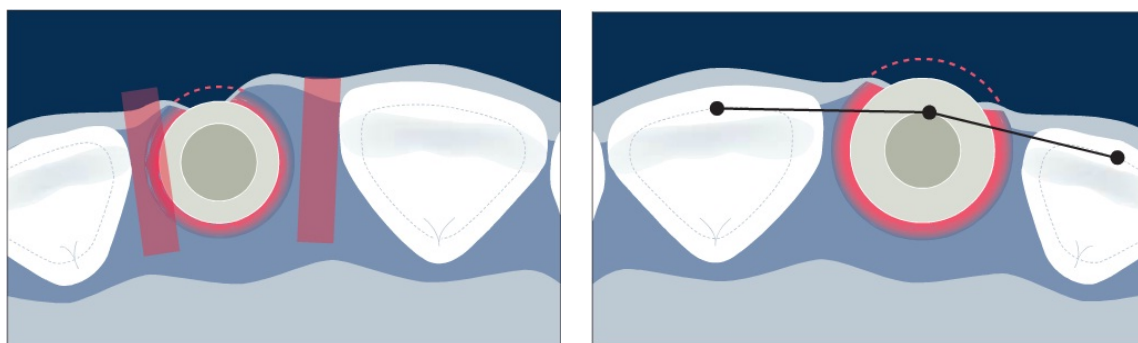
Postava implantata u meziodistalnoj dimenziji preblizu susjednog zuba može uzrokovati resorpciju alveolarnog interproksimalnog grebena do razine implantata. Gubitkom visine interproksimalne kosti dolazi i do redukcije u visini papile. Razmak od 1.5 mm između susjednog zuba i vrata implantata trebao bi se poštivati ako se želi sačuvati papilarna koštana potpora.

Preduboko pozicioniranje implantata u apikokoronarnoj dimenziji potaknut će resorpciju kosti, koju sa sobom prati i povlačenje mekih tkiva. Dubina implantata u kosti ne bi smjela biti veća od jednog milimetra ispod caklinsko-cementnog spojišta susjednih zuba.

Pogrešan odabir veličine implantata i loše pozicioniranje u orofacijelnoj dimenziji uzrokovat će gubitak vestibularne kosti. Ne osigura li se barem jedan milimetar vestibularne kosti u razini vrata implantata, terapijski bi ishod mogao biti nepredvidiv. (16, 18, 20)



Slika 8. Implantat pozicioniran preduboko u apikokoronarnoj dimenziji i mezidistalno preblizu susjednom zubu. Preuzeto iz (20).



Slika 9. Odabirom prevelikog implantata dovodimo u opasnost resorpciju interprokismalne i vestibularne kosti. Preuzeto iz (20).

7. BIOMATERIJALI ZA KOŠTANU AUGMENTACIJU

Primjena augmentacijskih biomaterijala u kirurgiji omogućuje obnovu izgubljene kosti i reparaciju koštanih defekata. Glavno načelo koštane obnove jest omogućiti organizmu „kostur“, odnosno kalus oko kojeg će se oblikovati nova koštana masa. Da bi neki koštani nadomjestak imao pozitivan osteogeni potencijal, mora biti biokompatibilan i bioaktivan kako bi potaknuo organizam na obnovu. Tri su različita mehanizma djelovanja uključena u obnovu kosti, a materijal za augmentaciju, ako je bioaktivan, mora imati barem jedno od ta tri svojstva. Mehanizmi uključeni u regeneraciju kosti su: *osteogeneza*, *osteoidukcija* i *osteokondukcija*.

Osteogeneza je sposobnost koštanog nadomjestka da proizvede novu kost. Taj proces ovisi o prisutnosti živih stanica u koštanome transplantatu kojim se nadomješta izgubljeni volumen kosti. Transplantat sadrži osteoprogenitorne stanice koje imaju sposobnost oblikovanja nove kosti ili sposobnost diferencijacije u osteoblaste. U ranim fazama zacjeljivanja te stanice pospješuju prijanjanje i inkorporaciju grafta u koštani defekt koji ispunjava. Osteogeno svojstvo imaju samo koštani transplantati svježe autologne kosti, upravo zbog prisutnosti živih stanica potrebnih za proliferaciju osteoprogenitornih stanica i za zacjeljivanje grafta. *Osteoidukcija* je sposobnost biomaterijala da inducira diferencijaciju mezenhimalnih stanica u zrele koštane stanice. Ovaj je proces povezan s prisutnosti faktora rasta unutar samog grafta u obliku koštanih morfogenskih proteina (BMP) u kombinaciji s demineraliziranom koštanom matricom te na taj način potiče rast kosti stimulirajući osteogenezu i koštanu obnovu.

Osteokondukcija je svojstvo biomaterijala da posluži kao „kostur“ ili kalus u obnovi željenog volumena kosti. Takav biomaterijal zbog svoje poroznosti omogućuje infiltraciju osteoprogenitornih stanica i kapilara tvoreći neovaskularnu mrežu. Svi ksenogeni i aloplastični koštani nadomjesci dostupni na tržištu su osteokonduktivne prirode. (17, 34, 36)

7.1. Autologni koštani transplantat

Autologni koštani transplantat zlatni je standard u koštanoj augmentacijskoj kirurgiji jer objedinjuje sva tri mehanizma obnove kosti. Darivatelj koštanog transplantata je sâm pacijent pa je materijal potpuno siguran i u najvećoj mogućoj mjeri biokompatibilan. To je istodobno i najveći problem autolognog transplantata s obzirom da postupak prikupljanja grafta obično zahtijeva drugo operacijsko polje i posljedično tomu teži postoperativni oporavak. Zato neki pacijenti ne pristaju na tako opsežan kirurški zahvat. Donorsko mjesto koštanog grafta može biti intraoralno i ekstraoralno, svako sa svojim prednostima i nedostacima, ali i kakvoćom samog grafta. Komad kosti uzet s donorskog mjesta može se iskoristiti u komadu kao blok augmentat, može ga se samljjeti s pomoću instrumenta za tu namjenu (*Bone mill*) ili se mogu iskoristiti strugotine (*chips*) koje se sastružu s pomoću određenih instrumenta (kireta, dlijeto, scaler). Strugotine se mogu praktično iskoristiti u kombinaciji s drugim osteokonduktivnim materijalima (aloplastičnim i ksenogenim) kod GBR tehnike da pospješe zacjeljivanje i ubrzaju stvaranje kosti svojim osteoinduktivnim svojstvima ili ih se može aplicirati na površinu implantata kad kod

ugradnje implantat nije u potpunosti okružen s kosti, odnosno kod fenestracijskih defekata ili dehiscijencija. (17, 18)

Resorpcija autolognog grafta isto tako može biti problem jer tijekom terapije postaje veoma nepredvidiv. Koštani graft u remodelaciji i zacjeljivanju ima tendenciju gubitka volumena (neki autori navode stopu resorpcije čak i do 40 posto). Ona ovisi o nekoliko faktora, a ponajviše o stabilnosti grafta tijekom zacjeljivanja (rigidna fiksacija grafta je apsolutni imperativ), o podrijetlu grafta (ilijačna kost nastala endohondralnom osifikacijom ima bržu stopu resorpcije od kostiju glave nastale intramembranoznom osifikacijom), o vrsti koštanog grafta (spongiozni blok ima bržu stopu resorpcije od kortikalnog bloka) te o primarnom zatvaranju rane (dehiscijencija tkiva iznad augmentiranog područja omogućuje prolaz bakterija i prijeti opasnost od infekcije grafta). Da bismo imali predvidive rezultate i minimalizirali resorpciju koštanog bloka, preporuča se koštani graft prekriti pomoćnim granuliranim koštanim nadomjestkom te sve zaštititi kolagenom membranom. Kao materijal izbora najdjelotvorniji se pokazao ksenogeni koštani nadomjestak. Da bismo osigurali nesmetano zacjeljivanje, augmentirano područje ne smije biti pod funkcijom mišića, pacijent mora izbjegavati korištenje proteze koja je u izravnom dodiru s augmentiranim područjem te izbjegavati svaki drugi oblik pritiska. (35, 36, 37)

Zacjeljivanje grafta traje četiri do šest mjeseci i ne preporuča se dulje razdoblje zbog mogućnosti veće resorpcije. Ugradnja implantata u novonastalu augmentiranu kost siguran je postupak jer je prema mnogim istraživanjima stopa preživljavanja implantata (*survival rates*) usporediva sa stopom preživljavanja implantata u normalnoj kosti, što je i logično, imajući na

umu da je preduvjet za remodelaciju i stvaranje nove koštane mase nužna dobra revaskularizacija tog područja. Da bismo prevenirali daljnju resorpciju grafta, nužno je nakon razdoblja oseointegracije što prije funkcionalno opteretiti implantat jer djelovanjem okluzijskih sila kost dobiva svoju funkciju. (15, 34, 37)

7.2. Alogeni koštani nadomjestak

Alogeni koštani nadomjesci su materijali ljudskog podrijetla, dobiveni od preminulog darivatelja. Kosti dobivene od darivatelja prolaze stroge preglede i temeljitu obradu u bankama tkiva prije nego što su dostupni za korištenje. Ovisno o postupku izradbe, postoje dva različita dobivena biomaterijala - mineralizirani transplantat suho smrznute kosti – FDBA (*freeze-dried bone allograft*) i demineralizirani suho smrznuti koštani transplantat – DFDBA (*demineralised freeze-dried bone allograft*). Pretpostavka je da se demineralizacijom tkiva uklanja mineralna komponenta grafta i izlaže kolagen i čimbenik rasta, posebice BMP, dajući takvom biomaterijalu osteoinduktivna i osteokonduktivna svojstva. Istina, klinički nisu zabilježeni bolji rezultati naspram drugih materijala, stoga mnogi dovode u pitanje osteoinduktivni potencijal spomenutih biomaterijala. Negativan aspekt ovih biomaterijala krije se u činjenici da postoji opasnost od poticanja imunološke reakcije organizma te rizik od prijenosa infekcije kontaminiranim materijalom ako banka tkiva nestručno i netemeljito obrađuje koštani materijal. Osim toga, smatra se da ovaj materijal daje slabije rezultate u stvaranju i oblikovanju kosti, a da je

oseointegracija implantata sporija. Na našem tržištu trenutno jedino tvrtka Botiss u sklopu svog *Maxgraft* i *Bonebuilder* prefabriciranog i individualiziranog koštanog nadomjeska nudi alogeni biomaterijal narudžbom iz austrijske banke tkiva. (34, 36, 38)

7.3. Ksenogeni koštani nadomjestak

Ksenogeni koštani nadomjestak materijal je životinjskog podrijetla, najčešće kravlje (bovine) kosti. Kemijski i mehanički je prerađen da bi se odstranila organska sastavnica tako da ostane samo mikroporozni hidroksilapatitni granulati. Ksenogeni biomaterijal potpuno je biokompatibilan, hidrofilan i posjeduje osteokonduktivna svojstva. Obilježava ga struktura apatitnih kristala slična ljudskoj kosti, tako da laka kolonizacija stanica kroz visoko porozni graft i apozicija novog koštanog matriksa pogoduju dobroj osifikaciji. Ovaj biomaterijal nije u potpunosti podložan resorpciji, stoga čestice ksenogenog materijala ostaju inkorporirane u okolnom novonastalom koštanom matriksu, čineći svojevrsni koštani „kompozit“ s većom gustoćom i boljim mehaničkim svojstvima od same kosti. Neresorptivne čestice onemogućuju normalnu remodelaciju kosti pa, dugoročno gledajući, fiziološka pregradnja kosti neće biti moguća. Ima li ta činjenica ikakvo kliničko značenje, još se ne zna jer zasad nema znanstvenog konsenzusa oko tog potencijalnog pitanja. Ipak, unatoč izostanku remodelacije, stopa preživljavanja implantata u ksenogenom graftu dugoročno gledano je usporedivo visoka kao i u zdravoj kosti ili u kosti augmentiranoj drugim koštanim nadomjescima. (34, 40, 41)

Mineralizacija tkiva unutar ksenolognog grafta nastupa brže nego, primjerice, kod sintetskog aloplastičnog materijala, pravilnija je i homogenija, no taj se brzi rast stabilizira oko osmog tjedna gdje sintetski materijal počinje napredovati, iskazujući veću frakciju mineralizacije tkiva tijekom duljeg razdoblja. (36)

Indikacije za korištenje ksenogenog materijala su: kod elevacije dna sinusa, periimplantnih koštanih defekata tipa dehiscijencija i fenestracija, prezervacija alveole i kod terapija zahvaćenih furkacija, kod koštanih defekata veličine do 10 mm, manjih ili srednje velikih augmentacija alveolarnog grebena GBR tehnikom te kao protektivni sloj preko autolognog koštanog bloka. Granulat biomaterijala u kombinaciji s kolagenom membranom tako može poslužiti kao zaštita od prekomjerne površinske resorpcije autolognog grafta zbog svojih dobrih mehaničkih svojstava i otpornosti na resorpciju. Nakon faze zacjeljivanja koštanog bloka, može se očekivati fibrozno inkapsulirani granulati koji nije okoštao zbog nedostatne vaskularne potpore iz autolognog bloka, no daje stabilan volumen za prirodnu formu konture grebena. (37, 39, 40, 42)

Trenutno se na našem tržištu mogu pronaći preparati ksenogenog nadomjeska pod nazivima *Bio-Oss* (Geistlich) i *Cerabone* (Botiss). Dolaze pakirani u granulama različitih veličina, obično manje granule su u rasponu od 0.25 do 1.0 mm i veće od 1.0 do 2.0 mm. Manje granule se preporučuju za primjenu kod manjih augmentacija, za oblikovanje kontura grebena te kod augmentacije defekata tipa dehiscijencija i fenestracija implantata. Velike granule su indicirane kod većih augmentacijskih zahvata jer osiguravaju dostatno prostora za urastanje nove kosti.

7.4. Aloplastični koštani nadomjestak

Aloplastični nadomjestci umjetno su proizvedeni sintetski materijali. Prema sastavu mogu biti hidroksilapatitni, β -trikalcij-fosfatni, kalcij-sulfatni, kalcij-karbonatni, silikatni, staklokeramički ili polilaktično-poliglikolni ko-polimeri. Obilježavaju ih osteokonduktivna svojstva, biokompatibilnost i resorptivnost. Dolaze u granuliranom obliku, u štrcaljki kao injektabilni granulati ili u bloku, ovisno o indikaciji. Resorptivnost ovog biomaterijala ovisi o kemijskom sastavu te o porozitetu i veličini čestica. Većim česticama treba više vremena da se resorbiraju. Što je materijal porozniji, to omogućuje veći prostor za nastanak nove kosti, no zato se i brže resorbira. Što je gušća kristalna struktura materijala, sporije će se resorbirati. (34)

Danas na tržištu postoji puno preparata različitih sintetskih materijala za uporabu. Među najzastupljenijim su preparati s kombinacijom hidroksilapatita i β -trikalcij-fosfata. Takvi su *BoneCeramic* (Straumann) i *Maxresorb* (Botiss). Omjer materijala je 60% HA i 40% β -TCP. Dok je hidroksilapatit slabo topiv mineral, β -TCP je podložniji resorpciji i ima dobra osteokonduktivna svojstva. Resorpcijom β -TCP-a novonastala kost urasta u hidroksilapatitnu mrežu koja se tek tijekom duljeg vremena remodelira zajedno s kosti. *BONDBONE* (Mis Implants) je kalcij-sulfatni preparat u štrcaljki. U kombinaciji s fiziološkom otopinom materijal otvrdne. Vrijeme manipulacije je tri minute. Materijal je potpuno resorptivan. *Fisiograft* (Ghimas) je polilaktično-poliglikolni ko-polimer koji dolazi u tri oblika - gel, prah ili spužvasti, ovisno o indikaciji.

Indikacija i primjena sintetskih biomaterijala je sužena naspram ksenogenih materijala zbog lošijih mehaničkih svojstava i tendencije potpune resorpcije. Stoga ih se preporuča koristiti u defektima zatvorenog tipa, gdje nisu pod utjecajem mehaničkih sila u usnoj šupljini. A u takvim uvjetima pokazuju bolje rezultate nego ksenogeni materijali. Zato su indicirani za prezervaciju alveola, za popunjavanje praznih prostora između stijenke alveole i implantata kod imedijatne implantacije, kod elevacije dna sinusa i za intrakoštane defekte veličine do 10 mm nakon, primjerice apikotomija/cistektomija. (36, 39, 40)

7.5. PRP / PRF

Trombocitima obogaćena plazma (*Platelet Rich Plasma*, PRP) i trombocitima obogaćen fibrin (*Platelet Rich Fibrin*, PRF) autologni je biomaterijal nastao centrifugiranjem pacijentove krvi dobivene vene-punkcijom. Centrifugiranjem se izdvajaju crvena krvna zrnca te dobiveni materijal je trombocitni koncentrat bogat faktorima rasta - faktor rasta podrijetlom iz trombocita (PDGF), transformirajući faktori rasta β (TGF- β -1 i TGF- β -2), vaskularni endotelni faktor rasta (VEGF), epidermalni faktor rasta iz trombocita (PDEGF) te inzulinu sličan faktor rasta (IGF-1). Ideja da se iskoristi fibrinska mrežica i koncentrat faktora rasta za bolje zacjeljivanje rane postoji već četrdesetak godina. Razvitak te tehnike bio je spor dok nije populariziran 1997. godine (Witman) i 1998. godine (Marx et al.) u dva znanstvena rada, koji se smatraju polaznim točkama razvitka novih, klinički primjenjivih tehnika u oralnoj i maksilofacijalnoj kirurgiji, u parodontnoj

i plastičnoj kirurgiji, otorinolaringologiji, sportskoj medicini te ortopedskoj kirurgiji. Godine 2001. razvija se PRF tehnika (Choukroun) koju nazivaju „drugom generacijom“, ponajviše zbog jednostavnije pripreme i konceptualno drukčijeg pripravka. Zbog široke primjene i različitih tehnika i svojstava dobivenih preparata, tijekom godina nastala je potpuna raznolikost i konfuzija u terminologiji ovih tehnika. Sažetak različitih današnjih tehnika:

P-PRP - Pure Platelet-Rich Plasma (*PRGF Endoret BTI*),

L-PRP - Leukocyte- and Platelet-Rich Plasma (*Biomet GPS*),

P-PRF - Pure Platelet-Rich Fibrin (*Fibrinet*),

L-PRF - Leukocyte- and Platelet-Rich Fibrin (*Intra-Lock; Intra-Spin L-PRF*),

A-PRF - Advanced Platelet-Rich Fibrin (*Choukroun*).

Za razliku od PRP preparata, PRF je mrežica autolognog fibrina u koju su inkorporirane velike količine trombocita i njihovih faktora rasta. Bitna prednost ove tehnike je postupno otpuštanje faktora rasta tijekom 7 do 11 dana, dok se fibrinska mrežica razgrađuje. Kod PRP-a nema fibrinske mrežice zbog čega se čimbenici rasta jednokratno i nekontrolirano otpuštaju te tako brže inaktiviraju i razgrađuju. Kako je njihovo vrijeme djelovanja ograničeno, smatra se da bi za zacjeljivanje rane, složeni proces koji zahtijeva mnogo vremena, bio djelotvorniji da otpuštanje faktora rasta teče sporije. (43, 45, 46)

Priprema PRP i PRF preparata također se razlikuje. Za PRP protokol potrebno je korištenje kemijskih antikoagulantnih aditiva poput limunske kiseline te kalcijeva klorida kao aktivatora za umjetnu polimerizaciju koncentrata. PRP preparat potrebno je dva put centrifugirati prije

korištenja. PRF protokol je jednostavniji za primjenu jer je dostatno tek jedno centrifugiranje i nema dopunskih aditiva u pripremi. Zbog izostanka antikoagulansa, pokreće se koagulacijska kaskada gdje se fibrinogen pretvara u fibrin, tvoreći tako gustu fibrinsku mrežicu. Fibrinska mrežica se koristi kao bioaktivna membrana koja postupno otpušta faktore rasta. Guste je konzistencije, laka je za rukovanje i pogodna je za šivanje za bolju stabilizaciju. (44)

Indikacije za korištenje PRP / PRF preparata su: kod elevacije dna sinusa, prezervacija alveola, u GBR i GTR tehnikama te kod zacjeljivanja mekih tkiva u mukogingivnoj kirurgiji. Oba preparata pogodna su za kombiniranje s drugim granuliranim biomaterijalima (alogenim, ksenogenim i aloplastičnim). Pokazalo se kako PRP ima lošije rezultate tkivne regeneracije od PRF-a pa se danas zbog složene uporabe sve manje koristi. Obnova mekih tkiva znatno je poboljšana zahvaljujući PRF-u, no oko obnove koštanih tkiva još nije postignut jednoglasni konsenzus jer mnogi autori smatraju da trombocitni koncentrat ne djeluje ništa bolje na koštanoj regeneraciju od običnog krvnog ugruška. Rezultati različitih istraživanja veoma su subjektivni pa vjerojatno jedinu prednost koju ove tehnike nude vide u boljem i bržem zacjeljivanju mekih tkiva iznad koštanog defekta. Ako meka tkiva brže zacijele, organizam će neometan vanjskim čimbenicima prije moći regenerirati koštani defekt. Valja napomenuti kako trombocitni pripravci nisu pokazali izraženiju prednost u postupku oseointegracije implantata. (47, 48, 49)

7.6. Membrane

Uloga membrana u kirurgiji jest da omoguće selektivnu repopulaciju stanica u postupku zacjeljivanja tkiva tijekom zarastanja rane. To je glavni koncept kirurški vođene regeneracije - GTR (*guided tissue regeneration*) i GBR (*guided bone regeneration*) tehnike. Membrane tvore fizičku prepreku između biomaterijala u augmentiranom području kojima su potrebne koštane ili parodontne progenitorne stanice za uspješno zacjeljivanje te s druge strane, vezivnog tkiva gingive i epitela sluznice čije se stanice najbrže dijele i zbog brze proliferacije imaju tendenciju urastanja u augmentirani materijal, ometajući željenu diferencijaciju stanica. Nadalje, inhibiraju agregaciju osteoklastičnih prekursornih stanica koje potječu od monocita iz kapilara režnja. Druga važna uloga membrana krije se u stabilizaciji krvnog ugruška i biomaterijala, pružajući mehaničku zaštitu od vanjskih sila. Membrana kao prepreka sprječava ulazak mikroorganizama iz usne šupljine, štiteći tako graft od infekcije u slučaju dehiscijencije rane. (34, 50)

Membrane se dijele na resorptivne i neresorptivne. Najzastupljenije neresorptivne membrane su e-PTFE (*expanded polytetrafluoroethylene, Gore-Tex*). Biološki su inertne i biokompatibilne, propusne za tekućinu i nutrijente, ali ne i za stanice. Najčešće su to titanski ojačane membrane koje dobro održavaju željeni volumen poput šatora iznad augmentiranog područja. Nedostatak neresorptivnih membrana je u potrebi za drugim kirurškim zahvatom kojim uklanjamo membranu, nemogućnost revaskularizacije regeneriranog tkiva iz periosta te relativno visoka incidencija dehiscijencija, neki autori navode i oko 20 posto, koja može izazvati infekciju. Osim toga, rukovanje i fiksacija membrane vijcima zahtijeva složeniji operativni postupak s većim

radnim poljem i opsežnijom mobilizacijom reznja. Druga vrsta neresorptivnih membrana su titanske mrežice koje su biokompatibilne i pokazuju najvišu mehaničku stabilnost za održavanje željena trodimenzionalnog oblika. Glavni nedostaci titanskih mrežica vrijede kao i kod već opisanih e-PTFE membrana, posebice visoka stopa dehiscijencija. Indicirane su samo u velikim rekonstrukcijama. Preporučuju se koristiti sa PRP-om/PRF-om za bolje zacjeljivanje mekih tkiva. (34, 35, 37, 42, 51, 52)

U oralnoj kirurgiji resorptivne membrane danas su zbog jednostavnijeg rukovanja, boljih svojstava i niže stope komplikacija gotovo istisnule uporabu neresorptivnih membrana. Prema sastavu kolagene membrane su se pokazale kao optimalan odabir jer sjedinjuju gotovo sve značajke koje bi jedna membrana morala imati - biokompatibilnost, resorptivnost, selektivnu permeabilnost, nisku imunogenost te relativno jednostavno rukovanje materijalom. Životinjskog su podrijetla, izrađene od kolagena kravljeg ili svinjskog dermisa, perikarda ili tetiva. Membrana može biti napravljena od kolagena tipa I. i tipa III. (elastin), koji prema strukturi mogu biti neukriženi ili križno povezani. Otpornost kolagene membrane na resorpciju izravno je povezana s gustoćom križno povezanih sveza između kolagenih molekula. Stoga, ovisno o indikaciji treba odabrati odgovarajuću membranu. Dulja postojanost membrane graftu daje bolju mehaničku potporu, no zbog svoje gustoće ometa ranu propagaciju krvnih žilica iz periosta u koštani graft. Ranijom revaskularizacijom grafta iz periosta omogućeno je i mezenhimalnim stanicama iz periosta da migriraju u graft i diferenciraju se u osteoblaste. S druge strane, boljom

revaskularizacijom makrofazi i specifičan enzim kolagena brže razgrađuju membranu. (39, 53, 54)

Na tržištu postoji nekoliko resorptivnih membrana različitog podrijetla i strukture, dakle, i vremena potrebnog za resorpciju. *Jason* i *collprotect* (Botiss) su kolagene membrane svinjskog podrijetla. *Jason* membrana je podrijetlom od kolagena svinjskog perikarda, vrijeme resorpcije je 12 do 28 tjedana, dok *collprotect* membrana je od svinjskog dermisa s vremenom resorpcije od 8 do 12 tjedana. *OsseoGuard* (*Biomet 3i*) membrana je od kolagena tetive kravljeg podrijetla s vremenom resorpcije od 24 do 32 tjedna. *BioGide* (Geistlich) je dvoslojna neukrižena membrana svinjskog dermisa. Jedna je od najviše dokumentiranih biomaterijala. Pokazalo se da ima izvrsnu integraciju s tkivom, no glavni je nedostatak relativno brza resorpcija (do 8 tjedana). Stoga kliničari predlažu tehniku dvostrukog uslojavanja membrane koja će bolje stabilizirati graft te produljiti zaštitnu funkciju. (53, 54)

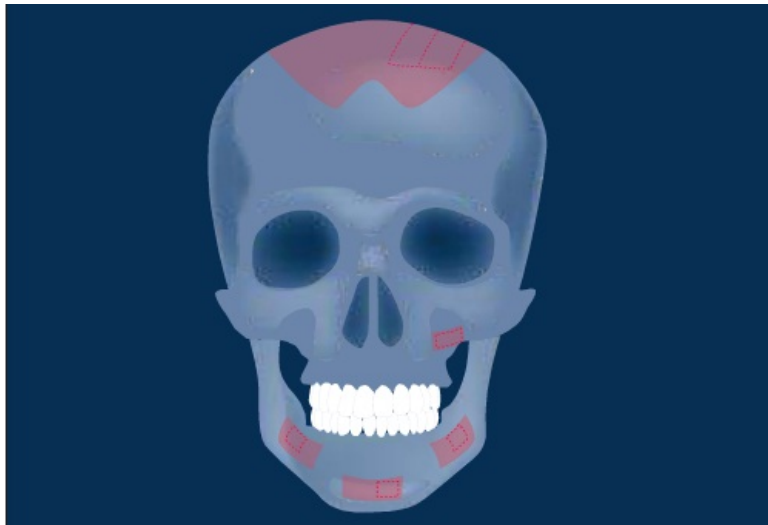
8. DONORSKA MJESTA ZA UZIMANJE AUTOLOGNOG KOŠTANOG BLOKA

Za obnovu većih koštanih defekata, autologna kost još uvijek je zlatni standard u kirurgiji. Da bi se osigurala dostatna količina autologne kosti, najčešće se mora otvoriti sekundarno, donorsko, operativno područje, što je ujedno i najveći nedostatak ovih kirurških tehnika - povišena cijena i produljeno vrijeme cjelokupnog rehabilitacijskog plana te veći kirurški zahvat s većom postoperativnom nelagodnom, oteklinom i boli pacijenta te potencijalnim komplikacijama (infekcija, oštećenja važnih anatomskih struktura ili neuspjeli augmentirani graft). Zato je temeljita preoperativna priprema pacijenta prijeko potrebna da bi se smanjile postoperativne komplikacije, što uključuje sanaciju karijesnih lezija i parodontne bolesti, održavanje higijene, preoperativna primjena antibiotika, analiza dimenzija koštanog defekta i potencionalnog intraoralnog donorskog mjesta CBCT-om. Primjenom antibiotika jedan do dva dana prije operacije osigura se dostatna koncentracija lijeka u krvotoku koja će pomoći da novoformirani krvni ugrušak oko grafta prilikom ranog zacjeljivanja rane lakše eliminira bakterije oralne flore kojima je kontaminirano operacijsko polje. (17, 35)

Donorsko mjesto autolognog koštanog grafta može biti intraoralno ili ekstraoralno. Količina raspoložive kosti i kakvoća koštanog grafta razlikuju se te za svako donorsko mjesto postoji određena indikacija. S obzirom na fenomen resorpcije grafta, preporuča se uzeti kosti u suvišku da bi tijekom zacjeljivanja i resorpcije dobili željeni volumen.

Ekstraoralno se može uzeti puno veća količina kosti pa je taj pristup indiciran kod velikih rekonstrukcija čeljusti, no raspoloživa kost iz ekstraoralnih područja uglavnom je enhondralnog podrijetla, što znači da će teže doći do revaskularizacije, a sukladno tomu i do brže resorpcije grafta. Ekstraoralna donorska mjesta mogu biti ilijačna kost, tibija, fibula i kalvarija lubanje.

Intraoralna donorska mjesta zahtijevaju jednostavniji kirurški zahvat jer su oba operacijska polja u pacijentovim ustima. Zabilježeni su bolji i predvidljivi rezultati augmentacijom intraoralnim graftom s obzirom da je to kost intramembranoznog podrijetla koja ima bolju integraciju s koštanim tkivom zahvaljujući bržoj revaskularizaciji. Donorska mjesta su simfiza i ramus mandibule te tuber maksile. (17, 55, 56)



Slika 10. Ramus i simfiza mandibule, tuber maksile i kalvarija kao potencijalna donorska mjesta autologne kosti. Preuzeto iz (17).

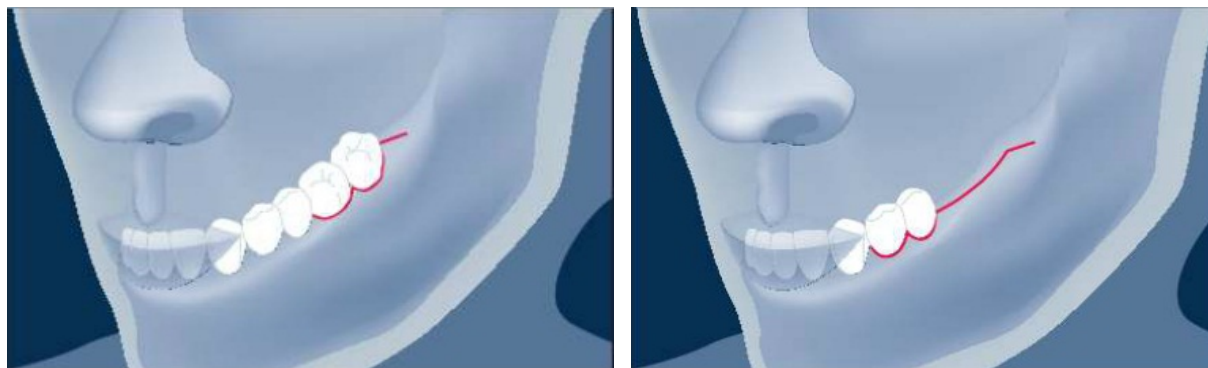8.1. Intraoralna donorska mjesta

Autologna kost se intraoralno najčešće uzima sa simfize ili ramusa mandibule pa će se opisati samo kirurške tehnike u tim regijama. Iz praktičnih se razloga izbjegava tuber maksile zbog nedostupnosti i lošije kakvoće kosti za augmentaciju. Tuber može biti indiciran kao donorsko mjesto u slučajevima skraćenog zubnog niza maksilarne distalne regije kad unutar istog operacijskog polja možemo uzeti komad kosti distalno s tubera te augmentirati mezijalnu regiju ili za elevaciju dna sinusa.

8.1.1. Ramus mandibule

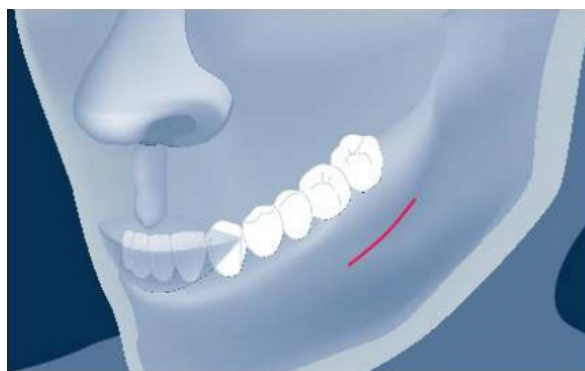Kost ramusa mandibule uglavnom je kortikalna, čvrsta i visoko mineralizirana kost, pogodna je za augmentaciju područja koja zahtijevaju čvrstu strukturalnu potporu. Koštani graft s ramusa pravokutnog je oblika, može biti dimenzija do 30 mm dužine, 4 mm debljine i 10 mm visine, što je dostatno za augmentaciju regije jednog do triju zuba. Postoje dva kirurška pristupa distalnoj mandibularnoj regiji - sulkularnim ili vestibularnim rezom.

Sulkularni rez počinje intrasulkularno kod prvog molara, nastavlja se do distalnog aspekta posljednjeg molara te ide po hrptu mandibule laganim zakošenjem, po uzlaznom kraku do razine okluzalne ravnine donjih zubi. Previsokom incizijom po uzlaznom kraku mogu se oštetiti bukalni živac i arterija ili se može ući u područje obraznog masnog tkiva. Ako pacijent ima skraćeni zubni niz, rez počinje od premolara.



Slika 11. Sulkularni rez u situaciji sa molarima i sa skraćenim zubnim nizom. Preuzeto iz (17).

Vestibularni rez započinje u ravnini prvog molara tri milimetra ispod njegovog mukogingivnog spojišta te se proteže ravnom linijom prema distalno.



Slika 12. Vestibularni rez. Preuzeto iz (17).

Nakon odizanja punog režnja, osteotomija započinje dvjema vertikalnim rezovima po lateralnoj kortikalnoj stjenci gdje se inspekcijom odredi zadovoljavajuća debljina. Razmak između rezova određuje dužinu i visinu grafta. Za osteotomiju preporučljivo je koristiti tanka Lindemann svrdla ili piezotom. Dubina preparacije ide samo kroz kortikalnu stjenku. Na prvi znak krvarenja iz kosti znači da se ulazi u spongiozni dio pa preparacija treba stati da se ne bi oštetio živac u mandibularnom kanalu. Malim okruglim svrdlom urežu se perforacije sa superiorne strane za lakšu orijentaciju i osteotomiju horizontalnog reza. Spajanjem vertikalnih rezova sa superiorne strane dobije se preparacija kosti nalik na pravokutni ormarić. Dlijetom se lagano uđe između bloka i mandibule te se nježnim kuckanjem blok odlomi. Alternativni instrument dlijetu bio bi tupi elevator koji će poslužiti kao poluga čime se minimalizira rizik od oštećenja živca. Blok se zatim prenese u posudicu s fiziološkom otopinom dok se rana ne sanira. Kolagenom spužvicom ili drugim biomaterijalom popuni se koštana rana u čeljusti, a meka se tkiva zašiju. (17, 57)

Potencijalne komplikacije na koje treba obratiti pozornost kod uzimanja bloka s ramusa su već spomenuta ozljeda *n. alveolaris inferior*, postoperativni trizmus koji može nastati pregrubom manipulacijom i traumom mišićnih vlakana, dehiscijencija ozljede zbog edema, hematoma ili lošeg šivanja te ozljeda *n. lingualis* ako je rez po hrptu lingualno orijentiran. Stopa morbiditeta nakon zahvata na ramusu mandibule niska je i kreće se do pet posto slučajeva. (34, 35, 56)

8.1.2. Simfiza mandibule

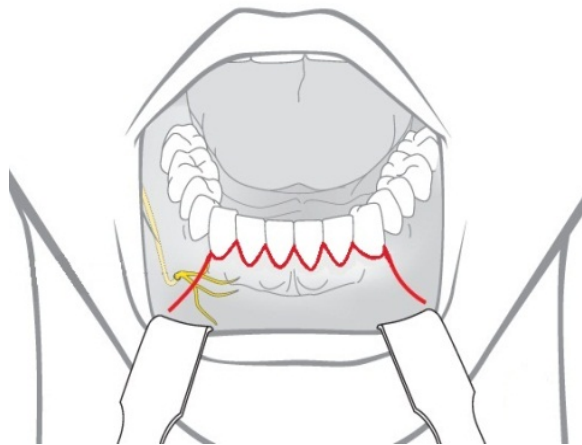
Simfiza je kortiko-spongiozna kost, a dobiveni blok u prosjeku je od 65% kortikalnog i 35% spongioznog dijela, što osigurava bržu revaskularizaciju zahvaljujući bržoj integraciji i manjoj potencijalnoj resorpciji prilikom zacjeljivanja. Blok veličine 15 mm u dužini, 10 mm u visini i 7 mm debljine može se dobiti sa simfize. Dakle, iako u slučaju skraćenog zubnog niza distalne regije s ramusa se može dobiti veći blok, a sa simfize je blok kosti voluminozniji zbog svoje spongiozne komponente. (59)

Pacijenti koji nisu dobri pogodni za uzimanje koštanog bloka sa simfize su pacijenti s veoma dugim korijenima frontalnih zuba i pacijenti s neodgovarajućom visinom mandibule. Zbog incizivnog živca koji prolazi kroz simfizu i inervira donje sjekutiće, postoji opasnost od gubitka senzibiliteta tih zubi pa i oštećenja samih korijena. Za osteotomiju nužno je spustiti se barem pet milimetara inferiorno od apeksa donjih inciziva. Pet milimetara je potrebno sačuvati do donjeg ruba mandibule. Ako se izračunom ustvrdi kako je nemoguće dobiti zadovoljavajuće dimenzije bloka, takav tip zahvata u ovoj regiji je neisplativ pa se preporuča ramus. Postoje tri kirurška pristupa simfizi - intrasulkularnim rezom, rezom po pričvrstnoj gingivi i rezom po mandibuli.

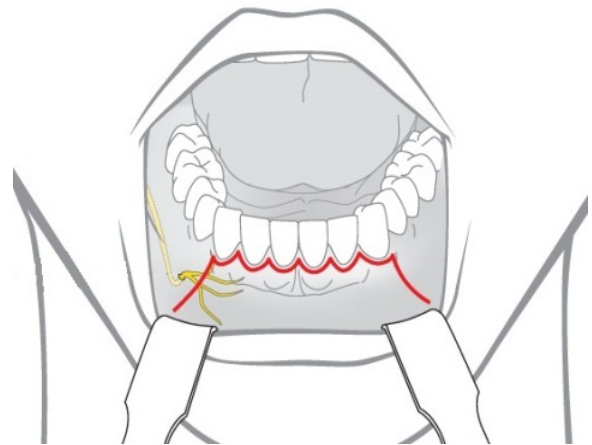
Intrasulkularni rez indiciran je kod pacijenata s plitkim vestibulumom te kratkim i napetim mentalnim mišićem. Preduvjet za ovaj zahvat je zdrav parodont. Prednost kod ovog pristupa je smanjeno krvarenje operacijskog polja jer se podiže puni režanj bez reza kroz sluznicu vestibuluma čime se postiže i bolja preglednost. Vertikalni rasteretni rez u regiji očnjaka

obostrano se spušta u vestibulum. Nedostatak ovog pristupa je kasnija mogućnost recesije mekih tkiva.

Rez po pričvrstnoj gingivi zaobilazi papile i marginalnu gingivu čime se smanjuje mogućnost recesije tkiva. No, ovaj rez zahtijeva barem tri milimetra pričvrstne gingive. Ovaj pristup je indiciran kad imamo tanki biotip gingive s odgovarajućom količinom pričvrstne gingive. Rana je lakša za šivanje nego kod intrasulkularnog reza, ali postoji mogućnost stvaranja ožiljka.

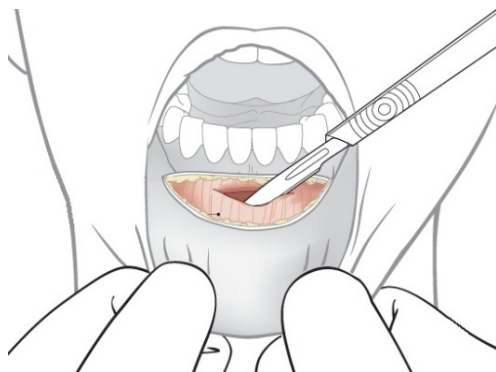

Slika 13. Intrasulkularni rez. Preuzeto iz (60).



Slika 14. Rez po pričvrstnoj gingivi. Preuzeto iz (60).


Vestibularni rez je horizontalna incizija kroz sluznicu i mentalni mišić jedan do dva milimetra ispod mukogingivne granice u vestibulumu. Rez ne bi smio ići dalje od očnjaka da se ne riskira oštećenje mentalnog živca. Prednost ovog reza jest u tomu što zaobilazi parodontne i gingivalne strukture, posebice ako postoji kompromitirano parodontno stanje u pacijenta. Rez se preporuča kod dubokog vestibuluma, no nedostaci su obilnije krvarenje u operacijsko polje, veća incidencija dehiscijencije ozljede te mogućnost prolazne ptoze brade zbog reza kroz mentalni mišić. Šivanje je složenije jer zahtijeva šivanje mišićnih vlakana resorptivnim šavovima te šivanje sluznice običnim neresorptivnim šavovima. (17, 34, 61)



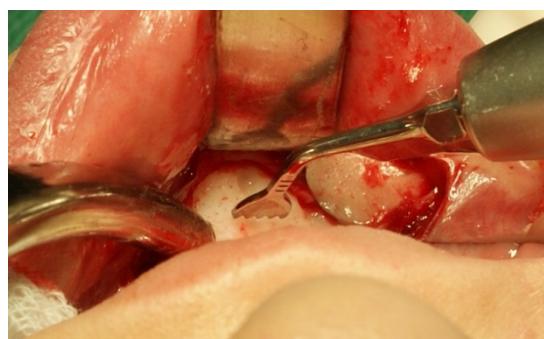
Slika 15. Vestibularni rez. Preuzeto iz (60).

Odizanjem režnja pune debljine može se započeti osteotomija. Radiografski se mora ustvrditi pozicija apeksa donjih inciziva te se pet milimetar ispod te granice započinje s osteotomijom koja će ocrtavati gornju stranicu bloka. Distalna preparacija ne bi smijela ići bliže 5 milimetara od mentalnog foramena. Donja horizontalna preparacija morala bi biti ograničena barem 3 do 5

mm od donjeg ruba mandibule. Dubina preparacije ovisi o potrebnoj debljini kosti, no treba imati na umu incizivni živac koji inervira sjekutiće i treba pripaziti da se ne probije lingvalna stjenka mandibule. Osteotomija se može napraviti rotirajućim okruglim svrdlom, sagitalnom pilicom ili piezotomom. Ako se kost uzima za mljevenje u koštanom mlincu (*Bone mill*), najpraktičnije je koristiti trepan svrdla.



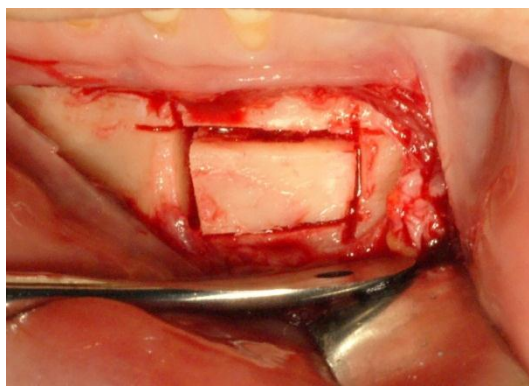
Slika 16. Trepan svrdla.



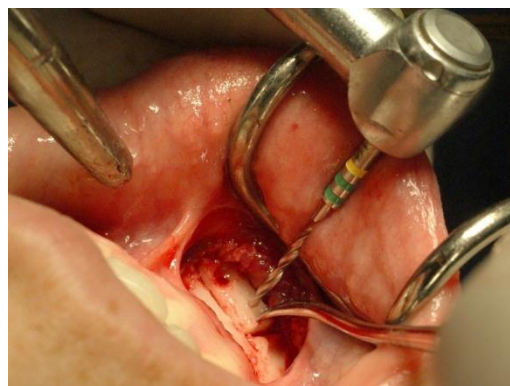
Slika 17. Piezotom s nazubljenom pilicom.

Kod preparacije bloka trebala bi se izbjegavati središnja linija brade koja je najanteriorniji dio simfize. Ako se ukaže potreba za većom količinom kosti, osteotomija dva manja bloka se radi obostrano, čuvajući barem tri milimetra kosti između koji će osigurati potporu za profil brade. Uporabom koštanog voska može se stvoriti oblik primarnog koštanog defekta tako da se lakše ocrtaju granice preparacije na kosti. Uvijek se preporuča predimenzionirati graft dva do tri milimetra s obzirom da ga se treba još zagladiti i preoblikovati. (34, 58)

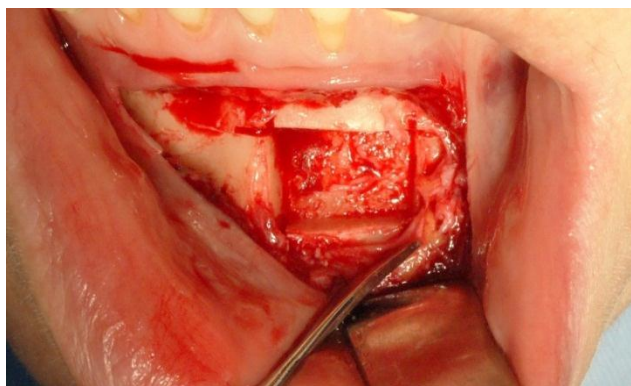
Pozornom preparacijom kroz kortikalni dio kosti definira se oblik grafta. Terminalni kraj svakog reza kroz korteks trebao bi presijecati drugi rez poput križa da bi se osiguralo potpuno oslobođenje bloka. Zatim se nježno tankim dlijetom uđe između kosti i bloka te se laganom luksacijom rasklima blok. Dok je blok još djelomično fiksiran za kost, svrdlom se mogu napraviti dvije perforacije koje će kasnije služiti za fiksaciju vijcima.



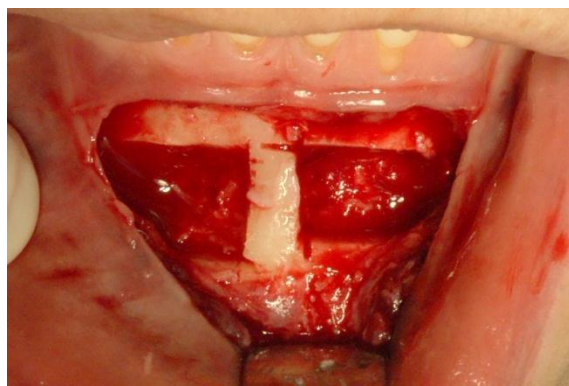
Slika 18. Preparacija bloka.



Slika 19. Perforacije svrdlom za osteosintezu.

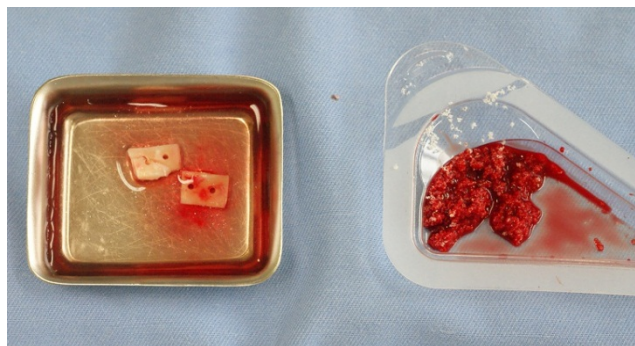


Slika 20. Uklonjen je koštani blok.

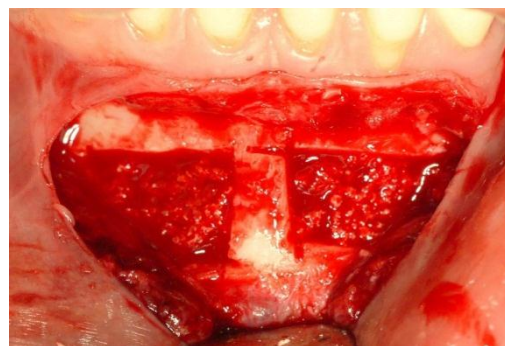


Slika 21. Sačuvani koštani mostić za potporu brade.

Dok se rana zašije i pripremi drugo operacijsko polje, gdje će se blok fiksirati, koštani blok se privremeno odloži u sterilnu fiziološku otopinu. Koštani defekt nastao osteotomijom na donorskom mjestu se popuni kolagenom spužvicom ili nekim zamjenskim koštanim materijalom.



Slika 22. Dva koštana bloka u fiziološkoj otopini i umjetni koštani nadomjestak natopljen krvlju.



Slika 23. Defekt popunjen umjetnom kosti prije šivanja i zatvaranja rane.

Potencijalne komplikacije na koje treba obratiti pozornost kod uzimanja bloka sa simfize su: oštećenje korjenova mandibularnih inciziva previsokom preparacijom, gubitak senzibiliteta donjih inciziva preparacijom koja je preblizu vrhovima korijena, ozljeda submentalne ili sublingvalne arterije perforacijom lingvalne stjenke, oštećenje mentalnog živca predalekom ekstenzijom operativnog polja prema distalno, dehiscijencija rane i ptoza brade ako se ne obavi odgovarajuće šivanje slojeva rane u slučaju vestibularnog reza. Incidencija komplikacija u ovoj regiji znatno je viša nego kod ramusa pa ovom zahvatu valja pažljivo pristupiti. (34, 35, 56)

8.2. Ekstraoralna donorska mjesta

Ekstraoralna donorska mjesta najčešće su s ilijačne kosti, rebra, tibije, fibule i kalvarije lubanje. Količina raspoložive kosti znatno je veća od količine koja se može dobiti intraoralnim putem, stoga je ovaj pristup indiciran kod većih rekonstrukcija čeljusti ili, općenito gledajući, u maksilofacijalnoj kirurgiji defekata ili trauma kostiju glave. Kako su takvi zahvati složeniji i opširniji, za pacijenta su nužni bolnički uvjeti i naknadna hospitalizacija. Pitanje anestezije je osobito važno jer ovakav tip zahvata zahtijeva opću anesteziju ili barem lokalnu anesteziju sa sedacijom. Zato u operativnu ekipu mora biti uključen i anesteziolog. S obzirom na navedene činjenice, ovako opširan oblik operacije ne spada u svakodnevnu kliničku oralno-kiruršku praksu.

Kost s kalvarije lubanje izrazito je mineralizirano koštano tkivo, mineralne gustoće veće čak i od mandibule. Kost je membranoznog podrijetla pa je zbog svoje izrazite gustoće veoma otporna na resorpciju. Uzima se s parijetalnog reznja, bilateralno od sagitalne suture gdje je kost najdeblja. Koštani blokovi su obično 4 do 5 milimetara debljine. Ako se izvede pravilno, stopa morbiditeta nakon operacije je izrazito niska. No, potencijalne komplikacije su opasne za život i uključuje frakturu lubanje, intrakranijalnu penetraciju instrumentima i intracerebralno krvarenje.

Kost s krste ilijačne kosti je kortiko-spongiozna. Zbog minimalno invazivnog pristupa te velike količine raspoložive kosti, krsta je postala popularno donorsko mjesto za autolognu kost. Kao i duge kosti (tibija, fibula...), ilijaka je kost enhondralnog podrijetla i uglavnom daje spongioznu

komponentu za augmentaciju. Zabilježen je visoki stupanj resorpcije, čak i do 60% prvotnog volumena unutar pet godina. I stopa morbiditeta također je puno viša, a dugotrajna postoperativna bol najčešći je simptom.

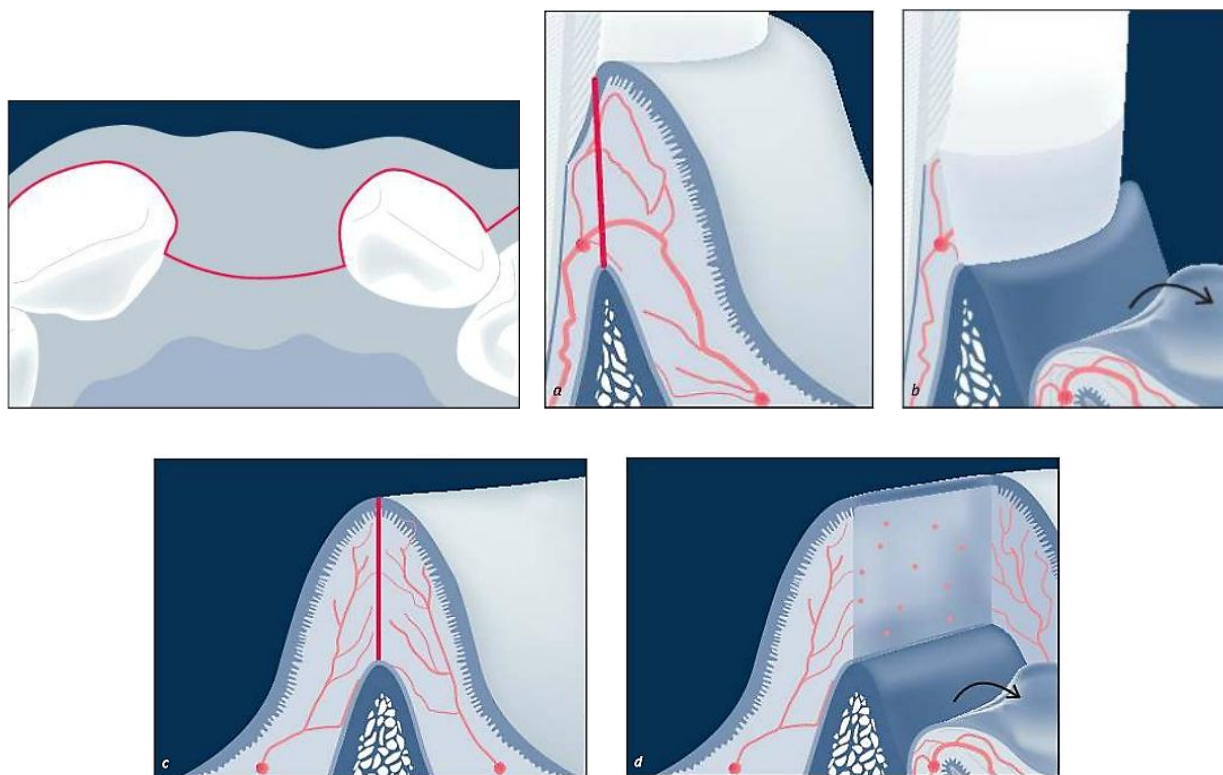
I tibija pruža veću količinu kosti, no ona je samo spongiozne prirode i može se koristiti isključivo u granuliranom obliku. Bogata je osteoprogenitornim stanicama, nepogodna je za augmentaciju područja koja zahtijevaju čvrstu strukturalnu potporu i sklonija je bržoj resorpciji. Stopa morbiditeta je izuzetno niska s minimalnom postoperativnom boli i disfunkcijom. (17, 34, 35)

9. KIRURŠKE TEHNIKE

Rekonstrukcija alveolarnog grebena spada u složenije kirurške tehnike. Dugotrajna bezubost i resorpcija kosti, traume ili kronični upalni procesi pridonose nepoželjnim anatomskim stanjima za ugradnju implantata. Da bi se osigurali odgovarajući međučeljusni odnosi i zadovoljavajući estetski rezultati, nužna je augmentacija izgubljenog volumena kosti. Ovdje će biti opisane tehnike koštanih augmentacija koje su indicirane za neke anatomske slučajeve, a temeljene su kliničkim i histološkim istraživanjima i vođene protokolima temeljenim na dokazima sa stopama uspješnosti operativnih zahvata i očekivanih komplikacija.

Dobro postavljena dijagnoza i plan terapije, priprema i premedikacija pacijenta, odgovarajući instrumentarij i rad u kirurškim uvjetima ključni su inicijalni čimbenici u kirurškoj terapiji. Ipak, neovisno o vrsti tehničkog zahvata, dizajn mukoperiostalnog reznja igra možda i najvažniju ulogu u krajnjem ishodu. Minimalno traumatski pristup i odgovarajuće odabrani dizajn reznja igraju ključnu ulogu u kasnijem nesmetanom zacjeljivanju augmentiranog područja. Za primarno zatvaranje rane i zacjeljenje bez komplikacija, nužno je očuvati mikrovaskulaturu reznja. Valja imati na umu kako krvna opskrba mukoze ide u smjeru od vestibularno/lingualno prema krestalno. Nepoštivanjem temeljnih odrednica koje podliježu prezervaciji mikrovaskulature bitno se povećava rizik od nekroze ili dehiscijencije u zacjeljivanju rane. One su: 1) Vrh reznja ne bi smio biti širi od njegove vestibularne baze; 2) dužina reznja ne bi smjela biti veća od dvije širine baze; 3) Baza reznja morala bi biti okrenuta prema smjeru krvne opskrbe; 4) Minimalno traumatsko rukovanje, posebice u području baze reznja, nužno je za očuvanje krvne opskrbe.

Najpogodniji pristup kirurškom radnom polju je kontinuirana krestalna incizija po bezubom dijelu grebena te sulkularna incizija oko zuba, s jednim ili dva vertikalna rasteretna reza sa susjednih zuba. Krestalna incizija trebala bi ići po hrptu alveolarnog grebena kroz slabo vaskularizirani dio mukoze, zvan "linea alba", blago usmjeren prema palatinalno da bi se očuvala debljina vestibularnog režnja. Ovakav dizajn režnja osigurava predvidljivo zacjeljivanje s minimalnom formacijom ožiljaka koji bi narušili konačan estetski dojam. (16, 17, 18, 62, 63)



Slika 24. Prikaz reza kroz sulkus i po hrptu grebena, minimalno ugrožavajući mikrocirkulaciju režnja kojim se ostvaruje manje intraoperativno krvarenje i bolje zacjeljenje. Preuzeto iz (17).

Dizajn reznja treba pratiti anatomske strukture i pružati veliko i pregledno operacijsko polje. Rubovi reznja trebali bi zaobilaziti augmentirano područje u svrhu prevencije dehiscijencije. Primarno zatvaranje rane mora se obaviti šivanjem bez napetosti mekotkivnih struktura, što je dodatno omogućeno mobilizacijom reznja plitkom incizijom do jednog milimetra dubine kroz periost reznja usporedno s bazom. Režanj se može periostalnom incizijom krestalno mobilizirati i do 1.5x njegove početne duljine s očekivanim urednim zacjeljivanjem. Valja biti oprezan i pripremiti jer se predubokom incizijom ili s više manjih rezova po periostu mogu oštetiti kapilare. Kod jako naglašenog frenuluma u predjelu maksilarnih inciziva poželjna je frenulektomija kako bi se minimaliziralo zatezanje rane u postoperativnoj fazi. (18, 34, 35, 63, 66)

Primarno zatvaranje rane temeljno je načelo za uspješnost svake tehnike koštane augmentacije. Pasivno zatvaranje rubova rane omogućuje joj da nesmetano zacjeljuje s manje reepitelizacije, formacije i remodelacije kolagena, kontrakcije rane, stvaranja ožiljkastog tkiva i postoperativne nelagode za pacijenta zbog izloženosti vezivnog tkiva. K tomu, uspješno rano zacjeljivanje rubova rane u postoperativnoj fazi služi kao prepreka od kontaminacije grafta bakterijama iz usne šupljine, dok stabilnost rane sprječava neželjenu resorpciju grafta. (67, 68)

Dekortikacija je također bitan čimbenik nužan za bolje cijeljenje i okoštavanje grafta. Prije nanošenja granula koštanog nadomjeska ili fiksacije koštanog bloka malim se okruglim svrdlom probije kortikalni dio kosti na nekoliko mjesta da bi se stimuliralo krvarenje iz spongioze. Tako se potiče brže formiranje ugruška, olakšana je angiogeneza i prodor osteoprogenitornih stanica u graft, a stvaranjem ugruška graft se bolje fiksira za alveolarni greben. (64)

Predloženo je nekoliko tehnika augmentacija: 1) GRB - Vođena koštana regeneracija, 2) Prezervacija alveole, 3) Augmentacija koštanim blokom, 4) Distrakcijska osteogeneza, 5) Split-ridge tehnika, 6) Podizanje dna nosa ili sinusa i 7) LeFort osteotomija čeljusti.

Svrha ovog rada je jasno definirati indikacije za vrstu kirurških zahvata u pojedinim slučajevima.

Da bi se to ostvarilo, iz praktičnih će se razloga zahvati raščlaniti u dvije vremenske kategorije:

1. augmentacija alveolarnog grebena prije postave implantata;
2. augmentacija alveolarnog grebena za vrijeme postave implantata.

Augmentacija alveolarnog grebena prije postave implantata. U prvu kategoriju spadaju svi slučajevi anatomskih defekata alveolarnog grebena kod kojih postoji neogovarajući volumen kosti za istodobnu postavu implantata, kod kojeg bi se kompromitirao estetski ishod terapije.

Augmentacija alveolarnog grebena za vrijeme postave implantata. U drugoj kategoriji postoje odgovarajući anatomske uvjeti da se ostvari primarna stabilnost implantata, a volumen rezidualnog grebena dopušta implantaciju i augmentaciju grebena s malim brojem očekivanih komplikacija i zadovoljavajućim estetskim ishodom.

9. 1. Augmentacija alveolarnog grebena prije postave implantata

Kod većih defekata s gubitkom horizontalne i vertikalne dimenzije grebena indicirana je koštana augmentacija prije postave implantata. Zbog nedostatka koštanog volumena, nemoguće je postaviti implantat u pravilan protetski položaj ili ostvariti primarnu stabilnost implantata. Takvi slučajevi su najčešći kod dugotrajnih kroničnih upala ili bezubosti te kod trauma. Gubitak kosti nakon ekstrakcije zuba relativno je brz i dinamičan proces u kojem se petnaestak posto volumena resorbira već u prva dva mjeseca te 40 do 60% u horizontalnoj i oko 20% u vertikalnoj dimenziji u prvih šest mjeseci. U predjelu frontalne maksile, koja je od najvećeg estetskog značaja, obrazac resorpcije se događa uvijek u horizontalnom smjeru, od gubitka snopne kosti vestibularno prema palatinalno. Stoga najčešće postoji defekt u horizontalnoj ravnini s relativno očuvanom visinom grebena. Augmentacijom će se ponovno osigurati dostatna količina kosti za stabilnu potporu mekih tkiva i pravilnu poziciju implantata s predvidljivim terapijskim ishodom. Tehnike augmentacije koje su indicirane prije postave implantata su: 1) GBR, 2) horizontalna blok augmentacija, 3) vertikalna blok augmentacija 4) prezervacija alveole, 5) distrakcijska osteogeneza i 6) Le Fort I ostetomija. (16, 64, 70, 73, 74)

9. 1. 1. GBR – Vođena regeneracija kosti

Koncept vođene regeneracije kosti (*GBR – Guided Bone Regeneration*) razumijeva upotrebu membrane za očuvanje prostora iznad horizontalnog ili vertikalnog defekta koji se želi

rekonstruirati, promovirajući tako osteogeni potencijal organizma za stvaranje kosti neometano od proliferacije i migracije neželjenih mekotkivnih stanica. Da bi se postigla željena regeneracija kosti, stopa neovaskularizacije i osteogeneze od koštanog defekta prema van mora premašiti stopu fibrinogeneze koja bi s tendencijom urastanja prema koštanom defektu kompromitirala željeni učinak. To se postiže odabirom i aplikacijom membrane. (64)

Osigurati uspješnu terapiju GBR-om znači uzeti u obzir četiri ključna faktora - isključenje epitela i vezivnog tkiva, očuvanje prostora, stabilnost krvnog ugruška i primarno zatvaranje rane. Materijal za augmentaciju može biti običan krvni ugrušak ili neki granulat koštanog nadomjeska, u kombinaciji sa ili bez autologne kosti koji bi pružio dodatni osteogeni i osteoinduktivni potencijal. Da bi se očuvala kontura i dimenzija augmentiranog grebena, preporuča se upotreba sporo resorbirajućih koštanih nadomjestaka. Unutar prva 24 sata nakon augmentacije, prostor popunjen biomaterijalom bit će ispunjen krvlju i započet će se stvarati krvni ugrušak. Ugrušak sadrži puno faktora rasta i citokina koji privlače neutrofile i makrofage koji ga naposljetku razgrađuju i zamjenjuju granulacijskim tkivom. U granulacijskom tkivu dolazi do angiogeneze i novostvorene krvne kapilare prožimaju porozni granulat biomaterijala, opskrbljujući cijelo tkivo nutrijentima i mezenhimalnim stanicama koje će diferencijacijom u osteogene stanice započeti formiranje osteoida. U procesu mineralizacije kosti hidroksilapatit se odlaže u osteoid (organski matriks) koji izlučuju osteoblasti. U početnom stadiju mineralizacije osteoida nastaje primarna vlaknasta kost koja kasnije služi kao kalus za apoziciju uređenije sekundarne, lamelarne kosti. Formacija lamelarne kosti započinje tek od tri do četiri mjeseca nakon augmentacije. (17, 64, 65)

GBR tehnika s odgođenom implantacijom indicirana je kad širina grebena u horizontalnoj dimenziji ne dopušta postavu implantata standardnih dimenzija. Ako se razmišlja o optimalnom estetskom terapijskom ishodu, mora se uzeti u obzir da se pod standardnim dimenzijama razumijevaju implantati radijusa četiri milimetra za centralne sjekutiće i očnjake te implantati užeg promjera (3.0 do 3.5 mm) za lateralne sjekutiće radi što boljeg formiranja izlaznog profila. Promjer implantata ovisi o proizvođaču.

U slučaju nedostatka većeg broja zuba s tipom defekta 2/4 (prema Terhaydenu), gdje je rezidualna širina grebena tri milimetra i više, indicirana je GBR tehnika s odgođenom implantacijom. Alternativna terapija bila bi rekonstrukcija grebena autolognim koštanim blokom. Očekivano povećanje koštanog volumena nakon urednog zacjeljenja bez komplikacija u horizontalnoj dimenziji može biti i više od tri milimetra, osiguravajući tako minimalnu širinu grebena od šest do sedam milimetra za postavu implantata. Vrijeme postave implantata je šest do devet mjeseci nakon augmentacije. Najčešća komplikacija vezana uz augmentaciju GBR tehnikom je dehiscijencija i izloženost membrane, koja se može javiti u čak 11 posto slučajeva, no ako se koriste resorptivne membrane, smanjuje se rizik od infekcije grafta. Očekivana stopa preživljavanja implantata u kosti augmentiranoj GBR tehnikom iznosi oko 98 post. (15, 17, 35, 64, 69, 70, 71, 72)

GBR tehnika također je moguća i kod vertikalnih koštanih defekata, no zahtijeva uporabu rigidnih neresorptivnih membrana. Vertikalnim GBR-om moguće je dobiti četiri do pet

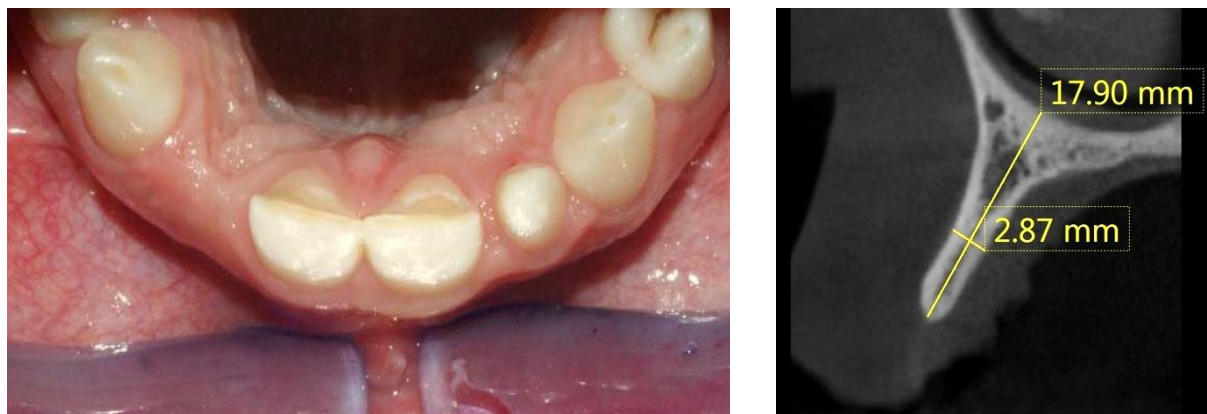milimetra visine. Ipak, zbog velike učestalosti komplikacija koje prate ePTFE neresorptivne membrane danas ih se rjeđe preporuča. (35, 51, 70)

Alternativa neresorptivnim membranama za vertikalni GBR bilo bi korištenje vijaka za održavanje prostora ispod membrane, tehnika nazvana S-GBR (*Screw-Guided Bone Regeneration*). Pozicioniranjem nekoliko titanskih vijaka (vijci za osteosintezu, promjera 1,5 mm) iznad razine kosti stvara se trodimenzionalni prostor koji se popuni koštanim biomaterijalom te se prekrije membranom. Membrana stoji iznad koštanog nadomjeska i vijaka poput šatora te vijci pružaju potporu od mehaničkih sila iz usne šupljine i kontrakcija gingive tijekom zacjeljivanja. (75, 76)

9. 1. 2. Horizontalna blok augmentacija

Augmentacija autognim koštanim blokom (laterala ili *onlay* blok augmentacija) omogućuje predvidljivi i volumenom zahtjevniji operacijski zahvat rekonstrukcije alveolarnog grebena. Kost s intraoralnog ili ekstraoralnog donorskog mjesta potpuno je biokompatibilan materijal i siguran za pacijenta jer se radi o vlastitoj kosti. Za manje rekonstrukcije čeljusti preporučuju se koštani blokovi sa simfize ili ramusa zbog relativno jednostavnijeg zahvata gdje su oba operacijska polja intraoralno te zbog činjenice da intraoralni blokovi bolje revaskulariziraju i imaju manju stopu resorpcije kako su pokazala istraživanja. (34, 35 55, 56, 58)

Indikacija za horizontalnu blok augmentaciju jest stanje u kojem postoji očuvana visina grebena, no rezidualna širina je manja od tri mm, što odgovara tipu defekta 2/4 po Terhaydenu. Za točnu procjenu širine preporučena je sagitalna snimka, danas lako dostupna na CBCT-u. Kliničkim pregledom lako se može previdjeti razmjer defekta pošto se pokazalo kako meka tkiva mogu imati tendenciju povećanja volumena nakon ekstrakcije zuba. Običnom ortopantomogramskom snimkom nemoguće je odrediti stupanj resorpcije koštanog tkiva u horizontalnoj dimenziji. Debljina mekih tkiva nakon ekstrakcije zube, posebice u frontalnoj maksilarnoj regiji, kadkad može zamaskirati stvarnu rezidualnu količinu tvrdog koštanog tkiva. (15, 17, 35, 70, 71, 72, 73)



Slika 25. Prikaz slučaja kod pacijentice s nedostatkom zuba 12, gdje se kliničkim pregledom lako može previdjeti nedostatak koštanog volumena, no tek CBCT analizom se uviđa pravi nerazmjer tvrdih i mekih tkiva.

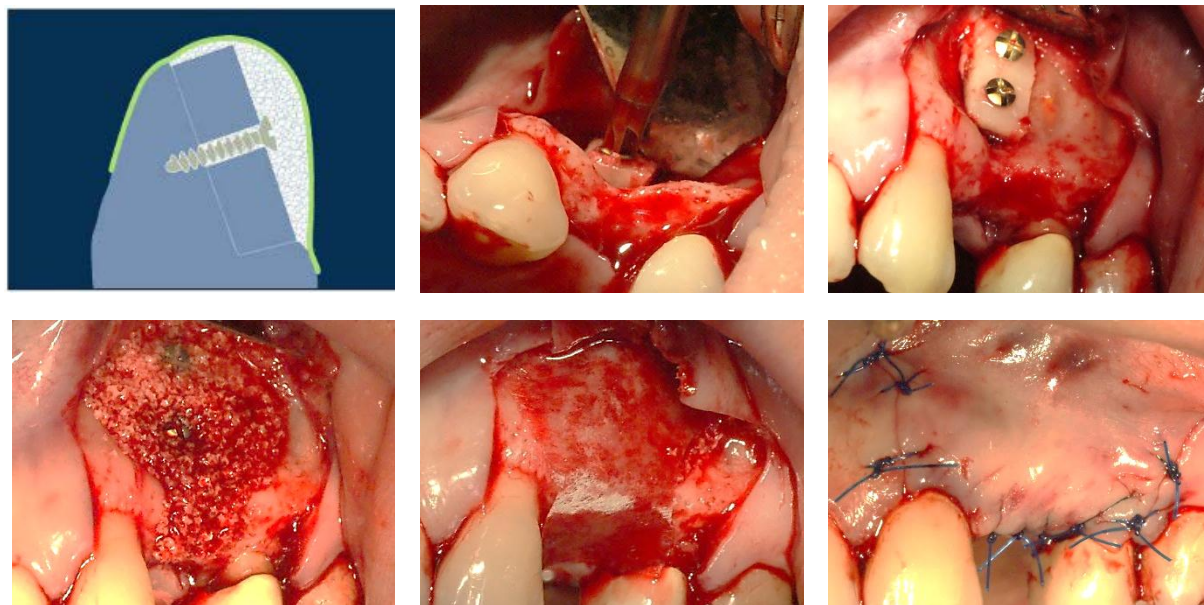
Povećanje koštanog volumena augmentacijom koštanim blokom nakon urednog zacjeljivanja bez komplikacija u horizontalnoj dimenziji iznosi četiri do pet milimetara, ovisno o veličini bloka. Najčešća komplikacija koja se javlja kod augmentacije koštanim blokom jest dehiscijencija mekih tkiva, koja se može javiti do šest posto slučajeva. Očekivana stopa preživljavanja implantata u kosti augmentiranog blok tehnikom iznosi i do 99 posto. (15, 17, 35, 37, 70, 71)

Resorpcija koštanog bloka relativan je problem. Ona je obično površinska i može biti i do 50 posto volumena, stoga se uvijek preporuča upotreba predimenzioniranog koštanog bloka, računajući na minimalnu resorpciju koja će biti prisutna kod druge operacije s ugradnjom implantata. Stupanj resorpcije može se minimalizirati prekrivanjem ksenogenim biomaterijalom i membranom. Pokazalo se kako ksenogeni koštani nadomjestak u kombinaciji s membranom ima protektivnu funkciju pa je konačan ishod drastična smanjenost površinske resorpcije bloka. Stoga treba naglasiti kako će stupanj resorpcije u konačnici ovisiti o više čimbenika, u prvom redu o tehnici (s prekrivanjem biomaterijalom i membranom ili bez), podrijetlu grafta (intraoralno ili ekstraoralno) te vremenu zacjeljenja. (15, 36, 37, 56, 57)

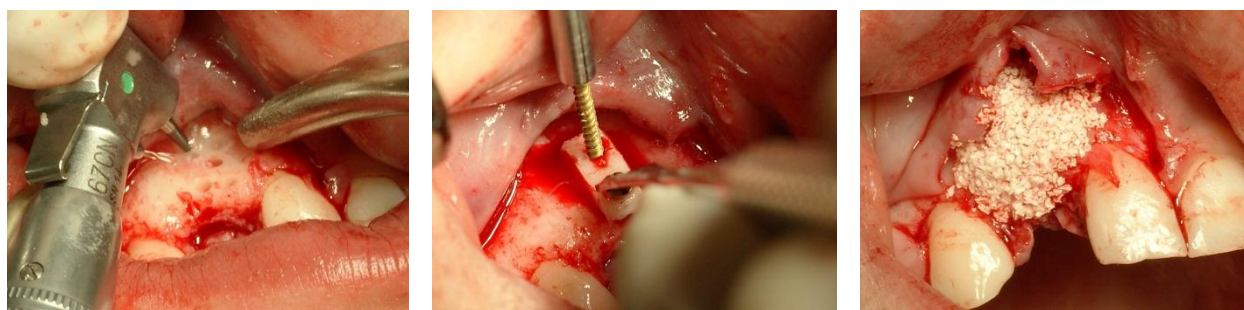
Vrijeme postave implantata ovisi o tehnici augmentacije. Koštani blok već nakon trećeg mjeseca pokazuje visok stupanj integracije s okolnim tkivom. U slučaju augmentacije isključivo autolognim koštanim blokom preporuča se postava implantata već nakon tri mjeseca da bi se reducirala daljnja resorpcija grafta. Kod augmentacije grebena blokom u kombinaciji s ksenogenim koštanim nadomjeskom i membranom čeka se četiri do šest mjeseca za ugradnju implantata. Nakon šestog mjeseca nastupa opsežnija resorpcija grafta. (17, 34, 35, 37)

Autologni koštani blok, koji je uzet s donorskog mjesta jednom od opisanih tehnika iz 8. poglavlja, privremeno se odloži u sterilnu posudicu s fiziološkom otopinom, a područje na kojem se obavlja augmentacija anestezira se i tako započinje druga faza operacije.

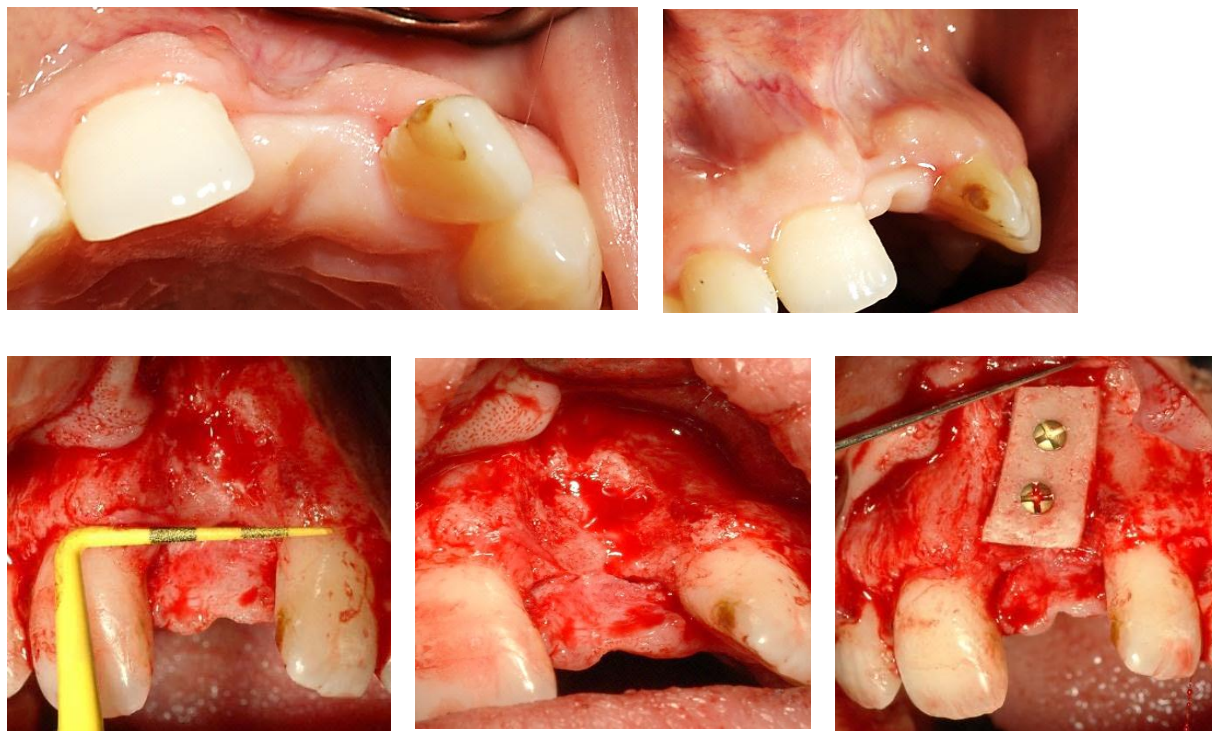
Zahvat započinje podizanjem mukoperiostalnog režnja. Incizija ide sulkularno oko susjednih zubi s krestalnom incizijom preko bezubog dijela grebena. Obostrano se radi rasteretni rez sa susjednih zuba. Podizanjem režnja prikaže se alveolarni greben. Bitno je kiretirati i sastrugati sve tragove veziva ili granulacijskog tkiva koji se zateknu na površini koju se želi augmentirati. Postoje li oštri rubovi ili anatomske nepravilnosti, poželjno ih je zagladiti okruglim svrdlom i napraviti ležište za koštani blok, uz obilno hlađenje fiziološkom otopinom. Isto vrijedi i za dekortikaciju površine na koju on priliježe. Blok se zatim privremeno pozicionira na kost, pridržavajući ga pincetom, pa se svrdlom kroz postojeće perforacije na bloku naprave dva utora u kosti kroz koje će se blok fiksirati vijcima. Blok mora biti učvršćen s najmanje dva vijka čime se izbjegava rotacija i mikropokreti kod djelovanja vanjskih sila. Kad je blok čvrsto fiksiran, mogu se zagladiti rubovi velikim okruglim svrdlom. Prazni prostori između bloka i kosti, koji nisu u čvrstom doticaju, popune se strugotinama autologne kosti. Zatim se blok i okolno područje prekrije granulatom koštanog nadomjeska i membranom. Na taj će se način fino oblikovati buduće konture grebena, a granulata će u kombinaciji s membranom djelovati kao zaštita od površinske resorpcije bloka. Periostalnom incizijom mobilizira se režanj koji se zašije atraumatskim 4-0 ili 5-0 šavovima. (17, 34)



Slika 26. Shema tehnike augmentacije. Preuzeto iz (17); Prikaz slučaja – horizontalni konkavni defekt u apikalnoj razini. Blok je upotrijebljen radi dobivanja većeg volumena kosti u poziciji budućeg implantata i sve je prekriveno koštanim nadomjeskom (*Cerabone, Botiss*) i membranom (*Jason Membrane, Botiss*). Šivanje atraumatskim šavovima (*Ethicon Prolene 4-0*).



Slika 27. Prikaz slučaja – dekortikacija malim okruglim svrdlom, fiksacija bloka vijcima (*Straumann Bone Block Fixation Ø 1.5 mm vijci*) i prekrivanje koštanim nadomjeskom (*Cerabone, Botiss*).



Slika 28. Prikaz slučaja – veliki horizontalni defekt u regiji 21, s očuvanom visinom. Blok je izrezan tako da odgovara ležištu u kosti i čvrsto je fiksiran s dva vijka.

9.1.3. Vertikalna blok augmentacija

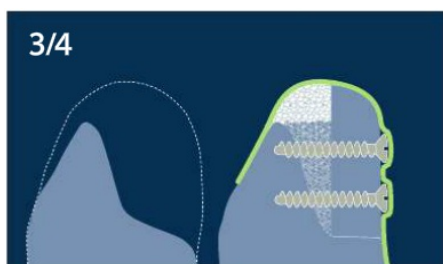
Vertikalna blok (*onlay*) augmentacija složen je i veoma izazovan zahvat nadoknade izgubljene visine alveolarnog grebena s obzirom na sva anatomska ograničenja koja prate taj gubitak visine. Manjak mekih tkiva i nepredvidljiva resorpcija najveći su problem.

Indikacija za vertikalnu blok augmentaciju je stanje u kojem postoji gubitak visine grebena veći od četiri milimetra, što može odgovarati tipu defekta 3/4 ili 4/4 prema Terhaydenu. Blok augmentacijom moguće je dobiti do pet milimetara visine. Ipak valja imati na umu visoku incidenciju komplikacija, od kojih je dehiscijencija i izloženost grafta najčešća, gotovo više od osam posto slučajeva. Stopa preživljavanja implantata u vertikalno augmentiranim grebenima iznosi više od 96 posto. Moguća je resorpcija grafta do 15 posto u visini tijekom prve tri godine. (17, 35, 70, 71)

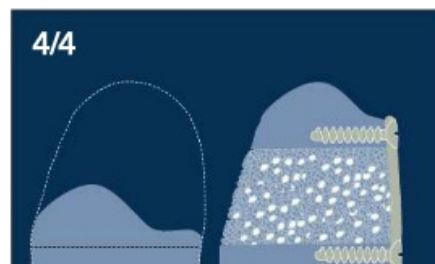
Augmentacija blokom s odgođenom implantacijom kod značajnijeg gubitka visine preporuča se iz nekoliko razloga: 1) Pokazalo se kako je volumen kosti, koji je dobiven vertikalnom GBR-om sa simultanom implantacijom, veoma nestabilan i skloniji resorpciji i može se očekivati gubitak više od dva milimetra tijekom jedne do tri godine, što je za dugotrajni estetski ishod neprihvatljivo; 2) Simultana implantacija s augmentacijom autolognim blokom pokazala se također kao veoma nepredvidljiva tehnika zbog drastično većeg broja neoseointegriranih implantata ili gubitka grafta. U nekim istraživanjima se navodi pad stope preživljavanja implantata i do 75 posto. Razlog tomu jest taj što je za uspješnu oseointegraciju nužna zdrava i

dobro prokrvljena kost. Ali vrijedi i obrnuto - za dobru integraciju grafta nužan je čvrst doticaj s kosti dok implantat samo ometa regenerativni potencijal organizma i neovaskularizaciju grafta u kritičnom početnom stadiju. Zato se za estetsku zonu ne preporučuju zahvati simultane postave implantata s koštanim blokovima ili ringovima. (35, 77, 78, 79, 80)

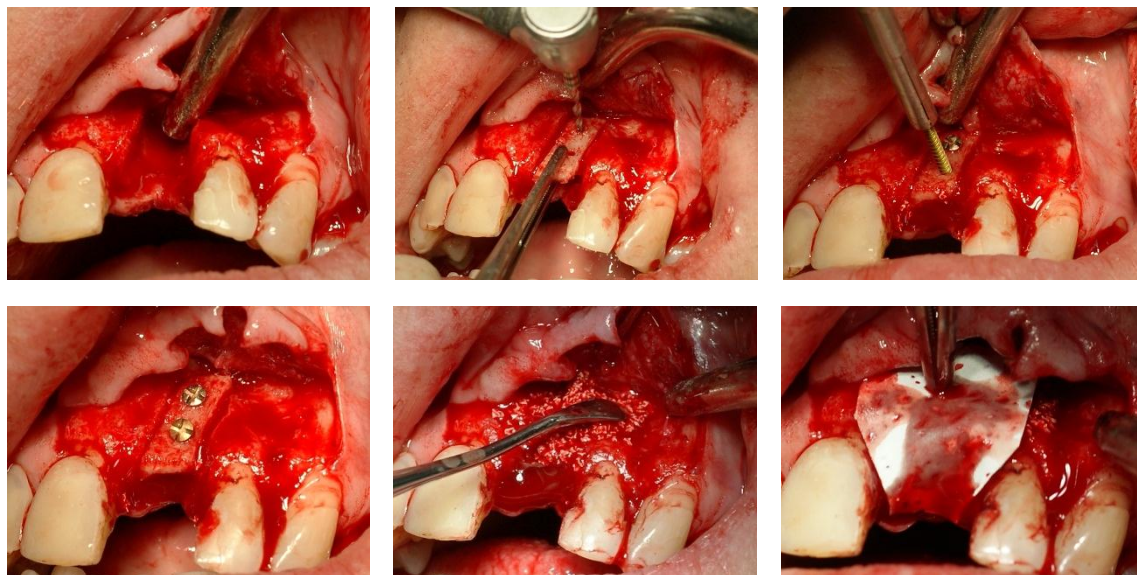
Kod većih atrofija čeljusti s nedostatkom više zuba predloženi su nešto složeniji zahvati. Velikom 3/4 defektu može se pristupiti *Shell* tehnikom („*Sendvič graft*“) tako da se kortikalni blok fiksira s vestibularne strane, no s odmakom od nekoliko milimetara pa se prazan prostor popuni strugotinama autologne kosti i potom preko svega prekrije slojem ksenologne kosti i membrane. Za 4/4 defekte može se koristiti „*Interpozicijski graf*“ kao alternativa distrakcijskoj osteogenezi. Nakon krestalne incizije podigne se vestibularni režanj, dok oralna strana ostane spojena periostom za kost. Piezotomom se napravi tanki horizontalni rez, gornji segment koji ostaje spojen za meka tkiva se odvoji, prazan prostor se popuni strugotinama autologne kosti te se gornji i donji segment fiksiraju pločama za osteosintezu. Ove se tehnike smatraju izrazito složenim tehnikama s izraženijim komplikacijama i nepredvidivom stopom resorpcije koštanog bloka pa ih se treba razmatrati samo kao alternativni plan terapije. (17, 81, 82)



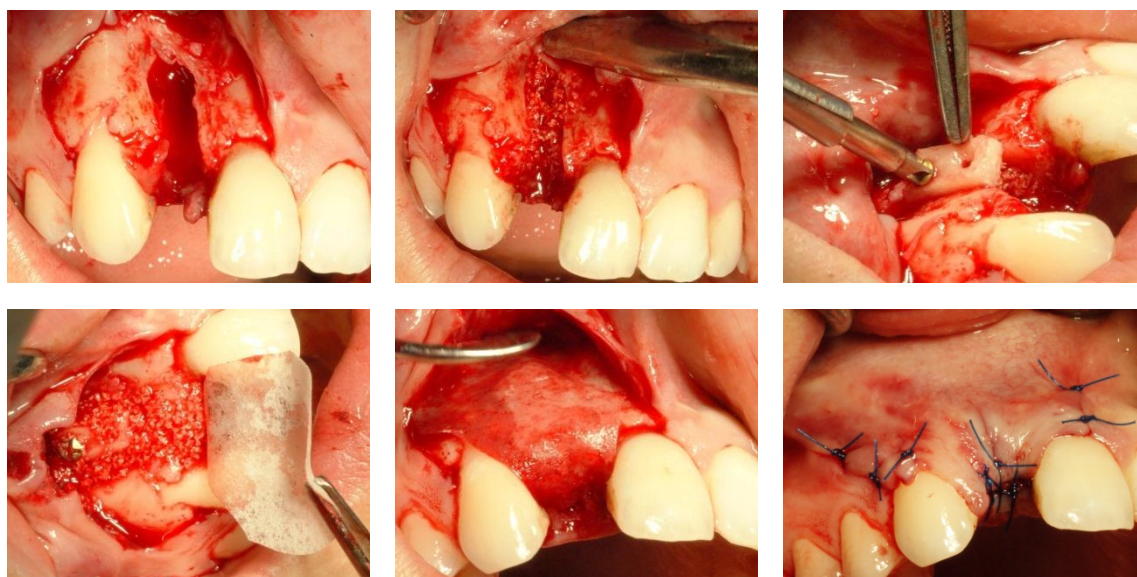
Slika 29. Shell tehnika. Preuzeto iz (17).



Slika 30. Interpozicijski graft. Preuzeto iz (17).



Slika 31. Prikaz slučaja – veliki vertikalni i horizontalni defekt kod nedostatka jednog zuba uzokovan resorpcijom stijenke nakon frakture korijena. Koštani blok, uzet sa simfize, oblikovan je tako da odgovara dimenzijama defekta, fiksiran čvrsto prema palatinalno dvjema vijcima te prekriven koštanim nadomjeskom i membranom.



Slika 32. Prikaz slučaja – gubitak vesibularne i palatinalne stijenke. Strugotinama autologne kosti popunjena je praznina i preko nje je fiksiran koštani blok te prekriven membranom.

9.1.4. Prezervacija alveole

Tehnika prezervacije alveole pokazala se korisnom metodom u očuvanju dimenzija grebena ako se planira postava implantata. Materijal izbora za prezervaciju alveole može biti bilo koji opisani biomaterijal, prekriven membranom ili ne, ili pak sama membrana koja će štititi krvni ugrušak i potaknuti fiziološke procese koštane obnove. (83)

Odabir biomaterijala isključivo ovisi o kliničaru jer su istraživanja pokazala kako smanjenje dimenzijskih promjena nakon ekstrakcije zuba ide u prilog primjeni neke od tehnika prezervacije alveole. Aloplastični materijal poput β -TCP-a osiguravaju potpunu resorpciju i remodelaciju vitalnom kosti, dok ksenološki materijali održavaju stabilan volumen tijekom duljeg razdoblja zahvaljujući sporijem remodelaciji i više se preporučuju za primjenu ispod privjesnog člana budućeg fiksno-protetskog rješenja. Autologna kost je i u ovom slučaju idealan materijal. Ipak, ako se radi o vađenju i prezervaciji alveole samo jednog zuba, teško je pacijentu opravdati još jedno radno polje gdje bi se uzeo koštani graft. Usprkos očuvanju dimenzija grebena, resorpcija vestibularne stjenke neizbježan je fiziološki proces nakon ekstrakcije, ponajviše zbog prekida krvne opskrbe iz parodonta i vestibularne gingive, tako da se uvijek očekuje minimalan gubitak visine i širine grebena. Zato neki zagovaraju minimalno traumatski pristup, ekstrakcijom bez podizanja režnja (*flapless*) da bi se barem donekle pokušala očuvati krvna opskrba apikalnog dijela stjenke. Ekskohleacija upaljenog granulacionog tkiva i zaostatnog parodontnog ligamenta s ispiranjem fiziološkom otopinom je nužna prije postave biomaterijala. Krvarenje iz alveole je poželjno pa ako izostaje, preporučljivo ga je inducirati oštrom kohleom ili dekortikacijom malim

okruglim svrdlom. Nabijačem se lagano kondenzira biomaterijal u alveolu pa valja pripaziti da se alveola ne prepuni jer će ometati zarastanje mekih tkiva. Prekrivanje grafta resorptivnom membranom ovisi o izboru kliničara, no kako je već spomenuto, bolji rezultati su se pokazali upotrebom membrana. Membrana izbora može biti i ona s bržom stopom resorpcije pošto prekrivanje rane epitelom nastupa već između četvrtog i petog tjedna. Šivanjem je potrebno dobro stabilizirati membranu i graft, što se najbolje postiže ukriženim madrac-šavom. Vrijeme postave implantata u prezerviranu alveolu ovisi o odabiru biomaterijala. Za aloplastične i ksenologne biomaterijale valja pričekati barem četiri do šest mjeseci da bi se osigurala dobra osifikacija, u slučaju autolognog grafta moguće je postava implantata i ranije.

(39, 41, 73, 74, 84, 85)

9.1.5. Distrakcijska osteogeneza

Distrakcijska osteogeneza je tehnika kojom je moguće formirati novu kost fiziološkim putem, a temelji se na postupnom i kontroliranom „izvlačenju“ koštanog segmenta vlačnom silom s pomoću distraktora, naprave fiksirane za bazu i segment koji izvlači. Koštana baza i slobodni segment spojeni su vijkom. Okretanjem vijka, odnosno aktivacijom naprave, dolazi do istezanja novoformiranih fibroznih niti unutar koaguluma između segmenta i baze te kroz fiziološki proces mehanotransdukcije započinje kaskada događaja na molekularnoj i celularnoj razini koje dovode do diferencijacije i proliferacije osteoprogenitornih stanica. (86)

Indikacija za distrakcijsku osteogenezu je veliki koštani defekt tipa 4/4 s adekvatnom širinom baze, poželjno u mandibuli, jer se pokazalo kako daje bolje rezultate, vjerojatno zbog neelastične nepčane gingive u maksili. Ovom metodom moguće je postići čak 7 do 15 milimetara novostvorene kosti u vertikalnoj dimenziji.

Kirurška tehnika fiksacije distraktora temelji se na očuvanju krestalnog dijela mukoperiosta koji će ostati spojen sa slobodnim segmentom. Preparacija segmenta s vestibularne strane radi se piezotomom, tankim fisurnim svrdlom ili sagitalnom pilicom i nužno ga je u cijelosti osloboditi od bazalne kosti. Nakon osteotomije, distraktor se fiksira i provjerava se smjer izvlačenja. Tri su faze u terapiji distrakcijskom osteogenezom: 1) Faza latencije – prvih sedam do deset dana; nakon vađenja šavova, naprava se aktivira prvi put; 2) Faza distrakcije – aktivacijom naprave povećava se razmak za 0.5 do 1 milimetra po danu, dok se ne dostigne željena visina; 3) Faza konsolidacije – razdoblje od dva do tri mjeseca; naprava fiksno održava segmente dok traje osifikacija. Uklanjanjem naprave postavljaju se implantati u istom zahvatu. Unatoč očiglednim nedostacima (svakodnevna potreba za aktivacijom, nelagoda zbog otežanog govora, hranjenja i izgleda), ova se metoda pokazala veoma pouzdanom u postizanju željene visine grebena u relativnom kratkom razdoblju bez potrebe za augmentacijom autolognim koštanim graftom. Novonastala kost posjeduje jednaka biomehanička svojstva, osigurava primarnu stabilnost i podnosi opterećenje implantata poput prirodne kosti. Stopa preživljavanja implantata iznosi 98 posto. Elongacija mekih tkiva neohistogenezom prati pomak koštanog segmenta i predstavlja veoma nizak rizik od dehiscijencije tkiva. Očekivana površinska resorpcija segmenta može biti

do dva milimetra tijekom prve tri godine od opterećenja implantata. Zato se preporuča hiperkorekcija od 20 posto preko željene visine. Incidencija komplikacija je relativno visoka, i do 22 posto. Najčešća je lingvalna inklinacija segmenta, a prate je frakture segmenta ili bazalne kosti, nepotpuna distrakcija i potreba za dodatnom augmentacijom, najčešće u horizontalnoj ravnini. (35, 42, 70, 77, 87)

9.1.6. Le Fort I osteotomija

Iako Le Fort osteotomija već prelazi u domenu maksilofacijalne kirurgije, nužno ju je spomenuti jer je indicirana u slučaju izrazite atrofije bezube maksile koja narušava opći estetski dojam. Za ovaj zahvat indicirani su svi pacijenti u planu implanto-protetske rehabilitacije s atrofijom maksile klase VI. prema Cawoodu i Howellu, gdje visina kosti ne prelazi više od četiri milimetra od maksilarnog sinusa i dna nosne šupljine, isključujući mogućnost postave implantata odgovarajućih dimenzija u pravilan položaj. Kod takvih pacijenata postoji izraziti nesklad u međučeljusnim odnosima u sagitalnoj i vertikalnoj ravnini, stvarajući kliničku sliku pseudoprognatizma s estetski neogovarajućim profilom lica pacijenta. Razlog tomu su različiti obrasci resorpcije kosti u maksili i mandibuli. Le Fort osteotomija se radi u slučaju kad se smatra da je blok augmentacijom nemoguće dobiti povoljne međučeljusne odnose za postavu implantata po svim funkcionalnim i estetskim kriterijima. (88, 89)

Operacija zahtijeva da pacijent bude pripremljen u općoj anesteziji i dostatnu količinu autologne kosti koja se jedino može dobiti iz jednog od ekstraoralnih područja, a najčešće je to ilijačna kost. Nakon repozicije i fiksacije maksile prema inferiorno i anteriorno tehnikom interpozicijskih graftova, praznine se popune autolognom kosti nakon čega slijedi razdoblje zacjeljivanja od tri do šest mjeseci prije postave implantata. Pločice za osteosintezu najčešće se vade pri postavi implantata.

Iako zahtjevna i pacijentu neugodna operacija, Le Fort osteotomija se pokazala kao relativno pouzdana metoda koja pacijentima omogućuje uspostavu međučeljusnih odnosa s normalnom funkcijom žvakanja i zadovoljavajućom estetikom lica, posebice profila. Ipak su moguće mnoge komplikacije - edem i hematom, dehiscijencija mekih tkiva, intraoperativne frakture maksile, nepredvidljiva resorpcija kosti u fazi zacjeljenja te rijetka, ali najopasnija, sljepoća, koja može nastati ozljedom optičkog živca ili karotidne arterije kod frakture pterigoidnog nastavka prilikom odvajanja od maksile. Stope preživljavanja implantata u rekonstruiranoj maksili su nešto niže nego u zdravoj neaugmentiranoj kosti, a kreću se od 75 do 95 posto. Studije su također pokazale kako kraći implantati imaju manju stopu preživljavanja od implantata standardnih dužina (10 do 15 mm). (35, 70, 90, 91, 92)

9.2. Augmentacija alveolarnog grebena za vrijeme postave implantata

Postava implantata zajedno s tehnikom augmentacije moguća je ako rezidualna količina kosti zadovoljava preduvjet primarne stabilnosti i osigurava dostatnu visinu kosti oko implantata barem s njegove tri strane. Kod takvih slučajeva najčešće je to defekt tipa dehiscijencija ili fenestracija s vestibularne strane.

9.2.1. GBR

GBR tehnika („vođena regeneracija kosti“) prilikom postave implantata postala je već rutinski zahvat i „nepisano pravilo“ kod slučajeva s malim koštanim defektima, posebice u frontalnoj zoni kada se želi osiguravati dostatna količina volumena i oblikovati konturu grebena za bolji estetski terapijski ishod. Tehnika se zasniva na istim ključnim čimbenicima kao i u slučaju augmentacije grebena prije postave implantata, a to znači da je nužno isključenje epitela i vezivnog tkiva, očuvanje prostora, stabilnost krvnog ugruška i primarno zatvaranje rane. Razlika je što u ovome slučaju postoji dovoljno kosti za postavu implantata u pravilnom protetskom položaju s ostvarenom primarnom stabilnosti.

Indikacija za simultanu augmentaciju GBR-om s postavom implantata je stanje s defektom tipa 1/4 prema Terhaydenu, odnosno defekti tipa dehiscijencija ili fenestracija kosti većih od dva milimetra, s minimalnom širinom grebena od četiri milimetra. Preporuka je koristiti GBR tehniku kod slučajeva rane implantacije (4 do 8 tjedana nakon ekstrakcije). (17, 42, 62, 64, 70)

Kirurški zahvat započinje podizanjem mukoperiostalnog režnja s vestibularne strane te minimalnim podizanjem s oralne strane pod koju će se kasnije uvući membrana. Nakon preparacije ležišta i insercije implantata, preporuča se oprezno napraviti dekortikaciju na nekoliko mjesta između implantata i susjednih zuba, za bolju stabilizaciju krvnog ugruška i biomaterijala. Izloženu površinu implantata preporučljivo je prekriti strugotinama autologne kosti prije pokrivanja nekim od koštanih nadomjestaka. Ksenogeni koštani nadomjestak je materijal izbora jer sporom resorpcijom i remodelacijom osigurava stabilnu konturu grebena.



Slika 33. Fenestracijski i dehiscijencijski tip koštanog defekta. Prekrivanje površine implantata strugotinama autologne kosti prije konturiranja alveolarnog grebena koštanim nadomjeskom i membranom. Preuzeto iz (17).

Stope preživljavanja implantata kreću se od 92% do čak 100% (veliki rasponi se odnose na uporabu e-PTFE naspram resorptivnih membrana). Stopa komplikacija također varira - 20%

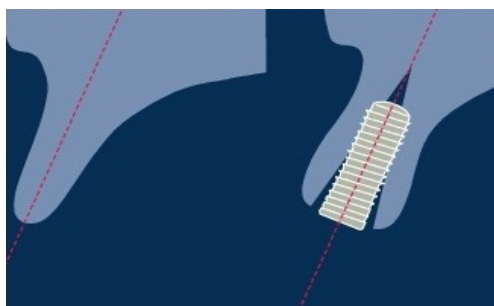
naspram 5% u korist resorptivnih membrana. Istraživanja su također pokazala kako prisutnost defekata tipa dehiscijencija i fenestracija naposljetku ne utječe na stopu preživljavanja implantata, no utječe na estetski terapijski ishod zbog moguće recesije mekih tkiva, gubitka konture grebena i diskoloracije tkiva zbog prosijavanja implantata. (14, 42, 62, 70, 93, 94)

9.2.2. Ridge - split tehnika

Ridge-split tehnika zasniva se na longitudinalnom cijepanju alveolarnog grebena na dva podjednaka dijela, stvarajući koštanu frakturu krestalnog dijela grebena, dok se apikalni dio čvrsto drži za bazu i osigurava dostatnu prokrvljenost za koštani segment i za oseointegraciju implantata. Tehnika je relativno slična tehnici kondenzacije kosti uporabom ručnih osteotom kondenzatora, koji se i ovdje, uz dljetu, mogu koristiti kao pomoćni instrumentarij.

Sagitalnom pilicom ili piezotomom se pažljivo probije kortikalni dio grebena i ulazi se do dubine budućeg implantata. Osteotomija se radi nekoliko milimetara mezijalno i distalno od pozicije budućeg implantata, a maksimalno do jednog milimetra od susjednih zuba. Potom se dljetom ili osteotomom za kondenzaciju nježno odvajaju koštani dijelovi jedan od drugog, prateći povećanje radijusa svrdala za preparaciju ležišta. Zbog dodatne postupne kondenzacije prilikom insercije, preporuča se koristiti implantate koničnog tipa.

Indikacija za *split-ridge* tehniku je greben s očuvanom visinom od barem 10 milimetara i širinom od četiri milimetra. Greben u sagitalnoj projekciji ne bi smio biti konkavan, već donekle imati paralelnu bukalnu i oralnu stjenku. Zbog boljeg elasticiteta, poželjno je da greben posjeduje veću količinu spongiozne kosti, što se može provjeriti CBCT snimkom. Inklinacija grebena ne bi smjela biti izrazito bukalna jer jedina moguća pozicija implantata rascijepanom grebenu prati tu inklinaciju i konačni će rezultat biti implantat u neodgovarajućem anatomskom položaju, a uporaba anguliranih abutmenta u fronti ne obećava uvijek dobar estetski ishod.



Slika 34. Pozicija implantata nakon split-ridge tehnike; valja obratiti pozornost na inklinaciju grebena kod planiranja terapije. Preuzeto iz (17).

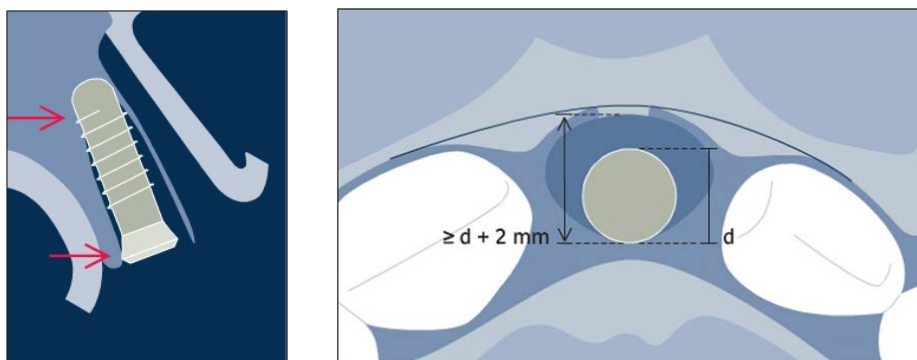
Stopa preživljavanja implantata je oko 97 posto. Tijekom faze oseointegracije implantata može se očekivati gubitak od otprilike jednog milimetra krestalne razine kosti. Količina horizontalne resorpcije kosti ovisi o debljini bukalnog segmenta. Iako nije u svim slučajevima nužno augmentirati koštanim nadomjeskom, studije pokazuju kako popunjavanjem frakturne pukotine oko implantata i prekrivanje membranom osigurava stabilniji volumen. Stopa komplikacija je oko sedam posto, a najčešća komplikacija je puknuće bukalnog segmenta. (35, 70, 95)

9.2.3. Imedijatna implantacija u postekstrakcijsku alveolu

Imedijatna implantacija označava postavu implantata u istom kirurškom zahvatu nakon ekstrakcije zuba. Iako je naizgled i pacijentu i kliničaru metoda atraktivna, posebice u fronti, kojom se odmah nakon ekstrakcije pacijentu osigura provizorni nadomjestak i značajno skraćuje terapijsko vrijeme, imedijatna implantacija se pokazala sve samo ne idealnim terapijskim odabirom jer je prati visoka stopa komplikacija (recesija mekih tkiva čak u 40% slučajeva) i na kraju, nezadovoljstvo pacijenta konačnim estetskim ishodom. Stoga je teško odrediti pravu indikaciju za imedijatnu implantaciju pa većina stručnjaka danas ipak zagovara postavu implantata u ranoj fazi (4 do 8 tjedana nakon ekstrakcije) kada završi zacjeljenje mekih tkiva. (62, 73, 74, 94, 96)

Postoji relativno mali broj slučajeva u kojima je imedijatna implantacija moguća s predvidljivim rezultatima i bez neočekivanih komplikacija. Pacijenti koji boluju od bolesti koje ometaju uredno zacjeljivanje rana (dijabetes i „teški“ pušači) stoga nisu idealni kandidati za ovu vrstu terapije. Preduvjet za svaku imedijatnu implantaciju jest atraumatsko vađenje zuba, po mogućnosti *flapless* tehnikom, bez podizanja režnja. Primjena piezotoma također se preporuča radi atraumatske preparacije parodontalnog ligamenta ili u slučaju ankiloziranog zuba. Intaktna alveola, očuvana interproksimalna kost između susjednih zuba radi potpore papilama te deblji gingivalni biotip otporniji na recesiju idu u korist predvidljivom terapijskom ishodu. Izostanak akutne upale, ekskoleacija granulacija i dobro ispiranje alveole također je bitan preduvjet prije insercije implantata. Pozicija implantata trebala bi biti što više palatinalno pa se osteotomija za

ležište implantata radi maksimalno palatinalno moguće paralelno uz stražnju stjenku kako se ne bi probio bukalni koštani zid. Pritom se mora ostvariti primarna stabilnost implantata. Prostor između implantata i bukalnog zida aleovle popuni se sintetskim koštanim nadomjeskom, prekrije se membranom (ako je to moguće) i sve se stabilizira tankim atraumatskim šavovima tehnikom ukriženog madrac šava.



Slika 35. Pozicija implantata palatinalno, s odmakom od bukalne stijenke.

Sagitalna i okluzalna projekcija. Preuzeto iz (96).

Stopa preživljavanja implantata iznosi oko 97 posto, što pokazuje da imedijatna implantacija kao tehnika nema ništa lošije rezultate od tehnika rane ili kasne implantacije. Ipak, kad se radi o kirurškom zahvatu u estetskoj zoni, treba uzeti sve navedene čimbenike u obzir. Vrijeme izradbe provizornog nadomjeska također se pokazalo da ne utječe na uspješnost oseointegracije implantata ako je provizorni nadomjestak u infraokluziji. (96, 97)

10. ZAKLJUČAK

Raščlambom dostupne stručne literature, u kojoj opisani mnogi kirurški zahvati augmentacije alveolarnog grebena te svojstva biomaterijala za augmentaciju, određene su indikacije za vrstu kirurškog zahvata potrebnog u pojedinim slučajevima koristeći biomaterijale kojima bi se mogao ostvariti optimalan učinak. Iako je svaki slučaj za sebe jedinstven, moguće je okvirno odrediti značajke koštanih defekata te se voditi predloženim smjericama na temelju najnovijih saznanja iz stručne literature. Valja pritom imati na umu kako je bez koštane potpore nemoguće postići željenu harmoniju mekih tkiva pa će svaki takav slučaj s koštanim defektom pratiti indikacija za jedan od predloženih kirurških zahvata. Na kraju, sve se ipak svodi na samostalni odabir kliničara o vrsti terapije.

11. SAŽETAK

Koštana augmentacija u estetskoj zoni složeni je i osjetljivi kirurški zahvat, no nužno potreban ako se žele ostvariti dobri i predvidivi rezultati u daljnjoj implanto-protetskoj terapiji. U ovom radu su opisane tehnike koštanih augmentacija i kirurške tehnike uzimanja autologne kosti od pacijenta te su određene indikacije za vrstu augmentativnog zahvata potrebnog u svakom pojedinom slučaju. Uz tehnike, navedene su i moguće komplikacije koje prate te zahvate te stope preživljavanja implantata ovisno o korištenoj tehnici augmentacije grebena. Također, dan je osvrt kroz svojstva biomaterijala dostupnih na tržištu te su određene indikacije za odabir biomaterijala kojima se ostvaruju optimalni rezultati.

Iz praktičnih razloga i ovisno o indikaciji zahvati su podijeljeni u dvije vremenske kategorije:

1. Augmentacija alveolarnog grebena prije postave implantata
2. Augmentacija alveolarnog grebena za vrijeme postave implantata

U prvu kategoriju spadaju slijedeći kirurški zahvati:

1. GBR (Guided Bone Regeneration)
2. Horizontalna blok augmentacija
3. Vertikalna blok augmentacija
4. Prezervacija alveole
5. Distrakcijska osteogeneza
6. Le Fort I osteotomija

U drugu kategoriju spadaju kirurški zahvati:

1. GBR sa istovremenom postavom implantata
2. *Ridge-split* tehnika
3. Imedijatna implantacija u postekstrakcijsku alveolu

11. SUMMARY

Bone augmentation in the aesthetic zone is a complex and delicate surgical procedure, but necessary if one wishes to obtain good and predictable results in subsequent implant-prosthetic therapy. This paper describes the techniques of bone augmentation and surgical bone grafting techniques for grafting autologous bone from a patient, as well as specific indications for the augmentative procedures required in each case. Apart from the techniques, the paper also discusses possible complications associated with the listed procedures, and survival rates of implants, depending on the ridge augmentation technique applied.

Furthermore, this paper examines the properties of biomaterials available on the market and provides indications for the choice of biomaterials resulting in the optimal outcome.

For practical reasons, the procedures are divided into two time categories, in accordance with the indication:

1. Alveolar ridge augmentation prior to the implant placement
2. Alveolar ridge augmentation during the implant placement

The first category includes the following surgical procedures:

1. GBR (Guided Bone Regeneration)
2. Horizontal block augmentation
3. Vertical block augmentation
4. Socket preservation

5. Distraction osteogenesis
6. Le Fort I osteotomy

The second category includes the following surgical procedures:

1. GBR with simultaneous implant placement
2. Ridge-split technique
3. Immediate implant placement

LITERATURA

1. Dalen N, Olsen KE. Bone mineral content and physical activity. *Acta Orthop Scand.* 1974;45:170-4.
2. Mazes R.B. On aging bone loss. *Clin Orthop.* 1982;165:239-52.
3. Zaidi M. Skeletal remodeling in health and disease. *Nat Med.* 2007;13(7):791-801.
4. Mundy GR. *Bone Remodelling and its Disorders*, 2nd ed. London: Martin Dunitz; 1999;1-11.
5. Raisz LG. Physiology and pathophysiology of bone remodeling. *Clin Chem.* 1999;45:1353-8.
6. Bosshardt DD, Schenk RK. Bone regeneration: biologic basis. In: Buser D, editor. *20 Years of Guided Bone Regeneration in Implant Dentistry*. 2nd ed. Chicago, IL: Quintessenz; 2009.15-45.
7. Cordaro L, Torsello F, Miuccio MT, di Torresanto VM, Eliopoulos D. Mandibular bone harvesting for alveolar reconstruction and implant placement: subjective and objective cross-sectional evaluation of donor and recipient site up to 4 years. *Clin Oral Implants Res.* 2011;22:1320-6.
8. Spin-Neto R, Stavropoulos A, Coletti FL, Faeda RS, Pereira LA, Marcantonio E Jr. Graft incorporation and implant osseointegration following the use of autologous and fresh-frozen allogeneic block bone grafts for lateral ridge augmentation. *Clin Oral Implants Res.* 2014;25:226-33.

9. Dörtbudak O, Haas R, Bernhart T, Mailath-Pokorny G. Inlay autograft of intramembranous bone for lateral alveolar ridge augmentation: a new surgical technique. *J Oral Rehabil.* 2002;29:835-41.
10. Arujo MG, Lindhe J. Dimensional ridge alterations following tooth extraction. *J Clin Periodontol.* 2005;32:212-8.
11. Trombelli L, Farina R, Marzola A, Bozzi L, Liljenberg B, Lindhe J. Modeling and remodeling of human extraction sockets. *J Clin Periodontol.* 2008;35:630–9.
12. Botticelli D, Berglundh T, Lindhe J. Hard-tissue alterations following immediate implant placement in extraction sites. *J Clin Periodontol.* 2004;31:820-8.
13. Braut V, Bornstein MM, Belser U, Buser D. Thickness of the anterior maxillary facial bone wall-a retrospective radiographic study using cone beam computed tomography. *Int J Periodontics Restorative Dent.* 2011;31:125-31.
14. ITI Treatment Guide Series, Volume 6: Extended Edentulous Spaces in the Esthetic Zone. Berlin: Quintessence Publishing; 2012.
15. Kuchler U, von Arx T. Horizontal ridge augmentation in conjunction with or prior to implant placement in the anterior maxilla: a systematic review. *Int J Oral Maxillofac Implants.* 2014; 29 Suppl:14-24.
16. Buser D, Martin W, Belser UC. Optimizing esthetics for implant restorations in the anterior maxilla: anatomic and surgical considerations. *Int J Oral Maxillofac Implants.* 2004;19 Suppl:43-61.

17. ITI Treatment Guide Series, Volume 7: Ridge Augmentation Procedures in Implant Dentistry: A Staged Approach. Berlin: Quintessence Publishing; 2014.
18. Sclar AG. Soft Tissue and Esthetic Considerations in Implant Therapy. Chicago: Quintessence Publishing; 2003.
19. Chiche G, Pinault A. Artistic and scientific principles applied to esthetic dentistry. In: Chiche G, Pinault A. (eds) Esthetics of Anterior Fixed Prosthodontics. Chicago: Quintessence Books. 1994.
20. ITI Treatment Guide, Volume 1: Implant Therapy in the Esthetic Zone: Single-Tooth Replacements. Berlin: Quintessence Publishing; 2007.
21. Morton D, Chen ST, Martin WC, Levine RA, Buser D. Consensus Statements and Recommended Clinical Procedures Regarding Optimizing Esthetic Outcomes in Implant Dentistry. *Int J Oral Maxillofac Implants*. 2014;29 Suppl:216-20.
22. Lindhe J, Karring T, Lang NP (eds). *Clinical Periodontology and Implant Dentistry*, 4th ed. London: Blackwell Munksgaard; 2003:915–44.
23. Belser UC, Bernard JP, Buser D. Implant-supported restorations in the anterior region: prosthetic considerations. *Pract Periodontics Aesthet Dent*. 1996;8:875-83.
24. Guerrero ME, Noriega J, Castro C, Jacobs R. Does cone-beam CT alter treatment plans? Comparison of preoperative implant planning using panoramic versus cone-beam CT images. *Imaging Sci Dent*. 2014 Jun;44(2):121-8.

25. Kumar VV, Sagheb K, Kämmerer PW, Al-Nawas B, Wagner W. Retrospective Clinical Study of Marginal Bone Level Changes with Two Different Screw-Implant Types: Comparison Between Tissue Level (TE) and Bone Level (BL) Implant. *J Maxillofac Oral Surg.* 2014 Sep;13(3):259-66.
26. Karoussis IK, Salvi GE, Heitz-Mayfield LJ, Brägger U, Hämmerle CH, Lang NP. Long-term implant prognosis in patients with and without a history of chronic periodontitis: a 10-year prospective cohort study of the ITIs Dental Implant System. *Clin Oral Implants Res.* 2003;14:329-39.
27. Heitz-Mayfield LJ, Huynh-Ba G. History of treated periodontitis and smoking as risks for implant therapy. *Int J Oral Maxillofac Implants.* 2009;24 Suppl:39-68.
28. Salvi GE, Brägger U. Mechanical and technical risks in implant therapy. *Int J Oral Maxillofac Implants.* 2009;24 Suppl:69-85.
29. Bornstein MM, Cionca N, Mombelli A. Systemic conditions and treatments as risks for implant therapy. *Int J Oral Maxillofac Implants.* 2009;24 Suppl:12-27.
30. Moy PK, Medina D, Shetty V, Aghaloo TL. Dental implant failure rates and associated risk factors. *Int J Oral Maxillofac Implants.* 2005;20:569–577.
31. Kumar MN, Honne T. Survival of dental implants in bisphosphonate users versus non-users: a systematic review. *Eur J Prosthodont Restor Dent.* 2012 Dec;20(4):159-62.
32. Madrid C, Sanz M. What impact do systemically administered bisphosphonates have on oral implant therapy? A systematic review. *Clin Oral Implants Res.* 2009 Suppl 4:87-95.

33. Fritz GW, Gunsolley JC, Abubaker O, Laskin DM. Efficacy of pre- and postirradiation hyperbaric oxygen therapy in the prevention of postextraction osteoradionecrosis: a systematic review. *J Oral Maxillofac Surg.* 2010;68:2653-60.
34. Garg AK. *Bone Biology, Harvesting, Grafting for Dental Implants: Rationale and Clinical Applications.* Chicago: Quintessence Publishing; 2004.
35. Chiapasco M, Zaniboni M, Boisco M. Augmentation procedures for the rehabilitation of deficient edentulous ridges with oral implants. *Clin Oral Implants Res.* 2006 Oct;17 Suppl 2:136-59.
36. Jensen SS, Broggin N, Hjørting-Hansen E, Schenk R, Buser D. Bone healing and graft resorption of autograft, anorganic bovine bone and beta-tricalcium phosphate. A histologic and histomorphometric study in the mandibles of minipigs. *Clin Oral Implants Res.* 2006;17:237-43.
37. von Arx T, Buser D. Horizontal ridge augmentation using autogenous block grafts and the guided bone regeneration technique with collagen membranes: a clinical study with 42 patients. *Clin Oral Implants Res.* 2006;17:359-66.
38. Franco M et al. Wide Diameter Implants Inserted in Jaws Grafted with Homologue Bone. *Acta Stomatol Croat.* 2008;42(3):273-282.
39. Mardas N, Chadha V, Donos N. Alveolar ridge preservation with guided bone regeneration and a synthetic bone substitute or a bovine-derived xenograft: a randomized, controlled clinical trial. *Clin Oral Implants Res.* 2010;21:688-98.

40. Martinez A, Oscar Balboa O, Gasamans I, Otero-Cepeda XL, Guitian F. Deproteinized bovine bone vs. beta-tricalcium phosphate as bone graft substitutes: histomorphometric longitudinal study in the rabbit cranial vault [Internet]. *Clin Oral Implants Res.* 2014. Dostupno na: <http://onlinelibrary.wiley.com/doi/10.1111/clr.12349/pdf>.
41. Lindhe J, Cecchinato D, Donati M, Tomasi C, Liljenberg B. Ridge preservation with the use of deproteinized bovine bone mineral. *Clin Oral Implants Res.* 2014;25:786-90.
42. Chiapasco M, Zaniboni M.N. Clinical outcomes of GBR procedures to correct peri-implant dehiscences and fenestrations: a systematic review. *Clin Oral Implants Res.* 2009 Sep;20 Suppl 4:113-23.
43. Dohan Ehrenfest DM, Andia I, Zumstein MA, Zhang CQ, Pinto NR, Bielecki T. Classification of platelet concentrates (Platelet-Rich Plasma-PRP, Platelet-Rich Fibrin-PRF) for topical and infiltrative use in orthopedic and sports medicine: current consensus, clinical implications and perspectives. *Muscles Ligaments Tendons J.* 2014;4:3-9.
44. Blašković M, Gabrić D, Katanec D, Brozović J, Gikić J, Sušić M. Primjena trombocitima obogaćenog fibrina u oralnoj kirurgiji. *Medix.* 2012;103;176-81.
45. Matras H. Die Wirkungen verschiedener Fibrinpräparate auf Kontinuität-strennungen der Rattenhaut. *Osterr Z Stomatol.* 1970;67:338–59.
46. Whitman DH, Berry RL, Green DM. Platelet gel: an autologous alternative to fibrin glue with applications in oral and maxillofacial surgery. *J Oral Maxillofac Surg.* 1997;55:1294–9.

47. Marx RE, Carlson ER, Eichstaedt RM, Schimmele SR, Strauss JE, Georgeff KR. Platelet-rich plasma: Growth factor enhancement for bone grafts. *Oral Surg Oral Med Oral Pathol Oral Radiol Endod.* 1998;85:638–46.
48. Dohan DM, Choukroun J, Diss A, et al. Platelet-rich fibrin (PRF): a second-generation platelet concentrate. Part I: technological concepts and evolution. *Oral Surg Oral Med Oral Pathol Oral Radiol Endod.* 2006;101:e37–44.
49. Del Corso M, Vervelle A, Simonpieri A, Jimbo R, Inchingolo F, Sammartino G, Dohan Ehrenfest DM. Current knowledge and perspectives for the use of platelet-rich plasma (PRP) and platelet-rich fibrin (PRF) in oral and maxillofacial surgery part 1: Periodontal and dentoalveolar surgery. *Curr Pharm Biotechnol.* 2012 Jun;13(7):1207-30.
50. Schenk RK, Buser D, Hardwick WR, Dahlin C. Healing pattern of bone regeneration in membrane-protected defects: a histologic study in the canine mandible. *Int J Oral Maxillofac Implants.* 1994;9:13-29.
51. Rakhmatia YD, Ayukawa Y, Furuhashi A, Koyano K. Current barrier membranes: titanium mesh and other membranes for guided bone regeneration in dental applications. *J Prosthodont Res.* 2013;57:3-14.
52. Torres J, Tamimi F, Alkhraisat MH, Manchón A, Linares R, Prados-Frutos JC, Hernández G, López Cabarcos E. Platelet-rich plasma may prevent titanium-mesh exposure in alveolar ridge augmentation with anorganic bovine bone. *J Clin Periodontol.* 2010;37:943-51.

53. Rothamel D, Schwarz F, Sager M, Herten M, Sculean A, Becker J. Biodegradation of differently cross-linked collagen membranes: an experimental study in the rat. *Clin Oral Implants Res.* 2005;16:369-78.
54. Schwarz F, Rothamel D, Herten M, Sager M, Becker J. Angiogenesis pattern of native and cross-linked collagen membranes: an immunohistochemical study in the rat. *Clin Oral Implants Res.* 2006;17:403-9.
55. Kusiak JF, Zins JE, Whitaker LA. The early revascularization of membranous bone. *Plast Reconstr Surg.* 1985 Oct;76(4):510-6.
56. Clavero J, Lundgren S. Ramus or chin grafts for maxillary sinus inlay and local onlay augmentation: comparison of donor site morbidity and complications. *Clin Implant Dent Relat Res.* 2003;5:154-60.
57. Misch CM. Comparison of intraoral donor sites for onlay grafting prior to implant placement. *Int J Oral Maxillofac Implants.* 1997;12:767-76.
58. Pikos MA. Mandibular block autografts for alveolar ridge augmentation. *Atlas Oral Maxillofac Surg Clin North Am.* 2005;13:91-107.
59. Neiva RF, Gapski R, Wang HL. Morphometric analysis of implant-related anatomy in Caucasian skulls. *J Periodontol.* 2004;75:1061-7.
60. Cienfuegos R, Cornelius CP, Ellis E, Kushner G (1. prosinac 2008.). Intraoral approach to the symphysis and body. AO Foundation. [Internet] Dostupno na:

<<https://www2.aofoundation.org/wps/portal/surgery?showPage=diagnosis&bone=CMF&segment=Mandible>> [preuzeto 7. studenog 2014.].

61. Gapski R, Wang HL, Misch CE. Management of incision design in symphysis graft procedures: a review of the literature. *J Oral Implantol.* 2001;27:134-42.
62. Buser D, Halbritter S, Hart C, Bornstein MM, Grütter L, Chappuis V, Belser UC. Early implant placement with simultaneous guided bone regeneration following single-tooth extraction in the esthetic zone: 12-month results of a prospective study with 20 consecutive patients. *J Periodontol.* 2009;80:152-62.
63. Miloro M, Larsen P, Ghali GE, Waite P. *Peterson's Principles of Oral and Maxillofacial Surgery.* 2nd ed. Ontario, Canada: BC Decker; 2004.
64. Liu J, Kerns DG. Mechanisms of guided bone regeneration: a review. *Open Dent J.* 2014 16;8:56-65
65. Buser, D. *20 Years of Guided Bone Regeneration in Implant Dentistry.* 2nd ed. Chicago. Quintessence Pub. Co; 2009.
66. Park JC, Kim CS, Choi SH, Cho KS, Chai JK, Jung UW. Flap extension attained by vertical and periosteal-releasing incisions: a prospective cohort study. *Clin Oral Implants Res.* 2012;23:993-8.
67. Wang HL, Boyapati L. "PASS" principles for predictable bone regeneration. *Implant Dent.* 2006;15:8-17.

68. Burkhardt R, Lang NP. Role of flap tension in primary wound closure of mucoperiosteal flaps: a prospective cohort study. *Clin Oral Implants Res.* 2010;21:50-4.
69. Hämmerle CH, Jung RE, Yaman D, Lang NP. Ridge augmentation by applying bioresorbable membranes and deproteinized bovine bone mineral: a report of twelve consecutive cases. *Clin Oral Implants Res.* 2008;19:19-25.
70. Milinkovic I, Cordaro L. Are there specific indications for the different alveolar bone augmentation procedures for implant placement? A systematic review. *Int J Oral Maxillofac Surg.* 2014;43:606-25.
71. Jensen SS, Terheyden H. Bone augmentation procedures in localized defects in the alveolar ridge: clinical results with different bone grafts and bone-substitute materials. *Int J Oral Maxillofac Implants.* 2009;24 Suppl:218-36.
72. Clementini M, Morlupi A, Canullo L, Agrestini C, Barlattani A. Success rate of dental implants inserted in horizontal and vertical guided bone regenerated areas: a systematic review. *Int J Oral Maxillofac Surg.* 2012;41:847-52.
73. Tan WL, Wong TL, Wong MC, Lang NP. A systematic review of post-extraction alveolar hard and soft tissue dimensional changes in humans. *Clin Oral Implants Res.* 2012 Feb;23 Suppl 5:1-21.
74. Farmer M, Darby I. Ridge dimensional changes following single-tooth extraction in the aesthetic zone. *Clin Oral Implants Res.* 2014;25:272-7.

75. Toeroek R, Dohan Ehrenfest DM. The concept of Screw-Guided Bone Regeneration (S-GBR). Part 2: S-GBR in the severely resorbed preimplant posterior mandible using bone xenograft and Leukocyte and Platelet-Rich Fibrin (L-PRF): a 5-year follow-up. *Poseido*. 2013;1:85-92.
76. Le B, Rohrer MD, Prasad HS. Screw "tent-pole" grafting technique for reconstruction of large vertical alveolar ridge defects using human mineralized allograft for implant site preparation. *J Oral Maxillofac Surg*. 2010;68:428-35.
77. Chiapasco M, Romeo E, Casentini P, Rimondini L. Alveolar distraction osteogenesis vs. vertical guided bone regeneration for the correction of vertically deficient edentulous ridges: a 1-3-year prospective study on humans. *Clin Oral Implants Res*. 2004;15:82-95.
78. van der Meij EH, Blankestijn J, Berns RM, Bun RJ, Jovanovic A, Onland JM, Schoen J. The combined use of two endosteal implants and iliac crest onlay grafts in the severely atrophic mandible by a modified surgical approach. *Int J Oral Maxillofac Surg*. 2005;34:152-7.
79. Nyström E, Ahlqvist J, Gunne J, Kahnberg KE. 10-year follow-up of onlay bone grafts and implants in severely resorbed maxillae. *Int J Oral Maxillofac Surg*. 2004;33:258-62.
80. Becktor JP, Isaksson S, Sennerby L. Survival analysis of endosseous implants in grafted and nongrafted edentulous maxillae. *Int J Oral Maxillofac Implants*. 2004;19:107-15.

81. Stimmelmayr M, Güth JF, Schlee M, Göhring TN, Beuer F. Use of a modified shell technique for three-dimensional bone grafting: description of a technique. *Aust Dent J.* 2012 Mar;57(1):93-7.
82. Khoury F, Ponte A. The three-dimensional reconstruction of the alveolar crest with mandibular bone block graft: a clinical study. *Int J Oral Maxillofac Implants.* 2004;19:795–766.
83. Lekovic V, Camargo PM, Klokkevold PR, Weinlaender M, Kenney EB, Dimitrijevic B, Nedic M. Preservation of alveolar bone in extraction sockets using bioabsorbable membranes. *J Periodontol.* 1998;69:1044-9.
84. Vittorini Orgeas G, Clementini M, De Risi V, de Sanctis M. Surgical techniques for alveolar socket preservation: a systematic review. *Int J Oral Maxillofac Implants.* 2013 Jul-Aug;28(4):1049-61.
85. Ten Heggeler JM, Slot DE, Van der Weijden GA. Effect of socket preservation therapies following tooth extraction in non-molar regions in humans: a systematic review. *Clin Oral Implants Res.* 2011;22:779-88.
86. Huang C, Ogawa R. Mechanotransduction in bone repair and regeneration. *FASEB J.* 2010;24:3625-32.
87. Saulacic N, Somoza-Martin M, Gándara-Vila P, Garcia-Garcia A. Relapse in alveolar distraction osteogenesis: an indication for overcorrection. *J Oral Maxillofac Surg.* 2005;63:978-81.

88. Kahnberg KE, Nilsson P, Rasmusson L. Le Fort I osteotomy with interpositional bone grafts and implants for rehabilitation of the severely resorbed maxilla: a 2-stage procedure. *Int J Oral Maxillofac Implants*. 1999;14:571-8.
89. Cawood JI, Howell RA. A classification of the edentulous jaws. *Int J Oral Maxillofac Surg*. 1988;17:232-6.
90. Att W, Bernhart J, Strub JR. Fixed rehabilitation of the edentulous maxilla: possibilities and clinical outcome. *J Oral Maxillofac Surg*. 2009 Nov;67(11 Suppl):60-73.
91. Chiapasco M, Brusati R, Ronchi P. Le Fort I osteotomy with interpositional bone grafts and delayed oral implants for the rehabilitation of extremely atrophied maxillae: a 1-9-year clinical follow-up study on humans. *Clin Oral Implants Res*. 2007;18:74-85.
92. Soehardi A, Meijer GJ, Hoppenreijts TJ, Brouns JJ, de Koning M, Stoelinga PJ. Stability, complications, implant survival, and patient satisfaction after Le Fort I osteotomy and interposed bone grafts: follow-up of 5-18 years. *Int J Oral Maxillofac Surg*. 2015;44:97-103.
93. Clementini M, Morlupi A, Agrestini C, Barlattani A. Immediate versus delayed positioning of dental implants in guided bone regeneration or onlay graft regenerated areas: a systematic review. *Int J Oral Maxillofac Surg*. 2013;42:643-50.
94. Sanz I, Garcia-Gargallo M, Herrera D, Martin C, Figuero E, Sanz M. Surgical protocols for early implant placement in post-extraction sockets: a systematic review. *Clin Oral Implants Res*. 2012 Feb;23 Suppl 5:67-79.

95. Bassetti MA, Bassetti RG, Bosshardt DD. The alveolar ridge splitting/expansion technique: a systematic review [Internet]. Clin Oral Implants Res. 2015. Dostupno na: <http://onlinelibrary.wiley.com/doi/10.1111/clr.12537/pdf>
96. ITI Treatment Guide Series, Volume 3: Implant placement in post-extraction sites. Treatment options. Berlin: Quintessence Publishing; 2008.
97. Slagter KW, den Hartog L, Bakker NA, Vissink A, Meijer HJ, Raghoobar GM. Immediate placement of dental implants in the esthetic zone: a systematic review and pooled analysis. J Periodontol. 2014;85:e241-50.

14. ŽIVOTOPIS

Tomislav Krhen rođen je 2. svibnja 1985. godine u Zagrebu. Osnovnu i srednju školu (V. gimnazija) završava u Zagrebu. Godine 2003. upisuje Stomatološki fakultet u Zagrebu te diplomira 25. ožujka 2010. godine. Nakon završetka pripravničkog staža, zapošljava se na puno radno vrijeme u „Poliklinici Krhen“ u Zagrebu. Godine 2011. upisuje poslijediplomski specijalistički studij na Stomatološkom fakultetu u Zagrebu.

Godine 2014. započinje sa specijalizacijom iz oralne kirurgije na Zavodu za oralnu kirurgiju Stomatološkog fakulteta. Na međunarodnom natječaju organizacije ITI (*International Team for Implantology*) osvaja stipendiju za daljnje usavršavanje u oralnoj kirurgiji i implantologiji na Zavodu za oralnu kirurgiju Sveučilišne klinike u Bonnu, Njemačka (*Universitätsklinikum Bonn*) gdje trenutno odrađuje staž od 1.10.2014. do 1.10.2015. godine.