

# Odgođena implantacija u frontalnoj regiji gornje čeljusti - prikaz slučaja

---

Čepnja, Marin

Professional thesis / Završni specijalistički

2019

Degree Grantor / Ustanova koja je dodijelila akademski / stručni stupanj: **University of Zagreb, School of Dental Medicine / Sveučilište u Zagrebu, Stomatološki fakultet**

Permanent link / Trajna poveznica: <https://um.nsk.hr/um:nbn:hr:127:992858>

Rights / Prava: [Attribution-NonCommercial 3.0 Unported](#) / [Imenovanje-Nekomercijalno 3.0](#)

Download date / Datum preuzimanja: **2025-03-14**



Repository / Repozitorij:

[University of Zagreb School of Dental Medicine Repository](#)





Sveučilište u Zagrebu  
Stomatološki fakultet

Marin Čepnja

**ODGOĐENA IMPLANTACIJA U  
FRONTALNOJ REGIJI GORNJE  
ČELJUSTI - PRIKAZ SLUČAJA**

POSLIJEDIPLOMSKI SPECIJALISTIČKI RAD

Zagreb, 2019.

Rad je ostvaren u: Zavodu za oralnu kirurgiju Stomatološkog fakulteta Sveučilišta u Zagrebu.

Naziv poslijediplomskog specijalističkog studija: Dentalna implantologija

Mentor rada: doc. dr. sc. Davor Brajdić, dr. med. dent.

Zavod za oralnu kirurgiju Stomatološkog fakulteta Sveučilišta u Zagrebu.

Lektor hrvatskog jezika: Silvija Pešorda, prof. hrvatskog jezika i književnosti

Lektor engleskog jezika: Matej Kuna, mag. educ. philol. angl. et germ.

Sastav Povjerenstva za ocjenu poslijediplomskog specijalističkog rada:

1. Doc. dr. sc. Marko Granić, Stomatološki fakultet Sveučilišta u Zagrebu
2. Doc. dr. sc. Davor Brajdić, Stomatološki fakultet Sveučilišta u Zagrebu
3. Doc. dr. sc. Ana Badovinac, Stomatološki fakultet Sveučilišta u Zagrebu

Sastav Povjerenstva za obranu poslijediplomskog specijalističkog rada:

- 1.
- 2.
- 3.
- 4.
- 5.

Datum obrane rada:

Rad sadrži: 40 stranica

1 tablicu

9 slika

1 CD

Rad je vlastito autorsko djelo, koje je u potpunosti samostalno napisano, uz naznaku izvora drugih autora i dokumenata korištenih u radu. Osim ako nije drukčije navedeno, sve ilustracije (tablice, slike i dr.) u radu su izvorni doprinos autora poslijediplomskog specijalističkog rada. Autor je odgovoran za pribavljanje dopuštenja za korištenje ilustracija koje nisu njegov izvorni doprinos, kao i za sve eventualne posljedice koje mogu nastati zbog nedopuštenog preuzimanja ilustracija, odnosno propusta u navođenju njihovog podrijetla.

## Sažetak

### Odgođena implantacija u frontalnoj regiji gornje čeljusti – prikaz slučaja

Dentalni implantati su titanski vijci koji se ugrađuju u kost gornje ili donje čeljusti te služe kao zamjena za korijen izgubljenog zuba. Oni objedinjuju kirurgiju, estetsku stomatologiju, protetiku, parodontologiju i zubotehnički laboratorij.

Svrha ovog rada je na kliničkom slučaju prikazati postupni proces postave implantata te konačni rezultat implantoprotetskog rada u području fronte gornje čeljusti.

S obzirom na defekt bukalne kosti koji je nastao nakon vađenja zuba, implantacija je odgođena te je učinjena augmentacija rezidualnog alveolarnog grebena. Nakon šest mjeseci dobiveno je novo ležište za implantat sa zadovoljavajućom količinom nove kosti. Prilikom preparacije utvrđena je kvaliteta kosti različita od polazišne, no uz ležište koje sidri oko 4mm, budućnost implantata je dugoročna. Nakon sljedećih šest mjeseci, oseintegracija je bila zadovoljavajuća, a pričvrсна gingiva formirana. Navedeno je dalo dobru podlogu za izradu prvog privremenog nadomjestka, modelaciju gingive te izradu individualne nadogradnje implantata s privremenom krunicom. Uslijedila je otisna tehnika s očuvanjem izlaznog profila implantata te završni otisak i izrada konačnog implantoprotetskog rada kojemu je cilj predvidljiv s dobrom dugoročnom prognozom. Postojeći defekti su u potpunosti rekonstruirani i postignuti su svi atributi prirodne, zdrave i estetske gingive. Bez odgovarajuće koštane potpore je nemoguće postići željenu harmoniju mekih tkiva.

Kod estetske analize u stomatologiji, promjene uvjetovane dobi zahvaćaju zube i parodontne strukture te usnice s okolnim mekim tkivima. Pravilno postavljen implantat, vođena regeneracija mekih tkiva i tehnike očuvanja interdentalne papile te pravilan odabir materijala u konačnici dovode do skladnog implantoprotetskog rada i zadovoljnog pacijenta.

Ključne riječi: dentalni implantati; defekt bukalne kosti; oseintegracija

## **Summary**

### **Delayed implantation in the frontal region of the upper jaw – case report**

Dental implants are titanium screws that are built into the bone of the upper or lower jaw and serve as a substitute for the lost tooth's root. They unite surgery, aesthetic dental medicine, prosthodontics, periodontics and dental laboratory.

In the paper, the process of making and final result of an implant-prosthodontic procedure in the area of upper jaw's front is shown.

Taking the occurrence of a defect of the buccal bone into account, the implant process had to be postponed and an augmentation of the residual alveolar bone was made. After six months, there was a new slot position of our implant and a satisfying amount of the new bone.

During the preparation the conclusion is made that the bone quality is not the same as the original one, but with the slot that anchored about 4 mm, the implant will last in the long-term.

After the next six months, the osseointegration was more than good and the fixed gingiva was formed. That was a good basis for making the first temporary replacement, modelling of the gingiva, making an individual upgrade of the implant with a temporary crown. What followed were print techniques with the conservation of the outside profile as well as the final print and making of the final implant-prosthodontic procedure that as a goal has predictable and with a long term prognosis, total reconstruction of current defects. The attributes of a natural, healthy and aesthetic gingiva were achieved.

One has to have in mind that without a fitting bone support, it is impossible to achieve a wanted soft tissue harmony.

With aesthetic analysis in dental medicine, the changes caused by age attack the teeth and parodontal structures as well as lips with the surrounding soft tissues. A regularly put in implant, guided regeneration of the soft tissues and techniques of caring for interdental papilla and finally, a proper choice of material lead to a harmonious implant-prosthodontic procedures and a satisfied patient.

**Keywords:** dental implants; buccal bone defect; osseointegration

## SADRŽAJ

1. UVOD .....	1
1.1 Povijest i otkriće .....	2
1.2. Građa kosti .....	3
1.3. Oseointegracija .....	4
1.4. Osnove o dentalnim implantatima .....	4
1.5. Biološka širina i implantati .....	5
1.6. Vrste suvremenih dentalnih implantata: .....	6
1.7. Priprema bolesnika .....	7
1.8. Postupak ugradnje implantata .....	8
1.9. Postoperativne komplikacije .....	10
1.10. Kontraindikacije .....	10
2. PRIKAZ SLUČAJA.....	12
3. RASPRAVA .....	21
4. ZAKLJUČAK .....	24
5. LITERATURA.....	26
6. ŽIVOTOPIS .....	30

## **POPIS SKRAĆENICA**

RTG - Radioisotope Thermoelectric Generator

CT - Computed Tomography

CBCT – Cone Beam Computed Tomography

## 1. UVOD



Osmijeh ima vodeću ulogu u vlastitom poimanju, kao i u ostavljanju dojma na druge ljude te može ograničavati čovjeka u prihvaćanju života i njegovih mogućnosti. Gubitak jednog ili više zuba stvara problem zbog socijalnog i ekonomskog statusa, a posebno je osjetljivo područje fronte kao najvidljivija točka donje trećine ljudskog lica. Svrha ovog rada je prikazati postupak izrade implantoprotetskog nadomjestka te u konačnici dobiveni rezultat u području lijevog lateralnog sjekutića gornje čeljusti. Uspješan rad temelji se na imitaciji prirode, a to zahtjeva edukaciju, znanje i sposobnost terapeuta. Ne smije izostati pravodobna informiranost samog pacijenta te njegova motiviranost, predanost, osobna higijena i redoviti kontrolni pregledi. To je, uz dovoljno kosti i tkivne potpore susjednih zubi, također odlučujući faktor uspjeha terapije.

## 1.1 Povijest i otkriće

Pokušaji nadomještanja zubi drugim materijalima stari su koliko i sam ljudski rod. Arheološkim nalazima su dokumentirane civilizacije koje su ostavile traga u kulturi suvremenog čovječanstva.

U iskopinama drevne civilizacije Maja, stare 1300 godina, pronađene su kosti lubanje u kojima je vidljiv nadomjestak za zub izrađen od tijela školjke. Prapočetke zubnih nadomjestaka nalazimo i u drevnom Egiptu gdje su se nadomjestci izrađivali od školjki i bjelokosti (1).

Kako bi implantologija bila to što je danas, jedno je medicinsko istraživanje bilo presudno. 1951. godine švedski kirurg ortoped Per-Ingvar Brånemark je sa svojim istraživačkim timom na Sveučilištu u Lundu promatrao proces srastanja kosti. U jednom od pokusa ugradili su titanski vijak u bedrenu kost pokusne životinje. Nakon određenog vremena i na njihovo veliko iznenađenje vijak je u potpunosti srastao s okolnom kosti. Nije trebalo dugo za shvaćanje potencijala tog otkrića (1).

Dr. Brånemark je proces srastanja umetka s okolnom kosti nazvao oseointegracija. Daljnjim proučavanjem, došao je do zaključka kako bi titanski vijci u čeljustima mogli služiti kao sidrišta za nove zube i već je 1965. ugradio prvi dentalni implantat *in vivo* na ljudskome volonteru(1).

Zahvaljujući njegovom otkriću, suvremena dentalna implantologija zasniva se na načelu oseointegracije i svi se današnji implantacijski sustavi koriste titanom.

## 1.2. Građa kosti

Prije ugradnje implantata, potrebno je upoznati se s građom kosti jer je ona živo tkivo koje je u konstantnom dinamičnom stanju. Koštano tkivo je mineralizirano potporno tkivo. Njegove najvažnije karakteristike su čvrstoća i elastičnost.

Cijeli život se izmjenjuju faze resorpcije, preslaganja i formiranja pri aktivnosti koštanih stanica osteoblasta i osteoklasta. Osteoblasti, osteociti i pokrovne stanice su mezenhimalnog podrijetla, a osteoklasti su podrijetla monocitno-makrofagne stanične linije. Osteoblasti su stanice koštanog tkiva koje proizvode, odlažu i mineraliziraju koštani matriks. Nalaze se na površini koštane gredice u jednom nizu, a njihovi izdanci prodiru u osteoid i dodiruju izdanke osteocita. Osteociti su najbronije stanice koštanog tkiva, a nastaju ukopavanjem osteoblasta u koštani matriks. Pri tome osteoblasti promijene svoje morfološke karakteristike i aktivnost. Osteoklasti su stanice s više jezgara, a biološka aktivnost im je razgradnja koštanog tkiva. Nisu potpuno razjašnjeni mehanizmi koji određuju volumen kosti određen za resorpciju osteoklastima, niti kako se zaustavlja resorpcija kosti. Poznato je da osteoklasti fagocitiraju apoptotične osteocite koji su rani signal u poticanju lokalnog remodeliranja. Uklanjanje takvih osteocita dovodi i do prestanka signala za remodeliranje. Do povećanih aktivnosti osteoklasta u odnosu na njihovu aktivnost dolazi kada je potrebno povećati razinu kalcija u krvi (2).

Koštano tkivo sastoji se od stanica i međustanične tvari, koja prevladava. Razlikujemo i nezrelo koštano tkivo koje sadrži kolagena vlakna različite debljine i usmjerenja, a prevladava u zubnom cementu. Zrelo tkivo je najzastupljenije u odraslih organizama, a pokazuje pravilnost u rasporedu (2).

Koštani sustav ima tri najvažnije funkcije. On sudjeluje u metabolizmu kalcija, ima protektivnu ulogu zaštite esencijalnih organa i strukturalna je podrška mišićima s kojima čini lokomotorni sustav (1).

Po sastavu, kost se sastoji od koštanog matriksa načinjenog od mreže kolagenih proteinskih vlakana sa solima kalcij-fosfata, kalcij-karbonata, kalcij-fluorida i magnezij-fluorida. Minerali su prisutni u anorganskom obliku kao kristali hidroksilapatita. Već spomenuta orijentacija kolagenih vlakana čini obrazac mineralizacije. Zbog takve jedinstvene građe, ona je najučinkovitija biološka struktura koja pruža maksimalnu moguću čvrstoću s minimumom uložene mase (2).

### 1.3. Oseointegracija

Pojmom oseointegracije označava se strukturalna i funkcijska veza implantata i kosti koja bi nakon izrade protetske suprastrukture trebala osigurati trajno funkcionalno i estetsko rješenje. Zasniva se na pretpostavci da će se implantati poslije ugradnje, procesima remodelacije kosti i osteogeneze, integrirati u koštano tkivo i da će moći preuzeti funkcionalno opterećenje protetske nadoknade (1).

Oseointegracija je postala svakodnevni termin u stomatološkoj komunikaciji zahvaljujući širokoj primjeni dentalnih implantata, a faktori koji utječu na njeno postizanje, poticaj su za mnogobrojna istraživanja. Sam proces oseointegracije implantata u maksili traje od tri do šest mjeseci, a u mandibuli oko četiri mjeseca. Implantati u tom razdoblju ne smiju biti opterećeni žvačnim silama. Proces cijeljenja oko zubnog implantata sličan je onomu u normalnoj kosti. Svojstva površine implantata te njegova biokompatibilnost utječu na rani kontakt između kosti i implantata, ali i na dulji nakon usađivanja (2).

Za dugoročnu oseointegraciju, implantat mora biti postavljen u gustu trabekularnu kost s dostatnom visinom i širinom alveolarnog grebena. Uspješnost je ovisna i o kosti kao akceptoru, o njenoj kvaliteti i kvantiteti. Kost je definirana makromorfološkim parametrima debljine, visine širine i angulacije. Određena je starosnom dobi, brzinom, pravcem i stupnjem resorptivnog procesa. Sve su to faktori koje treba uzeti u obzir prilikom planiranja terapije (2).

### 1.4. Osnove o dentalnim implantatima

Dentalni implantat je titanski vijak koji se ugrađuje u kost gornje ili donje čeljusti i služi kao zamjena za korijen izgubljenog zuba. Prisutnost implantata čuva koštanu strukturu na mjestu nadomještenog zuba budući da se sile žvakanja prenose njegovom osovinom i stimuliraju prirodni proces obnavljanja koštane strukture. Implantati izrađeni od titana biološki su tolerantni, ne izazivaju reakciju antigen-antitijelo te ostaju nepromijenjeni u koštanom tkivu (1).

Kirurški zahvat postavljanja implantata provodi se pod lokalnom anestezijom i u potpunosti je bezbolan.

Temeljna načela postavljanja implantata su (1):

- ugradnjom implantata mogu se baviti samo stručnjaci

- za ugradnju mora postojati odgovarajuća kirurška oprema i instrumentarij
- zdravstveno stanje pacijenta mora biti zadovoljavajuće, isti ne smije bolovati od neke bolesti koja može ugroziti budućnost implantata ili zdravlje pacijenta
- pacijent mora biti upućen u oralnu higijenu i pravilno je održavati
- u lokalnom stanju čeljusti mora biti provjerena kakvoća kosti, usana i debljina grebena te odnos grebena prema ostalim anatomskim strukturama

Implantati se koriste uspješno već desetljećima. S pažljivim održavanjem funkcionirat će godinama. Danas uspješnost implantološke terapije doseže 98%. Izuzetno je važna dobra oralna higijena te redovite kontrolne posjete stomatologu. Kontrolne posjete omogućit će rješavanje problema prije nego postanu prijetnja stabilnosti implantata (1).

### **1.5. Biološka širina i implantati**

Implantati i zubi probijaju oralnu mukozu te prekidaju kontinuitet epitela. Temeljni zadatak gingive jest na toj točki štititi dublje anatomske strukture od mehaničkih i mikrobnih utjecaja. Epitelni pričvrstak služi biološkoj zaštiti, a vezivnotkivni pridonosi mehaničkoj stabilnosti. Te dvije strukture zajedno se nazivaju biološkom širinom. Ona je vertikalna dimenzija koja ovisi o položaju zuba u alveoli i različitih je dimenzija na svakom zubu. Srednje izmjerene vrijednosti biološke širine iznose 2.04 mm. Prijeko je potrebna za održavanje parodontalnog zdravlja i uklanjanje iritacija koje bi mogle utjecati na parodont (2).

Što bolje očuvanje, odnosno rekonstrukcija mekih i tvrdih tkiva oko implantata, dobilo je veliku ulogu u izazovima suvremene implantologije. Poznato je kako nije moguće spriječiti resorpciju tvrdih tkiva nakon ekstrakcije zuba, a kirurška trauma može dovesti do dodatnog gubitka kosti oko implantata koji sekundarno može slijediti gubitak mekog tkiva (2).

Ukoliko dođe do ozlijeda biološke širine, radi se o teškim komplikacijama koje je jedva moguće korigirati bez većih posljedica za pacijenta. Moraju se isključiti plakom prouzročene upale, preosjetljivosti na materijale i kriva oblikovanja protetskog nadomjestka. Treba pretpostaviti i kako različiti sustavi implantata s različitim mikrooblikovanjem i makrooblikovanjem povlače za sobom i različito izražene procese adaptacije i remodelacije.

Stvaranje biološke širine oko implantata vrlo je važno kao dio obrambenih sustava organizma. Kad bismo usporedili gingivu oko prirodnih zubi, biološkoj širini oko implantata nedostaju vezivna vlakna te intenzivna prokrvljenost marginalnog mekog tkiva. To također može

dovesti do smanjene otpornosti biološke širine implantata na mehaničke i mikrobiološke utjecaje (2).

### 1.6. Vrste suvremenih dentalnih implantata:

Tablica 1. Podjela dentalnih implantata (1):

Oblici	Cilindrični
	Konusni
	Pločasti
Stanje površine	S navojima
	Bez navoja
	Glatki/hrapavi
Razina	Koštani (bone level)
	Tkivni (tissue level)
Vrsta nadogradnje	uži promjer (platform switch)
	cilindričan ravni dosjed (platform match)

Materijali koji se koriste za izradu implantata nazivaju se biomaterijalima jer postižu aktivnu vezu sa živom okolinom. Temeljni zahtjev je da budu neškodljivi lokalno te u cijelom organizmu. Brojna su svojstva koja dentalni implantati moraju posjedovati i utječu na njihovu trajnost. Ne smiju biti toksični, kancerogeni, radioaktivni ili uzrokovati upalne ili alergijske reakcije, a moraju biti inertni i otporni na koroziju te netopljivi. Moraju imati i odgovarajuću čvrstoću, ali i elastičnost (2).

Danas u svijetu u najvećem broju slučajeva koriste se vijčani oblici implantata. Površina im može biti glatka ili hrapava, a hrapavost se ostvaruje pjeskarenjem i jetkanjem, laserskom obradom ili nanošenjem sloja nekog materijala (hidroksil-apatit, aluminij-oksidna keramika, titanplazma...). Hrapavost povećava površinu implantata 6-10 puta, što ubrzava proces oseointegracije, a ostvaruje se i dodatna mehanička veza s okolinom (micro-interlocking) (1).

## **1.7. Priprema bolesnika**

### 1.1.1. Detaljan klinički pregled

Klinički pregled obuhvaća anamnezu, inspekciju i palpaciju koštanog i mekog tkiva u usnoj šupljini. Prvi korak je uzimanje opće i lokalne anamneze da bi se isključile eventualne kontraindikacije. Važno je u razgovoru procijeniti pacijentovu psihičku stabilnost i njegovu motiviranost te očekivanja od terapije.

Inspekcijom i palpacijom utvrđuje se visina i širina alveolarnog nastavka (stupanj atrofije, širina i debljina pričvrstne gingive, količina sline i stupanj oralne higijene) i otkrivaju eventualne anomalije. Važno je utvrditi međučeljusne odnose te pregledati temporomandibularni zglob (2).

### 1.1.2. Analiza rentgenske snimke

S pomoću kvalitetne radiološke dvodimenzionalne tehnike kao što su ortopantomogramske ili retroalveolarne snimke možemo uočiti anatomske odnose, kakvoću kosti i visinu alveolarnog nastavka. One su jednostavne, dostupne i jeftine. No, također produciraju dosta grešaka i imaju nedostatke kao što su superpozicija struktura, distorzija slike i različita artificijelna uvećanja.

Zbog tih razloga, trodimenzionalne tehnike, kao što je Cone Beam Computed Tomography, postale su esencijalno dijagnostičko sredstvo koje čini „zlatni standard“ u implantologiji.

CBCT je temeljen na koničnim zrakama usmjerenim na usko područje interesa zbog čega ima smanjenu efektivnu dozu zračenja u odnosu na konvencionalni Computed Tomography. Također, može se pohvaliti visokom razlučivosti detalja, točnim kvalitativnim i kvantitativnim vrijednostima te jednostavnošću u korištenju. Omogućuje nam vizualizaciju snimaka po slojevima i presjeke u sve tri dimenzije. Pokriva cijelu željenu regiju, a dovoljna je jedna cirkularna rotacija trajanja 30 sekundi kako bi se prikupili potrebni podaci. Niti ova

tehnika ne isključuje pojavu artefakata pa i najmanji pomak pacijenta tijekom snimanja može dati rekonstruiranu snimku s minimalnom dijagnostičkom koristi. Efektivna doza CBCT skeniranja viša je nego kod retroalveolarnih ili panoramskih snimki, što zahtijeva oprez pri primjeni, ali opet manja nego kod višeslojnog CT-a (3-5).

### 1.1.3. Nadogradnja koštanog volumena

U nekim slučajevima debljina preostale kosti ne zadovoljava minimalnu dimenziju potrebnu za ugradnju dentalnog implantata. Gubitak kosti ne znači i izgubljenu mogućnost ugradnje implantata jer ju je moguće nadomjestiti drugim materijalima.

Rekonstrukcija kosti se naziva augmentacija, a vrši se prije ili tijekom same ugradnje implantata kada nedostaje određeni volumen kosti ili kada se želi dobiti bolja estetika (2). Može se augmentirati autologna kost koja posjeduje najjači osteogeni potencijal jer potječe od samog pacijenta te mjesto s koje ju uzimamo može biti intraoralno ili ekstraoralno.

Alogeni koštani materijal podrazumijeva kost pripadnika iste vrste, obično kao suho smrznuti mineralizirani ili demineralizirani koštani transplantati. Nasuprot tome, ksenogeni koštani materijali su životinjskog podrijetla, a najčešće se dobivaju od volovske kosti. Imaju mnogostruke prednosti jer su biokompatibilni te posjeduju osteokonduktivna svojstva, ali zbog slabe čvrstoće mogu puknuti u tijeku fiksacije (6, 7).

### 1.1.4. Izrada studijskih modela i kirurške šablone

Na temelju otiska obiju čeljusti te izrade studijskih modela i njihova postavljanja u artikulatork dobivamo postojeće intermaksilarne odnose.

Iz funkcionalnih i estetskih razloga najbolje je izraditi protetski nadomjestak koji je vjerna kopija planirane protetske rehabilitacije.

Kirurške šablone služe kao pomoćna sredstva za precizno prebacivanje plana terapije na operativno mjesto. Prema tehnici izrade dijele se na konvencionalne i kirurške šablone s računalno potpomognutom izradom (2).

## **1.8. Postupak ugradnje implantata**

Postupak ugradnje dentalnih implantata rizičan je kirurški zahvat jer i usprkos pravilnom preoperativnom planiranju, može izazvati postoperativne komplikacije.

Da bi se kirurški zahvat mogao uspješno izvesti, potrebno je za svaku vrstu implantata imati odgovarajući instrumentarij i mikromotor te odgovarajuće hlađenje za vrijeme zahvata. Prije zahvata pacijent mora isprati usta otopinom antiseptika (2).

#### 1.1.5. Kirurški zahvat

Korektno izvođenje incizije ključno je za kasniji uspjeh implantološkog kirurškog zahvata. Cilj i izvor odgovarajuće tehnike su uvijek u prvom planu. Pri odlučivanju se uzimaju u obzir individualni čimbenici kao što su volumen i kvaliteta tkiva, očekivani tijek alveolarne kosti i širina interdentalnih prostora (2).

Zahvat počinje rezom u mekom tkivu koji ide kroz sve slojeve sluznice do kosti. Rez je obično na mjestu gdje nedostaje zub, ide po hrptu alveolarnog grebena, u maksili nešto više palatinalno, a u mandibuli nešto više lingvalno. Zatim slijede dva rasteretna reza u vestibulum koji ne smiju ići kroz interdentalnu papilu. Nakon što se prikaže koštani greben i odredi mjesto ugradnje implantata, ono se obilježi okruglim stvrdlom. Pilot svrdlom zatim određujemo smjer i dubinu na kojoj će ležati budući implantat. Broj okretaja svrdla ni u jednom trenutku ne smije prijeći brzinu od 1500 okretaja u minuti uz konstantno i kontrolirano hlađenje (2).

Implantat se zatim mora uvrnuti u kost do završetka navoja. Slijedi ispiranje rane fiziološkom otopinom i šivanje. Materijali za šivanje moraju ispunjavati brojne zahtjeve: visoku otpornost na kidanje, visoku stabilnost čvora, atraumatski prolazak kroz tkivo, minimalne imunološke reakcije tkiva i ne naginjati kapilarnosti. Različiti konci za šivanje mogu se podijeliti na dvije skupine, to su oni prirodnog i umjetnog podrijetla, a prema ponašanju u tkivu dijele se na resorptivne i neresorptivne materijale. Prednost dajemo neresorptivnim materijalima jer se resorptivni u tkivu uvijek razgrađuju uz popratne upalne pojave (2).

Nadalje, monofilamentna vlakna imaju manju kapilarnost od polifilamenata, ali su monofilamenti kruti i neelastični za upotrebu. Da bismo osigurali sigurnost šava, čvor je potrebno precizno zavezati. Također, svaki konac ima i svoju debljinu, a podaci o njoj su normirani u Europskoj farmakopeji. Promjer mora biti izražen u metričkom sustavu, a kao jedinica za stupnjevanje određena je desetina milimetra. Veličina konca koju nalazimo kao navedenu na svakom pakiranju konca je minimalna koju mora sadržavati unutrašnjost. Osim konca, kirurške igle moraju zadovoljavati neke druge zahtjeve. Moraju biti otporne na savijanje, moraju se moći jednokratno sterilizirati pa se najčešće koriste one od nehrđajućeg



čelika. Radi glađe površine, on se presvlači slojem kroma ili nikla. Kroz tkivo lakše prolaze igle trokutastog poprečnog presjeka i polirane površine (1).

#### 1.1.6. Izrada nadoknada

Suprastruktura je veza između implantata i krunice.

Izrađuje se od titana ili cirkon keramike i slični vijku koji se stavlja u implantat. Suprastruktura se mora uviti u implantat, a na dio koji ostaje iznad implantata izrađuje se krunica. Ona se stavlja na implantat nakon što je implantat srastao s kosti, kada pacijent dođe zbog protetskog dijela izrade nadoknade (8,9).

### 1.9. Postoperativne komplikacije

- Komplikacije pri davanju anestezije
- Probijanje mandibularnog kanala i perforacije dna maksilarnog sinusa
- Povrede živaca, anatagonista
- Frakture alveolarnog grebena i stijenke umjetne alveole
- Prijelomi samog implantata
- Frakture mandibule
- Krvarenje i hematoma što zahtijeva hemostazu, kompresiju rane i hladne obloge
- Infekcija rane (bol/oteklina u prvim danima nakon operacije)
- Ishemija sluznice uslijed prečvrsto stegnutih šavova
- Povreda očnih struktura što može dovesti do poremećaja vidnog polja
- Oštećenje živaca anestezijom

### 1.10. Kontraindikacije

Apsolutne

- Pacijenti koji boluju od sistemskih ili infektivnih bolesti (karcinom, AIDS)
- Srčani bolesnici bez dopuštenja nadležnog liječnika specijalista

- Pacijenti koji boluju od krvnih diskrazija
- Pacijenti koji primaju antikoagulantnu terapiju
- Pacijenti koji primaju antiagregacijsku terapiju
- Razna psihička stanja koja rezultiraju poteškoćama u suradnji i nedostatkom interesa za provođenjem adekvatne oralne higijene
- Ovisnici o alkoholu, opijatima ili lijekovima
- Pacijenti koji primaju radioterapiju u području glave i vrata
- Dob pacijenta prije završene faze rasta

#### Relativne

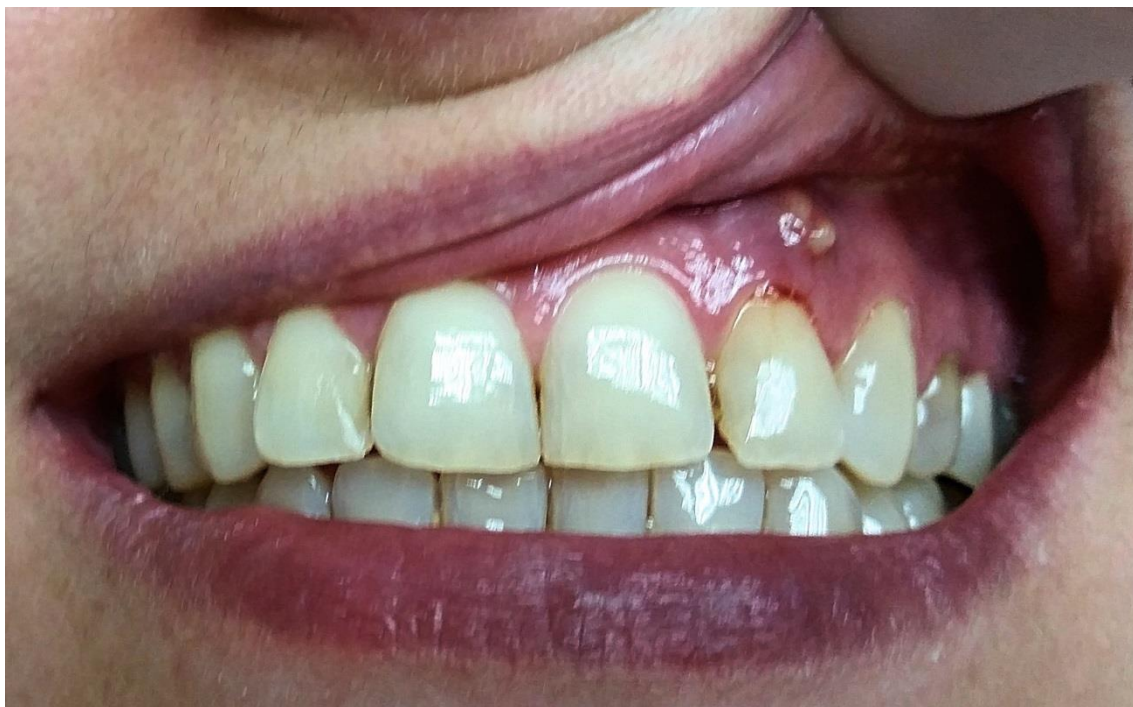- Sistemske bolesti (dijabetes tip I)
- Pacijenti koji primaju kemoterapiju
- Nedostatna količina i kvaliteta kosti
- Bruksizam
- Ovisnici o nikotinskim proizvodima
- Loša oralna higijena

## **2. PRIKAZ SLUČAJA**

## Anamneza

Pacijentica B.M., 48 godina, javlja se na pregled u ordinaciju dentalne medicine u ožujku 2013. godine zbog fistule u području gornjeg lijevog lateralnog sjekutića. Zub je već liječen prije deset godina i fistula se javlja periodički. RTG snimka potvrđuje dijagnozu vertikalne frakture korijena zuba, no pacijentica nije spremna na ekstrakciju zuba, već odgađa bilo kakvu radikalnu intervenciju. Na pacijentičino inzistiranje propisana je antibiotska terapija te odgođen bilo kakav zahvat.

Nakon dvije i pol godine javlja se ponovno iz istih razloga. Uz učestalije fistule, žali se i na laganu pomičnost zuba. Upućuje se na oralnu kirurgiju gdje joj je postavljena dijagnoza *ostitis periapicalis* te *fractura verticalis superior* zbog čega se naručuje na eksploraciju regije, ali dobiva termin tek za dva mjeseca. Zbog gubitka vemeni i kronične upale dolazi do velikog gubitka kosti. Operativno je uočena fraktura te je izvršena ekskoleacija i apikotomija uz najavljenju lošu prognozu zuba u budućnosti. Nakon pola godine, pacijentica se ponovno javlja s oteklinom i ovaj puta još većom pomičnošću zuba zbog čega prihvaća ozbiljnost situacije i pristaje na ekstrakciju zuba.



Slika 1. Prikaz fistule u apikalnom području gornjeg lateralnog inciziva

## **Klinički nalaz**

Nakon ekstrakcije zuba, u operativnom području uočen je trozidni parodontni koštani defekt koji je najčešća posljedica parodontne ili periimplantatne bolesti i/ili gubitka zuba. Gubitak bukalne kosti je praćen smanjenjem volumena pripadajućeg mekog tkiva. Zbog nepredvidivog kliničkog nalaza, potrebno je napraviti augmentaciju kosti uz odgođenu implantaciju.

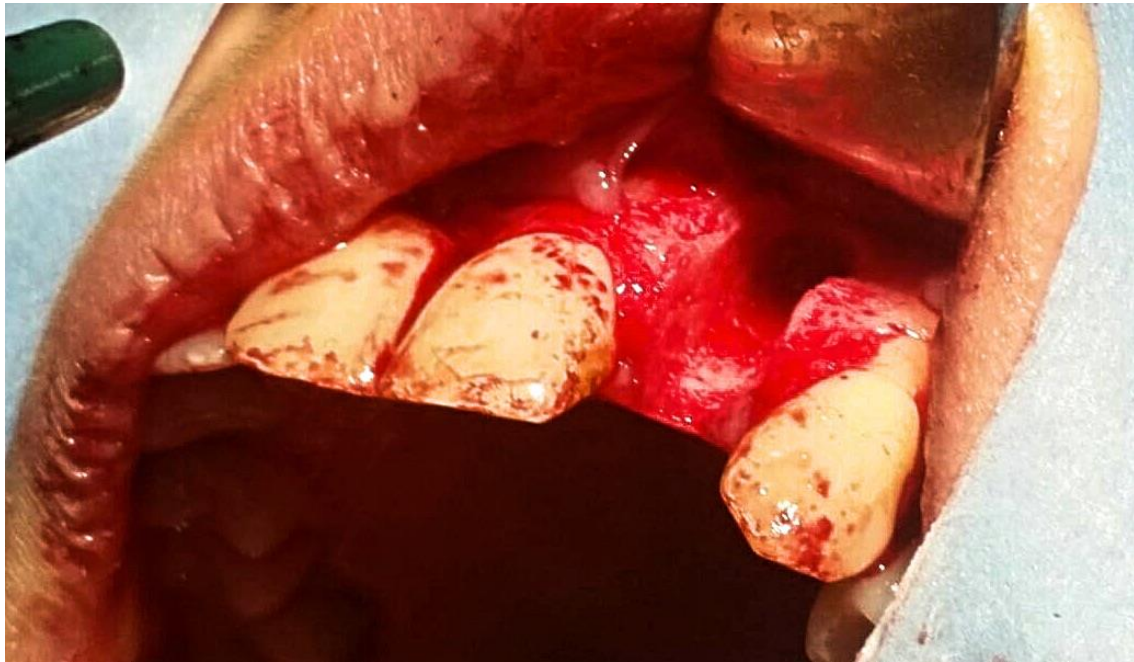## **Klinički postupak**

### **Faza I**

Pacijentici je objašnjen kompletan budući terapijski postupak jasno i jednoznačno. Naglašena je potreba za strpljenjem jer je potreban period od šest mjeseci da bi se dobilo novo ležište za postavljanje implantata. Nakon pacijentičine suglasnosti na opisani zahvat, slijedi postupak nadomještanja određenog dijela kosti što se naziva augmentacijom. Augmentacija je izvedena korištenjem ksenogenog materijala Cerabone s veličinom granulacije 0,5-1 mm. To je biološki materijal goveđeg porijekla koji ima visoki stupanj osteokonduktivnosti i po strukturi je vrlo sličan humanoj kosti. Korišten je u kombinaciji sa Ossceramom nano 0,8-1,5 mm 1.0 cc, sintetskom dvofaznom kalcijev-fosfatnom keramikom koja je sigurni i prijateljski koštani zamjenski materijal uz malu količinu nastanjene kosti iz operativnog područja. Sve je prekriveno kolagenom resorptivnom membranom Jason za vođenu regeneraciju kosti veličine 20x30 mm te zašiveno.

Prva kontrola operiranog područja vršila se pri uklanjanju šavova nakon sedam dana. Nakon vađenja konaca slijedilo je čišćenje operativnog područja rotirajućom gumicom i klorheksidinskim gelom.

Dakako, pacijentica nije puštena iz ordinacije bez zuba te se uz pomoć ranije uzetog silikonskog ključa, a koristeći krunu njenog zuba, izrađuje Maryland most. To je adhezijski most koji se sastoji od međučlana i krila koja se lijepe na oralne plohe susjednih zubi, a služi čuvanju pozicije zuba. Osim toga, on omogućava zdrave gingivalne uvjete te održavanje adekvatne oralne higijene i kontrolu plaka jer je samo tako moguća sigurna procjena stanja gingive i predvidljivo provođenje kirurških korektura.

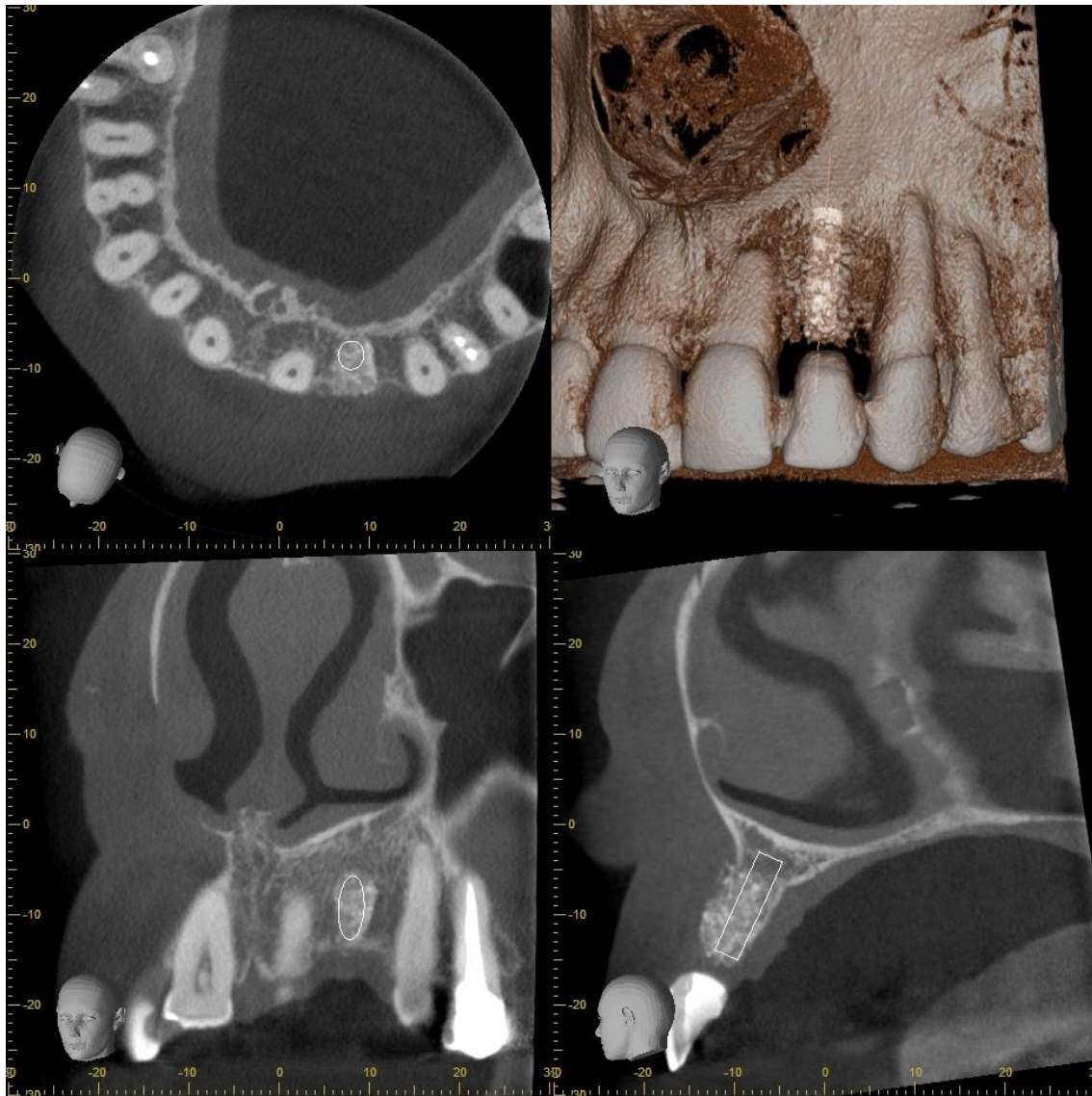


Slika 2. Koštani defekt nakon odizanja membrane

## **Faza II**

Nakon šest mjeseci napravljena je CBCT snimka iz koje je bila vidljiva zadovoljavajuća količina nove kosti čime su ostvareni preduvjeti za postavljanje implantata. Prilikom preparacije bilo je vidljivo kako kvaliteta dobivene kosti nije ista kao polazišna jer ona to nikada niti ne može biti, ali je postignuto ležište koje sidri 4 mm zbog čega je budućnost implantata ipak dugoročna. Preparacija je rađena korištenjem minimalne brzine okretaja bez vodenog hlađenja fiziološkom otopinom te je ugrađen narrowSKY3512 implantat. Bilo je potrebno i malo zadebljanje bukalne stijenke nakon čega je sve prekriveno Jason biokompatibilnom i stabilnom membranom veličine 15x20 mm te prošiveno.

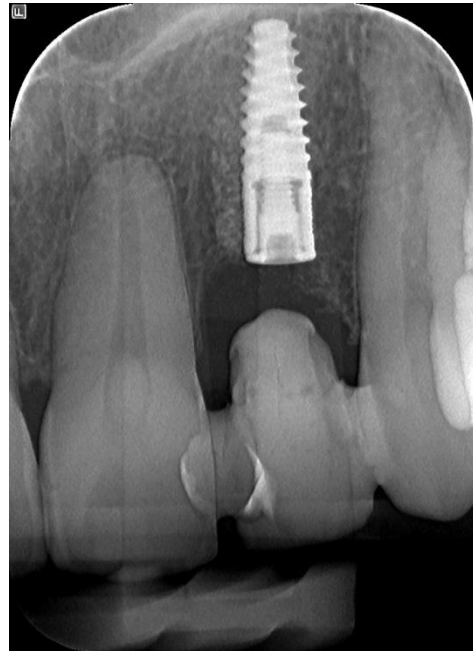
Pacijentici je opet vraćen Maryland most koji ujedno služi za formiranje gingive i budući profil na implantatu te je poslana na RTG snimanje koje je potvrdilo dobro postavljanje implantata.



Slika 3. CBCT prikaz i planiranje pozicije budućeg implantata



Slika 4. a) nSKY3512 implantat

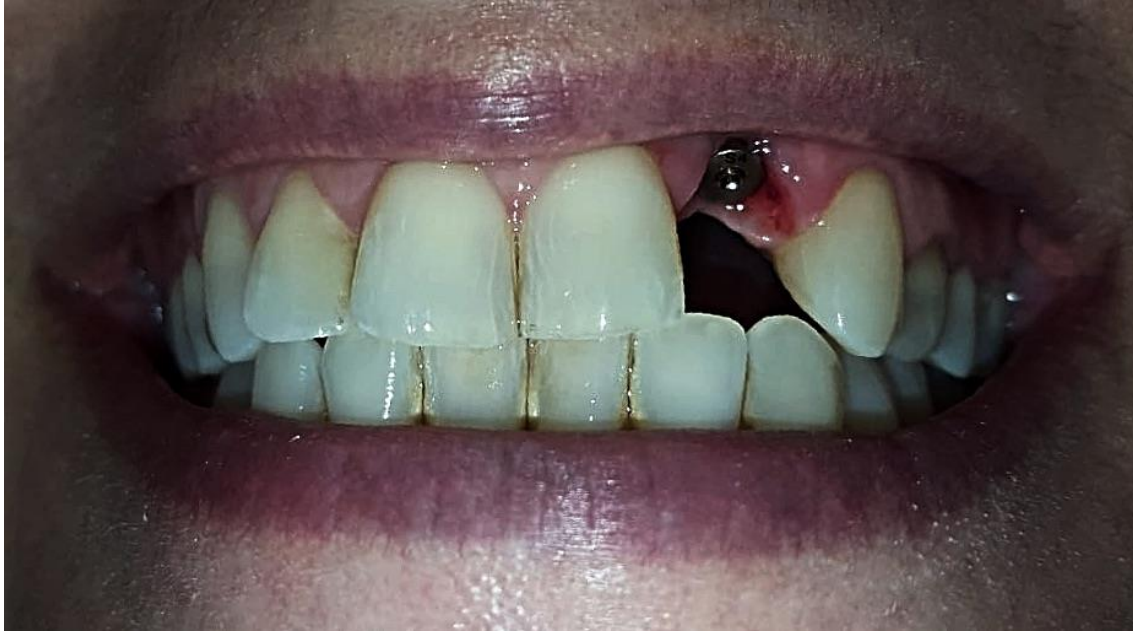

b) RTG prikaz nakon implantacije

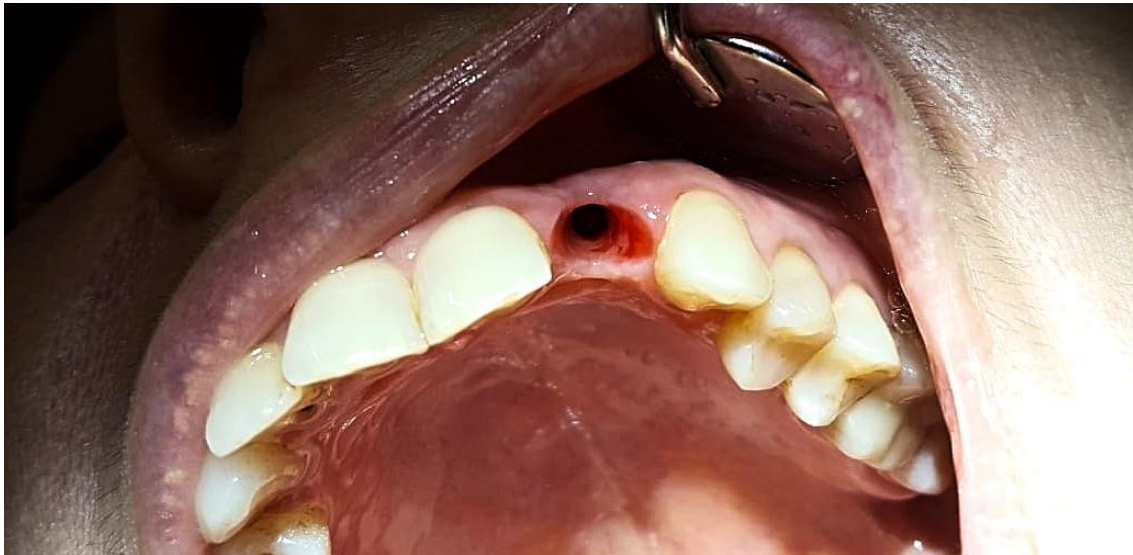### Faza III

Obzirom na poprilično veliki defekt i stanje novonastale kosti, bilo je potrebno pričekati dodatnih šest mjeseci do otvaranja implantata i izrade privremenog zuba na implantatu. Otvaranje je pokazalo dobru oseointegraciju i formiranu pričvrsnu gingivu. Nakon perioda oseointegracije, na implantat se postavlja gingiva former. On oblikuje gingivu oko spoja implantata i protetskog dijela konstrukcije. Zbog formiranog ležišta krune nastao je željeni ishod za dobar izlazni profil te je incizija napravljena gotovo po sredini uz minimalni pomak palatinalno. Kao privremeni abutment korišten je BioHPP abutment s titanskom bazom. On osigurava dugotrajnu barijeru od ulaska bakterija, dobro srasta s gingivom i relativno je lak za upotrebu.





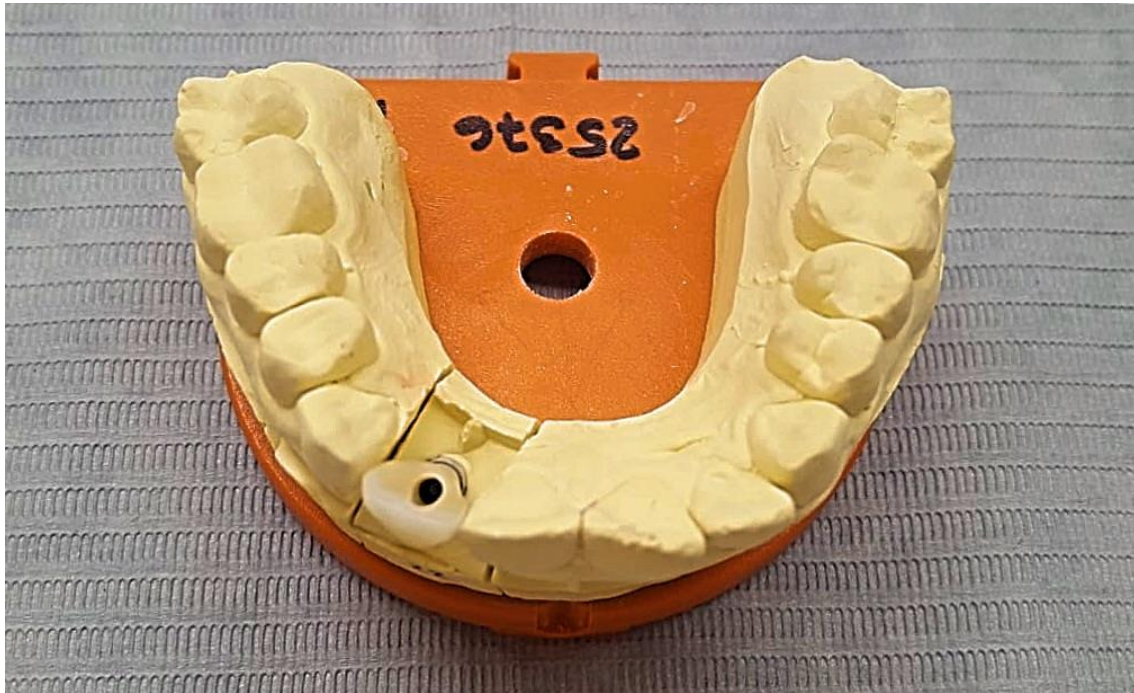
Slika 5. Gingiva former



Slika 6. Dobro formirana pričvrсна gingiva nakon ugradnje implantata

#### **Faza IV**

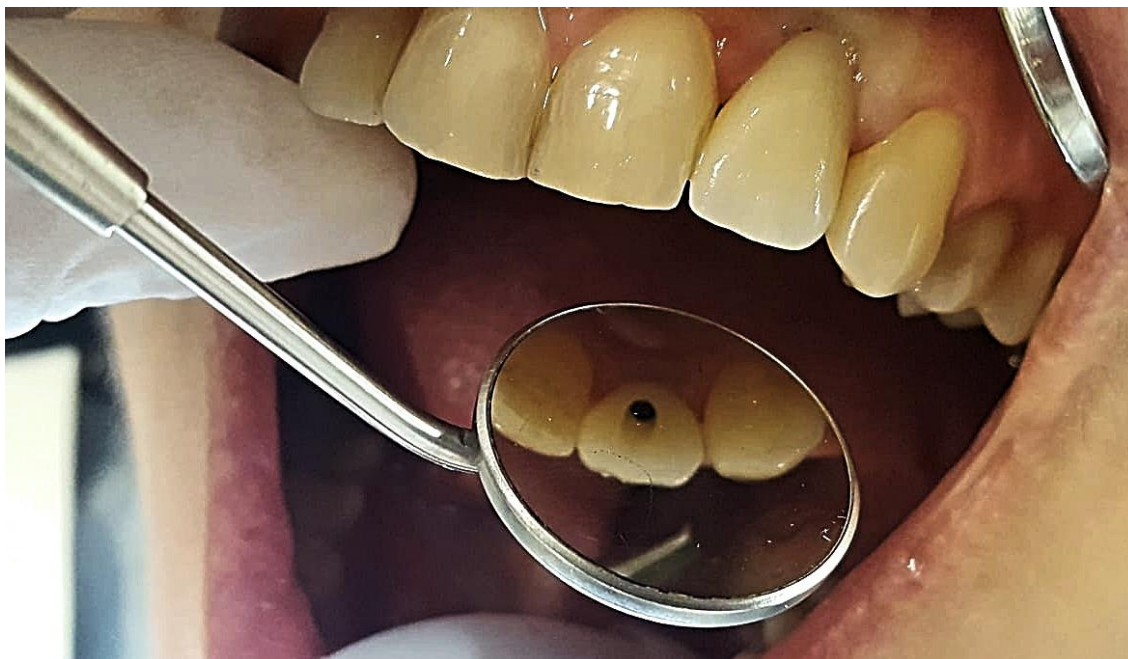Pacijentica je godinu dana imala akrilatnu krunu na BioHPP abutmentu nakon čega je naručena za konačni otisak te je uzet otisak na razini implantata za individualnu otvorenu žlicu. To je otisak s individualnim transferom zbog očuvanja izlaznog profila zuba. U ovoj fazi vidljiva je i blijedoružičasta boja zdrave gingive te glatka i sjajna mukoza. Papila ispunjava prostor između aproksimalnih površina susjednih zubi, a vidljiv je i zavojito izraženi tijek gingive te dobiven željeni simetrični gingivni tijek.



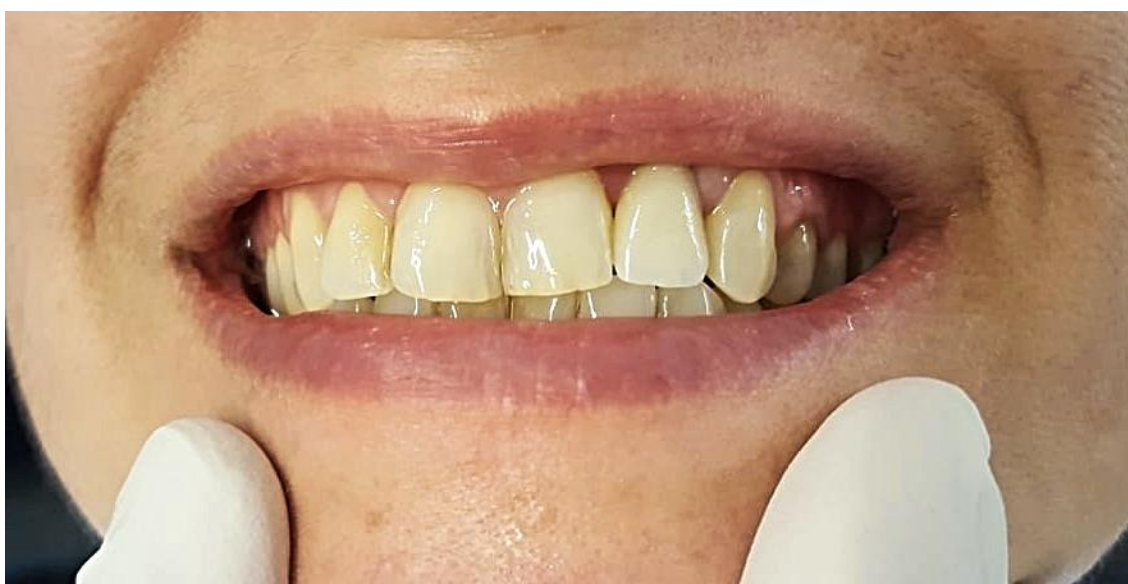Slika 7. Cirkon keramička kruna na vijak na modelu

#### **Faza V**

U završnoj posjeti postavljena je cirkon keramička kruna na vijak koja pruža kvalitetno rješenje zbog sastava dva vrhunska materijala. Prednosti takvog materijala su blokiranje prolaza svjetlosti, velika čvrstoća i otpornost na svijanje te izuzetno dobro estetsko rješenje. Privremena titanska suprastruktura zamijenjena je trajnom cirkonskom kako bi bilo omogućeno prirodnije reflektiranje svjetlosti te potpuno prirodan izgled. Područje vijka ispunjeno je tekućim kompozitom kako bi se spriječilo zadržavanje nečistoća i zagladilo oralnu stijenku zuba. Također je vidljiv uredno prokrvljen vezivni pričvrstak na izlaznom profilu gingive te konačni rezultat harmoničnog niza u cijeloj fronti.



Slika 8. Cirkon kruna na vijak u ustima



Slika 9. Prikaz završnog stanja



Ugradnja implantata može se podijeliti prema vremenu koje je prošlo od gubitka zuba. Postoje imedijatna implantacija, neposredno nakon ekstrakcije zuba i odgođena koja podrazumijeva ugradnju šest mjeseci nakon iste (10).

S obzirom da imedijatna implantacija predstavlja postupak imedijatne ugradnje dentalnog implantata, neposredno nakon ekstrakcije zuba, važno je da prođe atraumatski jer mora sačuvati zidove alveole te se sav patološki sadržaj mora temeljito odstraniti. Svrha imedijatne implantacije je odupiranje resorpciji do koje dolazi nakon ekstrakcije zuba, no istraživanja daju šarolike rezultate (11).

Neka istraživanja upućuju kako im je ishod jednak kao i kod odgođene implantacije uz visok postotak uspješnosti, dok druga ukazuju da je povezana s pojačanom osteoklastičnom aktivnosti što rezultira dimenzionalnim promjenama alveolarne kosti (10,12).

Od prvog objavljenog članka o imedijatnom opterećenju zubnih implantata, pojavio se znatan broj radova i provedena su brojna istraživanja zbog kojih je ipak prihvaćena ideja o imedijatnom opterećenju implantata, a zbrojeni podaci pokazali su slično preživljavanje implantata kao i u slučaju odgođenog opterećenja. Anatomska lokacija implantata je čimbenik koji bi mogao utjecati na preživljenje (13).

Implantati s imedijatnim opterećenjem imaju veću stopu neuspjeha u stražnjim, nego u prednjim područjima, a s implantatima u maksili bilo je više neuspjeha, nego s onima u mandibuli (14,15).

Odgođena implantacija predstavlja ugradnju implantata šest mjeseci nakon gubitka zuba. Vrlo često nakon otežanog vađenja preostaje potpuno destruirana ili oštećena kost u koju nije moguće postaviti implantat. Tada je najprije potrebno izvršiti nadomještanje i rekonstrukciju defekta kako bi se dobili uvjeti za postavljanje implantata (16).

Kako je vađenje zuba traumatski postupak, nakon kojega često zaostaju defekti tvrdih i mekih tkiva, jakoj resorpciji ove vrste osobito je podložna bukalna stijenka alveolarnog grebena (17).

Zbog toga je ona odlučujući čimbenik za uspjeh ili neuspjeh imedijatne implantacije. Kost dobiva hranjive tvari preko spongioze, periosta i parodontalnog ligamenta, ali se preko njega hrani i tanka bukalna lamela. Čim se ta komunikacija izgubi, dolazi do resorpcije te gubitka kosti (18,19).

Ipak, rezultati nekih istraživanja pokazali su i drugačije rezultate zbog čega je potrebno s velikim oprezom pristupiti imedijatnoj implantaciji. Ukoliko dođe do resorpcije alveolarnog grebena, gingiva gubi potporu zbog čega dolazi do recesija i narušenog estetskog ishoda kirurškog postupka (20-22).

Treba imati na umu i da rezultati nisu jednaki kod svih pacijenata jer je puno čimbenika koji mogu utjecati na njih. Treba uzeti u obzir dob i spol pacijenta, kakav proces je prethodio implantaciji te je li već bilo gubitka alveolarnog grebena (23).

Jedan od faktora koji je vrlo važan za dugoročni uspjeh implantacije je oralna higijena samog pacijenta kako bismo spriječili pojavu periimplantitisa koji predstavlja jedan od najčešćih uzroka neuspjeha implantacije nakon prve godine (24,25).

Dokazana je povezanost i između akumulacije plaka i progresivnog gubitka kosti na što posebno treba upozoriti pacijenta. Individualne razlike u građi i smještaju kolagenih vlakana između kosti i zuba te kosti i implantata također mogu biti uzrokom brže i jače destrukcije tkiva oko implantata (2).

Uspješnost, edukacija i iskustvo operatera, praćenje dugogodišnjih znanstvenih istraživanja, implantacija, izrada protetske suprastrukture, higijena usne šupljine te redovite kontrole jamstvo su dugoročnog implantata. Ako su zadovoljeni svi ti kriteriji, implantat može trajati doživotno.

#### **4. ZAKLJUČAK**

Konvencionalnim postupcima pri izradi protetskih radova u području gornjih sjekutića, često se susrećemo s estetskim problemima. Cilj je, predvidljivo i uz dobru dugoročnu prognozu, potpuno rekonstruirati postojeće defekte. S druge strane, pri tome treba postići sve atribute prirodne, zdrave i estetske gingive. Boja i površina novokonstruiranog tkiva treba se skladno uklopiti u okolno, a prekomjernu kompenzaciju i stvaranje ožiljaka treba izbjeći. Također, treba imati na umu kako je bez odgovarajuće koštane potpore nemoguće postići željenu harmoniju mekih tkiva. Kod estetske analize u stomatologiji, promjene uvjetovane dobi zahvaćaju zube i parodontne strukture te usnice s okolnim mekim tkivima. Izgled prednjih zubi s okolnim mekim tkivima u funkciji i osmijehu pacijenta, koji su prisutni u vrijeme terapije, starenjem se mijenjaju. Pravilno postavljeni implantat, vođena regeneracija mekih tkiva i tehnike očuvanja interdentalne papile te pravilan odabir materijala dovode do skladnog implantoprotetskog rada i zadovoljnog pacijenta.



## **5. LITERATURA**

1. Knežević G i sur. Osnove dentalne implantologije. 1. izdanje. Zagreb: Školska knjiga d.d.; 2002. p. 9-35.
2. Zuhr O, Hurzeler M. Estetska, parodontna, plastična i implantološka kirurgija: mikrokirurški koncept. 2. izdanje. Zagreb: Quintessence Verlag, Media ogled d.o.o.; 2012. p. 192-284.
3. Johari M, Kaviani F, Saeedi A. Relationship between the thickness of cortical bone at maxillary mid-palatal area and facial height using CBCT. *Open Dent J.* 2015 Jul 31;9:287-91.
4. De Bruyckere T, Eeckhout C, Eghbali A, Younes F, Vandekerckhove P, Cleymaet R, Cosyn J. A randomized controlled study comparing guided bone regeneration with connective tissue graft to re-establish convexity at the buccal aspect of single implants: A one-year CBCT analysis. *J Clin Periodontol.* 2018 Nov;45(11):1375-1387.
5. Bonangi R, Kamath G, Srivathsa HS, Babshet M. Utility of CBCT for the measurement of palatal bone thickness. *J Stomatol Oral Maxilofac Surg.* 2018 Jun;119(3):196-198.
6. Kirmani M, Zia A, Ahad A, Bey A. Hard and soft tissue augmentation around dental implant using ridge split and connective tissue graft for esthetic rehabilitation of atrophic anterior maxilla. *J Indian Soc Periodontol.* 2018 Nov-Dec;22(6):555-558.
7. Imano MH, Cunha EJ, Storrer CLM, Deliberador TM. A modified free gingival graft technique for gaining vertical and horizontal soft tissue augmentation. *J Indian Soc Periodontol.* 2019 Jan-Feb;23(1):77-80.
8. Cooper LF, Reside G, Stanford C, Barwacz C, Feine J, Nader SA, Scheyer T, McGuire M. Three-year prospective randomized comparative assessment of anterior maxillary single implants with different abutment interfaces. *Int J Oral Maxilofac Implants.* 2019 Jan/feb;34(1):150-158.
9. Luongo G, Bressan E, Grusovin MG, d'Avenia F, Neumann K, Sbricoli L, Esposito M. Do repeated changes of abutments have any influence on the stability of peri-implant tissues? Four-month post-loading preliminary results from a multicentre randomised controlled trial. *Eur J Oral Implantol.* 2015 Summer;8(2):129-40.
10. Kim HS, Cho HA, Kim YY, Shin H. Implant survival and patient satisfaction in completely edentulous patients with immediate placement of implants: a retrospective study. *BMC Oral Health.* 2018 Dec 18;18(1):219.

11. Buser D, Chappuis V, Belser C, Chen S. Implant placement post extraction in esthetic single tooth sites: when immediate, when early, when late? Singapore, Periodontology 2000, Vol. 73,2017;84-102
12. Bergkvist G. Immediate loading of implants in the edentulous maxilla. Swed Dent J Suppl. 2008;(196):10-75.
13. Jatol-Tekade S, Tekade SA, Khetrpal S, Sarode SC, Patil S. Multidisciplinary approach to bilaterally missing lateral incisors: A case report. Clin Pract. 2019 Jan 29;9(1):1086.
14. Denardi RJ, da Silva RD, Thome G, Andrighetto AR, de Freitas RM, Shimizu RH, Shimizu IA, Melo ACM. Bone response after immediate placement of implants in the anterior maxilla: a systematic review. Oral Maxillofac Surg. 2019 Mar;23(1):13-25.
15. Belser UC, Grutter L, Vailati F, Bornstein MM, Weber HP, Buser D. Outcome evaluation of early placed maxillary anterior single-tooth implants using objective esthetic criteria: a cross-sectional, retrospective study in 45 patients with a 2- to 4-year follow-up using pink and white esthetic scores. J Periodontol. 2009 Jan;80(1):140-51.
16. Del Fabbro M, Ceresoli V. The fate of marginal bone around axial vs. tilted implants: a systematic review. Eur J Oral Implantol. 2014 Summer;7 Suppl 2:S171-89.
17. Stafford GL. Different loading times for dental implants – no clinically important differences? Evid Based Dent. 2013 Dec;14(4):109-10.
18. Balmer M, Spies BC, Vach K, Kohal RJ, Hammerle CHF, Jung RE. Three-year analysis of zirconia implants used for single-tooth replacement and three-unit fixed dental prostheses: A prospective multicenter study. Clin Oral Implants Res. 2018 Mar;29(3):290-299.
19. Esposito M, Grusovin MG, Maghaireh H, Worthington HV. Interventions for replacing missing teeth: different times for loading dental implants. Cochrane Database Syst Rev. 2013 Mar 28;(3):3878.
20. Tanaka K, Sailer I, Iwama R, Yamauchi K, Nogami S, Yoda N, Takahashi T. Relationship between cortical bone thickness and implant stability at the time of surgery and secondary stability after osseointegration measured using resonance frequency analysis. J Periodontal Implant Sci. 2018 Dec 27;48(6):360-372.
21. Turkyilmaz I, Sennerby L, Yilmaz B, Bilecenoglu B, Ozbek EN. Influence of defect depth on resonance frequency analysis and insertion torque values for implants placed in fresh extraction sockets: a human cadaver study. Clin Implant Dent Relat Res. 2009 Mar;11(1):52-8.

22. Quirynen M, Van Assche N, Botticelli D, Berglundh T. How does the timing of implant placement to extraction affect outcome? *Int J Oral Maxillofac Implants.* 2007;22 Suppl:203-23.
23. West JD, Oates TW. Identification of stability changes for immediately placed dental implants. *Int J Oral Maxillofac Implants.* 2007 Jul-Aug;22(4):623-30.
24. Glauser R, Zembic A, Hammerle CH. A systematic review of marginal soft tissue at implants subjected to immediate loading or immediate restoration. *Clin Oral Implants Res.* 2006 Oct;17 Suppl 2:82-92.
25. Mura P. Immediate loading of tapered implants placed in postextraction sockets: retrospective analysis of the 5-year clinical outcome. *Clin Implant Dent Relat Res.* 2012 Aug;14(4):565-74.

## **6. ŽIVOTOPIS**

Marin Čepnija rođen je 26. prosinca 1973. godine u Varaždinu, a srednju školu, MIOC, pohađao je u Zadru. Stomatološki fakultet završava 1999. godine u Zagrebu.

Diplomirao je u području bezmetalnih restauracija inlay, onlay i targis vectris. Iskustvo u vrijeme staža stekao je radeći u ordinaciji dr. Bergman, spec. protetike koja je pretežno orijentirana na izradu protetskih radova. Nakon toga, godinu dana služeći vojni rok, radio je u vojnoj ambulanti, a zatim se zapošljava u ordinaciji dr. Dubravke Dvojković gdje tri godine stječe iskustvo iz polivalentne stomatologije te se upoznaje sa sustavom HZZO-a. 2005. godine otvorio je privatnu stomatološku ordinaciju u kojoj je od samog početka ugovorni subjekt HZZO-a.

Dr. Marin Čepnija pohađa i trajno se usavršava po stručnim tečajevima širom Hrvatske i Europe. Također prolazi radne tečajeve iz područja implantologije i oralne kirurgije što mu u potpunosti omogućava zaokruživanje svega što se u stomatologiji može ponuditi.

2018. godine upisuje Poslijediplomski specijalistički studij.