

Implantoprotetska nadoknada gornjeg sjekutića i horizontalnog gubitka kosti - prikaz slučaja

Koran, Ernest

Professional thesis / Završni specijalistički

2019

Degree Grantor / Ustanova koja je dodijelila akademski / stručni stupanj: **University of Zagreb, School of Dental Medicine / Sveučilište u Zagrebu, Stomatološki fakultet**

Permanent link / Trajna poveznica: <https://um.nsk.hr/um:nbn:hr:127:120178>

Rights / Prava: [Attribution-NonCommercial 3.0 Unported](#) / [Imenovanje-Nekomercijalno 3.0](#)

Download date / Datum preuzimanja: **2024-07-17**



Repository / Repozitorij:

[University of Zagreb School of Dental Medicine Repository](#)





Sveučilište u Zagrebu

Stomatološki fakultet

Ernest Koran

**IMPLANTOPROTETSKA NADOKNADA
GORNJEG SJEKUTIĆA I HORIZONTALNOG
GUBITKA KOSTI – PRIKAZ SLUČAJA**

POSLIJEDIPLOMSKI SPECIJALISTIČKI RAD

Zagreb, 2019.

Rad je ostvaren u: Stomatološki fakultet u Zagrebu

Naslov poslijediplomskog specijalističkog studija: Dentalna implantologija

Mentor rada: izv.prof.dr.sc. Amir Ćatić

Lektorica hrvatskog jezika: Gordana Ožbolt, profesor hrvatskog jezika i književnosti

Lektorica engleskog jezika: Iva Matković Drušković, profesor engleskog jezika

Sastav Povjerenstva za ocjenu poslijediplomskog specijalističkog rada:

1. Izv.prof.dr.sc. Robert Ćelić
2. Prof.dr.sc. Irina Filipović Zore
3. Izv.prof.dr.sc. Amir Ćatić

Sastav Povjerenstva za obranu poslijediplomskog specijalističkog rada:

1. Izv.prof.dr.sc. Robert Ćelić
2. Prof.dr.sc. Irina Filipović Zore
3. Izv.prof.dr.sc. Amir Ćatić
4. Doc.dr.sc. Josip Kranjčić, zamjena

Datum obrane rada: 12. lipnja 2019.

Rad sadrži: 37 stranica

31 sliku

1 CD

Zahvala

Zahvaljujem svome mentoru izv.prof.dr.sc. Amiru Čatiću na strpljenju, savjetima i podršci.
Svakako zahvaljujem kolegici dr.Veroniki Španiček koja je uvijek bila spremna pomoći.
Posebno hvala supruzi Idi i cijeloj obitelji na strpljenju i podršci.

Sažetak

IMPLANTOPROTETSKA NADOKNADA GORNJEG SJEKUTIĆA I HORIZONTALNOG GUBITKA KOSTI - PRIKAZ SLUČAJA

U svijetu dentalne medicine dentalna implantologija razmjerno je nova disciplina. Široko znanje kliničara itekako je potrebno, dok svaki stomatolog koji se želi baviti implantologijom mora imati i kliničko-operaterskih vještina kako bi mogao uspješno provesti terapiju. Nekadašnja težnja k osteointegraciji danas je nadopunjena funkcionalnim i estetski prihvatljivim zahtjevima. Gubitak središnjega gornjeg sjekutića klinički je izazov. Mnogo je čimbenika koji utječu na terapiju, uključujući i psihosocijalni aspekt gubitka središnjeg sjekutića, što zahtijeva brzu nadomjesnu terapiju. Predvidivost samog ishoda može se postići uz sustavan pristup, kvalitetno razrađen plan terapije i primjenu odgovarajuće tehnike. Mogućnost nadoknade zuba bez brušenja susjednih nosača velika je prednost u ovom slučaju. U radu se, na praktičaru blizak način, opisuju postupci dijagnosticiranja, kirurške i protetske faze. Obrađuje se slučaj gubitka lijevoga gornjeg sjekutića s resorpcijom vestibularne kosti. Defekt će se nadoknaditi horizontalnom augmentacijskom tehnikom. Optimalna nadoknada izgubljenog sjekutića postiže se ugradnjom osteointegracijskog implantata opskrbljenog individualnom nadogradnjom i cirkonijoksidnom krunicom.

Ključne riječi: implantologija; osteointegracija; resorpcija vestibularne kosti; augmentacijska tehnika

Summary

IMPLANTOPROSTHETIC RESTAURATION OF THE UPPER INCISOR AND LOSS OF BUCCAL BONE-CASE REPORT

Dental implantology is a relatively new field in the world of dentistry. Every clinician who practices implantology, aside from broad knowledge, must have clinical-operative skills so they can successfully define and complete a therapy plan. Osseointegration was once the sole goal, but implant patients today also yearn for functional and aesthetic requirements also. The loss of a central incisor presents a clinical challenge. There are a lot of factors which affect therapy plans, including the psychosocial aspect of losing a central incisor, which all effect the therapy. Predictability of the outcome can also be achieved with a systematic approach, well constructed therapy plan and by using the appropriate technique. This paper describes diagnostic, surgical and prosthetic phases of therapy in a way that is understandable to the clinician. I will discuss the loss of an upper left incisor with the resorption of the buccal bone. The bony defect will be reconstructed through horizontal augmentation procedure. The optimal replacement of the incisor is carried out by the insertion of an osseointegrating implant, completed with an individual abutment and zirconiumoxide crown.

Keywords: implantology; osseointegration; buccal bone resorption; bone augmentation techniques

SADRŽAJ

1. UVOD	1
2. PRIKAZ SLUČAJA	
2.1 Prvi pregled i opća medicinska anamneza	3
2.2 Intraoralni pregled i stomatološka anamneza.....	5
2.3 Radiološki pregled.....	10
2.4 Plan terapije.....	11
2.5 Protetička faza 1.....	18
2.6 Kirurška faza 1.....	18
2.7 Kirurška faza 2	22
2.8 Protetička faza 2	25
3. RASPRAVA	31
4. ZAKLJUČAK.....	33
5. LITERATURA.....	34
6. ŽIVOTOPIS.....	37

Popis skraćenica

KZM – koštani zamijenski materijal

GBR – guided bone regeneration

GTR – guided tissue regeneration

PRF – platelet rich fibrin

CGRP - calcitonin gene related peptide

CBCT - cone beam computed tomography

PRP - platelet rich plasma

DICOM - digital imaging and communications in medicine

PEEK – polietil-etil keton

SMOP – računalni program za planiranje položaja implantata i budućeg nadomjeska

1.UVOD

Dentalna implantologija razmjerno je nova disciplina u svijetu dentalne medicine. Riječ je o kombinaciji nekoliko dobro etabliranih specijalističkih stomatoloških grana.

Naravno da je široko znanje kliničara itekako potrebno, ali su oralna kirurgija, parodontologija i protetika *conditio sine qua non* u svijetu dentalne implantologije.

Svaki stomatolog koji se želi baviti implantologijom mora, osim teoretskog znanja, posjedovati kliničko-operaterske vještine da bi mogao uspješno provesti terapiju.

Prema mišljenju dr. Williama H. Welcha (1850. – 1934), „Medicinska izobrazba ne završava na medicinskim visokim učilištima, tamo tek započinje“ (1).

Nekada je centar pažnje bio usmjeren na postizanje osteointegracije, danas je preusmjeren na postizanje predvidivog, funkcionalnog i estetski prihvatljivog rezultata.

Da bi se u tome uspjelo, osmišljen je velik broj terapijskih tehnika.

Mnoge od tih tehnika zasnivaju se na istraživanjima koje dokumentira visok stupanj predvidivosti, ali neke tehnike temelje se samo na analizama slučajeva, bez dužeg kliničkog praćenja .

Dentalnu implantologiju danas često primjenjuju kliničari i dobro prihvaćaju pacijenti.

Za to postoje dobri razlozi. Krenimo od pacijenta budući da je cilj njegova terapija.

Moguće je fiksno-protetski riješiti nedostatke zuba na mjestima na kojima nema nosača (što bi se do sada rješavalo parcijalnim ili totalnim protezama), ne treba brusiti zdrave zube i naravno rezultat je estetski i funkcionalno prihvatljiv.

Osim toga, terapijski gledano, zbog funkcijskih podražaja dolazi do:

- povećanja gustoće kosti
- izgubljeni zub nadomješta se tako da je vrlo blizak izvornome
- neovisan je o susjednim zubima
- s funkcijskog i estetskog aspekta superiornije je od ostalih rješenja.

U ovome diplomskom radu, prikazom slučaja gubitka centralnog inciziva, pokušat će se prikazati terapijsko rješenje blisko praktičaru. Sve će faze biti opisane na pragmatičan način.

Cilj je pokazati smjernice pri donošenju kliničkih odluka, a fotografije bi trebale bi pojednostavniti razumijevanje kliničkih postupaka.

2. PRIKAZ SLUČAJA

Prikaz slučaja biti će podijeljen na sve faze terapije, dijagnostičke i kliničke postupke. Isti će biti objašnjeni i uspoređeni s dostupnom literaturom

2.1 Prvi pregled i općemedicinska anamneza

Anamneza je prvi korak u upoznavanju s pacijentom. Pacijenti moraju biti dovoljno zdravi da bi se podvrgnuli implantološkoj terapiji. Procjenjuju se općemedicinska anamneza, psihosocijalno stanje, želje i mogućnosti pacijenta.

U implantologiji opća medicinska anamneza je od velike važnosti pogotovo kod rizičnih pacijenata.

Treba svakako obratiti pažnju na pacijenta sa kardiovaskularnim bolestima. Bilo koji oblik neliječene insuficijencije ili akutnog stanja je apsolutna kontraindikacija za elektivne oralnokirurške zahvate. Dijagnoze sa kojima se najčešće susrećemo su hipertenzija, smetnje srčanog ritma, koronarna bolest, insuficijencija i sl.

Svi ti pacijenti su na pripadajućim terapijama tako da moramo poznavati njihova djelovanja. Brojni lijekovi mogu utjecati na tijek naše terapije, od potencijalnih komplikacija intraoperativno, usporenog cijeljenja rane, do odgođenih komplikacija poput spore oseointegracije ili izostanka oseointegracije u potpunosti.

Antikoagulantna terapija je vrlo česta pogotovo kod starijih pacijenata. Kada se radi o antikoagulantnoj terapiji na bazi derivata kumarina važan parametar je INR.

Kada je INR unutar standardnih vrijednosti (manje od 3) manji oralnokirurški zahvati mogu se odraditi bez prekidanja terapija antagonista vitamina K (2).

Kod endokrinoloških bolesti svakako treba spomenuti dijabetes. Može biti tip 1 (juvenilni, ireverzibilni) i tip 2 (starački). Simptomi mikro- i makroangiopatije prisutni su i kod implantoloških pacijenata i to treba uzeti u obzir prilikom planiranja terapije.

Osim toga može doći do hiperglikemije koja je nastala zbog pomanjkanja inzulina pojačana djelovanjem adrenalina (stres i anestezija) rijetko dovodi do dijabetičke kome (dah miriše na aceton, umor, mučnina, povraćanje) (3). Ovakvi pacijenti često obilnije krvare tijekom operativnog zahvata prema čemu treba prilagoditi veličinu operativnog polja i vrijeme rada, ponekad i razdijeliti složeniji operativni zahvat na više manjih kako bi i intraoperativne komplikacije bile manje. Odgođene komplikacije u pacijenata s

dijabetesom uglavnom se odnose na sporo cijeljenje rane i sporu oseointegraciju, a po završetku implantoprotetske terapije u ovakvih pacijenata veća je pojavnost upala mekih tkiva. Izuzetno je bitno primjereno održavanje oralne higijene i higijene implantoprotetskog nadomjeska.

U skupinu rizičnih pacijenata spadaju i bolesnici sa poremećajem bubrežne funkcije. Za stomatologa su najvažnije posljedice kronične bubrežne insuficijencije odnosno hemodijaliza ili transplantacija. Ako se radi o dijalizi pacijenti su na antikoagulativnoj terapiji pa je najpovoljniji trenutak za elektivni zahvat dan nakon dijalize.

U sličaju transplantacije treba provesti antibiotsku terapiju, a anestetik izbora je artikain (3).

Za stomatologa je važno znati da kod akutnih smetnji jetrene funkcije kontraindicirani su oralno kirurški zahvati. Kronične bolesti jetre mogu utjecati na zgrušavanje krvi i promijenjenu eliminaciju medikamenata. Treba izbjegavati lijekove koji se metaboliziraju u jetri (paracetamol, diazepam, lidokain), anestetik izbora je artikain(3). Jedna od neugodnijih komplikacija koja se može dogoditi stomatologu i pacijentu kao propust prilikom uzimanja anamneze je MRONJ (eng. medical related osteonecrosis of jaw).

Radi se o osteonekrozi uzrokovanj lijekovima. Najčešće se radi o antiresorptivnim i antiangiogenim lijekovima (bisfosfonati, denosumabi, sunitinib) koji se koriste za terapiju osteoporoze i nekih malignih bolesti. Prema autorima Kojima i Kawaoka terapija osteonekroze je kirurška, ali sa ograničenim uspjehom (4).

Tijekom rada možemo se susresti s pacijentima koji imaju transplantiran organ. U prva tri mjeseca nakon transplantacije ne bi trebalo obavljati implantološke zahvate. Nakon uspostavljene funkcije transplantata mogu se provoditi stomatološki zahvati. Potrebno je dati antibiotsku zaštitu (amoksicilin + metronidazol) i preporuča se konzultacija s liječnikom koji vodi osnovnu terapiju (3).

Kod plućnih bolesti koje možemo saznati iz anamneze važno je spomenuti kronični bronhitis, emfizem pluća i bronhijalnu astmu. Prilikom rada važno je pratiti disanje takvih pacijenata i imati bocu sa kisikom i pripadajuće lijekove (ventolin) u slučaju potrebe. Treba izbjegavati obostranu anesteziju. Kod astme ne davati nesteroidne antiflogistike i analgetike (acetil salicilna kiselina, ibuprofen, diklofenak), najbolji izbor je paracetamol (3).

Osim medicinske anamneze kroz razgovor sa pacijentom doznajemo nešto više o njegovim životnim navikama (pušenje, alkohol, zlouporaba zabranjenih supstanci, higijenska navike, prehrambene navike, opći dojam). Sve to može utijecati na ishod terapije.

U ovom slučaju riječ je o tridesetogodišnjakinji, vrlo dobroga psihofizičkog statusa. Općemedicinskom anamnezom utvrđeno je da ne puši, nema intolerancija/alergija na lijekove. Nema nikakvih kroničnih ni akutnih bolesti, pacijentica je u potpunosti zdrava. Pacijentica želi estetsku i funkcionalnu nadoknadu izgubljenog lijevoga gornjeg sjekutića i vrlo je motivirana za implantoprotetsku terapiju.

2.2 Intraoralni pregled i stomatološka anamneza

Intra/ekstra oralni klinički pregled obuhvaća skeletni odnos, profil lica, simetriju lica, žvačne mišiće, čeljusne zglobove i okluziju, zubni status, odnos bipupilarne linije i baze čeljusti, parodontna tkiva, meka tkiva, rezidualni greben (koštana tkiva), liniju usne, visinu osmijeha(5).

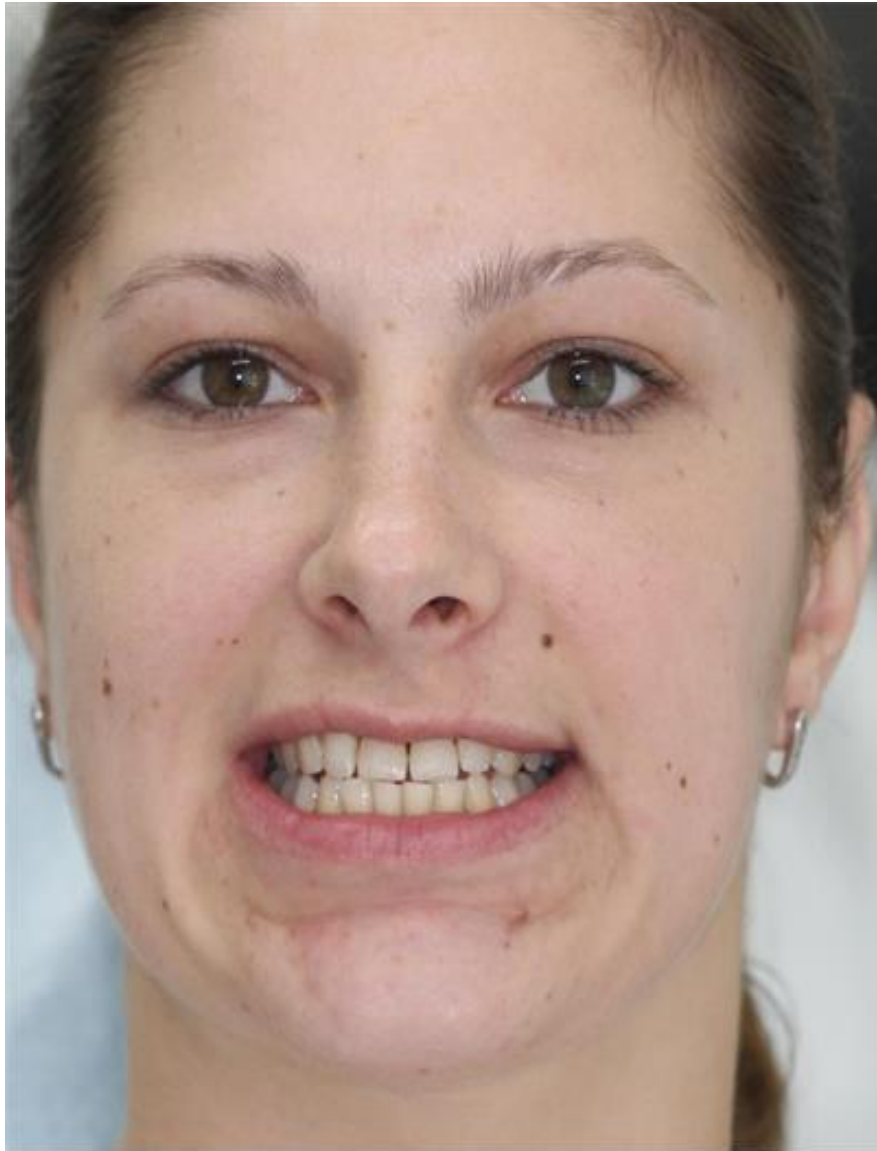
Stomatološkom anamnezom je utvrđeno da je lijevi gornji sjekutić izvađen zbog neuspjele endodontske terapije prije šest mjeseci. Trenutno pacijentica nosi estetski i biološki neprimjerenu privremenu akrilatnu krunicu fiksiranu kompozitnim cementom za susjedni zub.

U ovom je slučaju u odnosu gornje i donje čeljusti može se uočiti slabo izražena progenija što se dentalno reflektira kroz gotovo beznačajnu protruziju gornjih inciziva. Simetrija lica je pravilna i incizivi prate medijanu liniju, a bipupilarna linija i baza čeljusti su paralelne.

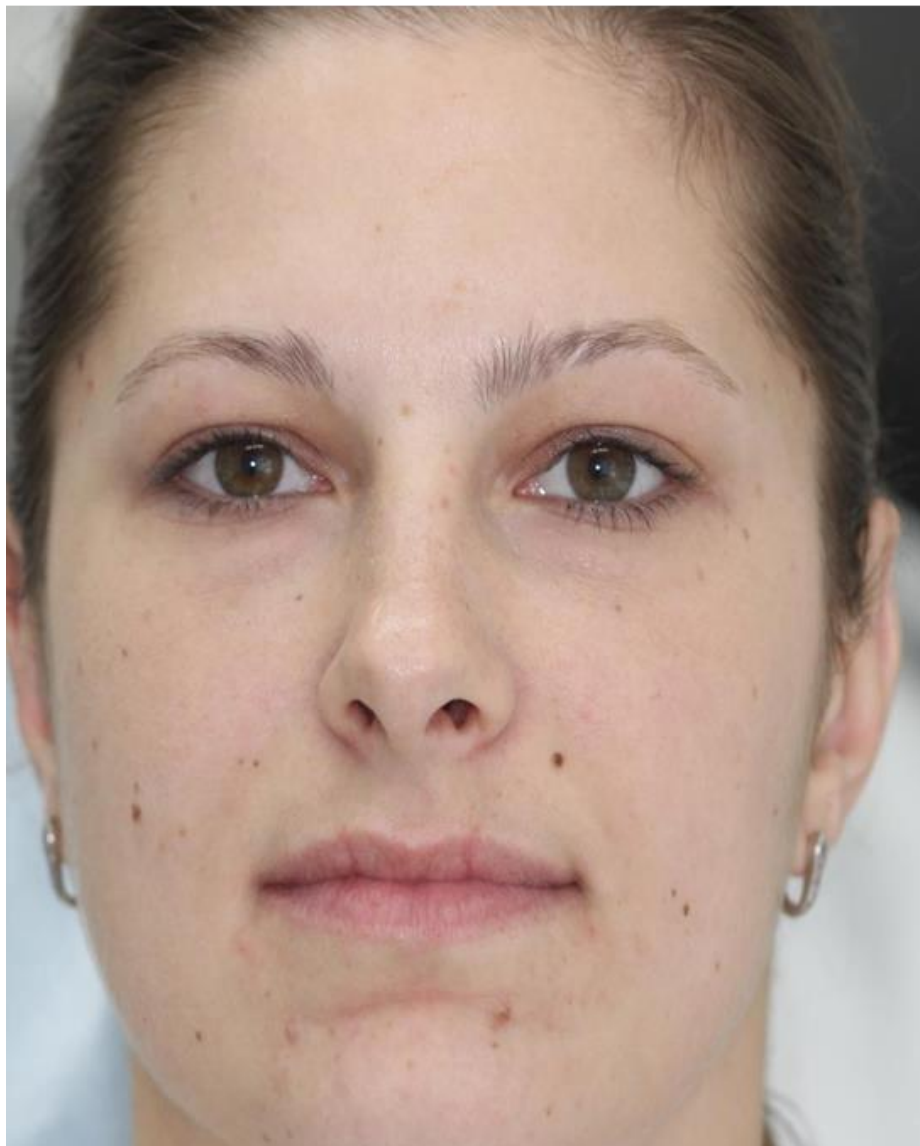
Manualnom funkcijskom analizom utvrđeno je da su kretnje donje čeljusti pravilne, bez ograničenja, nema bolova u mišićima i zglobovima, nema znakova ni simptoma temporomandibularnih poremećaja.

Okluzija je Angle klasa 1. Svi ostali zubi su zdravi i oralna higijena je vrlo dobra. Nema znakova parodontne i gingivalne bolesti, a gingiva u području inciziva je mješovitog tipa.

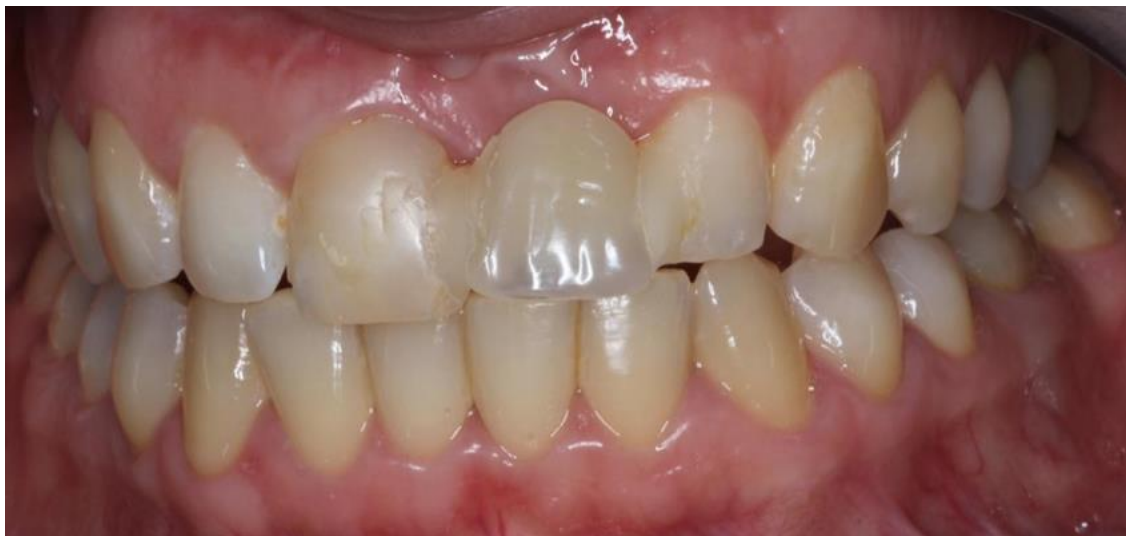Na rezidualnom grebenu primjećuje se atrofija bukalne kosti koja stvara estetski nedostatak. Pri smijanju linija gornje usna ne prelazi liniju gingive (Slike 1. – 6.)



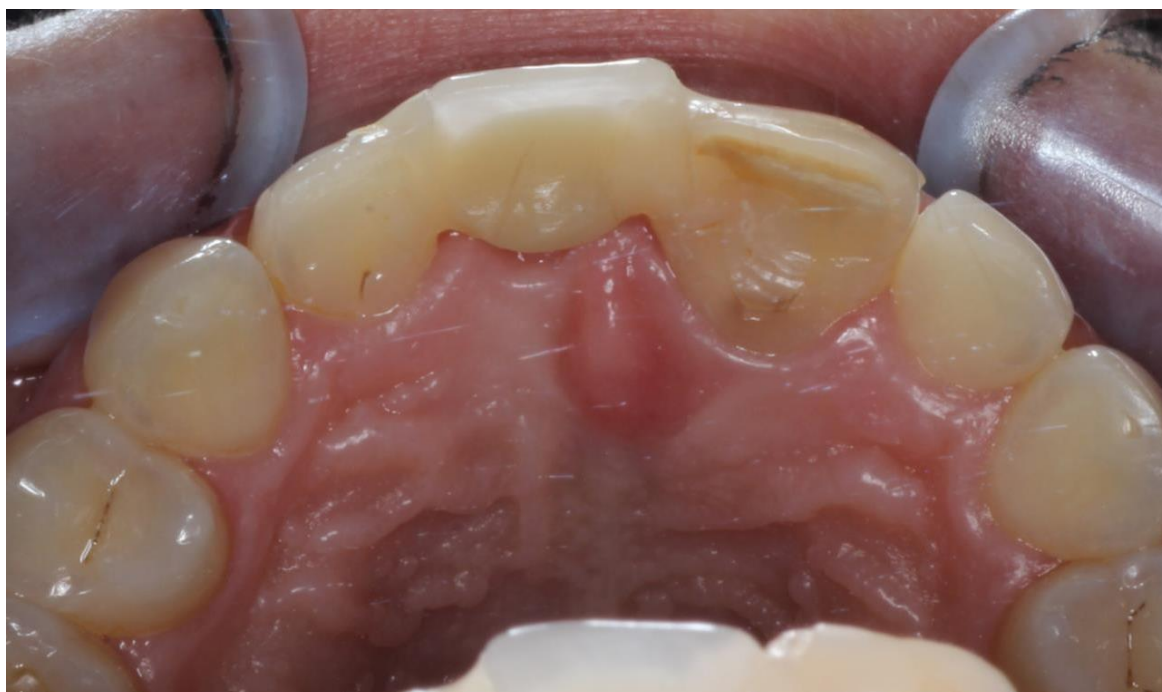Slika 1. Visina osmijeha.



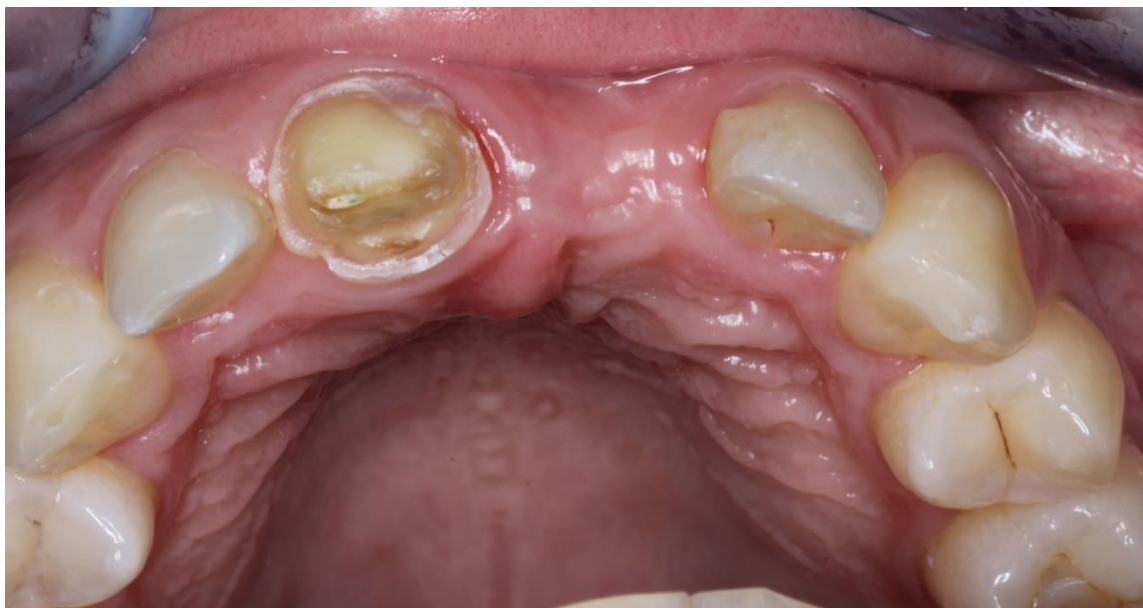Slika 2. Simetrija lica.



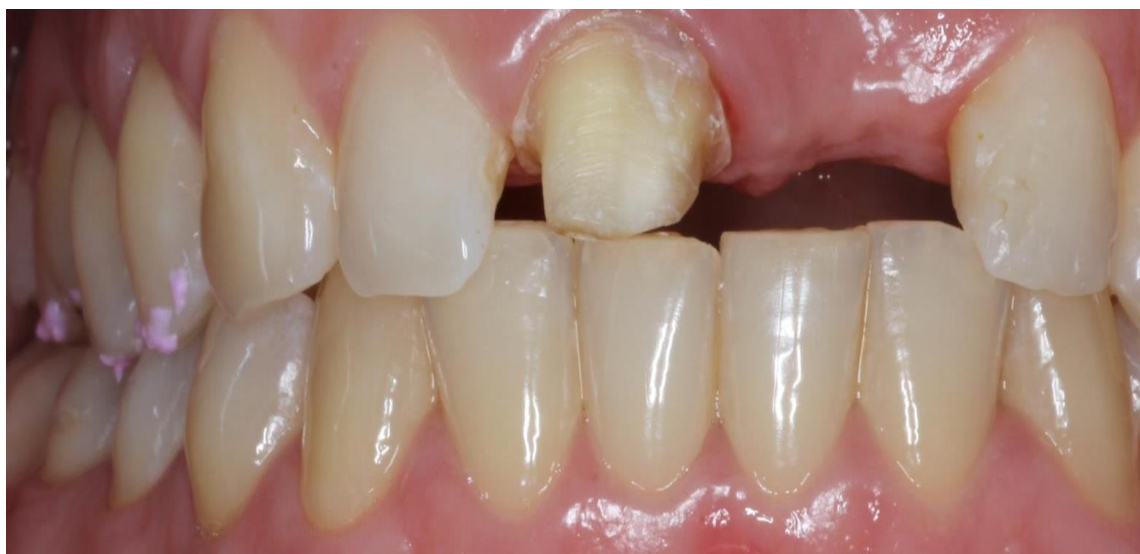Slika 3. Zatečeno stanje, frontalna ravnina.



Slika 4. Zatečeno stanje, horizontalna ravnina.



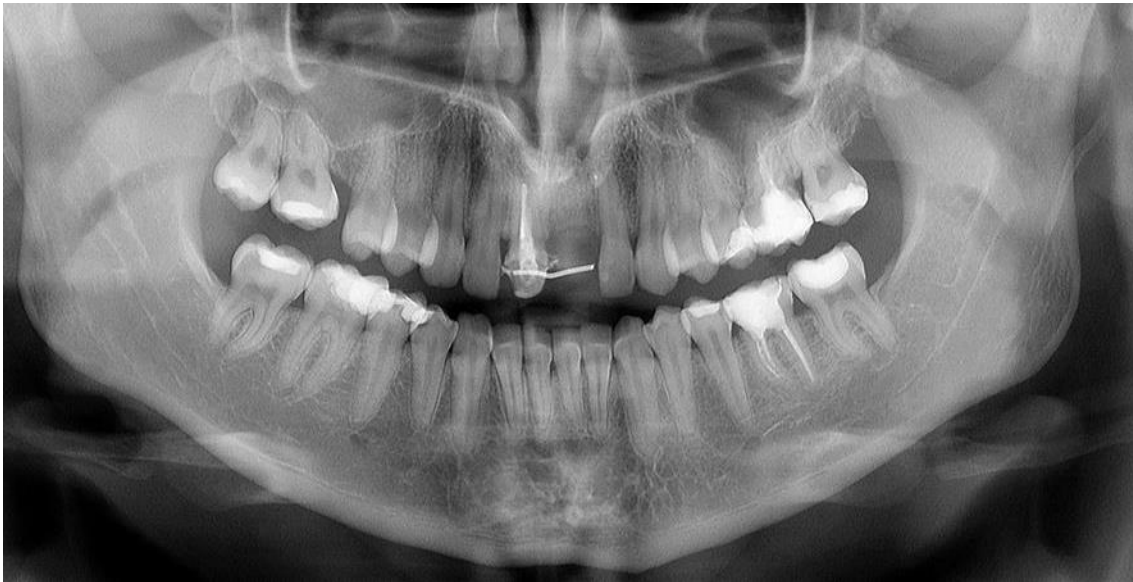
Slika 5. Debljina alveolarnog grebena u horizontalnoj ravnini.



Slika 6. Širina i simetrija u frontalnoj ravnini.

2.3. Radiološki pregled

Za radiološki dijagnostički pregled najčešće se koriste ortopantomogram, intraoralna retroralveolarna snimka i CBCT snimka. U ovom slučaju pacijentica je došla s ortopantomogramom (Slika 7.) učinjenim desetak dana prije prvog pregleda te je kliničkim pregledom uočen nedostatak lijevoga gornjeg inciziva i manjak vestibularne kosti. Definicija volumena izgubljene vestibularne kosti učinjena je postupkom mapiranja koštane osnove.



Slika 7. Ortopantomogram.

2.4 Plan terapije

Ispravan plan terapije predstavlja najbolje osiguranje predvidljivosti, estetske i funkcijske trajnosti i uspjeha terapije.

Budući bi se često moglo primijeniti više terapijskih tehnika, važnu ulogu imaju znanje, iskustvo i vještina terapeuta. Dobar plan terapije osigurava:

- implantat u protetski optimalnoj poziciji,
- minimalno 1,5mm kosti oko implantata,
- minimalno 2mm pričvrzne sluznice oko vrata implantata.

To su uvjeti koji omogućuju dug i predvidiv ishod terapije.

U predstavljenom slučaju planirani tijek prve faze terapije uključivao je sljedeće postupke:

1. anatomske otiske gornje čeljusti u kondenzacijskom silikonu za potrebe izrade privremenog nadomjeska izravnom tehnikom,
2. uklanjanje neprimjerenog starog provizorija,
3. brušenje desnog središnjeg sjekutića,
4. otiskivanje za radni model,
5. izrada privremenog nadomjeska izravnom tehnikom u ordinaciji,
6. izrada dugoročnog privremenog privjesnog mosta indirektnom tehnikom u laboratoriju,
7. privremeno cementiranje privjesnog mosta na desni središnji sjekutić, i anatomske otiske,
8. analiza i planiranje na anatomskim modelima.

Nakon planiranja temeljem analize anatomskih modela, ortopantomograma i rezultata mapiranja koštane osnove zaključeno je da ima dovoljno mjesta za novi sjekutić i da se implantat može protetski pravilno postaviti.

S obzirom na to da je prisutna horizontalna atrofija vestibularnog dijela grebena koja bi mogla ugroziti konačni estetski rezultat, odlučeno je najprije nadoknaditi izgubljeni dio kosti augmentacijom ksenogenim koštanim transplantatom prekrivenim i zaštićenim resorptivnom kolagenom membranom. Nakon perioda od 6 mjeseci stabilizacije i organizacije augmentata ugradit će se implantat u protetski ispravan položaj na mjestu gornjeg lijevog središnjeg sjekutića.

Odlučeno je koristiti sljedeće materijale:

1. ksenogeni koštani transplantat BioOss sitne granule – Geistlich, Njemačka,
2. resorptivna kolagena membrana (BioGide – Geistlich, Njemačka),
3. implantoprotetski sustav Ankylos C/X širine 3,5mm i duljine 11mm (Dentsply-Sirona Implants Co, SAD-Njemačka).

Plan je uključivao izradu privremenog nadomjeska na privremenu nadogradnju (Ankylos balance provisional, Dentsply Sirona Implants Co., SAD-Njemačka) u svrhu definiranja estetskog izlaznog profila. Oblik gingive se dotjeruje dodavanjem kompozita koji mora biti visoko ispoliran.

Nakon formiranja izlaznog profila uzima se otisak i izrađuje se individualna cirkonijoksidna nadogradnja i dvije privremene krunice. Nakon maturacije gingive izradit će se cirkonijoksidne keramičke krunice na oba sjekutića.

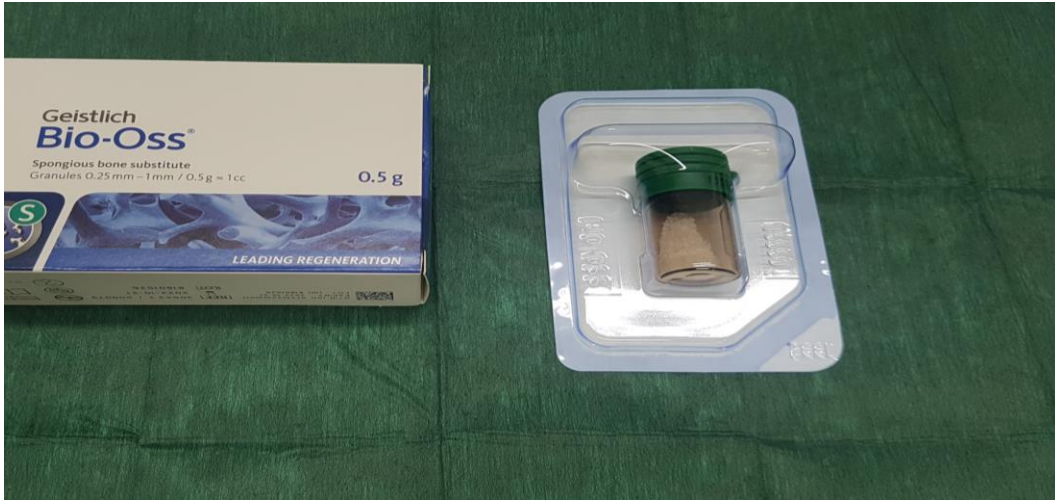
Analiza volumena koštane osnove i definiranje postupaka augmentacije kretalo je od činjenice da kod implantacije u zacijeljenu kost postoji već definiran volumen rezidualnog grebena te se, ako je potrebno, radi augmentacija jednom od brojnih tehnika. Augmentaciju je moguće raditi istodobno s implantacijom, ali je uglavnom manje rizično najprije augmentirati, pričekati stabilizaciju augmentata, pa tek onda implantirati. Primjerice, u estetskoj zoni je položaj implantata od presudne važnosti. Ako nedostaje vestibularni dio kosti, praktički se stvara jednozidni defekt čiju bi augmentaciju prisutnost implantata mogla kompromitirati pa je primjerenije implantirati tek nakon uspješne augmentacije koštane osnove.

Ako postoji potreba za većim augmentacijama, često se primijenjuje kombinacija ksenogenog koštanog transplantata s PRF-om.

Bio-Oss (Geistlich, Njemačka) spada u ksenogene koštane transplantate, riječ je o deproteiniziranoj kosti goveđeg podrijetla. Stvara izvrstan matriks u koji urastaju humane krvne žile i kost, ali nema osteogenetski potencijal (Slika 8.).

Riječ je o spororesorbirajućem KZM-u, što omogućuje dugoročnu stabilnost. U kombinaciji s peptidom povezanim s kalcitonin genom (CGRP) povećava se

osteogenetski potencijal (6).



Slika 8. Ksenogeni materijal za koštanu nadoknadu.

Bio-Gide (Geistlich, Njemačka) kolagena je resorptivna membrana životinjskog podrijetla, vrijeme resorpcije je dva do tri mjeseca, lagano se oblikuje i ne stvara probleme pri zarastanju rane (Slika 9.).



Slika 9. Resorptivna kolagena membrana.

Često se koristi u kombinaciji s Bio-Oss + PRP. Iako se ne može statistički dokazati da PRP poboljšava osteoinduktivni efekt ksenogenog zamjenskog materijala i resorptivne kolagene membrane, klinički rezultati njihove primjene su bolji nego kad ih se ne primjenjuje, posebice brzina cijeljenja rane (7).

Rezultati Youa (8) pokazuju da je novoformirana kost značajno povećana u slučaju korištenja Bio-Oss + PRF u odnosu na samo Bio-Oss.


U današnje vrijeme moguće je temeljem Dicom zapisa iz CBCTa izdizajnirati nosač za aktivne tvari i izgraditi ga korištenjem 3D printera(9). U tako isprintani nosač prije samoga kirurškog zahvata stavlja se kombinacija A-PRF + I-PRF + Bio-Oss i dobije se unaprijed pripremljen potreban oblik s aktivnim tvarima za osteogenezu. Istim postupkom unaprijed se može pripremiti i kortikalna membrana kojom se pokrije augmentat (Lamina OsteoBiol). Membrana je resorptivna i izaziva manje dehiscijencija u odnosu na titanijsku.

S takvom pripremom kirurški je zahvat je puno brži i jednostavniji. U vezi s tim zanimljiva je studija L. Leia i suradnika koja sugerira da bi se A-PRF i I-PRF trebali smatrati idealnim materijalom u regenerativnoj terapiji (10).

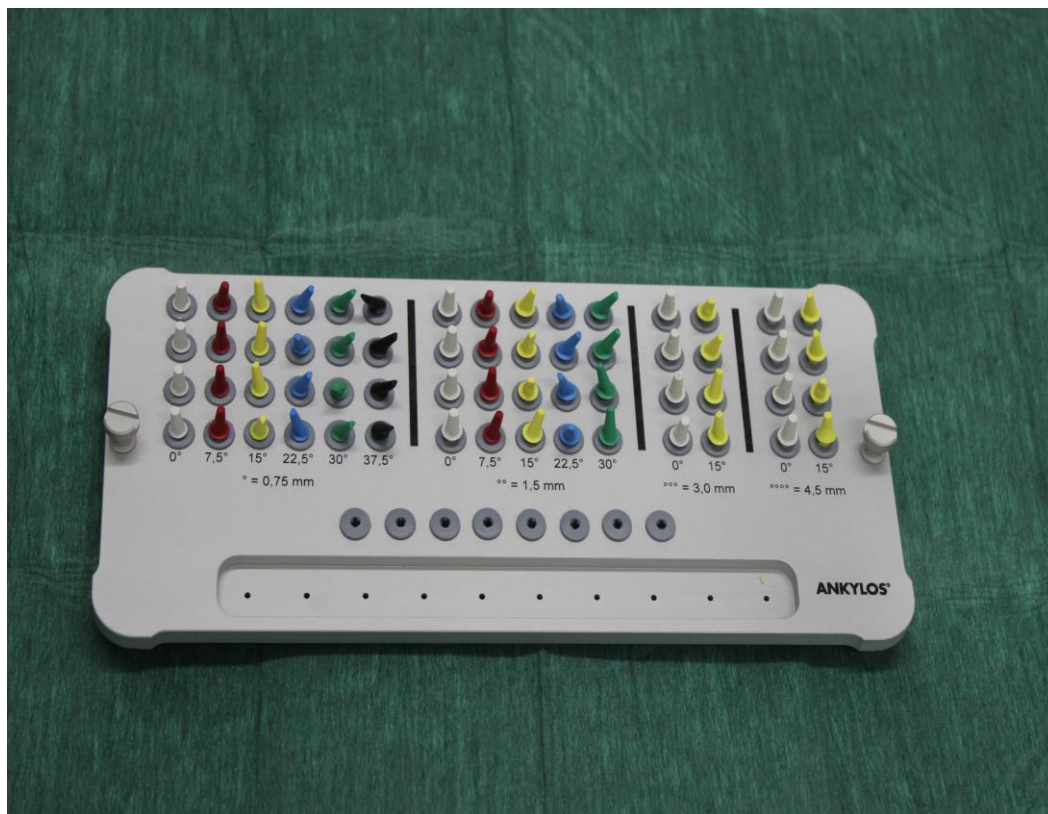Ovakva vrsta augmentacije pacijentu je prihvatljiva jer je pošteđen još jedne traume koju bi doživio pri uzimanju autolognog koštanog transplantata, ali je zato financijski zahtjevnija.

Jednostavan postupak prevencije potrebe za opsežnim augmentacijama je prezervacija alveole neposredno nakon vađenja zuba. Time se osigurava primjerena širina alveolarnog nastavaka, pa možemo reći da dentalna implantologija zapravo započinje vađenjem zuba. Očuvan volumen alveolarnog grebena omogućava implantaciju u protetski ispravan položaj (11).

Materijal koji koristimo od izuzetne je važnosti u uspjehu implantoprotetske terapije. Ankylos implantati predstavljaju izvrsno rješenje, na tržištu su već više od 35 godina s brojnim studijama koji pokazuju i dokazuju njihovu učinkovitost. Ankylos implantati osiguravaju dobru primarnu stabilnost, konični spoj nadogradnje i implantata, veliki izbor prefabriciranih nadogradnji (titanijских i cirkonijoksidnih) i prefabriciranih privremenih nadogradnji, probnih nadogradnji te mogućnost izrade individualnih nadogradnji iz PEEK, titanija ili cirkonijoksida. Osim toga kirurški set je jednostavan i funkcionalan što olakšava rad terapeutu (Slike 10.-12.).



Slika 10. Kirurški set implantoprotetskog sustava Ankylos C/X.



Slika 11. Set probnih nadogradnji.



Slika 12. Implantat Ankylos C/X.

Morseov konus koji je odgovoran za spoj bataljka i implantata važan je zbog izostanka mikropomaka između nadogradnje i implantata, što smanjuje broj bakterija na najkritičnijem mjestu.

Klinički rezultati nadoknade jednog zuba Ankylos implantatima u lateralnim regijima izvanredni su i nakon niza godina u funkciji, uspoređujući ih s velikom pojavnosću protetičkih komplikacija vezanim uz brojne druge implantološke sustave (12).

Primjena kirurških šablona poboljšava uspješnost implantoprotetske terapije jer osigurava protetski ispravan položaj implantata. Postupak uključuje izradu CBCT snimke, dijagnostiku i planiranje u nekom od računalnih programskih rješenja (npr. SMOP, Švicarska). Tu se analiziraju anatomske strukture i određuje optimalni položaj implantata te simuliraju protetska rješenja. Nakon toga se isprintaju kirurške šablone i u njih ubace vodilice za određeni implantološki sustav. Primjenom digitalnog tijeka terapije moguće je odmah izraditi privremeni nadomjestak za imedijatno opterećenje implantata. Time je omogućena vrhunska priprema za definitivno protetsko rješenje. Zbog nedefinirane gingive i nepreciznosti CBCT-a ne preporučuje se odmah izraditi konačno protetsko rješenje (13).

Planiranje je također uključivalo razmatranje primjene imedijatnog, ranog ili odgođenog opterećenja implantata.

Na odluku utječe puno čimbenika: stabilnost implantata, položaj implantata, je li opterećenje na implantatu ili na ostalim prirodnim zubima, estetika, procjena pacijenta, vrsta provizorija, stanje mekih tkiva, oralna higijena, potrebe pacijenta s obzirom na način života i profil zanimanja. U ovom slučaju bilo je moguće izraditi kvalitetan privremeni nadomjestak. Stoga je odlučeno da rizik imedijatnog opterećenja nije potreban te je primjereniji tijek terapije koji uključuje prešivanje rane sluznicom nakon implantacije i neopterećivanje implantata tijekom oseintegracije. Ipak, obzirom na mladost pacijentice, zdravu sluznicu i čistu kliničku situaciju odlučeno je u drugu protetsku fazu ići osam tjedana nakon implantacije što se smatra ranim opterećenjem implantata. Rano opterećenje je ono koje nije imedijatno (unutar 48 sati od implantacije), ali prije kraja oseintegracijskog perioda (12 tjedana nakon implantacije).

2.5 Protetička faza 1

Pacijentica je imala neprimjeren akrilatni privremeni nadomjestak kompozitom učvršćen za susjedne zube.

Brušenje susjednog prvog središnjeg sjekutića dogovoreno je zbog estetskih razloga, simetrije u estetici konačnog nadomjeska, a omogućilo je izradu kvalitetnog provizornog nadomjeska.

Nakon brušenja sjekutića i otiskivanja izrađen je privremeni nadomjestak direktnom tehnikom koji je poslije zamijenjen laboratorijski izrađenim akrilatnim privremenim nadomjeskom prije kirurške faze (Slika 16.).

2.6 Kirurška faza 1

U ovom slučaju pacijentica je došla s već izvađenim zubom, na preostalom alveolarnom grebenu prisutan je defekt vestibularne kosti koji je više estetski nego funkcijski problem. Kosti ima dovoljno u vertikalnoj dimenziji za implantat dužine 12 mm i širine 4 mm, ali u horizontalnoj dimenziji vidljiva je ograničena resorpcija vestibularne plohe koja onemogućuje protetski pravilan položaj implantata. Da bi terapija bila minimalno invazivna dogovorena je augmentacija ksenogenim koštanim transplantatom (BioOss Geistlich, Njemačka) i resorptivnom kolagenom membranom (BioGide – Geistlich, Njemačka).

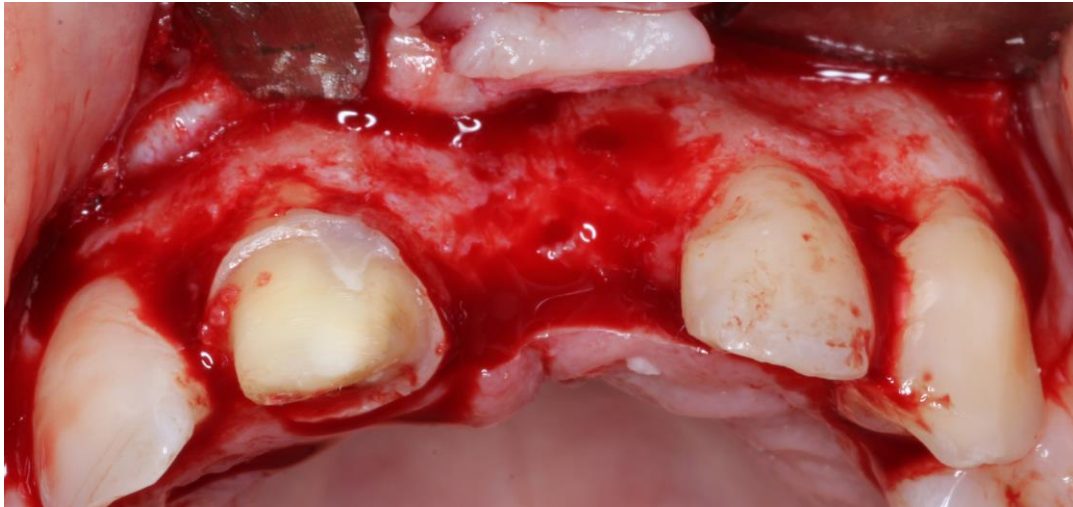
Odlučeno je implantirati 6 mjeseci nakon augmentacijskog postupka.

Prema dostupnoj literaturi nema značajne razlike u dobivenom volumenu nove kosti prilikom miješanja autologne kosti i ksenogenog koštanog materijala zbog čega je odlučeno primijeniti isključivo ksenogeni koštani materijal.

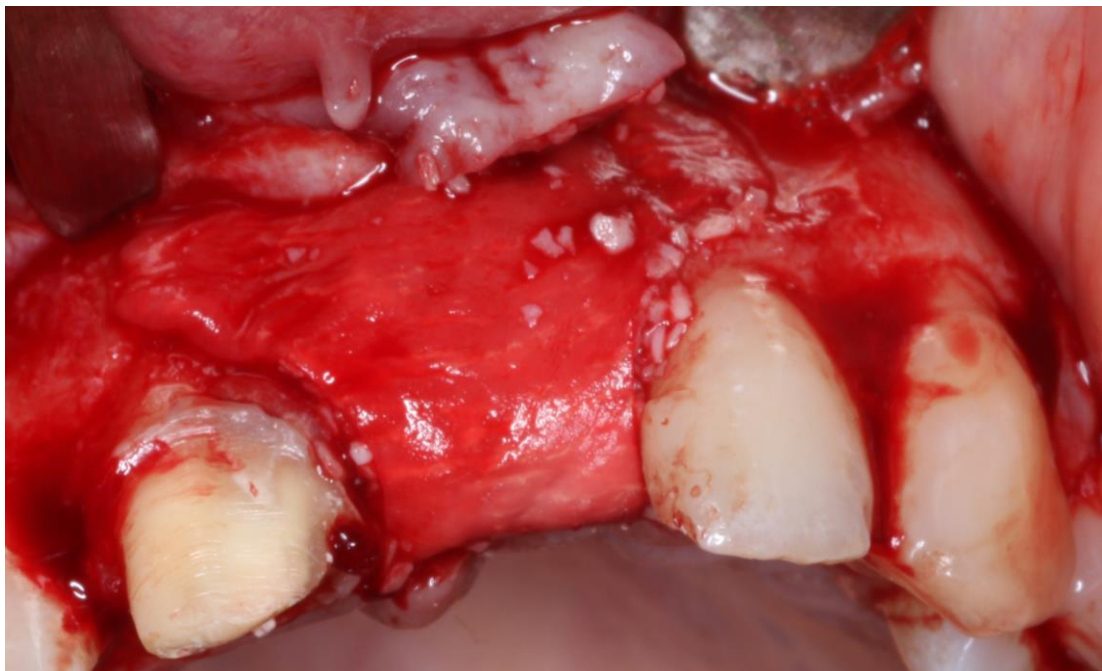
Pri augmentaciji široko je otvoren režanj radi lakše manipulacije njime. Zna se da je jedan od važnijih čimbenika dobrog cijeljenja rane upravo zatvaranje režnja bez tenzije. Horizontalnim rezovima kroz vezivno tkivo može se dodatno postići mobilnost režnja. Rasteretni rezovi napravljeni su distalno radi očuvanja papila. Iz kirurške perspektive, glatki, dobro prokrvljeni, bez napetosti priliježući i precizno adaptirani rubovi najvažniji su preduvjet za primarno cijeljenje rane.

Primarno zatvaranje postignuto je koronarno pomaknutim režnjem, adaptirano prema mukogingivnim tehnikama (14). Rana je sašivena neresorptivnim koncem 4-0, izrađeni su klasični kirurški šavovi i duboki horizontalni madrac-šav (Slike 13.–15.)

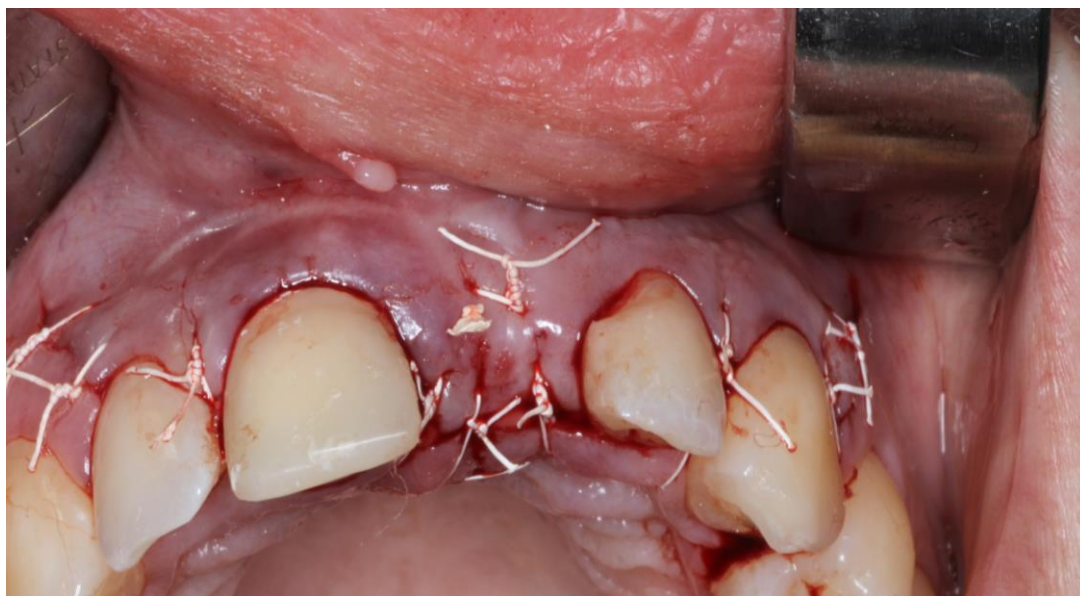
Period stabilizacije augmentata prošao je bez osobitosti. Na redovnim kontrolnim pregledima nakon 6, 12, 18 i 24 tjedna evaluacija oralne higijene je pokazala da pacijentica primjereno i predano održava oralnu higijenu prema naputcima terapeuta.



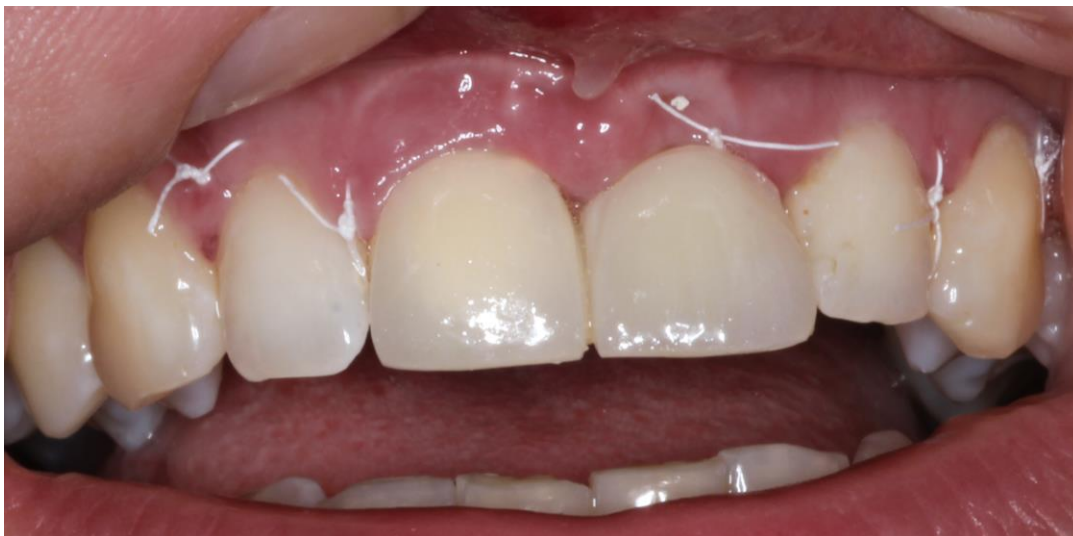Slika 13. Širina rezidualnog grebena u horizontalnoj ravnini.



Slika 14. Postavljena membrana BioGide (Geistlich, Njemačka) preko ksenogenog koštanog transplantata.



Slika 15. Zatvaranje rane šivanjem (klasični + horizontalni madrac).

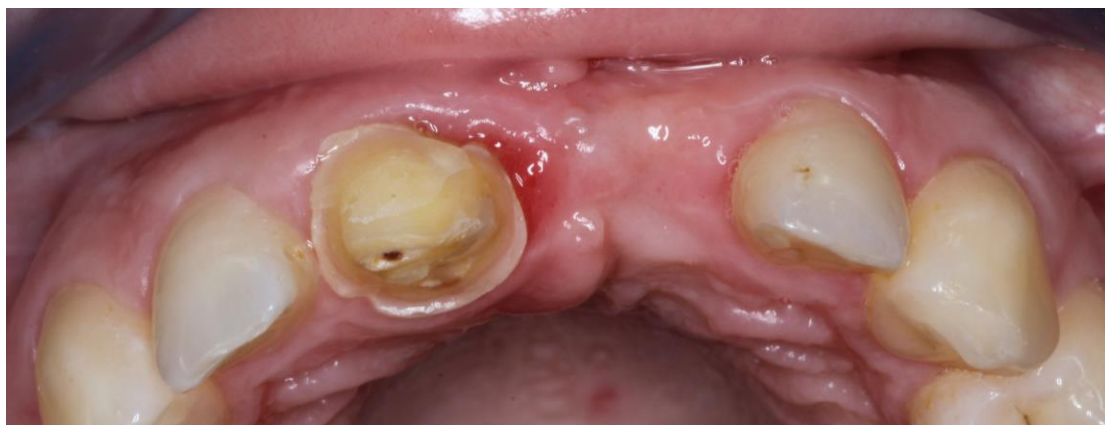

Slika 16. Klinička situacija sedam dana nakon kirurškog zahvata.

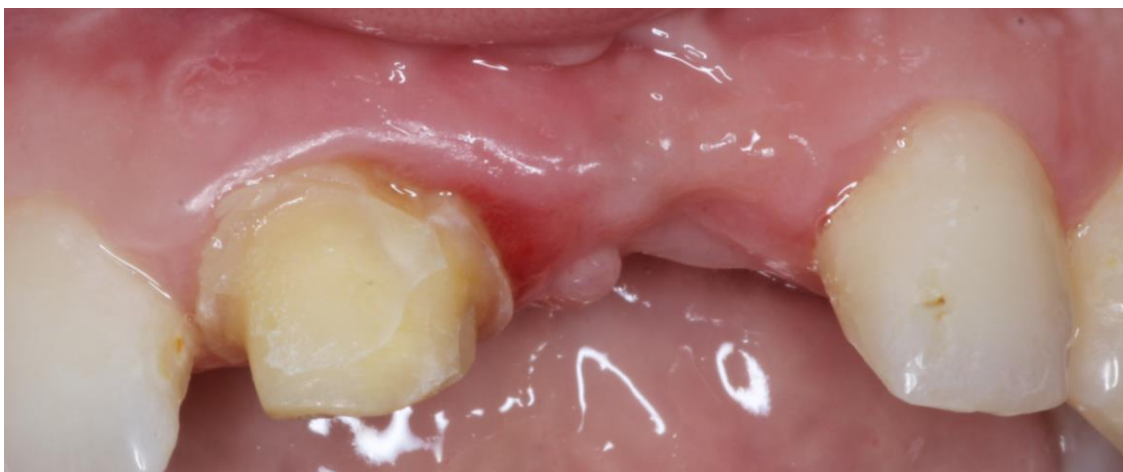
2.7 Kiruška faza 2

Šest mjeseci nakon augmentacijskog postupka pristupljeno je implantaciji oseointegrirajućeg implantata. Prema prije utvrđenoj visini i širini kosti odlučilo se za implantat Ankylos C/X (Dentsply Sirona Implants SAD-Njemačka) promjera 3,5mm i duljine 11mm.

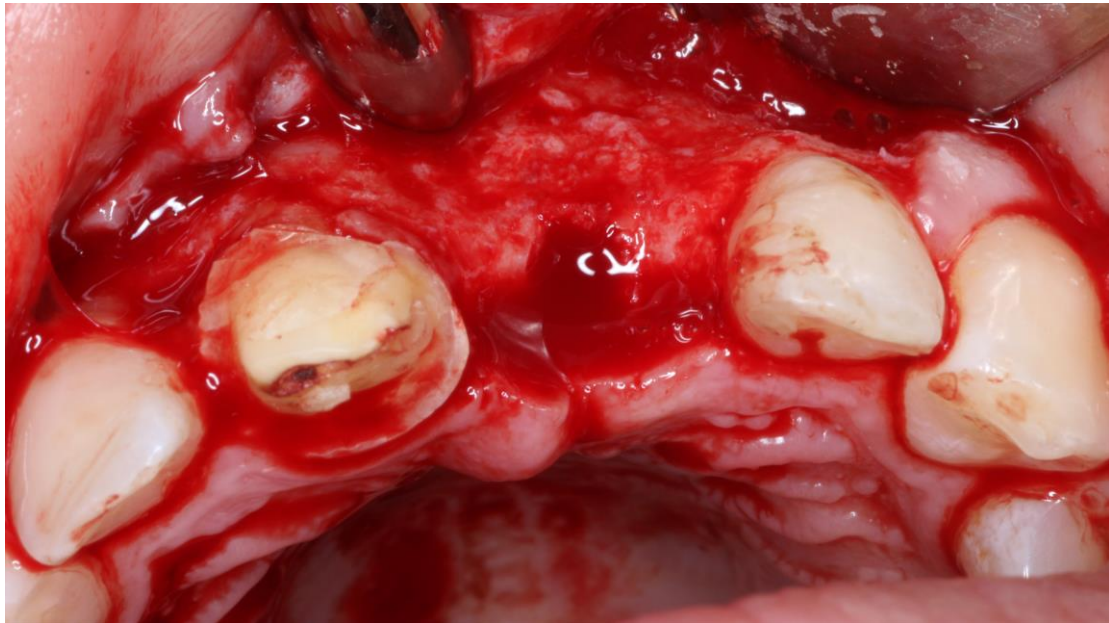
Korištenjem privremenog nadomjeska određena je protetski optimalna pozicija. Režanj je izdizajniran sulkularnim pristupom, ispreparirano je koštano ležište i ugrađen implantat, te režanj sašiven i odmah vraćen adaptiran privremeni nadomjestak. Nakon sedam dana šavovi su skinuti (Slike 17.-22.).



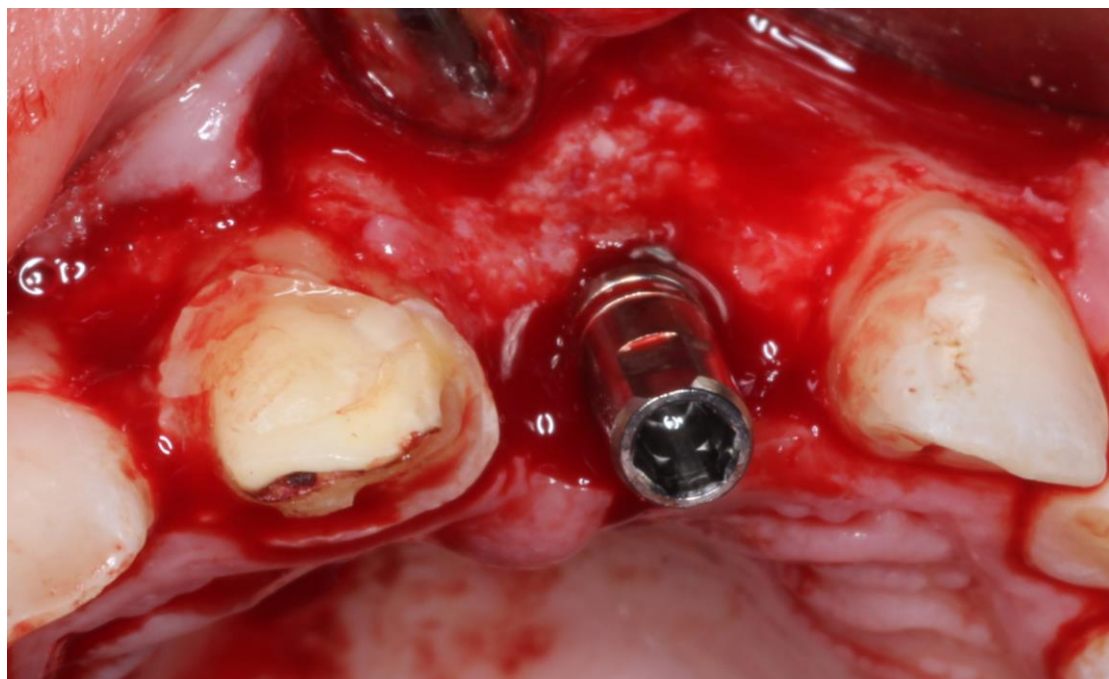
Slika 17. Izgled alveolarnog grebena šest mjeseci nakon augmentacije (horizontalna ravnina)



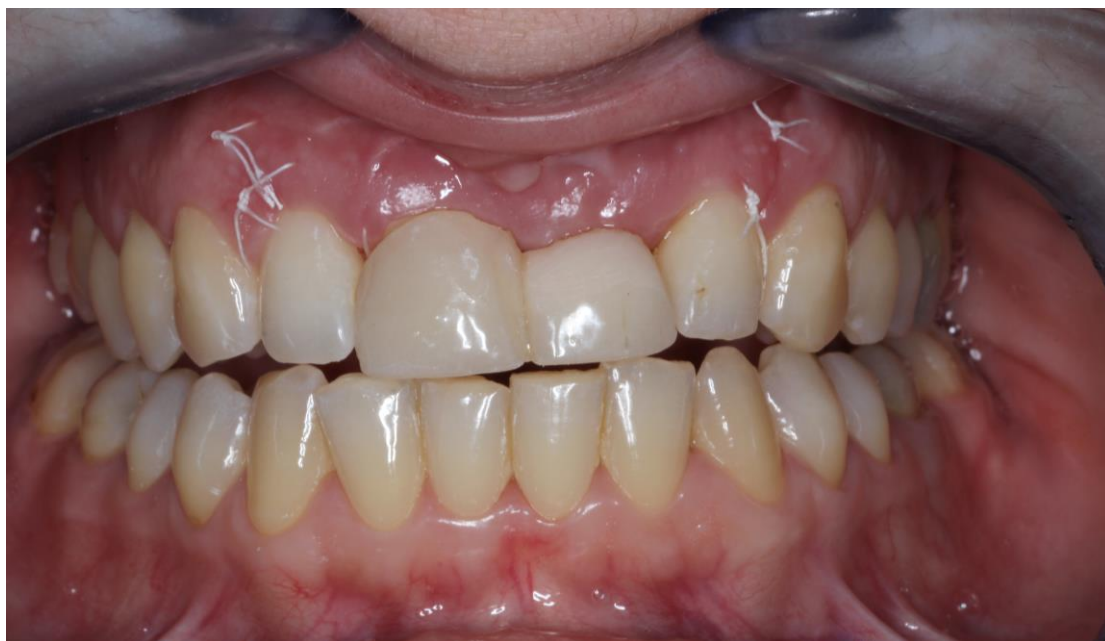Slika 18. Izgled alveolarnog grebena u frontalnoj ravnini



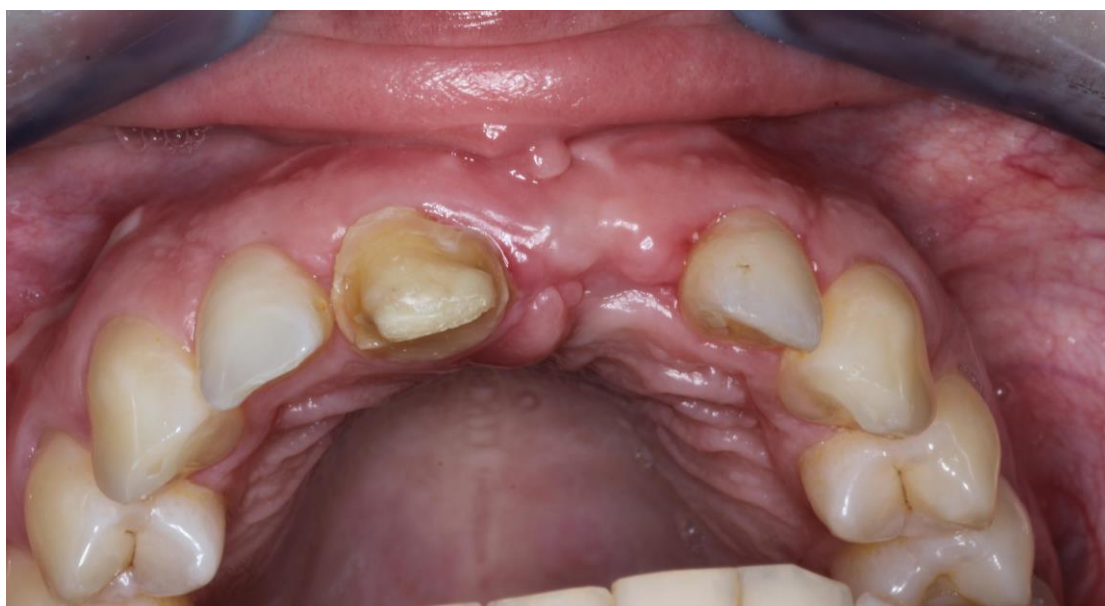Slika 19. Volumen koštane osnove šest mjeseci nakon augmentacije.



Slika 20. Ugrađen implantat Ankylos C/X A11.



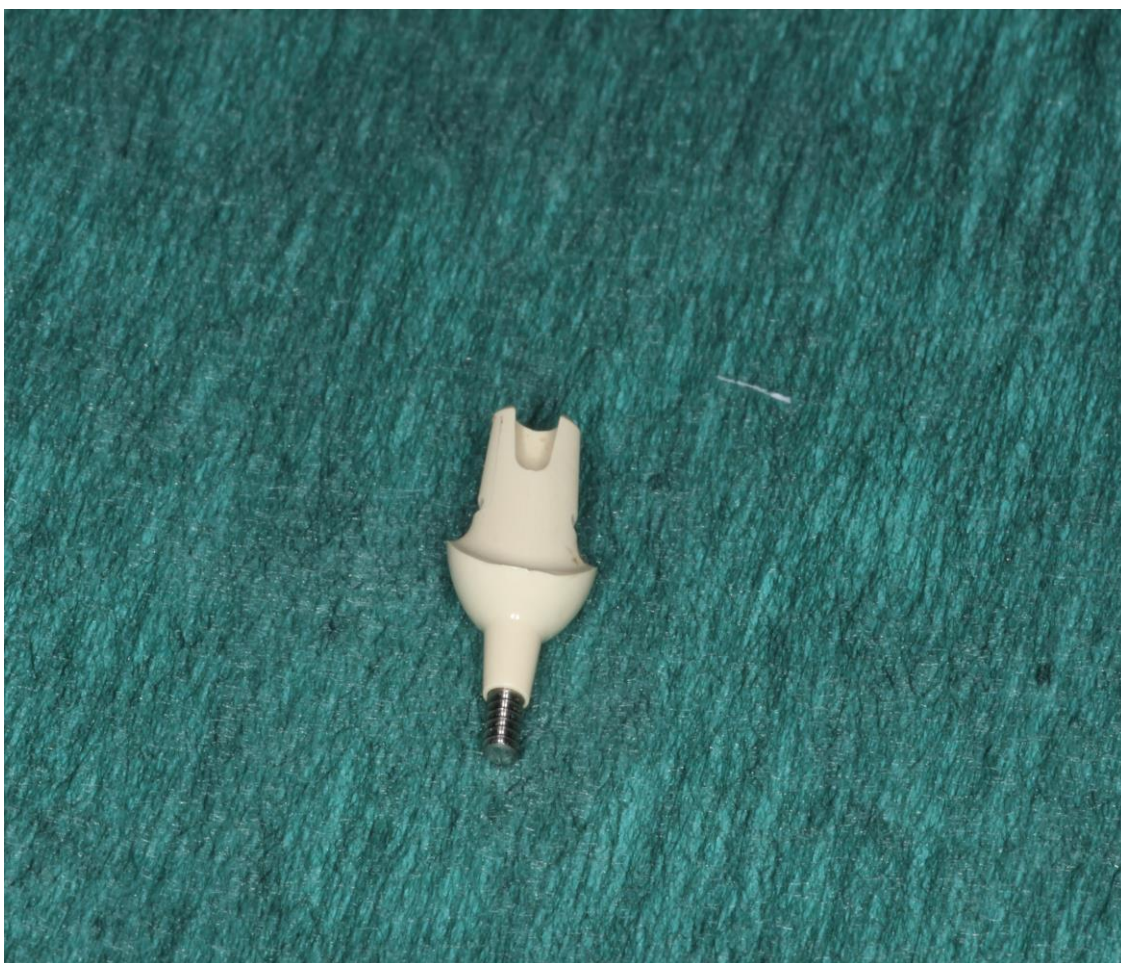Slika 21. Izgled rane sedam dana nakon implantacije.



Slika 22. Izgled rane nakon skidanja šava.

2.8 Protetička faza 2

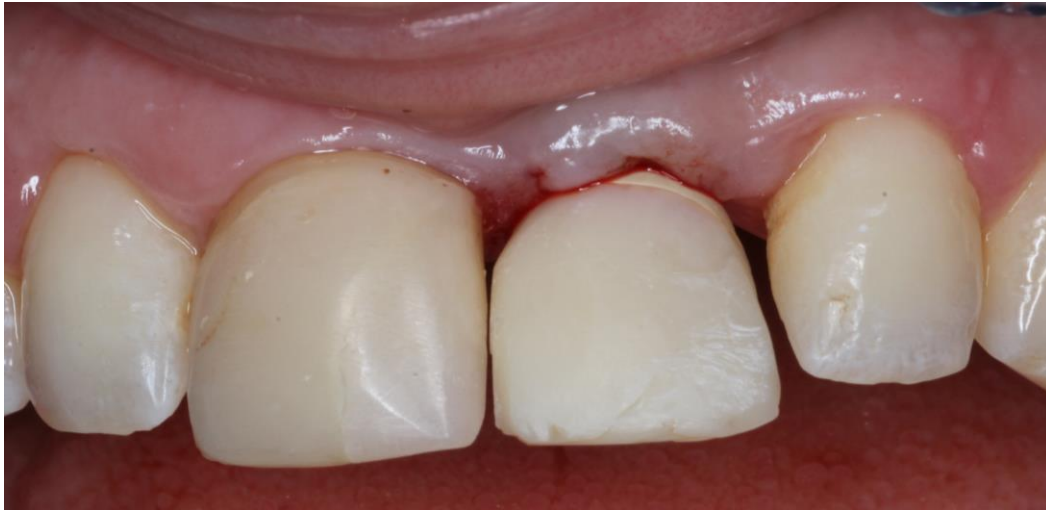Dva mjeseca nakon implantacije slijedi otvaranje implantata i postavljanje privremene nadogradnje za modelaciju sluznice u svrhu postizanja estetski optimalnog izlaznog profila. To je vrlo delikatna faza i treba je precizno i obazrivo odraditi. Korišten je mikrokirurški set i provizorna nadogradnja Ankylos balance anterior (Dentsply Sirona Implants, SAD-Njemačka) od polietil-etil ketona za modelaciju izlaznog profila (Slika 23).



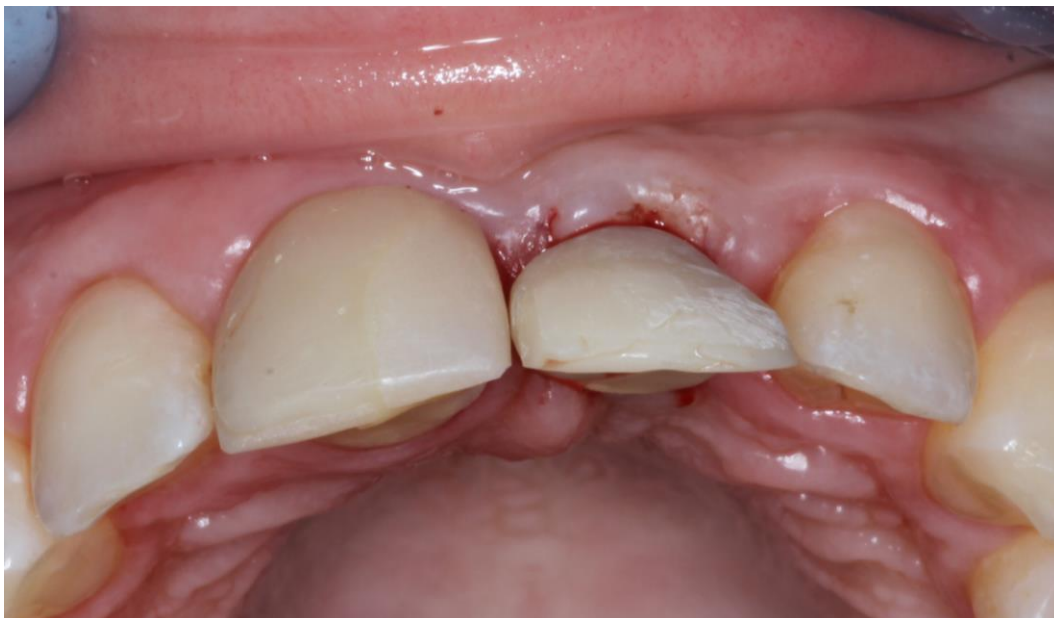Slika 23. Privremena PEEK nadogradnja.

Rez je horizontalni, palatinalno u odnosu na centar implantata, mikroskalpelom je oslobođana gingiva. Nakon što se nadogradnja fiksira vijkom, ne bi smjelo biti znakova ishemije gingive dulje od 2 minute.

Kada je to postignuto, ambulantno je izmodelirana privremena krunica na nadogradnji. Poslije je, dodavanjem kompozita, konturirana gingiva (Slike 24. i 25.)



Slika 24. Dva mjeseca nakon implantacije, postavljene su privremena Ankylos nadogradnja i privremena krunica.



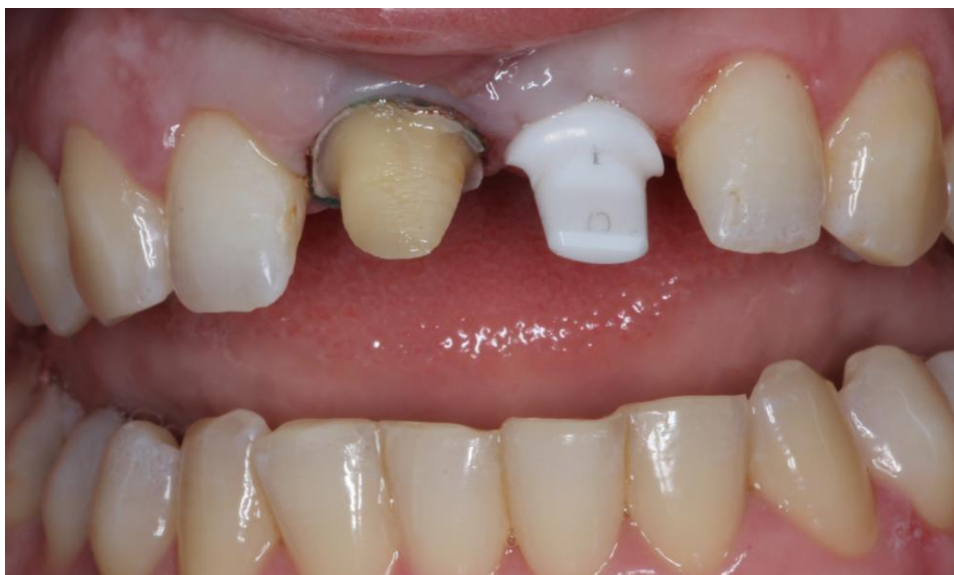Slika 25. Privremena nadogradnja + krunica.

Četiri tjedna od postave privremenog nadomjeska nošenog PEEK nadogradnjom postignut je zadovoljavajući oblik gingive. Tada je napravljena proba konfekcijske cirkonijoksidne nadogradnje.

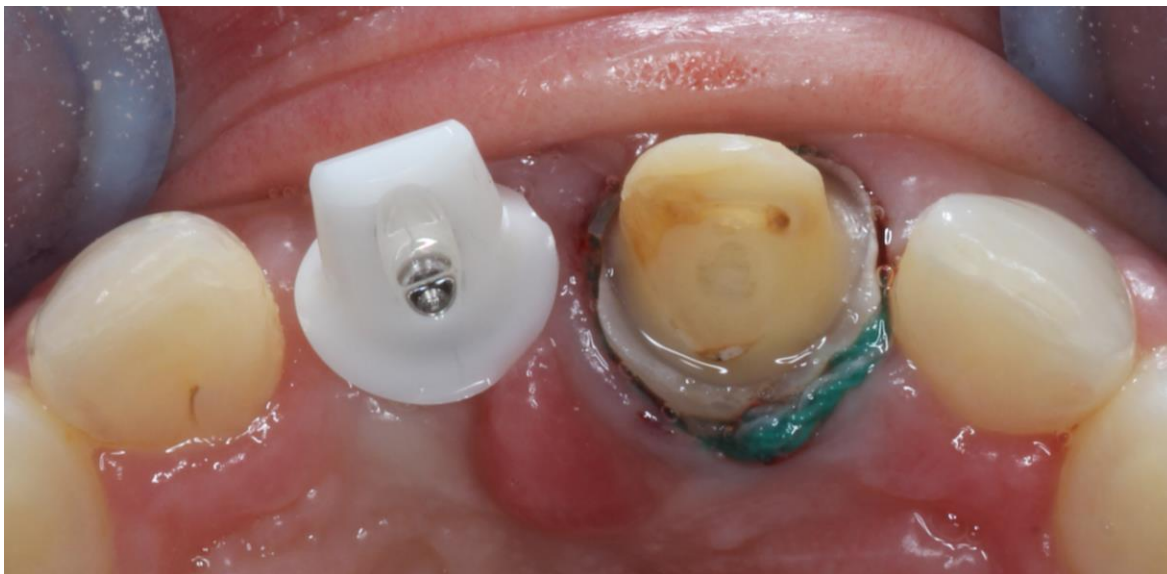Otisak za radni model napravljen je tehnikom otvorene žlice i korištenjem transfera. Radi vjernog prijenosa izlaznog profila gingive na radni model akrilatom je individualiziran otisni transfer.

Na taj način tehničar dobije vjernu kopiju izlaznog profila gingive na modelu.

Istodobno je korišten konac (Ultrapak, Ultradent, SAD) radi preciznijeg ocrtavanja stepenice na brušenom sjekutiću (Slike 26. i 27.)



Slika 26. Proba cirkonijoksidne nadogradnje.



Slika 27. Proba cirkonijoksidne nadogradnje.

Moj uvriježeni postupak ima takav tijek da iz laboratorija dolaze trajna cirkonijoksidna nadogradnja i dvije privremene akrilatne krunice te cirkonijoksidna kapica za uzimanje definitivnog otiska.

Naime, kada se cirkonijoksidna nadogradnja jednom postavi i fiksira na tvornički preporučeni moment sile, bolje ju je više ne uklanjati. Tada se još oblikuje akrilatni provizorij i čeka se završna maturacija gingive, optimalno dva tjedna. Pazi se da su gingivalni lukovi iste visine i sličnog oblika (Slika 28.).

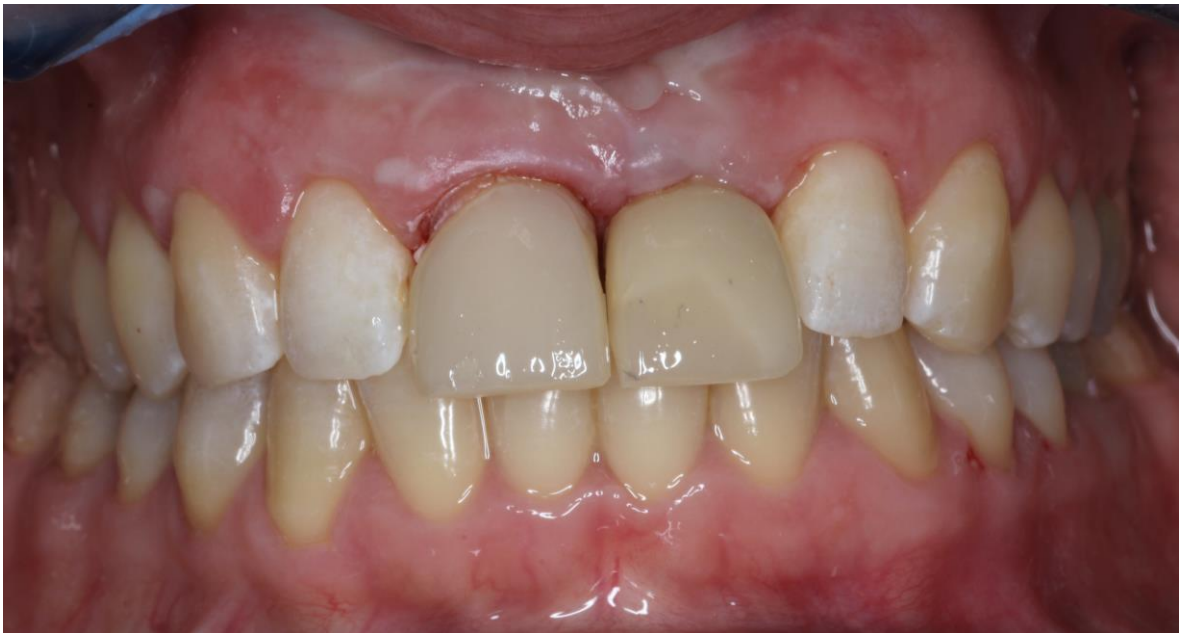Definitivni otisak uzima se koncem na susjednom incizivu i s unaprijed pripremljenom cirkonijoksidnom kapicom na cirkonijoksidnoj nadogradnji.

Cirkonijoksidne krunice se na kraju fiksiraju na svojim bataljcima kompozitnim cementom prema pravilima proizvođača (Slike 29.-31.).

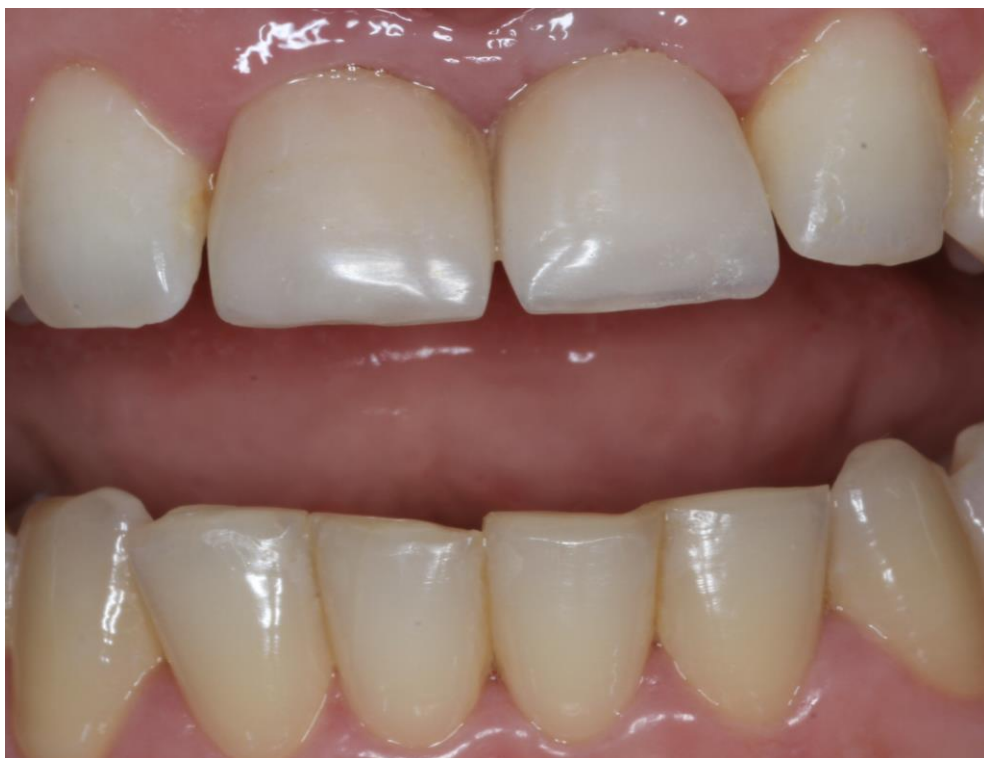Prema dosadašnjim istraživanjima, nema značajnih razlika između tehnike cementiranja ZrO krunica na individualnim ZrO bataljcima i tehnike fiksacije vijkom (15).

Ako je riječ o koničnim vezama cirkonijoksidna nadogradnja – titanijski implantat, kod Ankylos sustava mikropukotina je i dalje značajno manja odnosu na ostale sustave.

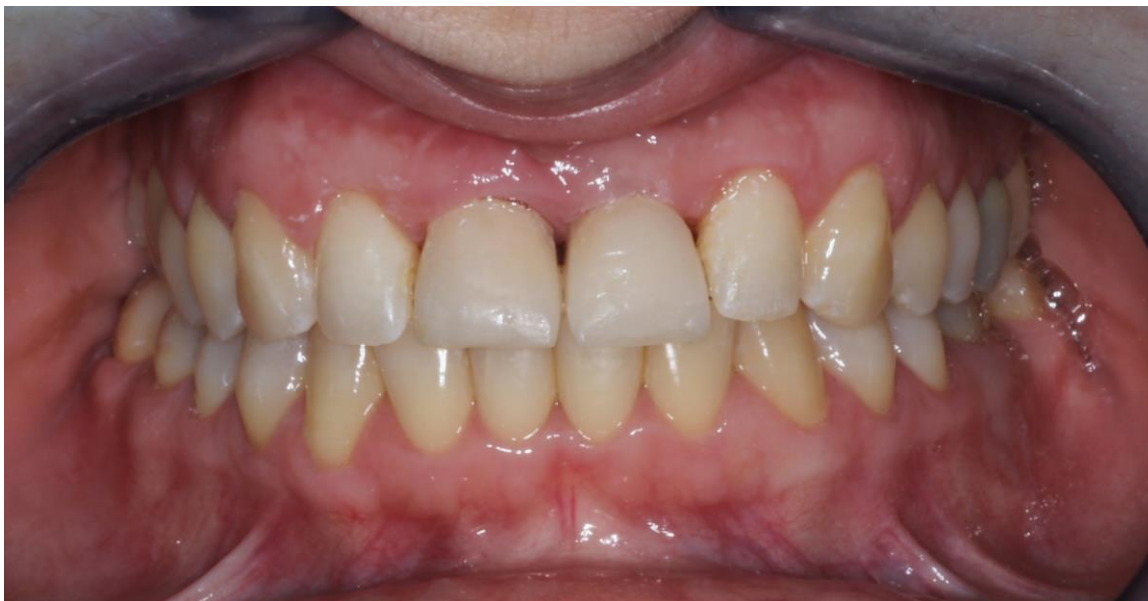Precizni dosjed koničnih nadogradnji omogućavaju bolja biološka i biomehanička svojstva (16).



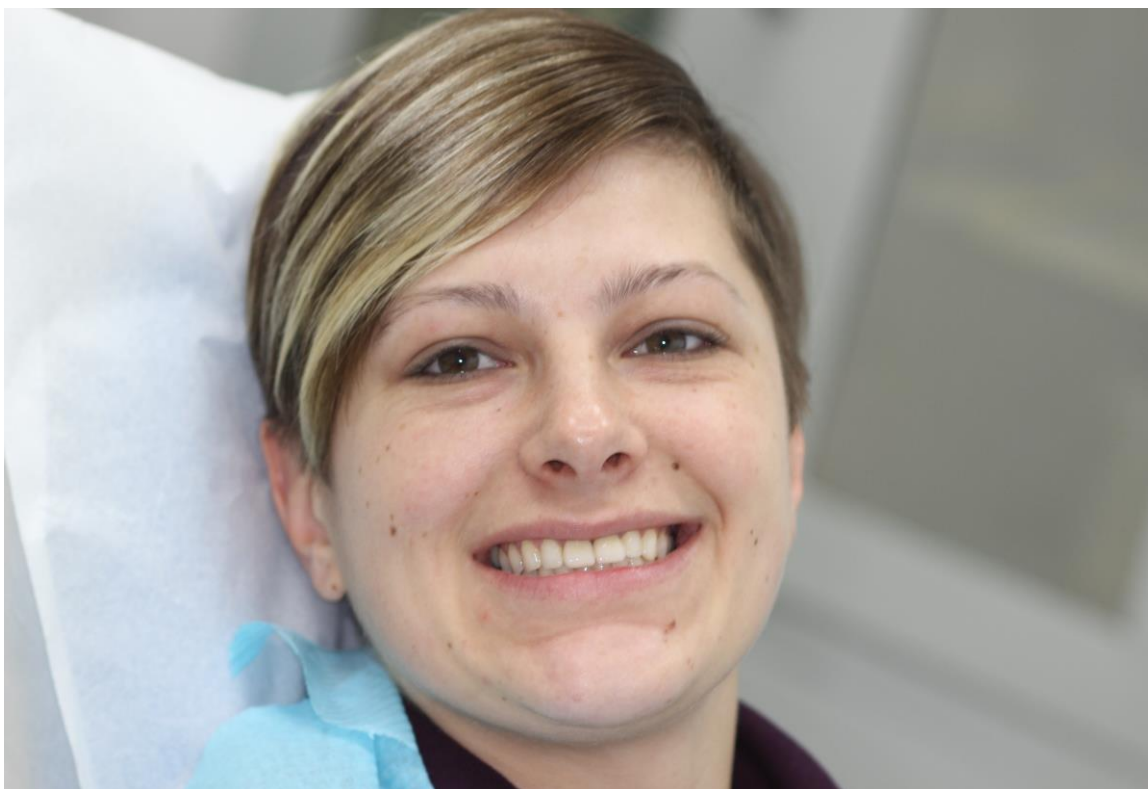Slika 28. Privremene krunice na oba sjekutića.



Slika 29. Definitivne cirkonijoksidne krunice na sjekutićima.



Slika 30. Definitivne cirkonijoksidne krunice na sjekutićima.



Slika 31. Izgled pacijentice nakon završene implanto-protetske terapije.

3. RASPRAVA

U radu je prikazan slučaj implantoprotetske nadoknade gornjeg lijevog središnjeg sjekutića. Gubitak sjekutića nastao je prije više od 6 mjeseci prije prvog pregleda. U takvom slučaju tvrda i meka tkiva su već formirana tako da je riječ o kasnoj implantaciji.

Nakon kliničke i rtg analize procijenjujemo da li je potrebna augmentacija tvrdih ili mekih tkiva.

Tu se radi o manjem horizontalnom gubitku kosti vestibularne strane tako da je potrebna augmentacija. Učinjena je klasična augmentacija pomoću ksenogenog koštanog transplantata (Bio-Oss, Geistlich, Njemačka) i resorptivne kolagene membrane (Bio-Gide, Geistlich, Njemačka).

Prema studiji Mendoza-Azpura i suradnika (17) nema značajnije razlike u dobivenom volumenu prilikom miješanja autologne kosti i ksenogenog materijala u odnosu na samo primjenu ksenogenog koštanog transplantata. Stoga je primijenjena takva tehnika augmentacije koštanog defekta u kojoj je korišten isključivo ksenogeni koštani transplantat. Ovakav način poštedio je pacijenticu otvaranja drugog operativnog područja čime je značajno smanjena neugoda za pacijenticu. Danas su istraživanja usmijerena upravo prema minimalno invazivnim tehnikama (18).

Nakon 6 mjeseci slijedila je implantacija. Odlučeno je da će se koristiti implantat Ankylos C/X A11 (Dentsply Sirona Implants, SAD-Njemačka).

Ankylos implantati imaju duboki konični spoj bataljka i implantata (Morseov konus). Zbog takve mehanike sklopa između nadogradnje i samog implantata dolazi do hladnog vara. Činjenica da nema mikro pomaka omogućuje smanjeni broj bakterija na najkritičnijem mjestu. Takve karakteristike implantološkog sustava od izuzetnog su značaja za funkcijsku, estetsku i biološku trajnost implantoprotetske terapije, što je u skladu s rezultatima istraživanja brojnih autora (11,15)

Obzirom da se pacijentica odlučila za estetsku bezmetalnu krunicu na susjednom središnjem sjekutiću preparacija zuba je napravljena na samom početku terapije čime je jednostavno omogućena izrada privjesnog mosta u funkciji privremenog nadomjeska, i izbjegnuta potreba za imedijatnim opterećenjem implantata.

Prema meta analizi autora Moraschini i Porto Barboza nema većih razlika između imedijatnog i odgođenog opterećenja u stražnjoj mandibuli (19). Ipak, imedijatno opterećenje uvijek nosi veći rizik od komplikacija, posebice u prednjem segmentu gornje čeljusti gdje je kost nešto mekša često tanka u vestibulo-oralnom smjeru. Ovakav stav potvrdili su i Cosyn i suradnici u svojoj studiji (20), što je u skladu i s rezultatima Shia (21).

Za konačno protetsko rješenje odlučeno je za cirkonijoksidne krunice sa slojevanom gliničnom keramikom s vestibularne strane, i cirkonijoksidna individualizirana nadogradnja na implantatu(22).

Cirkonijoksid je materijal koji je biokompatibilan i estetski vrlo prihvatljiv. Mikrofilm odnosno broj bakterija na cirkonijoksidnoj površini je manji u odnosu na metale koji se koriste u stomatologiji što ima za posljedicu bolje prijanjanje i zdraviju gingivu, čime je omogućen dugotrajan i stabilan estetski, funkcijski i biološki rezultat (23).

4. ZAKLJUČAK

U estetskoj zoni gornje čeljusti kriterij za uspješnu implantoprotetsku restauraciju nije samo stopa preživljavanja implantata nego omogućavanje dugotrajnog i stabilnog estetskog rezultata. To se u dentalnoj implantoprotetici postiže kombinacijom oralno-kirurških, parodontnih i protetskih tehnika.

Gubitak gornjeg središnjeg sjekutića u kliničkom smislu predstavlja značajni izazov. Rekonstrukcija obuhvaća potpunu estetsku i funkcijsku nadoknadu, ali i psihosocijalni aspekt. Implantoprotetska nadoknada izgubljenog sjekutića zahtjevnija je no uz sustavni pristup, kvalitetno planiranje i primjenu potvrđenih tehnika može se postići estetski i funkcijski optimalan i predvidiv rezultat.

5. LITERATURA

1. Sethi A, Kaus T. Praktična implantologija. 1. izd. Zagreb: Quintessence, 2009.
2. Nielsen JD, Laetgaard CA, Schou S, Jensen SS. Minor dentoalveolar surgery in patients undergoing antithrombotic therapy. *Ugeskr Laeger*. 2009;171(17):1407-9.
3. Zuhr O, Hurzeler M. Estetska, parodontna plastična implantološka kirurgija: Mikrokirurški koncept. Hrvatsko izdanje. Zagreb, Quintessence, 2012.
4. Kojima Y, Kawaoka Y, Sawada S, Hayashida S, Okuyama K, Yutori H, Kawakita A, Ishida S, Soutome S, Yanamoto S, Umeda M, Iwai H. Clinical significance of periosteal reaction as a predictive factor for treatment outcome of medication-related osteonecrosis of the jaw. *J Bone Miner Metab*. 2019 Mar 4. doi: 10.1007/s00774-019-00994-1. [Epub ahead of print]
5. Wolfart S. Implantoprotetika – Koncept usmjeren na pacijenta. Quintessence, Zagreb, 2015.
6. Li Y, Yang L, Zheng Z, Li Z, Deng T, Ren W, Wu C, Guo L. Bio-Oss® modified by calcitonin gene-related peptide promotes osteogenesis in vitro. *Exp Ther Med*. 2017 Nov;14(5):4001-4008. doi: 10.3892/etm.2017.5048. Epub 2017 Aug 28.
7. Chen TL, Lu HJ, Liu GQ, Tang DH, Zhang XH, Pan ZL, Wang SF, Zhang QF. Effect of autologous platelet-rich plasma in combination with bovine porous bone mineral and bio-guide membrane on bone regeneration in mandible bicortical bony defects. *J Craniofac Surg*. 2014; 25(1):215-23.
8. You JS, Kim SG, Oh JS, Kim JS. Effects of Platelet-Derived Material (Platelet-Rich Fibrin) on Bone Regeneration. *Implant Dent*. 2019 Mar 8. doi: 10.1097/ID.0000000000000877. [Epub ahead of print]
9. Martin V, Ribeiro IA, Alves MM et al. Engineering a multifunctional 3D-printed PLA-collagen-minocycline-nanoHydroxyapatite scaffold with combined antimicrobial and osteogenic effects for bone regeneration. *Mater Sci Eng C Mater Biol Appl*. 2019 Aug;101:15-26. doi: 10.1016/j.msec.2019.03.056. Epub 2019 Mar 19

10. Lei L, Yu Y, Ke T, Sun W, Chen L. The Application of Three-Dimensional Printing Model and Platelet-Rich Fibrin Technology in Guided Tissue Regeneration Surgery for Severe Bone Defects. *J Oral Implantol.* 2019;45(1):35-43
11. Klein MO. Očuvanje alveola nakon ekstrakcije zuba. Zagreb: Quintessence, 2014.
12. Weigl P. New prosthetic restorative features of Ankylos implant system. *J Oral Implantol.* 2004;30(3):178-88.
13. Becker K, Schmücker U, Schwarz F, Drescher D. Accuracy and eligibility of CBCT to digitize dental plaster casts. *Clin Oral Investig.* 2018; 22(4):1817-1823.
14. Canullo L, Tronchi M, Kawakami S, Lida T, Signiorini L, Morandini L. Horizontal Bone Augmentation in the Anterior Esthetic Area of the Maxilla Using a Flap Design Adapted from Mucogingival Surgery in Association with PLA Membrane and β -TCP. *Int J Periodontics Restorative Dent.* 2019; 39(2):195-201.
15. Amorfini L, Storelli S, Mosca D, Scanferla M, Romeo E. Comparison of Cemented vs Screw-Retained, Customized Computer-Aided Design/Computer-Assisted Manufacture Zirconia Abutments for Esthetically Located Single-Tooth Implants: A 10-Year Randomized Prospective Study. *Int J Prosthodont.* 2018; 31(4):359–366.
16. Baixe S, Fauxpoint G, Arntz Y, Etienne O. Microgap between zirconia abutments and titanium implants. *Int J Oral Maxillofac Implants.* 2010 May-Jun;25(3):455-60.
17. Mendoza-Azpur G, de la Fuente A, Chavez E, Valdivia E, Khouly I. Horizontal ridge augmentation with guided bone regeneration using particulate xenogenic bone substitutes with or without autogenous block grafts: A randomized controlled trial. *Clin Implant Dent Relat Res.* 2019 Mar 18. doi: 10.1111/cid.12740. [Epub ahead of print].
18. Naujokat H, Acil Y, Harder S, Lipp M, Bohrsen F, Wiltfang J. Osseointegration of dental implants in ectopic engineered bone in three

- different scaffold materials. *Int J Oral Maxillofac Surg* 2019; Apr 30. Pii S0901-5027(19)31085-9. Doi 10.1016/j.ijom.2019.04.0005.
19. Moraschini V, Porto Barboza E. Immediate versus conventional loaded single implants in the posterior mandible: a meta-analysis of randomized controlled trials. *Int J Oral Maxillofac Surg*. 2016; 45(1):85-92.
 20. Cosyn J, Lat L, Seyssens L, Doornewaard R, Deschepper E, Vervaeke S. The effectiveness of immediate implant placement for single tooth replacement compared to delayed implant placement: a systematic review and meta-analysis. *J Clin Periodontol*. 2019 Jan 9. doi: 10.1111/jcpe.13054. [Epub ahead of print]
 21. Spies BC, Balmer M, Jung RE, Sailer I, Vach K, Kohai RJ. All-ceramic single crowns supported by zirconia implants: 5-year results of a prospective multicenter study. *Clin Oral Implants Res*. 2019 May;30(5):466-475. doi: 10.1111/clr.13433. Epub 2019 Apr 23.
 22. Dorogoy A, Rittel D, Shemotov-Uona K, Korabi R. Modeling dental implant insertion. *J Mech Behav Biomed Mater*. 2017; 68:42-50.
 23. Randy AN, Weber KK. *Biomaterials, Zirconia*. Miami: StatPearls Publishing, 2019.

6. ŽIVOTOPIS

Ernest Koran rođen je 9. veljače 1974. u Rijeci. Nakon završene Prve riječke hrvatske gimnazije, upisuje Studij stomatologije pri Medicinskom fakultetu u Rijeci.

Studij završava 2001. i stječe titulu doktora dentalne medicine. Od 2002. zaposlen je u privatnoj ordinaciji dentalne medicine dr. Koran.

Godine 2005. počinje se baviti dentalnom implantologijom i od kada se konstantno educira u tom području. Neke od važnijih završenih edukacija su Curriculum oralne implantologije – Sveučilište Johanna Wolfanga Goethea u Frankfurtu te Napredni i kompleksni slučajevi u dentalnoj implantologiji na kadaverima pri Centru za anatomiju – Medicinski fakultet u Beču.

Od 2011. član je Hrvatskoga društva dentale implantologije, a 2016. upisao je poslijediplomski specijalistički studij Dentalna implantologija pri Stomatološkom fakultetu u Zagrebu.