

Uloga faktora rasta u koštanom cijeljenju

Džodan, Lukas

Master's thesis / Diplomski rad

2018

Degree Grantor / Ustanova koja je dodijelila akademski / stručni stupanj: **University of Zagreb, School of Dental Medicine / Sveučilište u Zagrebu, Stomatološki fakultet**

Permanent link / Trajna poveznica: <https://um.nsk.hr/um:nbn:hr:127:139405>

Rights / Prava: [Attribution-NonCommercial 3.0 Unported / Imenovanje-Nekomercijalno 3.0](#)

Download date / Datum preuzimanja: **2025-04-02**



Repository / Repozitorij:

[University of Zagreb School of Dental Medicine
Repository](#)





SVEUČILIŠTE U ZAGREBU
STOMATOLOŠKI FAKULTET

Lukas Džodan

ULOGA FAKTORA RASTA U KOŠTANOM CIJELJENJU

Diplomski rad

Zagreb, 2018.

Rad je ostvaren na Zavodu za oralnu kirurgiju Stomatološkoga fakulteta Sveučilišta u Zagrebu.

Mentorica rada: prof. dr. sc. Irina Filipović-Zore, Zavod za oralnu kirurgiju Stomatološkoga fakulteta Sveučilišta u Zagrebu

Lektor hrvatskoga jezika: Alen Orlić, prof. hrvatskoga jezika i književnosti

Lektor engleskoga jezika: Ivana Marić, prof. engleskoga jezika i književnosti

Sastav Povjerenstva za obranu diplomskoga rada:

1. _____

2. _____

3. _____

Datum obrane rada: _____

Rad sadrži: 36 stranica

1 tablica

18 slika

1 CD

Osim ako nije drukčije navedeno, sve ilustracije (tablice, slike i dr.) u radu izvorni su doprinos autora diplomskoga rada. Autor je odgovoran za pribavljanje dopuštenja za korištenje ilustracijama koje nisu njegov izvorni doprinos kao i za sve eventualne posljedice koje mogu nastati zbog nedopuštenoga preuzimanja ilustracija odnosno propusta u navođenju njihova podrijetla.

Zahvala

Iskrenu zahvalnost dugujem svojoj dugogodišnjoj profesorici i mentorici prof. dr. sc. Irini Filipović-Zore.

Također, posebnu zahvalnost dugujem svim članovima Zavoda za oralnu kirurgiju Stomatološkoga fakulteta Sveučilišta u Zagrebu na susretljivosti i korisnim savjetima tijekom cijeloga mogega studiranja.

Velika HVALA mojoj djevojci i prijateljima na svim savjetima, zajedničkim trenucima sreće i tuge, padova i prolazaka raznih ispita bez kojih moje studiranje ne bi bilo ni upola toliko lijepo.

I na kraju, najveća HVALA mojoj majci, koja mi je usadila ljubav prema stomatologiji te bez koje ništa od ovoga ne bi bilo moguće, i mojoj obitelji jer su bili uz mene u svakom trenutku moga školovanja, prolazeći svaki ispit kao da je njihov.

Ovaj rad u potpunosti posvećujem svojoj majci i svom pokojnom ocu.

Hvala Vam!

Uloga faktora rasta u koštanom cijeljenju

Sažetak

Faktori rasta biološki su medijatori koji reguliraju ključne procese u obnovi tkiva, uključujući staničnu proliferaciju, diferencijaciju stanica, sintezu izvanstaničnoga matriksa, kemotaksu i angiogenezu. Faktori se rasta na membranama ciljnih stanica vežu uz specifične velike glikoproteine, receptore faktora rasta i time aktiviraju lanac molekularnih procesa, kojima je krajnji rezultat započinjanje mitoze.

Faktori rasta odgovorni za regenerativni učinak oslobađaju se iz alfa-granula trombocita tijekom remodelacije suplementa, potičući angiogenezu i osteogenezu, a protuupalni se učinak leukocita očituje smanjenjem upalnih znakova i postoperativnih komplikacija.

Osim uloge u hemostazi i upalama, trombociti kao skladište faktora rasta imaju bitnu ulogu u regeneraciji koštanoga tkiva. Faktori rasta koji se oslobađaju iz alfa-granula trombocita jesu: trombocitni faktor rasta (PDGF), epidermalni faktor rasta (EGF), transformirajući faktor rasta alfa i beta ($TGF-\alpha\&\beta$), vaskularni endotelni faktor rasta (VEFG), fibroblastni faktor rasta (FGF) i inzulinu sličan faktor rasta 1,2 (IGF-1,2).

Danas najčešće korišteni faktori rasta u dentalnoj medicini koriste se metodama: leukocitima i trombocitima obogaćen fibrin (LPRF), leukocitima i trombocitima obogaćena plazma (LPRP), trombocitima obogaćena plazma (PRP) i trombocitima obogaćen fibrin (PRF) u svrhu bržega koštanog cijeljenja. Indikacije za upotrebu ovih suplementa u dentalnoj medicini jesu: prezervacije alveole nakon ekstrakcije zuba, ispunjavanje periapikalnoga prostora nakon apikotomije, ispunjavanje sinusne šupljine tijekom *sinus lifta*, u kombinaciji s ugradnjom dentalnih implantata, u terapiji osteonekroze i poticanju drugih kompromitiranih koštanih cijeljenja.

Upotreba faktora rasta u koštanom cijeljenju ima visoki regenerativni potencijal pri cijeljenju i pozitivan učinak na postoperativnu kvalitetu života.

Ključne riječi: faktori rasta; koštano cijeljenje; trombocitima obogaćen fibrin

The role of growth factor in bone healing

Summary

Growth factors are biological mediators which regulate key processes in the restoration of tissue, including cell proliferation, cell differentiation, extracellular matrix synthesis, chemotaxis, and angiogenesis. Growth factors on the membranes of the main targets tie with specific, large glycoproteins—growth factor receptors—thus activating a chain of molecular processes, for which the end result is the beginning of mitosis.

Growth factors responsible for the regenerative effect are released from platelet alpha granules during the re-modulation of supplements, inducing angiogenesis and osteogenesis, and the anti-inflammatory effect of leukocytes is manifested by the reduction of inflammatory symptoms and postoperative complications.

Apart from their role in hemostasis and inflammation, platelets as a storage of growth factors and they have an important role in bone tissue regeneration. Growth factors that are released from alpha-granules of platelets are: platelet growth factor (PDGF), epidermal growth factor (EGF), transforming growth factors alpha and beta (TGF- α & β), vascular endothelial growth factor (VEFG), fibroblast growth factor (FGF), and an insulin-like growth factor of 1.2 (IGF-1.2).

Nowadays, the most frequently used growth factors in dental medicine use leukocyte and platelet rich fibrin (LPRF), leukocyte and platelet rich plasma (LPRP), platelet rich plasma (PRP) and platelet rich fibrin (PRF) methods for faster bone healing. Indications for the use of these supplements in dental medicine include: alveolar preservation after dental extraction, filling the periapical space after apicoectomy, filling the sinus cavity during the sinus lift, as well as in combination with dental implant placement, in the osteonecrosis treatment, and in stimulating other bone healings.

The use of growth factors in bone healing has high regenerative potential for healing and a positive effect on postoperative quality of life.

Keywords: growth factors; bone healing; platelet rich fibrin

SADRŽAJ

| | |
|---|----|
| 1. UVOD | 1 |
| 1.1. Faktori rasta..... | 2 |
| 1.2. Metabolizam kosti..... | 5 |
| 1.3. Cijeljenje koštanog tkiva faktorima rasta..... | 6 |
| 1.4. Trombocitima obogaćen fibrin (PRF)..... | 7 |
| 1.5. Plazma bogata faktorima rasta (PRGF)..... | 10 |
| 1.6. Prednosti i nedostaci..... | 12 |
| 1.7. Svrha rada | 13 |
| 2. ORALNOKIRURŠKE INDIKACIJE ZA PRIMJENU FAKTORA RASTA..... | 14 |
| 2.1. Prezervacija alveole nakon vađenja zuba..... | 15 |
| 2.2. Apikotomija i cistektomija..... | 17 |
| 2.3. Podizanje dna gornjočeljusnoga sinusa (<i>sinus lift</i>)..... | 20 |
| 2.4. Augmentacija alveolarnoga grebena i implantologija..... | 22 |
| 2.5. Terapija osteonekroze čeljusti..... | 23 |
| 3. RASPRAVA..... | 25 |
| 4. ZAKLJUČAK..... | 27 |
| 5. LITERATURA..... | 29 |
| 6. ŽIVOTOPIS..... | 35 |

Popis skraćenica:

LPRF (eng. leukocyte and platelet rich fibrin) – leukocitima i trombocitima obogaćen fibrin

LPRP (eng. leukocyte and platelet rich plasma) – leukocitima i trombocitima obogaćen fibrin

PRF (eng. platelet rich fibrin) – trombocitima obogaćen fibrin

PRP (eng. platelet rich plasma) – trombocitima obogaćena plazma

PDGF (eng. platelet derived growth factor) – trombocitni faktor rasta

EGF (eng. epidermal growth factor) – epidermalni faktor rasta

FGF (eng. fibroblast growth factor) – fibroblastni faktor rasta

TGF – β (eng. transforming growth factor – β) – transformirajući faktor rasta – β

VEGF (eng. vascular endothelial growth factor) – vaskularni endotelni faktor rasta

IGF – 1,2 (eng. insulin like growth factor – 1, 2) – inzulinu slični faktor rasta 1 i 2

BMP (eng. bone morfogenetic protein) – koštani morfogenetski protein

CBCT (eng. Cone Beam computer tomography) – kompjuterizirana tomografija konusnim snopom

1. UVOD

1.1. Faktori rasta

Faktori rasta prirodni su biološki posrednici koji reguliraju najznačajnije stanične procese uključene u regeneraciju tkiva kao što su DNK sinteza, angiogeneza, metabolička aktivnost, migracija stanica, kemotaksija, proliferacija, diferencijacija i sinteza matriksa.

Specifični su za svaku stanicu, što znači da svaki faktor rasta djeluje na određenu vrstu stanica. Najznačajniji su faktori koji djeluju pri koštanom cijeljenju PDGF, TGF- β , IGF, BMP-2 i BMP-7, VEGF i FGF.

Od njihova otkrića 1965. godine koštani morfogenetski proteini (BMP) privlače pozornost i predmet su brojnih istraživanja. Zbog pleotropne naravi ovih faktora rasta oni daju izvrsne rezultate u poticanju regeneracije koštanih defekta.

Djeluju na način da se vežu na ciljne stanice preko svojih aktivnih krajeva „dimera“ za tirozin-kinazu, tj. transmembranski receptor na površini stanične membrane (1). On pokreće energetske aktivnosti stanice podizanjem unutarstanične koncentracije cirkularnoga adenozin-monofosfata i dovodi do oslobađanja proteina prenosioca signala.

Poslije ozljede tkiva te pri koštanom cijeljenju pokreće se kaskadni proces koagulacije krvi koji vodi u formiranje fibrinske mreže te dolazi do adhezije i agregacije trombocita, a njegovom degranulacijom oslobađaju se brojni glikoproteini i faktori rasta. Kolagena vlakna granulacijskoga tkiva djeluju kao provizorni matriks na koji se vežu nediferencirane osteoprogenitorne stanice koje će pod djelovanjem faktora rasta, prije svega BMP-a, diferencirati u hondrocyte i osteoblaste koji su važni pri koštanom cijeljenju.

Trombocitni faktor rasta (PDGF) sastoji se od pet različitih disulfidnih dimera sastavljenih od četiri polipeptidna lanca formirajući izomere. On je prvi faktor rasta prisutan pri cijeljenju i ključni posrednik u zarastanju rane. U najvišim koncentracijama prisutan je u samom početku cijeljenja koštanoga tkiva, koje doseže trećega dana (2–4). Najvažnije aktivnosti PDGF uključuje mitozu stanica, angiogenezu i osteogenezu (5). Kako kost cijeli, broj se trombocita smanjuje i razina PDGF-a pada.

Transformirajući faktor rasta (TGF- β) igra bitnu ulogu u raznovrsnim staničnim funkcijama tijekom svih faza cijeljenja, uključujući produkciju izvanstaničnoga matriksa, ekspresiju proteaze, migraciju stanica, hemotaksu, diferencijaciju i proliferaciju različitih tipova stanica (6).

TGF- β je hemostatski i mitogeni faktor, koji privlači nediferencirane stanice na mjesto cijeljenja i potiče njihovu proliferaciju i diferencijaciju u fibroblaste, hondroblaste i osteoblaste. Koštane stanice sintetiziraju ovaj faktor rasta i skladište ga u inaktivnom obliku u izvanstanični matriks stvarajući rezerve TGF- β u tijelu. TGF- β inhibira formiranje osteoklasta i koštanu resorpciju te time omogućuje formiranje kosti (7).

Inzulinu sličan faktor rasta (IGF-1,2) najobilniji su faktori rasta prisutni u koštanom tkivu. Glavni im je izvor jetra. Taj faktor rasta ima značajni učinak na koštanu homeostazu s proanaboličkom i antikataboličkom aktivnošću. Odgovorni su za razvoj i održavanje skeletnomišićnoga sustava (8).

Koštani morfogogenetski protein (BMP) ima biološku aktivnost koja je pokazala sposobnost za ektopično formiranje enhondralne kosti (9). Faktori rasta BMP s jakim su osteoinduktivnim potencijalom, a osnovna im je uloga regulacija zarastanja koštanoga tkiva. Najizraženije im je djelovanje diferencijacija mezenhimalnih stanica u osteoblaste i hondroblaste (10, 11). Produkcija BMP-7, koji se u velikom broju nalazi kod regeneracije nakon ekstrakcije zuba, najizraženija je u razdoblju između drugoga i osmoga tjedna poslije ekstrakcije. To nam govori da je taj faktor rasta važan za ranu fazu cijeljenja kosti, tj. za privremenu sintezu trabekularne kosti.

Vaskularni endotelni faktor rasta (VEFG), s druge strane, izrazito je bitan kod angiogeneze i vaskulogeneze jer je to uvjet za dobru regeneraciju tkiva (12). Ekspresija VEFG-a regulirana je hipoksijom i ishemijom tkiva. Neki citokini i faktori rasta djeluju na parakrini način i potiču ekspresiju VEFG-a što govori o njihovoj visokoj međusobnoj biološkoj interakciji (13, 14).

Fibroblastni faktor rasta (FBF) spominjemo iako najviše utjecaja ima na mekotkivnu regeneraciju tkiva. Fibroblasti i fibrociti imaju važnu ulogu u rekonstrukciji tkiva, zamjenom staroga kolagena tipa 3 s kolagenom tipa 1 i umrežavanjem kolagenih molekula, čime pospješuju i ubrzavaju cijeljenje te formiranje ožiljka.

Ciljne stanice na koje faktori rasta djeluju te njihov učinak moguće je vidjeti u Tablici 1.

Tablica 1. Popis djelatnih faktora rasta te njihove ciljne stanice te učinak

| Faktor | Ciljno tkivo / stanice | Učinak |
|--------------|--|---|
| PDGF | osteoblasti, hondrociti, mezenhimalne matične stanice, fibroblasti | rast stanica, kemotaksija, angiogeneza, sekrecija faktora rasta, osteogeneza |
| TGF- β | fibroblasti, hondroblasti, osteoblasti | migracija stanica, diferencijacija, proliferacija, formiranje kosti |
| IGF – 1,2 | kost, krvne žile, fibroblasti | koštana homeostaza, razvoj i održavanje skeletnomišićnoga sustava |
| FGF | endotelne stanice, fibrociti, fibroblasti | angiogeneza, proliferacija, diferencijacija, formiranje ožiljka |
| VEGF | stanice krvnih žila | rast stanica, migracija, urastanje novih krvnih žila, antiapoptoza |
| BMP | osteoblasti, hondroblasti | diferencijacija osteoblasta, induciranje stvaranja kosti, sinteza trabekularne kosti |

1.2. Metabolizam kosti

Kosti su temeljne strukturne jedinice skeletnoga sustava i imaju prije svega biomehaničku ulogu u oblikovanju tijela i omogućavanju pokretanja te mehaničkoj zaštiti unutarnjih organa (15). Osim biomehaničke, kosti imaju i metaboličke funkcije: održavanje sistemske mineralne homeostaze, skladištenje faktora rasta i citokina, skladištenje energije, održavanje acidobazne ravnoteže, detoksikaciju teških metala, održavanje mikrokoliša za hematopoezu te kontrolu metabolizma fosfata, glukoze i kalcija (16).

Tako je i koštano tkivo glavni mineralni rezervoar u organizmu, uglavnom Ca i P. Što se tiče kostiju kao skladišta faktora rasta, u koštanom matriksu uskladišteni su TGF- β , IGF, BMP koji se iz kosti oslobađaju resorpcijom i djeluju lokalno i sistemski.

Kost djeluje i kao endokrini organ što se očituje u kontroli metabolizma fosfata (oslobađa fibroblastni faktor rasta-23) koji djeluje na bubreg i smanjuje resorpciju fosfata (17) i glukoze (osteokalcin oslobođen razgradnjom koštanoga matriksa pospješuje proizvodnju inzulina u gušterači) (18).

Koštano tkivo ima četiri osnovna tipa stanica: osteoblaste, osteocite, rubne lining stanice i osteoklaste. Svaki od tih četiri stanična tipa ima specifičnu ulogu u rastu, razvoju, oblikovanju, pregradnji i regeneraciji koštanoga tkiva.

Osteoblasti su mononuklearne stanice koje proizvode koštani matriks, dok su osteociti stanice preko kojih se doprema kisik i nutritivne tvari do svake stanice unutar mineralizirane međustanične tvari. Osteociti su multifunkcionalne stanice s ključnom ulogom u regulaciji koštane i mineralne homeostaze te time reguliraju aktivnost i osteoblasta i osteoklasta. Što se tiče osteoklasta, oni su jedine stanice specijalizirane za razgradnju koštanoga matriksa enzimatskom digestijom (19).

Stanice koštanoga tkiva održavaju homeostazu koštanoga tkiva provođenjem produkcije i resorpcije kosti (pregradnja kosti) (20), odgovarajući tako na različite vanjske podražaje uključujući lokalne i sistemske, mehaničke, kemijske, električne i humoralne podražaje.

1.3. Cijeljenje koštanoga tkiva faktorima rasta

Cijeljenje koštanoga tkiva odvija se dugotrajno i sporije nego cijeljenje mekih tkiva. Stavljanjem koncentrata faktora rasta samo se cijeljenje ubrzava te su manje postoperativne komplikacije.

Faktori rasta koji se oslobađaju prilikom cijeljenja jesu: trombocitni faktor rasta (PDGF), epidermalni faktor rasta (EGF), transformirajući faktor rasta β (TGF- β), vaskularni endotelni faktor rasta (VEFG), fibroblastni faktor rasta (FGF) te inzulinu sličan faktor rasta (IGF-1,2).

Oni potiču mitozu matičnih stanica, kemotaksiju i proliferaciju fibroblasta i osteoblasta, sintezu izvanstaničnoga matriksa te morfogenezu tkiva.

VEFG, EGF i FGF visoko su specijalizirani u proliferaciji i migraciji endotelnih stanica jer potiču angiogenezu i vaskularizaciju granulacijskoga tkiva bez kojega cijeljenje ne bi moglo biti moguće. Nekad su se u stomatologiji upotrebljavali preparati PRP-a, a danas se sve više koristi PRF i PRGF u svakodnevnoj dentalnoj praksi.

U preparatu PRF-a koncentrirani su navedeni faktori rasta, a njihov mehanizam otpuštanja, koji je sporiji i dugotrajniji u odnosu na naglo i masivno otpuštanje faktora rasta kod PRP-a, rezultira kvalitetnijim procesom cijeljenja u odnosu na cijeljenje bez primjene PRF-a ili drugih, lošijih supstanci.

1.4. Trombocitima obogaćen fibrin (PRF)

Trombocitima obogaćen fibrin preparat je koji nastaje centrifugiranjem vlastite krvi pacijenta, a sastoji se od plazme i trombocita.

Ima dobra biološka svojstva koja ubrzavaju koštano i mekotkivno cijeljenje pa se osim u oralnoj kirurgiji primjenjuje i u ostalim specijalističkim granama dentalne medicine. Na tržište ga je postavio i predstavio Choukron 2001. godine kao autologni biomaterijal visokoga regenerativnog potencijala s angiogenetskim i oseinduktivnim učinkom (21, 22).

U preparatu se naglasak postavlja na trombocite koji imaju regenerativnu sposobnost. Sposobnost regeneracije posredovana je brojnim citokinima i faktorima rasta koji se oslobađaju iz citoplazmatskih granula te se vežu na ciljne stanice. Faktori rasta koji se oslobađaju iz trombocita jesu: PDGF, EGF, TGF- β , VEGF, FGF i IGF-1,2. Osim faktora rasta, degranulacijom trombocita otpuštaju se fibrinogeni, fibronektin, vitronektin i trombospondin koji su zaduženi za regenerativni učinak (23, 24).

Leukociti su također bitna komponenta PRF-a jer je njihova primarna uloga imunoregulatorna što se očituje degranulacijom i oslobađanjem proupalnih i protuupalnih medijatora u svrhu suzbijanja infekcije oštećenoga područja.

Zadnja je stavka fibrinska mrežica koja predstavlja fiziološku infrastrukturu za migraciju stanica zaslužnih za procese angiogeneze i formiranje obnovljenoga tkiva. Preparat PRF-a može se koristiti kao samostalni suplement, koji se dobiva centrifugiranjem pacijentove krvi te se u obliku vlažne želatinozne tvari aplicira izravno u ranu ili se može kombinirati s drugim biomaterijalima pa se pomiješan s njima postavlja u defekt (22).

Za dobivanje PRF-a dovoljno je uzeti od 20 do 60 ml pacijentove krvi, raspodijeliti je u više epruveta od 9 do 10 ml i postaviti ih u uređaj. Epruvete se centrifugiraju na 1600 o/min tijekom osam minuta. Nakon centrifugiranja u svakoj se epruveti formira troslojni koloid sastavljen od sloja acelularne plazme na vrhu, fibrinskoga ugruška u srednjem sloju i sloj crvenih krvnih stanica na dnu epruvete. Srednji se fibrinski sloj uzima i postavlja se u PRF box, instrumentarij za pohranu i oblikovanje membrana i cilindra.

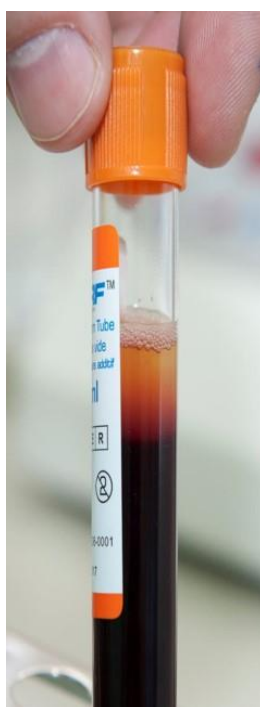Korištenjem PRF-a u dentalnoj praksi ubrzavamo proces cijeljenja i smanjujemo postoperativne komplikacije.

Za sada je na tržištu već šest različitih protokola, a najčešće je korišteni A-PRF.

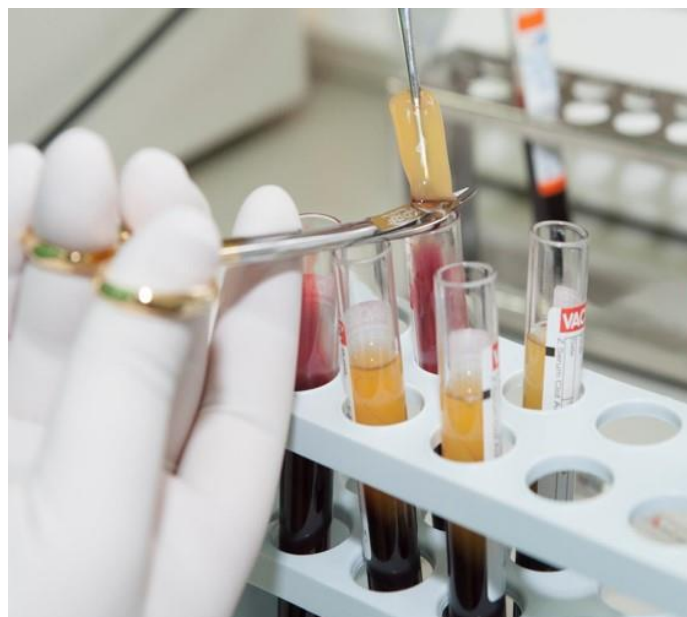Sljedeće slike prikazuju postupak pripreme PRF-a (Slika 1., 2., 3. i 4.):



Slika 1. Uređaj za centrifugiranje (ljubaznošću doc. dr. sc. Marka Granića)



Slika 2. Epruveta troslojnog koloida (ljubaznošću doc. dr. sc. Marka Granića)



Slika 3. Izoliranje PRF ugruška (ljubaznošću doc. dr. sc. Marka Granića)



Slika 4. PRF membrane u „PRF boxu“ (ljubaznošću doc. dr. sc. Marka Granića)

1.5. Plazma bogata faktorima rasta (PRGF)

PRGF se u posljednjem desetljeću primjenjuje u raznim područjima medicine uključujući oralnu i maksilofacijalnu kirurgiju, dermatologiju, ortopediju i sportsku medicinu (25, 26). Endoret tehnologija omogućava korištenje PRGF-a u nekoliko različitih oblika: kao tekućine, ugruška, membrane ili u kombinaciji s biomaterijalima poput autogene ili alogene kosti. Iz toga proizlaze različite mogućnosti njegove kliničke primjene: namakanje površine implantata u svrhu poboljšanja oseointegracije, postavljanje u postekstrakcijsku alveolu kako bi se ubrzalo cijeljenje, liječenje osteonekroze uzrokovane lijekovima, terapija atrofične čeljusti, augmentacija dna sinusa, regeneracija parodonta (25).

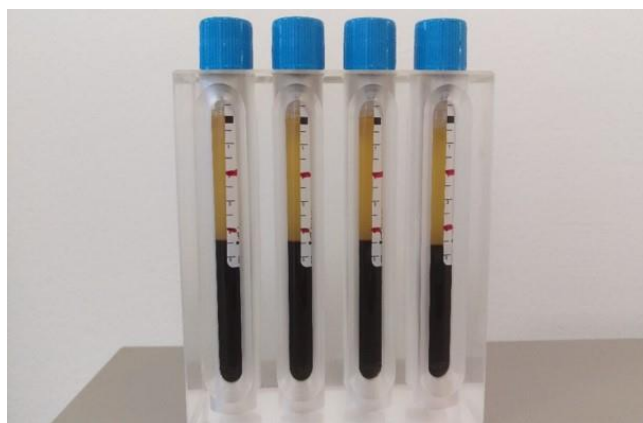Set za pripremu PRGF-a sastoji se od četiri epruvete zapremnine 9 ml, dvije epruvete za frakcioniranje, jedne ampule aktivatora, pipete, sustava centrifuge, plazmaterma te posudice za aktivaciju (25). Prikupljena venska krv (36 ml) centrifugira kroz 8 min čime se postiže separacija na tri sloja: sloj eritrocita na dnu, leukociti u sredini te PRGF u gornjem sloju (27). Pipetom se uzimaju dvije frakcije PRGF-a. Frakcija F1 služi kao fibrinska membrana. Neaktivirana frakcija F2 koristi se za namakanje postekstrakcijske alveole ili za punjenje parodontnoga džepa, a aktivirana frakcija stavlja se u plazmaterm nakon čega se dobiva želatinozna tvar koja se može miješati s koštanim biomaterijalom (25).

Za razliku od PRP i PRGF tehnike u PRF-u se zbog izostanka aktivatora fibrin polimerizira sporo i prirodno. Na taj način nastaje fleksibilna, homogena trodimenzionalna mreža s ugrađenim trombocitima i faktorima rasta koja omogućuje migraciju stanica tijekom zarastanja tkiva (28, 29). Zbog takve strukture faktori rasta otpuštaju se neprekidno tijekom 7 do 11 dana pa PRF ima produljeni učinak (28). Samim je time korištenje PRF-a jednostavnije, a kvalitetnije od PRGF-a.

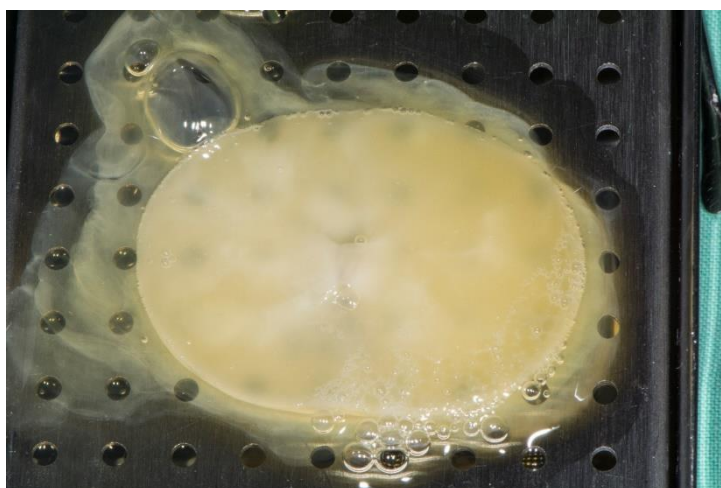
Sljedeće slike prikazuju postupak pripreme PRGF-a (Slika 5., 6. i 7.):



Slika 5. Plazmaterm uređaj za zgrušavanje frakcije (ljubaznošću doc. dr. sc. Marka Granića)



Slika 6. Epruvete s koloidom (ljubaznošću doc. dr. sc. Marka Granića)



Slika 7. Želatinozni ugrušak PRGF-a nakon zgrušavanja u plazmatermu (ljubaznošću doc. dr. sc. Marka Granića)

1.6. Prednosti i nedostaci

Primjena faktora rasta, u ovom slučaju PRF-a, ima brojne prednosti na cijeljenje koštanoga tkiva u odnosu na prethodne generacije proizvoda sličnoga učinka.

Podrazumijeva se da nema opasnosti od krvno prenosivih bolesti ili imunološke reakcije. Koagulacija započinje već pri prvom dodiru krvi sa stijenkom epruvete, stoga je obavezan brz prijenos izvađenoga uzorka krvi u epruvetu za centrifugiranje.

Jednostavna tehnika preparacije korištenjem isključivo uređaja za centrifugiranje praktičan je i brz postupak dostupan svim kliničarima.

Što se tiče nedostataka, jedino je vrijedno spomena brza manipulacija jer ima tendenciju brzoga raspadanja pa preparat prestaje biti klinički upotrebljiv.

1.7. Svrha rada

Svrha je ovoga rada objasniti široku uporabu faktora rasta, danas najčešće pomoću trombocitima obogaćenoga fibrina ili PRF-a, kako u oralnoj kirurgiji tako i u ostalim srodnim granama stomatologije kao što su parodontologija, dječja dentalna medicina, dentalna implantologija i sl.

Ta inovativna tehnika koristi se posljednjih petnaestak godina i smatra se vrlo uspješnom jer pokazuje odlične rezultate regeneracije koštanoga tkiva usne šupljine te redukciju postoperativnih komplikacija.

2. ORALNOKIRURŠKE INDIKACIJE ZA PRIMJENU FAKTORA RASTA

2.1. Prezervacija alveole nakon vađenja zuba

U stomatologiji postoji niz različitih razloga za ekstrakciju zuba. Neki su od njih ovi:

- zubi razoreni opsežnim karijesom
- teško parodontno kompromitirani zubi
- zaostali korijeni
- impaktirani zubi
- zubi s periapikalnim procesom koji nisu inducirani za zahvat apikotomije
- endodontski zahvat koji nije uklonio periapikalne znakove i simptome
- ortodontski razlozi.

Nakon ekstrakcije zuba započinje formiranje krvnoga ugruška i organizacija granulacijskoga tkiva koje će kasnije zamijeniti novostvorena kost. Na mjesto upale dolaze i trombociti koji otpuštaju faktore rasta kako bi pospješili sam proces cijeljenja. U zdrave populacije govorimo o cijeljenju koje traje, ovisno o pacijentu, između 6 i 12 mjeseci. Primjenom faktora rasta u ekstrakcijsku ranu, najčešće PRF i PRGF metodom, dokazano je da se vrijeme koštanoga cijeljenja reducira na ukupno dva mjeseca (30).

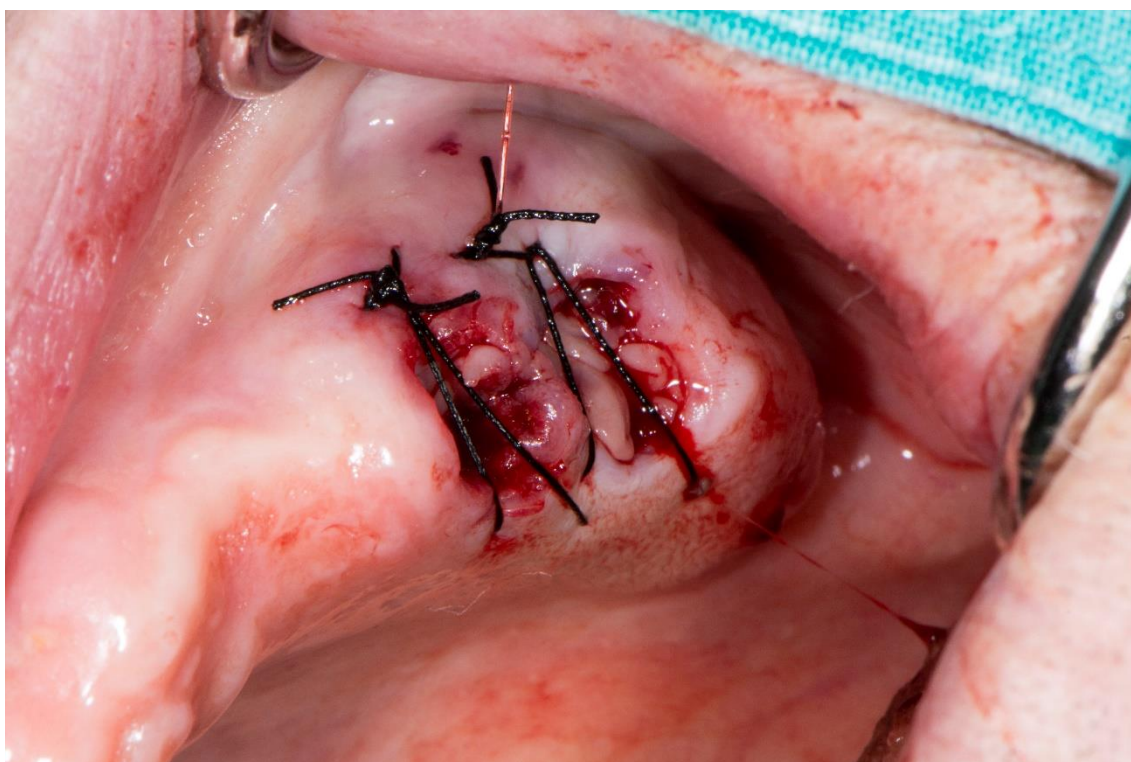
Prema istraživanjima u kojima se radiološki ispitivala gustoća novostvorene kosti u alveoli kod pacijenata tretiranih PRF ili PRGF metodom, u odnosu na kontrolnu skupinu koja nije bila ničim tretirana, primjećena je brža regeneracija koštanoga tkiva u ciljanoj skupini (31, 32). Nakon ekstrakcije, također zbog ozljede koštanoga i mekoga tkiva, može doći do postoperativnih komplikacija kao što su bol i oteklina.

Mnogi znanstveni radovi navode da su se postoperativne komplikacije znatno reducirale među pacijentima kod kojih su primijenjeni faktori rasta. Kvaliteta postoperativnoga života tim je pacijentima mnogo unaprijeđena (33).

Uporaba faktora rasta upotrebljavajući PRF ili PRGF metodu može se koristiti kao zaseban nadomjestak, a može se kombinirati i s drugim nadomjestcima. Time se želi iskoristiti potencijal faktora rasta i kemotaksije stanica u uvjete koji su povoljni za koštanu regeneraciju koje stvaraju oseokonduktivni materijali kao što je β -trikalcij fosfat (34).

U usporedbi s metodom primjene isključivo koštanih nadomjestaka i resorptivnih membrana primijećeno je da u slučajevima gdje su korišteni faktori rasta pri cijeljenju dolazi do manje resorpcije alveolarnoga grebena te da je kvaliteta regenerirane kosti i ukupno koštano cijeljenje znatno poboljšano (35–37).

Sljedeća slika prikazuje postavljeni ugrušak PRF-a u alveolu nakon vađenja zubi (Slika 8.):



Slika 8. Postavljeni ugrušak PRF-a u alveolu nakon vađenja zubi (ljubaznošću doc. dr. sc. Marka Granića)

2.2. Apikotomija i cistektomija

Apikotomija (*apex*, *apicis* – vršak korijena, *extomia* – isijecanje) kirurški je postupak uklanjanja vrška korijena zajedno s periapikalnim žarištem. Oralnokirurške indikacije za apikotomiju jesu:

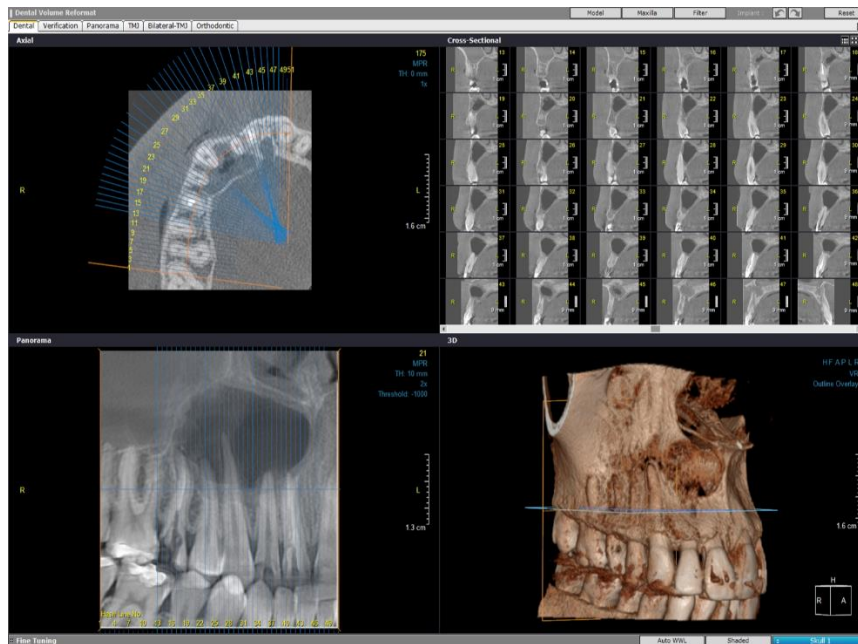
- nedostatna primjena endodontskoga liječenja
- *fausse route* (krivi put)
- zaostali instrument u kanalu
- zavijeni ili neprohodni kanali zuba
- pulpni kamenci
- dio korijena koji strši u cistu
- fraktura korijena u apikalnoj trećini
- resorpcija vrška korijena.

Patološki procesi u periradikularnom području česti su u praktičnom radu stomatologa.

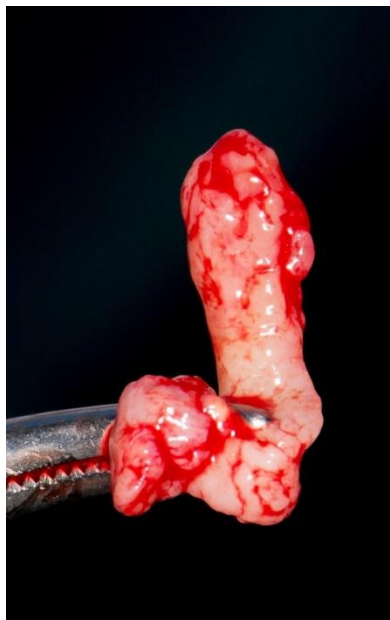
Cista je pak kuglasta šupljina uključena u tkivo s vlastitom stijenkom od potpornoga tkiva s unutrašnjom prevlakom od epitela ili endotela i tekućim ili mekim sadržajem. Cista svojim rastom u širinu razara koštanu strukturu oko sebe.

Nakon operativnoga zahvata zaostaje koštani defekt koji će biti nadomješten ako se ispune uvjeti cijeljenja, a potencijal reparacije tkiva ovisi o dobi i općem stanju pacijenta te ako nema infekcije (38).

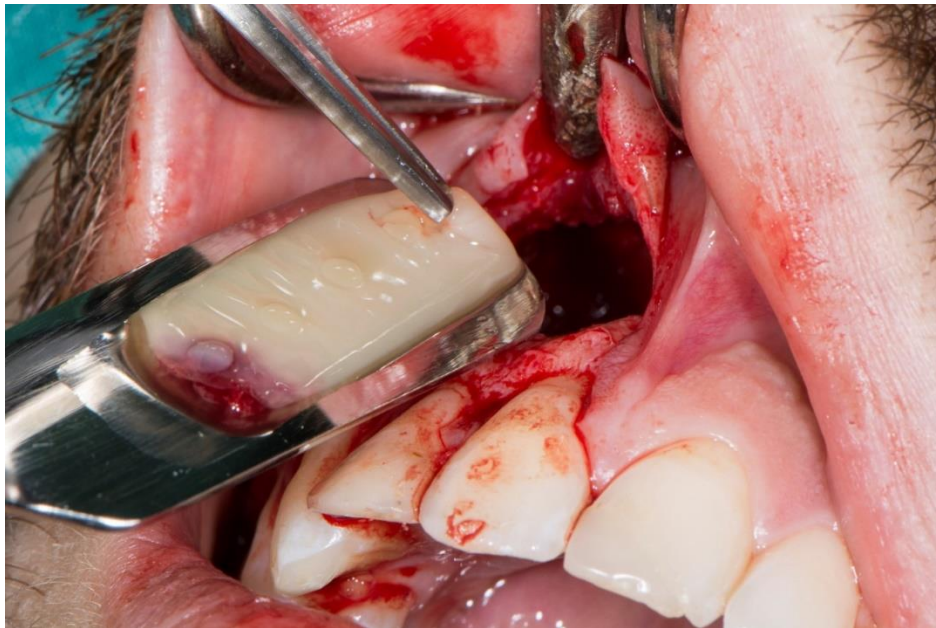
Znanstveni radovi i istraživanja navode da primjenom oseoinduktivnoga materijala kao što su PRF i PRGF dolazi do regeneracije izgubljenoga koštanog tkiva i bržega cijeljenja s redukcijom ili potpunim uklanjanjem postoperativnih komplikacija (39). Sljedeće slike prikazuju postupak cistektomije s postavom PRF-a u koštani defekt (Slika 9., 10., 11. i 12.):



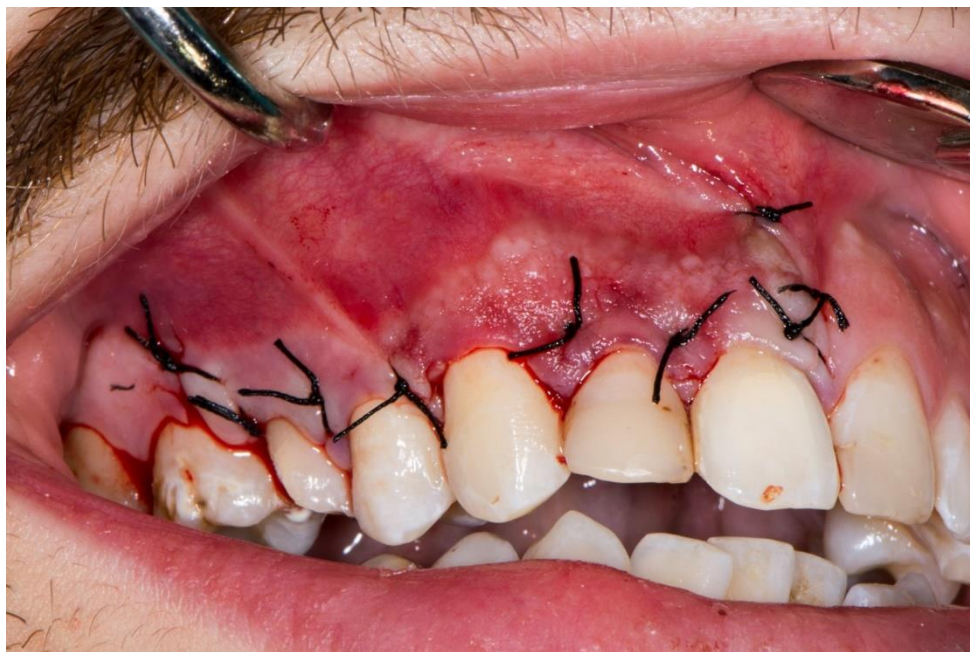Slika 9. CBCT snimka radikularne ciste u gornjoj čeljusti (Ijubaznošću doc. dr. sc. Marka Granića)



Slika 10. Izvađena cista iz gornje čeljusti (Ijubaznošću doc.dr. sc. Marka Granića)



Slika 11. Postava PRF ugruška u koštani defekt nakon vađenja ciste (ljubaznošću doc. dr. sc. Marka Granića)



Slika 12. Zašivena rana nakon uspješno obavljene cistektomije (ljubaznošću doc. dr. sc. Marka Granića)

2.3. Podizanje dna gornjočeljusnoga sinusa (*sinus lift*)

Podizanje dna gornjočeljusnoga (maksilarnoga) sinusa operativna je tehnika kojom se podizanjem dna sinusne šupljine nadograđuje volumen kosti za ugradnju i stabilizaciju implantata.

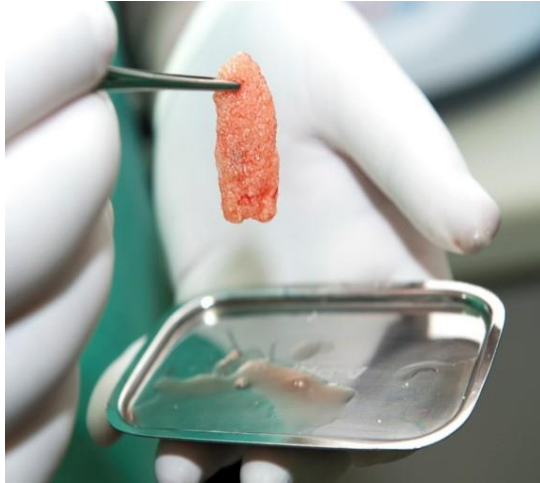Implanto-protetska terapija terapija je izbora kod pacijenata koji žele fiksnu protetsku rekonstrukciju ili ne mogu biti opskrbljeni klasičnim protetskim nadomjestcima. To je posebno izraženo kod pacijenata s jakom resorpcijom koštanoga tkiva (40). Obično je komplicirana implantološka terapija u gornjoj čeljusti, gdje dolazi do opsežne resorpcije kosti, ponekad kao posljedice pneumatizacije maksilarnoga sinusa nakon gubitka zuba (41–44).

Postoji više operativnih tehnika i varijacija izvođenja *sinus lifta*. Preparat PRF-a ili PRGF-a koristi se kod lateralnoga pristupa kao i kod transkrestalnoga, samostalno ili u kombinaciji s nekim koštanim nadomjestkom.

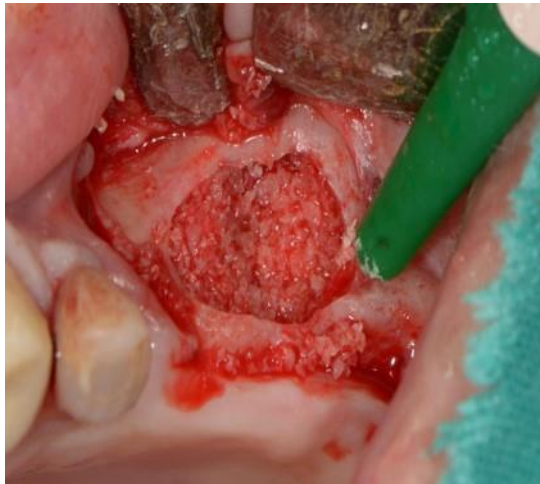Kada se PRF miješa s koštanim nadomjestkom, obavezno se PRF membrana mora ujednačeno usitniti kako bi postavljanje bilo što jednostavnije. PRF će sa svojim proliferativnim i kemotaktičnim učinkom potaknuti migraciju osteoprogenitornih stanica na čestice grafta te otpuštati sporo i dugotrajno faktore rasta kao što su PDGF, EGF, TGF- β , VEGF, FGF i IGF-1,2 kako bi koštano cijeljenje bilo uspješno i vremenski reducirano.

Također, moguće je i samostalno staviti PRF-cilindre u sinusnu šupljinu.

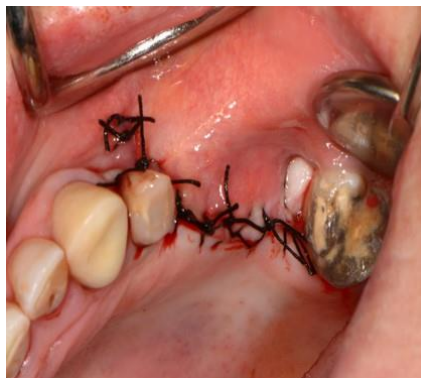Sljedeće slike prikazuju postupak podizanja dna gornjočeljusnog sinusa s upotrebom PRF ugruška pomiješanog s umjetnom kosti (Slika 13., 14. i 15.):



Slika 13. Ugrušak PRF-a pomiješan s umjetnom kosti (ljubaznošću doc. dr. sc. Marka Granića)



Slika 14. Postavljen ugrušak na dno gornjočeljusnog sinusa (ljubaznošću doc. dr. sc. Marka Granića)



Slika 15. Zašivena rana nakon operacije podizanja dna gornjočeljusnog sinusa (ljubaznošću doc. dr. sc. Marka Granića)

2.4. Augmentacija alveolarnoga grebena i implantologija

Najveći i najčešći problem u implantologiji kao grani stomatologije jest nedovoljan volumen kosti alveolarnoga grebena gornje i/ili donje čeljusti za uspješnu ugradnju implantata.

Kao što smo već spomenuli, postoji operativna tehnika podizanja dna maksilarnoga sinusa (*sinus lift*). Osim te tehnike postoji i rekonstrukcija grebena u horizontalnom smjeru. Lateralna augmentacija kosti i lateralno širenje grebena (45). Kod lateralne augmentacije kosti koristi se usitnjena autologna kost s granuliranim alogeniim ili aloplastičnim materijalom u kombinaciji s membranom koja će materijal držati na mjestu. U tu svrhu koristi se i PRF koji se može pomiješati i u obliku membrane postaviti preko augmentata. Na taj način PRF otpušta faktore rasta te pospješuje cijeljenje rane i reducira vrijeme te postoperativne komplikacije.

Nakon šest mjeseci, koliko je potrebno za cijeljenje kosti, ugrađuje se implantat. Nedostatak je ove tehnike dugo vrijeme čekanja za cijeljenje rane te dvostruka operacija kako bi se implantat ugradio.

Stoga se danas koristimo češće tehnikom lateralnoga širenja jer je ona najmanje invazivna i implantat se može ugraditi imedijatno. Sagitalno se prepili koštani segment, mobilizira se prema lateralno stvarajući prostor za postavu nadomjesnoga materijala te postavu implantata.

2.5. Terapija osteonekroze čeljusti

U pacijenata koji su na terapiji bifosfonatima ili su na radioterapiji s dijagnozom tumora na glavi ili vratu često se kao nuspojava navodi osteonekroza čeljusti.

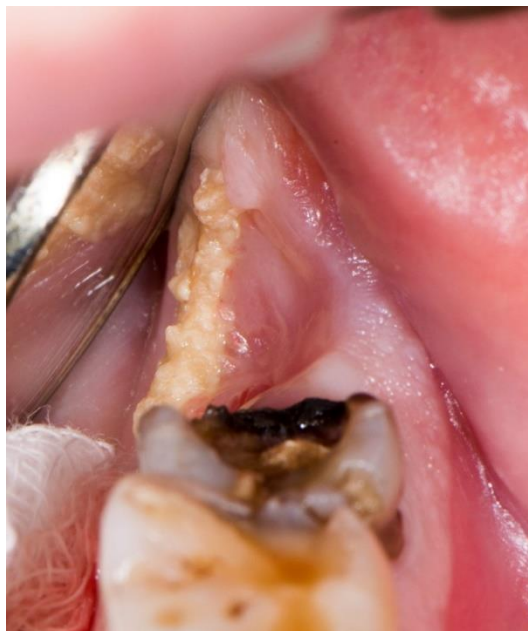
Za osteonekrozu čeljusti karakterističan nalaz u usnoj šupljini jest eksponirana devitalizirana kost koja perzistira dulje od osam tjedana s pratećim simptomima bola, otekline i moguće upale (46).

Pojavljuje se spontano iako kod pacijenata koji su na radioterapiji prethodi neka trauma kao što su ekstrakcija zuba ili iritacija zbog neadaptiranih proteza.

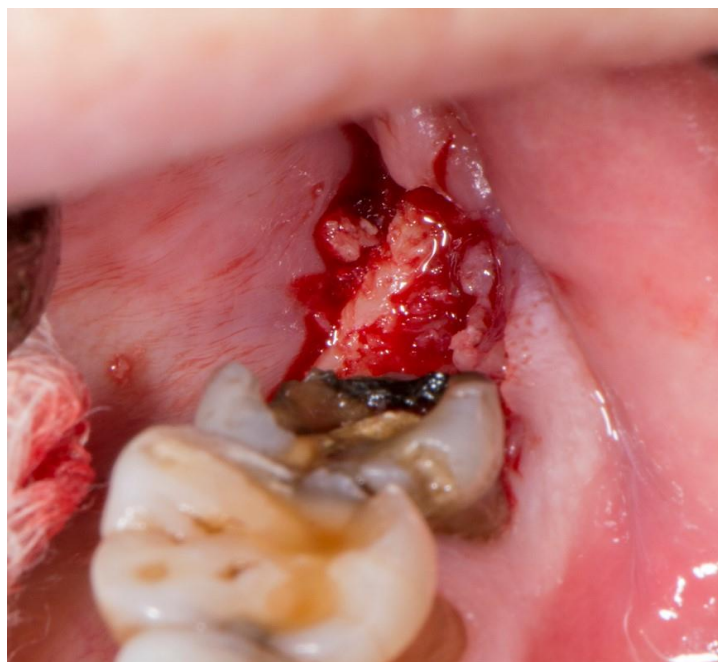Ne postoji standardizirani protokol za liječenje osteonekroze jer je napravljen premali broj studija o tome. Sama terapija svodi se na neke preventivne mjere i konzervativni pristup u početnoj fazi, a u uznapredovaloj svakako kirurški pristup liječenju.

Kako korištenjem suplemenata PRF-a i PRGF-a dolazi do otpuštanja faktora rasta, oni se koriste u terapijama sve više i kod rizičnih pacijenata u svrhu prevencije, a i kada je već došlo do nekroze kosti u svrhu regeneracije koštanoga tkiva.

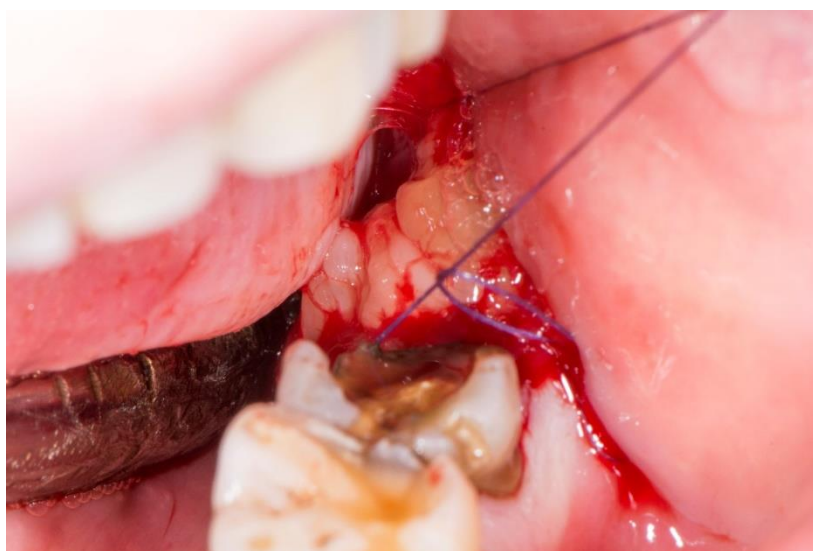
Sljedeće slike prikazuju upotrebu PRF-a u terapiji osteonekroze (Slika 16., 17. i 18.):



Slika 16. Prikaz eksponirane kosti u donjoj čeljusti (ljubaznošću doc. dr. sc. Marka Granića)



Slika 17. Prikaz nekrotične kosti (ljubaznošću doc. dr. sc. Marka Granića)



Slika 18. Postava PRF ugruška u koštani defekt te šivanje rane (ljubaznošću doc. dr. sc. Marka Granića)

Prema istraživanjima o učincima faktora rasta koji se kontinuirano, tijekom jednoga do četiri tjedna, oslobađaju iz trombocita prilikom degradacije fibrinskoga matriksa, stvaranju nove kosti, ubrzanom cijeljenju koštanoga tkiva te redukcijom postoperativnih komplikacija, prednosti su velike s otpuštanjem faktora rasta pomoću PRF-a i/ili PRGF-a naspram fiziološkoga cijeljenja.

Neoangiogeneza koja se događa ubrzano zbog otpuštanja vaskularnoga endotelnog faktora rasta (VEFG) ključna je za uspješno cijeljenje, a arhitektura fibrinske mrežice omogućuje migraciju osteoprogenitornih stanica koje će ju na kraju i izgraditi i imunološkim reakcijama suprimirati infekciju.

Faktori rasta koji se koriste u suplementu PRF-a i PRGF-a zapravo su samo homogenije i koncentriranije verzije normalnoga krvnog ugruška koji je prijeko potreban za cijeljenje koštanoga tkiva. Samim koncentriranjem više faktora rasta pospješujemo i ubrzavamo sam proces cijeljenja.

Provedeno je mnogo istraživanja na kojima je dokazano kako veća koncentracija faktora rasta, u ovom slučaju primjenjujući PRF i PRGF metodu, donosi bolje postoperativne rezultate i bolje koštano cijeljenje.

Kod istraživanja Anitue i suradnika, nakon operacije *sinus lifta* prikazano je stvaranje nove vitalne kosti kod skupine ispitanika na kojima je apliciran PRF u iznosu od 21,4 %, dok je kod kontrolne grupe iznosilo samo 8,4 %. Broj novih krvnih žila po mm² također je bio veći kod tretiranih PRF-om zbog vaskularnoga endotelnog faktora rasta (VEFG). Tretirani PRF-om imali su 116 krvnih žila, dok su oni u kontrolnoj grupi razvili samo sedam krvnih žila (47, 48).

Riaz i suradnici uočili su nakon istraživanja povećanja dna maksilarnoga sinusa nakon augmentacije s PRF-om povećanje za 42,51 % prema kontrolnoj grupi koje je iznosilo samo 18,92 % (49).

Jornet i suradnici kod liječenja osteonekroze opisali su da je u slučaju gdje se preventivno koristio PRF u postekstrakcijsku alveolu kod pacijenata na terapiji bifosfonatima od ukupno 697 ekstrakcija, samo sedam pacijenata razvilo osteonekrozu (50). Kod slučaja već razvijene osteonekroze jedna je studija prikazala da gdje se primjenjivao PRF 77 % pacijenata potpuno se oporavilo, 18 % imalo je odgođeno cijeljenje kosti, a tek je 1 % ostalo upitno.

4. ZAKLJUČAK

Prilikom brojnih istraživanja dokazalo se kako su faktori rasta izuzetno bitni pri koštanom cijeljenju.

U oralnokirurškim zahvatima primjena suplemenata PRF-a i PRGF-a postala je zlatni standard kako bi pacijenti dobili brže cijeljenje i redukciju postoperativnih komplikacija. Postoperativne komplikacije kao što su bol i otekline znatno su reducirane primjenama faktora rasta.

Taj pozitivan učinak korištenja faktorom rasta u suplementima PRF-a i/ili PRGF-a trebao bi postati svakodnevica u stomatološkim klinikama zbog jednostavnosti preparacije, ekonomičnosti, velikoga spremnika za dobivanje materijala te, najvažnije, kako bi pacijenti imali bolju postoperativnu kvalitetu života.

Navedene metode zato spadaju u visokovrijedne za daljnji razvoj i daljnja dugotrajnija istraživanja.

5. LITERATURA

1. Gale NW, Yancopoulos GD. Growth factors acting via endothelial cell-specific receptor tyrosine kinases: VEGFs, angiopoietins, and ephrins in vascular development. *Genes Dev* 1999 May 1;13(9):1055-66.
2. Ono I, Gunji H, Zhang JZ, Maruyama K, Kaneko F. Studies on cytokines related to wound healing in donor site wound fluid *J Dermatol Sci* 1995;10(3):241-5.
3. Ono I, Gunji H, Zhang JZ, Maruyama K, Kaneko F. A study of cytokines in burn blister fluid related to wound healing. *Burns*. 1995;21(5):352-5.
4. Matsuoka J, Grotendorst GR. Two peptides related to platelet-derived growth factor are present in human wound fluid. *Proc Natl Acad Sci USA*.1989;86(12):4416-20.
5. Hollinger JO, Hart CE, Hirsch SN, Lynch S, Friedlaender GE. Recombinant human platelet- derived growth factor: biology and clinical applications. *J Bone Joint Surg Am* 2008 Feb;90 (1):48-54.
6. Faler BJ, Macsata RA, Plummer D, Mishra L, Sidawy AN. Transforming growth factor-beta and wound healing. *Perspect Vasc Surg Endovasc Ther* 2006 Mar;18(1):55-62.
7. Jasens K, ten Dijke P, Jassens S, Wan Hul W. Transforming growth factor beta 1 to the bone. *Endocr Rev* 2005 Oct;26(6):743-74.
8. Livingstone C, Borai A. Insulin-like growth factor-II: its role in metabolic and endocrine disease. *Clin Endocrinol (Oxf)*. 2014 Jun; 80(6):773-81.
9. Urist MR. Bone: formation by autoinduction. *Science* 1965 Nov 12;150(3698):893-9.
10. Liu Z, Luyten FP, Lammens J, Dequeker J. Molecular signaling in bone fracture healing and distraction osteogenesis. *Histol Histopathol* 1999 Apr;14(2):587-95.
11. Si X1, Jin Y, Yang L, Tipoe GL, White FH. Expression of BMP-2 and TGF-beta 1 mRNA during healing of the rabbit mandible. *Eur J Oral Sci* 1997 Aug;105(4):325-30.
12. des Rieux A1, Ucakar B, Mupendwa BP, Colau D, Feron O, Carmeliet P, Pr at V. 3D systems delivering VEGF to promote angiogenesis for tissue engineering. *J Control Release* 2011 Mar 30;150(3):272-8.
13. Wu XJ, Zhu JW, Jing J, Xue D, Liu H, Zheng M, Lu ZF. VEGF165 modulates proliferation, adhesion, migration and differentiation of cultured human outer root sheath cells from central hair follicle epithelium through VEGFR-2 activation in vitro. *J Dermatol Sci* 2014 Feb;73(2):152-60.

14. Stavri GT, Zachary IC, Baskerville PA, Martin JF, Erusalimsky JD. Basic fibroblast growth factor upregulates the expression of vascular endothelial growth factor in vascular smooth muscle cells. Synergistic interaction with hypoxia. *Circulation* 1995; 92(1): 11–4.
15. McCarthy EF, Frassica FJ. Anatomy and physiology of bone. *Pathology of Bone and Joint Disorders*. Philadelphia, Pa: WB Saunders, 1998;25-50.
16. Clarke B. Normal bone anatomy and physiology. *Clin J Am Soc Nephrol* 2008;3:S131-9.
17. Razzaque MS. Bone-kidney axis in systemic phosphate turnover. *Arch Biochem Biophys* 2014;561:154-8.
18. Faienza MF, Luce V, Ventura A, Colaianni G, Colucci S, Cavallo L. Skeleton and glucose metabolism: a bonepancreas loop. *Int J Endocrin* 2015;1-7.
19. Teitelbaum SL. Bone resorption by osteoclasts. *Science* 2000;289:1504-8.
20. Robling AG. The interaction of biological factors with mechanical signals in bone adaptatio: recent development. *Curr Osteoporos Rep* 2012;10:126-31.
21. Choukron J, Adda F, Schoeffler C, Vervelle A. Une opportunité en parodontologie: le PRF: Implantodontie. 2001;42:55-62.
22. Borie E, Olivi DG, Orsi IA, Garlet K, Weber B, Beltran V et al. Platelet-rich fibrin application in dentistry: a literature review. *Int J Clin Exp Med*. 2015;8(5):7922-9.
23. Blair P, Flaumenhaft R. Platelet - α granules: Basic biology and clinical correlates. *Blood Reviews*. 2009;3(4):177-89.
24. Simon BI, Gupta P, Tajbaksh S. Quantitative evaluation of extraction socket healing following the use of autologous platelet-rich fibrin matrix in humans. *Int J Periodontics Restorative Dent*. 2011;31(3):285-95.
25. Matulić N, Tafra Đ, Barić J, Gabrić D. Regeneracija koštanog i mekog tkiva primjenom PRGF-Endoret tehnologije: prikaz slučaja. *Medix*. 2016; 119: 310–3.
26. Anitua E, Alkhraisat MH, Orive G. Perspectives and challenges in regenerative medicine using plasma rich in growth factors. *J Control Release*. 2012;157(1):29–38.
27. Anitua E, Alonso R, Girbau C, et al. Antibacterial effect of plasma rich in growth factors (PRGF®-Endoret®) against *Staphylococcus aureus* and *Staphylococcus epidermidis* strains. *Clin Exp Dermatol*. 2012;37(6):652–7.

28. Blašković M, Gabrić Pandurić D, Katanec D, Brozović J, Gikić M, Sušić M. Primjena trombocitima obogaćenog fibrina u oralnoj kirurgiji. *Medix*. 2013;18(103):176–81.
29. Dohan DM, Choukron J, Diss A, Dohan SL, Dohan AJ, Mouhyi J et al. Platelet-rich fibrin (PRF): a second-generation platelet concentrate. Part II: platelet-related biologic features. *Oral Surg Oral Med Oral Pathol Oral Radiol Endod*. 2006;101(3):45–50.
30. Choukron J, Diss A, Simonpieri A, Girard M. O, Schoeffler C. et al. Platelet-rich fibrin (PRF): a second-generation platelet concentrate. Part IV: clinical effects on tissue healing. *Oral Surg Oral Med Oral Pathol Oral Radiol Endod*. 2006;101(3):56-60.
31. S. Girish Rao, Preethi Bhat, KS Nagesh, Gundu HR Rao, Bharthi Mirle, Lubna Kharbhari et al. Bone regeneration in Extraction sockets with Autologous Platelet Rich Fibrin Gel. *J Maxillofac Oral Surg*. 2013 Mar;12(1):11-16.
32. Gürbüzler B, Pikdoken L, Urhan M, Suer BT, Narin Y. Scintigraphic evaluation of early osteoblastic activity in extraction sockets treated with platelet-rich fibrin. *J Oral Maxillofac Surg*. 2010;68:980-9.
33. Canellas JV, Ritto FG, Medeiros PJD. Evaluation of postoperative complications after mandibular third molar surgery with the use of platelet-rich fibrin: A systematic review and meta-analysis. *International Journal of Oral and Maxillofacial Surgery*. 2017 May;(17)314145.
34. KB Jayalakshmi, Shipra Agarwal, MP Singh, BT Vishwanath, Akash Krishna, Rohit Agrawal. "Platelet-Rich Fibrin with β -Tricalcium Phosphate—A Novel Approach for Bone Augmentation in Chronic Periapical Lesion: A Case Report," *Case Reports in Dentistry*. 2012, Article ID 902858, 6. DOI:10.1155/2012/902858.
35. Simon BI, Gupta P, Tajbakhsh S. Quantitative evaluation of extraction socket healing following the use of autologous platelet-rich fibrin matrix in humans. *Int J Periodontics Restorative Dent*. 2011 Jun;31(3):285- 95.
36. Leković V, Camargo PM, Klokkevold PR, Weinlaender M, Kenney EB, Dimitrijević B et al. Preservation of alveolar bone in extraction sockets using bioabsorbable membranes. *J Periodontol*. 1998 Sep;69(9):1044-9.
37. Iasella JM, Greenwell H, Miller RL et al. Ridge preservation with freeze-dried bone allograft and a collagen membrane compared to extraction alone for implant site

- development: a clinical and histologic study in humans. *J Periodontol.* 2003;74(7):990-9.
38. Bashutski JD, Wang HL. Periodontal and endodontic regeneration. *J Endod.* 2009 Mar;35(3):321-8.
39. Mazumdar, Paromita, Sanjib Bhunia, Debabrata Nag. Treatment of Periapical Lesion with Platelet Rich Fibrin. *Indian Medical Gazette.* 2013 Jan;28-33.
40. Peterson JL, Ellis E, Hupp Rj, TuckerRM. Contemporary. Oral and maxillofacial surgery. Mosby; 2002.
41. McGowan DA, Baxter PW, James J. The maxillary sinus. Butterworth-Heinemann Ltd, Oxford 1993.
42. von der Bergh JP, ten Bruggenkate CM, Disch FJ, Tuinzing DB. Anatomical aspects of sinus floor elevations. *Clin Oral Implants Res.* 2000;11:256-65.
43. Chanavaz M. Maxillary sinus: anatomy, physiology, surgery and bone grafting related to implantology. Eleven years of surgical experience 1979-1990. *J Oral Impants.* 1990;16:199-209.
44. Aust R, Drettner B. The functional size of the human maxillary ostium in vivo. *Acta Otolaryngol.* 1974;78:432-5.
45. Katalinić I, Gabrić D. Terapija horizontalne insuficijencije koštanog grebena ekspanzijskim tehnikama. Sonda: list studenata Stomatološkog fakulteta Sveučilišta u Zagrebu. 2012;13(24):41-4.
46. Ruggiero SL, Fantasia J, Carlson E. Bisphosphonate-related osteonecrosis of the jaw: background and guidelines for diagnosis, staging and management. *Oral Surg Oral Med Oral Pathol Oral Radiol Endod.* 2006 Oct;104(4):433-41.
47. Anitua E, Prado R, Orive G. A lateral approach for sinus elevation using PRGF technology. *Clin Implant Dent Relat Res.* 2009;11:23–31.
48. Anitua E, Prado R, Orive G. Bilateral sinus elevation evaluating plasma rich in growth factors technology: A report of five cases. *Clin Implant Dent Relat Res.* 2012;14:51–60.
49. Riaz R, Ravindran C, Nandakumar N, Kannadasan K, Raja KK. Lateral sinus lift with platelet rich plasma incorporated augmentation. *Int J Oral Maxillofac Surg.* 2007;36:1050. 43. Chang YC. Anterior maxillary ridge splitting with simultaneous implant placement using platelet-rich fibrin as the sole grafting material. *J Dent Sci.* 2016;11:110-12.

50. Lopez Jornet P, Sanchez Perez A, Mendes RA, Tobias A. Medication-related osteonecrosis of the jaw: Is autologous platelet concentrate application effective for prevention and treatment? A systematic review. Br J Oral Maxillofac Surg. 2016 Aug;44(8):1067-72.

6. ŽIVOTOPIS

Lukas Džodan rođen je 17. rujna 1991. u Zagrebu gdje je i završio osnovnu i srednju školu te maturirao 2010. godine.

Godine 2010. upisuje Veterinarski fakultet Sveučilišta u Zagrebu gdje uspješno studira dvije akademske godine nakon kojih 2012. godine počinje studirati na Stomatološkom fakultetu Sveučilišta u Zagrebu.

Tijekom studiranja aktivno se bavio sportom na fakultetu u sklopu Sveučilišne lige gdje je branio boje fakulteta u futsalu, rukometu i tenisu te osvojio niz medalja za fakultet, i to i u pojedinačnim i u grupnim sportovima. 2016. godine postaje kapetanom momčadi futsal ekipe Stomatološkoga fakulteta Sveučilišta u Zagrebu.

Tijekom studiranja pohađao je brojne stomatološke kongrese te je četiri godine asistirao u dvjema privatnim stomatološkim ordinacijama.