

Traume mladih trajnih zubi

Žugec, Ivana

Master's thesis / Diplomski rad

2018

Degree Grantor / Ustanova koja je dodijelila akademski / stručni stupanj: **University of Zagreb, School of Dental Medicine / Sveučilište u Zagrebu, Stomatološki fakultet**

Permanent link / Trajna poveznica: <https://um.nsk.hr/um:nbn:hr:127:050219>

Rights / Prava: [Attribution-NonCommercial 3.0 Unported / Imenovanje-Nekomercijalno 3.0](#)

Download date / Datum preuzimanja: **2025-03-25**



Repository / Repozitorij:

[University of Zagreb School of Dental Medicine
Repository](#)





SVEUČILIŠTE U ZAGREBU
STOMATOLOŠKI FAKULTET

Ivana Žugec

TRAUMA TRAJNIH MLADIH ZUBA

Diplomski rad

Zagreb, 2018.

Rad je ostvaren na Zavodu za dječju i preventivnu stomatologiju Stomatološkog fakulteta Sveučilišta u Zagrebu

Mentor rada: izv. prof. dr. sc. Dubravka Negovetić-Vranić, dr. med. dent., Zavod za dječju i preventivnu stomatologiju, Stomatološki fakultet, Sveučilište u Zagrebu

Lektor hrvatskog jezika: Isidora Vujošević, mag. educ. philol. croat. et phon.

Lektor engleskog jezika: Lučana Banek, profesorica engleskog i talijanskog jezika i književnosti

Sastav Povjerenstva za obranu diplomskog rada:

1. _____

2. _____

3. _____

Datum obrane rada: _____

Rad sadrži: 31 stranica

0 tablica

15 slika

1 CD

Osim ako nije drukčije navedeno, sve ilustracije (tablice, slike i dr.) u radu su izvorni doprinos autora diplomskog rada. Autor je odgovoran za pribavljanje dopuštenja za korištenje ilustracija koje nisu njegov izvorni doprinos, kao i za sve eventualne posljedice koje mogu nastati zbog nedopuštenog preuzimanja ilustracija odnosno propusta u navođenju njihova podrijetla.

Zahvala

Zahvaljujem svojoj mentorici, izv. prof. dr. sc. Dubravki Negovetić-Vranić, na strpljenju, pomoći i korisnim savjetima kojima mi je pomogla u pisanju ovog diplomskog rada.

Zahvaljujem i svojoj obitelji, bez čije podrške i ljubavi ne bih danas bila ovdje.

Hvala i mojim prijateljima i kolegama s fakulteta, koji su mi olakšali studiranje i učinili ga zabavnim.

Trauma trajnih mladih zuba

Sažetak

U današnje suvremeno doba, u kojem su ljudi osviješteni o održavanju oralne higijene, problem su traume zuba. Traume zuba najčešće se događaju u djetinjstvu i adolescenciji. Dječaci su skloniji traumama od djevojčica zbog toga što su aktivniji i treniraju agresivnije sportove. Kada u ordinaciju dolazi dijete s traumom zuba, potrebno je uzeti anamnezu, napraviti klinički pregled i rendgensku snimku. Klinički pregled radimo ekstraoralno i intraoralno. Ekstraoralno gledamo postoje li ozljede usnice i facijalnog skeleta, dok kod intraoralnog pregledavamo sluznicu usne šupljine i traumatizirane zube. Tijekom pregleda zuba moramo utvrditi njihovu mobilnost, vitalitet i u kojem stadiju rasta je korijen zuba. Kod traumatiziranih zuba s otvorenom pulpom potrebno je sačuvati vitalitet zuba, pogotovo ako je riječ o mladom trajnom zubu čiji korijen nije završio rast. U terapiji trauma s otvorenom pulpom najčešće koristimo kalcijev hidroksid ili mineral trioksidni agregat i sama terapija traje godinu dana ili dulje. Od mogućih metoda koristi se direktno prekrivanje pulpe, djelomična pulpotomija po Cveku, apeksogeneza ili revaskularizacija. Ovim metodama pokušavamo sačuvati vitalitet zuba i omogućiti daljnji rast i razvoj korijena traumatiziranog zuba.

Ključne riječi: trauma zuba; klinički pregled; vitalitet zuba; apeksogeneza; revaskularizacija

Traumatic dental injury in immature permanent teeth

Summary

In the modern world, in which people are educated on how to maintain oral hygiene, traumatic dental injuries still remain a problem. Traumatic dental injuries are the most common in childhood and adolescence. Boys are more prone to dental injuries compared with girls. The reason is that boys are much more active and they usually train aggressive sports. When a child with traumatic dental injury arrives to the dental clinic, we need to take the anamnesis, perform a clinical examination and perform an X-ray. There is extraoral and intraoral clinical examination. During extraoral examination, we inspect lips and facial bones for injuries and broken bones. During intraoral examination, we inspect oral mucosa and traumatised teeth. While examining traumatised teeth we need to establish their mobility, vitality and the development stage of the radix. In case of traumatic dental injuries with open pulp, it is necessary to preserve the vitality of the tooth, especially if the radix has not completed its development. Calcium hydroxide and mineral trioxide aggregate are the most frequently used in the treatment of open pulp. The overall treatment time is one year or longer. Among available methods, we can apply direct pulp capping, partial pulpotomy by Cvek, apexogenesis or revascularization. These methods are intended to preserve the vitality of the tooth and enable further development of the radix of the traumatised immature permanent tooth.

Keywords: traumatic dental injury; clinical examination; vitality; apexogenesis; revascularization

SADRŽAJ

1. Uvod	1
2. Epidemiologija i etiologija trauma zuba	3
2.1. Čimbenici vezani za usnu šupljinu	4
2.2. Demografski čimbenici	4
2.3. Mehanizam nastanka ozljede zuba	5
3. Klasifikacija ozljeda zuba po MKB-u	6
4. Pregled i dijagnostika	11
5. Terapija cakline i dentina s otvorenom pulpom	16
5.1. Direktno prekrivanje pulpe.....	17
5.2. Djelomična pulpotomija po Cveku	19
5.3. Apeksogeneza.....	20
5.4. Revaskularizacija	21
6. Rasprava	23
7. Zaključak.....	25
8. Literatura	27
9. Životopis.....	30

Popis skraćenica

Ca(OH)₂ – kalcijev hidroksid

DPP – direktno prekrivanje pulpe

MKB – Međunarodna klasifikacija bolesti i uzroka smrti

MTA – mineral trioksidni agregat

NaOCl – natrijev hipoklorit

SIC – stakleno-ionomerni cement

1. UVOD

U današnjem vremenu, kada je većina ljudi podučena o pravilnoj oralnoj higijeni, došlo je do pada karijesa. Međutim, njegovo su mjesto zauzele traume zuba.

Traume oralnog područja čine 5% svih ozljeda zbog kojih ljudi traže medicinsku pomoć. Među traumama oralnog područja najčešće su traume zuba, od kojih su najčešće frakture krune i luksacije (1). Na frakture krune zuba otpada oko 80% svih trauma. Od toga su 70% jednostavne, a 30% komplicirane frakture s otvorenom pulpom (2). Traume zuba pogađaju oko 30% djece s trajnom denticijom. Kod tih trauma, najčešće su zahvaćeni središnji maksilarni sjekutići. Zbog toga što su ti zubi najviše vidljivi u usnoj šupljini, njihova trauma može za dijete imati psihološke, estetske i funkcijske posljedice na daljnji razvoj denticije i čeljusti djeteta (2,3).

Svrha rada je upoznati doktore dentalne medicine važnosti očuvanja vitaliteta trajnih mladih zuba kod trauma za razliku od mliječnih zuba. Jedan od razloga je da su traumom najčešće pogođeni gornji trajni sjekutići, koji se nalaze u estetskoj zoni. Kod mliječnih zuba potrebno je da se u ustima zadrže dok ne niknu njihovi trajni nasljednici. U slučaju traume mliječnih zuba preporuka je da se ekstrahiraju, ako djetetu uzrokuju bol tijekom jela. Također, želim i naglasiti važnost proteklog vremena od same traume pa do primjene terapije. Vrijeme koje je proteklo do pružanja terapije određuje često i za koji oblik terapije ćemo se odlučiti. U očuvanju vitaliteta zuba pogođenog traumom postoje razne metode, kao što su direktno prekrivanje pulpe, djelomična pulpotomija po Cveku, apeksogeneza i revaskularizacija.

2. EPIDEMIOLOGIJA I ETIOLOGIJA TRAUMA ZUBA

U državama gdje je karijes zubi u opadanju, traume zuba su vodeći problem kod djece. Maksilofacijalna regija čini 1% ukupne površine tijela, ali ozljede zuba i parodontnih tkiva najčešći su tip ozljeda kod djece i adolescenata (4).

Traume zuba mogu se dogoditi zbog:

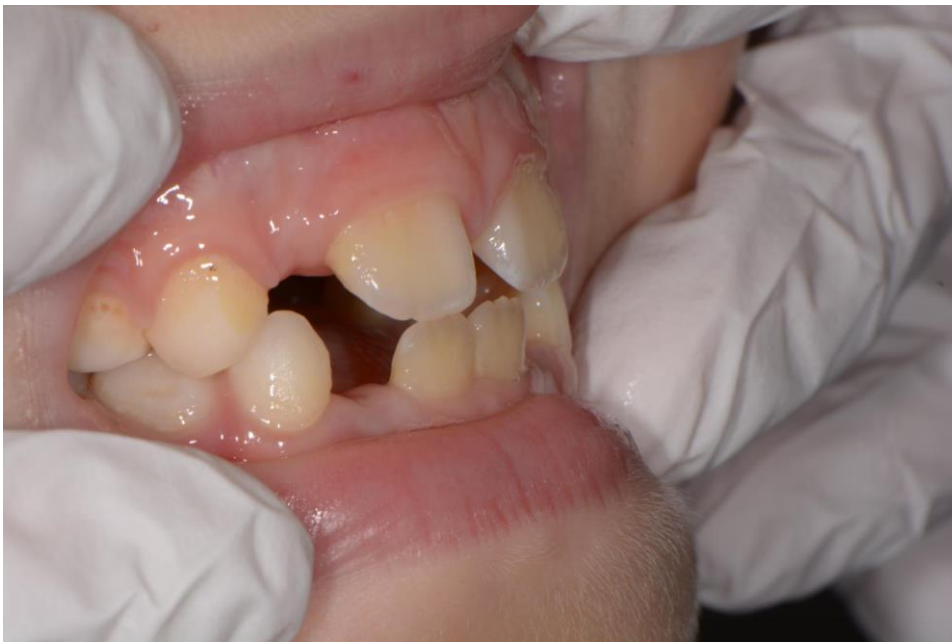- a) prometne nesreće,
- b) fizičkog zlostavljanja,
- c) slučajnog pada,
- d) grubih sportskih aktivnosti,
- e) sistemskih bolesti (npr. epilepsija),
- f) neprimjerene upotrebe zuba (zubi se koriste za otvaranje proizvoda),
- g) smanjenih motoričkih sposobnosti (3, 5).

U studiji Skaarea i Jacobsena u Norveškoj zabilježeno je da se 8% od svih dentalnih trauma u dobi od 7 do 18 godina dogodilo za vrijeme sportskih aktivnosti. Najčešće je riječ o sportovima s loptom, u 59% slučajeva. Kod 10% dentalnih trauma uzrok je prometna nesreća, a kod 8% uzrok je fizičko zlostavljanje (5).

Također, dvije velike studije u Americi pokazale su da je svaki šesti tinejdžer i svaka četvrta odrasla osoba doživjela traumu zuba. Kod kompliciranijih trauma zuba, kao što su fraktura dentina s otvorenom pulpom, fraktura korijena zuba ili avulzija, ovrjet je bio oko 5 mm (5). Na uzorku zagrebačke djece dokazalo se da su traume zuba češće u zimskim mjesecima. Incidencija zubnih trauma je u porastu tijekom listopada, studenog i prosinca. Najčešći uzrok traume zuba je bio pad ili udarac u predmet. Kod dječaka u 69.9% slučajeva, a kod djevojčica u 86.7% slučajeva (6). Također traume ozljede zuba zadobivene u sportu su češće kod dječaka, 18.2% kod dječaka i 8.2% kod djevojčica (3).

2.1. Čimbenici vezani za usnu šupljinu

U usnoj šupljini čimbenici koji mogu pogodovati traumama zubi su povećani *overjet* s protruzijom gornjih sjekutića (Slika 1.), insuficijencija usnice, velike karijesne lezije i bolesti koje zahvaćaju samu strukturu zuba. Bolesti koje zahvaćaju strukturu zuba su *Amelogenesis imperfecta* i *Dentinogenesis imperfecta*. *Amelogenesis imperfecta* je nasljedna bolest koja zahvaća caklinu zuba, dok je *Dentinogenesis imperfecta* nasljedna bolest koja zahvaća dentin zuba. Svi ti čimbenici pogoduju težim ozljedama prilikom traume zuba (3, 4, 7).



Slika 1. Protruzija gornjih sjekutića. Preuzeto s dopuštenjem autora: izv. prof. dr. sc. Dubravka Negovetić-Vranić

2.2. Demografski čimbenici

Postoji povezanost između dobi i spola s učestalošću traume zuba. Kod dječaka je ozljeda zuba dvostruko veća nego kod djevojčica. To se objašnjava činjenicom da su dječaci aktivniji, agresivniji i češće se bave grubim sportovima. Ozljede trajnih zuba najčešće se događaju između 8. i 12. godine, a traume mliječnih zuba između 2. i 3. godine (4). Najveći broj trauma zubi događa se u djetinjstvu i pubertetu. Ozljede usne šupljine najčešće su u prvih 10 godina života i nakon toga se njihov broj smanjuje (3).

2.3. Mehanizam nastanka ozljede zuba

Ozljede zuba mogu nastati djelovanjem izravne ili neizravne sile. Izravna ozljeda nastaje neposrednim kontaktom čvrstog predmeta i zuba, npr. pri padu i udarcu o čvrsto tlo. Neizravna ozljeda nastaje pri udarcu u bradu prilikom tučnjave ili pada kada zubi donje čeljusti udare o zube gornje čeljusti (3, 4).

Direktne traume uzrokuju traume zuba u frontalnoj regiji, a indirektne u lateralnoj regiji. U frontalnoj regiji su najčešće zahvaćeni gornji centralni sjekutići, a u lateralnoj regiji su zahvaćeni premolari i molari. U lateralnoj regiji nastaju kombinirane frakture krune i korijena te fraktura mandibule u području kondila i simfize (9).

Da bismo bolje razumjevanje nastanka trauma najčešće se koristi model „sredstvo-domaćin-okoliš“. U tom modelu sredstvo označava objekt ili oblik energije koji dovodi do ozljede, domaćin označava ozlijeđeno dijete, a okoliš označava mjesto na kojem nastaje ozljeda. Prema tom modelu do ozljede dolazi interakcijom domaćina i sredstava u specifičnom okolišu. Ozljede se mogu spriječiti djelovanjem na bilo koju komponentu modela bilo da je to sredstvo, okoliš ili domaćin (9).

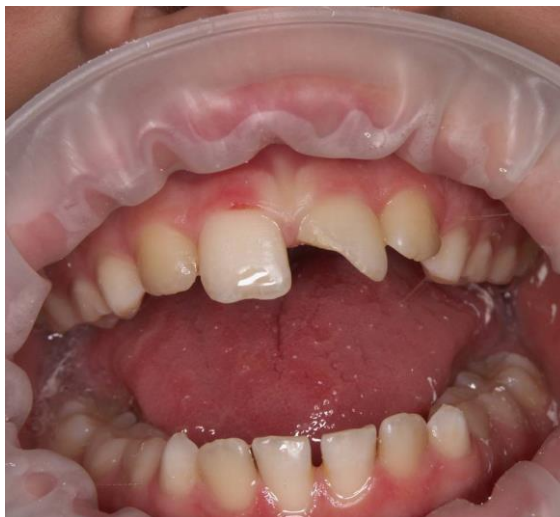3. KLASIFIKACIJA OZLJEDA ZUBA PO MKB-u

Međunarodna klasifikacija bolesti u stomatologiji jedna je od najčešćih klasifikacija koje se danas koriste. Ona je dio MKB-u i klasifikacije po Svjetskoj zdravstvenoj organizaciji (4). Osnovna podjela je na:

1. frakture zuba,
2. ozljede tvrdih zubnih tkiva, pulpe i alveolarnog nastavka,
3. ozljede potpornog aparata zuba,
4. ozljede usana i usta.

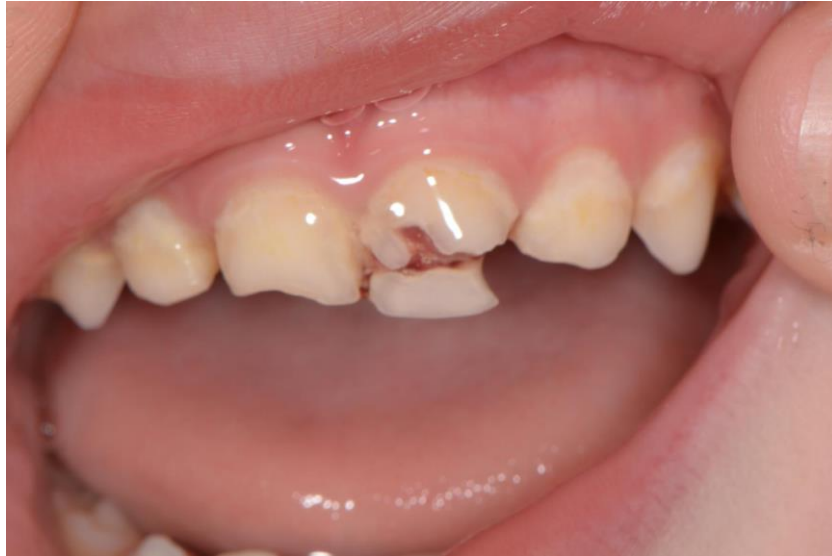1. Frakture zuba dijelimo na:

- a) infrakciju cakline – nepotpunu frakturu (napuklinu) cakline bez gubitka zubnog tkiva,
- b) frakturu cakline – frakturu s gubitkom zubnog tkiva ograničenim na caklinu (nekomplikiranu frakturu cakline),
- c) frakturu cakline i dentina (Slika 2.) – frakturu cakline i dentina bez ozljede pulpe (nekomplikiranu frakturu krune) ,
- d) frakturu cakline i dentina s otvorenom pulpom (Slika 3.) – frakturu cakline i dentina s otvorenom pulpom (komplikiranu frakturu krune).



Slika 2. Fraktura cakline i dentina. Preuzeto s dopuštenjem autora: izv. prof. dr. sc.

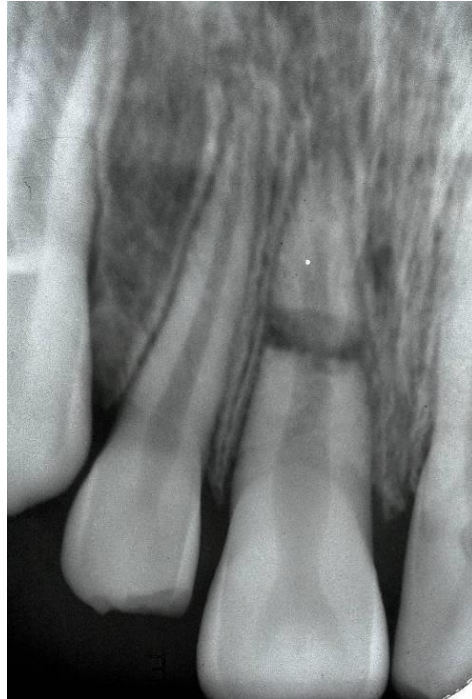
Dubravka Negovetić-Vranić



Slika 3. Fraktura cakline i dentina s otvorenom pulpom. Preuzeto s dopuštanjem autora: izv. prof. dr. sc. Dubravka Negovetić-Vranić

2. Ozljede tvrdih zubnih tkiva, pulpe i alveolarnog nastavka dijelimo na:

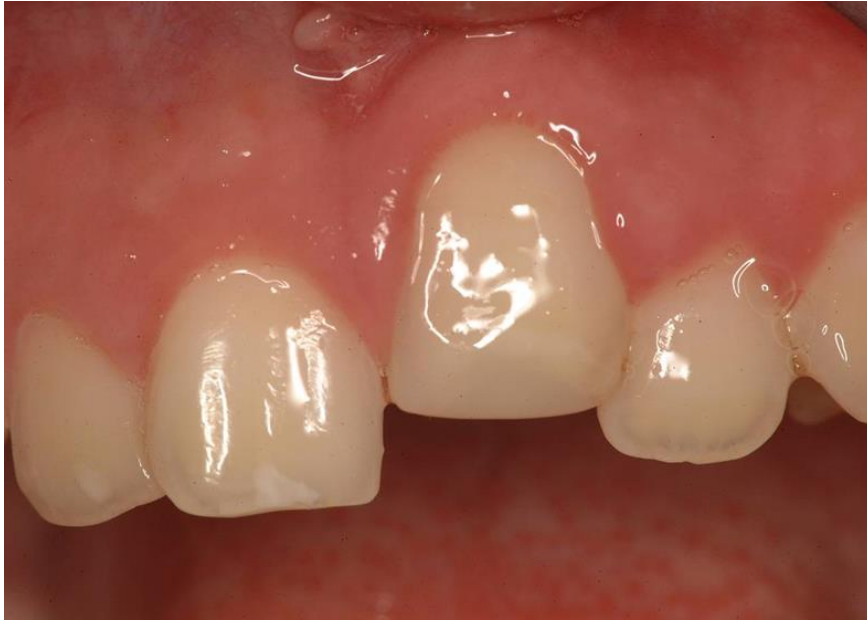- a) frakturu korijena (Slika 4.) – frakturu dentina i cementa s ozljedom pulpe u korijenskom kanalu,
- b) frakturu krune i korijena – frakturu cakline, dentina i cementa bez otvorene pulpe ili s njom,
- c) višestruku frakturu zuba – višestruku frakturu i krune i korijena zuba (3 ili više fragmenata),
- d) frakturu stijenke alveole mandibule ili maksile – frakturu stijenke alveole donje ili gornje čeljusti s frakturom alveolarnog nastavka ili bez nje,
- e) frakturu alveolarnog nastavka mandibule ili maksile – frakturu alveolarnog nastavka donje ili gornje čeljusti s frakturom alveole ili bez nje.



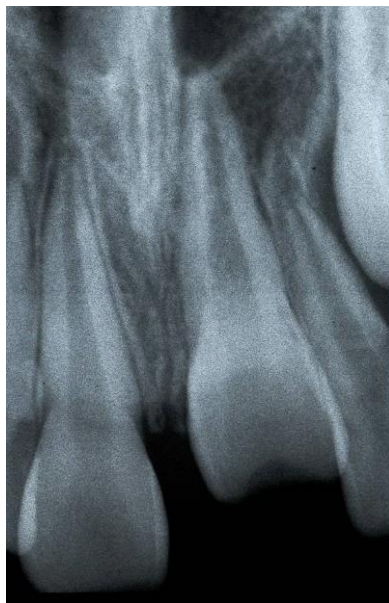Slika 4. Fraktura korijena. Preuzeto s dopuštanjem autora: izv. prof. dr. sc. Dubravka
Negovetić-Vranić

3. Ozljede potpornog aparata zuba dijelimo na:

- a) potres zuba – ozljedu potpornih tkiva bez pomaka, zub je u nizu i luku, osjetljiv na perkusiju,
- b) subluksaciju – ozljedu potpornih tkiva bez pomaka, zub je u nizu i luku, s patološkom pomičnošću,
- c) ekstruzijsku luksaciju – ozljedu potpornih tkiva s pomakom, zub je pomaknut izvan zubne alveole,
- d) lateralnu luksaciju – ozljedu potpornih tkiva s pomakom, udruženu s ozljedom stijenke alveole; zub može biti pomaknut palatinalno, mezijalno, distalno ili bukalno, zub je ukliješten i nepomičan,
- e) intruzijsku luksaciju (Slika 5.), (Slika 6.) – ozljedu potpornih tkiva zuba s pomakom i oštećenjem alveolarne kosti, zub je utisnut u alveolu,
- f) avulziju – ozljedu potpornih tkiva zuba s frakturom alveolarne kosti ili bez nje, zub je potpuno izbijen iz alveole.



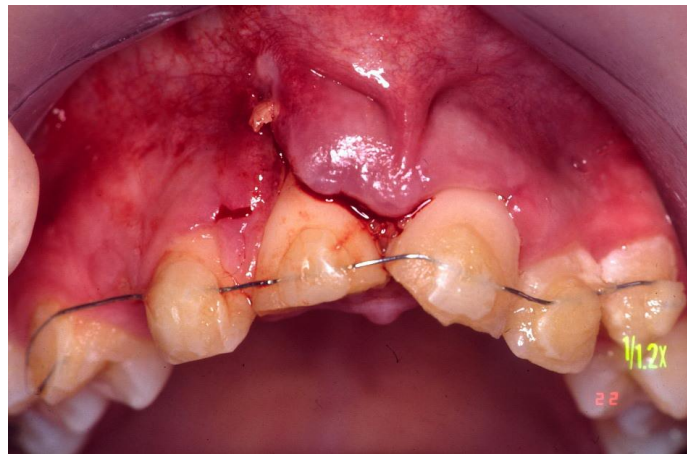
Slika 5. Intruzijska luksacija. Preuzeto s dopuštenjem autora: izv. prof. dr. sc. Dubravka
Negovetić-Vranić



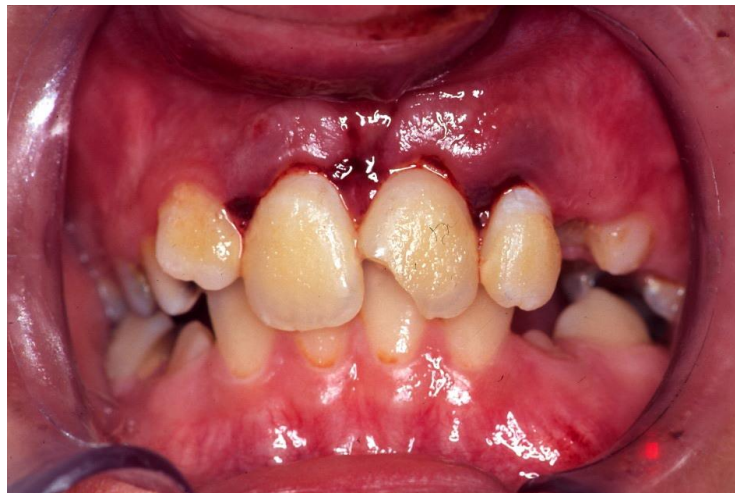Slika 6. RTG intruzijske luksacije. Preuzeto s dopuštenjem autora: izv. prof. dr. sc. Dubravka
Negovetić-Vranić

4. Ozljede usana i usta dijelimo na:

- a) otvorene rane usne i usta,
- b) laceraciju gingive ili oralne sluznice (Slika 7.) – površinsku ili duboku ozljedu gingive ili oralne sluznice nastale oštrim predmetom,
- c) kontuziju gingive ili oralne sluznice (Slika 8.) – nagnječenje gingive ili oralne sluznice sa submukoznim krvarenjem,
- d) abraziju gingive ili oralne sluznice – površinske rane (strugotine) gingive ili oralne sluznice, krvarećih površina.



Slika 7. Laceracija gingive. Preuzeto s dopuštenjem autora: izv. prof. dr. sc. Dubravka
Negovetić-Vranić



Slika 8. Kontuzija gingive. Preuzeto s dopuštenjem autora: izv. prof. dr. sc. Dubravka
Negovetić-Vranić

4. PREGLED I DIJAGNOSTIKA

Postavljanje točne dijagnoze ovisi o ispravnom pregledu. Potrebno je:

1. uzeti točnu anamnezu od roditelja ili djeteta i zapisati podatke o traumi zuba u standardizirani traumatski karton,
2. napraviti klinički pregled,
3. napraviti rendgensku snimku (8, 9).

U traumatski karton (Slika 9.), (Slika 10.) upisuju se:

- a) opći podaci – ime, prezime, datum rođenja, datum pregleda, adresa,
- b) medicinski podaci – datum i vrijeme ozljede, vrijeme proteklo od ozljede do javljanja, mjesto nastanka ozljede, način nastanka ozljede, subjektivne tegobe, opće stanje pacijenta, je li već pružena pomoć.

KARTON ZA TRAUMATSKA OŠTEĆENJA ZUBI

datum: _____ terapeut: _____ broj kartona: _____

Ime i prezime: _____ dob: _____

Adresa stanovanja: _____

Škola i razred: _____

Mjesto nezgode: kod kuće, na putu do (iz) škole, u školi, na satu, u sportu, saobraćaju, igri,

Datum nezgode: _____ Sat nezgode: _____

Opis nezgode: _____

Prijašnje nezgode: _____

Skica frakture: _____

Klasifikacija:

1. Fraktura krune zuba
 - 1.1. Fraktura cakline
 - 1.2. Fraktura dentina bez otvorene pulpe
 - 1.3. Fraktura dentina sa otvorenom pulpom
2. Fraktura korijena zuba
3. Fraktura krune i korijena zuba
4. Luksacija zuba
 - 4.1. Intruzija zuba
 - 4.2. Ekstruzija zuba
 - 4.3. Izbijanje zuba

Rtg nalaz:
Razvoj korijena završen da - ne
stanje pulpe: _____
fraktura korijena po trećinama _____
periapikalne promjene _____
fraktura alveole _____

Ozljede mekih dijelova: _____ Subjektivne smetnje: _____
usne - gornje - donje bol pri žvakanju
jezik bol na toplo - hladno
gingiva ostalo _____

Primarna terapija: toaleta rane i šav, tetanus profilaksa, ostali lijekovi

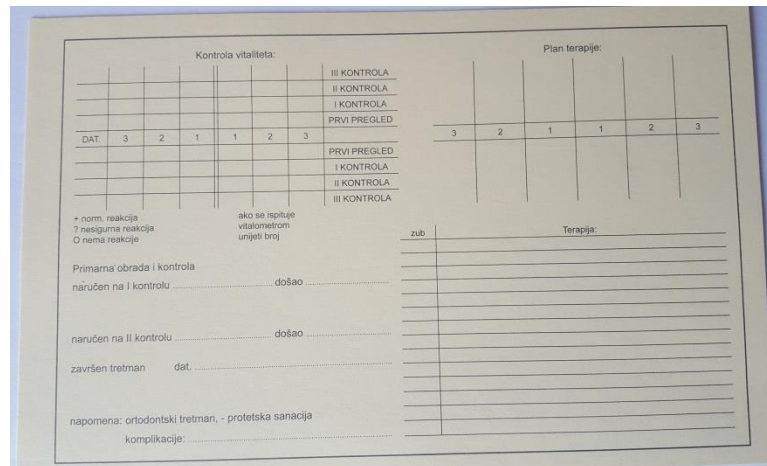
Da li je nešto već radeno na zubu da - ne ako da - šta i kada

Ispunjena prijava o nesretnom slučaju da - ne

Napomena: nalaz se zaokružiti, odnosno upiše u odgovarajuću kolonu

Narodne novine d.d., Zagreb - (1) 230740

Slika 9. Traumatski karton



The image shows a 'Traumatski karton' (trauma card) form. It is divided into several sections. On the left, there is a table for 'Kontrola vitaliteta:' (Vitality control) with columns for dates (DAT) and rows for control levels (III, II, I, PRVI PREGLED, I, II, III). A legend below explains the symbols: '+' for normal reaction, '?' for uncertain reaction, and 'O' for no reaction. It also includes a note about using a vitality meter. Below the table are fields for 'Primarna obrada i kontrola' (Primary treatment and control) with sub-entries for 'naručen na I kontrolu' and 'naručen na II kontrolu', and 'završen tretman' (treatment completed) with a date field. A 'napomena' (note) section is provided for orthodontic treatment or prothetic restorations. On the right, there is a 'Plan terapije:' (Treatment plan) table with columns for dates and rows for control levels. Below it is a 'Terapije:' (Treatments) section with a 'zub:' (tooth) field and several lines for notes.

Slika 10. Traumatski karton

Kod subjektivnih tegoba bitno je da pacijent navede je li nakon nezgode izgubio svijest ili ima glavobolju. To je bitno jer nas može uputiti na moguće ozljede mozga. Također je bitno navesti i moguće sistemske bolesti (npr. dijabetes, hemofilija, epilepsija, kardiovaskularne bolesti...) jer one mogu utjecati na sam odabir terapije ili uspješnost naše terapije (3).

Također osim tih osnovnih podataka moramo zapisati da li je dijete doživjelo prijašnje traume zuba i klasificirati tu ozljedu zuba. Zapiše se i rtg nalaz. Da li je razvoj korijne završen ili ne, postoji li fraktura korijena po trećinama, stanje pulpe, periapikalne promjene i ozljeda alveole zuba. U traumatski karton zapišu se i ozljede mekih tkiva. Postoji li ozljeda gornje ili donje usne, jezika ili gingive.

Kod ozljede mekih tkiva, potrebno je napraviti toaletu rane. Toaletu rane se isto zapiše. Zapisujemo da li stavljen šav, da li je pacijent primio tetanus profilaksu i da li su propisani neki drugi lijekovi.

U traumatski karton upisujemo kontrolu vitaliteta ozljeđenog zuba. Znakom + označujemo normalnu reakciju pulpe, znakom ? nesigurna reakcija, znakom O ako nije bilo reakcije pulpe na podražaj. Kontrola vitaliteta se radi kod prvog pregleda i na potrebno ju je napraviti još tri puta nakon toga na kontrolama. Kod svake daljnje kontrole vitaliteta zuba moramo zabilježiti reakciju pulpe.

Plan terapije za koji smo se odlučili isto zapisujemo u traumatski karton. Zapisujemo da li je potrebna ortodonska terapija ili protetska sanacija.

Na kraju zapišemo i datum kada je terapija završena.

Prije početka pregleda ozlijeđeno područje potrebno je očistiti, koliko je to moguće.

Tijekom kliničkog pregleda gleda se intraoralno i ekstraoralno. Kod ekstraoralnog pregleda pažnju moramo obratiti na otjecanje, kontuzije i laceracije lica i usana. Kod intraoralnog pregleda radimo inspekciju i palpaciju orofacijalnih struktura te ispitujuemo vitalitet traumatiziranih zuba (8).

Tijekom pregleda zubi radimo:

1. provjeru mobilnosti zuba,
2. test preosjetljivosti,
3. test perkusije.

Kod testa mobilnosti zuba, provjeravamo mobilnost zuba u horizontalnom i vertikalnom smjeru. Pomičnost zuba provjeravamo prstima tako da lagano dodirujemo zub. Ako je zub pomičan u vertikalnom smjeru, možemo očekivati da je došlo do prekida opskrbe pulpe krvlju. O određivanju stupnja mobilnosti pomaže nam skala 0 – 3 (7):

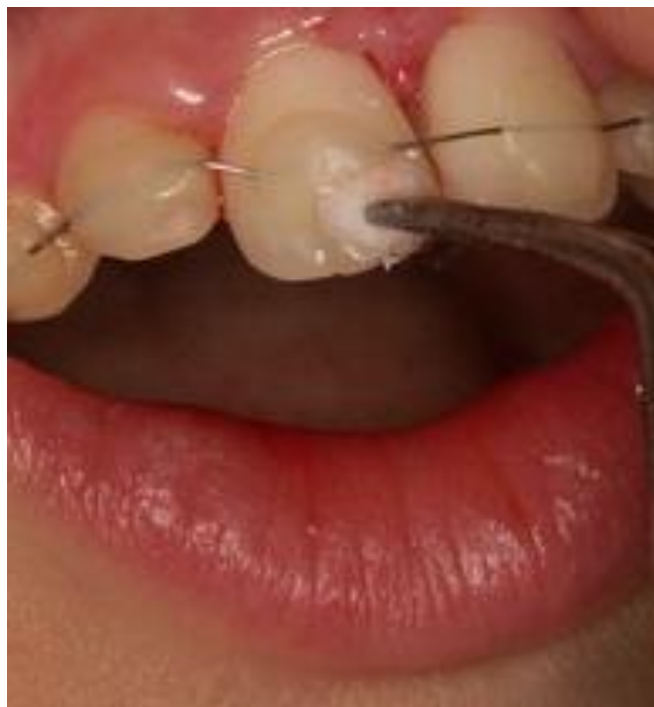1. vrijednost 0 označava da nema pomičnosti ili postoji fiziološka pomičnost,
2. vrijednost 1 je oznaka za horizontalnu pomičnost manju od 1 mm,
3. vrijednost 2 označava horizontalnu pomičnost veću od 1 mm,
4. vrijednost 3 označava vertikalnu ili aksijalnu pomičnost.

Testom preosjetljivosti (Slika 11.) provjeravamo je li pulpa traumatiziranog zuba osjetljiva na naš podražaj. Podražaj može biti na toplo (npr. topla gutaperka) ili hladno (npr. kockica leda, etil-klorid) (3, 9). Osim tih načina test preosjetljivosti možemo učiniti i mehaničkim testom i električnim testom.

Mehanički test radimo pomoću stomatološke sonde ili bušenjem u dentin pomoću mikromotora sa svrdlom. Kod eksponirane pulpe, testiranje vitaliteta na taj način može uzrokovati pojavu jake boli i dalje oštetiti eksponiranu pulpu. Ako želimo mehanički testirati preosjetljivost pulpe tada se preporuča to učiniti apliciranjem vaticice koja je natopljena fiziološkom otopinom (3).

Električnim testiranjem pulpe se mjeri jačina, vrijeme trajanja, frekvencija i smjer stimulansa. Stimulans je električna struja koja izravno stimulira živčana vlakna. Područje primjene

elektrode na zub treba biti veličine samog zuba koji se testira da bi postigli maksimalnu stimulaciju. Preporuča se stimulacija u trajanju od 10 milisekundi. Prije samo testiranja zub trebamo posušiti jer slina može usmjeriti prema gingivi i parodontnom ligamentu. Kao medij između zuba i elektrode može biti pasta za zuba ili fiziološka otopina. Elektroda se postavlja što dalje od gingive, ako je moguće na samo frakturno područje. Na taj način ćemo dobiti najtočnije rezultate. Neutralnu elektrodu može pacijent držati u ruci. Splintovi i privremene krunice mogu ometati protok struje i na taj način možemo dobiti krivi rezultat (3).



Slika 11. Test preosjetljivosti. Preuzeto s dopuštenjem autora: izv. prof. dr. sc. Dubravka Negovetić-Vranić

Testom perkusije provjeravamo postoji li oštećenje parodontnog ligamenta. Test izvodimo pomoću drška stomatološkog ogledalca ili kod male djece jagodicom prsta. Ogledalcem lagano udarimo po labijalnoj plohi traumatiziranog zuba. Pojava visokog metalnog tona upućuje nas na ankilozu zuba (3, 7, 9).

Također, moramo provjeriti javlja li se bol na podražaj ili je spontana. Spontana bol može biti pokazatelj oštećenja pulpe ili parodontnog ligamenta. Pojava boli tijekom žvakanja može ukazivati na ekstruziju zuba, frakturu korijena zuba ili alveolarnog nastavka (3).

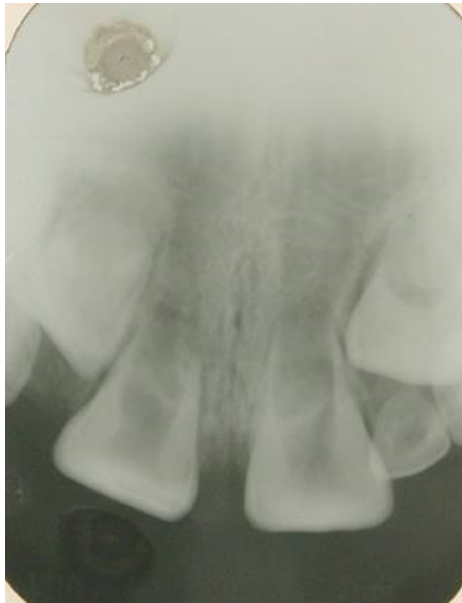Nakon kliničkog pregleda potrebno je napraviti rendgensku snimku traumatiziranog područja. Rendgenska snimka daje nam uvid:

1. u kojoj fazi razvoja je korijen,
2. u to postoje li frakture na korijenu zuba ili parodontnim strukturama,
3. u širinu korijenskoga kanala (8).

Kod lateralne ili ekstruzivne luksacije možemo vidjeti proširenje u parodontnom ligamentu, dok kod intruzije uočavamo zasjenjenje parodontnog prostora. Rendgenske slike koje upotrebljavamo kod trauma zubi su ortopantomogram, retroalveolarna snimka ili CBCT traumatiziranog područja (3).

5. TERAPIJA ČAKLINE I DENTINA S OTVORENOM PULPOM

Kod frakture dentina i cakline s otvorenom pulpom pulpa je izravno izložena utjecaju usne šupljine. Ako se takva trauma ne liječi, dolazi do nekroze pulpe. Cilj liječenja je sačuvati vitalitet pulpe posebno kod trajnih mladih zuba (Slika 12.) gdje rast korijena još nije završen.



Slika 12. Trajni mladi zub. Preuzeto s dopuštenjem autora: izv. prof. dr. sc. Dubravka
Negovetić-Vranić

Liječenje zuba s nezavršenim rastom i razvojem korijena složeno je i dugotrajno. Samim time uzrokuje visoke troškove liječenja. Što se kasnije započne s liječenjem to se više povećavaju mogućnosti komplikacija. Kod slučajeva ozljede zuba, a posebno kod kompliciranih trauma zuba, potrebno je ozljedu hitno zbrinuti i početi liječenje na vrijeme kako bi se postigao što bolji ishod liječenja (3, 9).

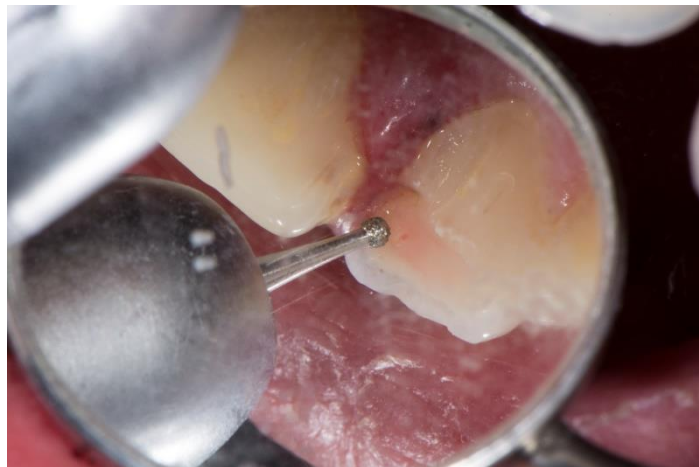Neliječena otvorena pulpa nakon nekoliko dana pokazuje proliferacijske i destruktivne promjene pulpnog tkiva (3).

5.1. Direktno prekrivanje pulpe

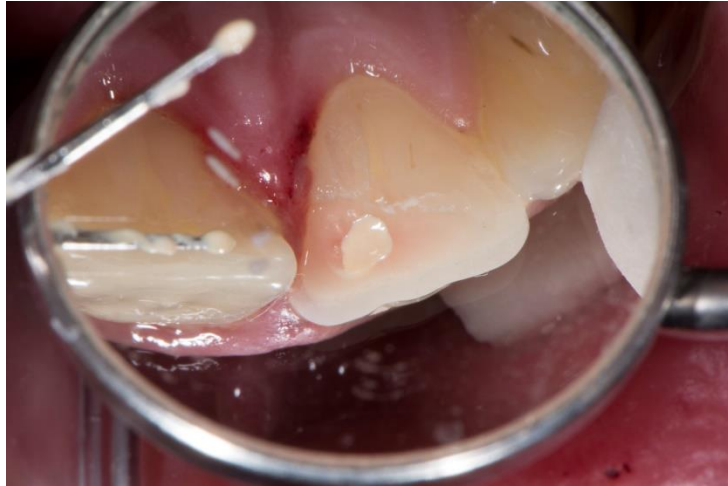Direktno prekrivanje pulpe (DPP) je terapijski postupak u kojem se stavlja medikamentozno sredstvo direktno na otvorenu pulpu. Medikamentozna sredstva koja se najčešće koriste su kalcijev hidroksid (Ca(OH)_2) i mineral trioksidni agregat (MTA). DPP se preporuča kada je otvor pulpe oko 1 mm i ako se pacijent javio 12 – 24 sata nakon nezgode (10).

Redoslijed postupka:

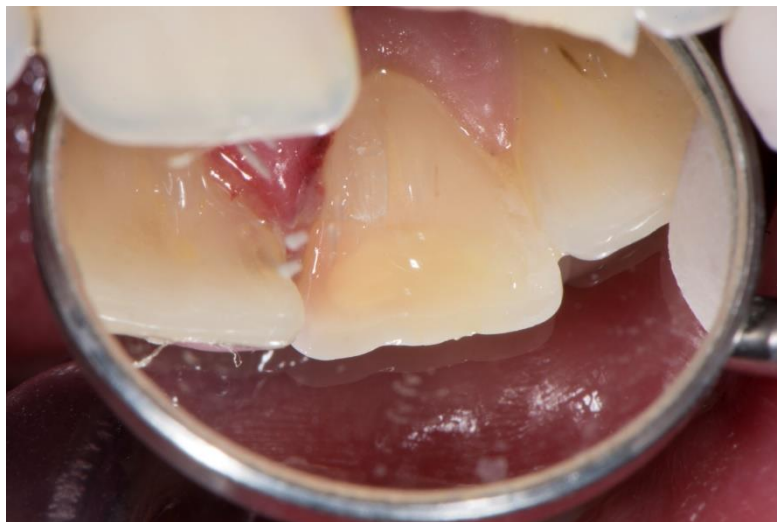
1. zakositi caklinu dijamanantnim svrdlom (Slika 13.) i zaustaviti krvarenje sterilnom vaticom,
2. postaviti pastu Ca(OH)_2 (Slika 14.) ili MTA na eksponiranu pulpu,
3. restauracija zuba kompozitom (Slika 15.).



Slika 13. Zakošenje cakline dijamanantnim svrdlom. Preuzeto s dopuštenjem autora: izv. prof. dr. sc. Dubravka Negovetić-Vranić



Slika 14. Stavljanje paste $\text{Ca}(\text{OH})_2$. Preuzeto s dopuštenjem autora: izv. prof. dr. sc. Dubravka Negovetić-Vranić



Slika 15. Restauracija zuba kompozitom. Preuzeto s dopuštenjem autora: izv. prof. dr. sc. Dubravka Negovetić-Vranić

Prva kontrola nakon DPP-a je nakon 3 mjeseca (4).

Poslije liječenja ne smije biti znakova preosjetljivosti, boli ili otjecanja. Treba se dogoditi odlaganje reparatnog dentina. Radiološki ne smije biti znakova interne ili eksterne resorpcije korijena, periapikalne translucencije ili abnormalnih kalcifikacija. Zub treba pokazivati kontinuirani razvoj korijena i apeksogenezu da se liječenje smatra uspješnim (11).

5.2. Djelomična pulpotomija po Cveku

Djelomična pulpotomija po Cveku je terapijski postupak kod kojeg uklanjamo 1,5 – 2 mm pulpe. Uklanja se upaljeno pulpno tkivo ispod eksponiranog dijela pulpe. Preporuča se kada je otvor pulpe veći od 1 mm i ako je prošlo više od 24 sata nakon nezgode (10, 12, 13).

Redoslijed postupka:

1. prije početka postupka anestetiziramo zub anestetikom bez vazokonstriktora, npr. mepivakainom,
2. sterilnim dijamantnim svrdlom uz vodeno hlađenje uklanjamo 1,5 – 2 mm pulpe u dubinu,
3. pulpa se ispere fiziološkom otopinom i ako krvarenje stane kroz 5 minuta, pulpu prekrivamo $\text{Ca}(\text{OH})_2$ ili bijelim MTA-om, koji se preporuča kod prednjih zuba da se smanji mogućnost diskoloracije zuba,
4. zub privremeno rekonstruiramo kompozitom ili stakleno-ionomernim cementom (SIC).

Zub pratimo 3 – 6 mjeseci uz RTG kontrolu i test osjetljivosti. Ako je liječenje uspješno, potrebno je zub definitivno rekonstruirati (10).

5.3. Apeksogeneza

Apeksogeneza je postupak kod kojeg je cilj potaknuti nastavak fiziološkog rasta i razvoja korijena zuba. Primjenjujemo kod frakture cijele krune mladog trajnog zuba s nezavršenim rastom korijena.

Redoslijed postupka:

1. prije početka postupka potrebno je dezinficirati radno polje i anestetizirati zub anestetikom bez adrenalina,
2. izrada pristupnoga kaviteta i odstranjivanje pulpe iz početnog dijela kanala,
3. pulpu odstranjujemo uz čišćenje i širenje stijenki kanala uz ispiranje s 2,5-postotnim NaOCl-om i fiziološkom otopinom,
4. posušimo kanal papirnatim štapićima i unesemo pastu kalcijeva hidroksida, koja će poticati proces apeksogeneze,
5. postupak završavamo zatvaranjem kaviteta SIC-om.

Cijeli postupak apeksogeneze traje 6 – 18 mjeseci, ovisno o stupnju razvoja korijena. Uložak kalcijeva hidroksida mijenja se svaka 3 mjeseca tijekom trajanja terapije. Tijek terapije kontroliramo radiološki i klinički. Klinički promatramo odsutnost upale u okolnom mekom tkivu i kvalitetu brtvljenja ispuna. Nakon završene terapije, korijenski kanal ispunjava se gutaperkom (4).

5.4. Revaskularizacija

Revaskularizacija je terapijski postupak u kojem se potaknutim krvarenjem iz periapiksa u korijenski kanal i stvaranjem koaguluma nastoji postići daljnji razvoj i završetak rasta korijena. Primjenjuje se kada se infekcija, nakon traume zuba, proširi kroz cijeli korijenski kanal uzrokujući upalu i raspadanje tkiva u kanalu i periapeksu. Traumatizirani zub čiji je apeks otvoren 1,1 mm ili više najbolji je kandidat za postupak revaskularizacije. Takav otvor omogućava lakši ulazak nediferenciranih matičnih stanica u korijenski kanal nakon prethodne pripreme kanala (14).

Redoslijed postupka:

1. prvo izoliramo zub i dezinficiramo radno polje i izradimo pristupni kavitet,
2. odstranimo sadržaj iz kanala obilnim ispiranjem s 2,5-postotnim NaOCl-om; tijekom ispiranja izbjegavamo mehaničku instrumentaciju,
3. nakon ispiranja i sušenja korijenskoga kanala, u kanal se stavlja „triantibiotska pasta“; korijenski kanal cijelom dužinom ispunimo pastom,
4. na pastu se stavlja sterilna vatica i SIC; pasta je u kanalu 7 – 14 dana,
5. kanal se obilno ispere NaOCl-om i fiziološkom otopinom,
6. poslije ispiranja potakne se krvarenje iz periapiksa u korijenski kanal tako da endodontskim instrumentom prelazimo u periapikalno tkivo,
7. kada krv ispuni kanal, pomoću sterilne vaticice zaustavljamo krvarenje kroz 3 – 5 minuta,
8. krvavi koagulum prekrijemo pastom kalcijeva hidroksida na 7 – 14 dana i privremeno zatvorimo,
9. u zadnjoj posjeti ugrušak prekrijemo MTA-om i izradimo konačan ispun.

Kontrolni pregledi provode se svaka 3 mjeseca tijekom godine dana pomoću rendgenske snimke (4).

„Triantibiotska pasta“ koja se koristi u postupku revaskularizacije sastoji se od 200 mg Ciprofloksacina, 500 mg Metronidazola i 100 mg Minociklina. Korijenski kanal potrebno je dezinficirati pastom i NaOCl-om jer preživljavanje matičnih stanica i regeneracija tkiva ovise o osjetljivim uvjetima u korijenskom kanalu (14).

6. RASPRAVA

Traume zuba s otvorenom pulpom događaju se u 18 – 20% slučajeva trauma zuba. Većina se dogodi na mladim trajnim zubima (15). U takvim traumama pulpa zuba izložena je djelovanju bakterija što kasnije može uzrokovati nekrozu pulpe i neuspjeh terapije. Zbog toga se smatra da uspješnost terapije ovisi o veličini otvora pulpe i vremenu koje je proteklo od ozljede i javljanja stomatologu.

Iz razloga što su traumom najčešće pogođeni mladi trajni zubi čiji korijen nije završio svoj rast, prilikom odabira terapije pokušavamo se odlučiti za onu kojom ćemo sačuvati vitalitet zuba. Za koji oblik terapije ćemo se odlučiti ovisi o veličini otvora pulpe, vremenu koje je proteklo od ozljede i fazi razvoja korijena zuba.

Najčešće se odabire djelomična pulpotomija po Cveku. Ona se u 96% slučajeva pokazala uspješnom. U istraživanju su pokazali da se već nakon 3 – 12 tjedana može uočiti formiranje reparatornog dentina, dok se nakon 3 – 6 mjeseci vidi cijeli dentinski mostić (13).

Osim djelomične pulpotomije po Cveku, možemo primijeniti i direktno prekrivanje pulpe, ako je otvor pulpe manji od 1 mm i ako se pacijent javio tijekom prvih 12 sati nakon nezgode. Ako je otvor pulpe veći od 1 mm i prošlo je više od 24 sata od nezgode, odlučujemo se za djelomičnu pulpotomiju po Cveku. Na taj način čuvamo koronarnu pulpu bogatu stanicama koje odlažu dentin i imaju veći potencijal cijeljenja (15).

Za apeksogenezu se odlučujemo u slučaju frakture cijele krune mladog trajnog zuba. Kod apeksogeneze pokušavamo umetanjem kalcijeva hidroksida u korijenski kanal potaknuti stanice na daljnji razvoj korijena.

Ako nijednom ovom metodom nismo uspjeli sačuvati vitalitet pulpe i dogodila se nekroza, možemo pokušati revaskularizaciju. Revaskularizacija je metoda kod koje uzrokuje krvarenje u periapeksu i krvlju ispunjavamo korijenski kanal da bismo dobili koagulum. Prije samog tog postupka u korijenski kanal moramo staviti „triantibiotsku pastu“ na 7 – 14 dana.

Prognoza komplicirane frakture zuba ovisi o stadiju razvoja korijena, veličini otvora pulpe i dodatnim ozljedama parodontnog ligamenta. Svakako se trebamo potruditi sačuvati vitalitet zuba jer gubljenjem zuba utječe se na daljnji psihološki i socijalni razvoj djeteta i razvoj čeljusti i denticije. Također se povećava i sam trošak terapije.

7. ZAKLJUČAK

Ozljede trajnih zuba najčešće se događaju između 8. i 12. godine. Najveći broj trauma zubi događa se u djetinjstvu i pubertetu. Traumom su najčešće zahvaćeni središnji maksilarni sjekutići. Komplikirane frakture s otvorenom pulpom događaju se u 30% slučajeva. U liječenju komplikirane frakture s otvorenom pulpom pokušavamo sačuvati vitalitet zuba, pogotovo ako se radi o zubu s nedovršenim rastom korijena. Metode koje koristimo su direktno prekrivanje pulpe, djelomična pulpotomija po Cveku, apeksogeneza i revaskularizacija. Koju metodu ćemo odabrati, ovisi o veličini otvora pulpe, vremenu koje je prošlo od nezgode do javljanja stomatologu, dobi djeteta i stadiju razvoja korijena. Djelomična pulpotomija po Cveku ima uspješnost u 96% slučajeva. Revaskularizaciju primjenjujemo kada se dogodi fraktura cijele krune zuba i infekcija zahvati ostatak pulpe u korijenskom kanalu. Kod revaskularizacije pokušavamo krvarenjem iz periapeksa potaknuti daljnji rast i razvoj korijena.

8. LITERATURA

1. Flores MT. Andersson L. Andreasen JO. Bakland LK. Mamgren B. Barnett F. et al., Guidelines for the management of traumatic dental injuries I. Fractures and luxation of permanent teeth. *Dent Traumatol.* 2007;23:66-71.
2. Škrinjarić I. Škrinjarić T. Goršeta K. Čuković-Bagić I. Verzak Ž. Hitni i preventivni postupci kod trauma zuba u djece. *Pediatr Croat.* 2010;54(Suppl 1):154-62.
3. Andreasen JO. Andreasen FM. Anderssoon L. Textbook and color atlas of traumatic injuries to the teeth. 4th ed. Copenhagen:Blackwell Publishing LTD; 2007.p.223-244; 255-270; 598-612.
4. Jurić H. Dječja dentalna medicina. Jastrebarsko:Naklada Slap; 2015.p.1-512.
5. Glendor U. Aetiology and risk factors related to traumatic dental injuries-a review of the literature. *Dent Traumatol.* 2009;25:15-31.
6. Lulić-Dukić O. Radionov D. Muretić Ž. Ćosić J. Gazić-Pokupec S. KomPLICIRANI prijelom krune i korijena gornjeg centralnog sjekutića. *Acta Stomatol Croat.* 1994;28:307-312.
7. Andreasen JO. Andreasen FM. Bakland LK. Flores MT. Traumatske ozljede zubi. 2. izd. Jastrebarsko:Naklada Slap. 2008.p.1-88.
8. Čuković-Bagić I. Černi K. Traume zuba u dječjoj populaciji. *Sonda.* 2010;11(20):36-9.
9. Škrinjarić I. Traume zuba u djece. Zagreb:Globus; 1988.p.93-126,207-218.
10. Jurić H. Endodontski postupci u pedodonciji. *Sonda.* 2003;5(7).
11. American Academy of Pedriatic Dentistr. Guideline on Pulp Therapy for Primary and Immature Permanent Teeth. *Pediatr Dent.* 2016;37(6):244-252.
12. Fong CD. Davis MJ. Partial pulpotomy for immature permanent teeth, its present and future. *Pedriat Dent.* 2002;24(1),29-32.
13. Cvek M. A clinical report on partial pulpotomy and capping with Calcium hydroxide in permanent incisors with complicated crown fracture. *J Endod.* 1978;4(8):232–237.
14. Garcia-Godoy F. Murray PE. Recommendations for using regenerative endodontic procedures in permanent immature traumatized teeth. *Dent Traumtol.* 2012;28:33-41.

15. Ojeda-Gutierrez F. Martinez-Marquez B. ArteagaLarios S. Socorro Ruiz-Rodriguez M. Pozos-Guillen A. Management and Followup of Complicated Crown Fractures in Young Patients Treated with Partial Pulpotomy. London:Hindawi Publishing Corporation; 2013.p.1-5.

2. ŽIVOTOPIS

Ivana Žugec rođena je 23. 5. 1991. godine u Zagrebu. Završila je Prvu gimnaziju u Varaždinu, prirodoslovno-matematički smjer. Godine 2010. upisala je Stomatološki fakultet u Zagrebu. Bila je član Studentske sekcije za oralnu medicinu. Godine 2016. sudjelovala je u Dentaklu.