

Protetska opskrba endodontski liječenih zubi

Polinčić, Matej

Master's thesis / Diplomski rad

2018

Degree Grantor / Ustanova koja je dodijelila akademski / stručni stupanj: **University of Zagreb, School of Dental Medicine / Sveučilište u Zagrebu, Stomatološki fakultet**

Permanent link / Trajna poveznica: <https://um.nsk.hr/um:nbn:hr:127:832271>

Rights / Prava: [Attribution-NonCommercial 3.0 Unported / Imenovanje-Nekomercijalno 3.0](#)

Download date / Datum preuzimanja: **2024-04-19**



Repository / Repozitorij:

[University of Zagreb School of Dental Medicine
Repository](#)





SVEUČILIŠTE U ZAGREBU
STOMATOLOŠKI FAKULTET

Matej Polinčić

PROTETSKA OPSKRBA ENDODONTSKI LIJEČENIH ZUBI

Diplomski rad

Zagreb, 2018.

Rad je ostvaren u Zavodu za fiksnu protetiku Stomatološkog fakulteta Sveučilišta u Zagrebu.

Mentor: Doc. dr. sc. Slađana Milardović, Zavod za fiksnu protetiku, Stomatološki fakultet Sveučilišta u Zagrebu

Lektor hrvatskog jezika: Jasmina Škoda, prof. hrv. jezika i književnosti

Lektor engleskog jezika: Ema Katarina Horvath, mag. philol. ang. et rus.

Sastav Povjerenstva za obranu diplomskog rada.

1. _____

2. _____

3. _____

Datum obrane rada:

Rad sadrži: 41 stranica

0 tablica

7 slika

1 CD

Osim ako nije drukčije navedeno, sve ilustracije (tablice, slike i dr.) u radu su izvorni doprinos autora diplomskog rada. Autor je odgovoran za pribavljanje dopuštenja za korištenje ilustracija koje nisu njegov izvorni doprinos, kao i za sve eventualne posljedice koje mogu nastati zbog nedopuštenog preuzimanja ilustracija, odnosno propusta u navođenju njihova podrijetla.

Zahvala

Hvala roditeljima što su mi omogućili studiranje i cijeloj obitelji koja mi je bila podrška.

Zahvaljujem svojoj mentorici doc. dr. sc. Slađani Milardović na stručnim savjetima i pomoći.

Posebno veliku zahvalnost dugujem izdavačkoj kući Media Ogled na dopuštenju za korištenje slika.

Protetska opskrba endodontski liječenih zubi

Sažetak

Smatra se da endodontski liječeni zubi zbog obično velikoga gubitka tvrdoga zubnog tkiva imaju smanjen otpor na sile koje djeluju u ustima. Kod neadekvatno postendodontski opskrbljenih zubi često dolazi do pojave fraktura i upalnih procesa zbog mikropropuštanja na spoju zuba i ispuna. Zato je nužno obnoviti krunu odgovarajućim restaurativnim postupcima.

Manji defekti krune uspješno se nadograđuju materijalima kao što su kompoziti, staklenoionomeri ili amalgam. Kod defekata kod kojih nedostaje veliki dio krune indicirani su indirektni nadomjesci i prema potrebi intrakanalno sidrene nadogradnje. Danas se najčešće koriste vlaknima ojačani kompozitni kolčići jer se pokazalo da uzrokuju manji broj fraktura zbog mehaničkih svojstava kolčića koja su slična dentinu. Glavna uloga kolčića je osiguravanje retencije za budući nadomjestak, krunicu ili most.

Glavni zadatak postendodontske terapije jest estetska i funkcijska rekonstrukcija zuba te njegova zaštita. Dobri klinički rezultati postižu se pravilnim postavljanjem dijagnoze i poštovanjem zadanih koraka u provedbi terapije. Suradnjom pacijenta, brigom o oralnoj higijeni i redovitim kontrolama postižu se dugogodišnji povoljni rezultati.

Ključne riječi: endodontsko liječenje, protetska opskrba, nadogradnja, krunica

Prosthodontic Restoration of Endodontically Treated Teeth

Summary

Due to severe loss of hard tissue, endodontically treated teeth are less resistant to masticatory forces. Because of the microleakage which develops at the tooth-restoration interface, inadequate postendodontic restorations often enhance proneness to dental fractures and inflammatory processes. It is therefore necessary to restore a dental crown using appropriate restorative procedures.

Minor crown defects are successfully corrected with materials such as amalgam, glass ionomer and composite resins. In cases in which a large segment of the crown structure is missing, indirect restorations are indicated and, if necessary, enhanced by additional post-and-core systems. Fiber-reinforced composite posts exhibit mechanical properties similar to those of dentin. They have been shown to cause a reduction in the number of dental fractures, which is why they are the most commonly used type of composite posts today. The primary role of an intracanal post is to provide retention for future restorations, e. g. crowns.

The main task of postendodontic therapy is the aesthetic and functional restoration of the tooth, as well as its protection. Good clinical results are achieved by proper diagnosis and compliance with the given steps of the therapy. Patient care, proper oral hygiene and regular follow-ups ensure favorable, long-lasting results.

Keywords: endodontic treatment, prosthodontic restoration, post and core, crown

SADRŽAJ

1. UVOD	1
2. KARAKTERISTIKE ENDODONTSKI LIJEČENIH ZUBI	3
3. DIJAGNOSTIKA I PLAN TERAPIJE NA ENDODONTSKI LIJEČENIM ZUBIMA	5
4. PRIPREMA ENDODONTSKI LIJEČENOG ZUBA ZA PROTETSKU OPSKRBU	10
4.1. Kada provesti reviziju punjenja prije protetske terapije?	11
4.2. Kada izraditi nadogradnju na endodontski liječenom zubu?.....	12
4.3. Postupak kod endodontski liječenih zubi sa subgingivnim defektima.....	14
4.4. Izbjeljivanje avitalnih zubi prije protetske terapije	16
5. PROTETSKI RADOVI NA ENDODONTSKI LIJEČENIM ZUBIMA	19
5.1. Protetski radovi na prednjim zubima.....	20
5.2. Protetski radovi na stražnjim zubima	22
6. PROGNOZA ENDODONTSKI LIJEČENIH ZUBI	25
7. RASPRAVA.....	29
8. ZAKLJUČAK	32
9. LITERATURA	34
10. ŽIVOTOPIS	40

Popis skraćenica

MOD – meziokluznodistalni

RTG – radiotomografija

CBCT – cone beam computed tomography

CRK – cervikalna resorpcija korijena

VFK – vertikalna fraktura korijena

1. UVOD

Endodontska terapija zuba uključuje odstranjenje nekrotične pulpe i dentina, ali i dio zdravoga tvrdog zubnog tkiva, što rezultira strukturnim slabljenjem zuba. Stoga restauracija endodontski liječenih zubi obično zahtijeva nadoknadu velike količine izgubljenoga zubnog tkiva.

Smatra se da gubitak vitalnog tkiva nepovoljno utječe na fizička i mehanička svojstva zuba jer dolazi do njegova isušivanja (1). Istraživanja pokazuju da je glavni uzrok vađenja endodontski liječenih zubi njihova nedostatna postendodontska opskrba. Čak i najbolje endodontsko liječenje neće rezultirati uspjehom uz neadekvatnu postendodontsku opskrbu koja omogućuje koronarno mikropropuštanje prema unutrašnjosti zuba i apeksu. Stoga je iznimno važno pravilno odabrati i provesti postendodontsku terapiju.

Postendodontska opskrba zuba uključuje nadoknadu tvrdoga zubnog tkiva aloplastičnim materijalima direktnim ili indirektnim tehnikama. Koji će se postupak odabrati ovisi o preostalom zubnom tkivu u području krune zuba, položaju zuba u zubnom luku, okluzalnim silama, morfologiji kanala, funkcijskim i estetskim zahtjevima, financijskim mogućnostima pacijenta i vremenu potrebnom za izradu. Ovisno o stupnju razorenosti zuba, za nadoknadu krunskog dijela ponekad se potrebno sidriti intrakanalno različitim kolčićima. Klinički postupci vezani uz postendodontsku opskrbu zubi često zbunjuju kliničare. Nerijetko je to posljedica zastarjelih znanja ili velikih razlika u objavljenim stavovima. Adhezivna stomatologija proširila je mogućnosti i dopušta konzervativniji pristup, što je u skladu sa suvremenim zahtjevima za minimalnom invazivnošću.

Nova filozofija u postendodontskoj opskrbi zubi može se sažeti na sljedeći način: treba odabrati materijale i tehnike koji unapređuju mehanička svojstva zuba. Pri izboru odgovarajućih restauracija treba voditi računa o fizičkim svojstvima i estetici jer restauracija ima nekoliko uloga. Treba ispuniti nastalu šupljinu, ojačati zub i osigurati učinkovito brtvljenje između korijenskog kanala i oralnog okruženja. Danas je moguće postići rezultate koji su funkcionalni i pritom vrlo estetski.

2. KARAKTERISTIKE ENDODONTSKI LIJEČENIH ZUBI

U literaturi postoje mnoge kontroverze o tome koliko endodontsko liječenje zapravo oslabljuje zub. Izrada pristupnog kaviteta uzrokuje nepovratni gubitak tvrdog tkiva čime se mijenjaju mehanička svojstva zuba. Prilikom izrade trepanacijskog otvora, mehanička rezistencija zuba opada za 5 %, a kod meziookluznodistalnog (MOD) kaviteta za 63 %. Gubitak aproksimalnih stijenki najviše oslabljuje zub i čini preostale stijenke podložnijima frakturama. Nedostatak krvne opskrbe uzrokuje dehidraciju i urušavanje kolagenske strukture, što dodatno smanjuje otpornost zuba. Takve promjene jače su izražene u donjoj čeljusti, posebno kod prednjih zubi zbog morfološki uvjetovane manje količine tvrdoga zubnog tkiva. Endodontski liječen zub s MOD kavitetom ima i do 82 % manju mehaničku rezistenciju od vitalnog zuba (2).

Pretpostavka je da otopine koje se koriste za irigaciju, kelirajući agensi i neki intrakanalni ulošci također mogu oslabiti strukturu zuba i pogodovati lomovima (3). Postoje istraživanja u kojima se mjerenjem vlage kod endodontski liječenih i vitalnih zubi dokazalo da nema značajnih razlika (4), no takve teze još treba dodatno istražiti jer su u suprotnosti s onim što se susreće u kliničkom radu.

Gubitak zubnog tkiva endodontski liječenih zubi kao neizbježna popratna pojava endodontskog liječenja smatra se najčešćim netraumatskim uzrokom fraktura zubi (u većini slučajeva vertikalnih i dijagonalnih) (5, 6). Jedna od najgorih posljedica gubitka mehaničke rezistencije kod endodontski liječenih zubi jest vertikalna fraktura, što gotovo uvijek zahtijeva vađenje zuba.

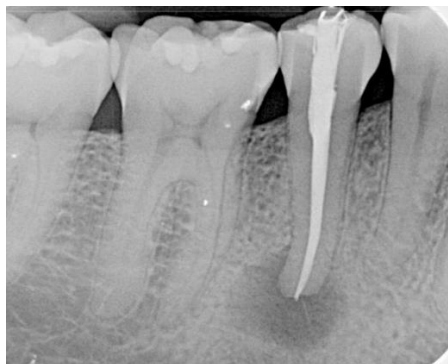
Stoga je iznimno važno pažljivo isplanirati rekonstrukciju endodontski liječenih zubi kako bi se preostalo tkivo zaštitilo od rubnog propuštanja ili lomova (7). Donošenje odluke o adekvatnoj opskrbi endodontski liječenih zubi složeno je.

3. DIJAGNOSTIKA I PLAN TERAPIJE NA ENDODONTSKI LIJEČENIM ZUBIMA

Prije postendodontske opskrbe iznimno je važno utvrditi kvalitetu endodontskog punjenja. Cilj endodontske terapije je potpuno čišćenje i brtvljenje kanalnog sustava gutaperkom i cementom bez periapikalnog mikropropuštanja kako bi se stvorili optimalni uvjeti za sprečavanje razmnožavanja patogenih bakterija i regeneraciju tkiva.

Da bi se utvrdilo jesu li ti uvjeti zadovoljeni, postoji nekoliko dijagnostičkih instrumenata. Jedan od elemenata na kojima se temelji dijagnoza je aktualna jasna periapeksna rendgenska snimka koja je snimljena iz odgovarajućeg položaja i prikazuje kliničku krunu, korijen, apeks i okolna parodontna tkiva. Rendgenski nalaz pomaže u procjeni zubi s obzirom na prisutnost karijesa, dosjed nadomjeska, zdravlje parodonta, kvalitetu punjenja kanala, preplitko ili preduboko punjenje kanala, kalcifikacije, periapeksne lezije, perforacije, lomove, resorpciju i anatomiju kanala (8).

Treba naglasiti da rendgenska snimka napunjenog kanala ne odražava njegovo biološko stanje. Stoga zadovoljavajuća rendgenska snimka s biološkog stajališta ne mora nužno značiti uspjeh endodontske terapije. Isto tako, u slučaju cijeljenja periapeksne lezije (kada se lezija smanjuje nakon endodontskog liječenja), rendgensko prosvjetljenje oko apeksa može se protumačiti kao periapeksni parodontitis, dok se histološki zapravo može raditi o novostvorenom vezivnom tkivu (9). To je razlog zašto u takvim slučajevima aktualnu RTG snimku treba usporediti sa starijima i pažljivo procijeniti simptome (Slika 1.).



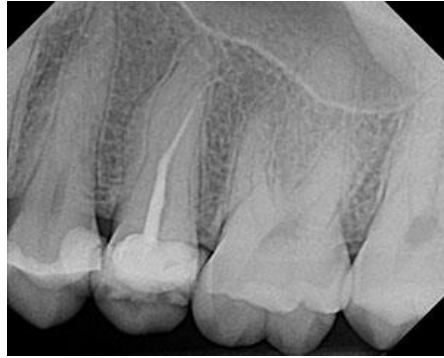Slika 1. Rendgenska snimka pokazuje periapikalni proces uz naizgled adekvatno punjenje. Kod takvog nalaza važno je utvrditi kada je provedeno liječenje i nalaz usporediti sa starijim snimkama

CBCT je koristan dijagnostički alat, posebno u slučajevima sa sumnjom na lomove korijena, postojanje dodatnih kanala ili resorpciju. CBCT omogućuje otkrivanje poremećaja, patoloških stanja i anatomskih varijacija koji se u mnogim slučajevima ne mogu otkriti konvencionalnim dvodimenzionalnim RTG snimkama (8).

Pored rendgenskog nalaza, za potpunu dijagnozu važan je i klinički pregled. Osim uzimanja opće medicinske i dentalne anamneze te intra- i ekstraoralnog pregleda, koriste se periapikalni testovi, tj. test perkusije (lagano lupkanje u aksijalnom smjeru drškom sonde ili ogledala), test zagriz (zagriz u zubni tampon ili plastični instrument) i test palpacije (apikalna sluznica osjetljiva na lagani pritisak, može upućivati na periostitis).

Ako se utvrdi da je endodontsko liječenje manjkavo, jedno od prvih pitanja koje se postavlja kod razmatranja treba li vaditi ili spašavati zub odnosi se na potrebu za njegovim nadomještanjem. Ako zub nije potrebno protetski opskrbiti, treba nastojati spasiti ga, čak i ako je prognoza upitna. Kada pacijent nema nikakve simptome, treba ga obavijestiti da pokušaj revizije ima smisla tek kada se javi potreba za izradom nadomjeska ili ako se pojave simptomi (Slika 2.). Kada zub služi kao nosač krunice, a pogotovo veće protetske konstrukcije, prognozu treba pažljivo procijeniti s obzirom na trajanje, cijenu i složenost terapije. Sve spomenute endodontske i parodontološke čimbenike potrebno je razmotriti zajedno sa svim čimbenicima povezanim s pacijentom. Kada je zub koji se liječi potrebno opskrbiti pojedinačnom krunicom, čak i upitna prognoza može se prihvatiti s obzirom na minimalnu složenost terapije i ne previsoku cijenu. S druge strane, kada je upitni zub dio veće protetske konstrukcije, pogotovo ako je na strateškom položaju, treba razmotriti mogućnost vađenja i ugradnje implantata (8).

U planiranju terapije također treba uzeti u obzir količinu preostalog tvrdog zubnog tkiva nakon preparacije zuba. Zub mora osigurati dovoljnu retenciju i rezistenciju krunici, što znači da mora imati visinu od 3 do 4 mm i odgovarajuću ukupnu konvergenciju aksijalnih stijenki. Primjena adhezivne tehnike cementiranja može smanjiti važnost tih pravila. Međutim, navedena bi pravila trebala služiti kao smjernice u svim slučajevima.



Slika 2. Iako je zub prekratko napunjen i nisu ispunjeni svi kanali, nema kliničkih ni rendgenskih znakova patološkog procesa

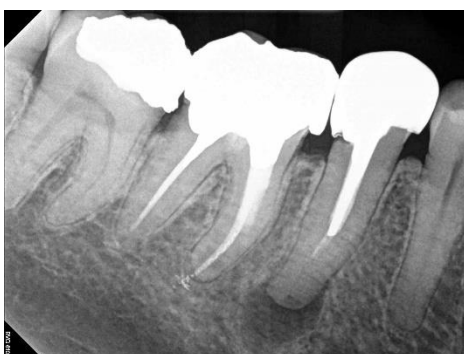Kada se zubi endodontski liječe, treba poštovati pravilo osiguravanja efekta obruča: potrebno je sačuvati najmanje 1,5 do 2 mm koronarnoga tvrdog zubnog tkiva (10). Nadalje, potrebna je odgovarajuća debljina stijenki, osobito palatinalno i bukalno. Ako navedene dimenzije nisu osigurane, mogu se razmotriti dodatni zahvati kao što je ortodontska ekstruzija ili kirurško produljivanje kliničke krune. Međutim, time se povećava složenost terapije kako bi se očuvao zub.

Osim količine preostalog krunskog dijela zuba, količina preostalog korijena također je značajna. Prije svega, treba razmotriti omjer duljine krune i korijena. Omjer 1:1 definiran je kao minimalno prihvatljivi omjer kada je parodont zdrav i okluzija normalna. Dugoročno održavanje zuba s nepovoljnim omjerom krune i korijena zbog smanjene koštane potpore alveolarnom kosti može dovesti do povećane pomičnosti i mogućih parodontoloških problema (8).

Ako su zubi već endodontski liječeni i opskrbljeni nadogradnjom, u analizu treba uključiti preostalu debljinu korijena, osobito ako zub treba ponovno liječiti i postendodontski opskrbiti. Debele nadogradnje potencijalni su čimbenik rizika za dugoročnu prognozu (Slika 3.) (11).

Ako se smatra da je endodontska revizija prezahtjevna i da bi prognoza bila upitna, vađenje može biti prihvatljiva opcija. To se odnosi i na slučajeve u kojima je gubitak zubnog tkiva toliko velik da bi rekonstrukcija zuba protetski bila nemoguća ili rizična (postizanje cervikalnog obruča, odnosno “ferrule” efekta).

Važno je napomenuti da procjena onoga što je moguće rekonstruirati uvelike ovisi o terapeutu, njegovu iskustvu i vještinama.



Slika 3. Prekratko punjenje na zubu opskrbljenim lijevanom nadogradnjom i krunicom.
Pokušaj uklanjanja nadogradnje povezan je s velikim rizikom od loma korijena

4. PRIPREMA ENDODONTSKI LIJEČENOG ZUBA ZA PROTETSKU OPSKRBU

4.1. Kada provesti reviziju punjenja prije protetske terapije?

Prije početka rekonstrukcije endodontski liječenog zuba presudno je procijeniti RTG snimku. Sustav korijenskih kanala treba zabrtviti danas prihvaćenim metodama, što podrazumijeva lateralnu kondenzaciju, vertikalnu kompakciju ili termoplastičnu gutaperku. Pokazalo se da u slučaju brtvljenja kanala samo pastama, kao što je bilo uobičajeno u prošlosti, mikropropuštanje se može pojaviti čak i nekoliko godina nakon liječenja korijenskog kanala jer su takvi materijali skloni resorpciji tijekom vremena (8).

Drugi čimbenik koji treba uzeti u obzir kod procjene endodontski liječenog zuba jest koronarno propuštanje. U razdoblju od nekoliko tjedana do nekoliko mjeseci od pojave koronarnog propuštanja cijeli korijenski kanal može se inficirati, iako je korijenski kanal prethodno savršeno zabrtvljen. Mnoge druge publikacije naglašavaju povezanost neuspjeha endodontskog liječenja i propuštanja krunice ili ispuna (12). Međutim, nema podataka koji upućuju na točno vrijeme koje je potrebno kako bi se kontaminirao sustav korijenskog kanala. Na temelju in vitro istraživanja utvrđeno je da je maksimalno trajanje izloženosti propuštanju bakterija bez negativnih posljedica tri mjeseca. U slučaju duže izloženosti treba ponoviti endodontsko liječenje.

S druge strane, u kliničkoj praksi terapeut ne može utvrditi točno vrijeme kada je započela komunikacija između oralnog miljea i korijenskog kanala. Stoga u svim sumnjivim situacijama treba pažljivo razmotriti reviziju endodontskog liječenja. Rendgenska procjena važan je, ali ne i presudan čimbenik u odlučivanju o reviziji liječenja. Ključna je klinička procjena kvalitete brtvljenja korijenskog kanala (endodontskom sondom) i otkrivanje sekundarnog karijesa. U slučaju zubi koji su nedavno endodontski liječeni vrlo je važno što je prije moguće trajno ih protetski ili restaurativno opskrbiti jer privremeni nadomjesci mogu propuštati i negativno utjecati na prognozu (13). Najbolje je rješenje nadograditi krunski dio zuba kompozitnim materijalom odmah nakon rendgenske procjene kvalitete punjenja korijenskog kanala.

Kod manjkavoga endodontskog liječenja jedno od prvih pitanja koje se postavlja kod razmatranja potrebe za revizijom jest zahtijeva li zub protetsku opskrbu. Ako zub nije potrebno protetski opskrbiti i pacijent nema nikakve simptome, treba ga obavijestiti da pokušaj revizije ima smisla tek kada se javi potreba za izradom nadomjeska ili ako se pojave simptomi. Kada zub služi kao nosač krunice ili još veće protetske konstrukcije, prognozu treba pažljivo procijeniti s obzirom na trajanje, cijenu i složenost terapije te prema tome donijeti odluku o reviziji.

Kada se planira revizija endodontske terapije, može se birati između nekirurškog i kirurškog pristupa. Kirurške opcije uključuju periapeksnu kiretažu, apikotomiju s retrogradnim punjenjem korijena, uklanjanje zahvaćenog korijena i hemisekciju. U nekim situacijama endodontsko liječenje na kraju se mora dovršiti apikotomijom i retrogradnim punjenjem korijena. Kada je prisutna prava cista, periapikalne lezije mogu perzistirati unatoč pravilnom endodontskom liječenju. U takvim će slučajevima biti potrebna kirurška terapija. Slična se situacija može pojaviti zbog nemogućnosti postizanja prohodnosti kanala (kao što je slučaj sa slomljenim instrumentom koji je nemoguće ukloniti, nadogradnjom itd.). Međutim, nekirurška endodontska terapija djelotvorna je u većini slučajeva.

U literaturi se navodi da se stopa uspješnosti nekirurške endodontske terapije kreće između 85 i 98 %, dok stopa uspješnosti apikotomije iznosi samo 59 %. Kada se apikotomija kombinira s retrogradnim punjenjem kanala, stopa se penje na 80 % (14). Ukratko, nekirurški je pristup poželjan kad god je to moguće jer osigurava bolju prognozu i manju invazivnost.

4.2. Kada izraditi nadogradnju na endodontski liječenom zubu?

Općenito se smatra da endodontsko liječenje dovodi do smanjenja krutosti i otpornosti zuba na lomove. Endodontsko liječenje možda samo po sebi zub ne čini krhkim. Ipak, neupitno je da endodontsko liječenje ne ojačava korijen (15). Jedan od ciljeva suvremene endodonticije jest izbjegavanje dodatnog narušavanja mehaničkih svojstava zuba. Tehnike trebaju biti vrlo konzervativne poštujući anatomiju zuba uz uklanjanje što je moguće manje zdravoga zubnog tkiva. Svi su ti aspekti imperativ u radu kako bi se dobili optimalni rezultati. Danas se kliničar može koristiti prednostima adhezivne stomatologije. To uključuje bolju retenciju, rubno brtvljenje, ravnomjerniju raspodjelu okluzalnih i žvačnih sila i konzervativniji pristup i tehnike.

Nadogradnja ili ne, postalo je jedno od najvažnijih pitanja. Zna se da je presudno sačuvati što više zubnog tkiva. I na prednjim i na stražnjim zubima neophodno je postići takozvani "ferrule" efekt ili efekt obruča (16). Odgovarajući obruč tvrdoga zubnog tkiva u cervikalnom dijelu zuba smanjuje učestalost lomova avitalnih zubi. On ojačava zub na vanjskoj površini, raspršujući tako sile koje se koncentriraju u najužem opsegu zuba. Ako se preostalim zubnim tkivom ne može osigurati efekt obruča, moguće je kirurški produljiti kliničku krunu ili provesti ortodontsku ekstruziju. Oba rješenja moraju se pažljivo analizirati kada se radi o prednjim zubima radi mogućih estetskih posljedica. Kirurško produljivanje krune može dovesti do

gubitka papila, dok ortodontska ekstruzija može uzrokovati uži izlazni profil zbog manjeg promjera korijena.

Općenito, kada postoji dovoljno zubnog tkiva za retenciju nadomjeska, nije potrebna nadogradnja. Intrakanalni kolčići služe kako bi se dao oslonac restaurativnom materijalu, a ne za ojačanje zuba ili povećanje vlačne čvrstoće. Zapravo se pokazalo da duljina intrakanalnog dijela nadogradnje ili njegov oblik imaju sekundarnu ulogu u osiguravanju otpornosti na lom ako se može postići efekt obruča. Ponekad se nadogradnje koriste ako kliničar misli da je direktna restauracija dugoročno, ali ipak privremeno rješenje. Tako je zub spreman za buduću protetsku opskrbu ako to bude potrebno (8).

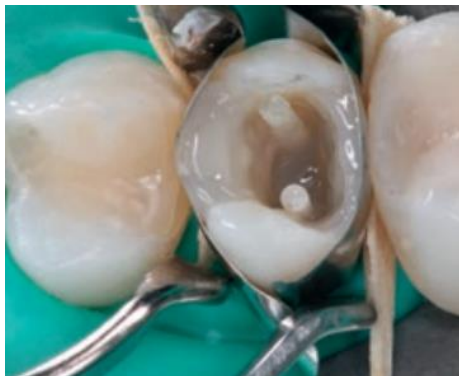Dugi niz godina lijevane nadogradnje smatrale su se “zlatnim standardom” za nadograđivanje zuba. Metalni kolčići i nadogradnje, zacementirani u korijenske kanale, dugo su bili sredstvo izbora u kliničkom radu. Metali se odlikuju velikom čvrstoćom i zbog toga dobro podnose žvačne sile, ali uzrokuju efekt klina zbog čega može doći do raskola korijena. Konfekcijski metalni kolčići s navojima koji se aktivno urezuju u dentin uzrokuju veliko naprezanje i povećavaju mogućnost nastanka vertikalne frakture. Nedostatak metala je i njihova boja koja može prosijavati kroz zubno tkivo i gingivu, što ne zadovoljava estetske zahtjeve suvremene dentalne medicine.

Adhezivna stomatologija općenito je omogućila konzervativniji pristup. Pojam retencije zapravo postaje manje važan kod adhezivno cementiranih nadomjestaka. Kod konzervativnog pristupa vrlo se često javljaju situacije kada je kliničar prisiljen endodontski liječiti zub bez patologije s jedinim ciljem da ga nadogradi kako bi se omogućila njegova restauracija. Danas se mnogi takvi slučajevi mogu izbjeći i moguće je znatno smanjiti broj slučajeva u kojima zub mora biti endodontski liječen u svrhu restauracije (8).

Danas postoje pouzdane alternative individualnim lijevanim nadogradnjama. Upotreba konfekcijskih kolčića i individualno nadograđenoga krunskog dijela zuba kompozitnim materijalom kliničarima donosi nekoliko prednosti. Štedi se vrijeme i novac te se pojednostavnjuje postupak restauracije jer se svi koraci mogu provesti u ordinaciji u jednom posjetu uz predvidljiv klinički uspjeh (17). Mnoga istraživanja pokazala su da kompozitne nadogradnje ojačane vlaknima mogu utjecati na biomehanička svojstva zubi i uspješno smanjuju pojave lomova. Budući da kompozitne nadogradnje ojačane vlaknima imaju modul elastičnosti sličan onomu dentina, proizvode naprezanja slična kao kod prirodnih zubi (Slika 4.) (16).

Postoje velike razlike između prednjih i stražnjih zubi u indikacijama za kompozitne nadogradnje ojačane vlaknima. Na stražnjim zubima takve nadogradnje trebaju se koristiti samo u slučaju male količine preostalog koronarnog dentina, s ciljem povećanja retencijske površine za osiguravanje adhezije (18). U većini slučajeva količina preostalog koronarnog dentina na stražnjim zubima dovoljna je za adheziju pa nije potrebno dodatno rabiti kompozitnu nadogradnju. Radi pojednostavnjenja može se reći da kompozitne nadogradnje ojačane vlaknima na stražnjim zubima treba upotrijebiti samo kada nedostaje više od 50 % koronarnog dentina; drugim riječima, kada na kraju preparacije kaviteta ostanu manje od dvije intaktne stijenke krune.

Za prednje zube situacija je potpuno drugačija. Stražnji zubi moraju izdržati tlačna opterećenja, tako da je elastičnost njihovo najvažnije svojstvo. Prednji gornji zubi naglašeno su izloženi savijanju, tako da je rigidnost njihovo najznačajnije obilježje. Na prednjim zubima kompozitne nadogradnje ojačane vlaknima koriste se češće zbog funkcijskih nego adhezivnih razloga kako bi se povećala rigidnost zuba (8).



Slika 4. Vlaknima ojačane kompozitne nadogradnje na pretkutnjaku s izgubljenim aproksimalnim stijenkama (preuzeto iz: 8, uz dopuštenje izdavača)

4.3. Postupak kod endodontski liječenih zubi sa subgingivnim defektima

U slučaju subgingivno smještenih cervikalnih rubova glavni je problem pri rekonstrukciji zuba izolacija suhog radnog polja. Aproksimalni kaviteti u blizini gingive otežavaju postizanje adhezije zbog duboko smještenoga cervikalnog ruba, nedostatka cakline, ali i tehnički s obzirom na otežanu izolaciju radnog polja koferdamom.

Subgingivno smješteni rubovi često zadiru u biološku širinu, što upućuje na potrebu za kirurškim produljivanjem kliničke krune. Kirurško produljivanje kliničke krune može se provesti na tri načina (19):

- gingivektomija: premještanje ruba bez premještanja kliničkog pričvrška
- apikalni repozicijski režanj: premještanje ruba i kliničkog pričvrška
- apikalni repozicijski režanj s resekcijom kosti: premještanje ruba s uklanjanjem potporne kosti.

U kliničkoj praksi uklanjanje kosti često je potrebno kod subgingivno smještenih restauracija kako bi se uspostavila odgovarajuća biološka širina. Metoda koja se obično koristi u tu svrhu jest odizanje vestibularnog i palatinalnog režnja s odgovarajućom resekcijom kosti i apikalnim pozicioniranjem tkiva te fiksiranjem vertikalnim madrac-šavovima za periost. U roku od dva tjedna stvara se novi (iako još ne potpuno zreli) spojni epitel. Nakon osam tjedana stvoren je zreli spojni epitel i vezivnotkivni pričvrstak koji je ugrađen u novi cement. Od osam tjedana do šest mjeseci nakon kirurškog produljenja kliničke krune vezivnotkivni pričvrstak sazrijeva i postupno se mijenja smjer kolagenskih vlakana od paralelnih u okomite prema površini korijena. Kada se nadomjesci planiraju u estetskoj zoni, preporučuje se čekati pet do šest mjeseci nakon operacije prije trajne opskrbe kako bi se omogućila stabilizacija položaja ruba tkiva (8).

Da bi se postigla dovoljna količina supragingivnoga zubnog tkiva u estetskoj zoni, prednost se daje ortodontskoj ekstruziji. Obično je potrebno između šest i osam tjedana za izvlačenje zuba (ili korijena) i dodatna četiri tjedna za postizanje retencije. Ortodonska ekstruzija označuje prisilnu erupciju u koronarnom smjeru. Kako bi se ortodonska ekstruzija mogla provesti, potrebno je osigurati sidrište koje će omogućiti prijenos sila na korijen. Ako postoji dovoljno zubnog tkiva (cakline, dentina ili i jednog i dugog) koronarno od alveolarne kosti, zadatak kliničara uvelike je pojednostavnjen jer se može koristiti standardnim tehnikama lijepljenja ortodontskih bravica.

Međutim, u nedostatku koronarnoga zubnog tkiva koronarno od alveolarne kosti (npr. subgingivni prijelom ili karijes korijena) postizanje mehaničke veze s korijenom može biti izazov.

U nekim slučajevima subgingivnih lomova zuba, čak i u estetskoj zoni, može se provesti kirurško produljenje kliničke krune ako se time ne narušavaju proporcije između bijele i ružičaste estetike.

I kod ortodontskog i kod kirurškog produljivanja kliničke krune prije planirane izrade estetskog nadomjeska treba uzeti u obzir da razvoj zreloga gingivnog pričvrška traje približno šest mjeseci. Tijekom tog razdoblja zub je potrebno privremeno opskrbiti nadomjeskom sa savršenim rubnim brtvljenjem. Nakon šest mjeseci, kada je tkivo stabilizirano, privremena krunica se uklanja i zub se preparira za trajni nadomjestak s rubovima koji prate novostvorenu razinu mekog tkiva.

Godine 1998. Dietschi i Spreafco (19) opisali su tehniku koronarnog premještanja ruba kaviteta kompozitnim materijalom kao alternativu kirurškom produljenju kliničke krune. Tehnika je kasnije upotpunjena. Prema toj tehnici, ako se planira indirektni nadomjestak, subgingivni cervikalni rub treba premjestiti koronarno s pomoću tekućeg kompozita (debljina 1 do 1,5 mm) uz izolaciju koferdamom i dobro namještenu matricu.

Zahvaljujući tom postupku, moguće je mnogo predvidljivije uzimanje otiska i cementiranje indirektnih nadomjestaka.

4.4. Izbjeljivanje avitalnih zubi prije protetske terapije

Prije rekonstrukcije endodontski liječenoga prednjeg zuba uvijek treba razmotriti potrebu za izbjeljivanjem tehnikom unutarnjeg izbjeljivanja ("walking bleach") (Slika 5.a do c) (20). Ako plan terapije uključuje izradu krunice, cilj unutarnjeg izbjeljivanja jest optimizacija boje u cervikalnom području i koronarnom dijelu korijena. Ti će detalji odrediti konačnu estetiku gingivnog područja. Čak i savršeno izrađena keramička krunica ili ljuska izgledat će neprirodno ako je gingiva sivkasta zbog tamnog korijena. Stoga je tehnika unutarnjeg izbjeljivanja terapija izbora u takvim slučajevima.

Kod unutarnjeg izbjeljivanja sredstvo za izbjeljivanje (35-postotni natrijev perborat ili 10-postotni karbamidov peroksid pomiješan s 3-postotnim H₂O₂) stavlja se u pulpnu komoru koja se zatvara materijalom za privremene ispune. Sredstvo za izbjeljivanje u zubu obično ostaje tri do sedam dana, a postupak se ponavlja prema potrebi.

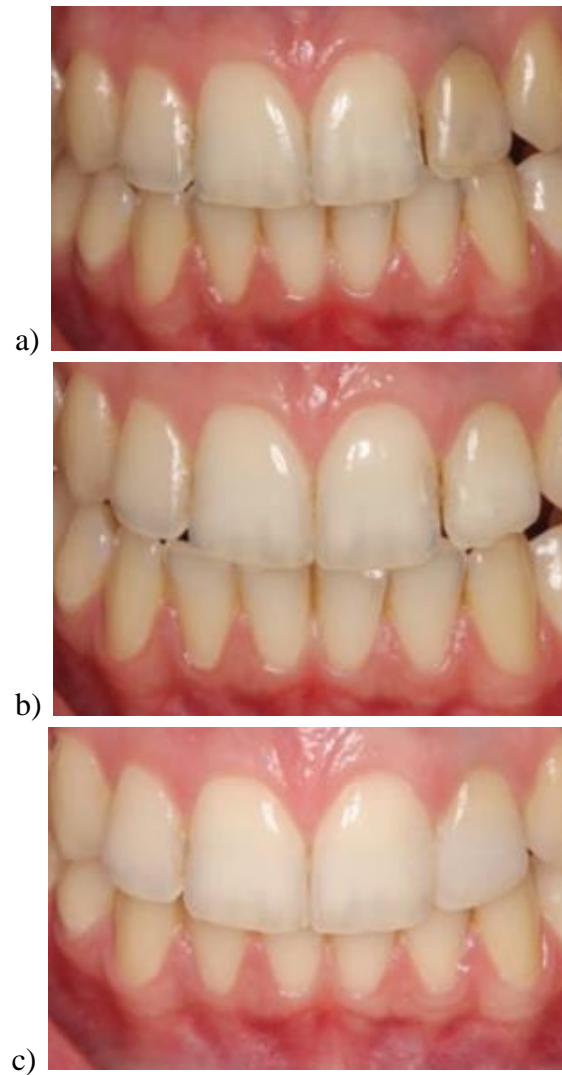
Da bi se smanjio rizik od cervikalne resorpcije korijena (CRK) povezan s unutarnjim izbjeljivanjem, predloženi su određeni postupci. Najvažnije je staviti barijeru u obliku cementne podloge debljine 2 mm (npr. staklenoionomerni, polikarboksilatni ili cinkfosfatni cement), što je dostatno za brtvljenje endodontskog prostora. Treba je postaviti 1,5 do 3 mm ispod ruba gingive kako bi se zabrtvili dentinski tubuli i zaštitili parodontni ligament i alveolarni greben (21).

Također je predložena primjena intrakoronarnog uložka kalcijeva hidroksida nakon izbjeljivanja tijekom sedam do 14 dana kako bi se smanjio rizik od CRK-a. Kalcijev hidroksid povećava pH i inhibira aktivnost osteoklasta.

Čini se da je najvažniji čimbenik koji određuje učinkovitost izbjeljivanja temeljitost uklanjanja restaurativnog materijala iz pristupnog kaviteta bez dodatne eliminacije dentina. Dentin se mora očistiti kako bi se olakšala difuzija sredstva za izbjeljivanje kroz dentinske tubule.

Zbog negativnog učinka izbjeljivanja zuba na veznu čvrstoću, preporučuje se čekati dva tjedna prije restauracije adhezivnom tehnikom. Smanjenje vezne čvrstoće posljedica je prisutnosti kisika oslobođenog tijekom izbjeljivanja, koji inhibira polimerizaciju adhezivnih sustava. Međutim, laboratorijska istraživanja pokazala su da desetominutno tretiranje površine cakline natrijevim askorbatom (koncentracija 10 %) neutralizira učinak sredstva za izbjeljivanje na veznu čvrstoću i može biti alternativa odgađanju restaurativnog postupka, osobito kada se on zbog nekog razloga mora provesti odmah nakon izbjeljivanja (22).

Nakon unutarnjeg izbjeljivanja moguć je i u literaturi opisan recidiv diskoloracije tijekom vremena. U kliničkim istraživanjima opisana je incidencija recidiva od 10 %, 25 % i 40 % nakon dvije, pet i osam godina. Vjeruje se da su ostaci hemoglobina i celuloze glavne tvari iz kojih nastaju obojeni spojevi, ali nije jasno je li recidiv obojenja rezultat progresivne transformacije istoga organskog materijala ili je uzrokovan prodorom novih pigmenata iz usne šupljine. Također je moguće da su endodontski liječeni zubi koji su podvrgnuti unutarnjem izbjeljivanju podložniji apsorpciji pigmenta, što rezultira ponovnom diskoloracijom. Stoga se nakon izbjeljivanja i završene konzervativne restauracije preporučuje korištenje udlage za izbjeljivanje s odgovarajućim materijalom (10-postotni karbamidov peroksid) kod kuće. Pacijentu se savjetuje da ga koristi tjedan dana svakih šest mjeseci.



Slika 5. Tehnika unutarnjeg izbjeljivanja na zubu 22. Stanje prije postupka (a), nakon sedmodnevnog izbjeljivanja (b) i završni rezultat nakon izbjeljivanja i restaurativnog postupka (c) (preuzeto iz: 8, uz dopuštenje izdavača)

5. PROTETSKI RADOVI NA ENDODONTSKI LIJEČENIM ZUBIMA

5.1. Protetski radovi na prednjim zubima

Restauracija avitalnoga prednjeg zuba zahtijeva precizno planiranje i vođenje računa o nekoliko aspekata, kao što su potreba za nadogradnjom, boja, oblik, preparacija i površinska struktura. Samo povezanost tih elemenata dovodi do uspješne restauracije.

Odluka o vrsti restauracije uglavnom ovisi o količini izgubljenoga zubnog tkiva na prednjim zubima. Ako je zub intaktan i jedini defekt je trepanacijski otvor, dovoljno je zatvoriti ga kompozitnim ispunom. Kod većega gubitka tvrdoga zubnog tkiva bilo bi bolje staviti keramičku ljusku ili krunicu. Kliničari često imaju poteškoća u donošenju odluke o tome treba li endodontski liječeni zub opskrbiti ljuskom ili krunicom. Keramičkoj ljuski daje se prednost kad god je to moguće jer uz minimalnu invazivnost zadovoljava estetske, funkcijske (vođenje očnjacima), fonetske i biološke zahtjeve. Ako se većina površine preparacije sastoji od kompozitnog materijala i ne može se osigurati dovoljna potpora caklinom ili dentinom, krunica (kohezivna retencija) bi mogla predstavljati bolje rješenje (8).

Općenito, keramičke ljuske vrlo su tanke, u rasponu od 0,3 do 0,6 mm, zahtijevaju minimalno uklanjanje tvrdoga zubnog tkiva tijekom preparacije pa su poštudne za zub koji je ionako oslabljen. Da bi se postigao klinički uspjeh s keramičkim ljuskama, mora biti ispunjeno nekoliko zahtjeva. To uključuje dobro planiranje terapije i adekvatan oblik preparacije zuba, preciznu izradu ljusaka u laboratoriju i cementiranje pod koferdamom uz strogo pridržavanje adhezivnog protokola. Nerazumijevanje filozofije iza keramičkih ljusaka dovodi do loših kliničkih rezultata i širenja negativnog mišljenja o njihovoj trajnosti među kliničarima i pacijentima. To je svakako mit koji nema veze s pravilnom izvedbom i cementiranjem ljusaka koje se, čak naprotiv, čine dugotrajnijima i estetski povoljnijima od krunica. Podaci iz dugoročnih kliničkih istraživanja pokazuju da je uz keramičke ljuske vezana visoka stopa kliničke uspješnosti. U istraživanju koje je proveo Friedman praćen je klinički uspjeh tijekom razdoblja od petnaest godina. Od promatranih 3500 keramičkih ljusaka uspjeh je zabilježen u 93 % slučajeva (23).

Općenito među doktorima dentalne medicine vlada mišljenje da keramičke ljuske ne bi trebalo izrađivati na endodontski liječenim zubima. U literaturi se također pronalaze određena ograničenja ove metode, uglavnom kada se radi o promjeni boje zuba i/ili nedostatku cakline koja je potrebna za adhezivnu vezu. U slučaju endodontski liječenih zubi kod kojih je došlo do promjene boje, primjena neprozirnog materijala uzrokovala bi tamnu sjenu ispod cervikalnog ruba ljuske. Nadalje, ljuska bi izgledala neprirodno zbog prevelikog opaciteta. Stoga postoje

određene kontraindikacije za keramičke ljuske u slučajevima kada je promijenjena boja zuba. Terapija izbora u takvim je slučajevima je pokušaj unutarnjeg izbjeljivanja prije izrade ljuske (24).

Ako se unutarnje izbjeljivanje obojenog dentina ne može uspješno provesti, estetski rezultat uvijek će biti kompromitiran. Jedno od rješenja jest dublja preparacija vestibularne plohe, osobito u cervikalnom području. Međutim, potrebno je postići neku vrstu ravnoteže: na jednoj strani produbiti preparaciju kako bi se prikrila neželjena boja, a s druge strane osigurati dugoročnu adheziju očuvanjem što više cakline.

Prema Güreli, promjena boje zuba za jednu nijansu zahtijeva najmanje 0,2 mm brušenja. Stoga, je u slučaju promjene boje od A4 do A1, potrebna debljina od oko 0,9 mm. U slučaju obojenih zubi kada bi se brušenjem izložio dentin, postoji bolja opcija. Aditivnim dijagnostičkim navoštavanjem i intraoralnom analizom s pomoću dijagnostičke maske (mock up) moguće je predimenzionirati ljuske. Ako se prihvati predloženi oblik, tehnika preparacije preko mock upa služi kontroli količine brušene cakline (25).

Drugo ograničenje ljusaka jest u slučaju znatnoga gubitka zubnog tkiva ili velikih kompozitnih restauracija. U takvim slučajevima veći je rizik od neuspjeha zbog nedostatka potpore ljuske caklinom ili dentinom s posljedičnom smanjenom adhezijom.

Ako nema promjene boje i oštećenje zuba nije opsežno, mogu se primijeniti ista načela preparacije za vitalne i avitalne zube (23).

Kada je previše zuba izgubljeno da bi se mogao nadograditi s keramičkom ljuskom, indicirano je izraditi krunicu. Ovisno o količini preostalog zubnog tkiva može biti potrebno koristiti nadogradnje ako nije osigurana adekvatna retencija i rezistencija za planirani nadomjestak.

5.2. Protetski radovi na stražnjim zubima

Kada se restaurira endodontski liječen stražnji zub, može se odabrati direktni ili indirektni nadomjestak, odnosno krunica. Posljednjih godina indirektni nadomjestci u obliku onleja zamijenili su krunice u mnogim slučajevima sa znatnim oštećenjem tvrdoga zubnog tkiva (26).

Međutim, za uspješnu adheziju indirektnih nadomjestaka potrebna je dostatna količina tvrdoga zubnog tkiva. Treba naglasiti da je adhezija jedini oblik retencije kod onleja.

Kod krunica, osim adhezije, može se osigurati mehanička retencija odgovarajućom preparacijom zuba (minimalna je potrebna visina 4 mm).

Osim analize količine preostalog tvrdog zubnog tkiva, kod odlučivanja o vrsti nadomjeska treba uzeti u obzir estetske čimbenike, kao i vrijeme proteklo od endodontskog liječenja, okluziju i dob pacijenta. Ako veći dio ruba preparacije nije u caklini ili je smješten subgingivno, treba razmotriti izradu krunice (26).

Drugi uvjet za izradu onleja jest mogućnost stavljanja koferdama koji osigurava odgovarajuće uvjete za bolju adhezivnu vezu. Kada izolacija koferdamom nije moguća, može se smanjiti trajnost adhezije.

Ako indirektni djelomični nadomjestak nije kontraindiciran, preporučuje se dati mu prednost u odnosu na potpunu krunicu jer čuva preostalo zubno tkivo i omogućuje supragingivnu preparaciju, što je povoljnije za gingivno tkivo. Štoviše, u slučaju indirektnih kompozitnih nadomjestaka ostaje mogućnost izvođenja endodoncije bez uništavanja nadomjeska (26).

Što se tiče nadogradnje krunskog dijela endodontski liječenih stražnjih zubi, kutnjaci nude više restaurativnih mogućnosti zahvaljujući širokim pulpnim komorama i ulazima u kanale, čime je raspoloživa veća površina za bolju adheziju kompozitnog materijala. Zahvaljujući tim anatomskim značajkama, kutnjaci najčešće ne zahtijevaju korištenje nadogradnji (27). Samo u slučaju znatnoga gubitka zubnog tkiva (kada su očuvane najviše dvije stijenke ili manje od 50 % zubnog tkiva) ili loše kvalitete supragingivnoga zubnog tkiva, potrebno je koristiti nadogradnje (28).

Prekutnjaci imaju manje tvrdoga zubnog tkiva i manje pulpne komore za retenciju materijala za rekonstrukciju krune nakon endodontskog liječenja od kutnjaka. Primjena nadogradnji povećat će veznu površinu u korijenskom kanalu (28). Prekutnjaci su usto tijekom žvakanja izloženiji bočnim silama od kutnjaka. Dobro je dokumentirano da otpornost na lom zuba ovisi

o kutu djelovanja opterećenja, pri čemu su kose sile štetnije (29). U retrospektivnim kliničkim istraživanjima lomovi se najčešće događaju na pretkutnjacima. U dvogodišnjem opservacijskom istraživanju Ferrari i sur. zaključili su da je primjena vlaknima ojačanih kompozitnih nadogradnji rezultirala značajnim smanjenjem rizika od neuspjeha endodontski liječenih pretkutnjaka. Točnije, čini se da su vlaknima ojačane kompozitne nadogradnje imale zaštitni učinak od lomova korijena (30).

Iako aktualna istraživanja ne navode povećanje otpornosti na lom nakon primjene vlaknima ojačanih nadogradnji (31), istraživači su naglasili da su pretkutnjaci kod kojih su se dogodili lomovi imali povoljniji obrazac loma uz mogućnost restauracije kada su bili opskrbljeni kompozitnim nadogradnjama. In vitro istraživanja s endodontski liječenim pretkutnjacima pokazala su da su se pojavljivali lomovi korijena bez mogućnosti popravka kada nisu korištene vlaknima ojačane kompozitne nadogradnje (32).

Debljina stijenki zuba (vestibularno i oralno) vrlo je važan čimbenik koji će odrediti vrstu nadomjeska. Dugo se smatralo da inleji mogu imati učinak poput klina koji može dovesti do loma kvržica, pogotovo u slučaju širokih kaviteta u središnjem dijelu zuba (33). S druge strane, pokrivanje kvržica, kao kod onleja, omogućuje bolju raspodjelu okluzalnih sila na veću površinu zuba, što smanjuje rizik od lomova. Mnoga su istraživanja potvrdila korist pokrivanja kvržica indirektnim nadomjescima kod endodontski liječenih stražnjih zubi (34). Većina tih istraživanja potječe iz doba kada nije postojala adhezivna tehnika. Danas, prema Garberu i Goldsteinu nema apsolutnog zahtjeva za pokrivanjem kvržica, osim ako su one podminirane, napukle ili su bile prethodno uključene u restauraciju (35). Dietschi i Spreafco navode sljedeće čimbenike kao važne u donošenju odluke o položaju ruba preparacije i pokrivanju kvržica (36):

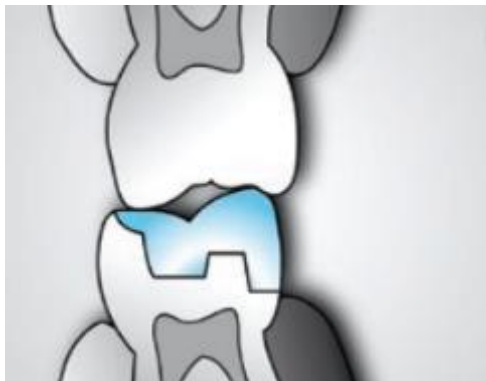- odnos između okluzijskih kontakata i granice preparacije
- funkcijsko opterećenje preostalih stijenki/vrsta okluzije
- debljina stijenki kaviteta i prisutnost defekata kao što su erozija, abrazija i pukotine
- intrinzična svojstva odabranoga restaurativnog materijala
- aproksimalni prevjesi
- proširivanje preparacije u estetski kritična područja

U kliničkom istraživanju koje su proveli Žarow i Krupiński više lomova kvržica dogodilo se u skupini u kojoj nisu bile pokrivene kvržice. Lomovi su bili povezani s okluzijskim kontaktima koji su ostali na rubu preparacije i/ili nepokrivenim tankim aksijalnim stijenkama zuba (37).

Prema Beccianiju minimalna debljina stijenke koja omogućuje restauraciju bez pokrivanja kvržica iznosi 2,5 do 3 mm (38).

Okluzijski kontakti još su jedan važan čimbenik jer se oni ne bi trebali podudarati s rubovima preparacije, posebno kada se koriste keramike. Ako artikulacijski papir označuje okluzijski kontakt na rubu preparacije, treba dodatno brusiti dok se ne izbjegne postojeća interferencija (Slika 6.) (37).

Što se tiče debljine materijala za pokrivanje kvržica, ona iznosi minimalno 1,5 mm za kompozit i 2 mm za keramiku. Prije nekoliko godina na tržištu se pojavila litij-disilikatna staklokeramika (IPS e.max) koja se odlikuje savojnom čvrstoćom od 360 do 400 MPa i omogućuje debljinu od samo 1 mm (39).



Slika 6. Rubove nadomjeska treba smjestiti izvan područja okluzalnih kontakata (preuzeto iz: 8, uz dopuštenje izdavača)

6. PROGNOZA ENDODONTSKI LIJEČENIH ZUBI

Vertikalna fraktura korijena (VFK) definira se kao potpuni ili nepotpuni lom korijena, obično usmjeren bukolingvalno (Slika 7.). Ova vrsta loma obično se događa na endodontski liječenim zubima, a započinje u korijenu i proteže se prema kruni zuba. Vertikalna fraktura korijena jedan je od najčešćih uzroka gubitka endodontski liječenih zubi, a događa se u dva do pet posto takvih zubi (40). Najvažniji etiološki čimbenik jest preagresivna instrumentacija korijenskog kanala (41). Stoga je važno izbjegavati pretjeranu redukciju dentina u području furkacije. Drugi etiološki čimbenici uključuju prevelik pritisak tijekom lateralne kondenzacije gutaperke, upotrebu prevelikog potiskivača tijekom kondenzacije, prekomjernu preparaciju kanala za intraradikularni kolčić kod izrade nadogradnje (širina i/ili duljina) u odnosu na anatomiju i morfologiju zuba te aktivnu retenciju intraradikularnog kolčića koji tijekom cementiranja može stvoriti opasni hidrostatski tlak na stijenke korijenskog kanala (42). Odabir neprikladnog zuba kao nosača protetskog rada također može pridonijeti razvoju VFK-a (43).

In vitro istraživanje pokazalo je da proširivanje korijenskog kanala iznad 30 % promjera korijena značajno povećava rizik od vertikalne frakture tijekom lateralne kondenzacije. Drugo istraživanje pokazalo je da uporaba nikal-titanijskih (NiTi) potiskivača smanjuje rizik od puknuća korijena tijekom lateralne kondenzacije (43).

Nepotpuni i potpuni lomovi korijena problem su za kliničara jer se teško dijagnosticiraju u početnoj fazi. Kada se lom dijagnosticira, preporučeno liječenje gotovo je isključivo vađenje zuba, ali mora se paziti da se izbjegne pogrešna dijagnoza.

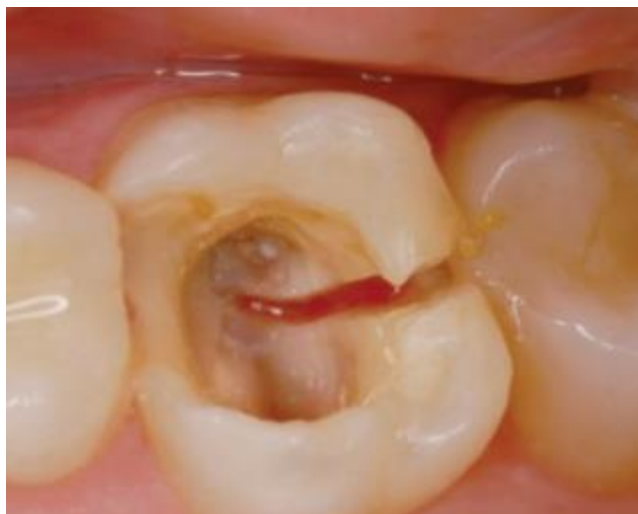Dijagnoza vertikalne frakture korijena postavlja se na temelju sljedećih znakova:

- oštra bol tijekom žvakanja ili odgrizanja tvrde hrane (da bi se izazvala bol koju pacijent opisuje u ordinacijskim uvjetima, kliničar mu može dati da žvače smotuljak vate)
- upaljena gingiva
- pažljivim sondiranjem tankom parodontnom sondom može se otkriti uski, izolirani džep u parodontu
- rendgenski je izgled zuba s VFK-om različit ovisno o kutu rendgenske zrake u odnosu na ravninu loma i stupnju odvajanja fragmenata (radiolucentna sjena, neobjašnjiv gubitak kosti oko bifurkacije, stepeničasti defekt kosti, proširenje parodontne pukotine, izolirani horizontalni gubitak kosti oko stražnjih zubi, difuzni gubitak kosti u obliku slova V oko korjenova stražnjih zubi ili istiskivanje retrogradnog materijala za punjenje)

Lomovi endodontski liječenih zubi često su posljedica neadekvatne postendodontske opskrbe. Prekrivanje tankih kvržica kompozitnim ili keramičkim inlejima važan je element uspješne konačne restauracije. Neadekvatna privremena opskrba (s tankim, nepoduprtim kvržicama ili privremenim ispunima na bazi cink-oksida-eugenola), pogoduje lomovima prije kraja endodontskog liječenja. To se posebno odnosi na slučajeve s MOD kavitetima. Tada bi trebalo težiti smanjenju okluzijskih kontakata u područja tankih, krhkih kvržica.

Sa stajališta mehaničke otpornosti najbolje je rješenje završiti endodontsko liječenje i što je prije moguće opskrbiti zub konzervativno ili protetski. Svaki dodatni posjet znači produljenje ukupnog trajanja terapije, pri čemu pacijent može oštetiti nezaštićenu zubnu strukturu. Samo adekvatna trajna opskrba zuba omogućuje odgovarajuću distribuciju okluzijskih sila tijekom odgrizanja i žvakanja. Bez obzira na mehanički aspekt, važno je što je prije postendodontski opskrbiti zub kako bi se ispunjeni korijenski kanal zaštitio od ponovne infekcije. Ako zbog bilo kojeg razloga nije moguće protetski opskrbiti zub (zbog prevelikih troškova za pacijenta ili vremenskog čimbenika), obvezno treba izraditi čvrst adhezivni kompozitni ispun, po mogućnosti s pokrivanjem kvržica. Indirektni nadomjesci onlejima ili krunicama mogu se izraditi u kasnijoj fazi. U slučaju endodontski liječenih zubi s dubokim subgingivnim lomovima ili VFK-om, jedino je razumno rješenje obično vađenje. Odgađanje odluke o vađenju može dovesti do gubitka kosti i stvarati teškoće kod buduće ugradnje implantata (44).

U teško predvidljivim slučajevima, ponekad je bolje izvaditi zub i nadomjestiti ga implantatom. Budući da navedene terapije zamjenjuju jedna drugu, najbolji oblik za uspoređivanje endodontske i implantoprotetske terapije je stopa preživljavanja nadomjeska. Rad s oko 70 istraživanja koji je 2006. objavila Akademija za oseointegraciju pokazao je da nema razlike u dugoročnom ishodu između ta dva liječenja. U jednome od radova uspoređivalo se 196 nadomjestaka na implantatima i 196 odgovarajućih inicijalno endodontski liječenih zubi. Slučajevi su klasificirani prema četiri moguća ishoda: uspjeh, preživljavanje bez intervencije, preživljavanje s naknadnom intervencijom i neuspjeh. Ishodi za implantate i endodontski liječene zube bili su kako slijedi: uspjeh 73,5 % i 82,1 %; preživljavanje bez intervencije 2,6 % i 8,2 %; preživljavanje s intervencijom 17,9 % i 3,6 %; neuspjeh od 6,1 % i 6,1 %. U navedenim istraživanjima položaj zuba/implantata nije utjecao na ishod terapije. Rezultati upućuju na to da endodontski liječeni zubi i pojedinačni implantati imaju slične stope neuspjeha, iako je skupina s implantatima pokazala veću incidenciju postoperativnih komplikacija koje zahtijevaju naknadnu intervenciju (45).



Slika 7. Vertikalna fraktura gornjeg prvog kutnjaka. Jedina terapija je vađenje zuba (preuzeto iz: 8, uz dopuštenje izdavača)

Endodontska terapija zuba uključuje odstranjenje nekrotične pulpe i dentina, ali i dio zdravoga tvrdog zubnog tkiva što rezultira strukturnim slabljenjem zuba. Stoga restauracija endodontski liječenih zubi obično zahtijeva nadoknadu velike količine izgubljenoga zubnog tkiva. Čak i najbolje endodontsko liječenje neće rezultirati uspjehom uz neadekvatnu postendodontsku opskrbu koja omogućuje koronarno mikropropuštanje prema unutrašnjosti i apeksu zuba. Stoga je iznimno važno pravilno odabrati i provesti postendodontsku terapiju.

Postendodontska opskrba zuba uključuje nadoknadu tvrdoga zubnog tkiva aloplastičnim materijalima direktnim ili indirektnim tehnikama. Koji će se postupak odabrati ovisi o preostalom zubnom tkivu u području krune zuba, položaju zuba u zubnom luku, okluzalnim silama, morfologiji kanala, funkcijskim i estetskim zahtjevima, financijskim mogućnostima pacijenta i vremenu potrebnom za izradu.

Prvi korak u određivanju terapije je dijagnostika. Kliničkim pregledom, testovima i rendgenskim snimkama utvrđuje se kvaliteta endodontskog punjenja i postavlja se dijagnoza.

Postupci opskrbe endodontski liječenih zubi mogu se podijeliti na direktne i indirektne. Direktni se odnose na izradu ispuna nekim od standardnih materijala (kompoziti, staklenoionomeri), dok indirektni uključuju izradu inleja, onleja, overleja, krunice i mostova uključivanjem dentalnog laboratorija. Osim analize količine preostalog tvrdog zubnog tkiva, kod odlučivanja o vrsti nadomjeska treba uzeti u obzir estetske čimbenike, kao i vrijeme proteklo od endodontskog liječenja, okluziju i dob pacijenta. Ako veći dio ruba preparacije nije u caklini ili je smješten subgingivno, treba razmotriti izradu krunice.

Ako je izgubljeno previše zubnog tkiva da bi se osigurala retencija za nadomjestak, zube je potrebno nadograditi intrakanalnim nadogradnjama. Dugi niz godina lijevane nadogradnje smatrale su se "zlatnim standardom" za nadograđivanje zuba. Metalni kolčići i nadogradnje, zacementirani u korijenske kanale bili sredstvo izbora u kliničkom radu. Metali se odlikuju velikom čvrstoćom i zbog toga dobro podnose žvačne sile, ali uzrokuju efekt klina zbog čega može doći do raskola korijena. Konfekcijski metalni kolčići s navojima koji se aktivno urezuju u dentin uzrokuju veliko naprezanje i povećavaju mogućnost nastanka vertikalne frakture. Nedostatak metala je i njihova boja koja može prosijavati kroz zubno tkivo i gingivu, što ne zadovoljava estetske zahtjeve suvremene dentalne medicine.

Adhezivna stomatologija općenito je omogućila konzervativniji pristup. Pojam retencije zapravo postaje manje važan kod adhezivno cementiranih nadomjestaka. Kod konzervativnog

pristupa vrlo se često javljaju situacije kada je kliničar prisiljen endodontski liječiti zub bez patologije s jedinim ciljem da ga nadogradi kako bi se omogućila njegova restauracija. Danas se mnogi takvi slučajevi mogu izbjeći te je moguće znatno smanjiti broj slučajeva u kojima zub mora biti endodontski liječen u svrhu restauracije.

Smatra se da gubitak vitalnog tkiva nepovoljno utječe na fizička i mehanička svojstva zuba jer dolazi do njegova isušivanja. Stoga je iznimno važna kvalitetna postendodonska opskrba. Čak i najbolje endodontsko liječenje neće rezultirati uspjehom uz neadekvatnu postendodonsku opskrbu. Jedna od najtežih komplikacija nakon endodontskog liječenja je vertikalna fraktura korijena, a definira se kao potpuni ili nepotpuni lom korijena, obično usmjeren bukolingvalno. Zub s vertikalnom frakturom nije moguće očuvati, stoga je glavni cilj spriječiti njezinu pojavu.

Iako u suvremenoj dentalnoj medicini glavni cilj treba biti čuvanje prirodnih zubi, u slučajevima s nesigurnom prognozom ponekad je bolje izvaditi zub i nadomjestiti ga implantatom kako se pacijent ne bi izlagao složenim i skupim terapijskim postupcima čija uspješnost nije predvidljiva.

Nakon završene endodontske terapije glavni cilj je nadoknaditi izgubljeno zubno tkivo materijalom koji će zadovoljiti funkciju zuba i nepropusnim zatvaranjem onemogućiti prodor sline i bakterija u unutrašnjost. Ako nedostaje manji dio krune zuba, restaurativni postupak može se dovršiti kompozitnim materijalima. Veći gubitak tvrdoga zubnog tkiva zahtijeva opskrbu indirektnim nadomjescima, ponekad uz ugradnju intrakanalnih kolčića kako bi se osigurala dostatna retencija krunice.

Protetski neadekvatno opskrbljen zub može kompromitirati dobro endodontsko liječenje jer utjecajem sline može doći do otapanja cementa za punjenje kanala. Takav zub također je skloniji frakturama, a neželjene posljedice često se mogu izbjeći pravodobnom i adekvatnom postendodontskom opskrbom.

Endodontska terapija i protetska opskrba zuba zajedno daju dobre kliničke rezultate, stoga je potrebno pažljivo i savjesno odraditi sve korake terapije kako bi se uspješno ispunio zadatak očuvanja prirodnog zuba u ustima.

9. LITERATURA

1. Vire DE. Failure of endodontically treated teeth: Classification and evaluation. *J Endod.* 1991;17:338–42.
2. Reeh ES, Messer HH, Douglas WH. Reduction in tooth stiffness as a result of endodontic and restorative procedures. *J Endod.* 1989;15:512-6.
3. Kishen A, Kumar GV, Chen NN. Stress-strain response in human dentine: Rethinking fracture predilection in postcore restored teeth. *Dent Traumatol.* 2004;20:90–100.
4. Papa J, Cain C, Messer HH. Moisture content of vital vs endodontically treated teeth. *Endo Dent Traumatol.* 1994;10:91-3.
5. Howe CA, McKendry DJ. Effect of endodontic access preparation on resistance to crown-root fracture. *J Am Dent Assoc.* 1990;121:712–5.
6. Tamse A, Fuss Z, Lustig J, Kaplavi J. An evaluation of endodontically treated vertically fractured teeth. *J Endod.* 1999;25:506–8.
7. Žarow M, Devoto W, Saracinelli M. Reconstruction of endodontically treated posterior teeth – With or without post? Guidelines for the dental practitioner. *Eur J Esthet Dent.* 2009;4:312–27.
8. Žarow M. Postendodontska opskrba zubi – vodič za kliničare. Zagreb: Media Ogled; 2017.
9. Nair PN, Sjögren U, Figdor D, Sundqvist G. Persistent periapical radiolucencies of root-filled human teeth, failed endodontic treatments, and periapical scars. *Oral Surg Oral Med Oral Pathol Oral Radiol Endod.* 1999;87:617–27.
10. Zhi-Yue L, Yu-Xing Z. Effects of post-core design and ferruleon fracture resistance of endodontically treated maxillary central incisors. *J Prosthet Dent.* 2003;89:368-73.

11. Kishen A, Kumar GV, Chen NN. Stress-strain response in human dentine: Rethinking fracture predilection in postcore restored teeth. *Dent Traumatol.* 2004;20:90-100.
12. Saunders WP, Saunders EM. Coronal leakage as a cause of failure in root-canal therapy: A review. *Endod Dent Traumatol.* 1994;10:105–8.
13. Swanson K, Madison S. An evaluation of coronal microleakage in endodontically treated teeth. Part I. Time periods. *J Endod.* 1987;13:56–9.
14. Friedman S, Abitbol S, Lawrence HP. Treatment outcome in endodontics: The Toronto Study. Phase 1: Initial treatment. *J Endod.* 2003;29:787–93.
15. Reeh ES, Messer HH, Douglas WH. Reduction in tooth stiffness as a result of endodontic and restorative procedures. *J Endod.* 1989;15:512–6.
16. Akkayan B, Gülmez T. Resistance to fracture of endodontically treated teeth restored with different post systems. *J Prosthet Dent.* 2002;87:431–7.
17. Schwartz RS, Robbins JW. Post placement and restoration of endodontically treated teeth: A literature review. *J Endod.* 2004;30:289–301.
18. D’Arcangelo C, De Angelis F, Vadini M, D’Amario M, Caputi S. Fracture resistance and deflection of pulpless anterior teeth restored with composite or porcelain veneers. *J Endod.* 2010;36:153–6.
19. Dietschi D, Spreafco R. Current clinical concepts for adhesive cementation of tooth-colored posterior restorations. *Pract Periodontics Aesthet Dent.* 1998;10:47–54.
20. Baratieri LN, Ritter AV, Monteiro S Jr, Andrada MAC, Vieira LCC. Nonvital tooth bleaching: Guideline for the clinician. *Quintessence Int.* 1995;26:597–608.
21. Lado EA. Bleaching of endodontically treated teeth: An update on cervical resorption. *Gen Dent.* 1988;36:500–1.

22. Garcia-Godoy F, Dodge WW, Donohue M, O'Quinn JA. Composite resin bond strength after enamel bleaching. *Oper Dent.* 1993;18:144–7.
23. Friedman MJ. A 15-year review of porcelain veneer failure—A clinician's observations. *Compend Contin Educ Dent.* 1998;19:625–32.
24. Magne P, Belser U. *Bonded Porcelain Restorations in the Anterior Dentition: A Biomimetic Approach.* Chicago: Quintessence, 2002.
25. Gürel G. *The Science and Art of Porcelain Laminate Veneers.* Chicago: Quintessence, 2003.
26. Christiansen GJ. Restoration or crown. *J Am Dent Assoc.* 1997;128:771–2.
27. Cheung W. A review of the management of endodontically treated teeth. Post, core and the final restoration. *J Am Dent Assoc.* 2005;136:611–9.
28. Žarow M, Devoto W, Saracinelli M. Reconstruction of endodontically treated posterior teeth with or without post? Guidelines for the dental practitioner. *Eur J Esthet Dent.* 2009;4:312–27.
29. Loney RW, Moulding MB, Ritsco RG. The effect of load angulation on fracture resistance of teeth restored with cast post and cores and crowns. *Int J Prosthodont.* 1995;8:247–51.
30. Ferrari M, Cagidiaco MC, Grandini S, De Sanctis M, Goracci C. Post placement affects survival of endodontically treated premolars. *J Dent Res.* 2007;86:729–34.
31. Krejci I, Duc O, Dietschi D, de Campos E. Marginal adaptation, retention and fracture resistance of adhesive composite restorations on devital teeth with and without posts. *Oper Dent.* 2003;28:127–35.
32. Sorrentino R, Salameh Z, Zarone F, Tay FR, Ferrari M. Effect of post-retained composite restoration of MOD preparations on the fracture resistance of endodontically treated teeth. *J Adhes Dent.* 2007;9:49–56.
33. Leinfelder KF. Composite inlay/onlay restorative systems. *AGD Impact* 1992;20:1

34. Manhart J, Neuerer P, Scheibenbogen-Fuchsbrunner A, Hickel R. Three-year clinical evaluation of direct and indirect composite restorations in posterior teeth. *J Prosthet Dent.* 2000;84:289–96.
35. Garber DA, Goldstein RE. *Porcelain and Composite Inlays and Onlays.* Chicago: Quintessence. 1994;82-113.
36. Dietschi D, Spreafco R. *Adhesive Metal-Free Restorations:* Chicago: Quintessence. 1999;173-99.
37. Żarow M, Krupiński J. Pośrednie wypełnienia kompozytowe w przypadku znacznego zniszczenia koron zębów bocznych. Cz. III. *Mag Stom.* 2004;12:76–82.
38. Becciani RC. La biomeccanica del dente trattato endodonticamente. Implicazioni cliniche. *Dental Cadmos.* 2002;1:15–35.
39. Edelhoff D, Brix O. All-ceramic restorations in different indications: a case series. *J Am Dent Assoc.* 2011;142:14–9.
40. Caplan DJ, Weintraub JA. Factors related to loss of root canal filled teeth. *J Public Health Dent.* 1997;57:31–9.
41. Silver-Thorn MB, Joyce TP. Finite element analysis of anterior tooth root stresses developed during endodontic treatment. *J Biomech Eng.* 1999;121:108–15.
42. Lertchirakarn V, Palamara JE, Messer HH. Load and strain during lateral condensation and vertical root fracture. *J Endod.* 1999;25:99–104.
43. Pitts DL, Natkin E. Diagnosis and treatment of vertical root fractures. *J Endod.* 1983;9:338–46.

44. Iqbal MK, Kim S. For teeth requiring endodontic treatment, what are the differences in outcomes of restored endodontically treated teeth compared to implant supported restorations? *Int J Oral Maxillofac Implants.* 2007;22:96-116.

45. Zitzmann NU, Krastl G, Hecker H, Walter C, Weiger R. Endodontics or implants? A review of decisive criteria and guidelines for single tooth restorations and full arch reconstructions. *Int Endod J.* 2009;42:757–74.

Matej Polinčić rođen je 13. srpnja 1992. u Požegi. Osnovnu školu završio je u Slavanskom Brodu, gdje je pohađao i prirodoslovno-matematičku gimnaziju. Stomatološki fakultet upisao je 2012. godine.