

# Autotransplantacija zuba

---

Ćurković, Antonela

Master's thesis / Diplomski rad

2018

Degree Grantor / Ustanova koja je dodijelila akademski / stručni stupanj: **University of Zagreb, School of Dental Medicine / Sveučilište u Zagrebu, Stomatološki fakultet**

Permanent link / Trajna poveznica: <https://um.nsk.hr/um:nbn:hr:127:210885>

Rights / Prava: [Attribution-NonCommercial 3.0 Unported / Imenovanje-Nekomercijalno 3.0](#)

Download date / Datum preuzimanja: **2024-07-23**



Repository / Repozitorij:

[University of Zagreb School of Dental Medicine  
Repository](#)





SVEUČILIŠTE U ZAGREBU  
STOMATOLOŠKI FAKULTET

Antonela Ćurković

# **AUTOTRANSPLANTACIJA ZUBA**

Diplomski rad

Zagreb, 2018.

Rad je ostvaren na Zavodu za oralnu kirurgiju Stomatološkog fakulteta Sveučilišta u Zagrebu.

Mentor rada: doc. dr. sc. Marko Granić, dr. med. dent.

Lektor hrvatskog jezika: Ana Zorica, mag. edu. philol. croat. et mag. edu. phil.

Lektor engleskog jezika: Jelena Basač, prof.

Sastav Povjerenstva za obranu diplomskog rada:

1. \_\_\_\_\_
2. \_\_\_\_\_
3. \_\_\_\_\_

Datum obrane rada: \_\_\_\_\_

Rad sadrži:

40 stranica

0 tablica

6 slika

1 CD

Osim ako nije drukčije navedeno, sve ilustracije (tablice, slike i dr.) u radu su izvorni doprinos autora diplomskog rada. Autor je odgovoran za pribavljanje dopuštenja za korištenje ilustracija koje nisu njegov izvorni doprinos, kao i za sve eventualne posljedice koje mogu nastati zbog nedopuštenog preuzimanja ilustracija odnosno propusta u navođenju njihovog podrijetla.

## **Zahvala**

*Zahvaljujem svom mentoru doc. dr. sc. Marku Graniću na pomoći, potpori, ljubaznosti i suradnji tijekom studiranja i tijekom izrade ovog rada.*

*Hvala mojoj dragoj obitelji na vjeri u mene i neizmjernoj ljubavi i potpori.*

*Hvala Mislavu za sve.*

*Majci od Milosti i mojoj majci*

## **Autotransplantacija zuba**

### **Sažetak**

Autotransplantacija zuba je kirurška tehnika presađivanja zuba ili zubnog zametka kod iste osobe. Najčešće se koristi kod nedostatka zuba u dječjoj i adolescentskoj dobi kada se, zbog nedovršenog rasta i razvoja skeleta, izbjegava implantološka i protetska sanacija. Za donorski zub obično se izabire treći molar, premolar, prekobrojni zub ili bilo koji zub za koji se procijeni da je od smanjene važnosti u denticiji. Očuvanje Hertwigove epitelne ovojnice prilikom transplantacije zuba preduvjet je za daljnji rast i razvoj korijena. Manipulacija zubom donorom od iznimne je važnosti za očuvanje vitaliteta stanica parodontnog ligamenta. Nakon transplantacije treba razmotriti potrebu za endodontskim zahvatom, a prilikom svake kontrole potrebno je pratiti radiološki nalaz, vitalitet, položaj i mobilnost zuba, zvuk perkusije, stanje gingive i dubinu džepova. U neuspjelim slučajevima autotransplantacije zuba dolazi do nekroze pulpe, ankiloze i nadomjesne resorpcije korijena. S obzirom na veliki napredak regenerativne kirurgije u posljednjih dvadesetak godina zahvaljujući uporabi faktora rasta, danas je moguće unaprijediti cijeljenje parodontnog ligamenta i revaskularizaciju zubne pulpe transplantiranog zuba. Jedna od takvih tehnologija je PRGF-Endoret, najnapredniji autologni i biokompatibilni tehnološki sustav koji omogućuje dobivanje plazme bogate čimbenicima rasta iz vlastite krvi pacijenta. Temelji se na aktiviranju pacijentovih trombocita u svrhu stimulacije regeneracije odnosno cijeljenje tkiva. Endogeni proteini utječu na proces regeneracije tkiva, stimulirajući angiogenezu, kemotaksiju i staničnu proliferaciju. Rezultat je ubrzano cijeljenje mekih i tvrdih tkiva, izostanak infekcije i postoperativne boli. Autotransplantacija zuba uz primjenu trombocita obogaćenih faktorima rasta nameće se kao sjajna alternativa dentalnim implantatima u određenim situacijama.

**Ključne riječi:** autotransplantacija zuba; faktori rasta; ankiloza

## **Tooth autotransplantation**

### **Summary**

Tooth autotransplantation is a surgical technique which includes transferring a completely developed tooth or tooth germ from one location in the alveolar process to another with the same person. It is often used as a replacement of lost or missing teeth in young growing patients, when implant and prosthetic therapy are contraindicated. The donor tooth is usually a less important tooth, such as the third molar, a premolar or a supernumerary tooth. It is essential to preserve Hertwig's epithelial root sheath during the operative process in order to ensure root growth and development. Tooth manipulation should be as short as possible, and the surgeon should not touch the root in order to preserve the vitality of periodontal ligament cells. After the autotransplantation an endodontic procedure should be considered, and during each check-up it is necessary to monitor X-rays, vitality, position and mobility, the sound of percussion, gingival condition and probing depth. Pulp necrosis, ankylosis and supstitiional tooth resorption are signs of failure. Given the great progress of regenerative surgery in the last twenty years thanks to the use of growth factors, it is now possible to improve periodontal ligament healing and dental pulp revascularization in a transplanted tooth. One of these technologies is PRGF-Endoret, the most advanced autologous and biocompatible technological system for producing plasma rich in growth factors from the patient's autologous blood. It is based on the activation of the patient's platelets in order to stimulate accelerated regeneration and tissue healing. Endogenous proteins affect the tissue regeneration process, stimulating angiogenesis, chemotaxis and cell proliferation. The result is an accelerated healing of the soft and hard tissue and the lack of infection and postoperative pain. Tooth autotransplantation combined with plasma rich in growth factors is a major alternative to dental implants in certain situations.

**Key words:** tooth autotransplantation; growth factors; ankylosis

## SADRŽAJ

1.	UVOD .....	1
2.	TRANSPLANTACIJA.....	3
3.	AUTOTRANSPLANTACIJA ZUBA.....	5
3.1.	POVIJESNI PREGLED TRANSPLANTACIJE ZUBA.....	7
3.2.	DIJAGNOSTIKA I IZBOR TERAPIJE .....	8
3.3.	INDIKACIJE .....	8
3.4.	KONTRAINDIKACIJE.....	10
3.5.	IZBOR DONORSKOG ZUBA .....	10
3.6.	PRINCIPI CIJELJENJA NAKON AUTOTRANSPLANTACIJE.....	11
3.6.1.	Pulpa.....	11
3.6.2.	Parodontni ligament .....	12
3.7.	KIRURŠKI PRINCIPI PRI AUTOTRANSPLANTACIJI ZUBA.....	13
3.8.	KIRURŠKA TEHNIKA AUTOTRANSPLANTACIJE ZUBA .....	15
3.9.	PRAĆENJE USPJEHA AUTOTRANSPLANTACIJE .....	19
3.9.1.	Vanjska resorpcija korijena zuba .....	20
3.9.2.	Ankiloza .....	21
3.10.	AUTOTRANSPLANTACIJA ZUBA I DENTALNI IMPLANTATI .....	23
3.11.	AUTOTRANSPLANTACIJA U ORTODONCIJI .....	24
4.	PLAZMA OBOGAĆENA FAKTORIMA RASTA.....	25
4.1.	Uloga faktora rasta u mehanizmima tkivnog cijeljenja.....	26
4.2.	Priprema PRGF-a .....	27
4.3.	Najčešća primjena PRGF-Endoret tehnologije .....	27
5.	RASPRAVA.....	30
6.	ZAKLJUČAK .....	33
7.	LITERATURA.....	35
8.	ŽIVOTOPIS .....	39

## **Popis skraćenica**

RFA - analiza rezonantnom frekvencijom

CT - kompjuterizirana tomografija

PRGF - plazma obogaćena faktorima rasta

PDGF - faktor rasta iz trombocita

TGF- $\beta$  - transformirajući čimbenik rasta  $\beta$

VEGF - vaskularni endotelni čimbenik rasta

IGF-1 - inzulinu sličan čimbenik rasta

BRONJ - osteonekroza čeljusti povezana s bifosfonatima



## **1. UVOD**

Autotransplantacija zuba je kirurško presađivanje zuba iz jedne alveole u drugu kod iste osobe. Uspješnu autotransplantaciju prvi put spominje Miller 1950-ih, a danas je postala uobičajen zahvat za nadoknadu zuba kada postoji odgovarajući zub donor. Razvojem kirurške tehnike i postavljanjem ispravne indikacije, uspješnost autogenih transplantacija doseže 75% i više (1). Od posebnog je značaja u djece i adolescenata s nedostatkom zuba zbog karijesa, traume ili hipodoncije, kada se sanacija dentalnim implantatima ili protetska sanacija ne preporučuju. Uspješna autotransplantacija omogućava poboljšanu estetiku, razvoj čeljusti, formiranje zubnog luka, žvačnu funkciju i govor. Također održava volumen alveolarne kosti, prirodan prostor i morfologiju alveolarnog grebena (1). Iako je u literaturi dobro definirana kirurška tehnika s velikim postotkom uspješnosti kad se pravilno izvede, danas se rijetko izvodi.

Svrha ovog rada je predstaviti kirurški protokol autotransplantacije zuba uz primjenu suvremene tehnologije trombocita bogatih faktorima rasta.

## **2. TRANSPLANTACIJA**

Prema Svjetskoj zdravstvenoj organizaciji, transplantacija se definira kao prijenos ljudskih stanica, tkiva ili organa s davatelja na primatelja s ciljem vraćanja tjelesne funkcije (2). Transplantacije se s obzirom na genetički odnos primatelja i davatelja dijele na autologne, singenične, alogenične i ksenogenične. Autologna transplantacija (autotransplantacija) podrazumijeva prijenos transplantata s jednog mjesta na drugo unutar iste jedinke (npr. presađivanje kože, presađivanje zuba). Singenična transplantacija (izotransplantacija) je prijenos transplantata između dviju genetički istovjetnih jedinki, što je slučaj kod jednojajčanih blizanaca. Alogenična (homologna) transplantacija je prijenos transplantata među genetički različitim jedinkama iste vrste. Ksenogenična ili heterologna transplantacija je prijenos transplantata s jedinke jedne vrste na drugu jedinku druge vrste, primjerice transplantacija svinjskih srčanih zalistaka ljudima. Prema mjestu presađivanja transplantacije mogu biti ortotopne ili heterotopne, ovisno o održavanju uobičajenih anatomskih odnosa (3).

### **3. AUTOTRANSPLANTACIJA ZUBA**

Autogena transplantacija zuba je kirurški prijenos zuba iz jedne alveole u drugu kod iste osobe (4). Transplantirani se mogu zubi u različitim fazama razvoja, od zubnog zametka do zuba sa završenim rastom i razvojem korijena, u fiziološku alveolu iz koje je prethodno izvađen zub ili u alveolu umjetno stvorenu kirurškim putem. Glavna svrha ove specifične tehnike je izgubljeni ili zub s lošom prognozom zamijeniti zubom koji nema funkcije u svom primarnom području, a u receptivnom području može doprinijeti estetici i poboljšati žvačnu funkciju. Iako se danas zamjena jednog izgubljenog zuba uglavnom rješava implantološkim liječenjem, postoje situacije kada je autotransplantacija metoda izbora. Primjerice, kod nezavršenog rasta i razvoja kostiju gornje i donje čeljusti, dentalni implantati ne mogu se koristiti jer ometaju pravilan rast alveolarnog nastavka. Nasuprot tome, uspješno transplantiran zub očuvanog parodontnog ligamenta slijedi i doprinosi fiziološkom razvoju alveolarnog nastavka i prva je alternativa za nadomještanje izgubljenog zuba kod djece i adolescenata, a postoje indikacije za autotransplantaciju i kod odraslih. Kod pacijenta s uspješno transplantiranim zubom obnavlja se proprioceptivni osjet u parodontnom ligamentu, što osigurava prirodan osjećaj tijekom žvakanja. Manja stopa uspješnosti je kod autotransplantacije zubi s potpuno formiranim korijenom, kada postoji povećan rizik od nekroze pulpe i potreba za endodontskom terapijom. Ovaj postupak zahtijeva i snažnu motivaciju i suradnju pacijenta (5, 6). Autotransplantacija se izvodi pod lokalnom ili općom anestezijom. Sat vremena prije operacije započinje se antibiotska profilaksa amoksicilinom koju pacijent nastavlja sljedećih tjedan dana. Prvo se ekstrahira zub na mjestu implantacije ili se, u slučaju nedostatka zuba, obrađuje alveola karbidnim ili dijamantnim svrdlom uz hlađenje fiziološkom otopinom. Potom se ekstrahira zub donor uz što je moguće manje traume da bi se maksimalno sačuvao intaktni parodontni ligament. U slučaju oštećenja Hertwigove ovojnice transplantata bit će limitiran ili inhibiran daljnji rast i razvoj korijena, ovisno o veličini traume. Vrijeme manipulacije zubom donorom treba biti što kraće te kirurg treba izbjegavati kontakt s korijenom zuba. Potom se zub smjesti u novu alveolu koja mora biti 1-2 mm šira i dublja od zuba donora radi očuvanja parodontnog ligamenta. Time se postiže i optimalni kontakt zuba s koštanim zidom radi bolje opskrbe krvlju. Ako je potrebno dodatno oblikovanje alveole, transplantat se može pohraniti u originalnu alveolu dok se prilagodba ne završi. Zub treba biti u infraokluziji kako bi mu se omogućilo izrastanje paralelno s razvojem korijena tijekom sljedećih mjeseci. Ako je potrebno, radi boljeg pozicioniranja u zubnom luku, zub se može i rotirati. Šavovima se transplantat stabilizira te se dodatno fiksira splintom (7).

### 3.1. Povijesni pregled transplantacije zuba

Alotransplantacija zuba ili transplantacija ljudskih zuba jedne osobe drugoj osobi opisana je još za vrijeme Egipćana kada su egipatski robovi morali svoje zube davati faraonima (8), a nešto se češće prakticira u srednjem vijeku. Dostupni su podaci o ksenotransplantaciji, odnosno presađivanju organa i tkiva sa životinja (9), kada su se presađivali dijelovi životinjskih zuba, bjelokosti, kosti ili pak alotransplantati zuba mrtvih donora. S obzirom na drukčiju boju, neugodan miris i lošu rezistenciju, ove tehnike nisu naišle na široku primjenu (10).

Prva poznata publikacija tehnike transplantacije zuba jest ona autora Ambroisea Paréa, renesansnog francuskog kirurga, iz 1561. godine u kojoj autor opisuje transplantaciju sluškinjinog zuba jednoj plemkinji, uz komentar kako je gospođa nakon nekog vremena mogla izvrsno žvakati. Dva stoljeća kasnije, Pierre Fauchard, utemeljitelj moderne medicine, 1725. godine piše o replantaciji i transplantaciji zuba, tvrdeći kako se mogu izvesti kod iste osobe ili između dviju jedinki. Englez John Hunter (1728.-1793.) opisao je vaskularnu i parodontalnu regeneraciju nakon transplantiranja humanih i animalnih zuba u krijestu pijetla. Spominje i prokuhavanje i replantaciju bolnih ekstrahiranih zuba. Isti autor također navodi transmisiju bolesti, npr. sifilisa s jedne osobe na drugu.

Emile Blaise Gardette 1827. godine zabilježio je, proučavajući rezultate 170 transplantacija nakon 1 do 2 godine, da je nemoguć uspješnost autotransplantacije zuba ako se ne izabere odgovarajući zub i odgovarajući pacijent za taj zahvat (5).

Apfel je 1950. preporučio korištenje tehnike transplantacije prema kriterijima koje je on sam donio, a to su dob pacijenta, veličina zametka zuba donora te povoljan intraoralni rendgenski nalaz. U opisanoj kirurškoj tehnici zadržavao je perikoronarnu ovojniciu zametka, kao i okolno zubno meso. Tu je tehniku kasnije osporio Marzola. Tek 1956. tehnika je postala znanstveno relevantna sa stopom uspjeha od 50%. Iste su godine na svjetskoj razini definirani kriteriji uspjeha transplantacije zuba: odsutstvo nelagode pacijenta, regeneracija mekih i tvrdih tkiva te funkcionalna retencija najmanje 2 godine (5).

Nakon 10 godina Metro (5) izvodi simultanu bilateralnu transplantaciju zuba i protivi se splintiranju zbog akumulacije hrane, otežane higijene i posljedične inhibicije adherencije epitela. Umjesto splinta koristi jednostavne šavove kroz dentalne papile, a transplantirani zametak postavlja u okluziju, uz trodnevnu zabranu žvakanja i tekuću dijetu (5).

Današnje studije pokazuju 90-96%-tni uspješnost kroz 3-14 godina poslijeoperativnog praćenja (5).

### **3.2. Dijagnostika i izbor terapije**

Postupci koji su nužni kako bi se obavila uspješna autotransplantacija zuba uključuju detaljnu kliničku i radiografsku analizu, precizan plan terapije, kirurški zahvat, po potrebi endodontsku terapiju, rehabilitaciju i daljnje praćenje. Kao i prije svakog kirurškog zahvata, nužni su osnovni podaci o pacijentu, detaljna medicinska i stomatološka anamneza, klinički pregled, radiološka procjena razvoja korijena i morfologije zuba donora te primateljske alveole, odnosno mjesta implantacije. Kliničkim se pregledom procjenjuje stanje parodonta zbog moguće retrakcije gingive te se mjeri veličina alveole za implantaciju. Radiološkom analizom ortopantomograma, retroalveolarnih i zagriznih snimki može se odrediti oblik zuba donora i mjesta implantacije, stupanj razvoja korijena, stanje okolne alveolarne kosti, smještaj zuba u zubnom luku, nagnutost te odnosi s okolnim anatomskim strukturama. Potrebno je izmjeriti meziodistalne širine krune i korijena, kao i duljinu korijena zuba donora. Pri analiziranju i planiranju, bitna stavka je određivanje vremena terapije.

### **3.3. Indikacije**

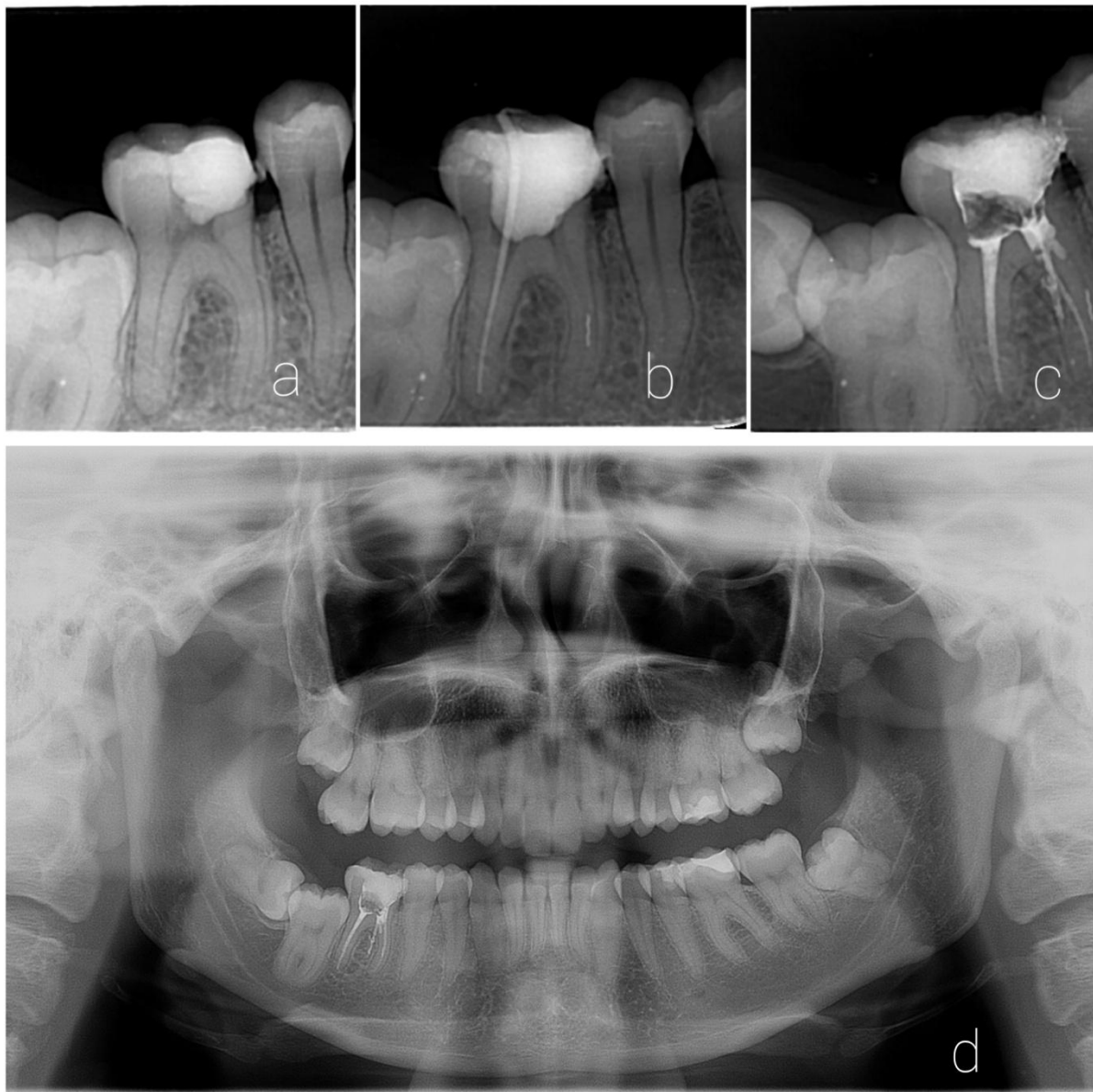
Aplazija zuba prikladna je indikacija za autotransplantaciju. Zub donor može biti iznikli ili impaktirani zub ili planski izvađen zub, primjerice iz ortodontskih razloga zbog zbijenog zubnog luka ili zub bez antagonista. Prednost kod ove vrste terapije nedostatka zuba je postizanje prirodnog biološkog stanja kosti i mekog tkiva.

Autotransplantacija može biti indicirana kod gubitka zuba zbog dubokog karijesa ili kada nisu izvedive restaurativna ili protetska terapija. U najvećem broju slučajeva riječ je o destruiranom mandibularnom prvom molaru koji rano izbija u ustima te je često opsežno restauriran (Slika 1).

Intraalveolarna transplantacija, zvana i kirurška ekstruzija, može se također koristiti za pomicanje frakturiranog korijena na koronarniji položaj u alveoli da se omogući terapija krune. Korijen se može izvaditi izravno kliještima ili pristupom preko otvorenog režnja ako je korijen potpuno u kosti. Endodontski zahvat treba izvesti u prvom tjednu nakon transplantacije, a terapija krune obično se može završiti unutar 3 mjeseca nakon zahvata (11). Ova je metoda prvi izbor kod osoba u razvoju, kad je kontraindicirana implantoprotetska terapija. Autotransplantacija zuba u slučajevima avulzije sjekutića zbog traume kod djece omogućava neprekinut rast i razvoj kosti i mekog tkiva alveolarnog nastavka.



Izgubljeni zubi kod pacijenata sa završenim rastom obično se nadomještaju implantatima, međutim, moguće je izvesti i autotransplantaciju. Budući da su se zubi kompletno razvili i imaju uzak vršak, neće se moći revaskularizirati te se stoga moraju podvrgnuti endodontskom liječenju (11).



Slika 1. RTG dijagnostika. *Ljubaznošću doc. dr. sc. Marka Granića.*

- a) intraoralna snimka, devitaliziran zub 46
- b) intraoralna snimka, puknuće instrumenta u mezijalnom korijenu zuba 46
- c) intraoralna snimka, *fausse route* u mezijalnom korijenu zuba 46
- d) ortopantomogram, procjena mjesta implantacije i zuba donora

### **3.4. Kontraindikacije**

Kontraindikacije za autotransplantaciju odgovaraju uobičajenim kontraindikacijama kod oralnokirurških zahvata: manjak kosti u alveoli na mjestu implantacije, komplicirana ekstrakcija donorskog zuba, zubi kompromitirani parodontnom bolešću s gubitkom pričvrška više od 1/3 površine korijena. Sve navedeno ide u prilog ankilozi i resorpciji korijena (11).

### **3.5. Izbor donorskog zuba**

Najčešće se kao donori koriste zubi od manje vrijednosti u denticiji: umnjak kao zamjena na mjestu prvog ili drugog kutnjaka te ektopični pretkutnjci i očnjaci te prekobrojni zubi. Jako je važno uzeti temeljitu medicinsku i stomatološku anamnezu, obaviti klinički pregled i radiološku dijagnostiku kako bi se ustanovio stupanj razvoja korijena i duljina donorskog zuba te izmjerila duljina primateljske alveole. Zubi koji će se transplantirati moraju imati prikladan oblik i dužinu korijena. Najbolji rezultati se postižu kad su korijeni dosegli  $\frac{1}{2}$  do  $\frac{3}{4}$  ukupne duljine. Stopa uspjeha ovisi o kirurškoj tehnici, iskustvu i sposobnostima kirurga, dobi pacijenta, stupnju razvoja korijena, vremenu koje transplantat provodi izvan alveole, smještaju donora u zubnom luku te stanje mjesta implantacije (12, 13).

### **3.6. Principi cijeljenja nakon autotransplantacije**

Dva su tkiva od presudne važnosti za uspjeh autotransplantacije: pulpa i parodontni ligament. Pri vađenju zuba donora za transplantaciju odmah se prekida krvna opskrba, stoga je za preživljavanje pulpe najvažnija revaskularizacija. Studije na transplantiranim zubima pokazuju da se mladi zubi u tijeku razvoja korijena mogu revaskularizirati. Uspješnost cijeljenja povezana je s razvojem korijena. Idealno je izvršiti transplantaciju prije nego što korijen dosegne punu dužinu i dok je apikalni *foramen* još otvoren. Ne preporučuje se transplantacija u preranom stadiju razvoja korijena jer kirurška manipulacija zubima s manje od  $\frac{1}{2}$  razvijenog korijena može kompromitirati daljnji razvoj. U slučaju transplantacije zuba s korijenom razvijenim više od  $\frac{3}{4}$  predviđene duljine, povećana duljina može uzrokovati zadiranje transplantata u vitalne strukture poput maksilarnog sinusa ili u kanal donje čeljusti (14).

#### **3.6.1. Pulpa**

##### **3.6.1.1. Nezreli korijen (otvoren apex radicis dentis)**

U prvim tjednima nakon transplantacije prije ponovne vaskularizacije tkivo je slabo otporno na infekciju. Ukoliko se pulpa inficira, transplantirani zub može biti uništen upalnom resorpcijom korijena. Eksperimentalne studije pokazuju da sistemski antibiotici mogu smanjiti ovaj rizik, stoga se rutinski propisuju kroz prvi posttransplantacijski tjedan. Ako se slijede ovi principi, infekcija pulpe vrlo je rijetka. Zbog privremenog prekida opskrbe krvlju, može doći do obliteriranja pulpne komore. To je normalan nalaz kod tkiva s privremenim prekidom krvotoka i ne zahtijeva terapiju, nego se treba promatrati kao znak da je pulpa preživjela, s obzirom da je nakon transplantacije bila u stanju stvoriti tvrdo zubno tkivo unutar komorice (4,7).

### **3.6.1.2. Zreli korijen (zatvoren *apex radialis dentis*)**

Kod zuba koji je dosegao punu duljinu značajnu ulogu ima širina apikalnog otvora. Promjer apikalnog *foramena* veći od 1 mm smanjuje rizik od nekroze pulpe jer se povećava šansa za uspješnu revaskularizaciju pulpe (4, 7). U slučaju transplantacije zrelog zuba sa završenim razvojem korijena i zatvorenim apikalnim foramenom, endodontski tretman 2 tjedna nakon operacije dio je standardnog protokola autotransplantacije (1).

### **3.6.2. Parodontni ligament**

Za uspješnu transplantaciju vrlo je važno minimalizirati oštećenje parodontnog ligamenta do kojeg može doći u različitim fazama zahvata: pri mobilizaciji transplantata s originalnog položaja, pohrani izvan usne šupljine ili smještanju u novu alveolu. Mala područja oštećenja površine korijena cijele proliferacijom stanica sa strane defekta, međutim, ako se radi o oštećenju većeg područja, preostale stanice parodontnog ligamenta ne mogu premostiti defekt stvaranjem novog parodontnog ligamenta, već postoji rizik da kost preraste iz alveole i spoji se sa zubom, što rezultira ankilozom i resorpcijom, tako da kost zamjenjuje tvrda zubna tkiva. Pažljiva kirurška tehnika je od presudne važnosti da bi se izbjeglo oštećenje i resorpcija korijena. Viši rizik za zamjensku resorpciju je kod zuba s potpuno razvijenim korijenima, vjerojatno zato što je njima teže rukovati da se ne ošteti parodontni ligament. Kratkotrajna fiksacija i fiziološka pomičnost tijekom perioda cijeljenja pospješuju cijeljenje parodontnog ligamenta. Iz tog razloga prednost imaju šavovi i fleksibilne šine naspram rigidnih. Parodontni ligament također ima osteogeni regenerativni potencijal i može stvoriti kost oko sebe ako nije ozbiljnije oštećen, unatoč tome što zub nema kontakt s kosti (15).

### 3.7. Kirurški principi pri autotransplantaciji zuba

Literatura pokazuje da autotransplantacija ima bolju prognozu kad se izvodi u mlađih pacijenata s nezrelim zubima donorima. Studije praćenja u razdoblju 3-14 godina pokazuju da je vitalitet pulpe sačuvan u 90-96% nezrelih donorskih zuba. Iako se transplantirati može u svim stupnjevima razvoja, preporuka je da se za postupak odabiru zubi otvorenog apikalnog *foramena* koji su dosegli do  $\frac{3}{4}$  predviđene duljine korijena.

Fleming je 1956. postavio uvjete uspješne transplantacije zuba:

- odsutnost upalne reakcije u alveoli
- zubni zametak zadržan u svom novom položaju
- očuvan parodontni ligament
- odsutnost resorpcije korijena
- nema promjene boje transplantata
- očuvan vitalitet (15).

Kirurška tehnika mora biti minimalno traumatska, s minimalnim rukovanjem zuba donora kako bi se očuvala Hertwigova epitelna ovojnica i time izbjegla ankiloza, resorpcija korijena i gubitak epitelnog pričvrstka (16). Transplantirani se zub nakon postavljanja u alveolu može pričvrstiti jednostavnim ili križnim madrac šavom ili fleksibilnim splintom u trajanju od 2 tjedna do 2 mjeseca, ovisno o položaju zuba u alveoli. Prolongirano rigidno splintiranje ima loš učinak na parodontno i pulpno cijeljenje. Idealno mjesto implantacije treba imati dovoljnu visinu i širinu za primanje zuba donora, a ako to nije slučaj, može se popraviti kirurški, primjerice atraumatskim sinus-liftom u gornjoj čeljusti. Zub donor mora se postaviti malo ispod okluzalne ravnine, ali bez pritiska na vršak korijena i alveolu, da bi se nastavio razvoj korijena. Razvoj korijena može se, dakle, nastaviti bez smetnji, ali isto tako može biti kompromitiran zahvaljujući nepovoljnom odnosu krune i korijena (13).

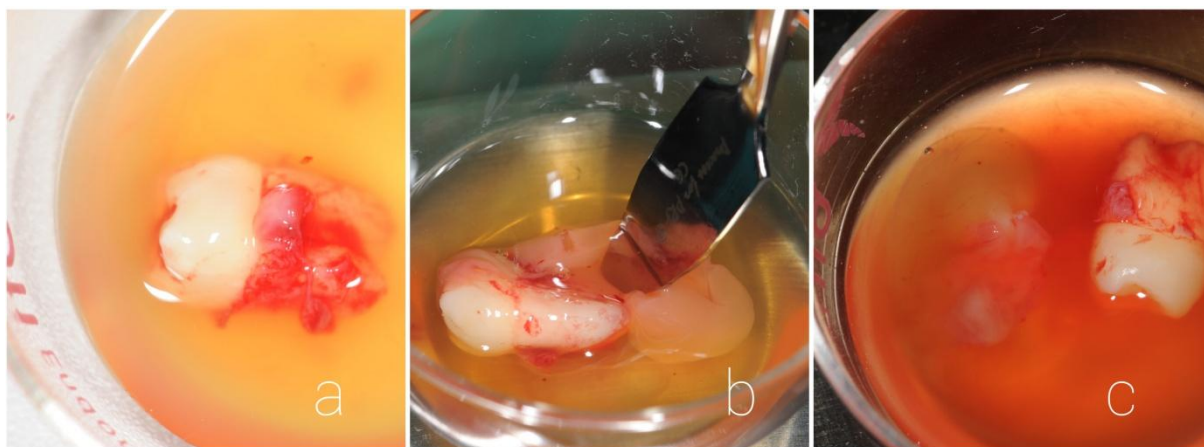
Andreasen je dokazao da nezreli korijeni u početnom stupnju razvoja, iako imaju veću stopu uspješnosti pri transplantiranju, pokazuju manji rast od nezrelih korijena u završnom stupnju razvoja, stoga se drži da je idealno transplantirati zube čiji je korijen dosegnuo  $\frac{3}{4}$  predviđene duljine te čiji je vršak korijena širi od 1 milimetar u promjeru (17). Parodontno cijeljenje uobičajeno se postiže za 2 mjeseca, a očituje se odsutnošću resorpcije korijena i vidljivošću lamine dure na rendgenskoj snimci (18). Na rendgenskoj snimci uočava se kontinuirani

prostor parodontne pukotine tijekom cijele površine korijena (18). Nadomjesna resorpcija korijena, odnosno ankiloza, događa se kod zubi s oštećenim cementom, što naglašava važnost cementa u parodontnoj regeneraciji. Ankiloza se obično primjećuje već u prvoj godini nakon zahvata na rendgenskoj snimci ili kliničkim pregledom kada se na perkusiju dobiva metalni zvuk (19). Revaskularizacija nastupa četvrtog dana poslijeoperativno, a napreduje po 0,1 milimetar dnevno. Jedan od glavnih čimbenika koji utječe na revaskularizaciju je vrijeme koje je zametak proveo izvan usta, kao i manipulacija njime u tijeku kirurškog zahvata. Transplantacija je uspješnija ako se izvodi neposredno nakon gubitka zuba iz primateljske alveole ili ako je zub donor bio manje od 30 minuta pohranjen izvan alveole (20).

### 3.8. Kirurška tehnika autotransplantacije zuba

Za ekstrakciju zuba donora najčešće je potrebna provodna anestezija uz eventualni dodatak anestetika infiltracijskom tehnikom.

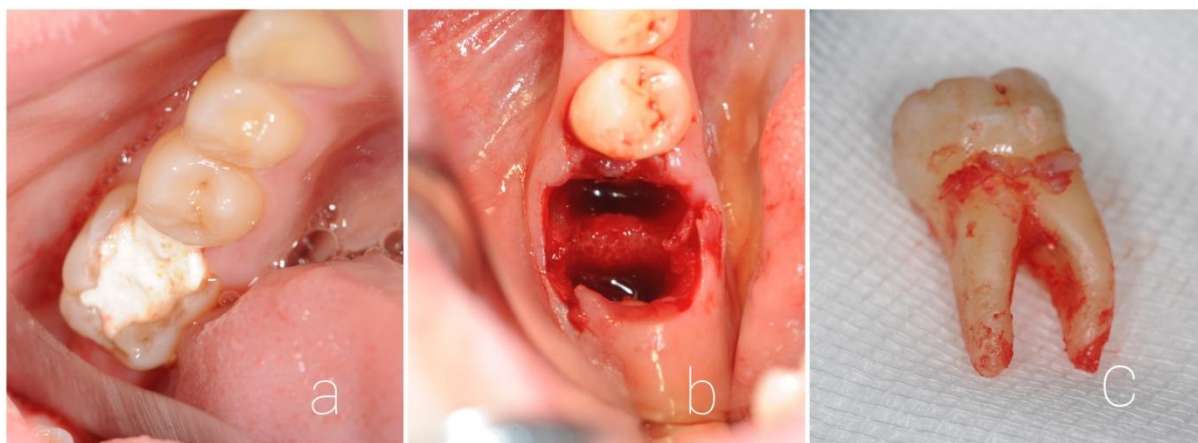
Odiže se mukoperiostalni režanj nježnim rukovanjem mekim tkivima i uz očuvanje integriteta periostalne membrane, za bolju regeneraciju pri cijeljenju. Pri vađenju zuba donora koriste se kontrolirane luksacije. Ponekad je potrebna i osteotomija. Zub donor može se gotovo do kraja rasklimati tako da mu se omogući brza i lagana završna faza ekstrakcije i ostati tako pohranjen u svojoj alveoli do završne pripreme mjesta implantacije. Ukoliko se koristi PRGF metoda, zub donor se može pohraniti u plazmi (Slika 2). Druga opcija je da se zub donor odmah izvadi i do transplantacije pohrani u sterilnu fiziološku otopinu (11).



Slika 2. Pohrana zuba donora od ekstrakcije do implantacije. *Ljubaznošću doc. dr. sc. Marka Granića.*

- a), b) pohrana zuba 18 u F2 fazi pripreme PRGF-a  
c) "geliranje" zuba sa F2 fazom PRGF-a radi očuvanja parodontnog ligamenta

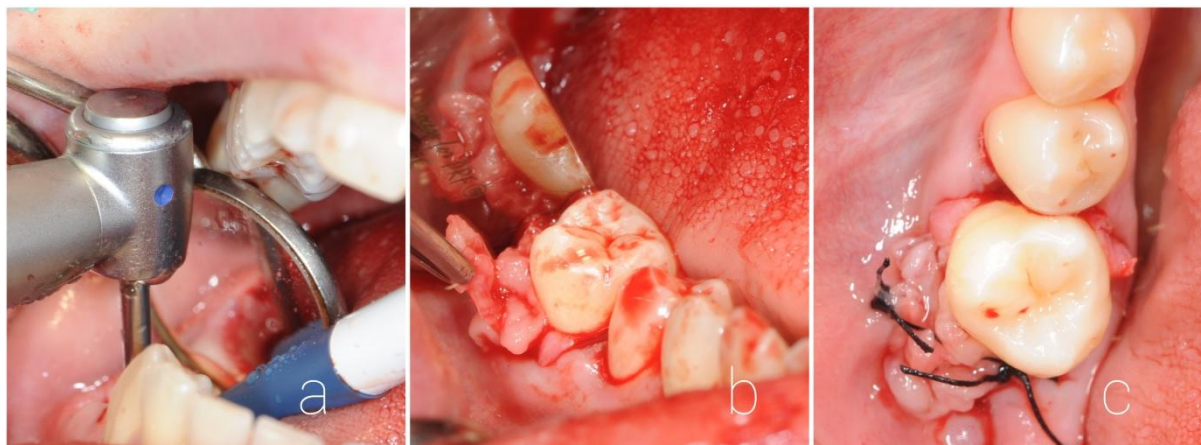
Pripremanje mjesta implantacije uključuje ekstrakciju zuba, uklanjanje eventualnog interradikularnog septuma i upalnog granulacijskog tkiva (Slika 3). Ako nema upalnog sadržaja, treba izbjegavati kohleiranje kako bi se zadržale postojeće parodontne stanice u alveoli. Ako je mjesto implantacije bezubo područje, treba stvoriti umjetnu alveolu koja će biti prikladna obliku i duljini zuba donora koristeći svrdla za kost. Alveola se mora ispreparirati da se u svim dimenzijama ostavi dovoljno prostora oko zuba za cijeljenje parodontnog ligamenta. Nakon preparacije, alveola se ispere sterilnom fiziološkom otopinom kako bi se uklonili zaostali koštani fragmenti (11).



Slika 3. Ekstrakcija zuba. Ljubaznošću doc. dr. sc. Marka Granića.

- a) intraoralna fotografija zuba 46
- b) izgled alveole nakon ekstrakcije
- c) ekstrahirani zub 46, vidljiv *fausse route* na mezijanom korijenu

Slijedi transplantacija zuba u prethodno pripremljenu alveolu bez forsiranja prolaska zuba, tako da ne dođe do pritiska i oštećenja Hertwigove ovojnice (Slika 4). Ukoliko postoje neke koštane izbočine koje otežavaju pasivni dosjed donorskog zuba u alveoli, treba ih otkloniti. Savršena adaptacija predstavlja slobodan prostor između alveolarne kosti i cementa korijena od 1 do 2 milimetra, što je previđeno za razvoj budućeg parodontnog ligamenta (11).



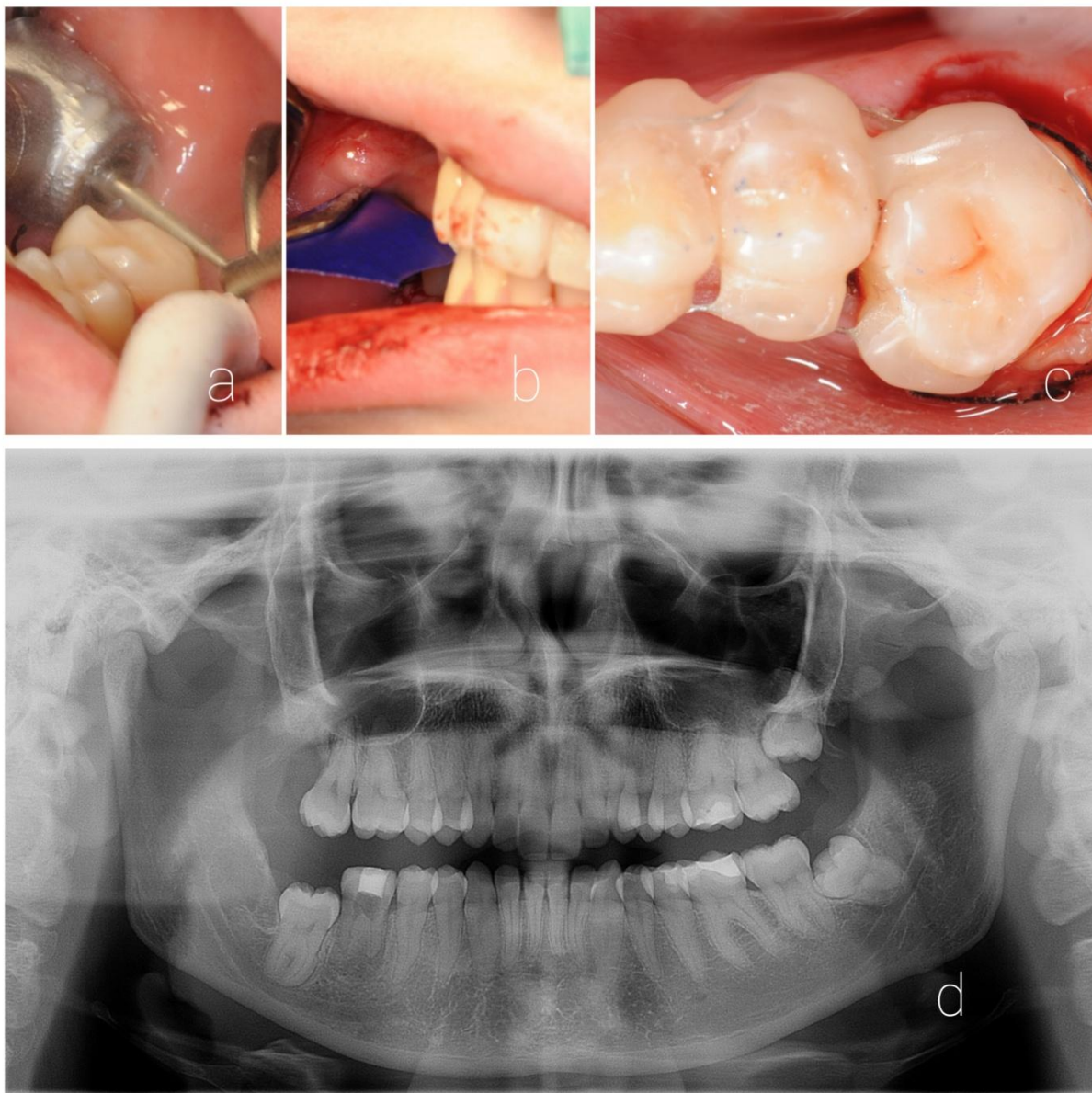
Slika 4. Transplantacija zuba. Ljubaznošću doc. dr. sc. Marka Granića.

- a) prilagodba mjesta implantacije kirurškim kolječnikom
- b) implantacija zuba 18 u alveolu zuba 46 uz primjenu PRGF-a
- c) šivanje svilenim koncem

Sljedeći korak je osigurati da zub ostane u tom položaju, a dokazano je za to najbolja semirigidna tehnika žičano-kompozitnim splintom kroz 10 dana (Slika 5). Čvrsta fiksacija



zuba može potaknuti resorpciju tvrdih zubnih tkiva, a mogućnost blagog pomaka stimulira regeneraciju parodontnih stanica. Križni madrac šav preko krune zuba koja je u blagoj infraokluziji omogućuje najbolju adaptaciju rane i stabilnost ugruška, smanjujući time i prodiranje bakterija iz usne šupljine (11). Nakon završene transplantacije slijedi rendgenološka kontrola i procjena položaja zuba.

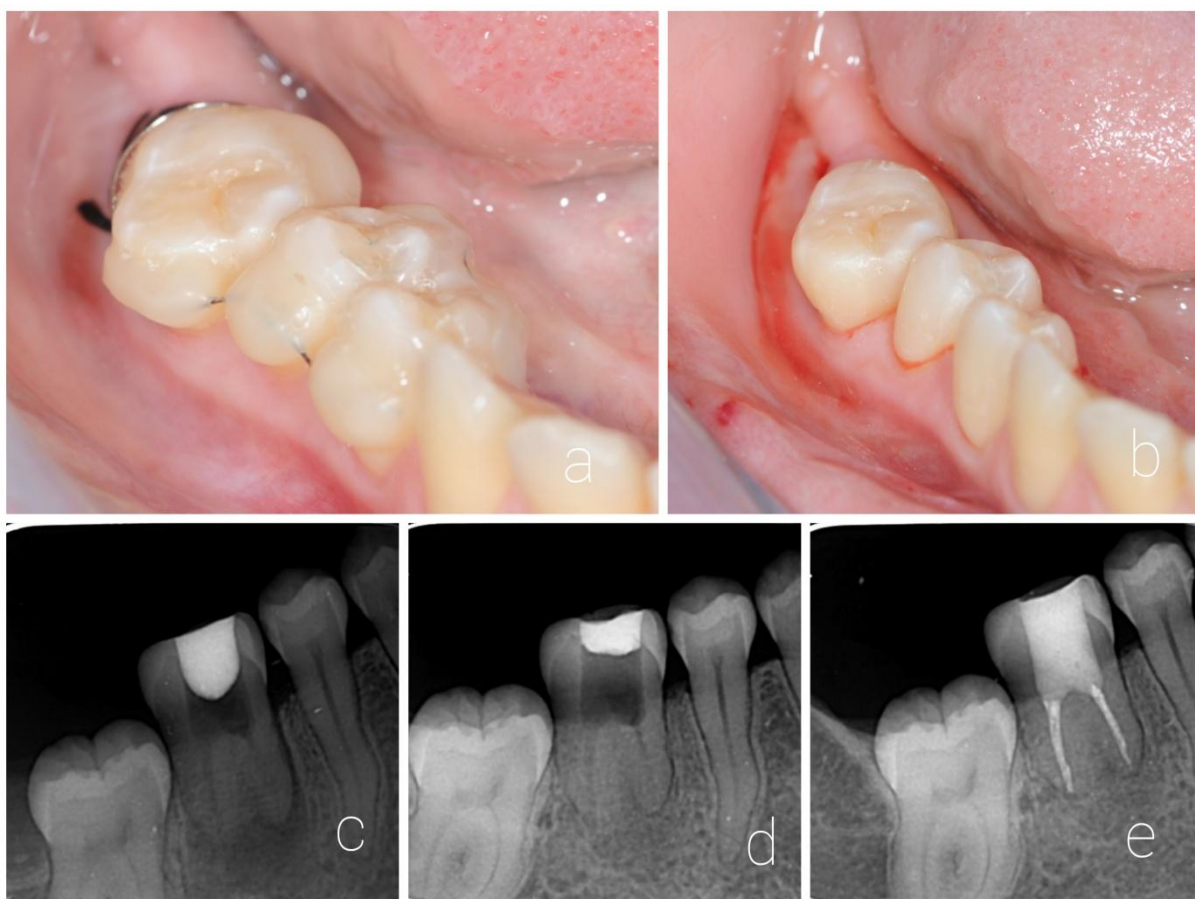


Slika 5. Obrada zuba nakon transplantacije. *Ljubaznošću doc. dr. sc. Marka Granića.*

- a) usklađivanje okluzije i artikulacije
- b) kontrola okluzije i artikulacije artikulacijskim papirom
- c) postava žičano-kompozitnog splinta
- d) kontrolna ortopantomogram snimka

Nakon operacije, pacijentu se savjetuje mekša hrana kroz tjedan dana. Prepisuje se sustavni antibiotik *per os* tijekom tjedan dana, nesteroidne protuupalne lijekove i

analgetik. Kloroheksidin se također propisuje kroz dva tjedna u obliku gela ili kao vodica za ispiranje usta. Transplantirani zub trebalo bi kontrolirati klinički i radiografski nakon 2 dana, 1 tjedan, 1 mjesec, 3 mjeseca, 6 mjeseci, 12 mjeseci, a nakon toga jednom godišnje. Šavovi i žičano-kompozitni splint se uklanjaju deseti dan nakon operacije (Slika 6). Ove kontrole omogućuju redovito praćenje pozicije zuba, oralne higijene pacijenta i okluzije. Ako je potrebno, endodontski tretman treba započeti 2 tjedna nakon operacije. Ako je zub nerazvijenih, otvorenih korijenskih vrhova, endodoncija obično nije nužna zbog velike mogućnosti revaskularizacije pulpe. U tim slučajevima treba redovito provoditi testove senzibiliteta i vitaliteta kako bi se na vrijeme otkrila moguća nekroza pulpe (1, 6).



Slika 6. Poslijeoperativno praćenje. *Ljubaznošću doc. dr. sc. Marka Granića.*

- a) kontrola nakon 7 dana
- b) uklanjanje šavova i žičano-kompozitnog splinta nakon 10 dana
- c) intraoralna snimka, početak endodontskog liječenja nakon 14 dana, intrakanalni ulošci kalcijeva hidroksida
- d) intraoralna snimka, prije punjenja
- e) intraoralna snimka, završena obrada i punjenje korijenskih kanala s uspješnim koštanim cijeljenjem

### 3.9. Praćenje uspjeha autotransplantacije

Autotransplantacija se smatra uspješnom ako postoji:

- 1) pozitivan vitalitet, normalan parodontni ligament i normalan razvoj korijena
- 2) endodontski tretiran zub, normalan parodontni ligament i normalan razvoj korijena
- 3) pozitivan vitalitet, normalan parodontni ligament i skraćeni razvoj korijena
- 4) cijeljenje okolne kosti.

Neuspjehom se smatra nekroza pulpe, resorpcija korijena i ankiloza.

Nekroza pulpe može se detektirati 2 mjeseca nakon operacije. Na razvoj nekroze utječe veličina apikalnog foramena te vrijeme manipulacije transplantatom. Smanjenjem promjera apikalnog otvora na manje od 1 milimetar smanjuje se i mogućnost uspješne revaskularizacije pulpe te povećava šansa za nekrozu. Također, vrijeme koje zub donor provede izvan alveole za vrijeme transplantacije negativno djeluje na ponovnu uspostavu mikrocirkulacije.

Resorpcija korijena češće se događa na transplantiranim zrelim zubima nego na zubnim zamecima. Radiološki se može detektirati unutar 6 mjeseci. Upalna resorpcija nastaje zbog bakterijske kontaminacije pulpe ili dentinskih tubulusa. Vidljiva je unutar mjesec dana i može se spriječiti endodontskim tretmanom zuba kalcij hidroksidom (1).

Cijeljenje parodontnog ligamenta se smatra uspješnim ako je radiološki vidljiv transplantirani zub u potpunosti okružen novoformiranim parodontnim ligamentom normalne širine. Nedostatak novostvorenog parodontnog ligamenta označava ankilozu. Uzročnici ankiloze mogu biti ozljeda parodontnog ligamenta tijekom transplantacije zbog dodirivanja korijena transplantata ili prejak postavljen splint. Splint treba omogućavati funkcijsko pomicanje zuba čime dolazi do stimulacije parodontnog cijeljenja i reparacije kosti. Ankiloza se klinički očituje metalnim zvukom zuba na perkusiju. Ankilozirani zub ne može izrasti, već se ponaša poput dentalnog implantata po principu oseointegracije. Radiološki je ankiloza vidljiva 4 mjeseca do godinu dana postoperativno. U rijetkim slučajevima može doći do resorpcije alveolarnog grebena ako mjesto implantacije nema dovoljnu bukopalatinalnu ili bukolingvalnu stijenku (21).

### 3.9.1. Vanjska resorpcija korijena zuba

Resorpcija korijena je proces koji dovodi do gubitka tvrdih zubnih tkiva, a može biti fiziološki i patološki uvjetovan. Patološka zbivanja koja mogu uzrokovati resorpcijski proces su: kronične upale, nekroza pulpe, mehaničko opterećenje izazvano protetskim nadomjeskom, replantacija ili transplantacija zuba, bolesti parodonta, traumatske ozljede, preaktivne ortodontske sile, malokluzija, impaktirani zubi, funkcionalni poremećaji, tumori, ciste, endokrini poremećaji i idiopatski faktori. Patološka vanjska resorpcija korijena češća je u odnosu na unutarnju. Uzrokovana je djelovanjem dentinoklasta, odnosno cementoklasta. Za nastanak procesa eksterne resorpcije potrebno je stalno podraživanje cementoklasta trigger faktorima (bakterijska infekcija parodontne membrane, upala, nekrotični debris) koji djeluju kemotaksijski na makrofage i ostale upalne stanice te tako pokreću imunološki odgovor. Prema patohistološkom nalazu vanjska resorpcija korijena dijeli se na površinsku, upalnu i nadomjesnu. Svaka može biti lokalizirana u apikalnom, lateralnom i cervikalnom dijelu korijena (21).

Površinska resorpcija je ograničena na područje cementa. To je odgovor na lokaliziranje ozljede parodontnog ligamenta i/ili cementa, a najčešće se spontano zaustavlja uz formiranje novog cementa i potpunu obnovu parodontnog tkiva. Površinske resorptivne promjene obično se ne vide radiološki jer su to veoma mala uleknuća površine korijena, a praćena su normalnim parodontnim prostorom. Najčešće su smještena na lateralnoj površini korijena, a vrlo rijetko se nalaze i u području apeksa (21).

Nadomjesnu resorpciju karakterizira spajanje korijena zuba i kosti (ankiloza). Može biti prolaznog karaktera ili progresivna. Kod progresivne nadomjesne resorpcije dolazi do resorpcije cijelog korijena. Rezultat je ekstenzivnog oštećenja parodontnog ligamenta i oštećenja površine korijena struganjem, gnječenjem ili isušivanjem. Na rendgenskoj snimci nailazimo na gubitak parodontnog prostora uz pojavu lakuna na površini korijena te uznapređovalu resorpciju korijena. U lakune ulazi novoformirana kost. Najčešće započinje u apeksnoj trećini korijena (21).

Upalna resorpcija korijena nastaje širenjem upalnih produkata i uzročnika upale iz pulpne komorice u područje parodontnog tkiva kroz dentinske kanaliće ili kontinuiranom

stimulacijom resorpcijskih stanica (trauma). Na površini korijena mogu se vidjeti područja resorpcije koja zahvaćaju cement i dentin. Na rendgenskoj snimci se dobro vide područja resorpcije korijena u obliku kuglastih ili jajolikih prosvjetljenja. Najčešće započinje u apeksnoj trećini korijena, ali može zahvatiti i njegove postranične dijelove. Pri upalnoj resorpciji korijena zub je klinički pokretljiv i lagano ekstrudiran, a na perkusiju daje mukli ton (21).

### **3.9.2. Ankilozna**

Ankilozna zuba definira se kao anatomska fuzija između cementa i/ili dentina zuba te alveolarne kosti. Fibroblasti parodontalnog ligamenta izlučivanjem lokalnih regulatornih čimbenika poput citokina i faktora rasta blokiraju osteogenezu. Ukoliko dođe do poremećaja normalnog lokalnog metabolizma (lokalna upala) ili mehaničkog oštećenja parodontalnog ligamenta (u traumi), prestaje supresija osteogenetske aktivnosti fibroblasta. Stvara se „koštani mostić“, pri čemu alveolarna kost urasta u cement zuba, što rezultira ankilozom. Histološki su vidljiva područja resorpcije cementa, nadoknađena s kalcificiranim tkivom koje se nastavlja u kontinuitetu na alveolarnu kost. Do ankilozne može doći u bilo koje doba tijekom erupcije, pa čak i nakon što se postigne okluzalni kontakt s antagonistom. Uzrok nastanka ankilozne zuba još uvijek nije u potpunosti razjašnjen. U literaturi se navode različiti ekstrinzični uzročni faktori poput lokalne mehaničke traume, poremećaja lokalnog metabolizma, kemijske i termičke iritacije i lokalne infekcije (22).

Kliničkim pregledom možemo utvrditi neke od znakova ankilozne: visoki metalni ton pri perkusiji zuba, ankilozirani se zub nalazi u infraokluziji u odnosu na okluzalnu ravninu te gubitak fiziološke pomičnosti zuba. Ton koji nastaje prilikom perkusije ankiloziranog zuba opisuje se kao oštar i metalan, a posljedica je prijenosa sile sa zuba direktno na kost i nedostatka parodontalnog ligamenta. Test pomičnosti zuba može se izvoditi pritiskom prsta na zub te pokušajem njegova pomaka u labio-lingvalnom smjeru, ili periodontometrom (Periotest). Kod zdravih zubi mogući su fiziološki pomaci labio-lingvalno, dok su ankilozirani zubi nepomični. Kao dijagnostički znak pouzdani su jedino ukoliko je barem 20% površine korijena zuba ankilozirano (22).

Granice parodontalnog ligamenta oko ankiloziranog zuba na rendgenskoj slici mogu nestati. Kako se radiografski prikazuju samo proksimalne površine korijena, no ne i moguća ankilotična mjesta s nestankom parodontalnog ligamenta na lingvalnim, labijalnim i interradikularnim površinama, radiološka je dijagnostika ankiloze utoliko u pojedinim slučajevima manjkava (22).

Ograničenja konvencionalne radiografije mogu se nadici upotrebom mnogo skuplje i rjeđe korištene dijagnostičke pretrage, kompjuterizirane tomografije (CT), uz mogućnost evaluacije i malih tvrdotkivnih lezija. Iz tih se razloga dijagnoza najčešće postavlja na temelju kliničkog nalaza koji može, ali ne mora biti potvrđen radiografski (22).

### **3.10. Autotransplantacija zuba i dentalni implantati**

Implantati i tehnike regeneracije kostiju pokazali su visoku predvidljivost i visoku stopu uspješnosti te su autotransplantacije izgubile na vrijednosti kao rehabilitacijska alternativa (23). Razvoj u industriji implantata i regeneracije kostiju i dalje se nastavlja, ali, osim svih visokih stopa uspjeha, obje metode imaju i prednosti i nedostatke. Odluku o rehabilitaciji donosi informirani pacijent zajedno s kliničarom, uzimajući u obzir čimbenike kao što su starost bolesnika, stanje i položaj donorskog zuba i alveole u koju će se izvršiti transplantacija, uzimajući u obzir vjerojatnost dugoročne funkcije i estetike. Glavni razlog za izbjegavanje implantata je pacijentova dob. Ako se implantat postavi prije završetka rasta čeljusti, na kraju rasta i razvoja bit će smješten ispod okluzalne ravnine jer je ankiloziran i ne može pratiti fiziološki rast i razvoj čeljusti (11).

Implantati imaju prednost pred autotransplantatima kod većih bezubih područja ako ne postoji zub od manje važnosti u denticiji koji može poslužiti kao adekvatan zub donor ili se zub donor ne može jednostavno ekstrahirati, ako je bezubi prostor ograničen ili ako pacijent nije dovoljno suradljiv za postupak autotransplantacije (11).

S druge strane, autotransplantacija zuba trebala bi postati prva opcija ako su svi prethodno spomenuti zahtjevi ispunjeni, imajući u vidu da je stopa uspjeha veća što se uvaži više prognostičkih zahtjeva. Implantati također imaju ograničenja u usporedbi s autotransplantacijom. Postavljanje implantata ne inducira daljnji razvoj alveolarne kosti, teško je očuvati ili stvoriti interdentalne papile, dentalni implantat se ne može ortodontski pomicati, ograničen je na odrasle ili mlade odrasle osobe sa završenim rastom kosti i skuplji je postupak za pacijenta (11).

Stoga, i dentalni implantati i transplantacija zuba imaju svoje specifične indikacije i trebaju se razmotriti kao mogućnosti liječenja, ne se nadvladati, nego se međusobno nadopunjavati u planiranju terapije.

### **3.11. Autotransplantacija u ortodonciji**

Kongenitalni nedostatak zubi te nedostatak zbog izrazitih karijesnih lezija ili traume izazov su konzervativnom liječenju. Zatvaranje prostora ortodontskom terapijom ili protetskim nadomjestkom dva su moguća načina rješavanja toga problema, ali ortodonska terapija u kombinaciji s autotransplantacijom zuba može znatno skratiti vrijeme liječenja u slučajevima gubitka zuba, ektopičnog zuba ili njegove aplazije. Pomicanje zuba sastavni je dio ortodonske terapije, no iznos dužine pomaka većinom je ograničen na kratke pomake. Kombinacija autotransplantacije zuba i ortodonskog zatvaranja prostora može se koristiti u slučajevima kada nedostaju dva ili više susjednih zuba. Takva kombinacija liječenja može znatno ubrzati cjelokupnu ortodontsku terapiju. Autotransplantacija zuba također omogućava prenošenje problema iz jednog djela zubnog luka na drugi, gdje se onda ti problemi mogu jednostavnije ortodontski liječiti. Također, u nekim je slučajevima potrebno ortodontskim pomakom otvoriti ili proširiti prostor u koji će poslije biti postavljen autotransplantat ili čak održati veličinu prostora do provedbe postupka autotransplantacije. Ortodontskom terapijom završno se usklađuje okluzija te se presađeni zubi dovode do optimalne okluzije i u normalnu funkciju unutar stomatognatog sustava (8).



#### **4. PLAZMA OBOGAĆENA FAKTORIMA RASTA**

Pripravci bogati trombocitima predstavljaju relativno novu biotehnologiju za stimulaciju i ubrzavanje zacjeljivanja tkiva i regeneracije kosti. Danas se koristi u brojnim poljima medicine, primjerice u oralnoj kirurgiji, ortopediji, dermatologiji, oftalmologiji te u tkivnom inženjerstvu. PRGF-Endoret (engl. *Platelet Rich in Growth Factors*) tehnologija podrazumijeva izdvajanje eritrocita, leukocita i plazme bogate čimbenicima rasta iz venske krvi pacijenta. U terapiji se primjenjuje plazma bogata čimbenicima rasta kako bi se poboljšalo i ubrzalo cijeljenje mekog i koštanog tkiva. Prednosti primjene te tehnologije u oralnoj kirurgiji su sljedeće: cijeli postupak odvija se dosta brzo jer je potrebna iznimno mala količina venske krvi i samo jedna faza centrifugiranja od osam minuta, separiranjem leukocita izbjegava se lokalna upalna reakcija te time smanjuje postoperativna bol i nelagoda, to je 100% autologna tehnologija (koriste se isključivo autologni proteini) i u petnaest godina dosadašnjih istraživanja nisu prijavljene nikakve nuspojave (24).

#### **4.1. Uloga faktora rasta u mehanizmima tkivnog cijeljenja**

Mehanizmi i putevi koji reguliraju cijeljenje tkiva predmet su brojnih istraživanja. Stanični i molekularni odgovor tkiva na ozljedu sastoji se rane i kasne upalne faze, proliferacije i migracije stanica, angiogeneze, stvaranja granulacijskog tkiva te formiranja i maturacije ožiljka (25). Ova kaskadna reakcija počinje u trenutku ozljede sekrecijom faktora rasta, citokina i proteina iz seruma i trombocita. Stvaranje ugruška počinje umrežavanjem fibrina i proteina kao što su vitronektin, fibronektin i trombospondin. Inicijalni ugrušak služi kao spremnik faktora rasta koji imaju važnu ulogu u kasnijim fazama cijeljenja (26).

Trombocitne  $\alpha$ -granule sadržavaju brojne faktore rasta. Primjerice, faktor rasta iz trombocita (PDGF, engl. *platelet-derived growth factor*) je moćan mitogen za stanice vezivnog tkiva. Transformirajući čimbenik rasta  $\beta$  (TGF- $\beta$ , engl. *transforming growth factor- $\beta$* ) stimulira na proliferaciju osteoprogenitorne stanice, inzulinu sličan čimbenik rasta (IGF-1, engl. *insulin-like growth factor*) potiče diferencijaciju i aktivnost osteoblasta, a vaskularni endotelni faktor rasta (VEGF, engl. *vascular endothelial growth factor*) inducira proliferaciju i migraciju vaskularnih epitelnih stanica. Citokini i faktori rasta potiču cijeljenje mnogih tkiva te se koriste u terapijske svrhe (27).

#### 4.2.Priprema PRGF-a

Za pripremu PRGF-a potrebni su centrifuga, Plasmaterm i jednokratni set za PRGF koji se sastoji od 4 epruvete zapremnine 9 mL, sustav za vađenje krvi, 2 epruvete za frakcioniranje, *Plasma transfer device* (pipeta), 1 šprica s aktivatorom te ampula PRGF aktivatora ili epruveta koja već u sebi sadrži aktivator. Pacijentu se vadi 36 mL venske krvi koja se zatim centrifugira u vremenu od 8 minuta, čime se postiže separacija eritrocita, leukocita te plazme bogate čimbenicima rasta. Dvije frakcije plazme bogate čimbenicima rasta, F1 i F2, separiraju se pipetom od ostatka krvi, čime se dobije po 8 mL svake frakcije. Frakcija F1 služi kao fibrinska membrana, a neaktivirana frakcija F2 rabi se za namakanje postekstrakcijske alveole ili punjenje paradontnoga džepa (aktivacija u tim slučajevima nije potrebna jer kalcij u tkivu aktivira čimbenike rasta), a aktivirana frakcija F2 stavlja se u Plasmaterm nakon čega se dobiva želatinozna tvar (*clot*) koju se može miješati s autolognom kosti, čime se dobiva kompaktna masa koja se primjenjuje kao gradivni materijal u npr. postekstrakcijskoj alveoli, pri širenju alveolarnoga grebena ili podizanju dna maksilarnog sinusa (24). Frakcije F1 i F2 ne sadržavaju leukocite te tako sprječavaju proinflamatornu aktivnost. Dokazano je da sve formulacije Endoreta imaju bakteriostatički učinak, osobito u tijeku četiri sata nakon primjene (24).

#### 4.3.Najčešća primjena PRGF-Endoret tehnologije

PRGF koristi se za povećanje stope uspješnosti u terapiji dentalnim implantatima. Kada se površina implantata namoči Endoret tekućinom, stvara se fibrinska membrana koja prianja na površinu implantata i otpušta čimbenike rasta te time znatno poboljšava proces oseointegracije (24). Primjena PRGF-Endoreta u liječenju postekstrakcijske alveole smanjuje upalu i bol, ubrzava epitelizaciju mekog tkiva i pospješuje regeneraciju kosti. Liječenje Endoretom nakon resecciranja nekrotične kosti povećava aktivnost osteoklasta i dovodi do angiogeneze. Liječenje Endoretom može smanjiti rizik od razvoja BRONJ-a (engl. *Bisphosphonate-Related Osteonecrosis of the Jaw*) nakon ekstrakcije zuba u visokorizičnih pacijenata u terapiji bifosfonatima (24). Endoret se može primijeniti za aglutinaciju koštanih biomaterijala, omogućujući lakše rukovanje i poboljšavajući njegova oseoinduktivna i biološka svojstva kod heterolognih i autolognih transplantata. Učinkovit je i kod terapije atrofične čeljusti, može biti alternativa dentalnim materijalima koji se primjenjuju na području mukogingivalne kirurgije i u regeneraciji paradonta te postiže dobre rezultate kada se radi o

prekrivanju površine korijena. Također, povećava širinu keratinizirane sluznice i služi za prekrivanje recesija (24).

## **5. RASPRAVA**

Čimbenici koji dovode do uspjeha autotransplantacije zuba opsežno su istraživani te je zabilježeno da ekstrahirani zubi u potpunosti postižu funkciju i dobru estetiku kada se replantacija odvije u idealnim uvjetima. Dokazano je da je za to najznačajnije kontinuirano održavanje vitalnosti stanica parodontnog ligamenta (28). Ankiroza i resorpcija korijena redovita su pojava ukoliko dođe do traumatiziranja parodontnog ligamenta tijekom postupka autotransplantacije, a upravo je resorpcija najčešći pokazatelj neuspjeha transplantacije. Preciznije, razlozi gubitka zuba nakon autotransplantacijskog postupka, od najčešćeg prema najrijeđem su: upalna resorpcija, nadomjesna resorpcija i ankiroza, parodontitis, karijes i trauma. Atraumatska ekstrakcija donorskog zuba i neposredni prijenos na mjesto primatelja kako bi se smanjio rizik od ozljede parodontnog ligamenta mogu smanjiti učestalost najčešće upalne resorpcije koja se očituje kroz 3 do 4 tjedna te zamjenske resorpcije koja postaje vidljiva nakon 3 do 4 mjeseca. Dakle, dosad poznata i opisana biološka načela autotransplantacije zajedno s ispravno postavljenim indikacijama za liječenje, vode do uspješnog alternativnog zahvata s vrlo dobrom prognozom.

Međutim, kako se implantološkom terapijom posljednjih godina izvrsno može predvidjeti stopu uspjeha i estetske rezultate, neizbježna je usporedba između autotransplantacije i implantacije kao mogućnosti liječenja. Iz perspektive liječnika, autotransplantacija je korisna u mnogim segmentima. Transplantacija je biološki postupak u kojem zubi, osobito u fazi zametka, imaju potencijalnu sposobnost da induciraju rast alveolarnog nastavka, stoga se može upotrijebiti kod pacijenata prije kraja pubertalnog rasta.

Obično se pacijent treba pregledati tjednim intervalima tijekom jednog mjeseca ako nema komplikacija nakon zahvata. Nakon mjesec dana kontrole su svakih 6-8 mjeseci tijekom 2-3 godine. Tijekom tog perioda potrebno je pregledavati zub klinički i radiografski, kako bi se na vrijeme otkrilo eventualno odumiranje pulpe, što se može prikazati kao intrapulpalna kalcifikacija, periapikalna radiolucencija ili resorpcija korijena (25).

Oseointegrirani implantati ne mogu se prilagoditi rastućoj čeljusti pacijenta, stoga po završetku rasta ostaju u infraokluziji. Otvoreni vršak korijena presađenog zuba s netaknutom Hertwigovom epitelnom ovojnicom omogućuje cijeljenje i regeneraciju pulpnog tkiva, zbog čega nije potreban kasniji endodontski tretman. Neposredna transplantacija s ekstrakcijom na mjestu primatelja je postupak koji daje značajnu uštedu vremena u usporedbi s implantatima. Liječenje je brzo i funkcija se gotovo odmah vraća. Transplantirani zub s parodontnim ligamentom ima osteoinduktivna svojstva koja rezultiraju obnavljanjem koštanih defekata oko

transplantata bez nadomjesnih materijala, što značajno smanjuje vrijeme i troškove u odnosu na implantate. Transplantirani zub ima potencijal za dobre estetske rezultate jer omogućava stvaranje normalne interdentalne papile, prirodni izlazni profil i prirodni oblik krune. Štoviše, moguće je daljnje ortodontsko liječenje i prilagodba položaja nakon operacije. Tehnike transplantacije i implantacije slične su prema kirurškoj zahtjevnosti, a također i prema dobroj prognozi poduprtoj znanstvenim dokazima (više od 95% uspjeha implantata u 10 godina i postotak uspjeha transplantata preko 90% u dugoročnim studijama od 17 do 41 godine (29, 30).

## **6. ZAKLJUČAK**



Autotransplantacija zuba može se smatrati alternativnim pristupom u oralnoj rehabilitaciji za neke kliničke situacije, osobito kod mladih pacijenata. Potiče stvaranje koštane mase, a pregrađivanjem alveolarnog nastavka simultano se pomiče i zub. U slučaju neuspjeha, uvijek je naknadno moguće ugraditi dentalni implantat. Ipak, usprkos relativno niskim troškovima u usporedbi s tradicionalnim metodama rehabilitacije, kao što su dentalni implantati, i visokoj stopi uspjeha, autotransplantacija zuba zahtijeva pažljiv odabir slučaja, profesionalne vještine kliničara te suradnju pacijenta, a ukoliko je maloljetan i njegovih skrbnika. Iako autotransplantacija nije potvrđena kao tradicionalno sredstvo za zamjenu zuba koji nedostaje, potrebno je daljnje razmatranje i kliničke studije kako bi se dobili predvidljivi dugoročni rezultati. Nekoliko istraživanja pokazuju kako se autotransplantacija zuba može smatrati uspješnim kao i endosealni postav implantata (31). Ova terapijska mogućnost također se može upotrijebiti kao privremena mjera u mladih pacijenata kako bi se očuvali obujam i visina kosti do postavljanja implantata nakon završenog rasta (32).

## **7. LITERATURA**

1. Mudrinić I, Filipović Zore I. Autotransplantacija zuba. Sonda. 2012;13 (24).
2. Svjetska zdravstvena organizacija. Internet. Dostupno na: <http://www.who.int/topics/transplantation/en/>.
3. Medicinski fakultet Sveučilišta u Zagrebu. Internet. Dostupno na: <http://mef.unizg.hr/~mtaradi/nastava/imunologija/seminari/transpla/ppframe.htm>.
4. Mendes PA, Rocha G. Mandibular third molar autotransplantation: Literature review with clinical cases. J Can Dent Assoc [Internet]. 2004;70(11).
5. Santiago E, Rocha G, Carvalho JFC. Oral Health Care - Pediatric, Research, Epidemiology and Clinical Practices : Tooth autotransplantation. prof.Virdi M Ed. InTech. 2012; Dostupno na: <http://www.intechopen.com/books/oral-health-care-pediatric-research-epidemiology-andclinical-practices/tooth-autotransplantation>.
6. Andersson L, Kahnberg K, Pogrel M. Oral and Maxillofacial Surgery. 1st ed. Wiley-Blackwell; 2010; 281-290.
7. Thomas S, Turner SR, Sandy JR. Autotransplantation of teeth: Is there a role?. Br J Orthod. 1998;25:275-82.
8. Miletić K, Miletić I, Lapter Varga M. Autotransplantacija zuba u ortodontskoj terapiji. Sonda (Internet). Dostupno na: <http://sonda.sfzg.hr/wp-content/uploads/2015/04/Mileti%C4%87-K.-et-al.-Autotransplantacija-zuba-u-ortodontskoj-terapiji.pdf>.
9. Hrvatska donorska mreža. Internet. Dostupno na: <https://www.hdm.hr/ksenotransplantacija/>.
10. Magheri P, Grandini R, et al. (2001). Autogenous dental transplants: description of a clinical case. Int J Periodontics Restorative Dent 21(4): 367-71.

11. Tsukiboshi M. Autotransplantation of teeth: requirements for predictable success. *Dent Traumatol.* 2002;18(4): 157-80.
12. Kallu R., Vinckier F, et al. (2005). Tooth transplantations: a descriptive retrospective study. *Int J Oral Maxillofac Surg* 34(7): 745-55.
13. Aslan BI, Ucuncu N, et al. Long-term follow-up of a patient with multiple congenitally missing teeth treated with autotransplantation and orthodontics. *Angle Orthod* 2010;80(2): 396-99.
14. Clokie CML, Yau D, Chano L. Autogenous tooth transplantation: An alternative to dental implant placement?. *J Can Dent Assoc.* 2001;67:92-6.
15. Fleming HS. Experimental transplantation of teeth in lower animals. *Oral Surg Oral Med Oral Pathol* 1956;9(1): 3-17.
16. Thomas S, Turner SR, et al. Autotransplantation of teeth: is there a role? *Br J Orthod* 1998;25(4): 275-82.
17. Northway W. Autogenic dental transplants. *Am J Orthod Dentofacial Orthop* 2002;121(6): 592-93.
18. Cohen AS, Shen TC, et al. Transplanting teeth successfully: autografts and allografts that work. *J Am Dent Assoc* 1995;126(4): 481-85.
19. Andreasen, JO, Paulsen HO, et al. A long-term study of 370 autotransplanted premolars. Part III. Periodontal healing subsequent to transplantation. *Eur J Orthod* 1990;12(1): 25-37.
20. Kim E, Jung JY, et al. Evaluation of the prognosis and causes of failure in 182 cases of autogenous tooth transplantation. *Oral Surg Oral Med Oral Pathol Oral Radiol Endod* 2005;100(1): 112-19.
21. Sović J, Tadin A, Katunarić M. Resorpcija korijena zuba. *Sonda.* 2011;12 (22).

22. Musić L, Pejakić M, Dukić W. Lokalni poremećaji u nicanju zubi 1. dio. Ankiroza zubi. Sonda; 2013. (Internet) Dostupno na: <http://sonda.sfzg.hr/wp-content/uploads/2015/04/Musi%C4%87-L.-et-al.-%E2%80%93Lokalni-poreme%C4%87aji-u-nicanju-zubi-1.-dio-%E2%80%93Ankiroza-zubi.pdf>.
23. Magheri P, Grandini R, et al. Autogenous dental transplants: description of a clinical case. *Int J Periodontics Restorative Dent* 2001;21(4): 367-71.
24. Matulić N, Tafra Đ, Barić J, Gabrić D. Regeneracija koštanog i mekog tkiva primjenom PRGF-Endoret tehnologije – prikaz slučaja. *Medix*. 2006;21(119):310-11. Dostupno na: [https://bib.irb.hr/datoteka/817199.Stom\\_Matulic\\_v1.pdf](https://bib.irb.hr/datoteka/817199.Stom_Matulic_v1.pdf).
25. Polimeni G, Xiropaidis A. Biology and principles of periodontal wound healing and regeneration. *Periodontol*. 2006; 41:30-47.
26. Graves DT, Valentin-Opran A, Delgado R, Valente AJ, Mundy G, Piche J. The potential role of platelet derived growth factor as an autocrine or paracrine factor for human bone cells. *Connect Tissue Res*. 1989;23:209-18.
27. Anitua E, Sanchez M, Orive G, Andia I. The potential impact of the preparation rich in growth factors (PRGF) in different medical fields. *Biomaterials*. 2007;28(31):4551-60.
28. Nimčenko T, Omerca G, Varinauskas V, Bramanti E, Signorino F, Cicciù M. Tooth auto-transplantation as an alternative treatment option: A literature review. *Dent Res J*. 2013;10(1):1-6.
29. Yoshino K, Kariya N, Namura D, Noji I, Mitsuhashi K, Kimura H, et al. Comparison of prognosis of separated and non-separated tooth autotransplantation. *J Oral Rehabil*. 2013;40:33–42.
30. Gimbernat H, Recio CL, Torres LD, Ruiz R, Gutiérrez P. Current state of dental autotransplantation. *Med Oral Patol Oral Cir Bucal*. 2011;16:948–52.
31. Abu Tair JA, Rahhal A. Tooth autotransplantation in orthodontic patients. *J Contemp Dent Pract*. 2010;11:63–70.

32. Mimura H, Fukuyo S. Orthodontic reconstruction with autotransplantation and bone grafting after a traffic accident. *Am J Orthod Dentofacial Orthop.* 2012;141:119–29.

## **8. ŽIVOTOPIS**

Antonela Ćurković rođena je 1993. godine u Splitu. Osnovnu školu završila je 2008. godine u Sinju, a daljnje obrazovanje nastavila u Franjevačkoj klasičnoj gimnaziji u Sinju s pravom javnosti. Državnu maturu položila je 2012. te iste godine upisala Stomatološki fakultet Sveučilišta u Zagrebu. Dvije je godine bila demonstratorica na Zavodu za fiziologiju. Dobitnica je Dekanove nagrade 2016. godine za najbolji uspjeh u generaciji tijekom treće godine studija.