

Oroantralna komunikacija nakon ekstrakcije zuba

Horvatić, Natalija

Master's thesis / Diplomski rad

2018

Degree Grantor / Ustanova koja je dodijelila akademski / stručni stupanj: **University of Zagreb, School of Dental Medicine / Sveučilište u Zagrebu, Stomatološki fakultet**

Permanent link / Trajna poveznica: <https://um.nsk.hr/um:nbn:hr:127:254358>

Rights / Prava: [Attribution-NonCommercial 3.0 Unported / Imenovanje-Nekomercijalno 3.0](#)

Download date / Datum preuzimanja: **2024-11-29**



Repository / Repozitorij:

[University of Zagreb School of Dental Medicine
Repository](#)





SVEUČILIŠTE U ZAGREBU

STOMATOLOŠKI FAKULTET

Natalija Horvatović

OROANTRALNA KOMUNIKACIJA NAKON EKSTRAKCIJE ZUBA

Diplomski rad

Zagreb, 2018.

Rad je ostvaren u: Stomatološki fakultet u Zagrebu, Zavod za oralnu kirurgiju

Mentor rada: dr. sc. Ana Kotarac Knežević, Zavod za oralnu kirurgiju Stomatološkog fakulteta u Zagrebu

Lektor hrvatskog jezika: Nikola Tusić, mag. edu. kroatologije

Lektor engleskog jezika: Lučana Banek, prof. engleskog jezika i književnosti

Sastav Povjerenstva za obranu diplomskog rada:

1. _____
2. _____
3. _____

Datum obrane rada: _____

Rad sadrži: 31 stranica

8 slika

1 CD

Osim ako nije drukčije navedeno, sve ilustracije (tablice, slike i dr.) u radu su izvorni doprinos autora diplomskog rada. Autor je odgovoran za pribavljanje dopuštenja za korištenje ilustracija koje nisu njegov izvorni doprinos, kao i za sve eventualne posljedice koje mogu nastati zbog nedopuštenog preuzimanja ilustracija odnosno propusta u navođenju njihovog podrijetla.

Zahvala

Zahvaljujem svim prijateljima i kolegama na potpori i podršci tijekom studiranja.

Također zahvaljujem svojoj mentorici dr.sc. Ani Kotarac Knežević na pomoći i nesebičnom dijeljenju znanja tijekom studiranja i izrade diplomskog rada.

Rad bih posvetila svojoj sestri i svojim roditeljima koji su me svojom bezuvjetnom ljubavlju i potporom motivirali tijekom cijelog studija. Hvala vam što ste mi omogućili da postanem i ostanem sretno dijete!

Oroantralna komunikacija nakon ekstrakcije zuba

Sažetak

Oroantralna komunikacija je patološka komunikacija između maksilarnog sinusa i usne šupljine. Najčešće nastaje kao komplikacija uslijed ekstrakcije maksilarnih premolara i molara. Pneumatizirani maksilarni sinusi, izrazito dugi i divergentni korijenovi te gruba tehnika vađenja su glavni predisponirajući čimbenici za nastanak oroantralne komunikacije pri ekstrakciji zuba. Kako bi se takva komplikacija prevenirala, nužna je prilagodba tehnike ekstrakcije nakon preoperativne radiološke analize. Nastanak komunikacije je moguć i uz poduzete najbolje preventivne mjere, tada je bitno komunikaciju dijagnosticirati i tretirati kako bi se spriječio nastanak ozbiljnijih komplikacija.

Najučestaliji način dijagnosticiranja je test puhanja na nos, također pacijenti se žale na prolazak hrane i tekućine iz usne šupljine u nos te strujanje zraka iz nosne u usnu šupljinu.

Ukoliko se oroantralna komunikacija ne liječi dolazi do razvitka oroantralne fistule. Takva perzistentna komunikacija omogućuje ulazak hrane i patogenih čimbenika iz usne šupljine u maksilarni sinus i uzrokuje nastanak maksilarnog sinusitisa.

Liječenje oroantralne komunikacije treba se provesti što prije nakon dijagnosticiranja iste. Postoji mnogo zahvata, a odabir ponajviše ovisi o veličini komunikacije, vremenu koje je prošlo od nastanka do dijagnosticiranja te o prisutnosti upale maksilarnog sinusa. Terapija manjih komunikacija temelji se na potpomaganju stvaranja i održavanja krvnog ugruška u alveoli dok se terapija većih komunikacija svodi na razne kirurške zahvate.

Ključne riječi: oroantralna komunikacija; oroantralna fistula; maksilarni sinusitis

Oroantral communication after tooth extraction

Summary

Oroantral communication is pathological communication between maxillary sinus and oral cavity. It usually appears as a complication upon the extraction of maxillary molars and premolars. Pneumatisation of sinuses, long and divergent roots and a rough extraction technique are amongst the main predisposing factors for the occurrence of oroantral communication. In order to prevent this type of complication, it is necessary to adjust the extraction technique. Even when all the precautions have been taken, oroantral communication may occur. If that is the case, it is important to diagnose and treat communication in order to prevent more serious complications.

The most frequently used method for diagnosing it is blowing the nose test, also patients may complain of the passage of liquids and food from the oral cavity to the nose.

If oroantral communication is not treated, it will result in oroantral fistula. This type of persistent communication makes it possible for food and pathogenic factors to enter the maxillary sinus and cause maxillary sinusitis.

The treatment of oroantral communication needs to be performed as soon as possible. A broad range of treatment procedures are available, the decision is made based on the size of an oroantral communication, the time that has passed from its occurrence to the diagnosis and the presence of an infection in maxillary sinus. The treatment of a small-opening oroantral communication is based on helping to create and maintain a blood clot in the alveolus, while the treatment of a large-opening oroantral communication is based on surgical treatment.

Keywords: oroantral communication; oroantral fistula; maxillary sinusitis

SADRŽAJ

1. Uvod.....	1
2. Anatomija maksilarnog sinusa	3
3. Etiologija oroantralne komplikacije	5
4. Prevencija nastanka oroantralne komunikacije	6
5. Dijagnostika i simptomatologija oroantralne komunikacije	7
6. Komplikacije oroantralne komunikacije	9
6.1. Oroantralna fistula	9
6.2. Maksilarni sinusitis.....	10
8. Liječenje oroantralne komunikacije	12
7.1. Terapija komunikacije promjera 2 mm ili manje	12
7.2. Terapija komunikacije promjera 2 – 6 mm	13
7.3. Terapija komunikacije 7 mm ili više	14
7.3.1. Autogeni mekotkivni režanj	15
7.3.2. Autogeni koštani graft	18
7.3.3. Alogeni materijali	18
7.3.4. Ksenogeni materijali	19
7.3.5. Sintetski materijali	19
7.3.6. Ostale tehnike	19
8. Rasprava.....	22
9. Zaključak.....	25
10. Literatura	27
11. Životopis.....	30

Popis skraćenica

CT – kompjutorizirana tomografija (*computed tomography*)

PRF – trombocitima obogaćen fibrin (*platelet rich fibrin*)

1. UVOD

Ekstrakcija zuba jedan je od čestih zahvata koji se provodi u stomatološkoj ordinaciji. Budući da se većina stomatologa susreće s takvom vrstom zahvata bitno je da su upoznati s mogućim komplikacijama koje pri tom mogu nastati. Jedna od takvih komplikacija je nastanak oroantralne komunikacije (1).

Oroantralna komunikacija je patološka komunikacija između usne šupljine i maksilarnog sinusa. Uzrok nastanka oroantralne komunikacije može biti ekstrakcija maksilarnih pretkutnjaka i kutnjaka zbog bliskog anatomskog odnosa korijena maksilarnih pretkutnjaka i kutnjaka s dnom maksilarnog sinusa. Također, patološki procesi u periapikalnom području ili maksilarnom sinusu koji destruiraju dno maksilarnog sinusa i perforiraju sluznicu maksilarnog sinusa mogu uzrokovati nastanak oroantralne komunikacije (1, 2). Ukoliko se komunikacija ne liječi dolazi do migracije epitelnih stanica u ušće kanala te stvaranja perzistentnog epiteliziranog kanala, tj. oroantralne fistule. Postojanje oroantralne fistule omogućuje prolazak hrane, tekućine i mikroflora usne šupljine u maksilarni sinus. Kao posljedica toga dolazi do razvitka maksilarnog sinusitisa (3).

Svrha ovog rada je pružiti bolji uvid u etiologiju, prevenciju, dijagnostiku, terapijske metode te moguće komplikacije oroantralne komunikacije budući da se kao doktori dentalne medicine s ovom komplikacijom susrećemo u svakodnevnoj praksi.

2. ANATOMIJA MAKSILARNOG SINUSA

Paranasalni sinusi su parni, zrakom ispunjeni prostori respiratornog dijela nosne šupljine. Imenuju se prema kostima u kojima se nalaze pa stoga razlikujemo: *sinus frontalis*, *sinus sphenoidalis*, *cellulae ethmoidales* i *sinus maxillaris* (4).

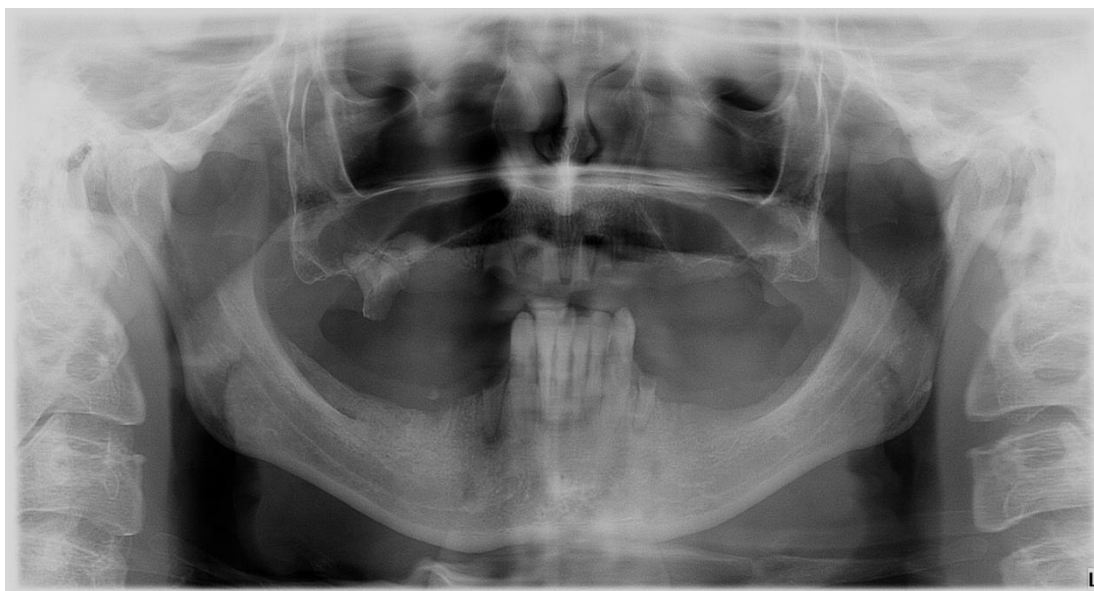
Sinus maxillaris najveća je paranasalna šupljina koja se nalazi u tijelu maksile i koja svojim izgledom podsjeća na piramidu. Baza piramide medijalni je zid sinusa, a ujedno čini i lateralni zid nosne šupljine, dok je vrh piramide okrenut prema zigomatičnoj kosti. Krov sinusa čini dno orbite, a dno sinusa tvore alveolarni nastavci gornje čeljusti. Četiri komore sačinjavaju maksilarni sinus: 1. *recessus alveolaris* 2. *recessus palatinus* 3. *recessus zygomaticus* 4. *recessus frontalis* (4).

Maksilarni sinus obložen je respiratornim epitelom ispod kojeg se nalazi vezivno tkivo koje prekriva periost. Te tri strukture (epitel, vezivo, periost) zajedno čine Schneiderovu membranu koja je prosječne debljine od 0.8 mm. Zdrav maksilarni sinus samoodržava se pomoću drenaže i djelovanjem cilijarnog cilindričnog epitela koji usmjerava bakterije prema ušću sinusa. Maksilarni sinus se drenira u srednji nosni hodnik širokim otvorom, *hiatus maxillaris* ili *ostium maxillare* (5, 6).

Maksilarni sinus počinje se razvijati u trećem tjednu gestacije, pri rođenju njegova veličina iznosi oko 7 x 4 x 4 mm, a volumen od 6 do 8 mL (5). Rast sinusa se ubrzano odvija u dva vremenska perioda, u periodu 0-3 godine i u periodu 7 – 12 godina, što prati razvoj i erupciju trajne denticije te facijalni razvoj u pubertetu (7). Volumen maksilarnog sinusa se povećava kroz život kao rezultat procesa pneumatizacije. Pneumatizacija dovodi do toga da se korijenovi maksilarnih zubi često projiciraju u sinusnu šupljinu, a ekstrakcijom takvih zubi dno maksilarnog sinusa se spušta i može biti ispod razine dna nosne šupljine. Dimenzije sinusa variraju od 25 do 35 mm meziodistalne širine, 36 do 45 mm vertikalne visine i 38 do 45 mm anteroposteriorne dubine dok volumen sinusa odrasle osobe iznosi otprilike 15 – 25 mL (3, 5).

Što se tiče anatomskog odnosa maksilarnog sinusa i zubi, razvijenost alveolarnog recesususa maksilarnog sinusa, koja nije u svih ljudi jednaka, ima najveći značaj za topografski odnos (Slika 1). Ovisno o pneumatizaciji, alveolarni recesus može biti jače ili slabije razvijen, a sukladno tome i debljina koštane stijenke dna maksilarnog sinusa varira u prosjeku od 0,2 – 16 mm. Dno maksilarnog sinusa može doseći vrhove zubnih korijena ili se spustiti dublje između njih, takvi su korijeni odvojeni od sinusa tankom koštanom lamelom i sluznicom ili vrlo rijetko samo sluznicom sinusa (3). Najčešće su korijenovi drugog kutnjaka najbliži dnu maksilarnog sinusa, slijede korijenovi prvog kutnjaka, umnjaka, drugog pretkutnjaka, prvog pretkutnjaka te očnjaka. Vrh korijena drugog kutnjaka je najbliži dnu maksilarnog sinusa, a njegova udaljenost prosječno iznosi 1.97 mm (8).

Fiziološki, komunikacija između zubnih korijenova i maksilarnog sinusa ne postoji, no periapikalni procesi, odontogene ciste, tumori u periapikalnom području ili patološki procesi u maksilarnom sinusu mogu razoriti opisano područje i uzrokovati da vršci korijenova strše u maksilarni sinus (2).



Slika 1. Ortopantomogram, pneumatizirani maksilarni sinusi. Preuzeto s dopuštenjem autora:
dr. sc. Kotarac Knežević

3. ETIOLOGIJA OROANTRALNE KOMUNIKACIJE

Oroantralna komunikacija je komplikacija koja može nastati prilikom vađenja zuba, a definira se kao patološka komunikacija usne šupljine i maksilarnog sinusa (1).

Najčešće nastaje prilikom ekstrakcije prvog molara, zatim drugog premolara te drugog molara. Uzroci nastanka oroantralne komunikacije prilikom ekstrakcije su višestruki (1).

Pneumatiziran maksilarni sinus uzrokuje blizak odnos korijenova zuba i sinusne šupljine, u tom slučaju su korijeni zuba od sinusne šupljine odijeljeni tankom koštanom lamelom ili pak samo sinusnom sluznicom. Takve strukture se prilikom luksacijskih kretnji mogu lako odlomiti i perforirati (1, 9).

Široko divergentni korijeni, kariozni zubi te opsežno restaurirani zubi mogu otežati ekstrakciju budući da korijeni takvih zubi češće frakturiraju prilikom luksacije. Neodgovarajuća, gruba tehnika vađenja prelomljenog korijena ili separiranje korijena kada se nasadni instrument potiskuje kranijalno može dovesti do nastanka komunikacije. Frakturirani dio korijena se iz alveole ponekad može izvaditi jedino alveotomijom, u procesu otklanjanja kosti može doći do otvaranja maksilarnog sinusa (1, 8).

Apikalno usmjerene sile aplicirane prilikom ekstrakcije mogu dovesti do uguravanja dijela ili cijelog zuba u sinusnu šupljinu i nastanka komunikacije (8).

Osim ekstrakcije uzrok nastanka oroantralne komunikacije može biti destrukcija dna maksilarnog sinusa kao posljedica periapikalnih, cističnih ili tumorskih lezija, kao i kirurške terapije istih (10). Preparacijom kosti za umetanje implantata također može doći do otvaranja sinusa ako tretman nije dovoljno detaljno isplaniran (11).

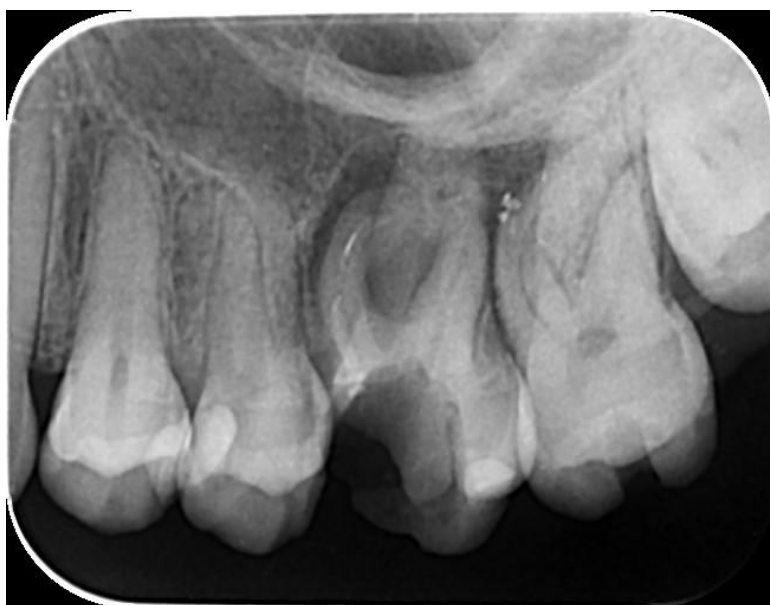Prilikom nastanak oroantralne komunikacije za vrijeme ekstrakcije najbitnija je liječnikova ispravna dijagnostika, preventiva te terapija nastale komplikacije (9).

4. PREVENCIJA NASTANKA OROANTRALNE KOMUNIKACIJE

Kao i kod svih komplikacija, prevencija je najefikasniji i najjednostavniji postupak.

Preoperativnom radiološkom analizom pažljivo se procijenjuju odnosi korijena zuba i maksilarnog sinusa, posebno prilikom ekstrakcije maksilarnih premolara i molara. Ako je dno sinusa blizu korijena zuba ili ako su korijenovi izrazito divergentni, treba ih separirati te ekstrahirati svaki korijen zasebno. Također, potrebno je izbjegavati jake sile prilikom ekstrakcije takvih zuba, tj. korijenova, posebno apikalno usmjerene sile kako ne bi došlo do uguravanja korijena ili samog zuba u sinus (12) (Slika 2).

Bitno je naglasiti kako se na rentgenskoj snimci vrškovi korijenova često projiciraju kao da strše u alveolarni recesus maksilarnog sinusa kao rezultat superponiranja. Kako bi se dobila točnija informacija o topografskim odnosima sinus-zub koristi se kompjutorizirana tomografija, CT (12).



Slika 2. Retroalveolarna snimka, diskontinuitet lamine dure u regiji 16. Preuzeto s dopuštenjem autora: dr. sc. Kotarac Knežević

5. DIJAGNOSTIKA I SIMPTOMATOLOGIJA OROANTRALNE KOMUNIKACIJE

Dijagnostika oroantralne komunikacije uključuje kliničke i radiološke postupke (Slika 3).

Prvi postupak je detaljan klinički pregled alveole i površine korijena zuba nakon što je ekstrahiran. Kada je na površini korijena prisutan komadić kosti, liječnik bi trebao posumnjati da postoji komunikacija između usne šupljine i maksilarnog sinusa, no čak i kada na površini korijena nije prisutna kost, komunikacija može postojati (12).

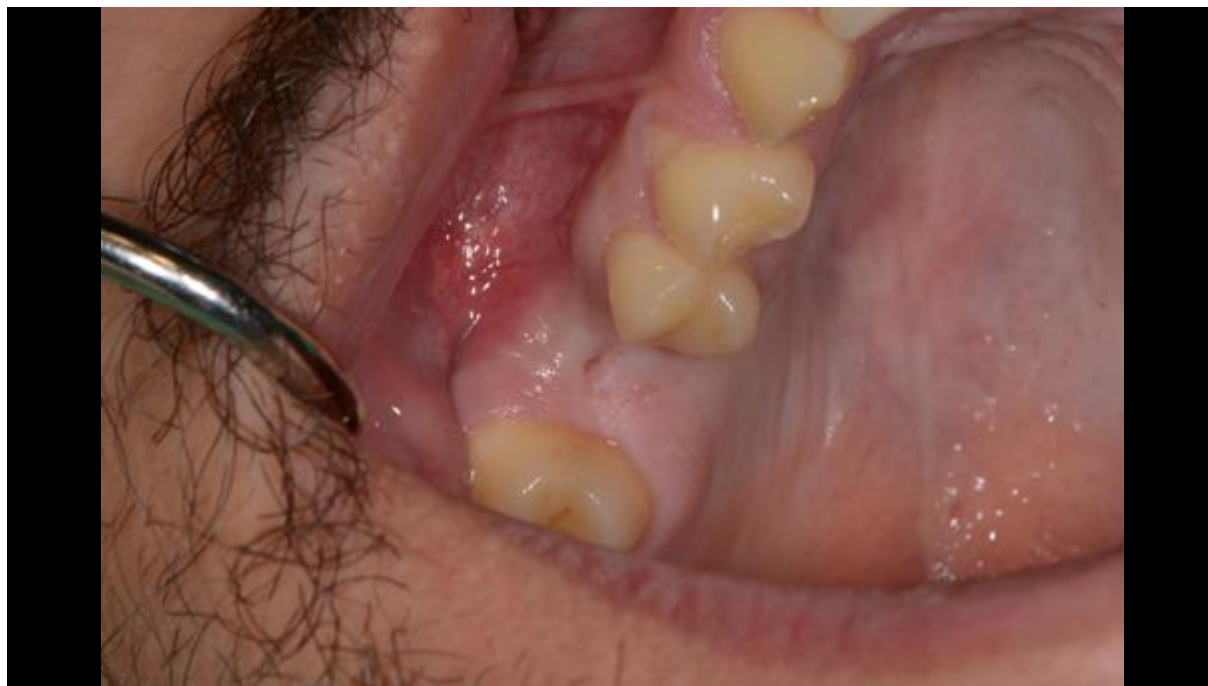Drugi, poznatiji, način dijagnosticiranja je test puhanja na nos, Valsalvin pokus. Test se izvodi tako da liječnik pritisne nosnice kako bi zatvorio pacijentov nos te zamoli pacijenta da lagano puhne na nos te pritom promatra alveolu izvađenog zuba. Ukoliko postoji komunikacija, doći će do prolaska zraka kroz alveolu ekstrahiranog zuba, čut će se šištanje, a u alveoli će doći do stvaranja mjehurića zraka pomiješanih s krvlju. Međutim, ako komunikacija nije bila prisutna već je na dnu alveole intaktna sluznica, snažnim puhanjem na nos dolazi do rizika od nastanka komunikacije (2, 12).

Idući način je provjera tupom sondom pri čemu ulazeći u ekstrakcijsku ranu sonda propada u sinus ukoliko je prisutna komunikacija. Ova metoda bi se trebala izbjegavati jer je sluznica dna alveole često intaktna, a sondiranjem se može probiti, ili ako je sinus ipak otvoren sondiranjem se unosi infektivni materijal. Test tupom sondom provodi se samo kada se drugačije ne može postaviti dijagnoza, a postoji opravdana sumnja na komunikaciju (2, 13).

Pacijent se može požaliti na prolazak tekućina i hrane iz usne šupljine u nos dok prolazak zraka iz nosa u usnu šupljinu može, uglavnom kod opsežnog defekta, uzrokovati poteškoće u govoru (10).

Postojanje komunikacije provjeravamo i obrnutim Valsalvinim pokusom: pacijent „puhne zatvorenih usta“ i tada zrak iz usne šupljine struji kroz nosnicu (2).

Oroantralna komunikacija može biti uočena na radiološkim slikama, a očituje se kao diskontinuitet radioopaktne linije koja predstavlja laminu duru (14).



Slika 3. Klinički nalaz oroantralne komunikacije. Preuzeto s dopuštenjem autora: dr. sc. Kotarac Knežević

6. KOMPLIKACIJE OROANTRALNE KOMUNIKACIJE

6.1. Oroantralna fistula

Oroantralna fistula je epitelizirana patološka komunikacija između usne šupljine i maksilarnog sinusa. Do nastanka oroantralne fistule najčešće dolazi nakon jatrogene oroantralne komunikacije. Tada komunikacija između usne šupljine i maksilarnog sinusa koja je nastala prilikom ekstrakcije gornjih postraničnih zubi ne zaraste krvnim ugruškom već se u njoj stvori granulacijsko tkivo. Epitelne stanice oralne sluznice migriraju u defekt i formiraju epiteliziran kanal (3). Do počinjanja epitelizacije dolazi kada oroantralna komunikacija perzistira barem 48-72 sata. Struja zraka koja iz sinusa pri ekspiriju prolazi kroz alveolu u usnu šupljinu podržava stvaranje fistularnog kanala (10).

Pacijenti se mogu žaliti na cijedenje gnojnog sekreta kroz fistulu, loš okus u ustima, nazalnu regurgitaciju tijekom pijenja tekućine, otežano sisanje kroz slamku, fućkajući zvuk prilikom pričanja, ali ponekad nema nikakvih simptoma (3, 10).

Klinički se velike fistule mogu dijagnosticirati inspekcijom, dok se za dijagnostiku manjih fistula koristi uglavnom Vasalvin test (10). Vasalvin test je u slučaju postojanja fistule pozitivan, no kada je fistularni kanal ispunjen upalno promijenjenom sinusnom sluznicom on je lažno negativan, tada postojanje kanala dokazujemo pokusom s tupom sondom (3).

Na radiološkim snimkama može se procijeniti veličina defekta te prisutstvo i lokacija korijena ili stranog tijela ukoliko je ugurano u sinus (10).

Postojanjem fistule sinus je trajno otvoren i na taj je način omogućen prolaz mikroflora usne šupljine u maksilarni sinus, a time i nastanak upale sa svim mogućim posljedicama (3).

Prije zatvaranja oroantralne fistule nužno je eliminirati svaku akutnu i kroničnu infekciju unutar sinusa (15).

6.2. Maksilarni sinusitis

Upalu maksilarnog sinusa moramo shvatiti kao ozbiljnu komplikaciju jer kasna dijagnoza i neuspješno liječenje može dovesti do još ozbiljnijih komplikacija kao što su orbitalni celulitis i moždani apsces (16).

Iako je najveći broj maksilarnih sinusitisa rinogenog podrijetla, 10% do 12% maksilarnih sinusitisa uzrokovano je odontogenom etiologijom. Najčešći odontogeni uzročnici su dentalni apscesi, parodontne bolesti koje su probile Schneideranovu membranu te perforacije sinusa uzrokovane ekstrakcijom zubi (8).

Nedijagnosticirana oroantralna komunikacija ili liječenje oroantralne komunikacije praćeno komplikacijama dovodi do nastanka kroničnog maksilarnog sinusitisa (17).

Izraženost simptoma ovisi o opstrukciji hiatus maxillarisa, odnosno o tome je li sinus otvoren u nosnu šupljinu. Klinička slika je blaža, a simptomi su minimalni kada je sinus otvoren zbog omogućene drenaže. Simptomi se pogoršavaju s razvojem upale, a očituju se kao: zubobolja, glavobolja, oteklina u predjelu gornje vjeđe, opstrukcija nosa, nazalna sekrecija te eventualno opći simptomi (8).

Dijagnostički je vrlo važno uzeti detaljnu anamnezu, provesti inspekciju, testiranje oroantralne komunikacije, endoskopski nalaz sinusa, rinoskopski nalaz, alergološke testove, bris nosa i radiografski nalaz. Ortopantomogram će pokazati odnos zubnih korijena i dna sinusa, periapikalne procese, eventualna strana tijela, razinu tekućine u sinusu, no za preciznije informacije o mekim tkivima te o eventualnom položaju stranog tijela u sinusu koristi se CT (8, 18).

Terapija odontogenog maksilarnog sinusitisa uglavnom podrazumijeva kombinaciju kirurških i medikamentnih opcija (8). Kirurška terapija uključuje uklanjanje oroantralne fistule, operaciju maksilarnog sinusa te zatvaranje oroantralnog defekta (17).

Zahvati koji se izvode na maksilarnom sinusu su Caldwell-Luc-ova operacija te manje invazivna funkcijska endoskopska sinusna kirurgija (18).

Primjena antibiotika je važan dio terapije pri perzistentnim odontogenim infekcijama i pri prevenciji njihovih komplikacija. Izbor antibiotika, ako je moguće, određuje se na temelju bakteriološkog nalaza. Penicilin je bio lijek izbora no zbog sve veće otpornosti određenih bakterija uvode se kombinacije penicilina s drugim lijekovima, npr. metronidazolom ili ordiniranje alternative kao što je klindamicin (18).

7. LIJEČENJE OROANTRALNE KOMUNIKACIJE

Glavni cilj terapije oroantralne komunikacije jest zatvaranje defekta i na taj način sprečavanje ulaska bakterija i hrane u sinusnu šupljinu.

Zahvat zatvaranja oroantralne komunikacije treba se provesti odmah. Smatra se da se komunikacija mora zatvoriti unutar 24 – 48 sati kako bi se prevenirao nastanak komplikacija u vidu formiranja oroantralne fistule te maksilarnog sinusitisa (10).

Postoji mnogo zahvata koji se mogu koristiti u terapiji oroantralne komunikacije. Odabir zahvata najviše ovisi o veličini otvora same komunikacije, vremenu koje je prošlo od nastanka komunikacije te prisutnosti infekcije maksilarnog sinusa (19).

Ako je sinus inflamiran, operativno liječenje se odlaže do smirenja upale i obično zahtjeva hospitalizaciju zbog radikalne operacije sinusa. U takvom slučaju zatvaranje oroantralne komunikacije je kontraindicirano. Klinički znakovi upale maksilarnog sinusa su: gnojni iscjedak iz sinusa, zadebljala sluznica sinusa i bol, a rentgenološki znakovi su zasjenjen sinus i vidljiv nivo tekućeg sadržaja u sinusu (15).

U obzir bi valjalo uzeti i stanje okolnih tkiva te moguću postoperativnu protetsku terapiju (10).

Odabir načina liječenja u prvom redu ovisi o veličini oroantralne komunikacije (2).

7.1. Terapija komunikacije promjera 2 mm ili manje

Kada na korijenu zuba nakon ekstrakcije nije prisutan komadić kosti, a na temelju drugih dijagnostičkih metoda postoji opravdana sumnja na oroantralnu komunikaciju, zaključujemo da je komunikacija vjerojatno manja od 2 mm u promjeru (12).

Ukoliko je komunikacija 2 mm u promjeru ili manja, dovoljno je izvršiti toaletu i repoziciju alveole te na taj način omogućiti uvjete za formiranje kvalitetnog krvnog ugruška u alveoli (2).

Potrebno je savjetovati pacijenta o mjerama opreza kako bi se izbjeglo uklanjanje krvnog ugruška. Mjere opreza imaju svrhu prevencije povećanja ili smanjenja pritiska tlaka unutar maksilarnog sinusa kojim bi se oštetio krvni ugrušak. Pacijenta se uputi u mjere opreza u vidu izbjegavanja forsiranog puhanja nosa, snažnog kihanja (kihati otvorenih ustiju), pijenja na slamčicu, pušenja, promjena atmosferskog tlaka, letenje, ronjenje, ... (2, 12)

Također, može se i oroantralnu komunikaciju zatvoriti palatinalnom pločom. Zatvaranje komunikacije palatinalnom pločom jedna je od terapijskih mogućnosti za liječenje manjih oroantralnih komunikacija. Nakon dijagnosticiranja oroantralne komunikacije, pacijentu se uzme alginatni otisak gornje čeljusti, zatim se u laboratoriju izradi palatinalna ploča. Palatinalna ploča je dizajnirana na način da ima produžetak koji prekriva alveolu s oroantralnom komunikacijom kako bi se osigurala dobra retencija krvnog ugruška. Na taj način se onemogućuje ulazak hrane i tekućine u defekt te strujanje zraka koje djeluje negativno na cijeljenje rane. Ova metoda često prethodi kirurškom zahvatu koji je nužan kod opsežnijih komunikacija (20).

7.2. Terapija komunikacija promjera 2 – 6 mm

Ako je veličina komunikacije između usne šupljine i sinusa od 2 mm do 6 mm provode se, uz mjere opreza, i dodatni postupci.

Kako bi se potpomoglo stvaranje i održavanje krvnog ugruška, u alveolu se stavlja antifibrinolitički uložak (Gelatamp, Gelaspom, Surgicel) i sašije madrac šavom. Spužvasta

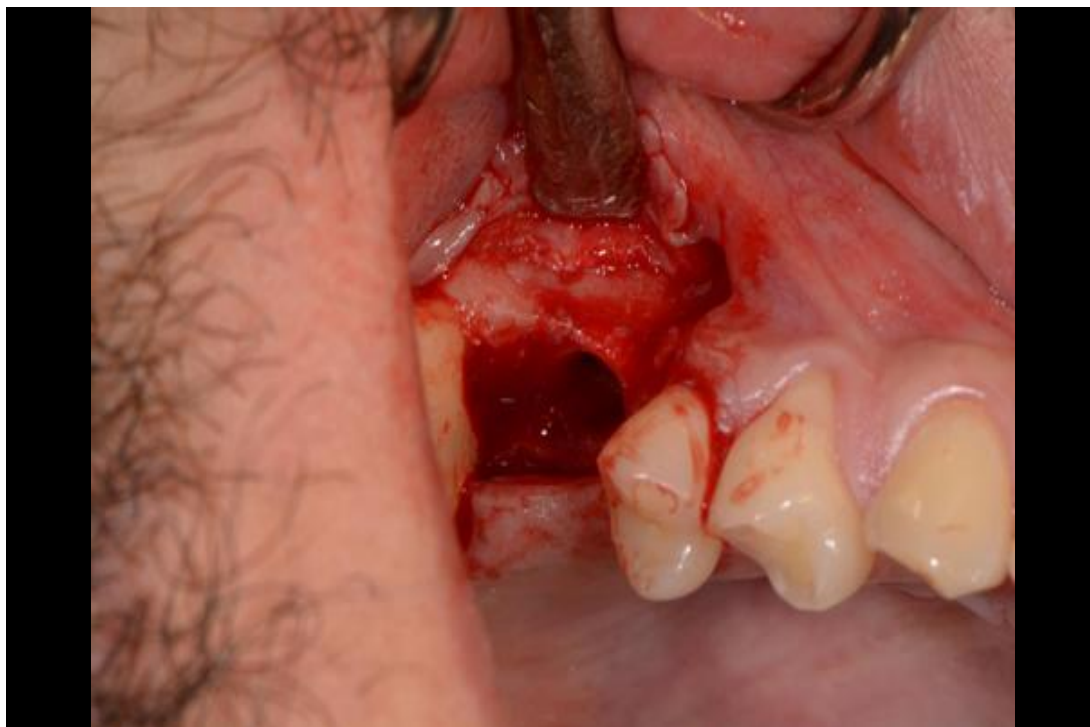tvar omogućuje stvaranje ugruška i bubrenjem zatvara komunikaciju, a spontano se resorbira (1, 2, 12).

Nakon šivanja pacijenta se upoznaje s već spomenutim mjerama opreza te se ordiniraju dodatni lijekovi kako bi se prevenirao nastanak maksilarnog sinusitisa. Propisuju se antibiotici (penicilin ili kombinacija penicilina s drugim lijekovima zbog sve veće otpornosti bakterija na penicilin), te kapi za nos (ephedrini rhinoguttae 1,00%). Kapi zbog svog vazokonstriktornog djelovanja uzrokuju smanjenje debljine nazalne sluznice i omogućuju drenažu, te na taj način preveniraju infekciju maksilarnog sinusa (2, 18).

Pacijent se naručuje na kontrolni pregled za 48 do 72 sata, odnosno po potrebi ukoliko oroantralna komunikacija postane očita u vidu strujanja zraka u usta i tekućine u nos ili u vidu simptoma maksilarnog sinusitisa (12).

7.3. Terapija komunikacije promjera 7 mm ili više

Kada je veličina otvora sinusa 7 mm ili veća, liječenje komunikacije bi se trebalo izvesti kirurškom terapijom (Slika 4). Kirurška terapija može se provesti autogenim, alogenim, ksenogenim ili sintetičkim materijalom, a mogu se koristiti i alternativne tehnike. Iako postoji mnogo kirurških metoda, samo nekoliko njih ima široku primjenu u praksi te će one biti detaljnije opisane u ovom radu (19).



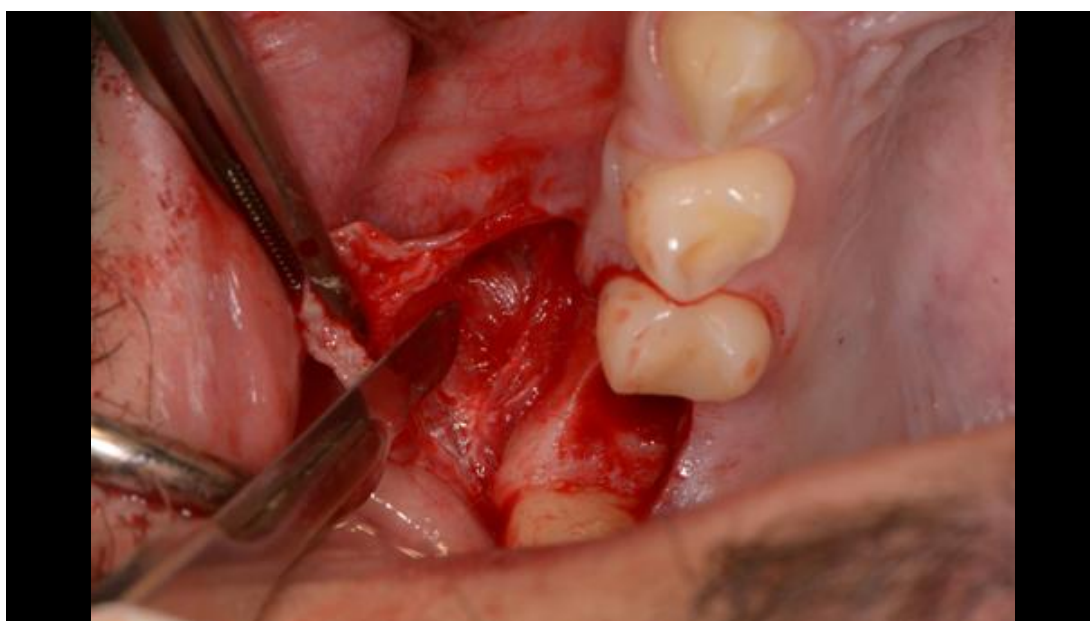
Slika 4. Klinički nalaz jasno vidljive oroantralne komunikacije nakon odizanja mukoperiostalnog reznja u terapiji kirurškog zatvaranja komunikacije. Preuzeto s dopuštenjem autora: dr. sc. Kotarac Knežević

7.3.1. Autogeni mekotkivni režanj

Iako su opisane mnoge kirurške metode, najčešće korištena metoda terapije oroantralne komunikacije je Rehrmannov bukalni režanj (Slika 5).

Zahvat je indiciran kod otvora većih od 6 mm u promjeru, a treba se izvesti što je prije moguće, poželjno isti dan kada je došlo do nastanka komunikacije (2, 3). Oroantralna komunikacija se ispiru preoperativno sa fiziološkom otopinom i otopinom Medazola ulazeći iglom u područje prema sinusu. Ovom tehnikom mobilizira se bukalno meko tkivo kako bi se postiglo primarno zatvaranje komunikacije. Kreira se trapezoidni mukoperiostalni režanj

široke baze kojom se osigurava zadovoljavajuća krvna opskrba. Horizontalni dio režnja zašije se s rubom palatinalne sluznice, a nakon toga se zašiju okomiti rezovi. Režanj mora biti oslobođen tenzije. Ako nije moguće prekriti defekt, mogu se skratiti rubovi alveole ili na bazi režnja presjeći periost te na taj način povećati njegovu mobilnost (3). Nedostatci ove tehnike uključuju rizik od redukcije dubine bukalnog sulkusa, postoperativne boli i oticanja (3, 19). Dodatno se ordiniraju već spomenuti lijekovi te se pacijenta uputi u mjere opreza.



Slika 5. Kreiranje Rehrmannovog režnja, presjecanje periosta skalpelom. Preuzeto s dopuštenjem autora: dr. sc. Kotarac Knežević

Alternativna metoda zatvaranja komunikacije kod bezubih pacijenata je Moczarov režanj. Kreira se bukalni mukoperiostalni režanj koji se distalno rotira za širinu jednog zuba te šiva preko komunikacije. Ovim režnjem se minimalno utječe na dubinu bukalnog sulkusa, ali ostaje veliko ogoljeno područje te se povećava rizik od nastanka parodontne bolesti kod ozubljene čeljusti (19).

Umjesto bukalnog tkiva, mukozna membrana tvrdog nepca može se koristiti za zatvaranje oroantralne komunikacije u raznim varijacijama forme režnja. Indikacije za korištenje palatinalnog režnja su velike komunikacije, posebno one veće od 10 mm u promjeru (19).

Veličina odignutog režnja mora omogućavati pasivnu rotaciju režnja koji prekriva cijeli defekt bez naprezanja s rubovima režnja smještenim na koštanim rubovima i širokom bazom

koja osigurava bogatu vaskularizaciju (12). Prednosti korištenja palatinalnog režnja pune debljine su te da velika količina tkiva može biti odignuta zajedno s dostatnom krvnom opskrbom te da debljina i keratinizirana priroda palatinalnog tkiva više nalikuje i odgovara tkivu krestalnog dijela alveolarnog grebena, također, dubina bukalnog sulkusa ostaje nepromijenjena (12). Nedostatak korištenja ovog režnja je veliko ekspanzionirano područje nepca nakon odizanja palatinalnog režnja, bolnost, a kasnije i pojava hrapavosti i udubljenja tog područja zbog sekundarne epitelizacije (3).

Iduća metoda zatvaranja komunikacije izvodi se primjenom peteljkastog bukalnog režnja s masnim tkivom. Ova metoda je indicirana u slučajevima u kojima je promjer komunikacije od 8 do 20 mm te za zatvaranje komunikacija stražnjeg dijela maksilarne regije (3). Kreira se bukalni mukoperiostalni režanj trapezoidnog oblika, zatim slijedi vertikalna incizija 10 mm kroz periost s unutrašnje strane degažiranog režnja i preparacija u meko tkivo da se iz obraza dobije masno tkivo. Kroz dobiveni se otvor provuče bukalni režanj masnog tkiva do otvora komunikacije te se sašije za rub palatinalne sluznice. Mukoperiostalnim režnjem prekrije se samo dio režnja masnog tkiva do ruba vestibularne alveole gdje se sašije (3). Prednost ove metode je manja retrakcija u području vestibuluma, laka mobilnost tkiva, a zbog bogate krvne opskrbe i brza epitelizacija (21). Ova tehnika zahtijeva pažljivu manipulaciju, a zabilježene su i komplikacije u vidu nekroze masnog tkiva (19).

Jezični režanj je pogodan za zatvaranje oroantralne komunikacije zbog bogate krvne opskrbe. Lokalizacija komunikacije određuje jezični režanj koji može biti kreiran na ventralnim, dorzalnim te lateralnim stranama (19). Nedostaci ove tehnike su potreba za korištenjem opće

anestezije i potreba za dvofaznom ili trofaznom procedurom kako bi se dobili optimalni rezultati (19).

7.3.2. Autogeni koštani graft

Metoda zatvaranja oroantralne komunikacije autogenim koštanim graftom počela je dobivati na važnosti posljednjih nekoliko godina zbog sve većih zahtjeva za implantoterapijom. Ova metoda se preporučuje za rekonstrukciju vertikalne i horizontalne dimenzije u preimplantološkoj terapiji u području defekta nastalog oroantralnom komunikacijom. U tu svrhu se mogu koristiti alogeni, aloplastični i ksenogeni materijali, no autogeni imaju biološku i imunološku prednost (22).

Nakon mjerenja dimenzija defekta oroantralne komunikacije, s donorskog mjesta se uzme koštani graft približne veličine defekta. Koštani se graft stavi u defekt, fiksira se kako bi se postigla stabilnost, a može ga se prekriti resorptivnim ili neresorptivnim membranama i zatim se to sve prekrije režnjem (22).

Nedostatak korištenja ove metode je potreba za drugim operacijskim mjestom kako bi se dobio koštani graft. Donorsko mjesto može biti ekstraoralno ili, češće, intraoralno. Intraoralna područja pogodna za uzimanje koštanog bloka su: retromolarno područje, brada, zigomatični procesus (19).

7.3.3. Alogeni materijali

Alogeni materijali, kao liofilizirano fibrinsko ljepilo, se također mogu koristiti kao sredstva za zatvaranje oroantralne komunikacije.

Prednost ove tehnike je u tome da nema potrebe za odizanjem režnja jer se fibrinsko ljepilo aplicira u defekt i ponekad još prekrije kolagenom membranom. Nedostatci ove tehnike su

vrijeme koje je potrebno za obradu fibrinskog ljepila i mogućnost prijenosa infektivnih bolesti (19).

7.3.4. Ksenogeni materijali

Ksenogeni materijali kao što su Bio-Guide i Bio-Oss se također mogu koristiti za zatvaranje oroantralne komunikacije s uspješnim rezultatima.

Prednost te tehnike je formiranje koštane strukture, a pri tome nema potrebe za operacijom donorskog mjesta, no potrebno je materijale prekriti režnjem (19).

7.3.5. Sintetski materijali

Opisani su mnogi sintetski materijali koji se mogu koristiti u terapijske svrhe, neki od tih materijala su zlatne folije, aluminij folije ili tantal folije, koje se stavljaju preko koštanog defekta i služe kao barijera dok sinusna mukoza ne preraste defekt.

Osim visoke cijene, nedostatak je i dug vremenski period koji je potreban za cijeljenje (12, 19).

7.3.6. Ostale tehnike

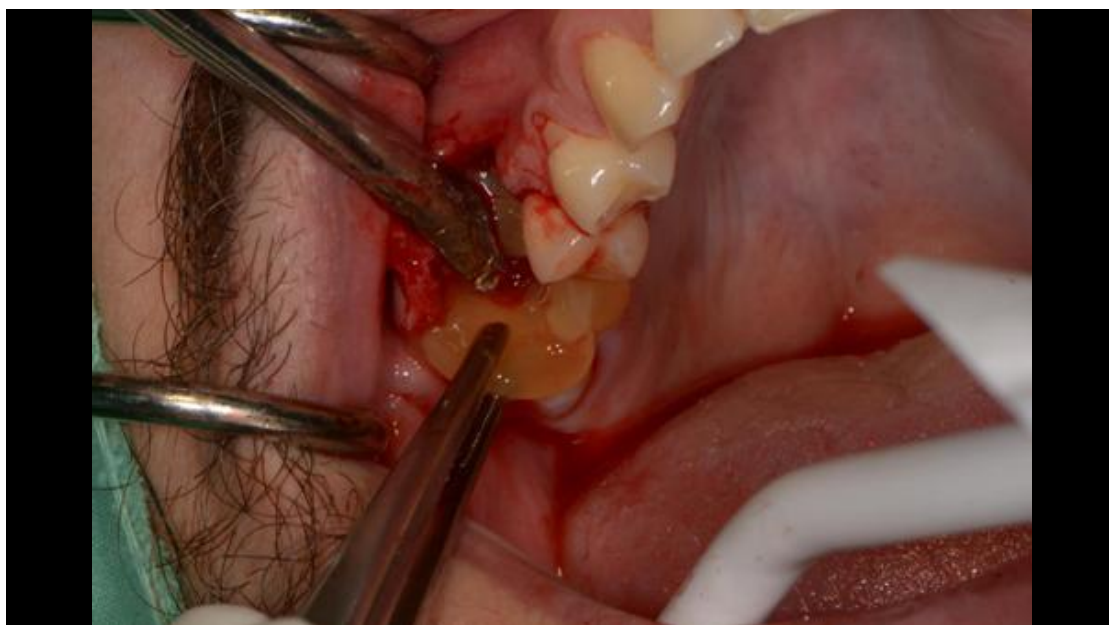
Od ostalih tehnika u današnje se vrijeme ističe zatvaranje oroantralne komunikacije tehnikom s trombocitima obogaćenim fibrinom (eng. Platelet rich fibrin, PRF).

PRF je pripravak koji se dobiva procesom centrifuge pacijentove krvi, a sastoji se od fibrinske mrežice u koju su ugrađeni trombociti i faktori rasta (23).

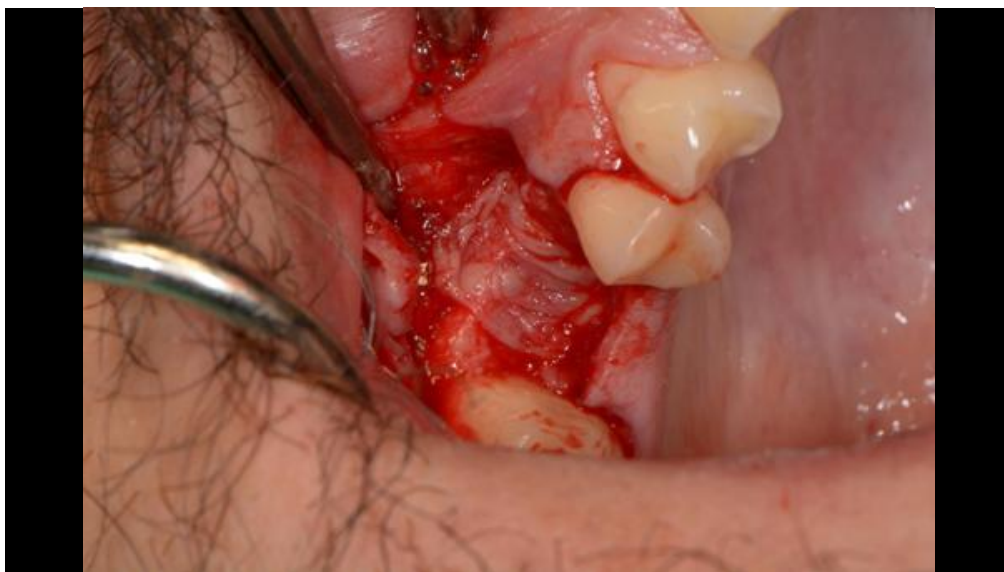PRF je autologni biomaterijal koji ima povoljna svojstva za ubrzavanje mekotkivnog i koštanog cijeljenja. Za zatvaranje oroantralne komunikacije se mogu koristiti pripravci PRF-a sami ili češće kao PRF membrana u kombinaciji s nekim autogenim, alogenim ili ksenogenim materijalom (24) (Slika 6,7,8).

Kapustecki i Niedzielska su u prikazu slučaja koristili autogeni koštani graft koji je prekriven PRF membranom. PRF membrana prekriva koštani graft i otpušta faktore rasta te na taj način djeluje pozitivno na njegovu integraciju i popunjavanje defekta novom kosti.

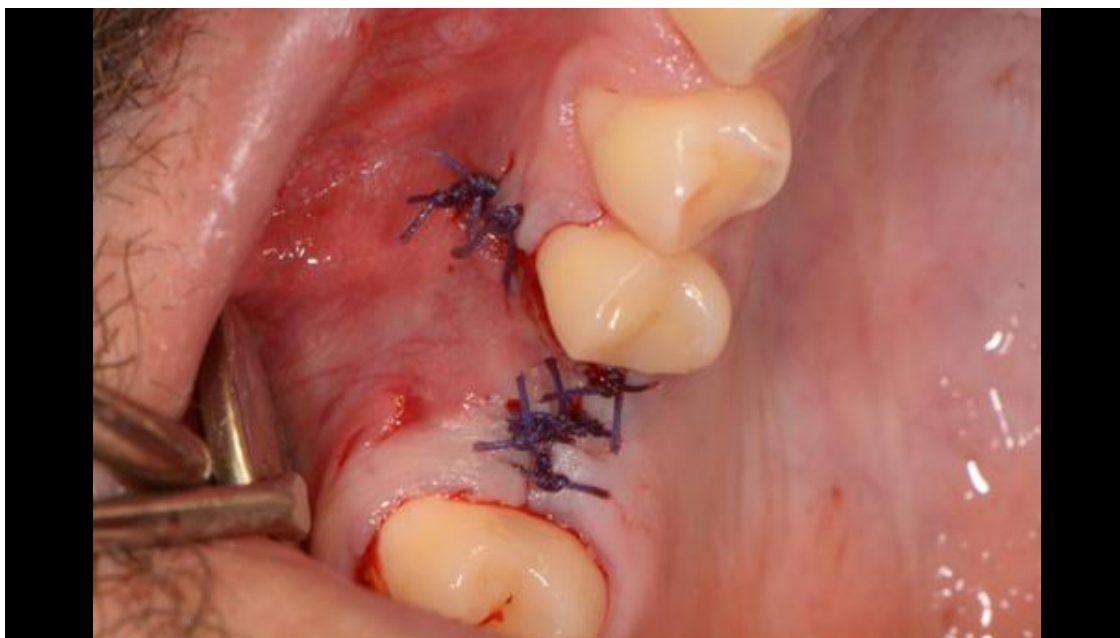Ovom metodom se održava vertikalna dimenzija alveolarnog grebena što je odlična protetska ili implantološka priprema (22). Sama tehnika dobivanja PRF-a je pojednostavljena i ekonomična, ali ipak ovisi o spretnosti terapeuta ponajviše zbog kratkog vremena za manipulaciju (24).



Slika 6. Postava PRF pripravka u otvor oroantralne komunikacije u regiji zuba 16. Preuzeto s dopuštenjem autora: dr. sc. Kotarac Knežević



Slika 7. Sprešan PRF pripravak se u obliku membrane presvuče preko otvora u kojem se već nalazi postavljen PRF pripravak. Preuzeto s dopuštenjem autora: dr. sc. Kotarac Knežević



Slika 8. Zatvaranje režnja šivanjem s 3-0 resorptivnim koncem. Preuzeto s dopuštenjem autora: dr. sc. Kotarac Knežević

5. RASPRAVA

Oroantralna komunikacija je komplikacija s kojom se stomatolog susreće u svakodnevnom radu prilikom ekstrakcije maksilarnih zubi u lateralnoj regiji. Zbog anatomske bliskosti maksilarnih prekutnjaka i kutnjaka s dnom maksilarnog sinusa, nastanak oroantralne komunikacije je jedna od češćih komplikacija ekstrakcije (1). Do nastanka oroantralne komunikacije može doći iako je terapeut poduzeo sve preventivne mjere, a tada odgovornost terapeuta leži u pravovremenom dijagnosticiranju takve komplikacije te poduzimanju svih mjera kako bi se izbjegle daljnje komplikacije (9). Nedijagnosticirana ili neliječena oroantralna komunikacija dovodi do daljnjih komplikacija u vidu razvitka oroantralne fistule te maksilarnog sinusitisa (3).

Kako bi se prevenirao razvitak komplikacija, oroantralnu komunikaciju je potrebno što prije zatvoriti. Odabir metode liječenja ovisi o nekoliko čimbenika, ponajviše o veličini oroantralne komunikacije, vremenu koje je prošlo od nastanka do dijagnoze te o prisutstvu infekcije unutar maksilarnog sinusa (19). Smatra se da male komunikacije cijele spontano uz pacijentovo pridržavanje mjera opreza, dok je kod velikih defekata potrebna kirurška intervencija. Prije zatvaranja oroantralne komunikacije nužno je eliminirati infekcije unutar sinusa jer u protivnom terapija zatvaranja oroantralne komunikacije nema uspješan ishod (2, 3). Prilikom odabira terapije potrebno je uzeti u obzir i pacijentove želje vezane uz moguću protetsku ili implantološku terapiju u budućnosti kako bi se saniralo nastalo bezubo područje. Shodno napretku stomatologije povećao se i broj terapijskih mogućnosti sanacija oroantralnih komunikacija. Tradicionalne metode zatvaranja oroantralne komunikacije uključuju kreiranje mekotkivnih režnjeva te njihovo šivanje. Takvim metodama dolazi do smanjenja dubine vestibuluma i opsežne remodelacije kosti na mjestu defekta što uvelike otežava buduću protetsku ili implantološku terapiju. Zahvaljujući razvitku moderne rekonstruktivne kirurgije može se razmišljati i o rekonstrukciji gubitka koštanog tkiva na mjestu oroantralne komunikacije. Na taj se način postiže zatvaranje oroantralne komunikacije i preveniranje nastanka komplikacija, a uz to se i priprema za buduću protetsku ili implantološku terapiju (22).

Prilikom planiranja i odabira određene terapije stomatolog se mora voditi pravilima struke te u skladu s pacijentovim željama odabrati najbolju moguću terapiju za svakog pacijenta.

Obveza stomatologa jest pacijenta informirati o tijeku same terapije zatvaranja oroantralne komunikacije i mogućim komplikacijama.

6. ZAKLJUČAK

Ekstrakcija maksilarnih pretkutnjaka i kutnjaka zahtijeva povećan oprez zbog mogućnosti nastanka oroantralne komunikacije. Ukoliko dođe do nastanka oroantralne komunikacije, potrebno ju je dijagnosticirati i poduzeti terapijske mjere kako bi se spriječio nastanak daljnjih komplikacija. U slučaju malih perforacija moguće je spontano cijeljenje uz pacijentovo pridržavanje mjera opreza. Kod velikih perforacija potrebno je odabrati kiruršku metodu liječenja, a odabir se temelji na veličini oroantralne komunikacije, vremenu koje je prošlo od nastanka do dijagnosticiranja, prisutstvu infekcije maksilarnog sinusa, mogućoj protetskoj ili implantološkoj terapiji u budućnosti. Iako se tradicionalne metode često koriste, razvitkom stomatologije povećava se broj terapijskih mogućnosti, a samim time se za svakog pacijenta može odabrati zahvat koji najbolje odgovara njegovu slučaju. Za uspjeh svake terapije zatvaranja oroantralne komunikacije osim stručnosti liječnika od presudne je važnosti i odgovorno ponašanje samog pacijenta. Pacijent se mora pridržavati mjera opreza u vidu izbjegavanja forsiranog puhanja nosa, snažnog kihanja, pijenja na slamčicu i pušenja te fizičkog napora, ukoliko želi što brži pozitivan ishod terapije zatvaranja oroantralne komunikacije.

7. LITERATURA

1. Čabov T. Oralnokirurški priručnik. Zagreb: Medicinska naklada; 2009. 87-8.
2. Olaf J, Kobler P. Oroantralna komunikacija. Sonda. 2004;6:56-7.
3. Sokler K, Vuksan V, Lauc T. Liječenje oroantralne fistule. Acta Stomatol Croat. 2002;36(1):129-34.
4. Krmpotić Nemanić J, Marušić A. Anatomija čovjeka. Zagreb: Medicinska naklada; 2004. 273-4.
5. Orrett E, Ogle RJ, Weinstock EF. Surgical anatomy of the nasal cavity and paranasal sinuses. Oral Maxillofac Surg Clin North Am. 2012;24(2):155-66.
6. Lindhe J, Lang NP, Karring T. Klinička parodontologija i dentalna implantologija. Zagreb: Nakladni zavod Globus; 2010. 1100-1.
7. Bell G, Joshi B, Macleod R. Maxillary sinus disease: diagnosis and treatment. Br Dent J. 2010;210(3):113-8.
8. Brook I. Sinusitis of odontogenic origin. Otolaryngol Head and Neck Surgery. 2006;135(3):349-55.
9. Miše I, Kobler P, Krmpotić I. Incidenti uslijed nepovoljnih anatomskih odnosa zuba i maksilarnog sinusa. Acta Stomatol Croat. 1977;11(3):113-7.
10. Khandelwal P, Hajira N. Management of Oro-antral Communication and Fistula. World J Plast Surg. 2017;6(1):3-8
11. Enrico Borgonovo A. Surgical Options In Oroantral Fistula Treatment. The Open Dent J. 2012;6:94-8.
12. Hupp J. Contemporary Oral and Maxillofacial Surgery. London: Mosby Co; 2014. 382-93.
13. Kavić-Zaklan D, Kesić-Balasko Z. Prevencija antro-oralnih komunikacija nakon ekstrakcije zubi. Acta Stomatol Croat. 1967;2(2):95-8.
14. Freitas TMC, Farias JG, Mendonça RG, Alves MF, Ramos Jr RP, Cândia AV. Oroantral fistulas: diagnosis and management purposes. BJORL. 2003;69(6):838-44.
15. Krmpotić I, Čmelik N, Gašpert V. Iskustva s neposrednim liječenjem antrooralne komunikacije. Acta Stomatol Croat. 1992;26(4):255-9.

16. Akhlaghi F, Esmaeelinejad M, Safai P. Etiologies and Treatments of Odontogenic Maxillary Sinusitis: A Systematic Review. *Iran Red Crescent Med J.* 2015;17(12):e25536
17. Kapustecki M, Niedzielska I, Borgiel-Marek H, Rozanowski B. Alternative method to treat oroantral communication and fistula with autogenous bone graft and platelet rich fibrin. *Medicina Oral Patología Oral y Cirugía Bucal.* 2016;21(5):e608-13
18. Hrelja I, Kalogjera L. Odontogeni maksilarni sinuitis. *Sonda.* 2007;8:93-6
19. Visscher S, van Minnen B, Bos R. Closure of Oroantral Communications: A Review of the Literature. *J Oral Maxillofac Surgery.* 2010;68:1384-91.
20. Amšel V. Prevencija antrooralnih fistula. *Zbornik radova Stomatoloških dana Hrvatske.* 1977;184-5
21. Harajia A, Zare R. The Use of Buccal Fat Pad for Oro-Antral-Communication Closure. *J of Mashhad Dent School.* 2007;31:9-11.
22. Kapustecki M, Niedzielska I, Borgiel-Marek H, Rozanowski B. Alternative method to treat oroantral communication and fistula with autogenous bone graft and platelet rich fibrin. *Med Oral Patol Oral Cir Bucal.* 2016;21(5):e608-13.
23. Blašković M, Gabrić Pandurić D, Katanec D, Brozović J, Gikić M, Sušić M. Primjena trombocitima obogaćenog fibrina u oralnoj kirurgiji. *Medix.* 2012;103:176-81.
24. Borie E, Oliví DG, Orsi IA, Garlet K, Weber B, Beltran V, et al. Platelet-rich fibrin application in dentistry: a literature review. *Int J Clin Exp Med.* 2015;8(5):7922-9.

8. ŽIVOTOPIS

Natalija Horvatić rođena je u Zagrebu 29. prosinca 1992. godine. Završila je Osnovnu školu Jakovlje te X. gimnaziju „Ivan Supek“ u Zagrebu. 2011. godine upisuje Stomatološki fakultet u Zagrebu. Tijekom studija bila je članica ženske rukometne sekcije s kojom je postigla izvrsne sportske rezultate. Volontira u privatnoj ordinaciji dentalne medicine.