

Privremeni radovi u fiksnoj protetici

Sečen, Ines

Master's thesis / Diplomski rad

2018

Degree Grantor / Ustanova koja je dodijelila akademski / stručni stupanj: **University of Zagreb, School of Dental Medicine / Sveučilište u Zagrebu, Stomatološki fakultet**

Permanent link / Trajna poveznica: <https://um.nsk.hr/um:nbn:hr:127:651050>

Rights / Prava: [Attribution-NonCommercial 3.0 Unported / Imenovanje-Nekomercijalno 3.0](#)

Download date / Datum preuzimanja: **2025-03-24**



Repository / Repozitorij:

[University of Zagreb School of Dental Medicine Repository](#)





SVEUČILIŠTE U ZAGREBU
STOMATOLOŠKI FAKULTET

Ines Sečen

**PRIVREMENI RADOVI U FIKSNOJ
PROTETICI**

Diplomski rad

Zagreb, 2018.

Rad je ostvaren u Zavodu za fiksnu protetiku Stomatološkog fakulteta Sveučilišta u Zagrebu
Mentor rada: doc. dr. sc. Joško Viskić, Stomatološki fakultet Sveučilišta u Zagrebu, Zavod za fiksnu protetiku

Lektor hrvatskog jezika: Martina Tunuković, prof. hrvatskog jezika, učitelj savjetnik

Lektor engleskog jezika: Vlatka Šnobl, magistra edukacije engleskog jezika i književnosti, magistra edukacije bohemistike

Sastav Povjerenstva za obranu diplomskog rada:

(za svakog člana Povjerenstva naknadno se rukom na za to predviđeno mjesto upisuju ime i prezime, akademsko zvanje i ustanova)

1. _____

2. _____

3. _____

Datum obrane rada: _____

Rad sadrži: 45 stranica

2 tablice

7 slika

1 CD

Osim ako nije drukčije navedeno, sve ilustracije (tablice, slike i dr.) u radu su izvorni doprinos autora diplomskog rada. Autor je odgovoran za pribavljanje dopuštenja za korištenje ilustracija koje nisu njegov izvorni doprinos, kao i za sve eventualne posljedice koje mogu nastati zbog nedopuštenog preuzimanja ilustracija odnosno propusta u navođenju njihovog podrijetla.

Zahvala

Mojim roditeljima jer su me naučili kako se voli i radi bez zadržke.

Mojoj seki jer me naučila da je moj život samo moja igra.

Al mio Gianluca che mi ha insegnato a lottare e credere in me stessa.

Mojem mentoru Jošku jer me prvi zaljubio u protetiku i bez čije nesebične pomoći i angažmana ovog rada ne bi bilo.

Mojem mentoru Kristijanu jer mi je prvi pokazao da se radom može bez da se izgubi sebe.

Mojim prijateljima i kolegama koji su mi olakšali i uljepšali ove godine.

Privremeni radovi u fiksnoj protetici

Sažetak

Privremeni nadomjestci danas predstavljaju nezaobilazan dio svake fiksno-protetske rehabilitacije tijekom koje moraju ispuniti svoju protektivnu, profilaktičku i preventivnu ulogu te zadovoljiti mehaničke, biološke i estetske kriterije.

Privremene se krunice prema trajanju mogu podijeliti na kratkotrajne i dugotrajne, prema vrsti na konfekcijske i individualne te prema način izrade na one fabricirane direktnom, direktno-indirektnom te indirektnom tehnikom. Nadomjestci također mogu biti izrađeni i CAD/CAM (*computer-aided design / computer-aided manufacturing*) tehnologijom strojnim glodanjem iz polimernih blokova i tehnikom 3D printanja.

Materijali za izradu individualnih privremenih nadomjestaka tradicionalno se dijele u dvije skupine prema kemijskom sastavu. Kemijski polimerizirajući metakrilati nude dobra mehanička svojstva, no uz veći kapacitet polimerizacijske kontrakcije i estetsku upitnost. Suvremeniji, dualno ili svjetlosno polimerizirajući hibridni BIS – akrilni kompoziti estetskim svojstvima nadmašuju metakrilate, polimerizacijska kontrakcija je minimalna, jednostavni su za uporabu, a glavna im je mana viša cijena. Posebne vrste materijala upotrebljavaju se kod konfekcijskih nadomjestaka i CAD/CAM tehnike.

Gotovom privremenom nadomjesku potrebno je pažljivo obraditi rubove i ispolirati sve površine kako bi se smanjila mogućnost iritacije mekih tkiva te ograničilo nakupljanje plaka. Za cementiranje privremenog rada koriste se privremeni cementi nižih vrijednosti vezne čvrstoće.

S pacijentom je važno održavati komunikaciju kako bi privremeni nadomjestak postao pouzdano dijagnostičko sredstvo, a pacijent se osjećao slobodno upozoriti na neku od komplikacija koje bi mogle kompromitirati uspjeh konačnog rada.

Ključne riječi: privremeni radovi; uloge; materijali; izrada; komplikacije

Temporary restorations in fixed prosthodontics

Summary

The use of temporary restorations in contemporary prosthodontics has become an unavoidable part of every oral rehabilitation, as a part of which it has to fulfil its protective, prophylactic and preventive role. Mechanical, biological and aesthetic criteria have to be obtained.

Interim crowns can be divided based on the time of usage on short-term and long-term, by type on ready-made and individual and by fabrication on direct, indirect and indirect-direct. Provisional restorations can also be manufactured by CAD/CAM (computer-aided design / computer-aided manufacturing) technology out of polymer blocks or by 3D printing technique.

Materials used to make individual interim restorations are traditionally divided into two groups based on their basic chemistry: self-cured methacrylate which offer good fracture resistance but with a higher volumetric shrinkage and less aesthetic appeal, and more contemporary dual or light cured hybrid BIS – acril composites which are aesthetically more acceptable; with minimal polymerization shrinkage, but more expensive. Special types of materials are used for fabrication of ready-made interim crowns and in CAD/CAM technology.

Carefully finished and polished margins as well as all the surfaces of the provisional are especially important for preventing the irritation of soft tissues and accumulation of plaque. Cements with limited binding strength are used for cementation.

Communication with patients is the fundament of success since it ensures the reliability of using the provisional as a diagnostic tool and makes patients feel free to warn us on time in case of any complications.

Keywords: provisional restorations; interim; requirements; materials; manufacturing, complications

SADRŽAJ

1. UVOD	1
2. ULOGE PRIVREMENOG NADOMJESTKA.....	3
2.1 Mehanički kriteriji	5
2.2 Biološki kriteriji.....	5
2.3 Estetski kriteriji.....	6
3. PODJELA PRIVREMENIH NADOMJESTAKA	7
3.1 Podjela prema vrsti	8
3.2 Podjela prema trajanju nošenja.....	8
3.3 Podjela prema načinu izrade.....	9
3.3.1 Direktna tehnika	9
3.3.2 Direktno-indirektna tehnika	12
3.3.3 Indirektna tehnika.....	13
3.3.4 CAD/CAM tehnika izrade i 3D printanje nadomjestaka.....	15
4. MATERIJALI ZA IZRADU PRIVREMENIH NADOMJESTAKA.....	17
4.1 Akrilatne smole.....	21
4.1.1 Metil-metakrilat (MMA) i polimetil-metakrilat (PMMA).....	21
4.1.2 Etil-metakrilat (EMA) i polietil-metakrilat (PEMA)	22
4.1.3 Viniletil-metakrilat	23
4.2 Kompozitni materijali.....	23
4.2.1 BIS – GMA kompozitne smole	25
4.2.2 Uretan dimetakrilat (UDMA).....	25
4.3 Materijali za izradu konfekcijskih nadomjestaka	26
4.3.1 Metalne konfekcijske krunice	27
4.3.2 Konfekcijske krunice od celuloidnog acetata.....	27
4.3.3 Polikarboksilatne konfekcijske krunice	27
4.4 Materijali za CAD/CAM izradu nadomjestaka	27
5. ZAVRŠNA OBRADA I CEMENTIRANJE	29
5.1 Vrste cemenata za cementiranje privremenih nadomjestaka.....	30
6. UPUTE PACIJENTU I POTENCIJALNE KOMPLIKACIJE.....	32
7. RASPRAVA	35
8. ZAKLJUČAK	39
9. LITERATURA	41
10. ŽIVOTOPIS	44

Popis skraćenica

MMA – metil-metakrilat

EMA – etil-metakrilat

PMMA – polimetil-metakrilat

PEMA – polietil-metakrilat

DMA – dimetakrilat

BIS – GMA – bisfenol-A-glicidil-dimetakrilat

UDMA – uretan-dimetakrilat

VLC – engl. *visible light cured*

LTT – engl. *long term temporary*

CAD/CAM – engl. *computer-aided design / computer-aided manufacturing*

NSAID – engl. *non-steroidal anti-inflammatory drugs*

1. UVOD

U modernoj stomatološkoj praksi privremeni fiksnoprotetski radovi postali su puno više od pukih držača prostora i štitnika dentinske rane. Bilo da je riječ o pojedinačnoj krunici ili mostnoj konstrukciji, oni danas postaju važno dijagnostičko sredstvo a pravilnim konturiranjem rubova i zaštitnici gingivnog zdravlja. Izreka: „Ne napravi provizorij predobrim jer se pacijent možda neće vratiti“, počiva na konceptu stare filozofije orijentirane isključivo na funkciju, dok moderna protetska rehabilitacija polako napušta taj stav i fokusira se na dobrobit kvalitetno izrađenog privremenog rada kako za pacijenta tako i za kliničara i laboratorijskog tehničara te predstavlja korak usmjeren ka krajnjem cilju uspješne protetske terapije. Ispunjavanjem ciljeva, koje privremeni rad donosi prije samog završavanja definitivne restauracije, može pomoći eliminirati potencijalne izazove, kao i procijeniti funkcijski i estetski uspjeh budućeg završnog rada.

Svrha ovog rada jest objediniti i sistematizirati sve bitne značajke i uloge privremenih radova u fiksnoj protetici, komparirati materijale dostupne na tržištu, kliničke i laboratorijske postupke izrade, uz poseban osvrt na aktualne suvremene tehnike.

2. ULOGE PRIVREMENOG NADOMJESTKA

Privremene se krunice upotrebljavaju u razdoblju od brušenja zuba do privremenog cementiranja konačnog fiksno protetskog rada. Primarna uloga koju privremeni nadomjestak treba ispunjavati, jest prekrivanje cijele dentinske rane te istovremena zaštita pulpe od termičkih, kemijskih, mehaničkih i bakterijskih iritacija. Zaštitom zuba prevenira se njegova osjetljivost, nakupljanje plaka i posljedični razvoj karijesa i pulpnih komplikacija (1). Uz eliminaciju boli uzrokovane vanjskim podražajima, za pacijenta je svakako važno i održavanje žvačne i govorne funkcije te nezaobilazna estetska komponenta koju nadomjestak osigurava u tom prijelaznom razdoblju. Ona je i klinčarima bitna jer simulira konture budućeg nadomjestka te može i mora služiti kao dijagnostički orijentir u planiranju terapije (2). Privremeni nadomjestak štiti preostalo zubno tkivo od pucanja, a svojim pravilnim agonističkim i antagonističkim kontaktima sprječava ekstruziju, horizontalni pomak ili naginjanje bataljaka u slobodni prostor. U slučajevima kada protetska terapija zahtijeva brušenje više zubi, potrebno ih je privremenim krunicama međusobno povezati kako bi se spriječio pomak bilo kojeg od njih te osigurao pravilan dosjed definitivnog rada. Osim marginalnih kontakata, posebnu bi pažnju trebalo obratiti na odnos provizorija i gingive, njegov pravilan i poliran rub te dosjed na stepenicu. Tako se sprječava urastanje gingive preko ruba preparacije te omogućava konturiranje njezinih rubova i postizanja „crvene estetike“ (3). Materijal od kojeg je privremeni nadomjestak napravljen, treba omogućavati pacijentu jednostavno održavanje oralne higijene jer samo zdrava gingiva smanjuje mogućnost razvoja patoloških parodontoloških stanja nakon cementiranja gotovog rada.

Zahtjevi privremenog nadomjestka uključuju, ali nisu limitirani na (1,2):

1. uspostavljanje funkcije, estetike i fonacije
2. zaštitu pulpe od kemijskih, termičkih i mehaničkih iritacija
3. održavanje pozicije bataljka (prevencija promjena u okluziji)
4. zaštitu od loma bataljka
5. njegovu upotrebu kao dijagnostičko sredstvo u determiniranju okluzije, okluzalne, tj. incizalne ravnine, incizalne dužine i položaja usana i zuba
6. zaštitu i oporavak marginalne gingive te oblikovanje gingivalnih kontura prije konačne restauracije
7. postizanje stabilne i funkcionalne okluzije radi prevencije zglobne i neuromuskulatorne neuravnoteženosti

8. zaštitu mekih tkiva od eventualnih oštih rubova brušenog zuba

Opskrba privremenim kronicama je „detalj u mozaiku“ izrade uspješnog fiksno protetskog rada (4). Privremeni rad mora osigurati dobar marginalni dosjed, slijediti fiziološke konture, posjedovati ispoliranu plak rezistentnu površinu, čvrstoću i funkcijsku i estetsku trajnost. Treba zadovoljiti protektivnu, profilaktičku i preventivnu ulogu te u mnogočemu preklapajuće mehaničke, biološke i estetske kriterije (2).

2.1 Mehanički kriteriji

Slijedeći jednu od glavnih uloga privremenog nadomjestka, funkciju prilikom jela i govora, logično je kako pacijenti ne mogu i ne smiju izbjeći kontakt s provizornim radom. Čvrstoća odabranog materijala te količina članova i međučlanova u mosnim konstrukcijama uvelike utječe na njegovu trajnost. Mostovi funkcioniraju na principu poluge, što je bezubo područje dulje, tj. broj međučlanova veći, dolazi do veće fleksije te koncentracije naprezanja na bataljke prilikom funkcije. Upravo je spoj nosača s međučlanovima najslabija točka privremenog rada. Zato, kako bi se prevenirao neuspjeh, poprečni presjek međučlanova trebao bi biti veći od onog završnog protetskog rada što često može ugroziti estetiku i kontrolu plaka (2). Privremeni bi nadomjestak svakako trebao imati dovoljnu čvrstoću i retenciju kako bi se izbjeglo njegovo pucanje ili odvajanje od bataljka prilikom djelovanja okluzalnih sila a omogućilo višestruko odstranjivanje i njegova ponovna uporaba (5).

2.2 Biološki kriteriji

Određeni je stupanj traume pulpe tijekom brušenja zuba neizbježan, zbog orijentacije dentinskih tubulusa na površinu zubnog bataljka, a rizik od pojave komplikacija raste s dubinom i opsegom brušenja (2). Privremeni rad stoga mora zaštititi zub i njegovu pupu od oralnog okoliša. Brušenjem zuba od caklinsko-dentinskog spojišta do neposredne blizine pulpne komore raste broj izloženih dentinskih tubulusa od 15 000 /mm², tj. 1% /mm² do čak 60 000 /mm², tj. 22% /mm² (1). Prekrivanjem dentinske površine nakon brušenja smanjuje se osmotska aktivnost između dentinskog tubula s citoplazmatskim nastavkom odontoblasta i

usne šupljine što smanjuje iritaciju i posljedičnu preosjetljivost zuba nakon brušenja (2). Prodor sline ispod privremenog nadomjestka uslijed nepravilnog dosjeda ili visoke solubilnosti privremenog cementa, kao i temperatura egzotermne reakcije stvrdnjavanja provizornog materijala, mogu dovesti do nastanka ireverzibilnog pulpitisa i potrebe za endodontskom intervencijom. Da bi se olakšala oralna higijena, privremeni nadomjestak mora imati dobro prilagođene rubove i dobar oblik te glatku površinu. To je osobito važno kada je rub preparacije smješten subgingivno ili epigingivno jer tako ugrožava parodontno zdravlje i estetiku završnog rada. Rezultat tako nastale upale može biti gingivna proliferacija ili recesija, a u najmanju ruku krvarenje od čega sve navedeno može utjecati na kvalitetu otiska ili trajnog cementiranja. Stabilnost od pomaka zuba osigurana privremenim radom bitna je s parodontološkog aspekta. Svaki mogući pokret rezultirat će potrebom za modificiranjem konačnog rada, a svaka upala stvorena marginalno ima potencijal utjecati na parodontno zdravlje zubi nosača.

2.3 Estetski kriteriji

Privremeni radovi moraju zadovoljiti rastuće estetske kriterije pacijenata te bojom, oblikom, veličinom i položajem imitirati prirodan zub, posebice prilikom nadomještanja prednjih zubi. Izbor je materijala stoga uvjetovan ne samo njegovim mehaničkim svojstvima nego i mogućnošću zadovoljavanja estetike. Stabilnost boje prvenstveno ovisi o poliranosti površine nadomjestka, a može je se očuvati i upotrebom premaza za brtvljenje (laka) koji sprječava apsorpciju pigmenata iz hrane i pića u pore (2). BIS – GMA materijali kemijski su slični kompozitu, što omogućava manje modifikacije oblika i kontura intraoralno kako bi se što uspješnije zadovoljili estetski zahtjevi. Privremeni rad često se upotrebljava kako bi se odredio estetski kriterij onog finalnog, služeći kao vodilja tehničaru. Uvođenjem tehnike digitalnog otiska, CAD/CAM (eng. *computer aided design / computer aided manufacturing*) tehnike i *Digital Smile Designa* danas se postiže najviše na području estetike, kako konačnih tako i privremenih radova.

3. PODJELA PRIVREMENIH NADOMJESTAKA

Privremene krunice dijele se prema trajanju nošenja na kratkotrajne i dugotrajne, prema vrsti na konfekcijske i individualne te prema načinu izrade na one izrađene direktnom tehnikom, direktno-indirektnom te indirektnom tehnikom.

3.1 Podjela prema vrsti

a) Konfekcijski nadomjestci

Prilagodbom konfekcijskih krunica na bataljak zub se najbrže i najlakše može opskrbiti privremenim radom (6). Postoje polikarboksilatne krunice, celuloidne kapice, BIS-GMA kompozitne i anatomske metalne krunice. Služe kao kalup, a rabe se isključivo u slučaju nadomještanja jednog zuba (5).

b) Individualno oblikovani nadomjestci

Omogućavaju prilagodbu situaciji te se mogu izraditi od različitih materijala direktnom, direktno-indirektnom ili indirektnom tehnikom, CAD/CAM tehnikom ili 3D printanjem.

3.2 Podjela prema trajanju nošenja

a) Kratkotrajni nadomjestci

Upotrebljavaju se u razdoblju od nekoliko dana do maksimalno nekoliko tjedana (3). Toliko je potrebno da bi se izvršile sve faze, od brušenja, odnosno skidanja starog nadomjestka, do laboratorijske izrade konačnog protetskog rada.

b) Dugotrajni nadomjestci

LTT (*long term temporary*) nadomjestci u pravilu se nose između 3 i 12 mjeseci (3). Izrađuju se indirektnom tehnikom, a danas sve češće i CAD/CAM tehnikom iz polimernih blokova visoke čvrstoće ili tehnikom 3D printanja. Radi osiguravanja stabilnosti, oni izrađeni iz klasičnih akrilatnih ili polimernih materijala inače predviđenih za kraći period, ojačavaju se metalom ili staklenim vlaknima (2). Primjenjuju se uslijed potrebe za opsežnom predprotetskom pripremom, najčešće radi osiguravanja vremena za cijeljenje nakon implantoloških ili parodontoloških kirurških zahvata i promjene međučeljsnih odnosa; podizanja ili spuštanja visine međučeljsnih odnosa, kao i kod potrebe za predprotetskom ortodontskom terapijom. Njima se najsigurnije može provjeriti novousklađna okluzija, estetika i fonacija, ali i ispitati potencijal endodontski ili parodontološki kompromitiranih

nosača te omogućiti palijativnu opskrbu bolesnika koji zbog svojeg teškog stanja nisu sposobni podnijeti proces izrade trajnog nadomjestka (3).

3.3 Podjela prema načinu izrade

Privremeni se nadomjestak može izraditi direktno – izravno na bataljku u ustima pacijenta; direktno-indirektno – pomoću polietilenske folije ili silikonskog ključa te indirektnom tehnikom kojom se nadomjestak izrađuje izvan usta, na modelu iz brzosvezujuće sadre (5). Danas je sve češći način izrade CAD/CAM tehnika i 3D printanje na temelju digitalnog otiska te skeniranjem otiska ili sadrenog modela. Očekivano, preciznost gotovog rada izrađenog indirektnom metodom znatno nadmašuje onu fabriciranog direktno u ustima, posebno kada se govori o akrilatnim materijalima koji tijekom polimerizacije kontrahiraju. Potpora sadrenog modela u tom smislu osigurava bolji dosjed i rubno zatvaranje te manju distorziju privremenog nadomjestka (5). Kod primjene akrilata tijekom indirektno tehnike izbjegava se također termička i kemijska iritacija pulpnog tkiva rezidualnim monomerom. U nastavku će biti riječi o svakoj od navedenih metoda.

3.3.1 Direktna tehnika

Uobičajeni i najčešće korišteni način izrade privremenih krunica i mostova je onaj izravan, u ustima pacijenta. Izrada nadomjestka provodi se u istom posjetu kada se bruse zubi ili se skida stari protetski rad (1). Nadomjestak može predstavljati konačno provizorno rješenje ili pak biti korišten kao međurad do pristizanja laboratorijski izrađenog provizorija. Postoji više tehnika njihove izrade.

a) Prenamjena starih krunica i mostova

Nakon uspješnog odstranjivanja dotrajalog rada bez da se ošteti brušenjem (primjerice Safe Relax®, Safe remover®, Anthogyr, Francuska) rad se pjeskari i privremeno cementira.

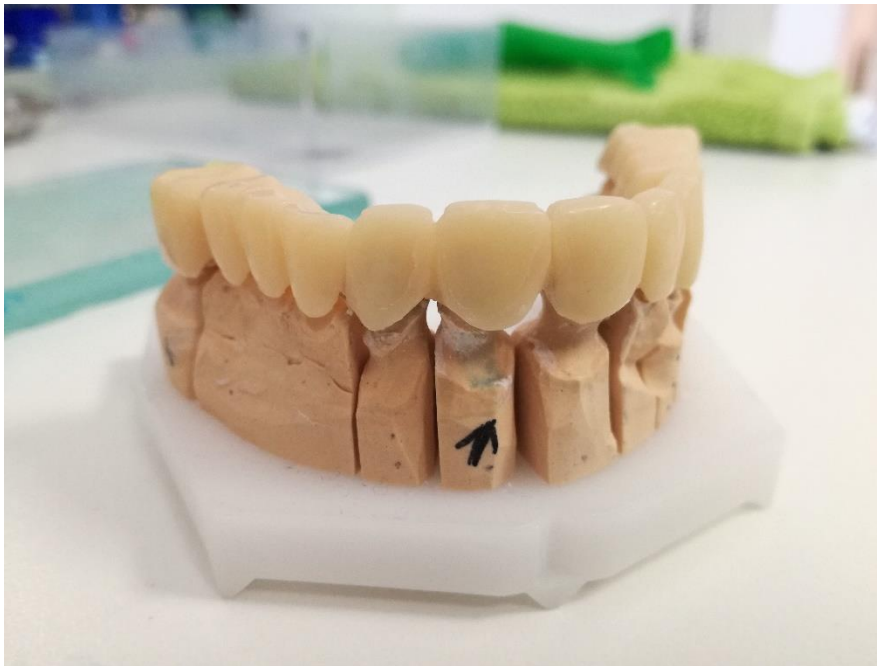b) Metoda nadopunjavanja u otisku

Zbog svoje relativne jednostavnosti, ekonomičnosti i činjenice da je rad gotov u samo jednoj posjeti bez potrebe za laboratorijem, tehnika nadopunjavanja u otisku najčešće je primjenjivana u svakodnevnoj praksi. Postupak izrade uključuje otiskivanje zubnog luka prije brušenja ili skidanja starog nadomjestka alginatom ili češće i bolje silikonom *putty* konzistencije (Slika 1.). Nakon brušenja otisak se puni odabranim materijalom i vraća u usta pacijenta do svoje polimerizacije (stvrđavanja) po uputi proizvođača. Prije punjenja otiska materijalom, gingivne rubove na otisku dobro je blago naglasiti skalpelom kako bi dosjed rada na stepenicu u konačnici bio bolji.



Slika 1. Dva otiska iz kombinacije slikona *putty* konzistencije i nisko viskoznog kondenzacijskog silikona namijenjena direktnoj izradi privremenog rada tehnikom nadopunjavanja u otisku. Slika je izravni doprinos autora diplomskog rada.

Nakon vađenja provizornog rada iz otiska potrebno ga je vrlo često opsežno obraditi, polirati te prema želji i mogućnosti premazati nekim od zaštitnih lakova kao što su Easy Glaze (VOCO, Njemačka), TempSpan™ Glaze (Pentron Clinical Technologies), LuxaGlaze® (Zenith/DMG) ili DuraFinish™ (Parkell) (2, 3) (Slika 2.). Nakon toga rad se privremeno cementira. Nedostatci su ove tehnike potreba za opsežnim usklađivanjem marginalnog dosjeda i okluzije, česta nehomogenost materijala u vidu zračnih inkluzija te sklonost nakupljanju plaka zbog ograničene mogućnosti poliranja (3).



Slika 2. Nadomjestak napravljen metodom nadopunjavanja u otisku. Slika je izravni doprinos autora diplomskog rada.

c) Uporaba konfekcijskih krunica

Aluminijski cilindri, anatomske metalne krunice, polikarboksilatne krunice u boji zuba i prozirne celuloidne kapice upotrebljavaju se u slučaju privremenog nadomještanja jednog zuba. Danas su također dostupne i prefabricirane Bis – GMA krunice kao što je Protemp™ crown (3M ESPE, St. Paul, MN) koje se polimeriziraju svjetlosno (7). Aluminijski cilindri i prilagođene anatomske metalne krunice danas se rijetko upotrebljavaju. Svoju indikaciju pronalaze u slučajevima frakture lingvalne kvržice gornjeg molara radi jednostavnosti prilagodbe i potrebe za minimalnim brušenjem zuba za postizanje pravilnog dosjeda (5). Generalno govoreći, masovno producirane krunice ne bi se smjele upotrebljavati rutinski, već samo u slučaju hitnog nadomještanja jednog zuba koji svojim oblikom i veličinom slični željenom zubu (8). Najčešće upotrebljavane u svakodnevnoj praksi su celuloidne kapice i polikarboksilatne krunice. Celuloidne kapice na tržište dolaze u različitim veličinama, a prije punjenja materijalom od kojeg će biti izrađena privremena krunica, potrebno ih je pažljivo adaptirati na bataljak izoliran vazelinom ili parafinskim uljem (5). Važno je da svojim rubom ne vrši pritisak na marginalnu gingivu te da je usklađena u okluziji i artikulaciji. Ispunjena se kapica namješta na bataljak. Tijekom polimerizacije, bilo autopolimerizirajućim materijalom ili pod UV svjetlom, važno ju je pažljivo nekoliko puta skinuti i ponovo namjestiti kako bi se polimerizacijska distorzija svela na najmanju moguću mjeru te se spriječilo sljepljivanje za

stijenke bataljaka (1). Nakon dovršenog procesa polimerizacije celuloidna se kapica se skida baca, a krunica se dodatno okluzalno, marginalno i aproksimalno usklađuje, polira te privremeno cementira. Tehnika izrade polikarboksilatnih krunica jednaka je onoj s celuloidnim kopicama, s razlikom u većoj tvrdoći polikarboksilata te njihovoj dostupnosti za incizive, kanine i premolare.

Uporaba konfekcijskih krunica može biti od osobite pomoći kod provizorne opskrbe zubi za koje je predviđena izrada individualne metalne lijevane nadogradnje, tj. dok se čeka njezina izrada. Privremena se krunica na takvom zubu može izraditi postavljanjem dijela žice (npr. spajalice za papir) obložene akrilatom za izradu lijevanih nadogradnji u korijenski kanal, dok se kruna izrađuje od polikarboksilatne krunice ispunjene istim materijalom (5).

d) Uporaba adhezivnih provizorija

U određenim situacijama moguće je ekstrahirani ili konfekcijski fabricirani zub prenamijeniti u provizorno rješenje. Nakon njegove prilagodbe, cementira se adhezivno pomoću ribbond vlakana i kompozita (3).

3.3.2 Direktno-indirektna tehnika

Postoje dvije najčešće upotrebljavane metode koje u jednoj svojoj fazi uključuju suradnju s laboratorijem. Sama izrada privremenog rada i polimerizacija materijala odvija se u ustima pacijenta.

a) Pomoću odlage od prešane folije

U posjetu prije samog brušenja ili odstranjivanja starog fiksoprotetskog rada kliničar uzima situacijski otisak na temelju kojeg tehničar izlijeva situacijski model. Na njemu, ovisno o postojećem stanju zuba, radi navoštavanje (*wax-up*) te preko situacijskog ili navoštanog modela vakuumski izrađuje udlagu od polietilenske folije debljine 0,4 – 0,8 mm (1). Folija također može biti izrađena od polipropilena te u tom slučaju njezina debljina iznosi 0,5 mm (2). Adaptacija na modelu mora zadovoljavati kriterij rubova koji prelaze granicu marginalne gingive 2 – 3 mm u području bataljaka brušenih zubi (1). Prednost je polietilena što se ne lijepi za materijal od kojeg se izrađuje provizorij, tako da je nakon brušenja foliju dovoljno napuniti odabranim materijalom i adaptirati na zubni niz do polimerizacije (3). Privremeni se rad potom obrađuje, polira i privremeno cementira.

b) Pomoću silikonskog ključa

Tehnika silikonskog ključa identična je tehnici prešane folije. Nakon uzimanja situacijskog otiska, tehničar izlijeva situacijski model, po potrebi ga navoštava te preko njega izrađuje silikonski ključ koji kasnije služi kliničaru za izravnu izradu provizorne krunice ili mosta. Daljnji je postupak jednak kao i kod bilo koje od tehnika – obrada rubova, poliranje i privremeno cementiranje.

3.3.3 Indirektna tehnika

Privremeni nadomjestak izrađen od strane zubnog tehničara na modelu nudi brojne prednosti u odnosu na krunice izrađene izravnom tehnikom. Najznačajniji su precizniji rubni dosjed, usklađeniji okluzijski odnosi, a u ovisnosti s upotrijebljenim materijalom također i postojanost i duže trajanje privremenog rada. Bolja je mogućnost poliranja i vjernije oponašanje boje. S obzirom na to da se polimerizacija odvija izvan usta, isključen je rizik termičkog i kemijskog oštećenja pulpe egzotermnom reakcijom te rezidualnim monomerom. Indirektna tehnika mnogo je preciznija od direktne prvenstveno radi potpore koju pruža sadreni model u tijeku polimerizacije (5). Ona u značajnom postotku snizuje polimerizacijsku kontrakciju akrilata koja dovodi do distorzije i lošeg dosjeda nadomjestka. Uvjetni nedostaci (uključivanje tehničara u proces izrade te financijski aspekt) čine ove radove još uvijek indiciranim u slučajevima izrade provizorija na duži period. Postoji više metoda indirektno laboratorijske izrade privremenih krunica o kojima će biti riječi u nastavku.

a) Tehnika otiskivanja nadopunjavanjem

Prije brušenja zuba stomatolog uzima situacijski otisak na temelju kojeg tehničar izlijeva situacijski model te po potrebi radi navoštavanje ili popunjava sva oštećenja crvenim pomoćnim voskom. Model se nakon toga uranja u plastičnu posudu s vodom na 5 minuta kako bi se spriječilo adheriranje alginata na površinu modela tijekom otiskivanja koje slijedi (5). Na alginatnom otisku situacijskog modela obrađuju se gingivni rubovi skalpelom kako bi se osigurao kasniji nesmetani dosjed i eliminirale sve zapreke. Nakon brušenja zuba, kliničar uzima drugi otisak, ovaj put bataljka, koji se izlijeva iz brzosvezujuće sadre i potom izrezuje na način da sadrži barem još po jedan susjedni zub. Izrezani odljev brušenog zuba postavlja se u otisak situacijskog ili navoštanog modela i provjerava njegov dosjed. Nakon izolacije bataljka izolacijskim lakom otisak se puni materijalom za izradu provizorija, najčešće kemijski polimerizirajućim akrilatom, a odljev se ravnomjernim pritiskom smješta u otisak. Odljev i otisak, povezani plastičnom gumicom, smještaju se u posudu s vrućom vodom na 5

minuta ili tlačnu komoru pod tlakom od 20 psi što kod akrilata smanjuje poroznost i pojačava čvrstoću do 28 % (5). Privremeni se nadomjestak otklanja iz odljeva, uklanja se višak sadre nožićem, a višak akrilata frezama za akrilat. Rubovi se poliraju finim brusnim kolutovima. U ustima se provjerava okluzija, nadomjestak se polira i cementira privremenim cementom.

b) Tehnika termoplastične šablone

Na dijagnostički se odljev u bezubom području postavljaju metalne kapice ili akrilatni zubi te se sva udubljenja i podminirana područja popunjavaju tvrdim otisnim materijalom. Plastična se folija postavlja u okvir vakuum aparata te se nakon oblikovanja izrezuje kako bi se šablona odvojila od dijagnostičkog odljeva. Nakon bušenja kliničar uzima alginatni otisak na temelju kojeg se izlijeva model iz brzovezujuće sadre. Izrezuju se svi dijelovi modela, osim bataljaka i po jednog susjednog zuba sa svake strane te se provjerava dosjed šablone na modelu. Model se premazuje izolacijskim sredstvom te se akrilatni materijal postavlja prvo u aproksimalne prostore, a kada počne gubiti površinski sjaj, i na mjesto budućih privremenih nadomjestaka u šablona (5). Odljev se za šablonu fiksira elastičnom gumicom do stvrdnjavanja materijala, a privremena se krunica ili most potom obrađuje diskovima i svrdlima kako bi se oslobodili aproksimalni prostori i osigurala poliranost površine i zadovoljavajuća adaptacija rubova.

c) Tehnika uporabe šablone i svjetlosno polimerizirajućeg uretan-dimetakrilata (UDMA) Radica® (DENTSPLY Ceramco, York, PA) je termoplastični materijal koji se upotrebljava pri laboratorijskoj izradi privremenih nadomjestka, a na tržište dolazi u obliku seta šprica različitih caklinskih i dentinskih boja (7). Šprice se griju u posebnom spremniku te unose u obrađeni silikonski otisak situacijskog ili navošanog modela zagrijanim nastavkom te se oblikuju u slojevima. Time se postiže zadovoljavajuća razina estetike. Otisak punjen materijalom vraća se na radni model te nakon postizanja sobne temperature od njega odvaja i svjetlosno polimerizira u pripadajućim polimerizacijskim jedinicama.

d) Tehnika ljuste i slojevanja

Tanka ljusta buduće privremene krunice ili mosta može se izraditi iz bilo koje vrste akrilatnog materijala (5). Dijagnostički odljev otiskuje se silikonskim otisnim materijalom prije brušenja zubi. Na izlivenom modelu uz pomoć plastičnog raspršivača monomera i praha, koji postupno upija monomer, oblikuje se tanka ljusta. Postupak raspršivanja polimernog praha bitno je ponavljati više puta uz istodobno okretanje otiska prema dolje kako bi se materijal ravnomjerno raspršio (5). Stvrdnuta se ljusta nježno izvlači iz otiska i obrađuje.

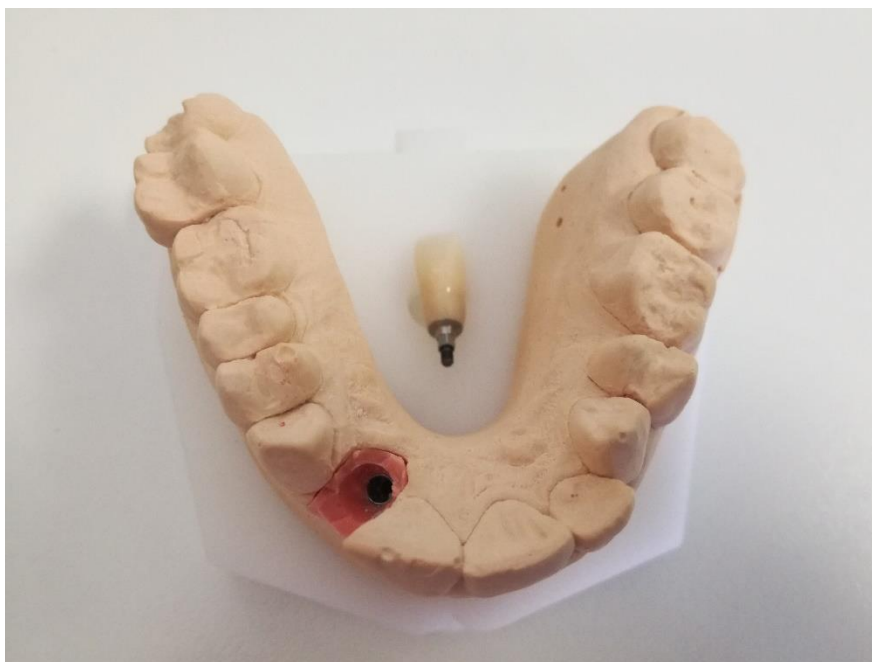Nakon brušenja zubi uzima se alginatni otisak i izlijeva model koji se potom obrađuje, bataljci se izoliraju, a ljuste pune akrilatom i adaptiraju na model do stvrđivanja materijala. Polimerizacijom u tlačnoj komori značajno se povećava finalna čvrstoća nadomjestka (5). Moguća je i primjena direktne tehnike kojom se ljuste punjene akrilatom, adaptiraju na bataljak izravno u ustima pacijenta. Nakon stvrđivanja materijala svi se akrilatni viškovi uklanjaju frezama i diskovima te poliraju polirnim svrdlima, papirom za poliranje i pastom ili u aparatu za poliranje.

e) Indirektne tehnike izrade konfekcijskih privremenih nadomjestaka

Konfekcijski privremeni nadomjestci mogu se, osim u ustima, izraditi i na modelu koristeći jednake vrste materijala kao i kod direktne tehnike. Primjenom indirektne tehnike postiže se veća kontrola i stupanj preciznosti.

3.3.4 CAD/CAM tehnika izrade i 3D printanje nadomjestaka

CAD/CAM (*computer-aided design / computer aided manufacturing*) tehnologija obično se upotrebljava za izradu privremenih radova predviđenih na duži period (LTT – *long term temporary*). U tu se svrhu rabe polimerni blokovi iz kojih se, na temelju digitalno skeniranog modela ili direktno skeniranog, zubnog luka strojno glođu individualno dizajnirani privremeni nadomjestci. Radovi su veće čvrstoće, preciznosti i estetski superiorniji onima izrađenim direktnim i konvencionalnim indirektnim tehnikama. Omogućena je i lakša komunikacija s pacijentom zbog mogućnosti vizualizacije i probe funkcije i estetike gotovog rada neposredno nakon brušenja uz komoditet naknadne modifikacije prema potrebi. CAD/CAM tehnologijom služimo se također kako bi privremenim radom opskrbili pacijente za vrijeme implantoprotetske terapije (Slika 3.). Kao ograničavajući faktor može se navesti viša cijena izrade te potreba za posebnom opremljenošću laboratorija, tj. ordinacije (1). Tehnika 3D printanja mogla bi u budućnosti doskočiti visokoj cijeni strojne izrade glodanjem. Kombinacija digitalnog otiska, CAD-a i *in-office* 3D printanja daje mogućnost finalizacije privremenog nadomjestka u jednoj posjeti.



Slika 3. Privremena krunica na implantatu izrađena CAD/CAM tehnologijom. Slika je izravni doprinos autora diplomskog rada.

4. MATERIJALI ZA IZRADU PRIVREMENIH NADOMJESTAKA

Uzimajući u obzir kriterije biokompatibilnosti, estetike i mehanike, materijali za izradu individualnih privremenih nadomjestaka prema njihovu kemijskom sastavu dijele se u dvije osnovne skupine – tradicionalne hladno polimerirajuće akrilne polimere – metakrilate, koji su u upotrebi najduže vremena, i BIS – akrilne kompozitne smole (1). Metakrilati se dijele u pet podskupina: metil-metakrilat (MMA), polimetil-metakrilat (PMMA), etil-metakrilat (EMA), vinil-etilmetakrilat, polietil-metakrilat (PEMA). Metakrilati pokazuju dobra mehanička svojstva u vidu otpornosti na lom i lakog poliranja, no imaju veće vrijednosti polimerizacijske kontrakcije i estetski su neprihvatljiviji od kompozitnih materijala (2). U drugu skupinu spadaju hibridi BIS – akrilne kompozitne smole. Sastavljeni su od organske matrice temeljne na dimetakrilatnim monomerima (DMA) velike molekularne mase, anorganskih čestica punila, tj. dispergentne faze i veziva. Prema vrsti organske matrice dijele se na aromatski bisfenol-A-glicidil-dimetakrilat (BIS – GMA) i uretan-dimetakrilat (UDMA). Svojim estetskim svojstvima nadmašuju metakrilate, jednostavne su za uporabu, postojeće boje, visoke otpornosti na trošenje te stvaraju minimalne temperature i zanemarivo kontrahiraju pri polimerizaciji. Polimeriziraju se kemijski (autopolimerizirajući – *self cured*), svjetlosno (VLC – *visible light cured*) ili dvostruko (*dual cured*). Posebna skupina materijala rabi se za izradu konfekcijskih (prefabriciranih) krunica koje služe kao kalup najčešće pri indirektnoj izradi nadomjestka. Mogu biti izrađene iz metala, polikarboksilata u boli zuba ili prozirnog celuloida (6). Privremeni protetski radovi danas se sve češće proizvode CAD/CAM (eng. *computer aided design / computer aided manufacturing*) tehnologijom koja koristi posebne polimerne blokove visoke čvrstoće. U tablici 1. navedene su prednosti i nedostaci glavnih skupina akrilatnih materijala za izradu privremenih nadomjestaka.

Tablica 1. Prednosti i nedostaci glavnih skupina akrilatnih materijala

VRSTA	PREDNOSTI	NEDOSTATCI
Metil-metakrilat (MMA)/ Polimetil-metakrilat (PMMA)	<ul style="list-style-type: none"> • marginalni dosjed (dobro rubno zatvaranje) • čvrstoća • lako poliranje • cijena 	<ul style="list-style-type: none"> • visoka temperatura egzotermne reakcije • visok postotak volumetrijskog skupljanja • slobodan pulpotoksičan monomer • nerezistencija na abraziju • nepostojana boja • miris
Etil-metakrilat (EMA)/ Polietil-metakrilat (PEMA)	<ul style="list-style-type: none"> • niža temperatura egzotermne reakcije • niži postotak volumetrijskog skupljanja • lako poliranje • postojanija boja 	<ul style="list-style-type: none"> • niska tvrdoća • trajnost • mogućnost frakture • manjkava postojanost rubova • kemijska polimerizacija
Viniletal-metakrilat	<ul style="list-style-type: none"> • minimalna egzotermna reakcija • mogućnost poliranja • postojanost boje • rezistencija na abraziju • fleksibilnost 	<ul style="list-style-type: none"> • niska tvrdoća • mogućnost frakture • estetika • kemijska polimerizacija

Prednosti i nedostaci glavnih skupina kompozitnih materijala za izradu privremenih nadomjestaka navedeni su u tablici 2.

Tablica 2. Prednosti i nedostaci glavnih skupina kompozitnih materijala

VRSTA	PREDNOSTI	NEDOSTATCI
BIS – akril kompozit	<ul style="list-style-type: none"> • marginalni dosjed • niska temperatura egzotermne reakcije • niski postotak volumetrijskog skupljanja • zadovoljavajuća čvrstoća • rezistencija na abraziju • dvostruka polimerizacija 	<ul style="list-style-type: none"> • debeli površinski sloj inhibiran kisikom • ograničeno poliranje • krhkost • slaba postojanost boje • limitiran izbor boja • viša cijena u odnosu na metakrilate • teži popravak
BIS – GMA kompozit	<ul style="list-style-type: none"> • marginalni dosjed • vrlo niska egzotermna reakcija • vrlo niski postotak volumetrijskog skupljanja • čvrstoća • rezistencija na abraziju • tanki površinski sloj inhibiran kisikom • mogućnost poliranja • izbor boja • mogućnost popravka tekućim ili hibridnim kompozitom • dvostruka polimerizacija 	<ul style="list-style-type: none"> • viša cijena u odnosu na metakrilate
Uretan dimetakrilat (UDMA)	<ul style="list-style-type: none"> • čvrstoća • otpornost na abraziju • postojanost boje • vrijeme rukovanja • svjetlosna polimerizacija 	<ul style="list-style-type: none"> • slabo rubno zavaranje • cijena • limitiran izbor nijansi

Idealan materijal za izradu privremenih nadomjestaka ne postoji, a prilikom biranja često se balansira između mehaničkih i estetskih kriterija (7).

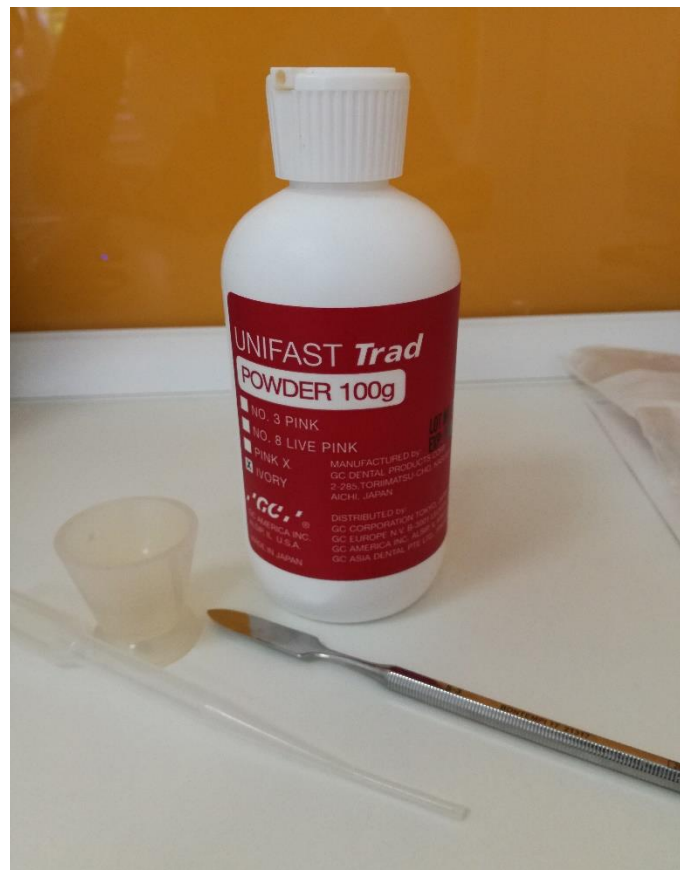4.1 Akrilatne smole

Danas su najčešće upotrebljavani materijali su upravo akrilne smole. Akrilati poput metil-metakrilata (MMA), etil-metakrilata (EMA), polimetil-metakrilata (PMMA) i polietil-metakrilata (PEMA) na tržište dolaze u formi praha i tekućine i obično se upotrebljavaju u izravnoj tehnici izrade privremenog nadomjestka. Nastaju kao rezultat kemijski inicirane slobodne radikalne polimerizacije. Ukoliko polimerizacijski proces nije na adekvatan način iniciran, ili je prerano prekinut, finalna restauracija može imati smanjena mehanička svojstva (8). Akrilatne smole pokazuju dobra mehanička svojstva otpornosti na lom, dobrog rubnog dosjeda i lakog poliranja, no također i veće vrijednosti polimerizacijske kontrakcije od kompozitnih materijala i estetski su neprihvatljiviji. Prilikom njihove direktne primjene na dentinsku ranu vitalnih zubi treba voditi računa o termičkoj iritaciji i mogućem termičkom šoku pulpnog tkiva uslijed egzotermne reakcije vezivanja ovih smola kao i kemijskoj iritaciji rezidualnim monomerom (1). Temperature koje se stvaraju prilikom polimerizacije, mogu prelaziti 60 °C i proporcionalno se povećavaju s volumenom primijenjenog materijala. Simptomi iritacije vrlo često ostaju prikriiveni te se pripisuju prisustvu karijesa, prekomjernom brušenju uz nedostatno vodeno hlađenje ili postojanju starih ispuna (1).

4.1.1 Metil-metakrilat (MMA) i polimetil-metakrilat (PMMA)

Metil-metakrilat (MMA) i polimetil-metakrilat (PMMA) skupina su materijala koji se najduže klinički primjenjuju u izradi privremenih krunica i mostova. Kvalitetnom izradbom omogućena im je funkcijska trajnost od nekoliko mjeseci (6). PMMA je predstavljen 1936. godine, a ranih 1940-ih pronalazi svoju primjenu u stomatologiji kao autopolimerizirajući (*self-curing*) metakrilat prvenstveno radi lakog rukovanja, ekonomičnosti i bolje mogućnosti poliranja u odnosu na MMA (9). Dostupni su u obliku praha i tekućine koji se nakon miješanja kemijski polimeriziraju. Tekućina je sastavljena od monomera metil-metakrilata, a prah od polimera dibutil ili dietil ftalata koji služe za poboljšanje fleksibilnosti, transparentije i trajnosti. U sastavu polimera nalaze se također i pigmenti, aktivator polimerizacije (benzoil-peroksid), a u monomeru inhibitor (hidrokinon) za produžetak roka trajanja te vezujuće sredstvo (umreživač, *cross – linking agent*) (6). Bolja se adhezija postiže na čistoj površini

bataljka prethodno navlaženoj monomerom (7). Dostupni su u više nijansi, a osim dobrog rubnog dosjeda postižu i visoku čvrstoću. Dobro se poliraju, no njihova je površina osjetljiva na abraziju te kao takva nije indicirana za dugotrajnu primjenu, kao ni kod pacijenata s parafunkcijama (7). Nedostatci uključuju značajan postotak volumetrijskog skupljanja, visoku temperaturu egzotermne reakcije polimerizacije (72 °C), toksičnost rezidualnog monomera na pulpno tkivo i gingivu te progresivan gubitak mehaničkih i estetskih svojstava proporcionalan dužini primjene. Zbog pulpotoksičnosti primjenu bi trebalo ograničiti na situacije kada pulpno zdravlje nije upitno i preparacija ne seže duboko u dentin. Ovi su materijali karakteristično jakog neugodnog mirisa koji pacijentima može smetati, a prijavljeni su i slučajevi tkivne reakcije na monomer (7). Slika 4. prikazuje jedan od metil-metakrilatnih materijala dostupnih na tržištu.



Slika 4. Unifast TRAD, GC Europe, MMA materijal za izradu privremenih nadomjestaka. Slika je izravni doprinos autora diplomskog rada.

4.1.2 Etil-metakrilat (EMA) i polietil-metakrilat (PEMA)

Etil-metakrilati razvijeni su kako alternativa metil-metakrilatima radi premoštavanja njihovih mnogobrojnih nedostataka. Na tržište također dolaze kao prah i tekućina te se kemijski

polimeriziraju. Tekućina je sastavljena od etil-metakrilata, a prah od polimera i benzoil-peroksida. Kao i kod metil-metakrilata, bolja se adhezija postiže na površini navaženoj monomerom, dostupni su u više nijansi te nude dobru mogućnost poliranja. Za razliku od metil-metakrilata, otporniji su na pigmente iz hrane i pića, a temperatura egzotermne reakcije polimerizacije je nešto niža (51,5 °C) što ih čini manje štetnima za zubnu pulpu (6). Postotak volumetrijskog skupljanja je manji u odnosu na MMA i PMMA, što ih čini preciznijima u dosjedu. Dulje radno vrijeme osigurano je prolaskom materijala kroz gumastu fazu za vrijeme polimerizacije što olakšava i uklanjanje suviška s preostalih zubi (6). Nedostaci u odnosu na MMA i PMMA su manja tvrdoća površine, mogućnost frakture te neizdržljivost na transferzalne sile što ih čini manje trajnim izborom u situacijama kada služe kao provizorni mostovi dužih raspona.

4.1.3 Viniletil-metakrilat

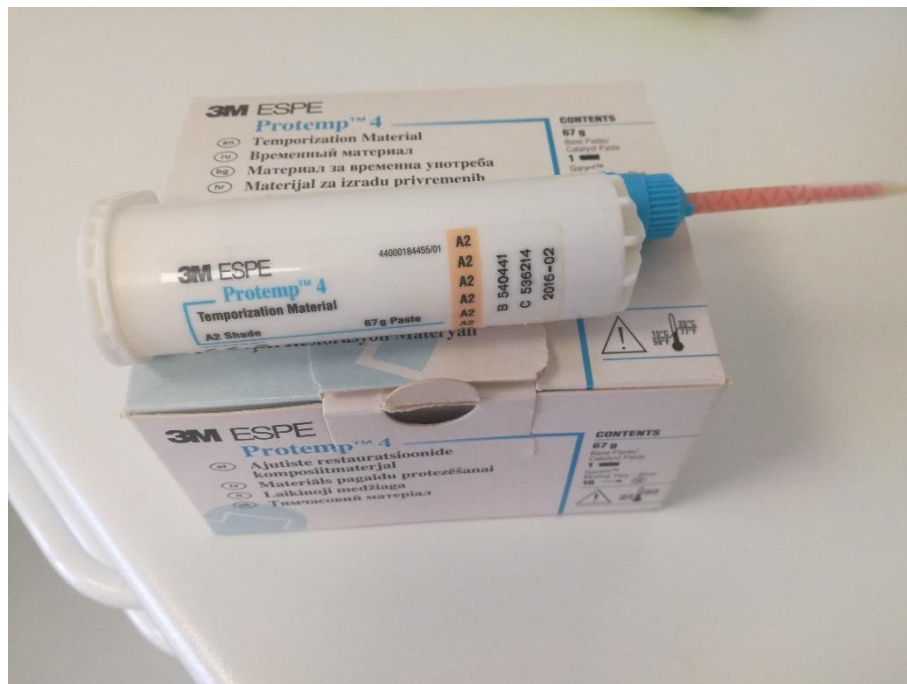
Još jedna skupina provizornih materijala koja je razvijena kao alternativa metil-metakrilatima su viniletil-metakrilati. Tekućina se sastoji dominantno od viniletil-metakrilata, a prah od polimera i benzoil-peroksida (7). Polimeriziraju se kemijski, dostupni su u više nijansi zuba, a uz ostala pozitivna svojstva EMA i PEMA u odnosu na MMA i PMMA, kao što su niža temperatura polimerizacije i niži postotak volumetrijskog skupljanja, nude i bolju rezistenciju na abraziju i fleksibilnost.

4.2 Kompozitni materijali

BIS – akrilne kompozitne smole predstavljene su s ciljem poboljšanja negativnih svojstava metakrilata. Sastavljene su od (1):

- organske matrice dimetakrilatnih monomera (DMA) velike molekularne mase,
- anorganskih čestica punila, tj. dispergentne faze odgovorne za otpornost na abraziju (kvarc, silicijev dioksid, borosilikatno staklo, barijev sulfat, alumo-silikati barija, stroncija, litija, cirkonija i kositra, itrijev i iterbijev trifluorid)
- veziva.

Prema vrsti organske matrice dijele se na aromatski bisfenol-A-glicidil-dimetakrilat (BIS – GMA) i uretan-dimetakrilat (UDMA), a na tržište većinom dolaze u obliku predpunjenih injekcijskih šprica ili kartuša koje osiguravaju konzistentno miješanje bez inkorporacije zračnih mjehurića (Slika 5.).



Slika 5. Protemp™ 4, 3M ESPE, predpunjena injekcijska kartuša BIS – akrilnog kompozitnog materijala. Slika je izravni doprinos autora diplomskog rada.

Polimerizacija ovih materijala može biti kemijska, svjetlosna ili dvostruka. Pokreću je fotoinicijatori koji mogu biti kemijski (benzoi-peroksid i tercijarni amini kao izvori slobodnih radikala) ili fotokemijski (kamforčinon s maks. apsorpcije pri valnoj duljini od 468 nm odnosno fenil-propan-dion pri 430 nm) (1). Svojim estetskim svojstvima nadmašuju metakrilate, razvijaju minimalne temperature prilikom stvrdnjavanja, polimerizacijska kontrakcija je manja, reducirani su toksični rezidui, jednostavne su za uporabu, postojane boje, visoke otpornosti na trošenje i čvrstoće. Loše strane u odnosu na metakrilate su krhkost i teži popravak, viša cijena i ograničeno poliranje. Zbog stvaranja debelog površinskog sloja inhibiranog kisikom imaju nižu otpornost na primanje pigmenata iz hrane i pića. Zbog svoje krhkosti dugo nisu pronalazile indikaciju za primjenu u višočlanim konstrukcijama kada bezubo područje prelazi dva međučlana (2). Više je studija rađeno radi usporedbe svojstava akrilatnih smola i novijih kompozitnih materijala. Russell L. Wang sa suradnicima 1989. te Yusuf I. Osman sa suradnicima 1993. provode istraživanja u kojima dolaze do zaključka kako metil-metakrilat pokazuje veću izdržljivost na transferzalne sile u usporedbi s kompozitnim materijalima (10, 11). Suprotno tome, Henry M. Young i suradnici 2001. godine uspoređuju BIS – akril i PMMA u parametrima okluzije, kontura i marginalnog dosjeda, kako za

anteriorne tako i za posteriorne zube te dobivenim rezultatima dokazuju kako su kompozitni materijali superorni PMMA u svim navedenim kategorijama (12).

4.2.1 BIS – GMA kompozitne smole

BIS – GMA kompoziti razvijeni su kako bi eliminirali probleme povezane s metakrilatima i starijim generacijama kompozitnih BIS – akrilnih materijala. Polimeriziraju se dualno, kemijski i svjetlosno. Pružaju dobar marginalni dosjed uz još manje polimerizacijsko skupljanje i nižu temperaturu egzotermne reakcije od ranijih generacija BIS – akrila. Tanji površinski sloj inhibiran kisikom osigurava bolje poliranje i slabije primanje pigmenata iz hrane i pića (7, 13). Manje su krhki te rezistentniji na frakturu pri primjeni kod mostova dužeg raspona (13). Kemijski sastav im je sličniji kompozitima od sastava BIS – akrila, što ih čini pogodnim za popravak i promjenu oblika najčešće hibridnim ili tekućim kompozitnim materijalima. Osnovni nedostatak im je viša cijena u odnosu na metakrilate. U nastavku su opisana dva proizvoda dostupna na tržištu u svrhu razumijevanja raznolikosti uporabe BIS – GMA kompozita. TempSpan® (Pentron Clinical Technologies, Wallingford, CT) je BIS – GMA kompozit dostupan na tržištu u injekcijskim kartušama u više nijansi čiji se sadržaj automatski miješa i dualno polimerizira (7). Protemp™ crown (3M ESPE, St. Paul, MN) je prefabricirana BIS – GMA krunica koja se upotrebljava kod provizorne opskrbe jednog zuba (7). Nakon prilagodbe dosjeda na rub preparacije, polimerizira se svjetlosno, odstranjuje s bataljka te polira i cementira.

4.2.2 Uretan dimetakrilat (UDMA)

Smole uretan dimetakrilata polimeriziraju se isključivo svjetlosno (VLC) bez nastanka površinskog sloja inhibiranog kisikom. Uz sva pozitivna svojstva prije spomenutih BIS – GMA kompozitnih smola, prednost im je i mogućnost duže manipulacije zbog svjetlosne polimerizacije. Nedostatak je relativno loš marginalni dosjed te viša cijena. Limitiran izbor nijansi naveden kao nedostatak u tablici 2. može se shvatiti uvjetno jer ovisi o vrsti proizvoda od kojih su neki od njih navedeni u nastavku.

Revotek™ LC (GC America, Alsip, IL) na tržište dolazi kao jednokomponentna svjetlosno polimerizirajuća kompozitna smola u obliku štapića čiji se dio jednostavno odreže, adaptira na bataljak ili bezubi prostor, oblikuje i polimerizira ručnom polimerizacijskom lampom (Slika 6.). To ga čini pogodnim za upotrebu kod dodavanja elemenata u mosne konstrukcije (7). Nedostatak je još uvijek limitiran izbor nijansi.



Slika 6. REVOTEK™ LC, GC America, UDMA svjetlosno polimerizirajući materijal za izradu privremenih nadomjestaka. Slika je izravni doprinos autora diplomskog rada.

Radica® (DENTSPLY Ceramco, York, PA) jest termoplastični materijal koji se koristi kod laboratorijske izrade nadomjestka predviđenog na duži period kao i imedijatno opterećenih proteza na implantatima (7). Materijal je čvrst, rezistentan na abraziju i dobro se polira. Dolazi u obliku seta šprica različitih caklinskih i dentinskih boja koje se griju u posebnom spemniku te nakon toga u slojevima unose u obrađeni otisak situacijskog modela ili *wax-up* a i oblikuju zagrijanim nastavkom za oblikovanje. Time se postiže vrlo zadovoljavajuća razina estetike. Otisak punjen materijalom vraća se na radni model te nakon postizanja sobne temperature od njega odvaja i svjetlosno polimerizira u pripadajućim jedinicama.

4.3 Materijali za izradu konfekcijskih nadomjestaka

Konfekcijske krunice upotrebljavaju se u slučajevima kada oštećenje krune zuba, najčešće u obliku frakture, nadilazi mogućnost individualne izrade nadomjestka. One morfološko-anatomskim oblikom i veličinom oponašaju prirodne zube, a mogu biti izrađene od metala, aluminijski cilindri, anatomske metalne krunice, polikarboksilatne krunice u boji zuba i prozirne celuloidne kapice mogu se koristiti isključivo u slučaju privremenog nadomještanja jednog zuba (5). Danas su

također dostupne i prefabricirane BIS – GMA krunice kao što je Protemp™ crown (3M ESPE, St. Paul, MN) koje se polimeriziraju svjetlosno.

4.3.1 Metalne konfekcijske krunice

Metalne su krunice iz estetskih razloga pogodne za zaštitu stražnjih zubi gdje osiguravaju dobru prilagodbu u okluziji i prema marginalnoj gingivi (6). Prilagođena anatomska metalna privremena krunica najčešće se izrađuje u hitnim slučajevima frakture molara uz minimalnu potrebu za brušenjem (5).

4.3.2 Konfekcijske krunice od celuloidnog acetata

Prozirne celuloidne kapice izrađene su od transparentnog celuloidnog acetata (6). Dolaze u različitim veličinama, meke su, tanke i prozirne. Prije punjenja materijalom od kojeg će biti izrađena privremena krunica, potrebno ju je pažljivo adaptirati na bataljak izoliran vazelinom ili parafinskim uljem (5). Važno je da svojim rubom ne vrši pritisak na marginalnu gingivu te da je usklađena u okluziji i artikulaciji. Kapica ispunjena sintetskim materijalom se potom namješta na bataljak. Nakon dovršenog procesa polimerizacije celuloidna kapica se skida, a krunica se dodatno okluzalno, marginalno i aproksimalno usklađuje, polira te privremeno cementira na bataljak.

4.3.3 Polikarboksilatne konfekcijske krunice

Polikarboksilatne krunice prirodnog su izgleda i time predstavljaju estetski najprihvatljivije konfekcijske privremene nadomjestke (6). Tehnika izrade ovih krunica jednaka je onoj s celuloidnim kasicama, s razlikom u njihovoj većoj tvrdoći te dostupnosti različitih veličina i oblika za incizive, kanine i premolare.

4.4 Materijali za CAD/CAM izradu nadomjestaka

Pojavom CAD/CAM tehnologije u stomatološkoj praksi omogućena je uspješna primjena različitih polimernih materijala dovoljno čvrstih kako bi izdržali proces glodanja (14). U tu se svrhu rabe blokovi akrilatnih polimera kao što je VITA CAD-Temp® (VITA Zahnfabrik, Germany), polieter-eter-ketona kao što je PEEK (Invibio Biomaterial Company, UK) i polimetil-metakrilata kao što je Telio CAD-Temp (Ivoclar Vivadent, Liechtenstein, Germany). Ispitivanjem marginalnog i unutrašnjeg dosjeda te čvrstoće i otpornosti na lom

ovih materijala u usporedbi s materijalima raobljenim pri konvencionalnoj direktnoj tehnici, Abdullah, Tsitrou i Pollington dolaze do zaključka kako grupe fabricirane CAD/CAM tehnologijom pokazuju bolji dosjed, manje uniformnu, no preciznije priliježuću unutrašnju površinu i višu otpornost na frakturu (15). Zbog tih svojstava uporaba ovako izrađenih nadomjestaka je svakako indicirana kod potrebe za primjenom privremenih radova na duži period.

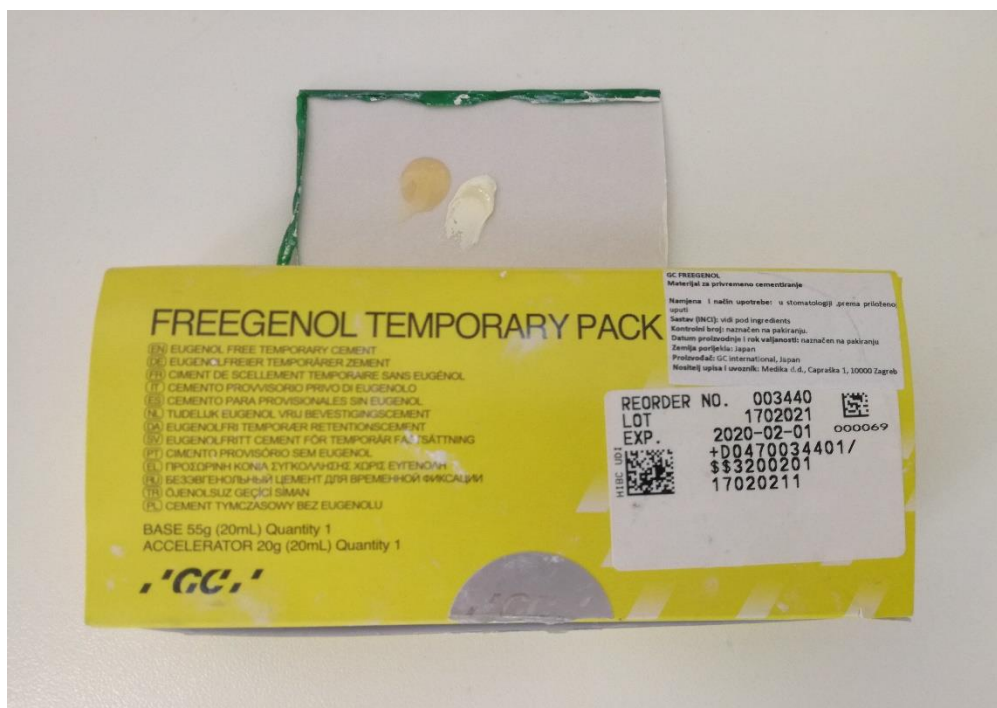5. ZAVRŠNA OBRADA I CEMENTIRANJE

Gotovom privremenom nadomjestku bitno je pažljivo obraditi rubove i ispolirati sve površine kako bi se smanjila mogućnost iritacije marginalne gingive i ostalih mekih tkiva te ograničilo nakupljanje plaka. Grubo poliranje vrši se akrilnim svrdlom ili kamenom kako bi se uklonili sitni izdanci materijala (5). Slijedi primjena nasadnika s diskovima za finu obradu. Na obrađeni i ispolirani nadomjestak dobro je nanijeti jedan od svjetlosno polimeizirajućih zaštitnih lakova npr. Easy Glaze (VOCO, Njemačka), TempSpan™ Glaze (Pentron Clinical Technologies), LuxaGlaze® (Zenith/DMG) ili DuraFinish™ (Parkell) koji smanjuju poroznost površine i nakupljanje pigmenata iz okoliša te dodatno zaglađuju rad dajući mu sjaj (3). Prije njegove primjene dobro je prebrisati površinu rada komadićem vate umočene u alkohol kako bi se uklonile čestice materijala zaostale nakon poliranja, ali i površinski sloj inhibiran kisikom i time osigurali svezivanje laka za površinu nadomjestka (5). Tanak sloj laka nanosi se pomoću kistića na sve vanjske površine nadomjestka te potom polimerizira ručnim polimerizacijskim uređajem.

5.1 Vrste cemenata za cementiranje privremenih nadomjestaka

Potreba za što jednostavnijim višestrukim uklanjanjem privremenog nadomjestka tijekom faza fiksno protetske terapije zahtijeva upotrebu privremenog cementa niže vrijednosti vezne čvrstoće uz istodobno pružanje dobre retencije. Retencija koju cement pruža je više funkcija debljine cementnog sloja nego tipa cementa (2). Previskoznan privremeni cement može uzrokovati pomak krunice ili mosta, dok pregusti može raditi zapreku pri pravilnom dosjedu rada. Privremeni cementi mogu biti na bazi eugenola – cink-oksido-eugenolni cementi (npr. TempBond, Kerr Dental, SAD) i etoksibenzojevi cementi. Cementi bez eugenola su staklenoionomerni cementi s prilagođenom veznom čvrstoćom npr. Freegenol (GC Europe, Belgija) (Slika 7.). Ukoliko je planirano adhezivno cementiranje konačnog rada bitno je imati na umu činjenicu da eugenol sprječava potpunu polimerizaciju kompozitnog cementa zbog čega je primjena privremenih cemenata na njegovoj bazi u tim slučajevima kontraindicirana (3).

Da bi se smanjila mogućnost dentinske osjetljivosti, privremenim se cementima mogu dodati sastojci koji mehanički brtve dentinske tubuluse i/ili imaju karijesprotektivno djelovanje poput fluora, kalijevog nitrata i kalcijevog fosfata (TempSpan® CMT [Pentron Clinical Technologies] ili Temp Advantage [GC America]) (2).



Slika 7. Eugenol – free privremeni cement za cementiranje privremenih radova. Slika je izravni doprinos autora diplomskog rada.

6. UPUTE PACIJENTU I POTENCIJALNE KOMPLIKACIJE

Zubi opskrbljeni privremenim nadomjestcima mogu zadavati iste probleme kao i oni opskrbljeni konačnim radom. Ipak, recentnost procesa brušenja i privremena priroda materijala upotrijebljenog za njihovu izradu mogu dovesti do specifičnih komplikacija u periodu njihove primjene. Pacijentima je bitno napomenuti kako se u slučaju pojave bilo kojeg od navedenih problema trebaju osjećati slobodno kontaktirati nas radi mogućnosti evaluacije situacije iz profesionalnog aspekta i pravovremene reakcije.

a) Bol u području gingive

Bol se najčešće javlja kao posljedica subgingivnog ili epigingivnog brušenja zuba, a još češće radi primjene retrakcijskog konca i postupka otiskivanja kojim se gingiva iritira u značajnoj mjeri. U većini slučajeva bol i neugoda prolaze bez terapije nakon par dana, no da bi se ubrzalo cijeljenje, pacijentu se savjetuje ispiranje toplom slanom vodom do tri puta na dan (16).

b) Bol nakon brušenja

Vitalni zubi na mehaničku i termalnu traumu uzrokovanu brušenjem mogu reagirati razvojem simptoma pulpitisa. U najvećem broju slučajeva pulpitis je reverzibilan te se njegovi simptomi povlače ubrzo, no vjerojatnost prelaska u irverzibilan stadij koji zahtjeva endodontsku intervenciju nije zanemariva. Ako se primijete znakovi pulpitisa kod pacijenta, indicirano je propisati mu neki od nesteroidnih antireumatika (NSAID), kao što je ibuprofen ili aspirin koji će svojim djelovanjem reducirati upalu, smanjiti bol i povećati šanse za oporavak pulpe (16).

c) Problemi sa zagrizom

Nakon prestanka djelovanja anestezije pacijent može lakše primijetiti prijevremene kontakte i okluzalne interference u funkciji. Ovaj se problem javlja relativno često, a spriječiti se može jednostavnim preoblikovanjem oblika privremenog rada i stavljenjem istog u pravilan harmonijski odnos s drugim zubima. Bol, koju pacijent osjeća, može varirati od inicijalne neugode do progresivno sve jače boli koja je znak pulpitisa uzrokovanog okluzalnom traumom (16). Ukoliko se reagira na vrijeme, izbjeci će se razvoj ireverzibilnog pulpitisa i komplikacija endodontske terapije koju on sa sobom povlači. Primijete li se prvi znakovi pulpitisa kod pacijenta, uz mehaničko oblikovanje nadomjestka svakako je dobro primijeniti i neki od nesteroidnih protuupalnih lijekova (NSAID) radi smanjenja boli i redukcije upale.

d) Osjetljivost na toplo, hladno i slatko

Klinički više ili manje vidljiv neodgovarajući marginalni dosjed nadomjestka na rub preparacije može dovesti do termalne osjetljivosti eksponiranih dentinskih tubulusa, kao i do osjetljivosti prilikom konzumacije slatke hrane. Do ove komplikacije najčešće dolazi primjenom direktne tehnike izrade kojom se ne postiže zadovoljavajuće rubno priližeganje. Problem se rješava direktnim popravkom kompozitnim materijalom, nadodavanjem materijala od kojeg je nadomjestak izrađen u prije uzeti otisak ili izradom novog privremenog rada. Pacijenta je bitno upozoriti da bi do preosjetljivosti moglo doći kako pravovremena reakcija ne bi izostala (3).

e) Odcementiranje ili pucanje privremenog nadomjestka

Generalno govoreći, pravilno izvedeni provizorij rijetko puca ili ispada, a gubitak ili fraktura obično su povezni ili s oblikom bataljka ili s oblikom provizornog rada (7). Također, ne treba zanemariti i manju veznu čvrstoću privremenog cementa koja dopušta učestala skidanja i ponovna cementiranja privremenih krunica i mostova. Cement kao takav ne pruža dovoljnu potporu u svakodnevnoj funkciji na duži period. Zbog toga pacijente svakako treba upozoriti da izbjegavaju žvakanje tvrde i ljepljive hrane za vrijeme dok je privremeni rad u ustima (3). Ukoliko dođe do odljepljivanja krunice ili mosta, preporučljivo je da pacijent rad u racionalnim granicama rad zadrži na bataljcima kako bi se spriječili njihovi mogući pomaci (16). Privremeni rad treba što prije ponovno cementirati zbog opasnosti od aspiracije ili guranja. Prilikom popravka oštećenog provizorija ili potrebe za dodavanjem dodatnog materijala, područje je prvo potrebno izoštriti dijamantnim svrdlom kako bi se stvorili uvjeti za bolju mehaničku retenciju svježeg materijala. Potom se nanosi adhezivna smola i polimerizira se. Ukoliko se vrši popravak dosjeda privremene krunice, bitno je nadomjestak vratiti u usta radi bolje prilagodbe na stepenicu i postepeno nanositi i polimerizirati tekući kompozit (16). Dobro je popravak završiti debljim slojem kako bi se dalo prostora neophodnom poliranju, kao i minimalizirala mogućnost ponovnog pucanja.

f) Nakupljanje plaka i razvoj karijesne lezije

Hrapava površina pogodna nakupljanju plaka i često nesavršeno rubno priližeganje provizorija uz njegovu dugotrajniju primjenu i neadekvatnu oralnu higijenu mogu dovesti do nastanka karijesne lezije uz rub ili ispod privremenog nadomjestka. Zbog toga je vrlo bitno pacijenta upozoriti na važnost provođenja izvrsne oralne higijene kako konačan ishod terapije ne bi bio kompromitiran.

7. RASPRAVA

Provizorni rad mora zadovoljiti svoju protektivnu, profilaktičku i preventivnu ulogu te u mnogočemu preklapajuće mehaničke, biološke i estetske kriterije (2). Postizanje ispolirane plak rezistentne površine, čvrstoće i funkcionalne trajnosti te dobrog marginalnog dosjeda i fizioloških kontura pri tome je nezaobilazno.

Govoreći o mehaničkim kriterijima, bitno je ponoviti kako je upravo spoj nosača s međučlanovima najslabija točka privremenog rada. Zato, kako bi se prevenirao neuspjeh, poprečni bi presjek međučlanova trebao biti veći od onog finalne restauracije, što često može ugroziti estetiku i kontrolu plaka. Druga tehnika minimalizacije fleksije jest pojačavanje uobičajeno upotrebljivanih smola vlaknima (npr. Splint-It® [Pentron Clinical Technologies], Ribbond® [Ribbond], Connect™ [Kerr]) ili metalnom žicom ili izrada nedomjestaka iz polimernih blokova visoke čvrstoće CAD/CAM tehnikom. O upotrebi pojačanja trebalo bi razmisliti kada broj međučlanova prelazi jedan, kod duže primjene te bruksizma (2).

Biološki gledano, trauma brušenjem uvijek sa sobom donosi mogućnost pulpnih ili parodontnih komplikacija koje su posebno izražene u neposrednom razdoblju nakon brušenja, kada je i sam provizorij u upotrebi. Upravo zato posebnu pažnju treba posvetiti odabiru materijala s dobrim marginalnim dosjedom, nižom temperaturom egzotermne reakcije, a prednost svakako dati indirektnoj tehnici izrade i korištenju nesolubilnih privremenih cemenata. Kod primjene starijih generacija akrilatnih smola na bazi praha i tekućine (PMMA i MMA) temperatura polimerizacije, koja je razmjerna volumenu materijala, može narasti i do 74 °C, a ona u unutrašnjosti pulpne komorice i za više od 7 °C (1). Smanjenjem molekularne težine PMMA jezgre u novijim generacijama materijala, smanjen je porast temperature, a supstitucijska primjena polietil-metakrilata (PEMA) temperature polimerizacije 51,5 °C pokazala se kao manje štetna alternativa uz usporedno nešto niža mehanička svojstva (1). Parodontološki, oštećenja gingive najčešće nastaju kod odstojećih rubova metalnih ili kompozitnih konfekcijskih privremenih nadomjestaka, a kod individualnih akrilnih krunica pojavljuju se horizontalna oštećenja zbog lošeg obrezivanja (5).

Estetski, materijali bazirani na metakrilatu nude najmanje, dok BIS – akrilatne kompozitne smole imaju mogućnost modifikacije kompozitnim materijalima zbog svoje slične kemijske strukture. Neke smole poprimaju žutu boju vremenom zbog amina u katalizatoru koji se rabi prilikom njihova miješanja (2), no pravilnim izborom materijala, ovisno o indikaciji i trajanju provizorne terapije, to se izbjegava. Uvođenjem tehnike digitalnog otiska, CAD/CAM tehnike i *Digital Smile Designa* danas se postiže najviše u vidu estetike, kako konačnih tako i privremenih radova. Izbor materijala i tehnike izrade privremenog nadomjestaka ovisi

prvenstveno o kliničarevoj individualnoj procjeni slučaja, no on mora biti usklađen s očekivanom dužinom primjene, estetskim vrijednostima i parafunkcijskim navikama pacijenta.

Više je istraživanja rađeno s ciljem usporedbe svojstava čvrstoće, tj. lomljivosti i postojanosti boje materijala upotrebljivanih u izravnoj tehnici kako bi se pokušala rasvijetliti indikacija za pojedinim od njih. Uspoređujući stabilnost boje i lomljivost kemijski polimerizirajućeg PMMA i BIS – akrilnog kompozita eksponiranih pićima i prehrambenim bojama, Anil K. Gujjari, Vishrut M. Bhatnagar i Ravi M. Basavaraju došli su do zaključka kako polimetilmetakrilat pokazuje znatno višu stabilnost boje od BIS – akrilnog kompozita (13). Razlika je posebice vidljiva kod primjene otopine umjetne sline pomiješane s kavom, a lomljivost nakon 7 dana nije pokazala ovisnost o vrsti otopine u koju je pojedini materijal bio uronjen, uz iznimku BIS – akrilnog kompozita u otopini Coca-Cole koji je pokazao znatno veću lomljivost od kontrolne skupine. Singh Ankita i Garg Sandeep u svom istraživanju iz 2016. godine orijentirali su se na usporedbu čvrstoće te dvije skupine materijala nakon 24 sata, 8 dana te nakon popravka (9). Rezultati su pokazali da je u svakoj skupini s vremenom čvrstoća pala s neznatnom razlikom između BIS – akrila i polimetilmetakrilata, ali sa značajnim padom čvrstoće BIS – akrila nakon popravka. Henry M. Young i suradnici 2001. godine uspoređuju BIS-akril i PMMA u elementima okluzije, kontura i marginalnog dosjeda, kako za anteriorne tako i za posteriorne zube (12). Dobivenim rezultatima dokazuju kako su kompozitni materijali superiorni PMMA u svim navedenim kategorijama. Uspoređujući tehnike kojima se izrađuju privremeni nadomjestci, ne dvoji se mnogo. Prednost uvijek treba dati individualno oblikovanom, indirektno fabriciranom radu jer je jedino na taj način moguće barem djelomično zaobići negativna svojstva materijala te u suradnji s tehničarom stvoriti realnu sliku konačnog protetskog rješenja. Uporabom CAD/CAM tehnologije i 3D printanjem danas se, osim izrade kvalitetnih dugotrajnih nadomjestaka, otvara i opcija vrlo komotne fabrikacije visoko kvalitetnih privremenih radova u kraćem vremenskom periodu a kojima je moguće u svim segmentima stimulirati osobine konačnog rada.

Nakon završne obrade rubova i grubog i finog poliranja svih površina nadomjestka te preferabilne primjene zaštitnog laka, rad se privremeno cementira. Retencija koju cement pruža je više funkcija debljine cementnog sloja nego tipa cementa (2). Ukoliko je privremeni cement previskozan, riskira se pomak privremene krunice ili mosta, dok pregusti cement može raditi zapreku pri pravilnom dosjedu. Ukoliko je planirano adhezivno cementiranje konačnog rada, bitno je imati na umu činjenicu da eugenol sprječava potpunu polimerizaciju kompozitnog cementa, zbog čega je primjena privremenih cemenata na njegovoj bazi u tim

slučajevima kontraindicirana (3). Kako bi se osigurala trajnost i prevenirao nastanak komplikacija tijekom primjene privremenih radova, bitno je s pacijentom održavati otvorenu komunikaciju te ga upozoriti na potencijalne probleme s kojima bi se mogao susresti. Pulpna bol zbog okluzalne traume ili kao posljedica traume brušenjem te pucanje ili odcementiranje privremenog nadomjestka samo su neke od njih. Njihovo prepoznavanje i sanacija su jednostavni dok neadekvatna i nepravovremena intervencija donosi mnogo ozbiljnije posljedice. Posebno je bitno naglasiti važnost izvrsne oralne higijene te upozoriti pacijenta kako ne bi smio žvakati tvrdu i ljepljivu hranu, kao ni žvakaće gume.

8. ZAKLJUČAK

Izrada privremenih nadomjestaka sastavni je dio svake suvremene fiksno protetske terapije. Uspjeh ove faze u užem smislu ovisi o ispunjenju njegovih mehaničkih, bioloških i estetskih kriterija, dok u širem smislu obuhvaća početak građenja povjerenja između pacijenta i terapeuta. Govoreći o glavnim ulogama privremenog nadomjestka i zahtjevima koji se pred njega postavljaju, moglo bi se reći kako su mnogi od njih međusobno usko povezani i preklapajući, logični i danas općeprihvaćeni kao potreba, kako pacijenta tako i stomatologa. Limitacije leže jednim dijelom u svojstvima dostupnih materijala, a drugim dijelom u financijskim mogućnostima i sposobnosti kliničareve individualne procjene slučaja. Ne tako davno privremeni radovi nisu bili dio naše svakodnevnice, ne tako davno, a vjerojatno još i danas, većina stomatologa upotrebljava jednak materijal i tehniku već godinama ne razmišljajući previše o tome što sve dobar privremeni rad može donijeti pacijentu, njima samima ali i jačanju međusobnog povjerenja. Recept ne postoji, svaki pacijent nosi svoju priču, a svaka priča različite kombinacije mogućih rješenja, često i provizornih, bez kojih mnoge protetske ideje nikada ne bi ugledale svjetlo dana i pronašle svoju današnju primjenu. Bitno je ne izgubiti težnju za boljim, ona vodi uspjehu, a ono što razlikuje dobrog od odličnog protetičara jest upravo ona.

9. LITERATURA

1. Čatović A, Komar D, Čatić A i sur. Klinička fiksna protetika – krunice. Zagreb: Medicinska naklada; 2015;85-93.
2. Kurtzman GM, Strassler HE. Provisional fixed restorations. Dental Economics. 2006;3(Suppl):1-12.
3. Milardović S, Viskiće J, Mehulić K. Privremeni fiksnoprotetski radovi. Sonda. 2011;12(21):62-4.
4. Čatović A. Klinička fiksna protetika. Zagreb: Sveučilište u Zagrebu, Stomatološki fakultet; 1999;189-90.
5. Shillingburg TH, Hobo S, Whitsett LD, Jacobi R, Brakett ES. Fundamentals of Fixed Prosthodontics, 3rd ed. Chicago: Quintessence Publishing Co, Inc; 1997;225-56.
6. Vojvodić D, Lazić B. Polimeri u fiksnoj protetici. In: Jerolimov V, editor. Stomatološki materijali. Zagreb: Sveučilište u Zagrebu, Stomatološki fakultet; 2005. p 78- 83.
7. Kurtzman GM. Crown and bridge temporization Part 1: Provisional materials. Inside Dentistry. [serial on the internet]. 2008 Sep [cited 2018 May 18]; 4(8): [about 5 p.]. Available from: <https://www.aegisdentalnetwork.com/id/2008/09/crown-and-bridge-temporization-part-1-provisional-materials>
8. Rosentiel SF, Laub MF, Fujimoto J. Contemporary fixed prosthodontics, 3rd ed. St. Louis: Mosby Company; 2001;401-38.
9. Ankita S, Sandeep G. Comparative evaluation of flexural strength of provisional crown and bridge material – an in vitro study. Journal of Clinical and Diagnostic Research. [serial on the internet]. 2016 Aug [cited 2018 Apr 7]; 10(8): [about 5 p.]. Available from: http://www.jcdr.net/article_fulltext.asp?id=8291
10. Wang RL, Moore BK, Goodacre CJ, Swartz ML, Andres CJ. A comparison of resins for fabricating provisional fixed restorations. Int J Prosthodont. 1989;2(2):173-84.
11. Owen CP, Osman YI. Flexural strength of provisional restorative materials. J Prosthet Dent. 1993;70(1):94-6.
12. Young H, Smith C, Morton D. Comparative in vitro evaluation of two provisional restorative materials. J Prosthet Dent. 2001;85(2):129-32.
13. Gujjari AK, Bhatnagar VM, Basavaraju RM. Color stability and flexural strength of poly (methyl methacrylate) and bis-acrylic composite based provisional crown and bridge auto-polymerizing resins exposed to beverages and food dye: An in vitro study. Indian J Dent Res. 2013;24(2):172-7.

14. Fasbinder DJ. Clinical performance of chairside CAD/CAM restorations. J Am Dent Asso. 2006;137(Suppl):22-31.
15. Abdullah AO, A Tsitrou E, Pollington S. Comparative in vitro evaluation of CAD/CAM vs conventional provisional crowns. J Appl Oral Sci. [serial on the internet]. 2016 May-Jun [cited 2018 Jun 23]; 24(3): [about 6 p.]. Available from: <https://www.ncbi.nlm.nih.gov/pmc/articles/PMC5022219/>
16. Animated-Teeth.com. Permanent and temporary dental crowns: Common problems, sensitivity and pains. [Internet]. Saint Louis: WMDS, Inc.; 2011 [cited 2018 May 11]. Available from: https://www.animated-teeth.com/dental_crowns/t5_dental_crowns_temporary.html

10. ŽIVOTOPIS

Ines Sečen rođena je 11. listopada 1992. godine u Zagrebu. Osnovnu i srednju školu, smjer opća gimnazija, pohađa u Jastrebarskom. Za vrijeme osnovnoškolskog i srednjoškolskog obrazovanja glumi u Gradskom kazalištu Jastrebarsko. 2011. godine završava srednju školu i upisuje Stomatološki fakultet Sveučilišta u Zagrebu. Trenutno radi kao dentalni asistent. U slobodno vrijeme piše poeziju i bavi se trčanjem. Aktivno se služi engleskim i talijanskim jezikom.