

# Poslijeendodontska opskrba zubi

---

**Nestić, Mia**

**Master's thesis / Diplomski rad**

**2018**

*Degree Grantor / Ustanova koja je dodijelila akademski / stručni stupanj:* **University of Zagreb, School of Dental Medicine / Sveučilište u Zagrebu, Stomatološki fakultet**

*Permanent link / Trajna poveznica:* <https://um.nsk.hr/um:nbn:hr:127:309700>

*Rights / Prava:* [Attribution-NonCommercial 3.0 Unported / Imenovanje-Nekomercijalno 3.0](#)

*Download date / Datum preuzimanja:* **2024-07-17**



*Repository / Repozitorij:*

[University of Zagreb School of Dental Medicine  
Repository](#)





SVEUČILIŠTE U ZAGREBU  
STOMATOLOŠKI FAKULTET

Mia Nestić

# **POSLIJEENDODONTSKA OPSKRBA ZUBI**

Diplomski rad

Zagreb, 2018.

Rad je ostvaren na Stomatološkom fakultetu u Zagrebu, Zavodu za endodonciju i restaurativnu stomatologiju

Mentor rada: prof. dr. sc. Nada Galić

Zavod za endodonciju i restaurativnu stomatologiju

Stomatološki fakultet Sveučilišta u Zagrebu

Lektor hrvatskog jezika: Isidora Vujošević, magistra edukacije hrvatskog jezika i književnosti i fonetike

Lektor engleskog jezika: Lučana Banek, prof. engleskog i talijanskog jezika i književnosti

Sastav Povjerenstva za obranu diplomskog rada:

1. \_\_\_\_\_
2. \_\_\_\_\_
3. \_\_\_\_\_

Datum obrane rada: \_\_\_\_\_

Rad sadrži: 32 stranice

0 tablica

8 slika

CD

Osim ako nije drukčije navedeno, sve ilustracije (tablice, slike i dr.) u radu su izvorni doprinos autora diplomskog rada. Autor je odgovoran za pribavljanje dopuštenja za korištenje ilustracija koje nisu njegov izvorni doprinos, kao i za sve eventualne posljedice koje mogu nastati zbog nedopuštenog preuzimanja ilustracija odnosno propusta u navođenju njihova podrijetla.

## **Zahvala**

Zahvaljujem svojoj mentorici prof. dr. sc. Nadi Galić za pomoć i strpljenje pri izradi diplomskog rada.

Zahvaljujem svojoj obitelji na pruženoj ljubavi i potpori tijekom studiranja.

## **Poslijeendodonska opskrba zubi**

### **Sažetak**

Poslijeendodonskom opskrbom endodontski liječenog zuba želimo nadoknaditi smanjenu otpornost preostalog zubnog tkiva na sva opterećenja kojima su izložena unutar stomatognatog sustava, odnosno usne šupljine. Nakon postavljanja pravilne indikacije za poslijeendodonsku opskrbu zuba, samu nadoknadu izgubljenog zubnog tkiva možemo učiniti različitim postupcima. Odabir postupka zavisi o količini sačuvanog zubnog tkiva, o smještaju zuba u zubnom nizu te o njegovoj okluzijskoj opterećenosti unutar stomatognatog sustava, o morfologiji endodontskog prostora i o estetskim zahtjevima. Ponekad, nažalost, odabir uvjetuju i materijalne mogućnosti i vremenska ograničenost pacijenta. Postupci koje izvodimo u svrhu poslijeendodonske opskrbe zuba mogu biti direktni i indirektni. Direktni podrazumijevaju neki od standardnih ispuna (kompozitni, stakleno-ionomerni ili amalgamski, dok su indirektni postupci izrada *inlaya*, *onlaya* i *overlaya* nekim od uobičajenih materijala (zlatni, keramički, kompozitni). Pored toga, endodontski liječeni zubi mogu se ojačati i različitim vrstama parapulpnih kolčića i intrakanalnih kolčića. Danas se uglavnom rabe nemetalni intrakanalni kolčići, koji mogu biti građeni od karbonskih niti, kolčići modificirani polietilenskim isprepletenim vlaknima, cirkonijevi kolčići, a ranije su se ugrađivali i kolčići izrađeni od srebropaladijevih, zlatnih i platinskozlatnih legura. U velikom broju slučajeva endodontski liječenih zubi razorenost preostalog zubnog tkiva je tako opsežna te se mora raditi protetska poslijeendodonska opskrba zuba.

**Ključne riječi:** poslijeendodonska opskrba, intrakanalni kolčići, parapulpni kolčići

## **Post-endodontic toothrestoration**

### **Summary**

Post-endodontic restoration of an endodontically treated tooth is intended to compensate for the reduced resilience of the remaining dental tissue to all the burden it is exposed to within the stomatognathic system or inside the oral cavity. After the provision of the adequate indication for post-endodontic tooth restoration, the restoration of the lost dental tissue can be performed through different procedures. The most adequate procedure is selected depending on the quantity of the dental tissue that has been preserved, the arrangement of the tooth in the row of teeth and its occlusal burden within the stomatognathic system, as well as on both the endodontic space morphology and aesthetic interventions required. Unfortunately, the selection occasionally depends on the patient's material circumstances and time constraints. The procedures we perform for the purpose of post-endodontic tooth restoration can be direct and indirect. Direct procedures include some standard fillings (composite, glass ionomer cement fillings or amalgam), whereas the indirect procedures include making of inlay, onlay and overlay using some common materials (gold, ceramic, composite). Moreover, endodontically treated teeth can be enhanced with different types of both parapulpal posts and intracanal posts. Non-metallic intracanal posts are currently most frequently used. They may be manufactured from carbon fiber, posts modified with polyethylene interwoven fibers, zirconia-based ceramic posts, while posts made of silver-palladium, gold and gold-platinum alloys were most frequently used in the past. In a large number of cases of endodontically treated teeth, the damage of the remaining dental issue is so substantial that prosthetic post-endodontic tooth restoration is required.

**Key words:** post-endodontic restoration, intracana posts, parapulpal posts

## SADRŽAJ

1. Uvod.....	1
1.1 Svrha rada.....	1
2. Postendodontski postupak.....	2
2.1. Plan postupka.....	2
2.2. Način izrade postendodontske opskrbe.....	2
2.2.1. Direktni postupak izrade.....	3
2.2.2. Indirektni postupak izrade.....	5
2.3. Intrakanalne nadogradnje.....	6
2.3.1. Konfekcijske intrakanalne nadogradnje (kolčići).....	8
2.3.2. Bezmetalni konfekcijski kolčići.....	12
2.4. Postupak postavljanja intrakanalnih kolčića.....	15
2.4.1. Odabir korijena i kolčića.....	15
2.4.2. Priprema kanala.....	15
2.4.3. Unos kolčića u kanal.....	15
2.4.4. Cementiranje.....	16
2.5. Nadogradnje.....	20
2.5.1. Lijevane metalne nadogradnje.....	20
2.5.2. Konfekcijske nadogradnje.....	21
2.5.3. Amalgamske nadogradnje.....	21
2.5.4. Kompozitne nadogradnje.....	22
2.5.5. Stakleno-ionomerne nadogradnje.....	22
2.5.6. Nadogradnje od smolom modificiranih staklenih ionomera.....	23
2.6. Završni restaurativni postupak.....	23
2.7. Endokrunice.....	24
2.7.1. Indikacije.....	24
2.7.2. Preparacija kaviteta.....	25
2.7.3. Način izrade.....	25
2.7.4. Cementiranje.....	26
3. Rasprava.....	28
4. Zaključak.....	29

5. Literatura.....	30
6. Životopis.....	32



## **Popis skraćenica**

RTG – snimanje usmjerivanjem X-zraka iz rendgenske cijevi na zub

CAD/CAM – računalno potpomognuto oblikovanje/računalno potpomognuta izrada

SIRONA CEREC – softver i hardver u digitalnom laboratoriju za izradu potpuno keramičkih nadomjestaka

EMPRESS 2 – litij disilikat sa porculanskim slojem

## **1. UVOD**

Uspjeh endodontske terapije ovisi o restauraciji endodontski tretiranog zuba. Neuspjeh terapije kanala moguće je ispraviti revizijom punjenja, a ako je neadekvatno opskrbljen, zub se lako gubi, bilo zbog ponovne kontaminacije bakterijama, bilo zbog frakture oslabljene krune ili korijena. Za adekvatan trajni ispun bitno je omogućiti potpuno koronarno zatvaranje, osigurati rezistenciju preostale zubne strukture te retenciju i rezistenciju ispuna. Uz to je još bitno zadovoljiti estetske i funkcijske zahtjeve.

Potpuno koronarno zatvaranje bitno je osigurati kako ne bi došlo do otapanja punjenja u kanalu. Na taj način otvoren je put bakterijama te se stvara direktna komunikacija s periapexnim tkivom. Tada i najčvršća konstrukcija gubi svoju ulogu. U tom slučaju trebalo bi ponovno pokušati napraviti reviziju punjenja čija je posljedica ponovno skidanje ispuna, trepanacija i čišćenje kanala te se tako dodatno oslabljuje zub. Ranije se smatralo da su avitalni zubi, uslijed gubitka zubne pulpe, postajali suhi te su zbog toga, a i činjenice da dentin devitaliziranog zuba sadrži 10 % manje vode vezane na kolagen, postajali kruti i skloniji lomu (1). Međutim, neke novije studije tvrde kako taj utjecaj na otpornost i čvrstoću nije tako značajan (2).

### **1.1. SVRHA RADA**

Svrha rada je prikazati mogućnosti poslijeendodontske opskrbe endodontski liječenih zubi opisom plana postupka i mogućnosti kliničkog načina izrade te primjene različitih vrsta nadogradnji.

## **2. POSTENDODONTSKI POSTUPAK**

### **2.1. PLAN POSTUPKA**

Plan terapije radi se u dogovoru s pacijentom najčešće pri prvom pregledu. Tijekom terapije držimo se osnovnih principa stomatološke prakse što ne znači da se za vrijeme liječenja plan ne može promijeniti. Kod osnovnog plana terapije definirana su tri osnovna postupka: dodavanje vertikalne stabilizacije preostaloj zubnoj kruni, nadoknada tvrdih zubnih tkiva aloplastičnim materijalom i izvođenje konačnog restaurativnog postupka kojim zubu ponovno dajemo mehanička, fiziološka i estetska svojstva (3).

### **2.2. NAČINI IZRADE POSTENDODONTSKE OPSKRBE**

Primarno je ispitati kvalitetu punjenja jer u slučaju da nije adekvatno zub napunjen, potrebno je napraviti reviziju kako bi se zadovoljili uvjeti za izradu planirane konstrukcije.

**Načini izrade postendodontke opskrbe mogu biti:**

- **Direktni postupak izrade**
- **Indirektni postupak izrade**
- **Intrakanalne nadogradnje (intrakanalni kolčići i intrakanalne nadogradnje)**
- **Endokrunice (4-6).**

### **2.2.1. Direktni postupak izrade**

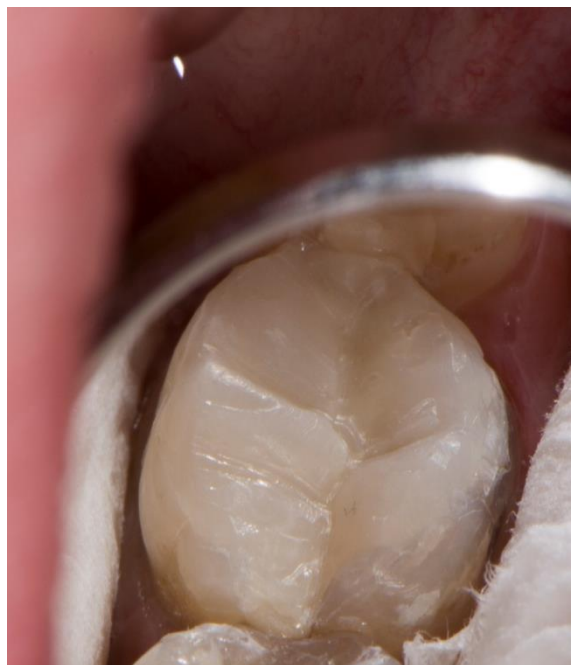Direktne restauracije su one koje se rade direktno u oblikovanom kavitetu. Najčešće se izrađuju od kompozita, rjeđe od amalgama. Rade se na mjestima gdje postoji minimalni gubitak tvrdog zubnog tkiva, povoljne su jer su jednostavne, brze i jeftine, no zahtijevaju odgovarajuće preduvjete koji će štititi postendodontski restaurirani zub od pucanja. Indikacije za ovakvu opskrbu endodontski liječenih zubi uključuju minimalni gubitak zubnih tkiva prije i tijekom endodontskog liječenja zuba.

Prednji zubi ne moraju podnositi jaka okluzijska opterećenja pa je dovoljna preparacija od 3 mm, a materijali izbora su najčešće kompoziti (7). Zadatak ovakve obnove je svakako udovoljiti estetskim i funkcijskim zahtjevima. Konstrukcija mora što manje opterećivati prednje zube, a sile se moraju prenositi na stražnje, neoštećene zube.

Stražnji zubi uvijek zahtijevaju koronarnu zaštitu zbog većeg okluzijskog opterećenja, bez obzira na količinu izgubljenog zubnog tkiva. Broj površina ovisi o stanju aproksimalnih stijenki zuba. Pretkutnjacima koji su lomljiviji od kutnjaka prekrivamo obje kvržice, a kutnjacima samo one uz izgubljeni marginalni greben. Terapijski minimum kod većeg gubitka zubne strukture jest izrada *onlaya* ili *overlaya*. Na mjestima gdje kvržice u potpunosti nedostaju, korijenski kanal služi za intraradikularnu retenciju u obliku kolčića (8).

### **Kompozitni ispuni**

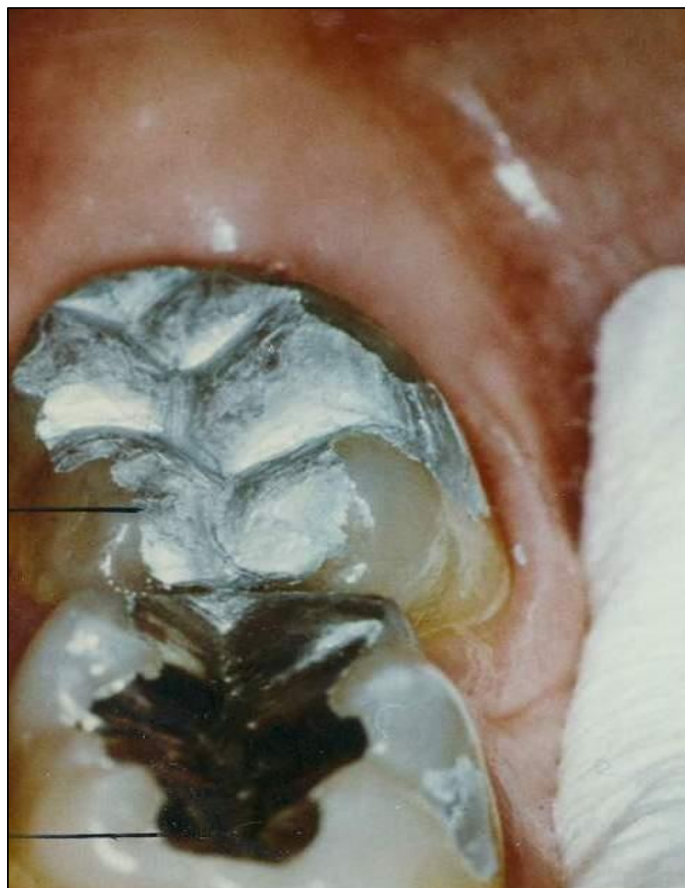Za izradu dobroga kompozitnog ispuna potreban nam je pristupni kavitet okružen zdravom caklinom. (Slika 1.) Rub kaviteta u dentinu je kontraindiciran jer je dokazano da se nakon nekog vremena bond otapa te dolazi do rubnog propuštanja (9).



Slika 1. Kompozitni ispun

### **Amalgamski ispuni**

Lateralni zubi i s većim gubitkom zubnog tkiva mogu se restaurirati amalgamom uz preduvjet da je barem jedan marginalni brid intaktan. (Slika 2.), (9,10).



Slika 2. Amalgamski ispuni

### **2.2.2. Indirektni postupak izrade**

Osnovna se forma kod indirektne izrade planira i modelira u ambulanti, a definitivani oblik dobije se u laboratoriju. Indirektni ispuni dijele se na *inlay*, *onlay* i *overlay*. *Inlay* nadomješta samo intrakoronarni dio, dok *onlay* osim intrakoronarnog nadograđuje i dio grizne plohe s

jednom ili više kvržica. *Overlay* nadomješta cijelu griznu plohu, odnosno sve kvržice (10). Indirektni ispuni izrađuju se od zlata, keramike i kompozitnih materijala. Odabir materijala ovisi o prednostima i nedostacima svakog od tih materijala u odnosu na želje pacijenta te njegove vremenske i financijske mogućnosti (11,12). Prednosti keramičkih indirektnih ispuna jesu: boja, parodontno zdravlje, otpornost na abraziju, radioopaknost, a nedostaci su vremenska i tehnička zahtjevnost, krtost materijala, laboratorijska izrada, abrazija nasuprotnih zubiju, gubitak estetike kod okluzijskog usklađenja. Prednosti kompozitnih indirektnih ispuna su velika otpornost na trošenje, vrlo dobra rubna prilagođenost, odličan estetski učinak, radiokontrasnost, lagano rukovanje, visoki stupanj polimerizacije. Zlatni indirektni ispuni su se pokazali iznimno dugotrajni i otporni na sve utjecaje kojima su izloženi unutar stomatognatog sustava radi izvrsnih mehaničkih i bioloških svojstava, koja su vrlo slična tkivima cakline i dentina. Nedostaci zlatnih indirektnih ispuna su boja i opsežnost brušenja zdravog zubnog tkiva u svrhu njihove retencije (10-12).

### **2.3. INTRAKANALNE NADOGRAĐNJE**

Intrakanalne nadogradnje su terapijsko sredstvo koje se primjenjuje za djelomičnu ili potpunu nadoknadu izgubljenih zubnih tkiva endodontski liječenih zubi. Svrha je sačuvati preostali dio zubnog tkiva i osigurati retenciju trajnom nadomjestku te na taj način zaštititi zub od svih funkcijskih i parafunkcijskih sila, a pritom zadovoljiti estetske i funkcijske zahtjeve. Intrakanalne nadogradnje dijelimo prema načinu izrade na individualne i konfekcijske (Slika 3.), prema materijalu od kojeg su građene na metalne i bezmetalne te po načinu retencije u korijenskom kanalu mogu se podijeliti na one koje retiniraju aktivno i pasivno (13,14). Svaka intrakanalna nadogradnja morala bi zadovoljiti pravilo „3R”, koje podrazumijeva „Retain”: dovoljno se učvrstiti, „Reinforce”: pojačati otpornost zubnih tkiva prema opterećenju i pucanju i „Restore”: nadoknaditi tvrda zubna tkiva (2).



Slika 3. Konfekcijski intrakanalni kolčići

### **Indikacije i kontraindikacije za izradu intrakanalnih nadogradnji**

Prije početka izrade, potrebno je učiniti klinički pregled, RTG sliku zuba, koji je predviđen za postendodontsku opskrbu. Zubi čiji su korijeni masivniji, voluminozniji i u presjeku okrugli, pogodniji su za intrakanalnu preparaciju i izradu nadogradnji.

**Indikacije** mogu biti profilaktičke (opsežan gubitak zubnih tkiva kod avitalnih zubi), protetske (nedovoljno preostale zubne krune za izradu protetskog nadomjestka, potrebna paralelizacija nosača mosta), estetske (ispravljanje nekih manjih anomalija položaja ili diskoloracija), fonetske (u svrhu poboljšanja izgovora), funkcijske (u svrhu omogućavanja obavljanja svih funkcija).



**Relativne kontraindikacije** mogu biti anatomske-morfološke (gracilni, spljošteni i jako zavijeni korijeni), endodontske (neuspjela endodontska terapija), parodontološke (parodontopatije I. i II. stupnja).

**Apsolutne kontraindikacije** su neliječeni avitalni zubi, parodontopatije III. i IV. stupnja, fraktura krune zuba 2 mm duboko u alveoli (5,6,10,15).

### **2.3.1. Konfekcijske intrakanalne nadogradnje (kolčići)**

Konfekcijski kolčići omogućuju jednostavnu i neposrednu izradu nadogradnje u jednoj posjeti. Nedostatak je što se kanal mora posebno pripremiti za ugradnju, tj. mora se ukloniti velik dio dentina, te se time smanjuju stijenke i povećava mogućnost prijeloma korijena. Širina kolčića mora odgovarati širini svrdla kojim oblikujemo prostor za kolčić, zato uvijek koristimo standardizirana svrdla. Dovoljna retencija osigurava se uvođenjem kolčića do 2/3 duljine korijenskoga kanala. Neophodan je ventil za istjecanje viška cementa prilikom cementiranja. Retiniraju se *cementiranjem, uvijanjem ili kombinacijom* (16,17).

Prema sastavu, mogu biti metalni i bezmetalni. Adekvatan materijal mora biti rigidan da bi mogao podnositi funkcijsko opterećenje, otporan na koroziju, inertan, biokompatibilan i otporan na djelovanje oralne tekućine. Pri izboru materijala za izradu kolčića treba imati na umu da su zubi unutar zubnih lukova mjesta izmjene brojnih intermitentnih sila iz različitih smjerova. Nedostatna čvrstoća dovodi do koncentracije stresa, deformacije i savijanja kolčića pod opterećenjem i na kraju do prijeloma. Deformacija kolčića ugrožava preostalu zubnu strukturu, nadogradnju, krunicu i cement.

## **Metalni konfekcijski kolčići**

Metalni konfekcijski kolčići mogu biti zlatni, pozlaćeni, titanski, čelični i mjedeni. To su gotovi tvornički proizvodi čije su dimenzije normirane, postoje u različitim veličinama koje bira liječnik s obzirom na izgled korijena zuba i njegova kanala. Isporučuju se u setovima koji sadrže svrdla za preparaciju kanala. Nedostaci kovinskih kolčića su mogućnost obojenja zuba i okolnih struktura, korozija, oksidacija, toplinska vodljivost. Modul elastičnosti metala je različit od modula elastičnosti dentina stoga metalni kolčići mogu djelovati kao klin u korijenu te prouzročiti frakturu korijena zuba (4,6,10).

### **Podjela metalnih konfekcijskih kolčića:**

#### **Konični kolčići**

Najčešće su indicirani kod jako koničnih korijena, a prednost im je u tome što omogućuju optimalno očuvanje tvrde zubne strukture, te najbolje odgovaraju prirodnom obliku zuba. Na taj način pružaju maksimalnu retentivnu snagu. Nedostatak im je slabija retencija od kolčića paralelnih stranica. Pjeskarenje i urezivanje brazda kolčićima te njihovo cementiranje u hrapavljene kanale povećava retenciju za 5 puta u odnosu na glatke kolčiće cementirane u konvencionalno pripremljene kanale.


Nedostatak im je što djelovanjem jakih lateralnih sila na zidove kanala mogu dovesti do vertikalnog prijeloma korijena.

#### **Konični kolčići glatkih stranica**

Ti su kolčići glatkih stijenki i zašiljeni, retiniraju najslabije u kanalu pa se koriste samo za zube u kojima su kontraindicirani drugi oblici kolčića ili koji nisu pod jakim okluzijskim opterećenjem. Lako se ugrađuju, a cementiraju se u nešto širi kanal (10).

### **Konični kolčići na uvijanje**

To su samourezujući kolčići s navojima, što znači da sami urezuju svoj put u dentinu pa se ne moraju cementirati. Djeluju poput klina te stvaraju veliki stres, koji se smanjuje cementiranjem te se sile ravnomjernije raspoređuju. (Slika 4.) Retencija se znatno poboljšava ulaskom cementa u navoje.



Slika 4. Konični intrakanalni kolčići na uvijanje

### **Kolčići paralelnih stranica**

Indicirani su u većini slučajeva, osobito za zube pod većim opterećenjem. Zahtijevaju uklanjanje veće količine zubne supstance, osobito u apeksnom dijelu gdje preparacijom prostora dobivamo stepenicu koja povećava prijelom korijena. Bolje retiniraju od koničnih, a snagu korijena prenose pasivno. Cementiraju se u pripremljeni širi kanal. U funkciji cement djeluje poput amortizera i ublažuje stres.

### **Kolčići paralelnih stranica s navojima**

U unaprijed pripremljeni kanal uvrću se i cementiraju i od svih kolčića najbolje retiniraju i najotporniji su na djelovanje funkcijskih sila. Nanose mali stres pri ugradnji, a zbog velikog promjera nisu pogodni za gracilnije korijene. Preporučuju se u regijama velikih opterećenja. Navoji na površini kolčića omogućuju lakši ulaz i zadržavanje cementa čime se povećava retencija.

### **Karakteristike kolčića**

#### **Duljina kolčića**

Duži kolčić osigurava bolju retenciju i bolju raspodjelu okluzijskih sila duž korijena, ali i jače opterećuje stijenke korijenskoga kanala prilikom postave. Zato kolčić treba biti dovoljno dugačak, ali da ne ugrožava korijen. Standardni parametri koji određuju duljinu kolčića u zubu sa zdravim parodontnim ligamentom variraju od:  $\frac{2}{3}$  duljine korijena, duljine koja odgovara duljini koronarnog dijela i  $\frac{1}{2}$  duljine korijena koja je retinirana u kosti.

Duljina ovisi o morfologiji korijena i minimalnoj duljini punjenja korijenskoga kanala. Što je veća zavijenost korijena i što je ona smještena više koronarno, kolčić će biti kraći.

Visina alveolarnog nastavka i veličina okluzijskog opterećenja također određuju duljinu kolčića. Kod većeg okluzalnog opterećenja potreban je dulji kolčić, dok kod manjih opterećenja zadovoljava i kraći kolčić.

Kraći kolčići prenose sile na dio korijena koji nije okružen alveolom i mogu uzrokovati prijelom korijena.

### **Promjer kolčića**

Promjer kolčića mora onemogućiti njegove deformacije, te mora biti dovoljan da podnese funkcijske sile (omogući raspodjelu okluzijskih sila). Veći promjer ne poboljšava retenciju, a značajno povećava rizik za frakturu korijena zbog gubitka dentina.

### **Površina kolčića**

Površina kolčića može biti *glatka, hrapava, s utorima* za otjecanje cementa ili *s navojima*. Hrapava površina pridonosi retenciji, dok navoji osiguravaju najbolju retenciju. Navoj može biti samo na jednom dijelu ili duž cijeloga kolčića. Navoji uzrokuju najveći stres na površinu korijena pri cementiranju (4,6,10).

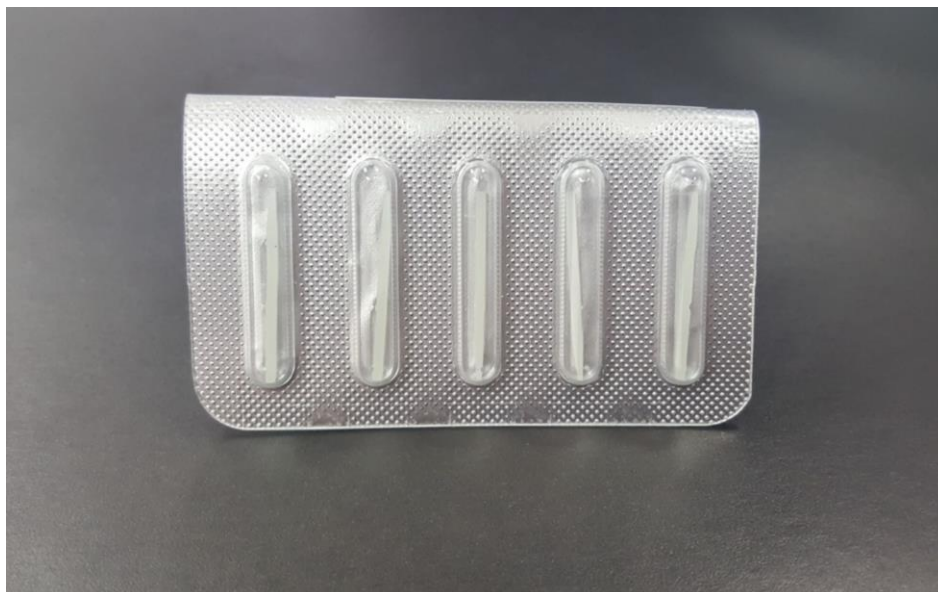### **2.3.2. Bezmetalni konfekcijski kolčići**

Prema gradivnom materijalu mogu biti kompozitni koji su ojačani karbonskim vlaknima, polietilenskim ili staklenim vlaknima, keramički i cirkonski intrakanalni kolčići. Kompozitni kolčići, koji su ojačani karbonskim vlaknima, građeni su od jednako poredanih i rastegnutih karbonskih vlakana, čvrsto vezanih za specijalni smolasti matriks (Slika 5).

Prednosti tih materijala: biokompatibilnost, otpornost na koroziju i zamor, modul elastičnosti kolčića, cementa i koronarnog materijala je jako blizu onom dentina, lako se uklanja iz kanala (18-21).

Karbonske niti daju čvrstoću kolčiću i čine ga rezilijentnim te, za razliku od metalnih kolčića, ne prenose stres na zubno tkivo nego se žvačni tlak prenosi kroz zubnu strukturu kao kod zdravih zubi, no nedostatak im je crna boja (22). Za razliku od njih, kompozitni kolčić (Slika 6.) pojačan staklenim vlaknima bijele je boje, a također je biokompatibilan i modul elastičnosti sličan je dentinu s kojim, nakon adhezijskog cementiranja, ostvaruje čvrstu retenciju (20).

Keramički intrakanalni kolčići građeni su od silikatne keramike (u građi imaju amorfni stakleni matriks) te bi radi izvrsne estetike bili idealni za opskrbu endodontski liječenih zubi, pogotovo u fronti (18), međutim, uslijed nemogućnosti stvaranja monobloka sa zubom i restaurativnim materijalom te izrazito velikog modula elastičnosti u odnosu na dentin, njihova primjena je vrlo ograničena. Cirkonski kolčići građeni su od polimorfno kristalnog dioksida i oksida (stabilizatora kristalne transformacije – itrijev oksid). Biokompatibilni su i imaju izvrsna estetska svojstva. Međutim, glavni nedostatak cirkonij-oksidnih kolčića jest krhkost koja je povezana s velikim modulom elastičnosti te su neka istraživanja pokazala da cirkonij-oksidne osnovne fiksno-protetske konstrukcije i kolčići pokazuju manju otpornost na lom, a kada se lom dogodi, teško ih je ukloniti iz kanala zuba, što na kraju dovodi do gubitka zuba (22,23) Naime, cirkonij-oksidni kolčići ne amortiziraju sile naprezanja u korijenu, nego ih prenose na zub i sklone su lomovima.



Slika 5. Bezmetalni kolčići ojačani vlaknima



Slika 6. Individualni svjetlosno-polimerizirajući kolčić

## **2.4. POSTUPAK POSTAVLJANJA INTRAKANALNIH KOLČIĆA**

### **2.4.1. Odabir korijena i kolčića**

Za ugradnju kolčića osobito su pogodni masivni, okrugli, dugi i relativno ravni korijeni. Najčešće su to distalni korijeni donjih kutnjaka, palatinalni korijeni gornjih kutnjaka, palatinalni korijeni gornjih pretkutnjaka, gornji središnji sjekutići te svi očnjaci i jednokorijenski pretkutnjaci.

U zakrivljenim i suženim korijenima može doći do traume. Takvi su bukalni korijeni gornjih kutnjaka (naročito meziobukalni) i mezijalni korijeni donjih kutnjaka. Korijeni gornjih pretkutnjaka i donjih sjekutića naglo se sužavaju od caklinskocementne granice prema apeksu pa su nezgodni za ugradnju konfekcijskih kolčića s paralelnim stranicama jer mogu dovesti do perforacije postraničnih stijenki korijena. Kod višekanalnih zubi odabire se najduži i najravniji kanal. To obično bude palatinalni kanal gornjih i distalni kanal donjih kutnjaka. Mali meziodistalni promjer korijenskoga kanala pretkutnjaka ne dozvoljava širinu potrebnu za konfekcijske kolčiće. Kod pretkutnjaka s dva kanala za izradu kolčića upotrebljava se veći i ravniji. Nakon završene endodontske terapije odabiremo kolčić koji najbolje pristaje u preparirani prostor. Izbor kolčića ovisi o morfologiji korijena, količini preostalog tvrdog zubnog tkiva i funkcijskim zahtjevima za taj zub. Djelovanje okluzijskih sila također utječe na izbor kolčića.

### **2.4.2. Priprema kanala**

Nakon optimalnog punjenja kanala ili revizije, potrebno je stvoriti adekvatan prostor za kolčić uklanjajući određenu količinu cirkularnog dentina što u konačnici oslabljuje korijen.

Preparacija počinje uklanjanjem gutaperke ili nekog drugog materijala kojim je punjen korijenski kanal. Punjenje se najčešće uklanja zagrijanim instrumentima (ekskavator, plager), otapalima (eukaliptol, ksilen, kloroform) i mehaničkim napravama (Peesova svrdla, Gates Glidden). Pri tome treba biti posebno oprezan zbog mogućnosti dezintegracije apeksnog punjenja.



Otapala imaju nepredvidivu dubinu prodiranja i zaostaju u kanalu, što produljuje vrijeme djelovanja. Svrkla zahtijevaju opreznost zbog mogućnosti perforacije kanala ili pucanja svrdla u kanalu.

Prostor koji se dobije nakon uklanjanja gutaperke ima izgled kanala nakon instrumentacije i mora se preoblikovati prema odabranom kolčiću. Prostor za kolčić seže do 2/3 duljine korijena, apeksno je potrebno ostaviti barem 3 do 5 mm gutaperke, odnosno prostor za kolčić mora se preparirati do apeksnih 10 mm od aproksimalnog gingivnog ruba. Bilježi se udaljenost od koronarnog dijela do apeksne gutaperke. Ta mjera se prenosi na najmanje svrdlo. Veća svrdla upotrebljavaju se 2 do 3 mm do apeksnog dentina. Kolčić treba ulaziti u kanal barem do pola duljine korijena zbog gubitka kosti kod parodontne bolesti. Širina ne trebala biti više od 1/3 promjera kanala. Kolčić bi trebao biti okružen barem s 1 mm zdravog dentina (24,25).

#### **2.4.3. Unos kolčića u kanal**

Kolčić prilagođavamo duljini kanala i kontroliramo njegov odnos sa zidovima. Ako koristimo sustave sa standardiziranim svrdlima i kolčićima, onda takav postupak nije potreban. U kanal unosimo posljednji instrument kojim smo preparirali kanal i vodimo ga do dna. Na instrumentu bilježimo projekciju koronarnog dijela preparacije. Nakon toga instrument usporedimo s kolčićem i obilježimo kolčić do visine do koje bi trebao ući u kanal. Ako je kolčić predug, skraćujemo ga s donje strane.

#### **2.4.4. Cementiranje**

Mehanizmi svezivanja cemenata za zubna tkiva i materijale za postendodontsku opskrbu mogu biti mehanički, mikromehaničko ljepljenje i molekularna adhezija te njihova kombinacija (26).

## Neadhezivni cementi

### Cinkoksifosfatni cement

Sposobnost retencije cinkoksifosfatnog cementa primarno ovisi o njegovoj penetraciji u nepravilnosti zubne strukture i restauracije jer se ne veže kemijski za tvrda zubna tkiva što je prednost prilikom odstranjenja kolčića ultrazvučnim instrumentom. Ne povećava otpornost na frakture, ne smanjuje rubno propuštanje niti ima antikarijesogeno djelovanje.

### Adhezivni cementi

Za razliku od neadhezivnih, adhezivni cementi ostvaruju kemijsku vezu s dentinom i većinom materijala za izradu kolčića i nadogradnji. (Slika 7. i Slika 8.) Povećavaju otpornost na frakturu jer dentin, cement i kolčić postaju cjelina. Koriste se zajedno s niskoviskoznim smolama (bond) koje pomažu u stvaranju kemijske veze, stvaranju hibridnog sloja i smanjenju rubnog propuštanja. Neki otpuštaju fluor i djeluju antikarijesogeno.



Slika 7. Adhezivni cement



Slika 8. Adhezivni cement

### **Stakleno-ionomerni cementi**

Otpuštaju fluor zbog čega imaju antikarijesogen učinak. Osjetljivi su na vlagu, topljivi su i sporo se vežu. Zbog toga nisu indicirani na mjestima gdje nije moguće postići suho radno polje. Također su se pokazali neotpornima na zamor i imaju nisku kompresivnu snagu. Vežu se za dentin, ali ne i za nadogradnju.

### **Smolom modificirani stakleno-ionomerni cementi**

Pogodnosti su im otpornost na vlagu, otpuštanje fluora pa imaju antikarijesogeno djelovanje, podnose znatna opterećenja i lako se primjenjuju. Nedostatak bi bila osrednja retentivna moć, što je prihvatljivije u slučajevima kada ga je potrebno ukloniti. Uklanjanje viška cementa preporučuje se dok se još nije potpuno vezao.

## **Kompozitni cementi**

Odlično se vežu za kolčić, a dentinski adhezivi omogućuju superiorno vezivanje za dentin preko kolagena organskog dijela i kalcija anorganskog dijela dentina. Veza s kompozitnim smolama je kemijska. Retencija pasivno retiniranih kolčića cementiranih smolastim cementima nadmašuje one aktivnog sustava. Krhki cementi mogu dovesti do neuspjeha koji uključuje olabavljanje kolčića i prijelom korijena.

### **2.5. NADOGRAĐNJE**

Nadogradnja zamjenjuje razoreni dio krune i retinira konačnu koronarnu restauraciju. Produžetak je intrakanalnoga kolčića.

Zahtjevi kojima mora udovoljiti su:

- visoka kompresivna snaga
- dimenzijska stabilnost
- lakoća manipulacije
- kratko vrijeme postave
- mogućnost vezanja na zub i kolčić.

Sidri se protezanjem u koronarni dio kanala ili intrakanalnim kolčićem. Da bi se poboljšala retencija i pružio bolji otpor rotaciji, u dentin se ugrađuju parapulpni kolčići, urezuju se brazde, žljebovi, kanali. U većini slučajeva ti retencijski i antirotacijski elementi nisu potrebni jer

morfologija i nepravilnosti preostale zubne strukture i korijenskih kanala eliminiraju potrebu za njima (27).

Restaurativni materijali koji se kemijski vežu za tvrda zubna tkiva povećavaju retenciju i otpornost bez potrebe uklanjanja dentina. Ako kojim slučajem bude potrebna dodatna retencija, uklanjanje dentina mora biti minimalno.

Nadogradnju možemo oblikovati kao bataljak ili kao konačnu nadogradnju u okviru konačnog restaurativnog postupka. Može biti *jednodijelna* ili *dvodijelna*, *lijevana* ili *konfekcijska*. Izrađuje se od amalgama, kompozita, stakleno-ionomerno pojačanog cementa, keramike i plemenitih slitina (10).

### **2.5.1. Lijewane metalne nadogradnje**

Lijewane nadogradnje izrađuju se od zlatne, platinskozlatne i srebroaladijeve slitine. Izrađuju se zajedno s lijevanim kolčićem u jednom komadu ili dvodijelno, direktno ili indirektno, po istim kriterijima kao za izradu lijevanih kolčića. Na ulazu u korijenski kanal mora se preparirati pozitivno okluzalno sjedište da bi se spriječilo djelovanje klina. Kod zubi s ovalnim korijenima mora se preparirati urez (kontrakosina) da bi se spriječilo okretanje kolčića. Kontrakosina se mora brusiti na vanjskom perifernom rubu zuba da se spriječe rotacijske sile. Pri brušenju i izradi nadogradnje trebala bi se napraviti i korijenska kapica. Kod lateralnih zubi treba iskoristiti pulpnu komoru za retenciju koju oblikujemo kao za *inlay*.

### **2.5.2. Konfekcijske nadogradnje**

Konfekcijske nadogradnje primjenjuju se u dva oblika. Prvi oblik je konfekcijski kolčić na koji se dodaje neki aloplastični materijal (kompozit, amalgam) i oblikuje se nadogradnja željenog oblika i veličine. Drugi oblik je konfekcijski kolčić koji se ulaže u nadogradnju modeliranu u vosku i kasnije se vosak zamijeni metalom (kombinacija konfekcijskoga kolčića i lijevanje nadogradnje).

Konfekcijske nadogradnje, gdje u kompletu dolaze kolčić i nadogradnja koja se stavi ili navije na kolčić, jesu nadogradnje po Kureru.

*Ovaj sustav može se upotrijebiti kao:*

- kolčić s nadogradnjom
- sam kolčić koji može retinirati drugi materijal za nadogradnju
- fin Lock Anchor
- press Stud koji retinira djelomičnu protezu (28).

### **2.5.3. Amalgamske nadogradnje**

Amalgam ima brojne prednosti koje se mogu iskoristiti za nadogradnju. Visoko je otporan na tlak pa prenosi minimalan stres na preostalu zubnu strukturu, cement i rubove krune. Ima jaku kompresivnu snagu, jaku snagu tenzije i visoki modul elastičnosti što je idealno za sržni materijal. Njime se lako manipulira. Amalgamske nadogradnje su jako retentivne u odnosu na lijevane ako se upotrebljavaju s metalnim kolčićima na stražnjim zubima. Dodatna retencija i antirotacija može se provesti parapulpnim kolčićima, nepravilnostima u dentinskoj preparaciji i dentinskim adhezivima. Amalgam s adhezivima povećava snagu restauriranog zuba (6).

U slučajevima kad se koristi brzovezujući amalgam, moguća je završna restauracija krune zuba u jednoj posjeti.

Nedostatak amalgama je rubno propuštanje koje se može riješiti korištenjem dentinskih adheziva. Brtvljenje se na taj način poboljšava inkorporiranjem sloja smole koja se kemijski veže za dentin i metal. Nedostatak amalgama je također i korozija s posljedičnom diskoloracijom gingive ili dentina.

#### **2.5.4. Kompozitne nadogradnje**

Neke od pogodnosti kompozita su brzo vezanje, jednostavno rukovanje, visoka kompresivna snaga i mogućnost završetka postupka u jednom posjetu. Posljedica nemogućnosti kemijskog vezivanja kompozita za tvrda zubna tkiva je pojava rubnog propuštanja i slabije retencije. Zbog toga se koriste dentinski adhezivi na cijeloj dodirnoj površini s dentinom kako bi se ostvarila veza nadogradnje s dentinskom podlogom. Unatoč tome ne postoji način na koji bi se u potpunosti eliminiralo rubno propuštanje. Na rubovima bi trebala ostati bar 2 mm zdrave zubne strukture za optimalnu funkciju.

Kompozitne smole su dimenzijski nestabilne te ekspandiraju u vlažnim uvjetima. Zbog toga se javlja problem prilikom gubitka provizorne krunice jer zbog ekspanzije nadogradnje krunica više neće pristajati. Danas na tržištu postoje kolčići presvučeni fizikalnokemijskim slojem koji daje jaču retenciju kompozitnoj nadogradnji. Dodatna retencija i antirotacija postiže se parapulpnim kolčićima, preparacijama u dentinu i dentinskim adhezivima.

#### **2.5.5. Stakleno-ionomerne nadogradnje**

Fizikalna svojstva staklenog ionomera ograničavaju njegovu primjenu. To su topljivost, osjetljivost na vlagu, krhkost i lomljivost. Zbog toga su kontraindicirani za prednje zube ili za prekrivanje nepoduprtih kvržica. Ne retiniraju dobro na kolčiće. Primjenjuju se za male nadogradnje ispod solo krunica, a nikako za zube koji će biti nosači mosta.

*Indikacije su:*

- potreba za većom količinom materijala za izradu nadogradnje
- dosta preostalog zdravog tkiva
- mogućnost dodatne retencije parapulpnim kolčićima i preparacijama u dentin
- suho radno polje
- potreba za karijes-profilaksom.

Visokoviskozni stakleni ionomeri i oni pojačani srebrom (Cerment) su adhezivni i koriste se za izradu manjih nadogradnji ili za ispunjavanje podminiranih mjesta na prepariranim zubima.

Najvažnija prednost staklenih ionomera je u tome što sadrže fluor pa djeluju antikarijesogeno. Rubno propuštanje im je nisko, niže od kompozita. Pogodni su za privremene ispune.

### **2.5.6. Nadogradnje od smolom modificiranih staklenih ionomera**

Smolom modificirani stakleni ionomeri su kombinacija staklenih ionomera i kompozita. Imaju mogućnost otpuštanja fluora i ostvaruju kemijsku vezu s dentinom koja je bliža onoj dentinskih adheziva, a znatno veća od klasičnih staklenih ionomera. Rubno propuštanje je minimalno. Osrednje su snage, veće od klasičnih staklenih ionomera, a manje od kompozita. Topljivost im je između one klasičnih staklenih ionomera i kompozita. Preporučuju se za izradu srednje velikih nadogradnji.

## **2.6. ZAVRŠNI RESTAURATIVNI POSTUPAK**

On bi morao osigurati dobru izolaciju dentina i endodontskog punjenja od mikropropuštanja, zaštititi zub od frakture te osigurati pravilnu raspodjelu sila. Jedino krunica zadovoljava sve te zahtjeve.

Preparacija za krunicu avitalnog zuba ne razlikuje se od one za vitalan zub. Preostali dio zubne strukture mora se maksimalno efektivno iskoristiti da bi krunica mogla podnositi opterećenje. Potpora krunici je cirkularni zavoj metala ili keramike koji povezuje preostale kvržice i prepariranu zubnu strukturu u jedinstvenu cjelinu poput prstena i okružuje vanjski dio preostalog zuba. Formiraju ga zidovi krunice ili lijevane teleskopske kapice. Prsten mora biti minimalno visok 1 do 2 mm, paralelnih aksijalnih zidova, mora potpuno okruživati zub, mora završavati na zdravoj zubnoj strukturi i ne smije oštećivati parodont. Znatno povećava otpornost na frakturu, odupire se lateralnim silama i efektu poluge krune u funkciji čime se povećava retencija i rezistencija restauracije.



Zubno tkivo koje se nalazi između nadogradnje i gingivnog sulkusa, mora biti strukturno zdravo, čvrsto i visine najmanje 2 mm zbog smještaja prstena krunice. Ako je prsten neadekvatan, nadogradnja i kolčić su prisiljeni primati visoki funkcionalni stres, što obično dovodi do prijeloma. Preparacije za krunicu koje imaju još 1 mm koronarne ekstenzije dentina iznad rubova dvostruko se bolje odupiru prijelomu nego preparacije s nadogradnjom koja završava na ravnim površinama odmah iznad rubova (4-6,10).

## **2.7. ENDOKRUNICE**

Razvitkom CAD/CAM tehnologije ponuđen je još jedan način restauracije endodontski liječenih zuba. Sustavi poput Cereca (Sirona dental, Bensheim, Njemačka) ili Procere (Nobel Biocare, Njemačka) omogućuju izradu jednodijelnih keramičkih nadomjestaka (engl. *endocrowns*) koji u određenim situacijama pružaju izvrsnu alternativu intrakanalnim kolčićima.

Endokrunice su jednodijelni bezmetalni nadomjestci koji za retenciju i stabilnost koriste dostupni prostor pulpne komorice i pristupnoga kaviteta endodontski liječenog zuba. Na svakoj endokrunici razlikujemo dio koji odgovara obrađenoj pulpnoj komorici i početnom dijelu korijenskoga kanala te dio koji funkcijom i izgledom zamjenjuje izgubljenu krunu.

### **2.7.1. Indikacije**

Endokrunice moguće je izraditi na svim endodontski liječenim zubima s velikim gubitkom tvrdog zubnog tkiva. Posebno su korisne u posteriornoj regiji kod zuba sa sniženim kliničkim krunama, zatim kod jako zavijenih korijenskih kanala (nemogućnost postave kolčića) te ako je interokluzalni prostor nedovoljan – u takvim situacijama konstrukcija klasičnih nadogradnji ne ostavlja dovoljno mjesta za odgovarajuću debljinu keramičke

krunice. S obzirom na oblik, materijal od kojeg su izrađene i masivnost retentivnog dijela, osnovni nedostaci endokrunica trebali bi biti odcementiranje i frakture.

### **2.7.2. Preparacija kaviteta**

Nije potreban makroretentivni dizajn. Osnovni princip je ukloniti što manje tvrdog zubnog tkiva, s minimalnim (ili nikakvim) ulaskom u korijenski dio zuba. Cijeli kavitet mora biti vidljiv iz jedne točke (okluzalni pogled), dakle bez podminiranih predjela. Može se sastojati iz jednog ili više dijelova što određuje morfologija samog zuba i količina preostalog zubnog tkiva. Izrada metalnog obruča (*ferrule*) nije nužna – uglavnom se ni ne preporuča kako bi se zadržalo što više zdravog zubnog tkiva i osigurala maksimalna površina za vezanje adhezivnim cementom.

Treba imati na umu da stariji CAD/CAM sustavi zbog rezolucije kamere kojom se uzima virtualni otisak ne mogu kvalitetno zabilježiti strukture deblje od cca 6 mm, što ograničava dimenzije kaviteta (Cerec 1 i 2). To je riješeno najnovijim generacijama uređaja (Cerec 3) koji mogu snimiti i 20 mm dubine.

### **2.7.3. Način izrade**

Iako se endokrunice najčešće izrađuju CAD/CAM sustavima, moguće ih je izraditi i klasičnim tehnikama isprešane keramike, Empress 2 (Ivoclar Vivadent) ili iz kompozita. Prednost CAD/CAM sustava izrade je u uštedi vremena. Endokrunica je gotova u jednom posjetu (*chairside*), nema prijenosa otiska u laboratorij, izlivanje modela, izradbe voštanog modela, prešanja keramike te obrade završnog nadomjestka. Također, faktor ljudske greške je sveden na minimum jer gotovo sav posao obavlja stroj. Prednost kompozitnih materijala je što su manje kruti zbog čega pokazuju bolja biomehanička svojstva (distribucija sila i stresa) te teoretski predstavljaju povoljniju opciju.

Kompjutorski softver terapeutu nudi tri mogućnosti dizajna buduće krunice: prema tvornički unesenim modelima koji se adaptiraju na konkretni kavitet, zatim prema zubu iz suprotnoga

kvadranta (replikacija) te prema zubu koji se skenira prije bilo kakve intervencije (korelacija). Kada smo izabrali željenu metodu, npr. replikaciju, izrađeni kavitet posipamo kontrastnim prahom titanijeva oksida te pristupamo skeniranju posebnom intraoralnom kamerom. Kompjutor daje predložak koji možemo dodatno obraditi unutar programa (CAD), nakon čega se šalje zapovijed u automatsku frezu koja reže keramički blok u definirani oblik (CAM). Završena nadogradnja isproba se u ustima, polira do visokog sjaja ili individualizira pigmentima. Kod endokrunica nije moguće postići potpunu individualizaciju boje, što bi podrazumijevalo uporabu tehnike slojevanja (*layering*). Zbog mehaničke otpornosti navedena tehnika se ne preporuča, već se koristi *staining press* tehnika s površinskim pigmentima, bez dubinskih efekata, koja daje nešto slabije, ali ipak zadovoljavajuće rezultate. Postupak prešanja keramike podrazumijeva viskozno pečenje keramike na visokim temperaturama te utiskivanje tekućeg ingota (keramički valjčić) u šupljinu nastalu toplinskom eliminacijom voštanog modela. Otisak pripremljenoga kaviteta uzima se suvremenim otisnim masama npr. adicijskim silikonima. Kao pomoć pri otiskivanju može poslužiti akrilatna nadogradnja kakvu bismo izgradili za klasičnu lijevanu nadogradnju. S gotove nadogradnje skidamo dovoljno akrilata kako bismo osigurali mjesta za otisnu masu (između nadogradnje i stijenki zuba). Tako ćemo spriječiti deformaciju otiska i osigurati precizno ocrtavanje svih detalja kaviteta. Otisak šaljemo u laboratorij gdje tehničar modelira buduću endokrunicu u vosku, ulaže je, žari, preša i obrađuje. Gotovi nadomjestak se nakon probe može individualizirati bojama za keramiku i glaziranjem što odgovara opisanoj *staining press* tehnici. Potrebno je pripaziti kod dizajniranja premolara koji su i inače skloni frakturama nakon endodontskog liječenja od ostalih zubi. Preporuča se takva morfologija da okluzalni dio bude ravniji, odnosno da visina i inklinacije kvržica budu manje naglašene, a fisure pliće kako bi se smanjio rizik od frakturiranja za vrijeme ciklusa opterećenja (29).

#### **2.7.4. Cementiranje**

Debljina keramike otežava pristup polimerizacijskog svjetla u kavitet što uvjetuje uporabu dvokomponentnih kompozitnih cemenata.

Endokrunice mogu biti kvalitetna alternativa konvencionalnim postupcima restauracije endodontski liječenih zuba, pogotovo u situacijama kada su prisutni jako zavijeni korijenski kanali te kada je interokluzalni prostor reduciran i nedovoljan. Endokrunice omogućuju očuvanje maksimalne količine tvrdog zubnog tkiva, dobru estetiku i funkcionalnost, a ako se izrađuju CAD/CAM sustavima, i veliku uštedu vremena (29).

### **3. RASPRAVA**

Kruna liječenog zuba može biti razorena velikim karijesnim lezijama ili traumom. Obilno odstranjenje tvrdih zubnih tkiva dodatno oslabljuje zub te kao takav nije sposoban obavljati svoju funkciju. Zubi s liječenim korijenskim kanalom mogu biti dvostruko opterećeni prije nego što percipiraju pritisak za razliku od vitalnih zuba. Posljedice mogu biti gubitak kontakta s antagonistima, gubitak kontaktne točke, nemogućnost podnošenja fiziološkog opterećenja, također može stradati parodont, susjedni zubi se naginju, a antagonisti izdižu jer svaki od njih teži kontaktu. Takav zub sklon je traumi i doživljava promjene u kemijskom sastavu. Biokemijske promjene dentina modificiraju refrakciju svjetla kroz zub i uzrokuju diskoloraciju. Diskoloraciji pridonosi i neadekvatno čišćenje i oblikovanje koronarnog prostora koje ostavlja fragmente vitalnog tkiva. Ono se u komori raspada, a produkti dovode do diskoloracije. Uzrok diskoloraciji mogu biti i medikamenti koji se stavljaju u korijenski kanal kao i ostaci masa za punjenje koji ostaju u komori (4-6, 10, 25).

#### **4. ZAKLJUČAK**

Poslijeendodontsku terapiju treba početi što prije. Neadekvatno opskrbljen endodontski liječen zub podložan je prijelomu i nastanku periapikalnog procesa. U slučajevima kada nije moguće odmah osigurati primjerenu konačnu opskrbu, liječeni zub treba zaštititi privremenim ispunom.

Poslijeendodontska opskrba zuba jednako je važna kao i endodontski tretman korijenskoga kanala. Bez pravilne poslijeendodontske opskrbe nema ni uspješne endodontske terapije.

## 5. LITERATURA

1. Helfer AR, Melnick S, Shiller H. Determination of the moisture content of vital and pulpless teeth. *Oral Surg Oral Med Oral Pathol.* 1972;34:661-70.
2. Illeš D. Nadogradnje. *Sonda.* 2009;10(18):38-41.
3. McDonald A V, King P A, Setchell D J. An in vitro study to compare impact fracture resistance of intact root-treated teeth. *Int Endodont J.* 1990; 23:304.
4. Torabinejad M, Walton RE. *Endodoncija: Načela i praksa.* 4.hrv.izd. Zagreb: Naklada Slap; 2009.
5. Čatović A, Komar D, Čatić A i sur. *Klinička fiksna protetika - krunice:* Zagreb: Medicinska naklada; 2015.198.p.
6. Cohen S, Hargreaves KM. *Pathways of the pulp.* 9<sup>th</sup> ed. St Louis etc: CV Mosby Co; 2006.1080.p.
7. Trabert K, Caputo AA, Abou-Rass M. Tooth fracture - a comparison of endodontic restorative treatments. *J Endodont.* 1978; 4:351.
8. Martinez-Insua A, Da Silva L, Rilo B, Santana U. Comparison of the fracture resistances of pulpless teeth restored with a cast post and core or carbon-fiber post with a composite core. *J Prosthet Dent.* 1998; 80; 527-32.
9. Hansen EK, Asmussen E, Christiansen NC. In vivo fractures of endodontically treated posterior teeth restored with amalgam. *Endodont Dent Traumatol.*1990; 6:49.
10. Šutalo J, i sur. *Patologija i terapija tvrdih zubnih tkiva.* Zagreb: Grafički zavod Hrvatske; 1994.538p.
11. Dukić W. Indirektne kompozitne restauracije. *Sonda.* 2011;12:59-60.
12. Grgečić J. Zlatni, kompozitni i keramički inlay. *Sonda.* 2004; 6:58-61.
13. Rosenstiel SF, Land MF, Fujimoto J. *Contemporary Fixed Prosthodontics.* 4th ed. St Louis London: C V Mosby Company; 2006.867.p.
14. Johnson JK, Schwartz NL, Blackwell RT. Evaluation of restoration of endodontically treated posterior teeth. *J Am Dent Assoc.* 1976;93:597-605.

15. Ahmetović A. Istraživanje dinamičke čvrstoće zuba opskrbljenog konfekcijskim i ljevanim nadogradnjama [Magistarski rad]. Zagreb: Stomatološki fakultet Sveučilišta u Zagrebu; 2000.131.p.
16. Nergiz I, Schmage P, Platzer U, McMullan-Vogel CG. Effect of different surface textures on retentive strength of tapered posts. *J Prosthet Dent.* 1997; 78:451-7.
17. Wagnild G W, Mueller KI. Restoration of the endodontically treated tooth. U: Cohen S, Burns RC. *Pathways of the pulp.* 8. ed. St. Louis: Mosby; 2002. p.765-95.
18. Rovatti L, Mason PN, Dallari A. The Estetical Endodontic Posts. *Proceedings from 2nd international symposium S. Margherita Ligure, Italy.* 1998;12-6.
19. Negovetić-Mandić V, Pandurić V. Estetski intrakanalni kolčići. *Sonda.* 2003;8:50-3.
20. Čatović A, Vukšić J, Seifert D, Bergman-Gašparić L. Suvremeni sustavi nadogradnje avitalnih zuba – estetska i biomehanička učinkovitost. *Medix.* 2007;71:157-8.
21. Zalkind M, Hochman N. Direct core buildup using a preformed crown and prefabricated zirconium oxide post. *J Prosthet Dent.* 1998;80:527-32.
22. Isidore F, Adman P, Brondum K. Intermittent loading of teeth restored using prefabricated carbon fiber posts. *Int J Prost.* 1996; 9:131.
23. Živko Babić J, Carek A, Jakovac M. Cirkonijeva keramika u stomatološkoj protetici. *Acta Stomat Croat.* 2005;39:19-23.
24. Besner E, Ferrigno P. *Practical endodontics. A clinical guide.* Baltimore, London: Williams and Wilkins;1981. p.149:61.
25. Weine FS. *Endodontic therapy.* St. Louis: The Mosby Company; 1986. p.444-75.
26. Lazić B, Komar D, Čatić A. Cementi i cementiranje u fiksnoprotetskoj terapiji. *Sonda.* 2004;6(11):62-6.
27. Hemmings KW, King P A, Setchel DJ. Resistance to torsional forces of various post and core designs. *J Prosthet Dent.* 1991; 66:325.
28. Šegović S, Galić N, Davanzo A, Pavelić B. Poslijeendodontska opskrba zuba - I dio: zadaća i plan postupka. *Acta Stomatol Croat.* 2004; 38: 73-9.
29. Katalinić I, Jakovac M. Endokrunice. *Sonda.* 2011; 12(22):72-4.



## **6. ŽIVOTOPIS**

Mia Nestić rođena je 22. 1. 1990. u Sarajevu. Osnovnu školu i opću gimnaziju završila je u Čakovcu gdje je pohađala i Osnovnu umjetničku školu te prvi stupanj engleskog jezika. Nakon toga upisuje Stomatološki fakultet u Zagrebu koji je završila 2018. godine.