

Amelogenesis imperfecta - mogućnosti restauracije

Vukelić, Mia

Master's thesis / Diplomski rad

2018

Degree Grantor / Ustanova koja je dodijelila akademski / stručni stupanj: **University of Zagreb, School of Dental Medicine / Sveučilište u Zagrebu, Stomatološki fakultet**

Permanent link / Trajna poveznica: <https://um.nsk.hr/um:nbn:hr:127:142991>

Rights / Prava: [Attribution-NonCommercial 3.0 Unported / Imenovanje-Nekomercijalno 3.0](#)

Download date / Datum preuzimanja: **2025-03-23**



Repository / Repozitorij:

[University of Zagreb School of Dental Medicine
Repository](#)





SVEUČILIŠTE U ZAGREBU
STOMATOLOŠKI FAKULTET

Mia Vukelić

AMELOGENESIS IMPERFECTA – MOGUĆNOSTI RESTAURACIJE

Diplomski rad

Zagreb, 2018.

Rad je ostvaren na Zavodu za dječju i preventivnu stomatologiju Stomatološkog fakulteta u Zagrebu.

Mentor rada: Hrvoje Jurić, prof. dr. sc., Stomatološki fakultet

Lektor hrvatskoga jezika: Ivana Pregelj, prof. hrvatskoga jezika i književnosti

Lektor engleskoga jezika: Irena Smolčec, prof. mentor engleskoga i njemačkoga jezika

Sastav Povjerenstva za obranu diplomskog rada:

1. _____
2. _____
3. _____

Datum obrane rada: _____

Rad sadrži: 50 stranica

1 tablica

14 slika

CD

Osim ako nije drukčije navedeno, sve ilustracije (tablice, slike i dr.) u radu su izvorni doprinos autora diplomskog rada. Autor je odgovoran za pribavljanje dopuštenja za korištenje ilustracija koje nisu njegov izvorni doprinos, kao i za sve eventualne posljedice koje mogu nastati zbog nedopuštenog preuzimanja ilustracija odnosno propusta u navođenju njihovog podrijetla.

Zahvala i posveta

Zahvaljujem svom mentoru prof. dr. sc. Hrvoju Juriću na izuzetnoj susretljivosti i pomoći tijekom izrade diplomskog rada.

Posebnu zahvalu posvećujem svojoj obitelji, posebice roditeljima koji su samnom dijelili sretno trenutke, a teške činili lakšima tijekom svih šest studentskih godina.

Diplomski rad posvećujem mami Ini; za tvojih tisuću dolazaka u Zagreb, za sve one sitne, ali posebne stvari koje si učinila da me razveseliš, za tvoju potporu i za sve trenutke kada sam ti zaboravila reći hvala.

Amelogenesis imperfecta – mogućnosti restauracije

Sažetak

Amelogenesis imperfecta (AI) predstavlja skupinu nasljednih anomalija karakteriziranih generaliziranim defektima cakline, koji zahvaćaju sve, ili gotovo sve, zube u obje denticije. AI uzrokovana je mutacijom na razini pet gena odgovornih za amelogenezu; amelogenin (AMELX), enamelin (ENAM), matrix metaloproteinaza-20 (MMP20), kalikrein-4 (KLK4) i FAM83H. Anomalija se može naslijediti autosomno dominantnim, autosomno recesivnim i X-vezanim (spolnim) tipom nasljeđivanja. Klasifikacija AI prema Witkopu i Sauku opisuje četiri oblika anomalije: hipoplastični, hipomaturacijski, hipokalcifikacijski te kombinirani hipomaturacijsko – hipoplastični oblik udružen s taurodontizmom. Dijagnoza AI temelji se na kliničkom i genetičkom dijagnostičkom postupku. Donošenje egzaktne dijagnoze omogućuje eliminaciju drugih poremećaja sa sličnom kliničkom slikom. Osim smanjene estetike denticije, klinički problemi manifestiraju se poremećenom funkcijom žvakanja i govora, dentalnom preosjetljivošću te gubitkom vertikalne dimenzije okluzije. Terapija AI zahtijeva multidisciplinarni pristup u razdoblju od pedijatrijskog do adultnog doba. Odabir restaurativnog postupka ovisi o dobi pacijenta, fenotipu anomalije, motivaciji, stanju parodontnog ligamenta, endodontskom statusu zuba te financijskim mogućnostima pacijenta. Terapijske mogućnosti obuhvaćaju minimalno invazivne postupke (izbjeljivanje, mikroabrazija), restaurativne postupke kompozitnim ili staklenoionomernim materijalima te protetske nadomjestke u vidu estetskih keramičkih ljuski, inlaya, onlaya ili overlaya te krunica. U mliječnoj denticiji terapija se svodi na postizanje uvjeta za erupciju trajnih zuba. Za vrijeme mješovite denticije ciljevi terapije su očuvanje tvrdih zubnih tkiva i vitaliteta zuba, redukcija preosjetljivosti, uspostava pravilne funkcije te poboljšanje estetike. U trajnoj denticiji, završni terapijski postupak obuhvaća redukciju preosjetljivosti te uspostavu vertikalne dimenzije okluzije, funkcije i estetike.

Ključne riječi: *amelogenesis imperfecta*; geni; klasifikacija; dijagnoza; terapija; multidisciplinarni pristup

Amelogenesis imperfecta – restoration possibilities

Summary

Amelogenesis imperfecta (AI) represents a group of genetic disorders characterized with generalised enamel defects, which includes all, or almost all, teeth of both dentitions. AI is caused by mutations of five genes; amelogenin (AMELX), enamelin (ENAM), matrix metalloproteinase-20 (MMP20), kallikrein-4 (KLK4) and FAM83H. The anomaly can be inherited by autosomal dominant, autosomal recessive or X-related (sex) type inheritance. Classification by Witkop and Sauk describes four forms of anomaly: hypoplastic, hypomaturational, hypocalcified and hypomaturational – hypoplasia form combined with taurodontism. AI diagnosis is based on clinical and genetic diagnostic procedure. Detecting the exact diagnosis allows elimination of other disorders with similar clinical picture. Besides the poor dental esthetics, clinical problems are manifested in chewing and speaking dysfunction, dental hypersensitivity and in the loss of the vertical dimension of occlusion. AI therapy requires a multidisciplinary approach in periods from childhood to adult age. The selection of restorative procedure depends on the age of a patient, phenotype of anomaly, motivation, periodontal condition, endodontic teeth status and financial status of the patient. Therapeutic options include minimally invasive procedures such as teeth whitening and microabrasion, then restorative procedures with resin composite or glass-ionomer materials and prosthetic solutions such as ceramic veneers, inlays, onlays, overlays or crowns. In the primary dentition, the dental treatment is reduced to ensure favorable conditions for the eruption of the permanent teeth. During the mixed dentition, the treatment goals are to preserve tooth structures, maintain tooth vitality, decrease tooth sensitivity, establish correct interproximal and occlusal function and improve esthetics. In the permanent dentition, the final treatment proceedings are to diminish tooth sensitivity and to restore vertical dimension of occlusion and function, as well esthetics.

Keywords: *amelogenesis imperfecta*; genes; classification; diagnosis; therapy; multidisciplinary approach

SADRŽAJ

1. UVOD.....	1
2. AMELOGENESIS IMPERFECTA	3
2.1. Etiologija	4
2.2. Prevalencija	5
2.3. Klasifikacija	5
2.3.1. Hipoplastična amelogenesis imperfecta	6
2.3.2. Hipomaturacijska amelogenesis imperfecta	7
2.3.3. Hipokalcifikacijska amelogenesis imperfecta	8
2.3.4. Hipomaturacijsko – hipoplastična amelogenesis imperfecta s taurodontizmom	8
2.4. Dijagnoza	9
2.4.1. Klinički dijagnostički postupak	9
2.4.2. Genetski dijagnostički postupak	10
2.5. Diferencijalna dijagnoza	10
2.6. Multidisciplinarni terapijski pristup	11
2.6.1. Preventivna terapija	11
2.6.2. Ortodonska terapija	12
2.6.3. Protetska terapija	12
3. MOGUĆNOSTI RESTAURACIJE	14
3.1. Restauracija staklenoionomernim materijalima	16
3.2. Restauracija kompozitnim materijalima	19
3.3. Restauracija izbjeljivanjem i mikroabrazijom	21
3.3.1. Izbjeljivanje	21
3.3.2. Mikroabrazija	22
3.4. Restauracija djelomičnim krunicama	23
3.4.1. Kompozitne ljsuske	23
3.4.1.1. Direktne kompozitne ljsuske	23
3.4.1.2. Indirektne kompozitne ljsuske	24
3.4.2. Keramičke ljsuske	25
3.4.3. Inlay, onlay, overlay	26
3.5. Restauracija privremenim konfekcijskim krunicama	27

3.5.1. Polikarbonatne konfekcijske krunice	27
3.5.2. Metalne konfekcijske krunice	28
3.6. Restauracija definitivnim krunicama	29
3.6.1. Potpune keramičke krunice	29
3.6.2. Metal – keramičke krunice	30
3.6.3. Fasetirane krunice	31
3.6.4. Potpune kovinske krunice	31
4. PRIKAZ SLUČAJA.....	33
4.1. Razlog dolaska	34
4.2. Anamneza.....	34
4.3. Ekstraoralni nalaz.....	34
4.4. Intraoralni nalaz.....	34
4.5. Radiološki nalaz	35
4.6. Dijagnoza	35
4.7. Terapija.....	35
4.8. Terapijski postupak	36
4.9. Rezultat terapije.....	39
5. RASPRAVA.....	40
6. ZAKLJUČAK	43
7. LITERATURA.....	45
8. ŽIVOTOPIS	49

Popis skraćenica

AI – amelogenesis imperfecta

AMELX – amelogenin

ENAM – enamelin

KLK4 – kalikrein-4

MMP20 – matriksna metaloproteinaza-20

NaOCl – natrij hipoklorit

SIC – staklenoionomerni cement

SiO₂ – silicijev dioksid

1. UVOD

Izreka kaže da je osmijeh najljepša krivulja ljudskog tijela. Današnje društvo postavlja visoke kriterije i vrijednosti na estetiku lica, a osmijeh kao njegova komponenta središte je djelovanja dentalne medicine.

Rast i razvoj stomatognatnog sustava uvjetovan je hereditarnim, ali i stečenim čimbenicima tijekom života koji vrlo često mogu biti narušeni te dovesti do funkcijskih i estetskih promjena orofacijalne regije. Nezadovoljstvo izgledom zubi, posebice frontalnih, jedno je od najčešćih uzroka dolaska pacijenta u stomatološku ordinaciju. Obojenje zubi može biti egzogenog (duhan, čajevi, nepravilna higijena usne šupljine i sl.) i endogenog podrijetla (tetraciklinski antibiotici, nepodudarnost Rh-faktora majke i djeteta, prekomjerni unos fluora i sl.). Zub formiran mnogo prije pojavljivanja u usnoj šupljini, visoko je specifičan i ima ograničene mogućnosti mijenjanja pa promjene strukture zuba ovise o fiziološkim procesima koji se odvijaju u tijeku razvitka zuba, a nazivamo ih razvojnim anomalijama. Anomalije ovisno o lokalizaciji i opsegu zahvaćenosti mijenjaju otpornost zuba te svojim izgledom djeluju više ili manje neestetski. *Amelogenesis imperfecta* primjer je hereditarne anomalije cakline.

Dijagnoza *amelogenesis imperfecta* temelji se na iscrpnoj obiteljskoj anamnezi, kliničkom i genetičkom dijagnostičkom postupku te radiografskim snimkama. Postavljanje egzaktne dijagnoze omogućuje primjenu odgovarajuće terapije i sanaciju defekta.

Amelogenesis imperfecta zahtijeva multidisciplinarni terapijski pristup. Terapijske mogućnosti sanacije AI razlikuju se s obzirom na pedijatrijskog ili adultnog pacijenta, a kreću se od minimalno invazivnih postupaka kojima predvodi izbjeljivanje, preko restaurativnih postupaka staklenoionomernim cementima (SIC) i kompozitnim materijalima pa do protetskih rješenja u vidu estetskih keramičkih ljuski, inlaya, onlaya, overlaya i krunica.

Suvremena stomatologija nudi niz estetskih terapijskih mogućnosti i različitih stomatoloških materijala koji vjerno oponašaju prirodne optičke fenomene zdravog zubnog tkiva. Na taj se način pacijentu vraća osmijeh na lice s posljedičnim porastom samopouzdanja i poboljšanjem kvalitete života.

Svrha ovog rada je opisati etiološku podlogu anomalije, kliničku sliku pojedinih oblika AI i dijagnostičke postupke te prikazati moguća terapijska rješenja *amelogenesis imperfecta*. U prikazu slučaja prikazan je primjer terapije AI direktnim kompozitnim ljuskama u stadiju mješovite denticije.

2. AMELOGENESIS IMPERFECTA

Amelogenesis imperfecta sinonim je za skupinu hereditarnih anomalija koje se u usnoj šupljini očituju kao generalizirani defekti cakline zahvaćajući sve ili gotovo sve, zube mliječne i trajne denticije. Kliničke manifestacije AI su raznolike, od izuzetno tanke i glatke cakline do hrapave cakline s udubljenjima u obliku jamica i žlijebova, žućkasto – smeđe boje, zamućenog ili blago opaknog izgleda (1, 2).

Termin *amelogenesis imperfecta* odnosi se na defekte cakline u odsutnosti drugih sustavnih manifestacija, ali postoje slučajevi u kojima se navedeni termin koristi za opisivanje promjena cakline kao jednog od simptoma sustavne bolesti. U literaturi postoji nekoliko sindroma u sklopu kojih se opisuje *amelogenesis imperfecta* kao simptom. Jedan od najproučivanijih je trihoentoosealni sindrom. Riječ je o sistemske bolesti koja se manifestira poremećajima na kosi, zubima i kostima. Očituje se prisutnošću grube, jako kovrčave kose pri rođenju uz *amelogenesis imperfecta* hipoplastično – hipomaturacijskog podtipa s taurodontizmom i kortikalnom osteosklerozom kranijalnih kostiju. Nastaje kao posljedica mutacije na homeobox genu DLX3 (kromosom 17) i nasljeđuje se autosomno dominantno (2, 3).

2.1. Etiologija

Zubna caklina proizvod je epitelnog tkiva sluznice usne šupljine, a sastoji se od visoko organiziranih hidroksiapatitnih kristala koji čine 87 % volumena i 95 % težinskog udjela. Kristali se protežu od dentina prema površini zuba, a organizirani su u caklinske prizme. Riječ je o acelularnoj tvorbi bez unutarnje mogućnosti reparacije. Caklinu stvaraju ameloblasti tijekom procesa amelogeneze, a diferenciraju se iz unutarnjeg caklinskog epitela (4).

Proces amelogeneze nalazi se pod genetskom kontrolom. Mutacije gena odgovornih za razvoj cakline rezultiraju promjenama njenog fenotipa. *Amelogenesis imperfecta* uzrokovana je mutacijom na razini pet gena odgovornih za amelogenezu; AMELX, ENAM, MMP20, KLK4 i FAM83H (5).

Anomalija se može naslijediti autosomno dominantnim, autosomno recesivnim i X-vezanim (spolnim) tipom nasljeđivanja. X-vezana AI pokazuje tipičan način nasljeđivanja. Heterozigotna žena može prenijeti mutirani gen na djecu oba spola s rizikom od bolesti 50 %. Autosomno dominantni tip AI većinom zahvaća jednog ili više pojedinaca u svakoj generaciji obitelji. Autosomno recesivan tip AI treba razmotriti ako postoji konsagvinitet u obitelji. Ovaj način nasljeđivanja susreće se u pojedinim etničkim skupinama u kojima su brakovi unutar

obitelji učestaliji. Najčešći tip nasljeđivanja je autosomno dominantni. Promjene AMELX gena odgovorene su za X-vezanu AI. ENAM, MMP20 te KLK4 geni implicirani su u patogenezu hipoplastične ili hipomaturacijske AI s autosomnim tipom nasljeđivanja. Mutacija FAM83H gena odgovorna je za autosomno dominantno uzrokovanu hipokalcifikacijsku AI. FAM83H gen, za razliku od ostalih, ne kodira specifične caklinske proteine. Njegova unutarstanična lokacija i funkcija je nepoznata (6, 7).

2.2. Prevalencija

Amelogenesis imperfecta je relativno rijetka anomalija. Podatci prevalencije AI variraju ovisno o literaturi te pokazuju vrijednosti između 43:10 000 u Turskoj (8), 14:10 000 u Švedskoj (9), 10:10 000 u Argentini (10) te 1,25:10 000 u Izraelu (11). Prema podacima prevalencija AI u SAD – u iznosi između 1:14 000 i 1:700 (3). Prikupljene informacije o zastupljenosti AI na razini država ukazuju da srednja svjetska vrijednost prevalencije iznosi < 0.5 % (< 1 na 200) (7).

Hipoplastični tip AI javlja se u 60 – 73 % slučajeva, hipomaturacijski 20 – 40 %, a hipokalcifikacijski u 7 % slučajeva (12).

2.3. Klasifikacija

Postoje brojni sustavi klasifikacija *amelogenesis imperfecta* opisani u literaturi. Prvu klasifikaciju napisao je Weinmann uz sur. 1945. godine, a opisivala je dva oblika AI s obzirom na fenotip; hipoplastični i hipokalcificirajući oblik (3). Promjena fenotipa cakline u sklopu poremećaja AI uzrokovana je mutacijom gena odgovornih za amelogenezu pa su klasifikacije temeljene isključivo na fenotipu nedostatne te su naišle na brojne nadopune. Najšire prihvaćena klasifikacija dolazi od autora Witkopa i Sauka iz 1976. godine, a temelji se na kliničkom izgledu cakline, načinu nasljeđivanja i stadiju razvitka cakline u kojem defekt nastaje (13).

Klasifikacija *amelogenesis imperfecta* prema Witkopu i Sauku obuhvaća četiri osnovna tipa anomalije s podtipovima (14):

Tip I: hipoplastična *amelogenesis imperfecta* (hipoplazija cakline):

- autosomno dominantna rupičasta hipoplastična;
- autosomno dominantna lokalno hipoplastična;
- autosomno dominantna glatka hipoplastična;
- autosomno dominantna hrapava hipoplastična;
- autosomno recesivna hrapava;
- X-vezana dominantna glatka.

Tip II: hipomaturacijska *amelogenesis imperfecta* (hipomaturacija cakline):

- X-vezana recesivna hipomaturacijska;
- autosomno recesivna pigmentirana;
- "snijegom prekriveni zubi".

Tip III: hipomineralizacijska *amelogenesis imperfecta* (hipokalcifikacija cakline):

- autosomno dominantna hipokalcifikacijska;
- autosomno recesivna hipokalcifikacijska.

Tip IV: hipomaturacijsko – hipoplastična *amelogenesis imperfecta* s taurodontizmom:

- autosomno dominantna hipomaturacijsko – hipoplastična s taurodontizmom;
- autosomno dominantna hipoplastično – hipomaturacijska s taurodontizmom.

2.3.1. Hipoplastična *amelogenesis imperfecta*

Hipoplastični tip *amelogenesis imperfecta* – tip 1 je najzastupljeniji, a nastaje zbog poremećaja u sekretornoj fazi amelogeneze. Riječ je o kvantitativnom defektu kojeg karakterizira manja količina cakline, normalne mineralizacije i maturacije. Boja zuba ovisi o stupnju redukcije cakline. Ako je debljina neznatno smanjena, boja je normalna, a ako je debljina cakline znatno reducirana, zub je žućkasto – smeđe boje. Caklina može biti hrapava, glatka, udubljena, lokalno ili generalizirano hipoplastična. Ukoliko je zahvaćenost generalizirana, krune su manje, imaju koničan ili cilindrični oblik, a između pojedinih zuba ne postoje kontakti. Na rentgenogramu se vidi tanki sloj cakline intenzivnijeg kontrasta od dentina zbog adekvatne mineralizacije cakline. Osnovni klinički problem kod hipoplastičnog tipa amelogeneze je što tanka caklina vrlo brzo nakon nicanja zuba otpada, a izloženi dentin se gubi abrazijom. Kod 60 % pacijenata uočava se otvoreni zagriz (2).

Autosomno dominantna rupičasta AI manifestira se brojnim jamicama na svim plohama zubi, a posebno je jače izražena na bukalnim plohama (15).

Autosomno dominantna lokalno hipoplastična AI manifestira se hipoplastičnim defektima u obliku horizontalnih redova jamica, linearnih udubljenja ili većih područja hipoplastičnih ulegnuća (15).

Autosomno dominantna glatka AI prepoznaje se po glatkoj i tvrdoj caklini, ali smanjene debljine na 1/4 do 1/8 normalne, zdrave cakline. Karakteristična je klinička slika s dijastemama između svih zuba. Caklina može biti mutno bijele do smeđe boje (15).

Autosomno dominantna hrapava AI rezultira smanjenom debljinom cakline s tvrdom, hrapavom i granuliranom površinom uz bijelu do žutobijelu diskoloraciju (15).

Autosomno recesivna hrapava AI klinički je vidljiva kao potpuni manjak cakline s dijastemama. Površina zuba je jako hrapava s žutim diskoloracijama. Prisutan je manjak zubi, resorpcija niknutih zubi i skeletni prednji otvoreni zagriz (15).

X-vezana dominantna glatka hipoplastična AI zahvaća i mliječnu i trajnu denticiju. Karakteristična je različita klinička slika u muškaraca i žena. Kod muškaraca caklina je žutosmeđe diskoloracije, glatke i sjajne površine, reducirane debljine. Kod žena klinički su uočljive vertikalno naizmjenične trake normalne i hipoplastične cakline te često prisutan prednji otvoreni zagriz skeletnog tipa (15).

2.3.2. Hipomaturacijska amelogenesis imperfecta

Hipomaturacijski tip *amelogenesis imperfecta* – tip 2, nastaje zbog poremećaja u fazi mineralizacije cakline. Radi se o kvalitativnom defektu cakline, manjeg opsega u odnosu na hipomineralizacijski tip. Kod mliječnih zuba caklina je kredasto bijele boje, dok na trajnima može varirati od kredasto bijele do žuto – smeđe. Nakon nicanja zuba dolazi do odlamanja slabije mineralizirane cakline, pogotovo incizalno i na okluzalnim kvržicama. Sjena cakline je radiografski manjeg intenziteta od normalnog nalaza, ali je intenzivnija u odnosu na hipomineralizacijski tip, pa je kontrast ipak vidljiv (15).

X-vezana recesivna hipomaturacijska AI rezultira jače izraženim defektima u zahvaćenoj muškoj populaciji. Zubi su žuto – bijele diskoloracije, koji s vremenom postaju tamniji. Caklina je normalne debljine, ali je mekana i lako se otkida. U žena s ovim fenotipom nalazimo naizmjenične vertikalne trake mutno bijele diskoloracije, ali normalne translucencije (15).

Autosomno recesivna pigmentirana AI javlja se podjednako i u mliječnoj i u trajnoj denticiji. Manifestira se caklinom normalne debljine, mliječno bijele do smeđe boje, koja s vremenom postaje tamnija. Lako se otkida od dentina. Na rentgenskim snimkama pokazuje slabiji kontrast u usporedbi s dentinom (15).

"Snijegom pokriveni zubi" čest je oblik hipomaturacijske AI. Caklina je u incizalnim i okluzijskim područjima mutno bijele boje, a zahvaćeni su samo površinski dijelovi cakline. Zubi izgledaju kao da su prekriveni snijegom. Bijela boja cakline može biti prisutna kontinuirano ili u mrljama s oštrim ograničenjem od zdrave cakline. Ovaj oblik javlja se i na prednjim i na stražnjim zubima, a promjene su izraženije na gornjim nego na donjim incizivima (15).

2.3.3. Hipokalcifikacijska amelogenesis imperfecta

Hipomineralizacijski (hipokalcifikacijski) tip *amelogenesis imperfecta* – tip 3, nastaje zbog poremećaja u fazi mineralizacije cakline. Caklinski organski matriks je normalno formiran, ali neadekvatno mineraliziran, što rezultira kvalitativnim defektima. U trenutku nicanja zuba caklina je normalne debljine, bijele, žute ili žuto – smeđe boje, ali je zbog slabije mineralizacije mekana i podložna abraziji. U težim oblicima caklina se može ukloniti ekskavatorom. Caklina vratnog dijela ostaje najdulje očuvana. Na rentgenogramu caklina zuba je normalne debljine, ali postoji manjak kontrasta između sjene cakline i dentina. Komorica pulpe i korijenski kanali su suženi ili obliterirani u potpunosti. Klinički je prisutna preosjetljivost zuba na toplo, a zbog lakšeg nakupljanja zubnog kamenca na hrapavoj površini korijena, pacijenti su podložni gingivitisu i parodontitisu (15). Kod 60% pacijenata uočava se prednji otvoreni zagriz (2).

Razlikujemo dva podtipa hipokalcifikacijske AI: autosomno dominantni i autosomno recesivni. Razlika je u tome što autosomno dominantni oblik ima jače izraženu kliničku sliku (15).

2.3.4. Hipomaturacijsko – hipoplastična amelogenesis imperfecta s taurodontizmom

Hipomaturacijsko – hipoplastična s taurodontizmom udružena *amelogenesis imperfecta* predstavlja kombinaciju hipomaturacije i hipoplazije cakline, a nastaje zbog poremećaja sekretorne i maturacijske faze amelogeneze. Taurodontizam se pojavljuje na molarima, a ostali zubi mogu imati voluminozniju pulpnu komoru (2).

Razlikujemo dva podtipa hipomaturacijsko – hipoplastične AI udružene s taurodontizmom s obzirom na zastupljenost pojedinog poremećaja: hipomaturacijsko – hipoplastični i hipoplastično – hipomaturacijski (15).

Prijedlog nove klasifikacije dali su autori Aldred i Crawford 1995. godine. Nova klasifikacija bazira se na molekularnoj razini, biokemijskim rezultatima, principu nasljeđivanja i fenotipu anomalije (3, 7).

2.4. Dijagnoza

Dijagnoza AI temelji se na kliničkom i genetskom dijagnostičkom postupku (2).

2.4.1. Klinički dijagnostički postupak

Klinički dijagnostički postupak obuhvaća uzimanje anamneze, ekstraoralni i intraoralni pregled te analizu rentgenskih snimki (13).

Detaljnim ispitivanjem anamneze nastoji se utvrditi rizik za karijes kod pacijenta na temelju njegove prehrane te nepogodnih oralnih i životnih navika. Iako kod pacijenata ne mora postojati karijes, pacijenti s AI spadaju u skupinu visoko rizičnih za razvitak karijesne lezije (13).

Ekstraoralnim pregledom promatra se donja trećina lica koja može biti smanjena ili asimetrična zbog gubitka vertikalne dimenzije okluzije. Palpacija limfnih čvorova te ispitivanje funkcije temporomandibularnog zgloba sastavni su dio ekstraoralnog pregleda. Također je tijekom pregleda potrebno ustanoviti eventualnu prisutnost nepogodnih navika (13).

Intraoralni pregled obavlja se vizualnom i taktilnom metodom. Pregledom nastojimo ustanoviti koji su zubi zahvaćeni te dijagnosticirati tip anomalije. *Amelogenesis imperfecta* poremećaj je koji zahvaća sve zube obje denticije (2). Kako bi smo klasificirali AI, važno je ustanoviti koje su plohe zahvaćene; cervikalna, koronarna ili okluzalna / incizalna, palatinalna / lingvalna ili vestibularna. Bitna karakteristika poremećaja je promjena fenotipa cakline, pa površina zuba može biti hrapava, glatka, tanka, rupičasta, linijski izbrazdana ili diskolorirana. Tijekom kliničkog pregleda možemo odrediti debljinu cakline te na temelju rezultata utvrditi početno razlikovanje hipoplazije od hipokalcifikacije i hipomaturacije, gdje je caklina

normalne debljine. Tvrdoća cakline predstavlja kriterij za razlikovanje hipokalcifikacijskog od hipomaturacijskog tipa AI. Hipokalcificirana caklina je tako mekana da se može odstraniti ekskavatorom (može se sastrugati), dok se kod hipomaturacijskog tipa AI odlama od dentina (13).

Analiza rentgenskih snimki služi kao nadopuna ekstraoralnom i intraoralnom kliničkom nalazu. Ekstraoralne radiografske snimke omogućuju pregled neizniklih zubi te eventualnu prisutnost sponatne resorpcije zuba. Intraoralne radiografske snimke omogućuju prikaz kontrasta između cakline i dentina (12). Hipoplastični će tip AI na rentgenogramu pokazivati tanji sloj cakline, intenzivnijeg kontrasta od dentina zbog adekvatne mineralizacije. Hipomaturacijski i hipomineralizacijski tip AI rentgenološki pokazuju normalnu debljinu cakline, ali slabiji kontrast cakline i dentina u odnosu na hipoplastični tip. Hipomaturacijska AI pokazuje izrazitiju sjenu cakline naspram hipomineralizacijske AI (13).

2.4.2. Genetski dijagnostički postupak

Genetska pozadina caklinskog defekta bitan je faktor u donošenju ispravne dijagnoze. Često se različiti defekti mogu razlikovati samo po tipu nasljeđivanja zbog vrlo slične ili identične kliničke slike (13). Podatke o mogućoj genetskoj pozadini bolesti možemo otkriti iscrpnom obiteljskom anamnezom, dok su laboratorijska genetička ispitivanja trenutno još uvijek predmet istraživanja (12).

2.5. Diferencijalna dijagnoza

Prilikom donošenja dijagnoze bitno je uzeti u obzir i druge etiološke čimbenike kao mogući uzrok defekata cakline. Mnogi poremećaji metabolizma, kao i genetska stanja, imat će utjecaja na izgled zubi. Abnormalnost strukture denticije može biti povezana s općim poremećajima u kalcifikaciji (hipotireoidizam, hipoparatiroidizam), težim bolestima u dječjoj dobi (kronične bubrežne bolesti, gastrointestinalni poremećaji), infekcijama (rubeola), štetnim djelovanjem lijekova (tetraciklini), intoksikacijom (fluoroza zuba), defektima kože i njenih derivata (ektodermalna displazija), poremećajima sinteze koštanog matriksa (osteogenesis imperfecta), hormonskim poremećajima (hipopituitarizam) ili poremećajima opće protein – mukopolisaharidne sinteze (fenil – ketonurija i mukopolisaharidoza) (2,13). Navedeni poremećaji primjer su endokrinih sistemskih bolesti koje se uz ostale simptome

manifestiraju i defektima na razini strukture cakline. Takve metabolički uzrokovane promjene fenotipa cakline treba razlikovati od genetski uvjetovane *amelogenesis imperfecta*. Razlika je u kronološkoj distribuciji, odnosno prisutnosti defekata cakline u obliku horizontalnih linija lokaliziranih na onim dijelovima krune zuba koji su se formirali u trenutku kada je djelovao štetni čimbenik (2).

Najčešća diferencijalna dijagnoza AI je dentalna fluoroza. Varijabilnost ovog stanja kreće se od blage bijele "mrljaste" cakline do duboke gusto bijele diskoloracije s mjestimičnim područjima obojenja i hipoplazije. Fluoroza se manifestira područjima horizontalnih bijelih traka koje odgovaraju razdobljima intenzivnijeg unosa fluorida, dok su premolari i drugi molari pošteđeni (kronološka distribucija). U većini slučajeva iz anamneze se otkrije pretjerani unos fluora (2).

2.6. Multidisciplinarni terapijski pristup

Liječenje pacijenata s *amelogenesis imperfecta* predstavlja izazov te je za ostvarenje terapijskog cilja potreban multidisciplinarni pristup koji uključuje specijalistu pedodontije, ortodontije te protetike, a po potrebi i maksilofacijalnog kirurga (16).

2.6.1. Preventivna terapija

Prevenција je najvažnije sredstvo doktora dentalne medicine, osobito u pacijenata kojima je narušen integritet tvrdih zubnih tkiva. Terapija AI započinje već kod pedijatrijskog pacijenta gdje vodeću ulogu ima pedodont. Cilj pedodonta je prenijeti pozitivan stav pacijentu prema oralnom zdravlju, pružajući mu pri tome odgovarajuće znanje o prisutnoj anomaliji, kako bi je bolje razumio i prihvatio složeni tretman nakon završetka rasta (2).

Radi povećanog rizika od karijesa na mliječnoj i mladoj trajnoj denticiji provode se zahvati kojima se nastoji minimalizirati mogućnost njegova nastanka. Najveća pažnja pridaje se profesionalnoj profilaksi u vidu čestih kontrola, fluoridacije i pečaćenja fisura te edukaciji roditelja i djeteta o pravilnom provođenju oralne higijene. Održavanje adekvatne oralne higijene u pacijenata s AI je otežano zbog moguće preosjetljivosti. Olakšanje simptoma tijekom četkanja zubi postiže se primjenom tople vode. Korištenje zubne paste s fluoridima može imati pozitivan efekt na redukciju preosjetljivosti i prevenciju karijesa. Pacijenti s AI

trebaju biti upućeni u provođenje dijetalne prehrane s redukcijom unosa šećera kako bi se smanjio rizik nastanka karijesne lezije (2).

2.6.2. Ortodonska terapija

Ortodont ima ključnu ulogu u praćenju razvoja i postavi denticije u idealnu poziciju potrebnu za definitivni nadomjestak. Održavanje visoke razine motivacije pacijenta najzahtjevniji je aspekt ortodoncije pa je nužno ortodontski plan terapije raščlaniti na pojedina razdoblja te jasno definirati terapijske ciljeve. Ortodontsko liječenje podijeljeno je u 3 faze s obzirom na dob pacijenta (17).

Prva faza obuhvaća razdoblje od rođenja do pete godine života djeteta. U tom razdoblju uloga ortodonta je minimalna. Terapija se svodi na primjenu preventivnih naprava i postupaka (držači mjesta, anatomske dude i sisači) (17).

Druga faza traje od šeste do šesnaeste godine života. U ovoj fazi terapija se temelji na interceptivnim, mobilnim, funkcionalnim ili fiksnim napravama. Interceptivnim napravama smanjuje se razvoj malokluzije te potreba za daljnjim ortodontskim tretmanom. Kod izrade mobilnih naprava pažnju treba obratiti na estetiku jer su pacijenti s *amelogenesis imperfecta* vrlo osjetljivi na dodatni neestetski izgled naprave. Funkcionalne naprave primjenjuju se za modifikaciju rasta mandibule ili maksile kod pacijenata klase II i klase III. Kod fiksnih ortodontskih naprava problem predstavlja smanjena mogućnost adhezije ortodontskih bravica radi djelomičnog ili potpunog nedostatka cakline (17).

Treća faza ortodontske terapije obuhvaća adultnog pacijenta. U ovoj fazi završava rast i razvoj čeljusti pa ukoliko pacijent ima diskrepancu mandibule ili maksile koju nije bilo moguće riješiti ortodontskom terapijom, postaje kandidat za ortognatsku kirurgiju. Suradnja ortodonta i maksilofacijalnog kirurga prijeko je potrebna zbog predkirurške ortodontske pripreme pacijenta (17).

Nakon završetka terapije AI te postavljanja definitivnih nadomjestaka, pacijenta je potrebno uključiti u postortodontsku skrb u vidu kontrolnih pregleda i izrade retainera kako ne bi došlo do recidiva (17).

2.6.3. Protetska terapija

Protetska faza terapije predstavlja konačni postupak sanacije AI, a uključuje izradu definitivnih nadomjestaka. Plan protetske terapije potrebno je izraditi još u doba mješovite denticije, a neposredno prije provođenja zahvata u adultnoj dobi potrebna je reevaluacija

stanja. Planiranje terapije uključuje detaljno ispitivanje okluzije i međučeljusnih odnosa na studijskim modelima pozicioniranim u artikulaturu. Odabir protetskog nadomjestka ovisi o debljini preostale cakline te mogućnostima postizanja adekvatne adhezije između nadomjestka i tvrdog zubnog tkiva. Kako bi pacijent dobio realnu sliku budućeg protetskog nadomjestka, moguća je izrada *wax up* te *mock up* modela. Nakon preparacije zuba na preostalo zubno tkivo privremeno se cementira provizorij. Provizorij omogućuje pacijentu da izrazi svoje zadovoljstvo ili nezadovoljstvo izgledom budućeg nadomjestka prije definitivne izrade. Definitivni protetski nadomjestci pacijentu pružaju potpunu estetiku i trajno rješenje anomalije AI (16).

Nakon sanacije AI protetskim nadomjestcima, pacijenta je potrebno uključiti u fazu održavanja. U fazi održavanja naglasak se nalazi na edukaciji o provođenju oralne higijene, održanju zdravog parodontnog ligamenta i stabilnosti okluzije (17).

3. MOGUĆNOSTI RESTAURACIJE

Abnormalnosti cakline, osim što su značajan kozmetski defekt, mogu dovesti do funkcijskih poremećaja. To se očituje u gubitku kontinuiteta zubnog luka, poremećaju visine zagrizi, pretjeranoj termičkoj i kemijskoj osjetljivosti zubi te popratnoj pojavi ortodontskih anomalija. Sukladno navedenim posljedicama AI, terapijski cilj je zaustavljanje gubitka tvrdih zubnih tkiva, očuvanje visine zagrizi i funkcije žvakanja, rješavanje problema zubne preosjetljivosti te postizanje zadovoljavajuće estetike. Odabir restaurativnog terapijskog postupka ovisi o dobi pacijenta (Tablica 1), fenotipu anomalije, motivaciji, stanju parodontnog ligamenta, endodontskom statusu zuba te financijskim mogućnostima pacijenta (13).

U stadiju primarne (mliječne) denticije terapijski postupci temelje se na preventivi te olakšanju popratnih simptoma AI. Glavni cilj terapije je postizanje uvjeta za erupciju trajnih zuba. Materijali izbora su smolom modificirani SIC-i i kompoziti. Za restauraciju anteriornog segmenta najčešće se primjenjuje direktna tehnika izrade kompozitnih ljuski, dok se za restauraciju distalnog segmenta primjenjuju metalne konfekcijske krunice ili SIC-i (2, 18).

U stadiju mješovite denticije naglasak terapije je na očuvanju prisutnih trajnih nasljednika – inciziva i molara. U interkaninom segmentu izrađuju se direktne ili indirektno kompozitne ljuske s ciljem redukcije preosjetljivosti i poboljšanja estetike. Alternativna mogućnost restauracije trajnih inciziva je primjena polikarbonatnih konfekcijskih krunica. U distalnom segmentu potrebno je pričekati potpunu erupciju trajnih molara te ih zatim zaštititi metalnim konfekcijskim krunicama. Ukoliko je vjerojatnost sniženja vertikalne dimenzije visoka, tijekom čekanja do potpune erupcije, zubi se mogu zaštititi izradom onlaya ili aplikacijom SIC-a (18).

Kod pacijenata s mladom trajnom denticijom terapija se sastoji od preventivnih postupaka (fluoridacija, pečaćenje fisura) i minimalno invazivnih preparacija s ciljem očuvanja tvrdog zubnog tkiva za definitivni protetski nadomjestak. Ovo razdoblje karakterizirano je erupcijom trajnih premolara i kanina. Restauracije premolara postižu se metalnim konfekcijskim krunicama ili onlayima, dok se kanini "presvlače" direktnim ili indirektnim kompozitnim ljuskama. Alternativno terapijsko rješenje je primjena polikarbonatnih konfekcijskih krunica (18).

Kod adultnog pacijenta s trajnom denticijom terapija AI može se kretati od minimalno invazivnih zahvata u vidu izbjeljivanja i mikroabrazije, preko restaurativnih postupaka kompozitnim materijalima pa do izrade protetskih nadomjestaka (16).

Tablica 1. Odabir terapije AI s obzirom na dob i vrstu denticije pacijenta (2, 13, 18)

	ANTERIORNI SEGMENT	DISTALNI SEGMENT
PEDIJATRIJSKI PACIJENT		
Mliječna denticija	SIC ispuni Kompozitne ljuske	SIC ispuni Metalne konfekcijske krunice
Mješovita denticija	Kompozitne ljuske Polikarbonatne konfekcijske krunice	SIC ispuni Inlay / onlay / overlay Metalne konfekcijske krunice
Mlada trajna denticija	Kompozitne ljuske Polikarbonatne konfekcijske krunice	Inlay / onlay / overlay Metalne konfekcijske krunice
ADULTNI PACIJENT		
Trajna denticija	Kompozitne ljuske Izbjeljivanje Mikroabrazija Estetske keramičke ljuske Potpune keramičke krunice Metal – keramičke krunice Fasetirane krunice	Inlay / onlay / overlay Potpune keramičke krunice Metal – keramičke krunice Fasetirane krunice Potpune kovinske krunice

3.1. Restauracija staklenoionomernim materijalima

Staklenoionomerni cementi su dvokomponentni sustavi čiju osnovu čine prah i tekućina. Prah sadrži čestice kalcijsko-aluminijskog fluorosilikatnog stakla, a tekućina je 35 – 36 % vodena otopina kopolimera poliakrilne kiseline (19).

Razlikujemo tri klasifikacije SIC-a: tradicionalnu klasifikaciju, klasifikaciju SIC-a s obzirom na sastav prema Hickelu te klasifikaciju s obzirom na način primjene SIC-a prema Albersu (20).

1. Tradicionalna podjela SIC-a obuhvaća (20):
 - a. Tip I – za cementiranje inlaya, onlaya, krunica i mostova;
 - b. Tip II – za ispune: Tip II a – estetski cementi;
Tip II b – pojačani cementi;
 - c. Tip III – cementi za podloge.
2. Podjela SIC-a s obzirom na sastav prema Hickelu obuhvaća (20):
 - a. Konvencionalne SIC-e : Tip I – za cementiranje;
Tip II – za ispune;
Tip III – za podloge i pečačenje fisura;
 - b. Metalima ojačane SIC-e;
 - c. Visoko viskozne SIC-e;
 - d. Smolom modificirane SIC-e.
3. Klasifikacija SIC-a s obzirom na način primjene prema Albersu obuhvaća (20):
 - a. SIC-e za cementiranje;
 - b. SIC-e za ispune;
 - c. Metalom ojačane SIC-e;
 - d. Cermet cemente;
 - e. SIC kavitetne premaze (*liners*);
 - f. SIC-e za podloge;
 - g. SIC-e za pečačenje;
 - h. Smolom modificirane SIC-e.

Reakcija stvrdnjavanja SIC-a odvija se u tri međusobno odvojene faze. U fazi oslobađanja iona dolazi do djelovanja vodikovih iona na površinu čestica stakla prilikom čega se oslobađaju ioni kalcija, aluminijski i fluora te se stvara silicijev hidrogel. Slijedi hidrogel faza u kojoj kalcijeve ione, koji se prvi oslobađaju, preuzimaju lanci poliakrilne kiseline i stvaraju kalcijsko-poliakrilne lance, odnosno polikarboksilatne soli koje uzrokuju gelaciju i početno svezivanje cementa. U fazi stvaranja soli događa se završno stvrdnjavanje cementa. Ioni aluminijski svezuju se za lance poliakrilne kiseline stvarajući stabilniji spoj hidrogel matriksa oko čestice stakla (21).

SIC-i su jedini biološki materijali koji se za tvrda zubna tkiva kemijski vežu mehanizmima ionske izmjene. Za bolju i kvalitetniju vezu s tvrdim zubnim tkivom, površina se čisti od zaostalog sloja 10 – 25 % poliakrilnom kiselinom u trajanju od 10 do 20 sekundi. Primjenom kiseline površina tvrdih zubnih tkiva omekša te je stvoren prostor – zona izmjene

iona gdje se odvija kemijsko svezivanje ionskim vezama preko karboksilnih skupina poliakrilne kiseline i kalcijeva hidroksiapatita. Kod konačno stvrdnutog cementa sloj obogaćen ionima čvrsto je vezan sa SIC-om s jedne strane i sa zubom s druge strane (22). U pacijenata s *amelogenesis imperfecta*, adhezija SIC-a s caklinom je smanjena zbog deficita kalcijeva hidroksiapatita. Kondicioniranje takvog tkiva dovodi do dodatne demineralizacije cakline čime se smanjuje njezin anorganski udio pa je ionska veza između staklenoionomernog materijala i kalcijeva hidroksiapatita iz cakline slabija u odnosu na zdravu caklinu (23).

Staklenoionomerni cementi se zahvaljujući svojim svojstvima široko primjenjuju u restaurativnoj stomatologiji i protetici, a posebno mjesto zauzimaju u pedodonciji. Rad s pedijatrijskim pacijentom nerijetko je otežan zbog smanjene kooperativnosti djece što iziskuje brze i precizne zahvate. Zbog malih usta i micanja jezika područje rada je često nepregledno te je gotovo nemoguće osigurati suho radno polje pa kompoziti u ovakvim situacijama nisu materijal izbora. SIC-i se očituju kao materijali jednostavne i brze upotrebe te dobre adhezije u vlažnim uvjetima, stoga su idealan restaurativni materijal u pedijatrijskog pacijenta. SIC-i posjeduju antikarijesni učinak koji postižu otpuštanjem fluorida. Zaštitni učinak fluorida ostvaruje se na nekoliko načina. Fluoridi koje tvrda zubna tkiva preuzimaju od SIC-a reduciraju i zaustavljaju procese demineralizacije, a povećavaju procese remineralizacije. Nadalje, fluoridni ioni sudjeluju u procesima formiranja pelikule i zubnog plaka te u inhibiciji rasta mikrobne flore. Povišena koncentracija fluoridnih iona ne postiže se samo u području neposrednog kontakta s materijalom za ispun nego i u slini, što za posljedicu ima generalizirano profilaktičko djelovanje na sve zube u usnoj šupljini (21). Istraživanje Morettija i sur. pokazalo je da restauracija defekata AI smolom modificiranim SIC-ima smanjuje preosjetljivost zuba te dovodi do poboljšanja žvačne funkcije i estetike (24).

Zbog slabije čvrstoće i niske otpornosti na abraziju limitirana je upotreba SIC-a u područjima visokog stresa pa se u lateralnim područjima najčešće upotrebljavaju kao privremeni ispuni. Osim slabijih fizičko – mehaničkih svojstava, kao dodatne karakteristike u odnosu na druge restaurativne materijale (kompozite) pridodaju im se lošija kvaliteta poliranja te slabija estetika (21).

3.2. Restauracija kompozitnim materijalima

Kompozitni materijali kombinacija su dvaju ili više kemijski različitih materijala s jasnim graničnim spojem između komponenti i svojstvima boljim od pojedinačnih komponenti. Sastoje se od organske smolaste matrice, anorganskih čestica punila i svezujućeg sredstva. U sastav kompozita ulaze još i stabilizatori boje, inhibitori polimerizacije, pigment i aktivatorski sustav. Organska matrica je monomer velike molekularne težine, kao što je bisfenol-A-glicidil metakrilat (Bis-GMA) ili uretan dimetakrilat (UDMA). Anorgansko punilo može se sastojati od nekoliko dijelova, a to su: pirogeni silicij-dioksid, mikrofino barijevo ili stroncijevo silikatno staklo, fine čestice kvarca, cirkonij-dioksidno staklo, itrij ili iterbij-trifluorid. Kao svezujuće sredstvo najčešće se koriste organosilani (20).

Najprikladnija podjela kompozitnih materijala je klinička, a temelji se na veličini i volumnom postotku punila. Razlikujemo kompozitne materijale s mikropunilom, hibridne, mikrohibridne i nano kompozite te pakirajuće (kondenzabilne) i tekuće kompozitne materijale (25).

Adheziju kompozitnog materijala za tvrda zubna tkiva omogućuje aplikacija adhezivnih sustava. Veza adheziva s caklinom i dentinom ostvaruje se na mikromehaničkoj (prodorom jednog materijala u drugi); kemijskoj (ionskim i kovalentnim svezama) i fizičkoj (van der Waalsovim i vodikovim vezama) razini (25). Caklinsko – dentinski adhezijski sustavi sastoje se od tri zasebne ili dijelom spojene komponente specifičnog djelovanja. To su jetkajuća otopina, *primer* i adheziv ili *bond*. Jetkajuća otopina odgovorna je za mineralizaciju supstrata i ekspanziju ogoljele kolagene mreže. Jetkanje se provodi 30 – 40 % ortofosfornom kiselinom u trajanju 30 sekundi za caklinu te maksimalno 15 sekundi za dentin. Djelovanjem ortofosforne kiseline na caklinu dolazi do rastapanja kristala hidroksiapatita, odstranjenja stare i kemijski zasićene površine cakline te uklanjanja glikoproteinske ovojnice i zaostatnog sloja, čime se povećava reaktivna površina. U dentinu jetkanjem ortofosfornom kiselinom dolazi do izlaganja kolagene mreže ogoljene od hidroksiapatita. Površinskom demineralizacijom kolagen gubi potporu i nastaje "čupava površina" kolagenih niti koje vire iz intertubulusnog dentina. Dentinski tubulusi su otvoreni, a njihovi zidovi također su demineralizirani. *Primer*, kao promotor adhezije odgovoran je za infiltraciju, prožimanje supstrata. Bifunkcijske molekule *primera* omogućuju kemijsku svezu s intertubulusnim dentinom. Adheziv ili *bond* kao završni premaz odgovoran je za konačno oblikovanje hibridnog sloja, smolastih zubaca i lateralnih mikrozubaca konačnom polimerizacijom. Hibridni sloj čini temelj mikromehaničke retencije kompozitnih materijala

na dentin (26). Caklina zahvaćena *amelogenesis imperfecta* pokazuje kemijske, morfološke i mikromorfološke razlike u odnosu na zdravu caklinu. Jetkanje takvog tkiva dovodi do dodatne demineralizacije te posljedične neadekvatne adhezije kompozitnog materijala (23). Istraživanja pokazuju da čvrstoća veze adhezivnog sustava s caklinom zahvaćenom AI pokazuje znatno odstupanje u odnosu na normalnu caklinu, dok kod usporedbe vrijednosti čvrstoće veze s dentinom u zdrave i AI zahvaćene denticije nisu uočene značajne razlike (27). Provedena su brojna istraživanja s ciljem poboljšanja kvalitete veze između kompozitnih materijala i tvrdog zubnog tkiva u pacijenata s AI. Wright i sur. otkrili su da hipokalcifikacijska i hipomaturacijska AI pokazuju značajan manjak anorganskog sadržaja, dok mineralni sadržaj hipoplastične AI može varirati od smanjene pa do normalne razine u odnosu na zdravu caklinu. Smanjeni mineralni sadržaj u svezi je s povećanim sadržajem proteina (24). Venezie i sur. su, provodeći laboratorijska istraživanja in vitro, otkrili da predtretman cakline zahvaćene hipokalcifikacijskom AI 5 % natrijevim hipokloritom (NaOCl) dovodi do poboljšanja snage veze. Hipokalcifikacijska caklina može imati izrazito povišen sadržaj proteina zbog njihovog zadržavanja tijekom amelogeneze. Uklanjanjem viška proteina 5 % otopinom NaOCl pojačava se adhezijska sveza (28). Oprečni dokaz dobiven na temelju kliničkog istraživanja priložio je Sonmez sa sur. i njime dokazao da primjena NaOCl ne pokazuje pozitivan učinak na vezu restaurativnog materijala u intraoralnim uvjetima (28). Postoje različiti podatci o utjecajima NaOCl na svezu adhezivnog sustava i dentina u pacijenata s AI. U nekim istraživanjima pokazalo se da je tretman dentina s NaOCl poboljšao snagu sveze uklanjanjem kolagenog zaostatnog sloja (23). Noviji rezultati istraživanja upućuju na primjenu samojetkajućih adheziva koji rezultiraju smanjenom demineralizacijom cakline u odnosu na standardni protokol 30 – 40 % fosfornom kiselinom (29).

Stvrđavanje kompozitnih materijala odvija se na dva načina: kemijski i svjetlosno (20).

Zahvaljujući izuzetnoj estetskoj prednosti u odnosu na druge materijale i pošteditvrdih zubnih tkiva, u stomatologiji se koriste prvenstveno za restauracije trajnih zuba, nadogradnje nakon traumatske ozljede te estetske korekcije različitih defekata krune zuba (20). Adhezijsko vezivanje kompozitnih materijala omogućuje minimalno invazivnu preparaciju, stoga je njihova primjena indicirana u pacijenata s AI u doba mješovite i mlade trajne denticije, odnosno u razdoblju kada je očuvanje tvrdog zubnog tkiva nužno zbog postave definitivnog protetskog nadomjestka. Kompoziti, osim prekrivanja diskoloracijskih defekata AI, mogu reducirati i ostale popratne simptome anomalije; preosjetljivost i gubitak vertikalne dimenzije (30).

Iako pružaju estetski izgled nadomjestka, kompozitni materijali nisu široko prihvaćeni za uporabu u mliječnoj denticiji. Razlog tomu je onemogućeno održanje suhog radnog polja radi nesuradljivosti pacijenta. Suho radno polje ključan je faktor za postizanje adekvatne adhezije kompozita i tvrdog zubnog tkiva. Nadalje, stupanj polimerizacije ovisi o debljini slojeva, inhibiciji kisikom, udaljenosti materijala od izvora svjetla, vremenu ekspozicije i jakosti izvora svjetla. Nedostatci karakteristični za sam materijal su polimerizacijsko skupljanje s posljedičnim rubnim propuštanjem te pojavom diskoloracije i sekundarnog karijesa (20). U pacijenata s AI problem predstavlja smanjena čvrstoća sveze kompozitnog materijala i tvrdih zubnih tkiva zbog smanjenog udjela anorganskog sadržaja (30).

3.3. Restauracija izbjeljivanjem i mikroabrazijom

3.3.1. Izbjeljivanje

Izbjeljivanje je estetski stomatološki postupak kojim se postojeća boja zuba mijenja u nekoliko nijansi svjetliju. Sredstvo za izbjeljivanje je vodikov peroksid koji dolazi u čistom obliku ili kao sastavnica neke druge tvari, primjerice karbamid peroksida. Mehanizam djelovanja temelji se na aktivnosti molekula kisika koje prodiru u polupropusnu strukturu cakline i dentina oslobađajući pritom molekule pigmenta i time izbjeljujući zub. U pacijenata s AI očuvanje tvrdog zubnog tkiva je nužno, stoga minimalno invazivne postupke treba uzeti u obzir gdje god je to moguće. Razlikujemo izbjeljivanje na vitalnim i avitalnim zubima. Vitalno izbjeljivanje može se primjenjivati u ordinaciji ili pomoću udlage kod kuće (30, 31).

Vitalno izbjeljivanje u ordinaciji podrazumijeva primjenu visokih koncentracija vodikovog (20 – 40 %) ili karbamidovog peroksida (35 – 45 %) koji se u obliku gela nanose na vanjsku površinu zuba. Metoda zahtijeva izolaciju radnog polja i zaštitu mekog tkiva, čemu slijedi nanošenje sredstva za izbjeljivanje u nekoliko navrata u trajanju od 10 do 20 minuta. Indikacije za vitalno izbjeljivanje u ordinaciji su: blaga caklinska obojenja, umjerena tetraciklinska obojenja i staračka obojenja. Rezultati ovise o opsežnosti i stupnju diskoloracije (31).

Vitalno izbjeljivanje udlagom obuhvaća međudjelovanje stomatologa i pacijenta. Riječ je o manje intenzivnom postupku izbjeljivanja koji se provodi vodikovim peroksidom u koncentraciji od 6 % ili karbamid peroksidom u koncentraciji 18 %. Gel za izbjeljivanje postavlja se u individualno izrađenu udlagu gornje ili donje čeljusti koju je moguće nositi po

danu ili noći. Ovisno o stupnju diskoloracije udlage se nose tjedan dana pa do 6 mjeseci. Indikacije su: površinska caklinska obojenja, umjerena žuta obojenja, fluoroza i staračka obojenja (31).

Nevitalno izbjeljivanje provodi se kada je obojenje zuba uzrokovano nekrozom pulpe ili lošim endodontskim liječenjem. Nakon adekvatno provedene endodontske terapije i postavljanja barijere na ulaz u korijenski kanal, u komoru se unosi preparat na bazi vodikovog peroksida. Koristi se 35 % vodikov peroksid ili 95 % natrijev perborat s 9,9 % aktivnog kisika. Kavitet se privremeno zatvara, a uložak se mijenja svakih nekoliko dana do željenog rezultata. Kada je postignuta željena boja zuba, u kavitet se unosi preparat kalcijeva hidroksida koji neutralizira djelovanje slobodnih radikala iz vodikovog peroksida, a definitivni ispun izrađuje se minimalno tjedan dana od zadnjeg uložka vodikovog peroksida. Indikacije su: obojenja pulpne komorice, dentinska obojenja te obojenja koja nisu uklonjena ekstraoralnim postupcima izbjeljivanja (31).

Istraživanja su pokazala da primjena vitalne metode izbjeljivanja udlagom 10 % karbamid peroksidom u pacijenata s AI rezultira zadovoljavajućim estetskim poboljšanjem (30).

Postupak izbjeljivanja može značajno smanjiti čvrstoću sveze adhezivnog sustava i tvrdog zubnog tkiva pa se cementiranje nadomjestaka adhezivnom tehnikom treba odložiti za 2 tjedna. Mnoge studije pokazuju da terapija isključivo izbjeljivanjem nije dostatna za restauraciju defekata prouzročenih AI pa se ovaj postupak treba kombinirati s ostalim mogućnostima restauracije. Istraživanja su dokazala moguću prisutnost preosjetljivosti nakon provedenog postupka izbjeljivanja (30).

3.3.2. Mikroabrazija

Mikroabrazijski postupak jednostavan je terapijski postupak kojim se abrazivnim sredstvom uklanja mikroskopski tanki oštećeni i demineralizirani sloj cakline. Površinski sloj cakline kiselinski se erodira i mehanički abradira što rezultira glatkom i sjajnom caklinom. U tu svrhu koristi se sredstvo za mikroabraziju, 6 % klorovodična kiselina u kombinaciji sa silicij karbidnim česticama koje služe kao abraziv. Zube je neposredno prije aplikacije mikroabrazivne paste potrebno očistiti profilaktičkom pastom te izolirati koferdamom. Debljina cakline koja se ukloni u otprilike 10 aplikacija je oko 100 µm (0,1 mm). Mikroabrazija je indicirana za terapiju dentalne fluoroze, razvojni poremećaj cakline – *amelogenesis imperfecta* te postortodontsku demineralizaciju. Procjenu učinkovitosti

mikroabrazije treba odgoditi približno jedan mjesec nakon postupka jer se izgled zuba poboljšava tijekom vremena (31).

Rezultati istraživanja Ashkinazija i sur. dokazuju održanje estetskog rezultata postignutog mikroabrazijskim postupkom u pacijenata s AI čak i nakon četiri godine (30).

3.4. Restauracija djelomičnim krunicama

3.4.1. Kompozitne ljuste

Kompozitne ljuste terapija su izbora u pacijenata s hipoplazijom cakline ili diskoloracijom, sa zubima nepravilnog oblika i položaja te kod dijastema. Kontraindikacije za primjenu nadomjestka su jako destruirani zubi, visoki karijesni indeks, neodgovarajuća oralna higijena, duboki zagriz i bruksizam (32).

Za estetski uspješnu restauraciju potrebno je odrediti oblik (ovalan, kockast, trokutast), dužinu i širinu krune, znak kuta i luka te visinu položaja kontaktne točke sa susjednim zubima. Nakon određivanja morfoloških osobina zuba, potrebno je odabrati boju kompozitnog materijala na temelju optičkih svojstava cakline i dentina (32).

Preparacija zubnog tkiva za potpunu ljustu treba biti jednaka na svih dijelovima labijalne plohe. Dubina preparacije na vestibularnoj plohi trebala bi biti između 0,5 i 1 mm. Incizalni brid se skraćuje za 1 do 2 mm. Preparacija se može spustiti i na palatinalnu plohu te završiti 3 do 4 mm od uklonjenog incizalnog brida u palatinalnoj caklini, u dubini 0,5 do 1 mm. Aproksimalno su granice preparacije ispred kontaktne točke, ali dovoljno duboko u interdentalnom prostoru kako rub preparacije i granica između kompozita i tvrdog zubnog tkiva ne bi bili vidljivi (32).

Nakon preparacije pristupa se izradi nadomjestka. Nadomjestak se izrađuje iz kompozitnog materijala uporabom dviju mogućih tehnika – direktnim nanošenjem materijala u ustima pacijenta ili indirektno prilagodbom individualno izrađenih kompozitnih ljusti (32).

3.4.1.1. Direktne kompozitne ljuste

Postupak izrade direktnih kompozitnih ljusti može se provesti tehnikom silikonskog ključa ili *finger tip* tehnikom (32).

Finger tip tehnika izvodi se pomoću jagodice prsta prilikom koje se pomoću prozirne celuloidne matrice oblikuje osnova buduće estetske nadogradnje. Ona je nešto zahtjevnija za kliničara. Nakon izrade osnove za rekonstrukciju postavlja se celuloidna matrica između zuba

koji se restaurira i susjednih zubi. Matrica se ne smije micati i mora čvrsto priliježati uz krunu zuba, a to osigurava primjena interdentalnog kolčića. Nanošenju kompozita prethodi tretman adhezivnim sustavom. Prvo se izrađuje oralni dio restauracije, a zatim labijalni. Oralni dio restauracije izrađuje se caklinskom bojom kompozitnog materijala visokog stupnja translucencije. U sljedećoj fazi nanosi se dentinska boja izravno na palatinalnu stijenu, a završni oblik zuba postiže se nanošenjem caklinske boje. Svaki sloj kompozitnog materijala treba biti postavljen u debljini od 2 mm, a optimalno vrijeme polimerizacije iznosi 40 sekundi. Završna faza izrade nadomjestka je obrada i poliranje restaurirane krune zuba (32).

Tehnika silikonskog ključa je metoda izbora kod opsežnih restauracija. Na početku terapije uzme se situacijski otisak, izradi se model od supertvrđog gipsa te se na njemu, pomoću voska, modelira temeljni oblik zuba (*wax up*). Gumastim materijalom otisne se izmodelirani zub (silikonski ključ). Na dobivenom otisku odreže se vestibularni dio kako bi preostala palatinalna ploha negativa izmodeliranog zuba. Silikonski ključ predstavlja osnovu pomoću koje se izrađuje kompozitna restauracija. Postupak postavljanja i slojevanja kompozitnog materijala te završne obrade nadomjestka identičan je postupku *finger tip* tehnike (32).

3.4.1.2. Indirektne kompozitne ljske

Postupak izrade indirektnih kompozitnih ljski uključuje zubotehnički laboratorij. Nakon preparacije uzima se otisak za izradu radnih modela na kojima će se izraditi faseta u laboratoriju. Na izbrušenim zubima treba se izraditi privremena kompozitna faseta.

Gotova kompozitna faseta cementira se adhezijski, kao i kod izrade kompozitnog ispuna. Treba biti oprezan u odabiru boje cementa kako ne bi došlo do promjene boje fasete (32).

Prednost direktnih kompozitnih faseta nalazi se u mogućnosti prekrivanja defekata tvrdog zubnog tkiva odmah nakon erupcije frontalnih mliječnih i trajnih zubi. Tijekom daljnje erupcije, marginalni rubovi nadomjestka postaju vidljivi pa je potrebno nadomjestak prilagoditi nanošenjem novih slojeva kompozitnog materijala (18). Izrada kompozitnih ljski jedan je od financijski pristupačnijih estetskih terapijskih postupaka (30).

Kompoziti se sastoje od organske i anorganske faze koje zbog razlike u tvrdoći nejednoliko abradiraju. Nejednolika abrazija rezultira hrapavom površinom koja predstavlja podlogu za nakupljanje nečistoća i plaka pa nastaje diskoloracija. U odnosu na keramičke,

kompozitne ljsuke pokazuju slabija mehanička svojstva i kraću trajnost, stoga nisu izbor za definitivni nadomjestak (1).

3.4.2. Keramičke ljsuke

Keramičke ljsuke, u odnosu na kompozitne, pokazuju bolju strukturnu trajnost i estetiku te smanjenu iritaciju gingive. Odabir keramičkog materijala ovisi o estetskoj i funkcijskoj indikaciji. Glinični keramički materijal primjenjuje se kod izrade ljsuki koje ne maskiraju jače diskoloracije zuba te nisu izložene jačim žvačnim silama, dok se ojačana staklokeramika upotrebljava kada su nam potrebna bolja mehanička svojstva. U pacijenata s AI primjenjuju se u frontalnoj regiji trajne denticije. Indikacije i kontraindikacije izrade jednake su kompozitnim ljsukama (33).

Kod brušenja je potrebno paziti da preparacija završava u caklini. Razlog tome je elastičnost dentina koja može dovesti do izbijanja ljsuke pod funkcijskim opterećenjem te slabija veza s adhezivom. Konvencionalna preparacija za keramičku ljsuku podrazumijeva redukciju vestibularne plohe za 0,5 do 1 mm. Cervikalna stepenica je zaobljena i smještena epigingivno. Kod aproksimalnog brušenja čuva se aproksimalni kontakt sa susjednim zubom, koji ostaje u caklini, osim u slučaju preparacije više susjednih zuba. Incizalno se zub ne skraćuje u slučajevima odgovarajuće dužine zuba uz odgovarajuću okluziju i artikulaciju te ukoliko je debljina zuba nakon preparacije zadovoljavajuća. Preparacija sa skraćanjem incizalnog brida može se učiniti na dva načina. Prvi podrazumijeva skraćanje incizalnog brida za 1 do 1,5 mm uz zaobljenje prijelaza, dok se kod druge brid skraćuje za oko 2 mm sa stepenicom na palatinalnoj plohi zuba. Modernizacija materijala i tehnika izrade ljsuki omogućuje debljinu ljsuki od 0,3 do 0,5 mm. Kod minimalnih preparacija neka područja bruse se više od drugih dok *non prep* ljsukice omogućuju potpuno neinvazivnu korekciju osmijeha (34).

Cementiranje keramičkih ljsuki je adhezivno te uključuje postupak silanizacije. Kod cementiranja potrebno je obratiti pozornost na boju cementa koja može utjecati na izgled konačnog rada s obzirom na transparentna svojstva građivnih materijala ljsuki (34). In vitro provedena istraživanja pokazuju nekoliko nedostataka vidljivih tijekom cementiranja keramičke ljsuke na tvrdo zubno tkivo zahvaćeno anomalijom *amelogenesis imperfecta* u vidu adhezije i marginalne adaptacije nadomjestka, ali klinički slučajevi pokazuju visoku stopu uspješnosti (30).

U pacijenata s AI primjena keramičkih faseta je jako dobro prihvaćena zbog minimalne preparacije tvrdog zubnog tkiva i odlične estetike (30).

Nedostatak keramičkih faseta u prekrivanju defekata AI javlja se zbog translucencije keramike te posljedične nemogućnosti prekrivanja jače izraženih diskoloracija. Kako bi se poboljšala estetika nadomjestka, prilikom cementiranja može se koristiti opaktni cement (30).

3.4.3. Inlay, onlay, overlay

Značajna oštećenja lateralnih zuba mogu se osim restorativno rješavati i na fiksnoprotetski način s primjenom inlaya, onlaya ili overlaya. Radi se o jednokomadnim intrakoronarnim fiksnoprotetskim radovima. Inlay obuhvaća okluzalnu plohu s ili bez aproksimalne plohe dok onlay i overlay nadomještaju kvržice. Onlay prekriva do dvije kvržice, a overlay nadomješta tri ili više kvržica. Indikacija je jednaka onoj za klasične ispune, ali ovi fiksnoprotetski nadomjestci pokazuju dužu funkcijsku trajnost, bolja mehanička svojstva te veću zaštitu kvržica od frakture. Primjena inlaya, onlaya ili overlaya kontraindicirana je kod nedovoljne količine preostalog zubnog tkiva, kod kratkih kliničkih kruna, devitaliziranih zuba s tankim stijenkama te u pacijenata s visokim rizikom od karijesa i slabom kontrolom plaka. Nadomjestak može biti izrađen od keramike ili kompozitnog materijala (estetski inlayi) te neplemenitih i plemenitih legura (metalni inlay) (34). U pacijenata s AI primjenjuju se u distalnoj regiji tijekom mješovite ili mlade trajne denticije (30).

Preparacija za keramički i kompozitni inlay, onlay ili overlay iznosi 2 mm u dubinu s ravnim dnom i konvergentnim bočnim stijenkama (6 do 10 °). Prijelaz bočnih stijenki na okluzalnu plohu nije zakošen, kao što je to slučaj kod metalnih nadomjestaka. Širina inlaya nikad ne prelazi više od trećine ukupne širine zuba. Kod preparacije za onlay i overlay radna se kvržica treba reducirati za 2 mm, a neradna za 1,5 mm. Vanjski dio brušene kvržice završava pravokutnom stepenicom širine 1,5 mm. Metalni nadomjestak zahtijeva manju debljinu materijala pa se tijekom preparacije odstranjuje 0,5 mm manje tvrdog zubnog tkiva u svim smjerovima (34).

Cementiranje nadomjestka ovisi o materijalu izbora. Cementiranje kompozitnog i keramičkog nadomjestka provodi se adhezivnom tehnikom. Ukoliko keramički nadomjestak u sebi ima silicijev dioksid (SiO_2) potrebno ga je prije cementiranja pripremiti silanizacijom. Cementiranje metalnog inlaya, onlaya ili overlaya provodi se konvencionalnom tehnikom cink-fosfatnim ili staklenoionomernim cementom (33).

Prednost korištenja inlaya, onlaya i overlaya u pacijenata s AI proizlazi iz mogućnosti izrade nadomjestka i prije potpune erupcije zuba. Supraokluzalni smještaj nadomjestka može povisiti zagriz te time vratiti izgubljenju vertikalnu dimenziju okluzije. Istraživanja provedena na dvanaestero djece od strane Harleyja i sur. pokazala su ponovno uspostavljanje okluzije unutar tri mjeseca nakon cementiranja inlaya, onlaya i overlaya (24). Metalni onlayi indicirani su u slučajevima kada postoji sniženje kliničke krune, a očuvanje zubnog tkiva je od esencijalne važnosti (30). Zlatni inlay posjeduje otpornost na žvakanje najbližoj zubnim tkivima, mogućnost dobrog prilijevanja uz zidove kaviteta te marginalni integritet. Keramički i kompozitni nadomjestak ističe se odličnom estetikom zbog dobre mogućnosti reprodukcije boje i teksture intaktnog zuba (34).

Iako je metalni inlay, onlay ili overlay idealan nadomjestak za restauraciju defekata u distalnoj regiji, pacijenti s AI često odbijaju njegovu aplikaciju zbog neestetskog izgleda (30). Problem keramičkog nadomjestka može nastati u pacijenata s bruksizmom zbog abrazije antagonističkog zuba kao rezultat velike tvrdoće keramike (34). Glavni nedostatak kompozitnog inlaya, onlaya ili overlaya je rubna diskoloracija i rubni integritet povezan s materijalom za cementiranje pa je nužna reevaluacija nadomjestka nakon nekog vremena (24).

3.5. Restauracija privremenim konfekcijskim krunicama

3.5.1. Polikarbonatne konfekcijske krunice

Polikarbonatne konfekcijske krunice predstavljaju estetski privremeni nadomjestak. Na tim su krunicama češće preinake radi korekcija morfoloških odstupanja te neodgovarajućih oblika (35).

Potrebna je minimalna preparacija zuba kako bi se osigurao prostor za prilijevanje konfekcijske krunice. Nakon brušenja tvrdog zubnog tkiva, otiskuje se alginatni otisak željenog područja. Slijedi izlivanje modela u laboratoriju te odabir konfekcijske krunice iz odgovarajućeg seta. Odgovarajuća veličina krunice odvaja se od ključa i postavlja na preparirani zub na modelu. Olovkom se obilježava gingivni dio vestibularne stijenke krunice. Višak se uklanja frezom ili kamenčićem. Dosjed krunice isprobava se na modelu. Bataljak i okolni dijelovi sadrenog odljeva izoliraju se izolacijskim sredstvom. Polikarbonatna krunica

napunjena akrilatnim materijalom, postavlja se na bataljak sadrenog odljeva te polimerizira. Viškovi akrilatnog materijala se odstrane, a plohe krunice se poliraju (35).

Cementiranje se provodi konvencionalnom tehnikom pomoću privremenog cink-oksida eugenol cementa (35).

Polikarbonatne konfekcijske krunice u pacijenata s AI primjenjuju se za restauraciju frontalnog segmenta u razdoblju mješovite i mlade trajne denticije zbog estetski prihvatljivog izgleda te niže cijene i bržeg postupka aplikacije u odnosu na druge nadomjestke (24).

Nedostatci polikarbonatnih konfekcijskih krunica proizlaze iz slabe postojanosti boje, ograničenog odabira nijansi te lomljivosti tankih stijenki nadomjestaka. Nadomjestci se upotrebljavaju samo kao privremeno rješenje zbog smanjenja retencije i strukturne trajnosti (34).

3.5.2. Metalne konfekcijske krunice

Krunice od nehrđajućeg čelika (Stainless – Steel Crowns – SSCs) koje se još nazivaju i prethodno oblikovane metalne krunice (Preformed Metal Crowns – PMCs) mogu se prilagoditi svakom mliječnom kutnjaku i cementirati kako bi se osigurala trajna restauracija zuba. Metalne konfekcijske krunice indicirane su u svim slučajevima u kojima stomatolog nije siguran da primjenom nekog drugog materijala može osigurati trajnost ispuna do normalne smjene zuba. *Amelogenesis imperfecta* primjer je anomalije u kojoj je postava prefabriciranih metalnih krunica na mliječne ili trajne molare nužna kako bi se postigla odgovarajuća vertikalna dimenzija okluzije te spriječio prerani gubitak mliječnih i distopija trajnih zubi. Konfekcijske krunice su kontraindicirane kod periapikalnog ili interradikularnog prosvjetljenja, uznapredovale resorpcije korijena zuba kao znaka skore ekfolijacije te u pacijenata alergičnih na nikal ili neki drugi sastojak krunica (36).

Preparacijom zubnog tkiva uklanja se 2 do 3 mm okluzalne plohe ili onoliko koliko je potrebno da bi zub bio izvan okluzije te kako bi se osigurao prostor za cementiranje krunice. Aproksimalne površine prepariraju se tako da budu konvergentno postavljene pri završetku preparacije. Prilikom postavljanja krunice potrebno je sondom provjeriti je li prijelaz gladak i postoji li stuba ili žlijeb (36). Izbor krunice je lak jer su kod većine proizvođača krunice standardizirane te se odabire ona koja je predviđena za zub koji se restaurira. Proba krunice provodi se tako da se krunica prvo postavi s lingvalne strane zuba i onda rotirajućim pokretom prema bukalno postavi na mjesto. Krunica se treba prilagoditi pod blagim pritiskom na zub, što se očituje kao blagi "klik". Ako se "klik" ne čuje, krunica je vjerojatno prevelika pa

treba pokušati s manjom. U većini slučajeva prefabricirane krunice nije potrebno dodatno prilagođavati, ali ukoliko za tim postoji potreba, to se postiže kamenčićem ili posebnim škaricama nakon čega se oštri rubovi zaglađuju i poliraju (36).

Cementiranje krunice može se provesti različitim materijalima, polikarboksilatnim cementom, staklenoionomernim cementom, cink-fosfatnim cementom itd. (18).

Postava prefabriciranih metalnih krunica omogućuje minimalnu preparaciju tvrdog zubnog tkiva, ne iziskuje suradljivost pacijenta te je za njihovu aplikaciju dostatna jedna posjeta (18).

Prefabricirane krunice na prvim trajnim molarima predstavljaju privremeno terapijsko rješenje AI sve dok njihovu okluzalnu ravninu ne dostignu premolari i drugi trajni molari, nakon čega je indicirana izrada metal – keramičkih ili potpunih keramičkih krunica (18).

3.6. Restauracija definitivnim krunicama

3.6.1. Potpune keramičke krunice

Kada govorimo o estetskoj nadoknadi većeg gubitka tvrdog zubnog tkiva, optimalna opcija je izrada potpuno keramičke krunice. Keramika se može podijeliti na gliničnu keramiku, keramiku s udjelom stakla (u koje se ubrajaju staklokeramika i infiltracijska keramika) te oksidnu keramiku. Kada je u fronti potrebno postići maksimalno translucetni izgled krunice, primjenjuje se glinična ili litij disilikatna staklokeramika, dok se kod diskoloriranog zuba primjenjuju opaknija keramika ojačana leucitima te aluminij i cirkonij oksidna keramika. Za stražnje zube koji se žele nadoknaditi potpuno keramičkom krunicom, potrebna je keramika velike čvrstoće, tvrdoće i lomne žilavosti, stoga je indicirana primjena cirkonij oksidne keramike. Potpuno keramička krunica kontraindicirana je u slučajevima s premalo preostalog zubnog tkiva, loše oralne higijene, nepravilnog brušenja te uvjetno kod bruksizma (34).

Preparacija zuba za potpunu keramičku krunicu iziskuje brušenje od 1,5 do 2 mm incizalno, odnosno okluzalno. Aproksimalno brušenje zahtijeva odstranjenje tvrdog zubnog tkiva u debljini od 1 do 2 mm za silikatnokeramičke krunice odnosno 0,8 mm za oksidnokeramičke krunice. Suvremeni keramički materijali koji imaju savojnu čvrstoću veću od 350 MPa, iziskuju preparaciju cervikalnog dijela tvrdog zubnog tkiva u obliku zaobljene stepenice, dok je kod keramike s manjom čvrstoćom potrebna preparacija s pravokutnom

stepenicom da bi se čvrstoća kompenzirala većom debljinom materijala. Preparacija završava supragingivno ili epigingivno radi očuvanja parodonta, što nam dopušta i estetika samog nadomjestka (34).

Nadomjestci izrađeni od glinične keramike te nekih staklokeramika cementiraju se adhezivnom tehnikom, dok se keramika savojne čvrstoće veće od 350 MPa cementira konvencionalno staklenoinomernim cementom (34).

Potpuna keramička krunica indicirana je za restauraciju frontalnog segmenta zahvaćenog s AI zbog visoke estetike te mogućnosti prekrivanja izraženih diskoloracija (24).

Potpuna keramička krunica iziskuje značajnu preparaciju tvrdog zubnog tkiva pa se ne primjenjuje na mladoj trajnoj denticiji zbog široke pulpne komorice i kratkih kliničkih kruna (24).

3.6.2. Metal – keramičke krunice

Metal – keramička krunica podrazumijeva napečenje keramike na metalnu konstrukciju zbog zadovoljavanja estetskog standarda. Metalna konstrukcija osigurava čvrstoću, tvrdoću, trajnost i stabilnost nadomjestka. Metal – keramičke krunice su zbog velike čvrstoće indicirane u distalnom segmentu. Uz uobičajene kontraindikacije za krunice, kao što su karijes, periapsne lezije, nezbrinuta parodontološka bolest i nedovoljna zubna supstanca, u obzir treba uzeti i izraženu morfologiju pulpne komorice te niske kliničke krune (34). Kod denticije zahvaćene s AI primjenjuju se u trajnoj denticiji, ponajviše u distalnom segmentu, ali i u anteriornom (24, 30).

Preparacija za metal – keramičku krunicu iziskuje opsežnu preparaciju tvrdih zubnih tkiva zbog osiguranja prostora za debljinu metalne konstrukcije koja iznosi 0,3 do 0,4 mm kod plemenitih legura te 0,2 do 0,3 mm kod neplemenitih legura, uz dodatnih 0,5 do 1,5 mm za keramički materijal. Na taj se način sprječava lom te prosijavanje metalne konstrukcije. Cervikalna preparacija iznosi 0,8 do 1,2 mm te ima izgled zaobljene stepenice. Iznimka je metal – keramička krunica s keramičkim rubom gdje se primjenjuje brušenje na pravokutnu stepenicu radi osiguranja mjesta za deblji sloj čvršćeg keramičkog materijala. Incizalni brid te centralne kvržice potrebno je sniziti za 2 mm, dok se potporne snizuju za 1,5 mm kako bi se debljinom kompenzirala krhkost keramike te osigurala strukturna trajnost krunice (34).

Cementiranje metal – keramičke krunice provodi se konvencionalnom tehnikom cink-fosfatnim ili staklenoinomernim cementom (34).

Metal – keramička krunica je nadomjestak izbora kod adultnog pacijenta s defektima zubnog tkiva prouzročenim *amelogenesis imperfecta*. Podatci dobiveni iz provedenih istraživanja Yipa i sur. pokazuju visoku stopu uspješnosti ovih nadomjestaka u adultnog pacijenta (24). Metal – keramička krunica iziskuje manju količinu preparacije tvrdog zubnog tkiva u odnosu na potpunu keramičku krunicu, ali nije indikacija za pacijenta s mladom trajnom denticijom zbog mogućeg otvaranja pulpne komorice i devitalizacije zuba (34).

Primjena metal – keramičke krunice u frontalnom području može rezultirati slabijom estetikom radi prosijavanja marginalnog metalnog ruba kroz gingivu (24).

3.6.3. Fasetirane krunice

Fasetirana krunica podrazumijeva kovinsku krunicu s vestibularno smještenom estetskom fasetom koja se može proširiti i na okluzalnu plohu (34). Ovaj nadomjestak jedno je od mogućih terapijskih rješenja u adultnog pacijenta s AI (23).

Preparacija iziskuje redukciju vestibularne plohe za 1 do 1,5 mm. Na taj način osigurava se potrebna debljina metalne konstrukcije od minimalnih 0,3 mm te debljina polimerne fasete od minimalnih 1 mm (34).

Cementiranje metal – keramičke krunice provodi se konvencionalnom tehnikom cink-fosfatnim ili staklenoinomernim cementom (34).

Fasetirana krunica iziskuje odstranjenje manje količine tvrdog zubnog tkiva u odnosu na metal – keramičku i potpuno keramičku krunicu. Fasetirana krunica štiti marginalni paradont s mogućnosti prilagođavanja i modeliranja tankog gingivnog ruba krunice (34).

Nedostatci fasetirane krunice proizlaze iz slabe mogućnosti poliranja, poroznosti materijala te trošenja fasete s abrazijom, koja rezultira hrapavošću površine. Hrapava površina nadomjestka idealan je medij za taloženje bakterija i nastanak plaka. Fasetirana krunica može izgledati vrlo dobro zbog prave reprodukcije boje, no ta se svojstva gube tijekom vremena (34).

3.6.4. Potpune kovinske krunice

Potpuna kovinska krunica jednodjelna je krunica iz plemenite, poluplemenite ili neplemenite kovine. U pacijenata s AI koristi se isključivo za restauraciju stražnjeg segmenta zbog neestetskog izgleda nadomjestka (24, 30).

Preparacija iziskuje odstranjenje tvrdog zubnog tkiva u debljini od 0,3 do 0,5 mm.

Cementiranje potpune kovinske krunice provodi se konvencionalnom tehnikom cink-fosfatnim ili staklenoinomernim cementom (34).

Potpuna kovinska krunica posjeduje veliku funkcijsku trajnost te nisku cijenu izrade. Okluzalna ploha nadomjestka jednostavno se preoblikuje i polira. Ukoliko je krunica izrađena od plemenite kovine, posjeduje parodontopofilaktički učinak. Kod mladih ljudi izrazita je prednost mala debljina krunice (34). Istraživanja su dokazala da primjena potpunih kovinskih krunica u pacijenata s AI, pokazuje očuvanost nadomjestaka i nakon 5 godina (30).

Unatoč prednostima rijetko je indicirana zbog estetske neprihvatljivosti u vidljivom području, što ima veliki psihosocijalni utjecaj na mlađe pacijente s AI (34).

4. PRIKAZ SLUČAJA

4.1. Razlog dolaska

Pacijent u dobi od 11 godina, u pratnji roditelja, dolazi na Zavod za dječju i preventivnu stomatologiju Stomatološkog fakulteta Sveučilišta u Zagrebu zbog preosjetljivosti zuba i diskoloracijskih defekata cakline.

4.2. Anamneza

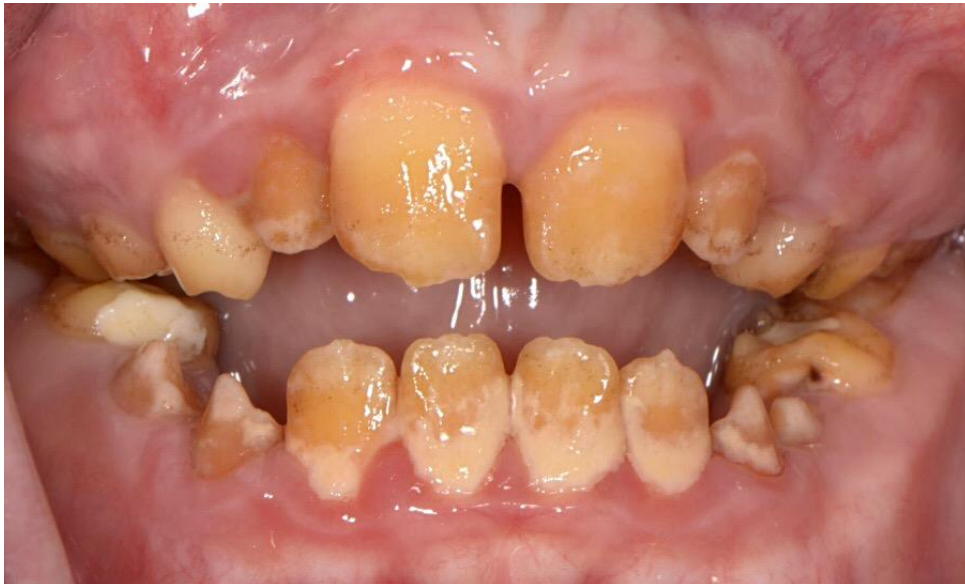Osobna anamneza je bez osobitosti. Obiteljska anamneza pozitivna je na anomaliju *amelogenesis imperfecta*.

4.3. Ekstraoralni nalaz

Ekstraoralnim nalazom uočena je smanjena donja 1/3 lica zbog gubitka zubnog tkiva. Nisu zamijećene promjene limfnih čvorova i temporomandibularnog zgloba.

4.4. Intraoralni nalaz

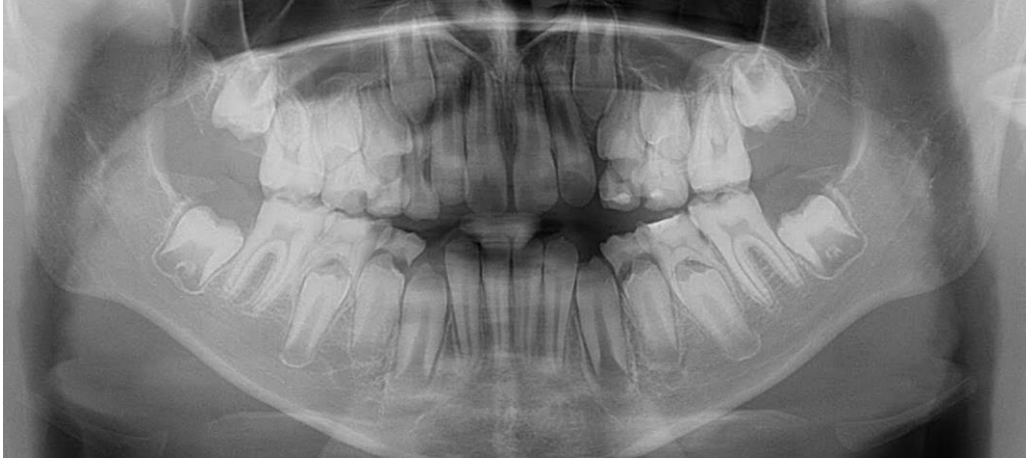
Zubi su hrapavi i prekriveni samo dentinom te izrazito osjetljivi na toplo i hladno. Boja varira od žute do tamnosmeđe. Jednako zahvaćena i mliječna i trajna denticija. Uočena je velika količina supragingivnog zubnog kamenca te skeletni prednji otvoreni zagriz (Slika 1).



Slika 1. Amelogenesis imperfecta – hipoklacifikacijski tip

4.5. Radiološki nalaz

Na ortopanu je uočen izostanak kontrasta između cakline i dentina zbog smanjenog mineralnog sadržaja cakline (Slika 2).



Slika 2. Rentgenski nalaz amelogenesis imperfecta – hipokalcifikacijski tip

4.6. Dijagnoza

Pacijentu je dijagnosticirana anomalija *amelogenesis imperfecta* (hipokalcifikacijski tip) s prednjih skeletnim otvorenim zagrizom.

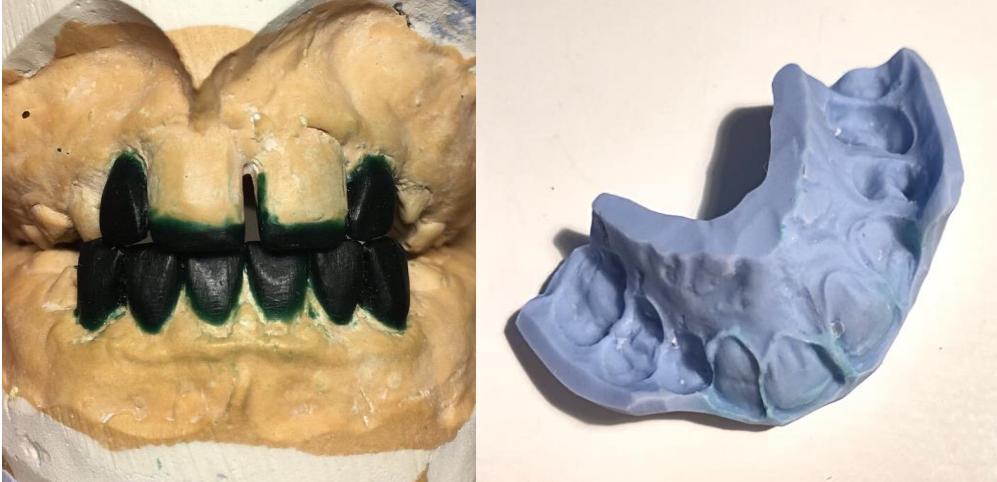4.7. Terapija

Terapija izbora je izrada direktnih kompozitnih ljuski tehnikom silikonskog ključa na zubima: 11, 12, 21, 22, 31, 32, 33, 41, 42, 43.

Terapija je provedena u 4 posjete. Prva posjeta sastojala se od kliničkog pregleda, uzimanja alginatnog otiska s voštanim međučeljusnim registratom te odstranjenja supragingivnog kamenca. Na izlivenom sadrenom modelu napravljen je *wax up* (Slika 3) preko kojega je gumastim materijalom otisnut silikonski ključ (Slika 4). U drugoj posjeti izrađene su kompozitne fasete na zubima 11 i 21. U trećoj posjeti restaurirani su defekti na zubima 12 i 22. U četvrtoj posjeti kompozitne fasete izrađene su na 31, 32, 33, 41, 42 i 43.

Terapijski postupak izrade direktnih kompozitnih ljuski u pacijenata s AI ne razlikuje se u odnosu na pacijente bez anomalije, osim u predtretmanu tvrdih zubnih tkiva. Pacijentu je dijagnosticiran hipokalcifikacijski oblik AI, što znači da postoji manjak anorganskog sadržaja cakline. Primjena standardnog protokola jetkanjem 30 – 40 % ortofosornom kiselinom dovesti će do potpune demineralizacije preostale cakline i smanjene adhezije kompozita, stoga se zamjenjuje primjenom 5 % NaOCl i samojetkajućih adheziva. Aplikacija NaOCl

odstranit će višak proteina koji mogu omesti adheziju. Primjena samojetkajućih adheziva rezultirat će demineralizacijom cakline manjeg stupnja s posljedično jačom čvrstoćom adhezijske veze.

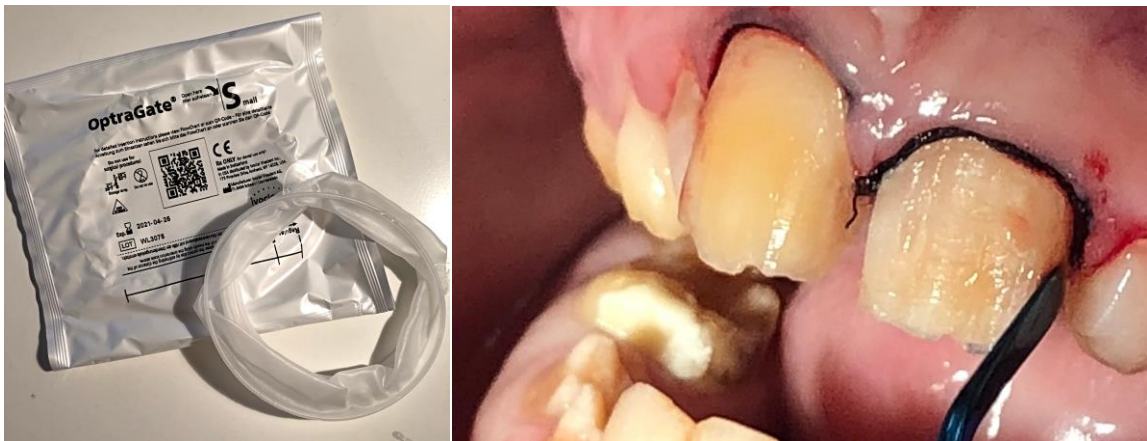


Slika 3. (lijevo) *Wax up* na sadrenom modelu

Slika 4. (desno) Silikonski ključ od gumastog materijala

4.8. Terapijski postupak

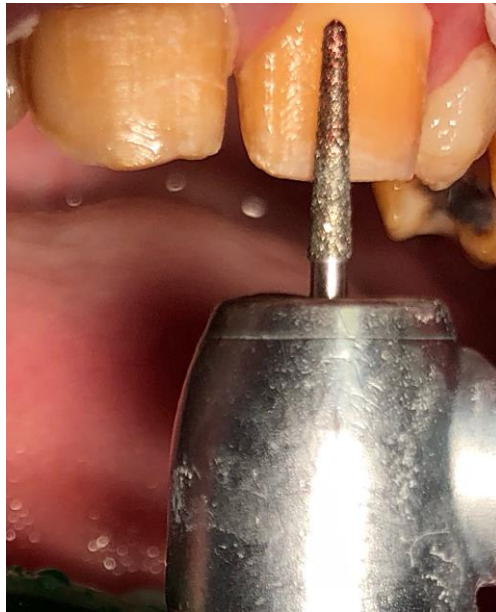1. Aplikacija retraktora OptraGate Small (Ivoclar Vivadent) (Slika 5).
2. Aplikacija kukičastog konca Ultrapak 000 (Ultradent) u gingivni sulkus (Slika 6).



Slika 5. (lijevo) OptraGate Small (Ivoclar Vivadent)

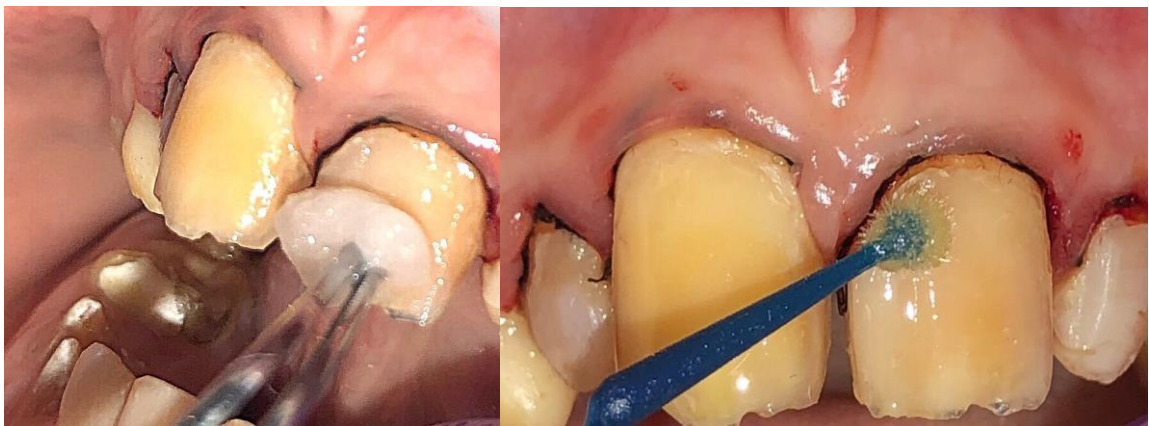Slika 6. (desno) Aplikacija kukičastog konca u gingivni sulkus

3. Minimalna preparacija vestibularne stijenke u debljini od 0,5 mm dijamantrnim svrdlom (Slika 7).



Slika 7. Preparacija vestibularne stijenke dijamantrnim svrdlom

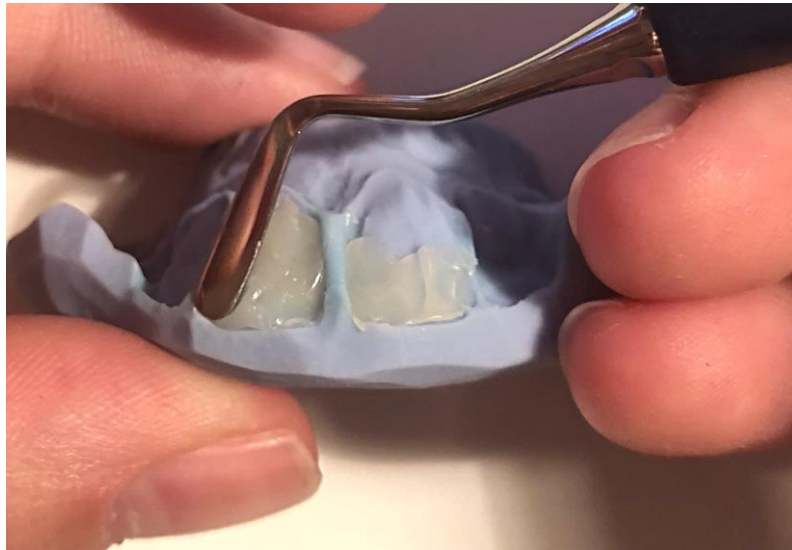
4. Predtretman tvrdog zubnog tkiva aplikacijom 5 % NaOCl (Slika 8) i samojetkajućeg adheziva AdheSE (Ivoclar Vivadent) (Slika 9). Adheziv se ispuhuje, a zatim polimerizira u trajanju od 10 sekundi.



Slika 8. (lijevo) Aplikacija 5 % NaOCl

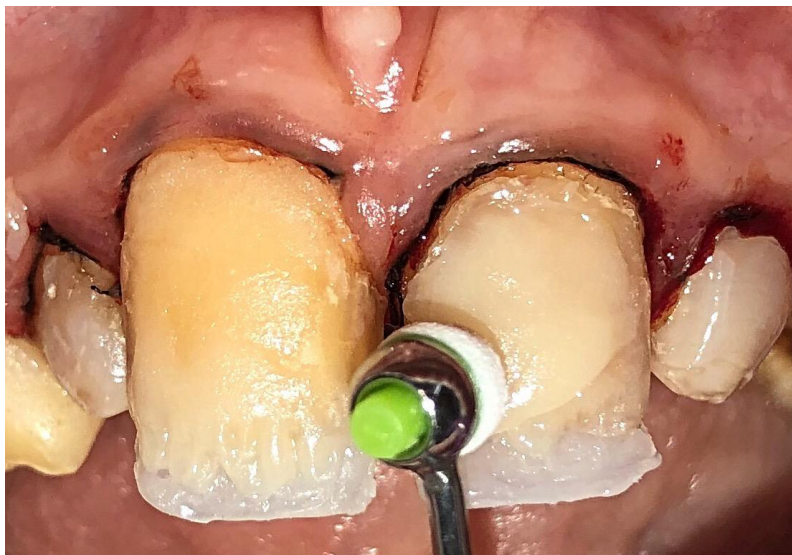Slika 9. (desno) Aplikacija samojetkajućeg adheziva AdheSE (Ivoclar Vivadent)

5. Aplikacija kompozitnog materijala u silikonski ključ te postava na zubni luk. Slijedi polimerizacija (Slika 10).



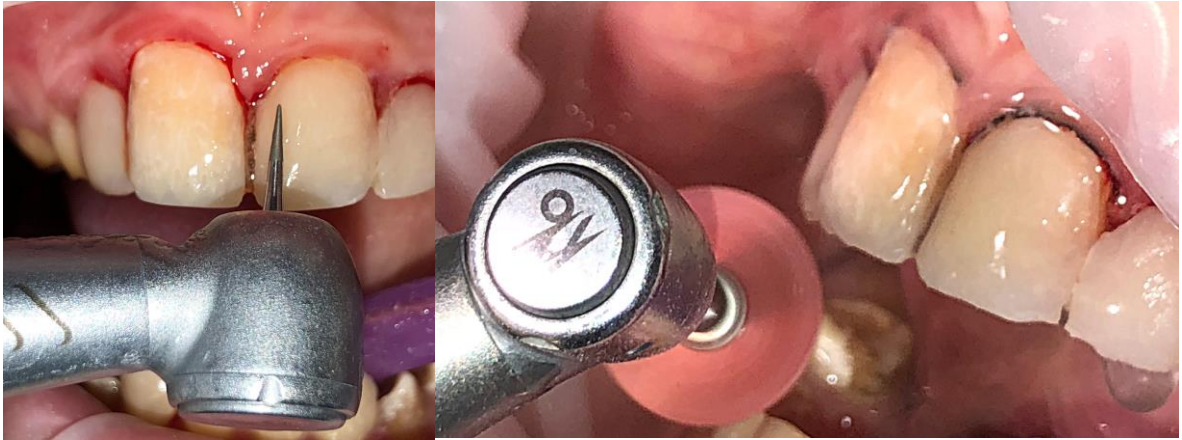Slika 10. Aplikacija kompozitnog materijala u silikonski ključ

6. Slojevito nanošenje GC Essentia kompozitnog materijala (Slika 11). Debljina sloja iznosi 2 mm. Svaki sloj polimeriziran je u trajanju od 40 sekundi.



Slika 11. Slojevito nanošenje kompozitnog materijala

7. Završno oblikovanje dijamentnim svrdlima (Slika 12) i polirnim diskovima (Slika 13).

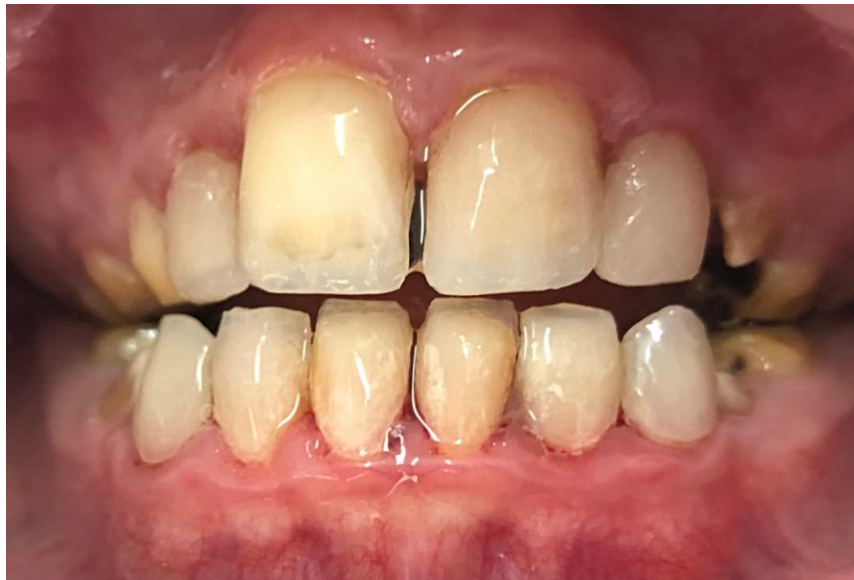

Slika 12. Završno oblikovanje dijamentnim svrdlima (lijevo)

Slika 13. Završno oblikovanje polirnim diskovima (desno)

4.9. Rezultat terapije

Indirektna tehnika izrade kompozitnih ljuski omogućuje restauraciju defekata prouzročenih AI (Slika 14). Osim estetskog učinka, fasete djeluju i na funkciju redukcijom preosjetljivosti zuba.



Slika 14. Završni rezultat terapije AI direktnim kompozitnim ljuskama

5. RASPRAVA

Postoje mnoge varijacije kliničkog nalaza i simptoma *amelogenesis imperfecta*. Djelomični ili potpuni nedostatak cakline rezultira hrapavom zubnom površinom. Takva površina idealna je podloga za akumulaciju bakterijskog plaka pa je pacijent podložan karijesu i gingivitisu s mogućom progresijom u parodontitis. Zbog ogoljene dentinske površine u pacijenata se često javlja preosjetljivost zuba. Kliničke krune zubi su najčešće zbog odlamanja ili atricije snižene, što posljedično dovodi do gubitka vertikalne dimenzije. Često se u sklopu poremećaja može pronaći kongenitalni nedostatak zuba, malformacije zuba ili korijena, pulpne kalcifikacije, taurodontizam te prednji otvoreni zagriz (16).

Rehabilitacija pacijenata s AI zahtijeva pažljivo isplaniran terapijski pristup, uzimajući pritom u obzir dob i suradljivost pacijenta (4).

Sanacija defekata tijekom djetinstva i pubertetskog razdoblja fokusirana je na konzultacije, prevenciju i očuvanje trajne denticije (4).

Restaurativni zahvati primijenjeni na mješovitoj i mladoj trajnoj denticiji trebaju osigurati zdravlje, funkciju i estetiku te prevenirati eventualnu ekstrakciju zuba i protetsku zamjenu. Kompozitni materijali trebaju biti uzeti u obzir prije primjene invazivnijih postupaka jer omogućuju estetsku restauraciju defekata uz očuvanje tvrdog zubnog tkiva. Razlog smanjene adhezije kompozitnog nadomjestka na caklinu zahvaćenu AI su kemijske, morfološke i mikromorfološke razlike u odnosu na zdravo tkivo. Postoje različiti rezultati učinka NaOCl na zubno tkivo u pacijenata s AI. Istraživanja Barkmeiera i sur., Gilpatricka i sur., Swifa i sur. ustanovila su da je potrebna snaga sveze između 17 i 24 MPa da bi ispun imao potrebnu čvrstoću (23). Pokazalo se da je tretiranjem dentina i cakline zahvaćene hipokalcifikacijskom AI 5 % otopinom NaOCl, moguće postići snagu svezivanja od 13,92 do 2,36 MPa (23). Wright i sur. dokazali su da je smanjenje mineralnog sadržaja pronađeno ne samo u hipokalcifikacijskoj AI nego i kod hipomaturacijskog i hipoplastičnog oblika (23). Navedeni rezultati sugeriraju primjenu 5 % NaOCl u pacijenata čija je denticija zahvaćena AI umjesto 30 – 40 % ortofosforne kiseline. Nedavne studije pokazuju da bez obzira na smanjenu snagu svezivanja kompozita na caklinu zahvaćenu *amelogenesis imperfecta*, direktne restauracije rezultiraju dugoročnim uspjehom, što se može pripisati razvoju i unaprjeđenju adhezijskih sustava. Direktne restauracije bazirane na kompozitnim materijalima danas su vrlo čest terapijski odabir u djece i adolescenata s mješovitom denticijom zahvaćenom AI. Podatci iz literature pokazuju da petogodišnje preživljenje direktnih kompozitnih i staklenoionomernih nadomjestaka kod pacijenata s AI iznosi 50 %, dok kod zdravih pacijenata iznosi 80 %. Razlozi neuspjeha direktnih restauracija kod

pacijenata s *amelogenesis imperfecta* su najčešće posljedica gubitka ili frakture tkiva, sekundarnog karijesa ili traume (32).

Osim direktnih restauracija, za tretman AI može se koristiti i indirektna tehnika izrade nadomjestaka. Primjena fiksnoprotetskih indirektnih nadomjestaka, zbog veće strukturne trajnosti u odnosu na ostale terapijske mogućnosti, predstavlja terapiju izbora za pacijente s trajnom denticijom zahvaćenom AI (30). Pousette Lundgren i sur. nisu dokazali značajnu razliku između različitih vrsta indirektnih restauracija kod pacijenata s *amelogenesis imperfecta*. Veća uspješnost indirektnih restauracija pripisuje se značajnijem uklanjanju iregularne cakline prilikom cirkumferentne preparacije. Primjena potpunih keramičkih nadomjestaka u vidljivoj regiji, pacijentu omogućuje estetsku reprodukciju zdravih zubi te otklanjanje psiholoških problema vezanih uz kozmetski defekt denticije (30). Dvogodišnje istraživanje pokazalo je 97 % preživljenje nadomjestka kod dva potpuno keramička sustava; cirkon – keramike i litij – disilikatne keramike. Način cementiranja konvencionalnom ili adhezivnom tehnikom ne pokazuje značajne razlike s obzirom na uspješnost. Kod korištenja indirektnih restauracija najčešće se pojavljuju upalne promjene parodonta, koje su češće kod pacijenata s hipomineralizacijskim oblikom *amelogenesis imperfecta* u odnosu na hipoplastični oblik (37).

Bez obzira na vrstu restauracije, pacijenti s *amelogenesis imperfecta* pokazuju visok stupanj zadovoljstva cjelokupnom terapijom, pri čemu dolazi do poboljšanja estetike i smanjenja preosjetljivosti. Više od 50 % ispitanih pacijenata izrazilo je želju da je tretman indirektnim restauracijama bio napravljen prije šesnaeste godine života (38).

Zaključno, znanstvena istraživanja dokazuju da indirektna restauracije kod pacijenata s AI pokazuju dugoročno bolje rezultate u odnosu na direktne, što je posljedica slabije snage svezivanja na caklinu zahvaćenu *amelogenesis imperfecta* (38).

6. ZAKLJUČAK

Amelogenesis imperfecta nasljedna je anomalija zubne cakline koja se manifestira i u mliječnoj i u trajnoj denticiji. Osim promjene fenotipa cakline, AI je često praćena i ostalim simptomima u obliku preosjetljivosti zuba, povećanim rizikom za karijes, gubitkom vertikalne dimenzije te smanjenom funkcijom žvakanja i govora.

Zbrinjavanje pacijenata s *amelogenesis imperfecta* ovisi o dobi pacijenta, kliničkoj slici, intraoralnim i ekstraoralnim uvjetima u trenutku planiranja terapije te financijskim mogućnostima pacijenta.

Uspješna restauracija defekata prouzročenih AI zahtijeva multidisciplinarni terapijski pristup. Terapiju je potrebno započeti što prije u cilju sprječavanja daljnjeg gubitka tvrdog zubnog tkiva. U razdoblju mliječne i mješovite denticije terapija se svodi na prevenciju karijesa i sanaciju defekata minimalno invazivnim restaurativnim postupcima. U razdoblju trajne denticije indicirana je postava definitivnih protetskih nadomjestaka.

Osjećaj nelagode u društvu te manjak socijalnih kontakata čest je slučaj u pacijenata zahvaćenih AI. Narušena estetika može predstavljati psihološki problem pacijentu pa je defekte cakline potrebno sanirati privremenim ili trajnim rješenjima što je ranije moguće kako bi se pacijentu osigurala adekvatna kvaliteta života.

7. LITERATURA

1. Knezović – Zlatarić D, Aurer A, Meštrović S, Pandurić V, Čelić R. Osnove estetike u dentalnoj medicini. Knezović – Zlatarić D. Zagreb: Hrvatska komora dentalne medicine; 2013. 206 p.
2. Selimović – Dragaš M, Arslanagić – Muratbegović A, Juloski J. Anomalije rasta i razvitka: Nepravilnosti strukture zuba. In: Jurić H. Dječja dentalna medicina. Zagreb: Naklada Slap; 2015. p. 45–6.
3. Crawford PJ, Aldred M, Bloch – Zupan A. Amelogenesis imperfecta. *Orphanet J Rare Dis.* 2007;2:17–27.
4. Arslanagić – Muratbegović A, Marković N, Nakaš E. Rast i razvitak zuba: Razvitak zuba – odontogeneza. In: Jurić H. Dječja dentalna medicina. Zagreb: Naklada Slap; 2015. p. 12–9.
5. Ayers KM, Drummond BK, Harding WJ, Salis SG, Liston PN. Amelogenesis imperfecta – multidisciplinary management from eruption to adulthood: Review and case report. *N Z Dent J.* 2004;100(4):101–5.
6. Smith CEL, Poulter JA, Antanaviciute A, Kirkham J, Brookes SJ, Inglehearn CF et al. Amelogenesis Imperfecta: Genes, Proteins, and Pathways. *Front Physiol.* 2017;8:435–50.
7. Gadhia K, McDonald S, Arkutu N, Malik K. Amelogenesis imperfecta: an introduction. *Br Dent J.* 2012;212(8):377–86 .
8. Altug – Atac AT, Erdem D. Prevalence and distribution of dental anomalies in orthodontic patients. *Am J Orthod Dentofacial Orthop.* 2007;131(4):510–4.
9. Bäckman B, Holm AK. Amelogenesis imperfecta: prevalence and incidence in a northern Swedish county. *Community Dent Oral Epidemiol.* 1986;14(1):43–50.
10. Sedano HO. Congenital oral anomalies in Argentinian children. *Community Dent Oral Epidemiol.* 1975;3(2):61–3.
11. Chosack A, Eidelman E, Wisotski I, Cohen T. Amelogenesis imperfecta among Israeli Jews and the description of a new type of local hypoplastic autosomal recessive amelogenesis imperfecta. *Oral Surg Oral Med Oral Pathol.* 1979;47(2):148–56.
12. Chaudhary M, Dixit S, Singh A, Kunte S. Amelogenesis imperfecta: Report of a case and review of literature. *J Oral Maxillfac Pathol.* 2009;13(2):70–7.
13. Škrinjarić I. Genetski defekti cakline. *Acta Stomatol Croat.* 1985;19(1):57–67.
14. Witkop CJ, Sauk JJ. Heritable defects of enamel. In: Stewart R, Prescott G. *Oral Facial Genetics.* St. Louis: CV Mosby Company; 1976. p. 151–75.
15. Zergollern – Čupak Lj. *Medicinska genetika* 1. 2. izd. Zagreb: Školska knjiga; 1991. 392 p.

16. Malik K, Gadhia K, Arkutu N, McDonald S, Blair F. The interdisciplinary management of patients with amelogenesis imperfecta – restorative dentistry. *Br Dent J.* 2012;212(11):537–42.
17. Arkutu N, Gadhia K, McDonald S, Malik K, Currie L. Amelogenesis imperfecta: the orthodontic perspective. *Br Dent J.* 2012;212(10):485–94.
18. McDonald S, Arkutu N, Malik K, Gadhia K, McKaig S. Managing the pediatric patient with amelogenesis imperfecta. *Br Dent J.* 2012;212(9):425–33.
19. Pavelić B. Staklenoionomerni cementi – provjerite i nadopunite Vaše znanje. *Sonda.* 2004;10:39–42.
20. Negovetić – Vranić D, Majstorović M. Terapija karijesa mliječnih zuba: Restaurativni materijali u dječjoj stomatologiji. In: Jurić H. *Dječja dentalna medicina.* Zagreb: Naklada Slap; 2015. p. 176–84.
21. Miličević A. Staklenoionomerni cementi – svojstva i primjena [master's thesis]. Zagreb. Stomatološki fakultet Sveučilišta u Zagrebu; 2017. 35 p.
22. Goršeta K, Negovetić – Vranić D, Glavina D, Škrinjarić I. Primjena suvremenih stakleno – ionomernih cemenata u dječjoj stomatologiji. *Medix.* 2009;80(81):248–51.
23. Bodružić T. Amelogenesis imperfecta – dijagnoza i terapija [master's thesis]. Zagreb. Stomatološki fakultet Sveučilišta u Zagrebu; 2010. 36 p.
24. Chiung – Fen C. Outcome assessment of patients with amelogenesis imperfecta who received treatment during the mixed dentition stage [master's thesis]. Michigan. The University of Michigan; 2010. 127 p.
25. Bakarčić D. Terapija karijesa trajnih zuba: Restaurativni postupci. In: Jurić H. *Dječja dentalna medicina.* Zagreb: Naklada Slap; 2015. p. 196–207.
26. Tarle Z, Knežević A. Podjela caklinsko dentinskih adhezivnih sustava. *Sonda.* 2005;7(2):31–4.
27. Faria – e – Silva AL, De Moraes RR, Menezes Mde S, Capanema RR, De Moura AS, Martelli – Junior H Jr. Hardness and microshear bond strength to enamel and dentin of permanent teeth with hypocalcified amelogenesis imperfecta. *Int J of Paediatr Dent.* 2011;21(4):314–34.
28. Chen CF, Hu J, Bresciani E, Peters MC, Estrella MR. Treatment consideration for patient with Amelogenesis Imperfecta: a review. *Braz Dent Sci.* 2013;16(4):1–7.
29. Sapir S, Shapira J. Clinical solutions for developmental defects of enamel and dentin in children. *Pediatr Dent.* 2007;29(4):330–6.

30. Patel M, McDonnell ST, Iram S, Chan MF. Amelogenesis imperfecta – lifelong management: Restorative management of the adult patient. *Br Dent J.* 2013;215(9):449–57.
31. Anić M. Estetska stomatološka rješenja kod diskoloracije gornjih prednjih zubi [master's thesis]. Zagreb: Stomatološki fakultet Sveučilišta u Zagrebu; 2015. 40 p.
32. Pandurić V. Kompozitne fasete. *Sonda.* 2007;8(14 – 15):42–5.
33. Čatović A, Komar D, Čatić A. Klinička fiksna protetika: Krunice. Zagreb: Medicinska naklada; 2015. 198 p.
34. Medeja Kerec: Posebnosti fiksnoprotetske terapije u djece i adolescenata [master's thesis]. Zagreb: Stomatološki fakultet Sveučilišta u Zagrebu; 2017. 42 p.
35. Schillingburg HT, Hobo S, Whitsett LD, Jacobi R, Bracket SE. Osnove fiksne protetike. 3rd ed. Chicago, Berlin, Rio de Janeiro, Tokyo: Quintessence Publishing Co; 1997. Poglavlje 15, Privremeni nadomjestci; p. 225–57.
36. Živojinović – Toumba V, Toumba KJ, Vulićević ZR, Juloski J, Beloica M. Protetika u dječjoj stomatologiji: Krunice od nehrđajućeg čelika. In: Jurić H. Dječja dentalna medicina. Zagreb: Naklada Slap; 2015. p. 283–7.
37. Pousette Lundgren G, Morling Vestlund GI, Trulsson M. A randomized controlled trial of crown therapy in young individuals with amelogenesis imperfecta. *J Dent Res.* 2015;94:1041–7.
38. Lindunger A, Smedberg JI. A retrospective study of the prosthodontic management of patient with amelogenesis imperfecta. *Int J Prosthodont.* 2005;18:189–94.

8. ŽIVOTOPIS

Mia Vukelić rođena je 23. ožujka 1993. godine u Rijeci. Završila je Prvu riječku hrvatsku gimnaziju, nakon čega upisuje Stomatološki fakultet Sveučilišta u Zagrebu. Tijekom svog studiranja pohađala je brojne edukacijske tečajeve i kongrese te je asistirala u nekoliko ordinacija.