

# Protetski nadomjesci u estetskoj zoni

---

**Pierobon, Mateo**

**Master's thesis / Diplomski rad**

**2018**

*Degree Grantor / Ustanova koja je dodijelila akademski / stručni stupanj:* **University of Zagreb, School of Dental Medicine / Sveučilište u Zagrebu, Stomatološki fakultet**

*Permanent link / Trajna poveznica:* <https://um.nsk.hr/um:nbn:hr:127:286915>

*Rights / Prava:* [Attribution-NonCommercial 3.0 Unported / Imenovanje-Nekomercijalno 3.0](#)

*Download date / Datum preuzimanja:* **2024-12-04**



*Repository / Repozitorij:*

[University of Zagreb School of Dental Medicine  
Repository](#)





SVEUČILIŠTE U ZAGREBU  
STOMATOLOŠKI FAKULTET

Mateo Pierobon

# **PROTETSKI NADOMJESTCI U ESTETSKOJ ZONI**

Diplomski rad

Zagreb, 2018.

Rad je ostvaren na Zavodu za stomatološku protetiku Stomatološkog fakulteta Sveučilišta u Zagrebu.

Mentor rada: doc.dr.sc. Nikola Petričević, Zavod za mobilnu protetiku

Lektor hrvatskoga jezika: diplomirana knjižničarka i profesorica hrvatskog jezika Gorana Baschiera.

Lektor engleskoga jezika: profesorica engleskog jezika, književnosti i povijesti Zvezdana Šteković.

Sastav Povjerenstva za obranu diplomskog rada:

1. \_\_\_\_\_
2. \_\_\_\_\_
3. \_\_\_\_\_

Datum obrane rada: \_\_\_\_\_

Rad sadržava: 46 stranice

0 tablica

21 slike

1 CD

Osim ako nije drukčije navedeno, sve ilustracije (tablice, slike i dr.) u radu su izvorni doprinos autora diplomskog rada. Autor je odgovoran za pribavljanje dopuštenja za korištenje ilustracija koje nisu njegov izvorni doprinos, kao i za sve eventualne posljedice koje mogu nastati zbog nedopuštenog preuzimanja ilustracija odnosno propusta u navođenju njihovog podrijetla.

## **ZAHVALA**

Najljepše zahvaljujem svojem mentoru doc.dr.sc. Nikoli Petričeviću na pomoći pri izradi diplomskog rada. Zahvaljujem svojim roditeljima i sestri na neizmornoj ljubavi, razumijevanju i bezuvjetnoj podršci.

## **Protetski nadomjestci u estetskoj zoni**

### **Sažetak**

Keramičke ljuste minimalno su invazivni protetski nadomjestci koji se izrađuju u području estetske zone (fronte). Idealan je materijal za njihovu izradu keramika jer nije porozna, estetski je stabilna i ne izaziva upalu gingive. Snaga sveze između zuba i nadomjestka povećava se jetkanjem i aplikacijom silana. Najveća prednost za uporabu takvih fiksnoprotetskih nadomjestaka čuvanje je tvrdih zubnih tkiva i vrhunska estetika. Estetske ljuste pripadaju djelokrugu estetske stomatologije jer mogu pružiti sjajan bijeli osmijeh lijepo postavljenih i oblikovanih zuba. Moderni dentalni materijali, poput translucencije i transparentije dentalne keramike, pružaju prirodniji izgled što je u prošlosti bilo teško postići. S obzirom na to da se ljuste lijepe na prednju površinu cakline, ne dolazi do iritacije i povlačenja zubnog mesa pa je tako, zbog minimalnog brušenja i izostanka brušenja pod zubnim mesom, izrada keramičkih ljustaka najmanje invazivan protetski zahvat za zub i zubno meso. Zubi se bruse tako da im se odstrani samo vanjski dio zubne cakline te se na taj način napravi prostor za postavljanje tankih ljustaka. Kod izrade ljusti prednost je i što pacijent ne mora nositi nikakav privremeni nadomjestak (provizorij) jer je brušenje za ljuste minimalno i gotovo neprimjetno golim okom. Nakon brušenja zuba uzima se otisak i ljuste se izrađuju u zubotehničkom laboratoriju press tehnikom ili CAD/CAM tehnologijom. Nakon što zubni tehničar izradi ljustu, doktor dentalne medicine u ordinaciji vrši probu fiksnoprotetskog nadomjestka. Ukoliko ljustica odgovara brušenom zubu te je pacijent zadovoljan estetikom, slijedi završna faza u kojoj stomatolog cementira nadomjestak.

**Ključne riječi:** keramičke ljuste; minimalno invazivni nadomjestci; keramika; estetika.

## **Prosthodontic appliances in aesthetic zone**

### **Summary**

Veneers are minimally invasive prosthodontic appliances created in the area of aesthetic zone (anterior teeth). Ceramics is an ideal material for their construction, because it is not porous, it is aesthetically stable and it does not cause gingivitis. The strength of connection between the teeth and appliances increases by etching or applying silane. The biggest advantage of using such fixed-prosthodontic appliances is protecting firm dental tissue, as well as supreme aesthetics. Aesthetic veneers belong to a field of aesthetic dental medicine because they can offer shiny white smile of well-set and shaped teeth. Modern dental materials like translucency and transparency of dental ceramics offer more natural appearance, which was difficult to achieve during past. According to the fact that veneers are supposed to be pasted to the front surface of the enamel, there are no irritations or gum recession. Due to these facts, construction of ceramic veneers, because of minimal grinding or absence of grinding under the gums, is the least invasive prosthodontic intervention, both for tooth and gums. Teeth are grinded in a way that just the outer part of the enamel is removed from them in order to make more space for putting thin veneers. When it comes to construction veneers, the advantage is that the patient does not have to wear any temporary supplementation (provisory) because the grinding process for veneers is minimal and almost invisible with the naked eye. After grinding of the teeth, the imprint is taken and veneers are made in a dental technical laboratory with a press technique or by CAD/CAM technology. After a dental technician makes a veneer, a doctor of dental medicine in a dispensary performs a trial of a fixed-prosthodontic appliance. In case the veneer fits a grinded tooth, and the patient is satisfied with the aesthetics, a final phase, where the dentist cements the appliance, follows. order to strengthen the connection.

**Keywords:** vanners; minimally invasive prosthodontic appliances; ceramics; aesthetic.

# SADRŽAJ

|   |    |
|---|----|
| 1. UVOD .....   | 1  |
| 1.1. Svrha rada.....  | 2  |
| 2. KERAMIČKE LJUSKE U ESTETSKOJ ZONI.....                         | 3  |
| 2.1. Indikacije i kontraindikacije za keramičke ljuske .....      | 4  |
| 2.2. Pripremna faza.....  | 6  |
| 2.2.1. Wax up .....   | 6  |
| 2.2.2. Mock up.....   | 8  |
| 2.3. Principi brušenja zuba .....                                 | 9  |
| 2.3.1. Vestibularno brušenje zubi.....                            | 11 |
| 2.3.2. Gingivalno brušenje zuba .....                             | 13 |
| 2.3.3. Postupak aproksimalnog brušenja .....                      | 15 |
| 2.3.4. Postupak interproksimalnog brušenja .....                  | 16 |
| 2.3.5. Postupak incizalnog brušenja .....                         | 17 |
| 2.3.6. Postupak palatinalnog brušenja .....                       | 18 |
| 2.4. Odabir boje.....   | 20 |
| 2.5. Postupak otiskivanja.....                                    | 20 |
| 2.6. Izrada privremenih nadomjestaka .....                        | 22 |
| 2.7. Materijali i tehnika izrade keramičkih estetskih ljuski..... | 24 |
| 2.8. Proba gotovih keramičkih ljuski .....                        | 26 |
| 2.9. Cementiranje estetskih keramičkih ljuski .....               | 29 |
| 3. RASPRAVA.....  | 34 |
| 4. ZAKLJUČAK .....  | 37 |
| 5. LITERATURA.....  | 39 |
| 6. ŽIVOTOPIS .....  | 45 |

## **1. UVOD**



Stomatologija se kroz povijest najčešće bavi uklanjanjem boli i nadoknadom izgubljenih dijelova oštećenih zubi. Pritom su pacijenti u većini slučajeva izlazili iz ordinacija sa neestetskim materijalima u ustima, najčešće amalgamom. Danas je lijep osmijeh jedan od najvažnijih segmenata života. Prekretnicu u tom svijetu donijela je pojava adhezijskog sustava svezivanja protetskih nadomjestaka i nadoknada izgubljenih zubi implantatima. Prednji zubi, zaslužni za lijep osmijeh, do nedavno su se protetski zbrinjavali izradom krunica radi dugotrajnog i predvidljivog rezultata. Ovaj pristup zahtijeva uklanjanje velike količine zdravog zubnog tkiva pa se u zoni prednjih zubi stomatolozi često odlučuju za izradu estetskih ljuskica. Estetske ljuskice predstavljaju manje invazivan zahvat od krunica. Mogu se izrađivati od nekoliko materijala o kojima ovisi estetika i trajnost. Zbog toga se u suvremenoj stomatologiji keramičke ljuskice smatraju dugotrajnim nadomjestcima na prednjim zubima sa odličnim estetskim rezultatima (1-3). Veliki napredak u razvoju ljuskica i krunica izrađenih od potpune keramike omogućilo je poboljšanje materijala - povećana je otpornost na pucanje i omogućeno bolje rubno zatvaranje (2-4).

Ovim radom prikazat će se tijekom kliničkih faza terapije ljuskicama od pune keramike u estetskoj zoni prednjih zubi. Također će se raspraviti o indikacijama i kontraindikacijama, prednostima i nedostacima njihove primjene, kao i o razlozima primjene određenih postupaka i materijala.

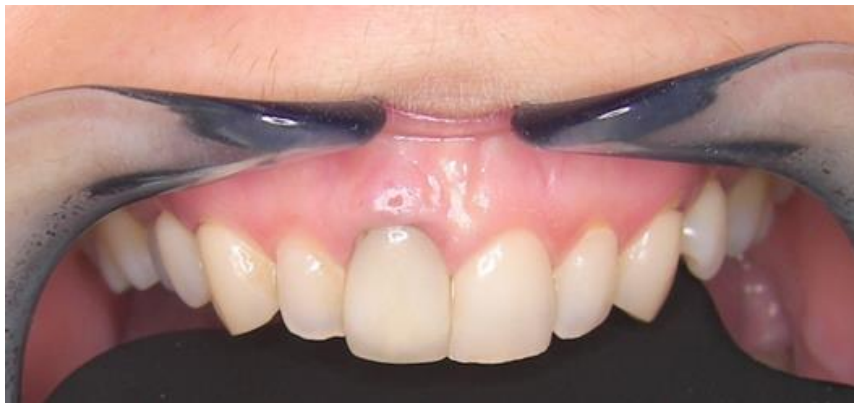### **1.1. Svrha rada**

Svrha ovog rada je pregledno opisati sve faze u izradi keramičkih ljuski, od dolaska pacijenta u ordinaciju do cemetiranja fiksnoprotetskog nadomjestka u ustima.

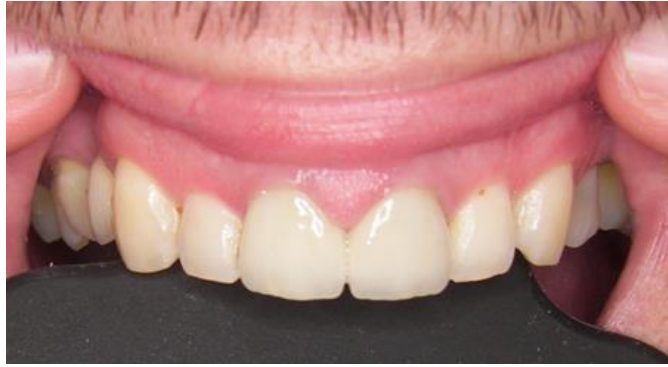## **2. KERAMIČKE LJUSKE U ESTETSKOJ ZONI**

## 2.1. Indikacije i kontraindikacije za keramičke ljuste

Keramičke ljuste postale su nasljednici i alternativa keramičkim krunicama, a pogotovo tradicionalnim metalokeramičkim krunicama u estetskoj zoni (Slika 1.). One danas predstavljaju restaurativni estetski izbor u velikom broju kliničkih slučajeva u kojima bi donedavno bile izrađene potpune krunice. Tkivni odgovor je odličan, a polirana površina keramičke ljuste gotovo je podjednaka prirodnom zubu (Slika 2.). Keramičke ljuste ostvaruju prirodnu fluorescenciju i apsorbiraju, reflektiraju i provode svjetlost podjednako kao i prirodna zubna struktura (5,6). Za razliku od kompozita i akrilata, glazirana keramika nije porozna i ne izaziva upalu gingive što znači da se događa minimalna parodontna reakcija. Dobrom parodontnom zdravljem i mogućnosti održavanja oralne higijene pridonose glatki polirani rubovi. Vrlo važna promjena u smislu dugotrajnosti keramičkih ljusti bilo je uvođenje posebnih tehnika jetkanja zuba i keramike što je dovelo do poboljšanja snage sveze između zuba i ljuste. Osim jetkanja dodatno pojačanje sveze ostvareno je aplikacijom silana. On ostvaruje kemijsku vezu  $\text{SiO}_2$  iz keramike i bis-GMA polimera iz kompozitnog cementa.



Slika 1. Zubi s tankim gingivnim tkivom na kojima je izrađen metalokeramički nadomjestak izazivaju refleksiju i stvaraju neestetski izgled zbog tamne boje metala. Preuzeto s dopuštanjem doc.dr.sc. Nikole Petričevića.



Slika 2. Zdrava gingiva i biološki integrirane keramičke ljuste. Preuzeto s dopuštenjem doc.dr.sc. Nikole Petričevića.

Estetske su ljuste indicirane za estetske korekcije boje, oblika, nagiba i dužine zuba. Osim toga estetskim ljustama možemo zatvoriti razmake između zuba (dijasteme) te zaštititi zube od eventualne erozije (7-10). Boja zuba mijenja se isključivo kod vitalnih zubi jer kod avitalnih zubi vrlo je teško zadržati boju zuba. U slučaju da se ljustom želi mijenjati nagib zuba, potrebno je napraviti dijagnostičko navoštavanje (wax up). Navoštavanje pokazuje pacijentu kako bi mu zubi trebali izgledati te služi za planiranje terapije, odnosno brušenja. Osim dijagnostičkog navoštavanja, promjena oblika zuba može se i restaurativno riješiti. Na temelju navoštavanja pacijentu se može napraviti i proba (mock up) izgleda ljustaka u ustima s kompozitnim materijalom za privremene radove ili tekućim kompozitom ako smo preko navoštavanja izradili prozirnu (npr. Erkopress) foliju (7-10). Promjena dužine zuba kao indikacija vrlo je relativna i mora se s njom postupati pažljivo zbog rizika za funkcionalnu trajnost ljustaka. Zbog toga je bitno prije izrade ljustaka kojima se produljuje klinička kruna napraviti funkcijsku analizu, navoštavanje zuba i prema navoštavanju provizorij kako bi se kroz određeno vrijeme kontroliralo ponašanje privremenih ljustaka u funkciji. Pri zatvaranju dijastema također je bitno navoštavanje i proba izgleda kako bi se utvrdila buduća širina zuba. Ukoliko postoji erozija, najčešće predstavlja indikaciju za krunicu zbog refleksa ili djelovanja vanjskih čimbenika (pića itd.).

Kontraindikacije za ljuste jesu visoki karijesni indeks, loša oralna higijena s upalama gingive, veliki ispuni na zubima i bruksizam. Ljuste se trebaju izbjegavati kod avitalnih zubi (7-10). U tom slučaju izrađuju se krunice.

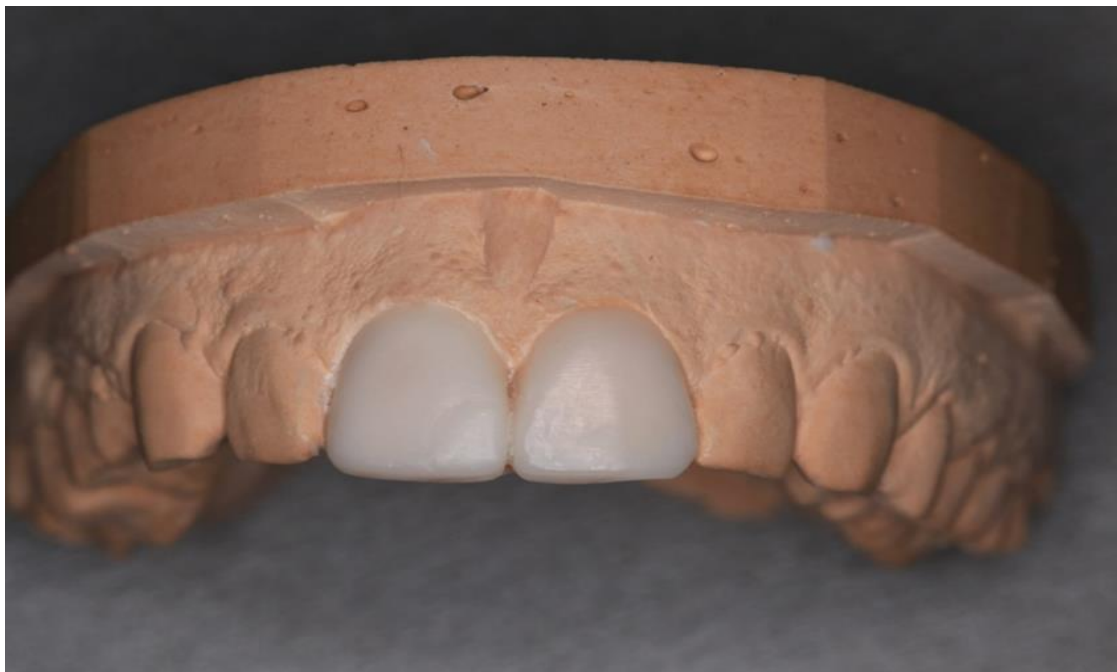## **2.2. Pripremna faza**

Prije bilo kakvog zahvata bitno je pomno promotriti sve čimbenike i detalje. Treba ih detaljno analizirati kako bi izbjegli perioperativne i postoperativne komplikacije. Pri analizi obraća se pažnja na položaj zuba (vestibularni ili lingvalni nagib, rotacija), gingivu (da bi izbjegli gingivnu asimetriju i održali visinu interdentalne papile, treba provjeriti odnos mekih tkiva i koštanu visinu susjednih zubi), higijenu (kooperativnost pacijenta), gingivalne rubove (karijesne lezije, oštećenje cakline ili gingivalne recesije), okluziju (razmotriti okluzijske odnose, funkcije ili parafunkcije), starost (debljina cakline koja je u starijih ljudi jako tanka). Uz navedene čimbenike gleda se sveobuhvatno područje lica, usnica, boje zubi. Za detaljnu analizu i lakšu komunikaciju sa laboratorijem mogu se koristiti visoko kvalitetne fotografije i videozapisi kao dodatak kliničkom pregledu. Kako bi dobili estetski i funkcijski uspješan protetski rad, bitna je komunikacija između laboratorija i stomatologa. U dobroj komunikaciji mogu pomoći dijagnostički postupci poput wax up-a i mock up-a.

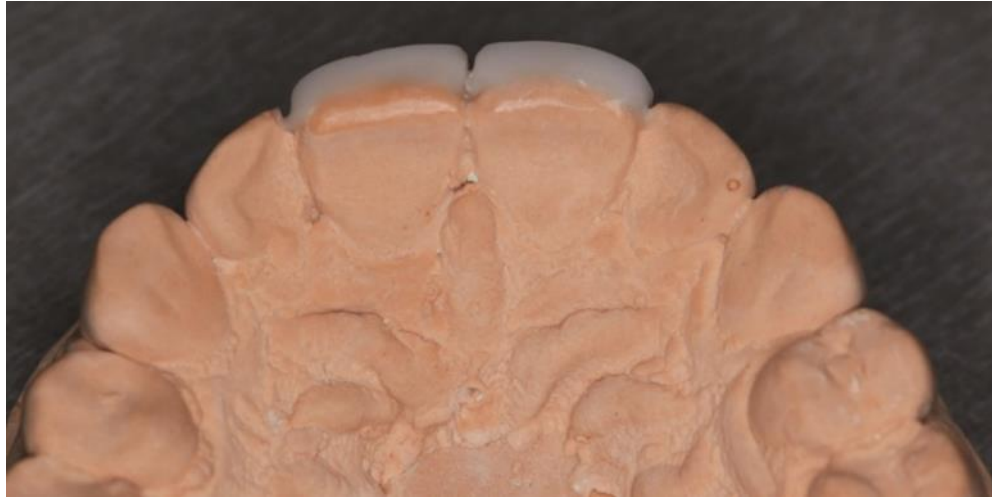### **2.2.1. Wax up**

Dijagnostički wax up (Slika 3. i 4.) predstavlja postupak navoštavanja planiranog nadomjestka na modelu kako bi se predvidio optimalan estetski i funkcijski rezultat te kliničke i laboratorijske mjere potrebne za njegovo postizanje (11). Wax up izrađuje tehničar u laboratoriju na temelju otiska kojega uzima stomatolog. Važno je obratiti pažnju na postojeću okluzijsku ravninu, dužinu zubi, smještaj preostalih zubi u zubnom nizu te granicu s mekim tkivom. Ovisno o obliku i položaju postojećih zubi, oni se ili preoblikuju voskom ili se, prema potrebi, model brusi na određenim područjima. Pomoću wax up-a određuje se najpovoljniji oblik i položaj nadomjestka. Wax up pruža dijagnostičku informaciju koja doprinosi postavljanju plana terapije u smislu ukazivanja na potrebu za prethodnim endodontskim ili ortodontskim liječenjem ili služi kao vodič za brušenje zubi (12,13). Također olakšava odabir vrste nadomjestka obzirom na to da omogućuje procjenu

raspoloživog prostora. Isto tako pomaže pri analizi okluzijskih odnosa. Već je spomenuta uloga wax up-a u komunikaciji između terapeuta, tehničara i pacijenta (14). Osim toga, predstavlja trodimenzionalni voštani model koji nam daje predodžbu zuba nakon završene terapije. U ovoj fazi moguće su korekcije do željenog oblika, a može nam poslužiti i kao privremeni nadomjestak. Preko modela s wax up-om uzima se otisak silikonom ili napravi kalup od prešane folije. Dobiveni silikonski ključ ili kalup ispune se autopolimerizirajućom smolom te se postavi preko zubi u ustima. Nakon polimerizacije dobiva se privremeni nadomjestak koji predstavlja prototip definitivnog protetskog rada.



Slika 3. Wax up na modelu s labijalne strane. Preuzeto s dopuštenjem doc.dr.sc. Nikole Petričevića.



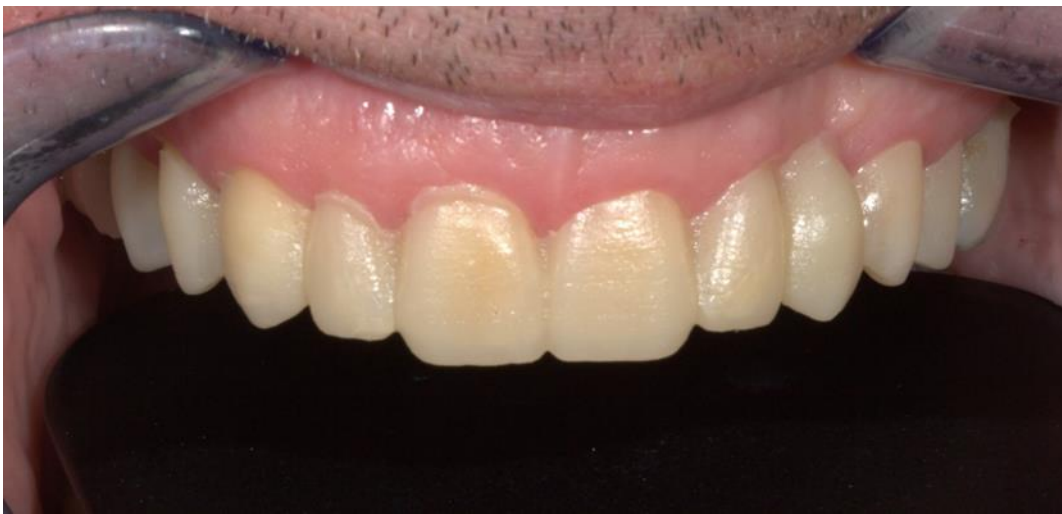Slika 4. Wax up na modelu s palatinalne strane. Preuzeto s dopuštenjem doc.dr.sc. Nikole Petričevića.

### 2.2.2. Mock up

Dijagnostički mock up (Slika 5.) predstavlja klinički ekvivalent dijagnostičkom wax up-u (15). To je postupak intraoralnog preoblikovanja zubi pomoću materijala u boji zuba, obično kompozita, do postizanja željenog oblika (16,17). Ovdje pacijent osobno sudjeluje pri izradi i djelomično je odgovoran za završni rad. Mock up može se izrađivati na djelomično ili potpuno brušenim te nebrušenim zubima. Ako se izrađuje na nebrušenim zubima, onda se samo nanosi materijal, kao npr. kod dijasteme. Češće je potrebno naizmjenično uklanjati zubno tkivo i dodavati materijal. Nakon izrade mock up-a budući se nadomjestak provjerava funkcijski i estetski - provjeravaju se duljina zubi, položaj u odnosu na usnicu i fonetika. Mock up može biti izrađen u ustima pa je riječ o direktnom ili ga može izraditi tehničar na modelu pa je riječ o indirektnom mock up-u. Također, može se kombinirati mock up i wax up. U tom slučaju, prvo se napravi mock up modelacija, nakon toga stanje se fotografira i uzima se otisak koji se šalje u laboratorij. Postoji i opcija sekundarnog mock up-a koji se dobiva nakon što se izradi wax up preko kojeg se uzima silikonski otisak. U tako izrađen silikonski ključ unosi se autopolimerizirajuća smola te se sve skupa unosi u usta pacijenta preko postojećih zubi. Nakon što se skine silikonski ključ, na zubima ostaje reprodukcija wax up-a. Demonstracijski mock up najčešće se izađuje direktno u ustima bez jetkanja i adheziva uz primjenu tekućeg kompozita. U slučaju da se koristi adhezijska tehnika, rad nam može poslužiti kao privremeni nadomjestak. Pacijent odlazi kući te ispituje funkcionalnost, gleda

estetiku i ostale čimbenike. Drugi je način dobivanja privremenog rada pomoću mock up-a posredan - preko njega se uzima otisak koji služi kao kalup za izradu provizorija od odgovarajućeg materijala.

Zaključno, uzet će se tri otiska. Prvo se uzima otisak ireverzibilnim hidrokolidom s ciljem izlivanja modela kako bi se prikazalo stanje prije terapije. Izrađeni će model pomoći tehničaru pri izradi ljuskica. Drugi otisak uzima se kitastim silikonskim materijalom koji služi za izradu silikonskih ključeva u kontroli redukcije zubne strukture.



Slika 5. Mock up. Preuzeto s dopuštenjem doc.dr.sc. Nikole Petričevića.

### **2.3. Principi brušenja zuba**

Za postizanje najvećeg stupnja estetike, poboljšanje otpornosti na frakture te da bi se osiguralo zdravlje mekih tkiva od velike je važnosti precizno brušenje prirodnog zuba. Kako bi se omogućila svezivna čvrstoća kompozitnog materijala i zuba, nužno je izbrusiti caklinu. Keramički materijal od kojeg se izrađuju ljske osigurava transmisiju svjetlosti, tako da je vrlo važno paziti na količinu izbrusjenog zuba. Poželjna debljina keramičkog materijala od 0,3

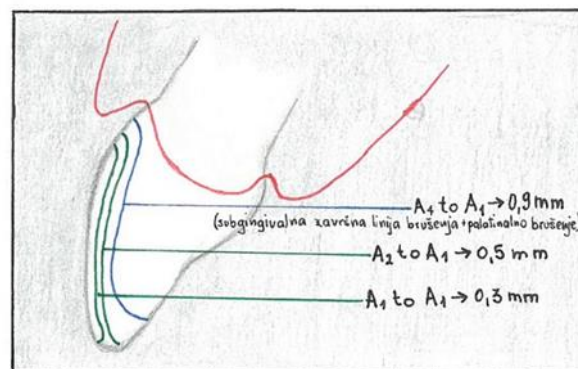


do 0,9mm omogućuje manipulaciju svjetlošću te uspostavljanje dovoljne dubine translucencije i osiguranje dovoljnog prostora za incizalni efekt. Postupak brušenja za keramičku ljusku vrlo je zahtjevan. U tom postupku terapeut se može koristiti povećalima koja olakšavaju precizno brušenje te omogućuju očuvanje debljeg caklinskog sloja. Sljedeća bitna stavka jest osiguranje zadovoljavajuće jednolike debljine nadomjestka koja omogućuje oslobađanje od naprezanja. Zub koje se brusi može biti intaktan ili oštećen. Ako se brusi intaktan zub, različiti čimbenici utječu na oblik i dubinu brušenja. Primjer je protrudirani ili vestibularno zakošeni zub koji se mora izbrusiti više kako bi se osiguralo dovoljno prostora, a da pritom estetska ljuska ne bude suviše debela. Kako bi se smanjila količina mikropukotina koja nastaje pečenjem keramike, estetsku ljusku potrebno je izraditi tako da posjeduje ravnomjernu debljinu. Za sprječavanje nastajanja mikropukotina važna je uloga stomatologa koji prilikom brušenja mora zagladiti i zaobliti sve linije kutova koji su oštri. Boja zuba predstavlja vrlo važan čimbenik pri donošenju odluke o dubini brušenja. Tako kod zubi kojima ne treba mijenjati boju oblikuje se plitka i zaobljena završna linija brušenja. Kod blago diskoloriranih zubi brusi se oko 0,3mm u cervikalnom području te 0,5mm u srednjoj i incizalnoj trećini zuba. Ukoliko se zub u vestibularnom dijelu izbrusi do dovoljne dubine, nadomjestak nije potrebno pretjerano zadebljavati jer bi to moglo pacijentu predstavljati probleme u održavanju higijene u rubnim područjima. Jače diskolorirani zubi zahtijevaju opsežnije brušenje i posebno obraćanje pozornosti na gingivalnu i interproksimalnu stijenku koje su najčešće također zahvaćene promjenama. Pri oblikovanju završne linije brušenja radi se zaobljena stepenica ispod ili u razini gingive. U posebnim slučajevima (diskoloracija ili vestibularno nagnuti zubi) potrebno je dublje brušenje pa se ono ne ograničava samo na caklinu, već se može ući i u dentinsko tkivo. U tom slučaju dubina brušenja u cervikalnom području iznosi do 0,5mm, a u središnjoj trećini zuba i incizalno do 0,7mm. Nekad se smatralo da veza između nadomjestka i zuba nastaje zbog povećanja hrapavosti površine zuba, no današnja istraživanja nisu dokazala tu tvrdnju. Osim uvećanja i osvjetljenja, vrlo važni su električni kolječnici koji omogućavaju provođenje preciznog brušenja zuba. Osim toga, oni imaju prednost što korištenje električnog kolječnika uz vodeno hlađenje pomaže u prevenciji termičkih oštećenja pulpe.

Vrste preparacije s obzirom na količinu brušenja tvrdog zubnog tkiva su: preparacija vestibularne plohe sa skraćivanjem incizalnog brida (incizalni brid se skraćuje 1-1,5mm, a prijelaz između vestibularne i incizalne plohe se zaobljava) i preparacija vestibularne plohe zuba sa skraćivanjem zuba oko 2mm i sa stepenicom na palatinalnoj plohi.


### 2.3.1. Vestibularno brušenje zubi

Kod brušenja vestibularne konveksne plohe inciziva (Slika 6.) bitno je obratiti pažnju na njezin incizalni, središnji i cervikalni dio. Zub je potrebno dublje brusiti kako bi se osigurala dovoljna debljina koja je potrebna da bi se osigurala dobra optička svojstva keramičke ljuske koja će u potpunosti prekriti i promijeniti boju zuba. U planiranju zahvata postoje tri dubine brušenje: minimalna, srednja i duboka. Kod kaviteta „minimalne“ dubine, zubi na kojima se izrađuju estetske keramičke ljuske razlikuju se za manje od jedne nijanse od željene boje budućih nadomjestaka, što znači da je pri brušenju zuba te kasnijem pravilnom oblikovanju ljuske dovoljno ukloniti samo 0,3mm caklinskog sloja. Boja zuba omogućuje prirodan izgled, a završna linija brušenja nalazi se supragingivno. Kod kaviteta „srednje“ dubine nijansa buduće estetske keramičke ljuske od prirodne se boje zuba razlikuje od dvije do tri nijanse. Pri brušenju zuba potrebno je osigurati oko 0,6mm prostora sa postavljanjem završne linije brušenja u razinu gingivnog vrška. Kod kaviteta „velike“ dubine željena se nijansa buduće estetske ljuske od prirodnog zuba razlikuje za više od tri nijanse (18). U ovom slučaju postoji velika razlika u boji i takav zub potrebno je zamaskirati prekrivanjem zubne podloge. Završna linija brušenja nalazi se subgingivno.



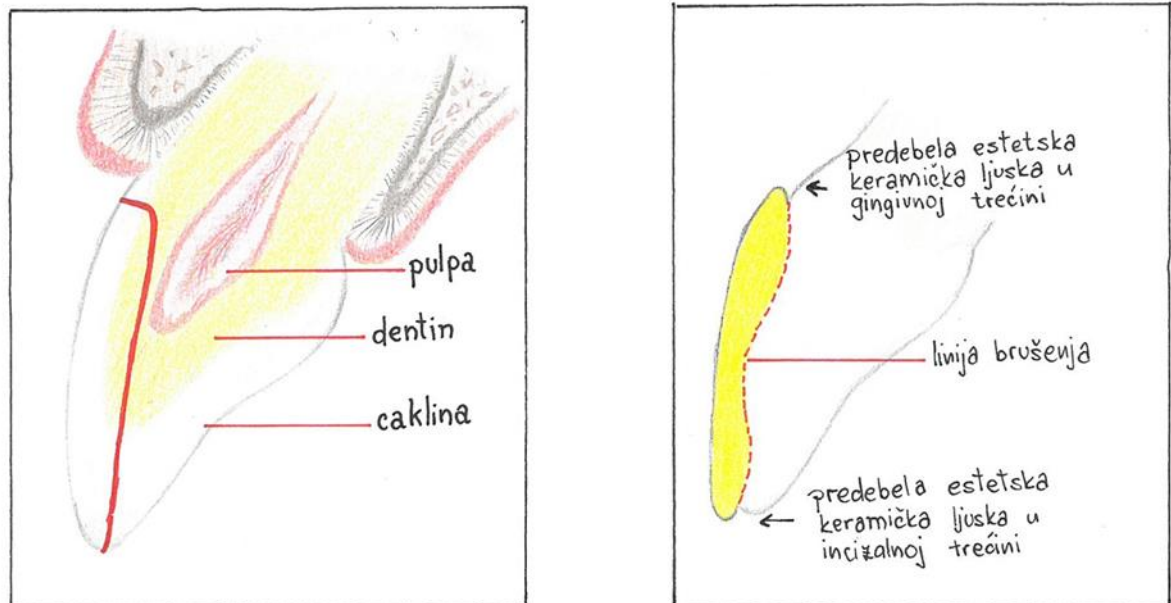
Slika 6. Vestibularno brušenje za keramičke ljuskice.

Različite su debljine cakline. Na vestibularnoj gingivalnoj trećini iznosi 0,3 do 0,5mm, u središnjoj trećini 0,6 do 1,0mm, a u incizalnoj trećini 1,0 do 2,1mm. Za rezanje i zabilježavanje orijentacijskih žljebova služe nam dijamantni dubinski rezači koji na sebi imaju različite dubine, ovisno o debljini cakline (Slika 7.). Nazvani su još i samoograničavajući jer režu caklinu do dubine radijusa kotačića. Kotačići prodiru dok nerezajući držač ne dođe u kontakt sa zubom. Vrlo bitno je dubinski rezač pridržavati u tri različita položaja, odnosno tri različita kuta kako bi dijamantni kotačići dosegli zadanu dubinu.



Slika 7. Prodiranje dubinskog rezača u caklinsko tkivo.

Brušenje započinje označavanjem horizontalnih orijentacijskih žljebova. Nakon izrade žljebova uklanja se preostali dio privremenog nadomjestka. Slijedi uklanjanje preostale zubne strukture između žljebova koje se izvodi koničnim dijamantnim svrdlom zaobljenog vrška. Terapet kao pomoć može koristiti vodootpornu boju koju nanosi na vestibularnu površinu i pojačava kontrast brušenog i nebrušenog dijela zuba. Horizontalni žljebovi ostaju obojeni dok se ne dosegne zadovoljavajuća dubina. Pri brušenju mora se voditi računa o naginanju svrdla u tri različita položaja kako bi se postiglo ravnomjerno uklanjanje cakline i spriječilo približavanje pulpi (Slika 8.). Vestibularno je brušenje gotovo kad su dubinski žljebovi međusobno spojeni, a boja uklonjena.



Slika 8. Pogreške u preparaciji: a) Ravna preparacija koja može izazvati ireverzibilno oštećenje pulpnog tkiva; b) Ako se incizalna ili cervikalna trećina zuba ne izbrusi dovoljno, keramička ljuska će biti u konačnici previše debela.

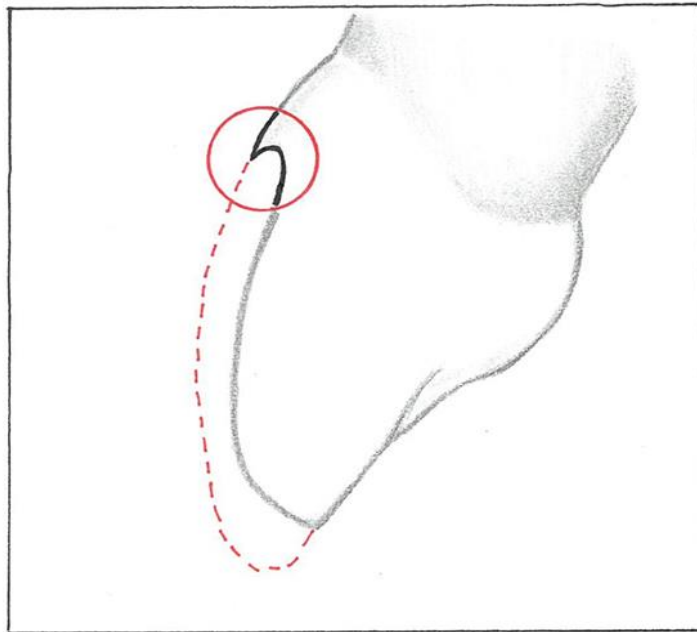
Najčešće se griješi pri ostavljanju incizalne trećine previše vestibularno. To se događa zbog nedovoljnog brušenja zuba (Slika 8.). Bitno je oponašati konveksitet zuba i osigurati minimalnu debljinu od 0,7mm na spojištu srednje i incizalne trećine zuba.

Prije preparacije za ljuske prvo se napravi silikonski indeks. On se radi tako da se uzima otisak od kondenzacijskog ili adicijskog silikona preko voštane modelacije na modelu (wax up). Tako dobiveni silikonski indeks može se izrezati horizontalno ili vertikalno i služi terapeutu za kontrolu brušenja. Pod kontrolu brušenja konkretno se misli na provjeravanje koliko mjesta ima za buduću ljusku. Ukoliko se silikonski indeks ne izrezuje, onda može poslužiti za izradu privremenih ljuski i probe izgleda ljusaka prije brušenja (mock up).

### 2.3.2. Gingivalno brušenje zuba

Uspjeh estetskih keramičkih ljuski jamči postavljanje završne linije brušenja u ono područje u kojem će pacijent moći održavati higijenu, a stomatolog ih lako izraditi i polirati. Kad god je moguće, liniju brušenja potrebno je postaviti u caklini prateći oblik mekih tkiva. Postavljanje gingivalnog ruba supragingivalno donosi mnoge prednosti kao što su:

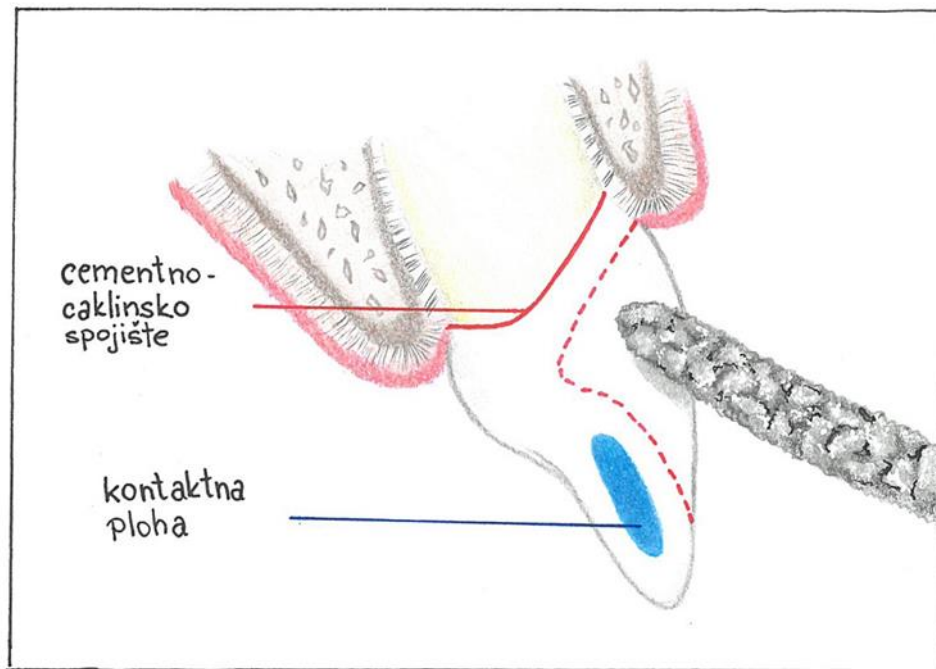
izbjegavanje ozljeđivanja gingivalnog tkiva, smanjeni rizik od izlaganja dentina u cervikalnom području te pravilno oblikovanje rubova koje je lakše i preciznije otisnuti. Takav kavitet lakše je održavati suhim i kontaminacija je manja pa postupci probe i cementiranja ne predstavljaju veliki problem. Uz to, poliranje je jednostavnije. Općenito gledajući, najveći uzročnik parodontitisa je subgingivno smješteni nadomjestak. Subgingivni nadomjestak treba se smjestiti na sredini gingivalnog sulkusa kako bi se ostavilo dovoljno mjesta za retrakcijski končić. Sljedeći nedostatak tako smještenog ruba nemogućnost je vizualnog praćenja kaviteta što može doprinijeti rubnim oštećenjima. Zaključno, kod zubi koji nemaju diskoloracije ili potrebu za mijenjanjem boje, gingivni rub ne postavlja se u gingivalni sulkus. Osim toga, ako je gingiva pri osmijehu vidljiva, završna se linija brušenja ograničeno smješta subgingivno zbog estetskih razloga. Bez obzira na to radi li se sub- ili supragingivna preparacija, na gingivnim rubovima bitno je oblikovati zaobljenu stepenicu. Ona pokazuje najveću otpornost, čuva veću količinu tvrdog zubnog tkiva od pravokutne i estetski je bolja jer osigurava ravnomjeran prijelaz boje sa zuba na nadomjestak. U gingivalnom dijelu labio-lingvalnog područja brušenje ne prelazi dubinu od 0,3mm u idealnim uvjetima. U svakodnevnoj stomatološkoj praksi, bez uporabe privremenih nadomjestaka u potpunosti se uklanja caklinski sloj i prikazuje se dentin dok se cervikalna i aproksimalna caklina bruse više od 0,5mm. Ukoliko se radi subgingivni rub, gingiva se odiže postavljanjem retrakcijskih končića u gingivalni sulkus. Prije brušenja obavezno je potrebno ukoniti abfrakcije, ako postoje. Tehnika brušenja: nakon završenog vestibularnog brušenja fisurno dijamentno svrdlo zaobljenog vrška postavlja se paralelno sa nagibom cervikalne trećine i pokreće se od apikalnog završetka distalne aproksimalne stijenke prema apikalnom završetku mezijalne interproksimalne stijenke prateći rub gingive. Cervikalni rub pokazuje zaobljenu stepenicu dubine 0,3mm čiji se oblik podudara sa oblikom vrška svrdla. U slučaju da je zaobljeni rub dublji od polovice širine dijamentnog svrdla dolazi do formiranja podminiranog ruba sa vrlo tankim slojem cakline (Slika 9.). Takav rub teško je otisnuti i često dolazi do fraktura.



Slika 9. Podminirani rub koji može ostati nakon brušenja.

### 2.3.3. Postupak aproksimalnog brušenja

Prije početka brušenja bitno je napraviti plan aproksimalnog brušenja stijenki zuba. Cilj je tog postupka smjestiti rubove izvan vidljivih područja i očuvati kontaktne plohe. U ovoj preparaciji ne uništavaju se kontaktne plohe, no u nekim slučajevima brušenje se može proširiti dublje lingvalno. Koštana struktura predstavlja osnovu mekih tkiva, a interdentalna papila prati oblik kosti. U prednjem području duljina interdentalne papile iznosi 5,0mm, izmjereno od vrška interproksimalne kosti. Nakon što je izbrušen gingivalni rub, počinje postupak brušenja gingivo-aproksimalnog ruba kaviteta. Uzima se konično dijamantno svrdlo zaobljenoog vrška koje se pridržava pod kutem od 60 stupnjeva te palatinalno prati rub gingive i u mezijalnom i u distalnom dijelu zuba (Slika 10.). Gledajući s meziostibularne strane, ultrafinim se vrškom svrdla brusi udubljenje u obliku interproksimalnog zgloba.



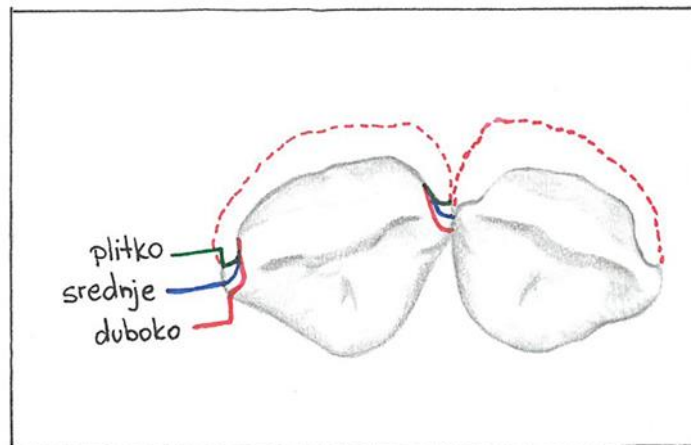
Slika 10. Pridržavanje svrdla pod kutem od 60 stupnjeva u odnosu na dužinsku os zuba te oprezno usmjeravanje prema nepcu.

Ako između zuba i nadomjestka postoji velika razlika u boji, tada se aproksimalni rub kaviteta širi palatinalno i do polovice aproksimalne plohe u vestibulo-lingvalnom smjeru. Ovo područje vrlo je bitno, ne samo u estetskom pogledu, već i zbog svojega položaja podložnog nakupljanju bakterija.

#### **2.3.4. Postupak interproksimalnog brušenja**

Interproksimalno brušenje predstavlja nastavak vestibularnog brušenja. Koristi se isto konično dijamantno svrdlo zaobljena vrška koje se uspravlja u vertikalni položaj. U izravnavanju nepravilne završne linije brušenja svrdlo se postavlja paralelno sa dužinskom osi zuba. U normalnim uvjetima brušenje se zaustavlja neposredno ispred kontakta. Određene kliničke situacije, poput zatvaranja dijastema ili promjene oblika ili položaja određene skupine zubi, zahtijevaju posebne zahvate brušenja interproksimalnih područja kako bi se tehničaru osigurao dovoljan prostor pri promjeni oblika i položaja budućih nadomjestaka (19). Osim ovih razloga, takvo brušenje se radi i u slučaju karijesne lezije, defekata i kompozitnog

ispuna. Magne i Douglas klasificirali su interproksimalno brušenje ovisno o dubini na plitko proširene kavitete (estetska keramička ljuska širi se do mezijalnog ili distalnog bridnog grebena prodirući u interdentalno područje do 50%) i duboko proširene kavitete (estetska keramička ljuska prekriva interdentalno područje u potpunosti) (20) (Slika 11.).



Slika 11. Prikaz interproksimalnog brušenja s obzirom na dubinu (plitko, srednje, duboko).

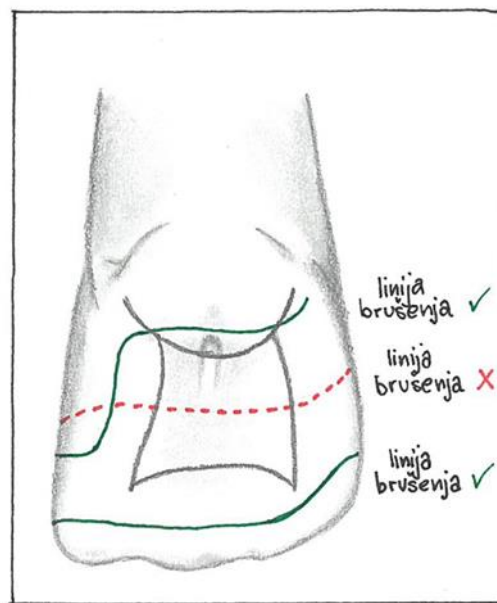
### 2.3.5. Postupak incizalnog brušenja

Dvije su tehnike oblikovanja incizalne završne linije brušenja. Prva završava vestibularnim brušenjem na incizalnom bridu pri čemu se ne brusi palatinalna stijenka, a kavitet ima oblik prozorčića smještenog unutar caklinskog tkiva. U drugoj tehnici incizalni se brid blago skraćuje (0,5 do 2,0mm), a keramički materijal prelazi preko incizalnog brida, završavajući na lingvalnoj stijenci. Za referentnu vrijednost incizalnom brušenju služi susjedni zub po kojemu se stomatolog ravna. Sljedeća mogućnost jest da se na incizalnom bridu oblikuje oštra pravokutna stepenica. U tom slučaju rub završne linije brušenja nalazi se 2,0 do 2,5mm niže, lingvalno, udaljen od incizalnog brida kako bi se oblikovala zadovoljavajuća duljina, oblik i incizalne osobine nadomjestka koje tehničaru omogućuju dovoljan prostor za oblikovanje. Završna linija brušenja na lingvalnoj stijenci ne smije završavati na brusnoj faseti zuba ili kontaknoj točki.



### 2.3.6. Postupak palatinalnog brušenja

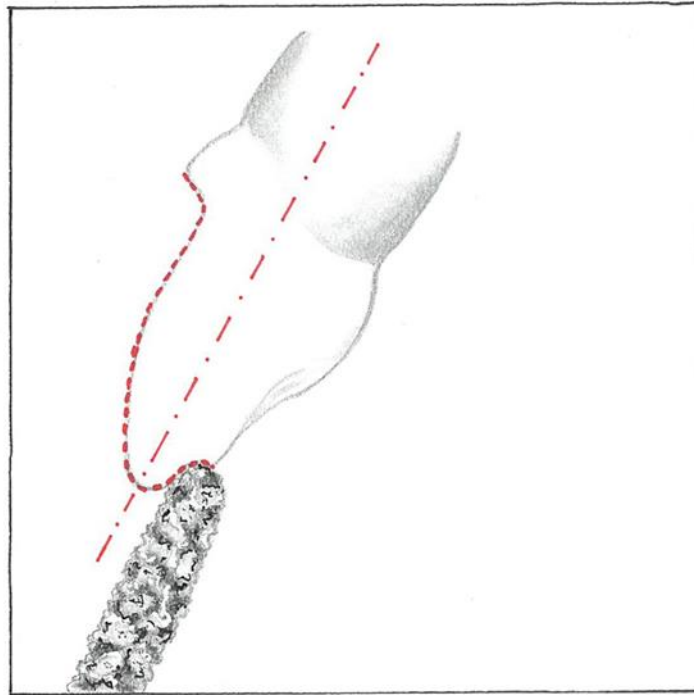
Ukoliko se stomatolog odluči da preparacija završava sa palatinalne strane, važno je odrediti smještaj završne linije brušenja (Slika 12.). Rub preparacije ne završava u konkavitetu, već ispod ili iznad njega (područje cingulum). Razlog takvom smještaju je izbjegavanje djelovanja vlačnih sila i očuvanje vertikalnih palatinalnih bridova koji podbočuju prednje zube.



Slika 12. Završna linija palatinalnog brušenja.

Vrlo važan čimbenik o kojemu ovisi smještaj palatinalne završne linije debljina je zuba te okluzijski odnosi. Ako se preparacija proširuje palatinalno, preko incizalnog brida, preostala incizalna zubna struktura treba posjedovati dovoljnu debljinu kako bi se izbjegao lom. Kad su zubi na incizalnoj trećini u vestibulo-lingvalnom smjeru tanji od 1,5mm, tada nakon uklanjanja 0,5mm vestibularne i palatinalne stijenke incizalnog brida preostaje samo tanak sloj zuba koji je nemoguće zaobliti, a on je istodobno sklon pucanju. Osim u ovom slučaju, postoje slučajevi u kojima se izbrusi premalo zubne strukture čineći palatinalnu zaobljenu stepenicu npr. od 0,1 do 0,2mm, umjesto potrebnih 0,5mm. Keramički materijal nema dovoljno mjesta i dolazi do stvaranja prominentnih keramičkih zadebljanja. Pacijenti se žale na neugodni osjećaj ispod jezika. Za palatinalno brušenje koristi se konično dijamantno svrdlo zaobljenog vrška (Slika 13.). Njime se oblikuje palatinalna završna linija dubine

0,5mm, držeći svrdlo paralelno s palatinalnom stijenkom zuba. Završna bi se linija brušenja trebala nalaziti na jednoj četvrtini puta duž palatinalne stijenke, oko 1,0 mm ispod središnje kontaktne točke (palatinalni rub ne smije biti na kontaktnoj točki), spajajući dvije aproksimalne linije brušenja.



Slika 13. Brušenje palatinalne stijenke zuba fisurnim dijamentnim svrdlom zaobljena vrška držeći ga paralelno sa uzdužnom osi zuba.

Isto tako treba izbjegavati smještaj završne linije brušenja u područje palatinalnog konkviteta. Nakon navedenih postupaka, svi oštri klinovi mezijalnih i distalnih kutova zaobljavaju se, kao i svi prijelazi. Slijedi završno poliranje i provjera izbrušenih površina. Provjera se može olakšati uporabom povećala, fotografiranjem i uporabom silikonskog ključa. Ukoliko je na nekim mjestima došlo do eksponiranja dentina, takva mjesta treba zabrtviti kako pacijent ne bi imao postoperativnu preosjetljivost. Brtvljenje se radi uz pomoć jetkajuće kiseline (15 sec) i adhezivnog sustava.

## 2.4. Odabir boje

Boja se može odrediti konvencionalnim sustavima za određivanje nijanse (ključevi boja) ili kompjuterskim sustavima za određivanje nijanse. Kompjuterski sustavi koriste se spektrometrom s jednom referentnom točkom koja predstavlja osnovu za analizu nijanse. Stomatolog za početak treba osigurati zadovoljavajuće osvjetljenje okoline. Završna nijansa boje uvijek se određuje prema pacijentovim željama, boji kose, očiju i kože. Nijansa koja se odabere i susjedni zub treba slikati i poslati u tehniku. Referentna točka pri odabiru boje je hidratizirani nebrušeni zub. Pri završetku brušenja određuje se nijansa prema izbrušenom zubu koji se također fotografira i šalje tehničaru. Svi ti podaci bit će dragocjeni tehničaru što će donijeti kvalitetnijoj izradi nadomjestka. Česta greška pri određivanju boje jest isušivanje izbrušenih zubi prije određivanje nijanse boje. U tom slučaju zub dehidrira i boja zuba postaje svjetlija od boje vlažnog zuba. Ukoliko se stomatolog ne može odlučiti između dvije nijanse, bolje je odabrati onu svjetliju, nakon čega treba obavijestiti tehničara o dvojbi i upozoriti ga da oslobodi dovoljno mjesta za postavljanje većeg sloja kompozitnog cementa kojim će se promijeniti boja zuba. Prosječan slobodni prostor za kompozitni cement iznosi od 3 do 10 mikrona što nije dovoljno za promjenu boje keramičke ljuske i zuba.

## 2.5. Postupak otiskivanja

Nakon završetka brušenja i zaštite ekspaniranog dentina slijedi postupak otiskivanja. Potrebno je otisnuti cijelu čeljust polivinilsiloksanskim otisnim materijalom (adicijski silikon) ili polieterom. Adicijski silikon vrlo je precizan, dvokomponentan, dimenzijski stabilan materijal različitih vrsta viskoznosti. Najčešće je pakiran u dvije odvojene tube koje se koriste u pištoljima u dvostrukim patronama. Uz to, dimenzijski je stabilan i ima odličnu elastičnost što znači da se kao takav može slobodno slati u laboratorij i izljevati poslije (npr., tjedan dana). Ako se koristi visoko viskozni tvrdi adicijski silikon, nikad se ne koristi jednofazno, nego s nisko viskozim rijetkim adicijskim silikomom. Petnaest minuta prije otiska žlica se premaže posebnom vrstom adheziva. Najčešće se keramičke ljuske izrađuju tako da su njihovi rubovi smješteni supragingivno tako da se ne treba stavljati retrakcijski končić i gingivalni sulkus. Ukoliko su rubovi kaviteta smješteni subgingivo, tada je potrebno stavljati retrakcijske končiće. Ako iz sulkusa izlazi veća količina tekućine, to može dovesti do distorzije otiska pa se koristi tehnika dvostrukog retrakcijskog konca. Prvo se stavlja svileni

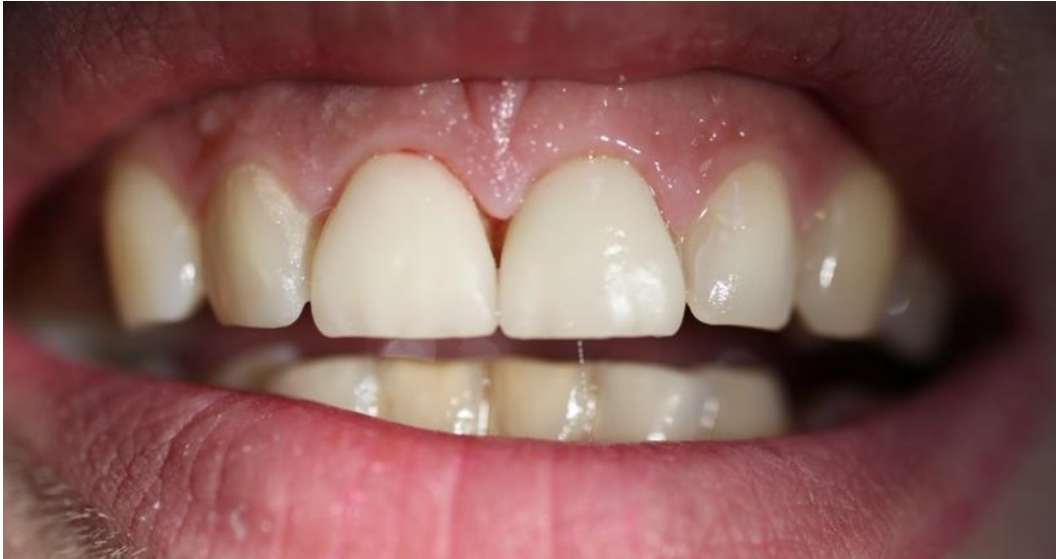kirurški konac u sulkus a preko njega pleteni retrakcijski konac. Retrakcijski se konac ostavlja u sulkusu nekoliko minuta nakon čega se uklanja i ostavlja svileni konac. Otisak se uzima što prije da bi se izbjeglo kolabiranje odignutih gingivalnih rubova u njihov početni položaj. Ukoliko se želi napraviti istovremeni otisak, prvo se osuši područje otiskivanja (pri svim otiscima), a stomatolog preko gingivalnih rubova preparacije pištoljem nanosi rijetki materijal. Cilj je smjestiti materijal između gingivnog ruba i sulkusa te izbjeći stvaranje mjehurića. U isto vrijeme asistent puni žlicu srednje tvrdim ili tvrdim otisnim materijalom. Nakon nanošenja rijetkog materijala, u usta preko njega postavlja se otisna žlica sa srednje tvrdim materijalom. Čeka se oko 7 minuta u tom položaju. Nakon vađenja iz usta i prije izlivanja, otisak je potrebno uroniti u dezinfekcijsku otopinu i ispuhati. Iz takvog otiska tehničar izliva sadreni model koji predstavlja duplikat stanja u ustima na kojemu se može vidjeti preparacija. Jako je važna stvar očuvati zdravu gingivu, tj. zdrav, stabilan i netraumatiziran gingivni sulkus. Mjehurići zraka nikako se ne smiju nalaziti na okluzijskim površinama zubi kao ni u završnoj liniji brušenja. Također je važno otisnuti suprotnu čeljust alginatnim otiskom (ireverzibilni hidrokoloid). On se koristi u izradi studijskih modela, kao i pri otiskivanju suprotne čeljusti. Alginat je hidrofilni materijal sklon kidanju i potrebno ga je što prije izliti. Takav otisak uzima se u konfekcijskoj žlici. Dimenzijski su nestabilan materijal i trebaju se što prije izliti (unutar 45 minuta).

Da bi stomatolog omogućio tehničaru vizualizaciju, on prenosi točan odnos gornje čeljusti putem obraznog luka koji daje bitne informacije za položaj incizalne linije. Uz to, estetske keramičke ljske izrađuju se na prednjim zubima pa je dovoljno izraditi jednostavan registar „maksimalne interkuspidacije“ (osim ako pacijent ima probleme sa temporomandibularnim zglobovom i ako se okluzija mijenja). Materijal koji se koristi treba biti dovoljno čvrst, a pri unosu u usta dovoljno mekan kako bi se izbjegle klizne kretnje i pomaci u prisilan položaj zubnih lukova i oblikovanje drugačijeg položaja od uobičajenog. Koristi se što manja količina materijala da se ne bi remetio dosjed sadrenih modela. Često korišteni materijali u tu svrhu jesu: vosak u obliku potkove, materijal na bazi bisakrilata ili adicijskog silikona.

## 2.6. Izrada privremenih nadomjestaka

Glavni je cilj izrade privremenih nadomjestaka postići funkciju i estetiku završnih nadomjestaka. Dijagnostičkim navoštavanjem i izradom privremenih nadomjestaka stomatolog može oblikovati vestibularnu estetiku, osmijeh, oblik zuba, okluziju i funkciju. Najčešće se estetski privremeni nadomjestci izrađuju prije brušenja zubi te daju informaciju o očekivanom završnom ishodu terapije. Prema tehnici izrade, privremeni estetski nadomjestci mogu se podijeliti na dvije vrste: direktne (intraoralno izrađene) ili indirektne (ekstraoralno izrađene), odnosno konfekcijske nadomjestke (Slika 14.). Indirektni privremeni nadomjestci izrađuju se u zubnom laboratoriju, na sadrenom ili epoksi modelu, prije ili nakon brušenja (21). U tom slučaju zubni tehničar otprilike brusi sadreni model i na njemu oblikuje nadomjestke najčešće od akrilatnog materijala. Nakon što stomatolog izbrusi zube, on prilagođava unutarnju površinu i dosjed akrilatnih nadomjestaka na izbrušene zube. Kad se to uskladi, unutrašnja stijenka puni se tekućim kompozitnim materijalom i privremeno svezuje.

Sljedeća mogućnost izrade jest ručno oblikovanje privremenog nadomjestka (u ustima). Pri takvoj izradi na zube se nanese adhezivno sredstvo i zatim se osvijetli. Nakon toga stavlja se kompozit boje koja se podudara sa susjednim zubima koji se oblikuje kažiprstom i polimerizira. Od intraoralnih tehnika izrade privremenih estetskih nadomjestaka ostaje metoda pomoću prozirnog plastičnog predloška (folije), koji je izrađen u zubnom laboratoriju još u fazi planiranja zahvata (na navoštanom modelu). Umjesto prozirne plastične folije, stomatolog može koristiti prozirni silikonski otisak koji je otisnut na navoštanom sadrenom modelu. Nakon završetka brušenja, vestibularna površina zubi točkasto se najetka, nanese se adhezivno sredstvo te se osvijetli. Predložak se puni tekućim akrilatnim materijalom određene boje i stavlja se preko izbrušenih zubi.



Slika 14. Privremeni nadomjestci u ustima.

Tako polimerizirani nadomjestci mogu ostati direktno na zubima ili se odvojiti zajedno sa plastičnim predloškom. Ukoliko se vade i odvajaju, njihovi se rubovi izvan usta ispoliraju i u takvom stanju privremeni se nadomjestci pune cementom koji ne sadrži eugenol ili tekućim kompozitom. Ako ostaju u ustima, gingiva se očisti i rubovi se ispoliraju.

## 2.7. Materijali i tehnika izrade keramičkih estetskih ljuski

Potpuno keramički materijali po svojem kemijskom sastavu dijele se na silikatne i oksidne (22-24). Silikatna keramika sastavljena je od gline i kaolina te glinenaca koji su nositelji silicija. Glavni sastojak sinterirane keramike jesu silicijev dioksid, velik dio kristalne i staklene faze. U dentalnoj protetici rabe se aluminij-oksidna i cirkonij-oksidna keramika. Njihova svojstva su otpornost na trošenje i visoke temperature, korozivna postojanost i lomna žilavost. Kontraindikacije za potpunu keramiku su: loša oralna higijena, bruksizam, nepravilno brušenje, premalo preostalog zubnog tkiva. Vrste keramike su:

### a) Aluminij-oksidna keramika

- S osnovnim materijalom- izrađuje se tehnikom slojevanja na metalnoj foliji.

I. Jacket- koristi se platinska folija debljine 0,01-0,02mm koja se prilagođuje na radnom bataljku i žari na 800 stupnjeva 1-2 minuta. Slijedi faza napećenja slojeva keramike i završno glaziranje. Zbog prisustva folije onemogućena je vizualna kontrola ruba, što uzrokuje neprecizan rubni dosjed. Nadomjestak se stavlja u vodu i uklanja se folija.

II. Galvanizirana- elektrokemijskim postupkom nanosi se sloj 99,7% zlata debljine 0,15-0,2mm. Slijedi nanošenje keramike i pečenje (glinička keramika). Bolji je rubni dosjed od jacket opcije, a i materijal je vrlo otporan na lom.

- S tvrdom jezgrom

I. Materijal za izradu keramičke kapice (tvrde jezgre) dostavlja se u obliku tableta koje se sastoje od 65 do 70% aluminijeva oksida ( $Al_2O_3$ ), 8-10% magnezijeva oksida (MgO) i dodatka barijevaaluminosilikatnog stakla ( $BaO - SiO_2 - Al_2O_3$ ) te silikonske smole (25-27). Tvrda se jezgra izrađuje tehnikom injekcijskoga tlačenja u prazan prostor kivete nakon izgaranja voštanog modela pri temperaturi od 180 stupnjeva C (28).

### II. Slip cast tehnologija

Nanosi se keramička suspenzija na vatrootporni bataljak, sinterira se 4 sata na 1100 stupnjeva pri čemu se kvrci bataljak i olakšava skidanje objekta s podloge. Takav porozni kostur se infiltrira na 1150 stupnjeva niskoviskoznim obojenim staklom. Slijedi proba u

ustima. Infiltracijska tehnologija koristi se u In ceram keramikama (3 vrste : ojačana  $Al_2O_3$  - In Ceram Alumina, ojačana MgO – In Ceram Spinel, ojačana  $ZrO_2$ - In Ceram Zirconia).

b) Cirkonij-oksidna keramika

Ima vrlo visoke vrijednosti tvrdoće i čvrstoće te se zbog toga izrađuje strojno (CAD CAM) iz tvornički izrađenih blokova. Ovisno o sustavu, mogućnosti su prijenosa informacija o brušenom zubu različite: snimanje intraoralnom kamerom, uzimanje klasičnih otisaka i njihovo skeniranje optičkim čitačem, izrada voštanog objekta na radnom modelu i njegovo skeniranje uz mogućnost virtualne korekcije, prethodno modeliranje kapice od svjetlosno polimerizirajućeg akrilata (model), skeniranje (29,30). Nakon toga slijedi izrada nadomjestka računalno potpomognutim glodanjem. Kod cirkonij-oksidne keramike nema adhezivnog cementiranja.

c) Staklo-keramika (Slika 15.)

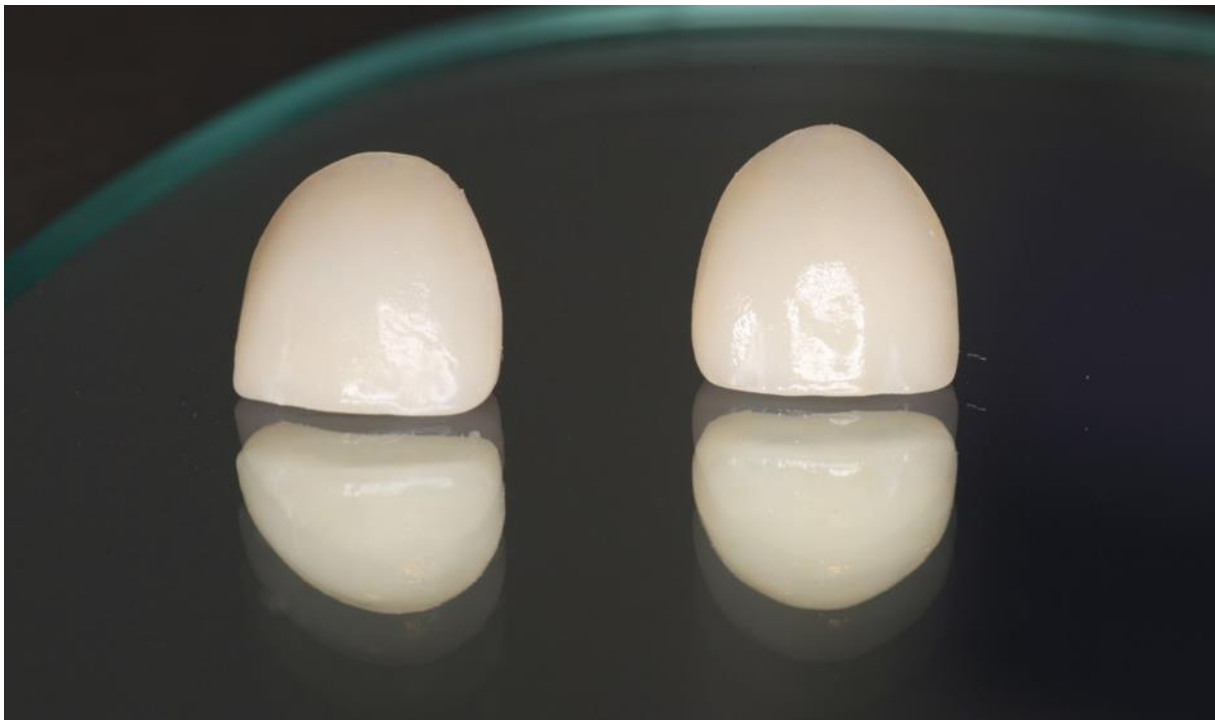Nastaje kristalizacijom stakla. Bojanje staklene taline omogućeno je dodavanjem metalnih oksida i sredstava za zamućenje poput oksida kositra, fosforita i cirkonija.

1. IPS Empress- leucitima ojačana staklo- keramika, sa udjelom kristala oko 35%.
2. IPS Empress 2- ima litij disilikatnu jezgru. Na periferiji osnovnih kristala nalaze se kristali litijevih ortofosfata. Kristal čini 70%. Slojevanje se vrši staklo-keramikom.
3. IPSe.max- sastav sličan IPS Empress 2 keramici, ali različiti dužina zrna.

Izrada kreće modelacijom objekta u vosku nakon postavljanja odljevnih kanalića. Objekt se postavi na postolje koje se obloži papirnatom kivetom za Empress ili se ulaže u silikonsku kivetu za e.max. Kiveta se ispuni uložnom masom i zatvori se plastičnim poklopcem. Slijedi predgrijavanje na 250 stupnjeva u trajanju 30 minuta te konačnoj temperaturi 850 stupnjeva 45 minuta za e.max, do 60 minuta za Empress. Nakon ove faze sve se premješta u peć za tlačenje i odabire se program rada ovisno o vrsti nadomjestka. Pri završetku tog procesa kiveta se otvara i objekt se pjeskari. Ostatak uložnog materijala čisti se 1% hidrofluornom kiselinom tijekom 30 sekundi. Slijedi pjeskarenje česticama  $Al_2O_3$  te



odstranjivanje odljevnih kanalića. Jezgra se postavi na model i ide se na probu u ustima. Nakon probe slijedi slojevanje keramičkim prahom u kombinaciji sa original tekućinom i faza pečenja. Višak materijala se odstranjuje dijamantnim svrdlima, a površina se glazira. Jezgra kod e.maxa ne smije biti tanja od 0,5mm za Empress i 0,8mm za Empress2, dok je obložna keramika debljine 0,7 do 2mm. Staklo-keramika može se adhezivno cementirati i zato je u današnje vrijeme materijal prvog izbora.

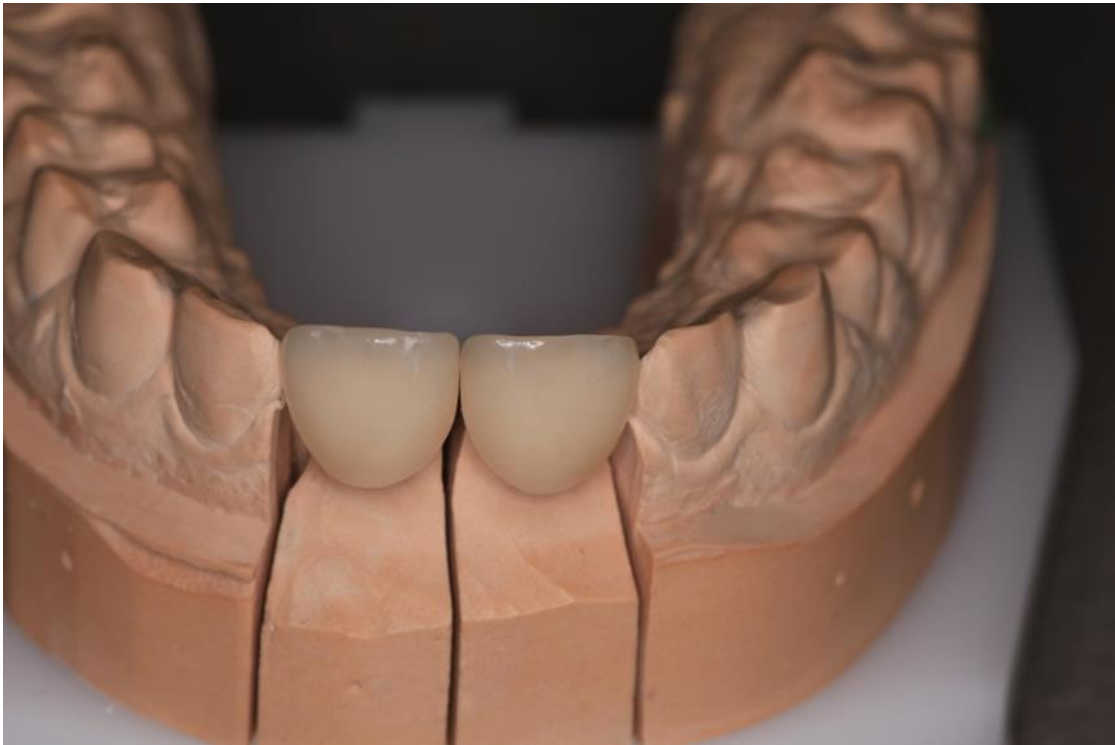

Slika 15. Gotove keramičke ljuske. Preuzeto s dopuštenjem doc.dr.sc. Nikole Petričevića.

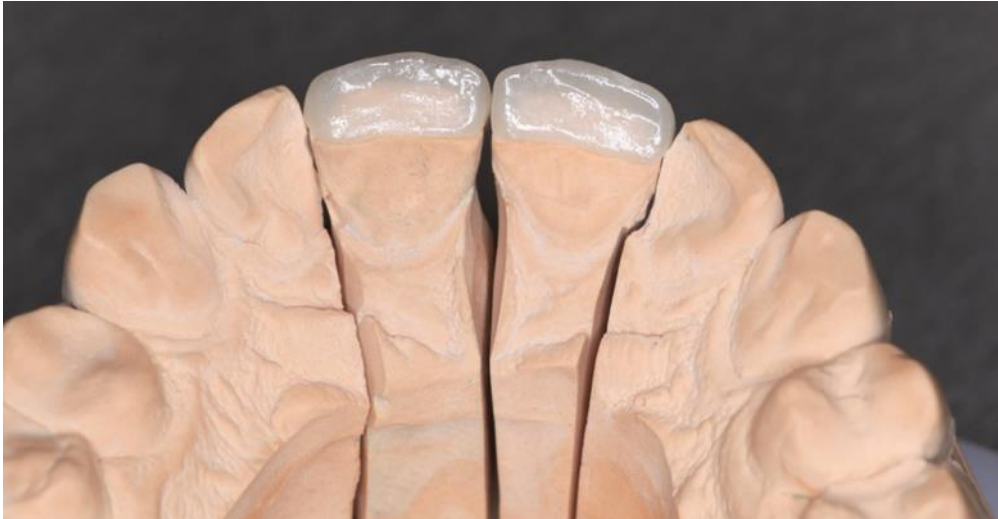## **2.8. Proba gotovih keramičkih ljuski**

Gotove estetske keramičke ljuske prije cementiranja obavezno prolaze fazu probe (Slika 16. i 17.). To se izvodi kako bi se izbjegla sva neočekivana iznenađenja. Kako bi se pacijent osjećao ugodno, najbolje ga je anestetizirati (pogotovo u slučajevima gdje je dentin izložen tijekom brušenja). Pri tom postupku treba izbjeći anestetiziranje usnice. Nakon što anestetik počne djelovati, a prije probe gotovih estetskih ljuski potrebno je skinuti privremene nadomjestke. U tome nam može pomoći žličasti ekskavator, odizanjem privremenog nadomjestka s aproksimalnog zida.

Ukoliko to nije moguće učiniti, vestibularna stijenka može se prepiliti koničnim dijamantnim svrdlom bez mlaza vode kako bi smanjili mogućnost oštećenja preparacije i napravili vidljivo radno polje. Nakon toga u oblikovani vertikalni žlijeb uvodi se ekskavator i torzijskom kretnjom privremeni nadomjestak lomi se u dva dijela i u potpunosti skida sa zuba. Slijedi pregled svih stijenki izbrušenog zuba i uklanjanje ostataka materijala kojim su cementirani privremeni nadomjestci kako bi se osigurao savršeni dosjed gotovih ljuski. Poliranje se vrši finom pastom i vodom nakon čega se keramička ljuska može probati.



Slika 16. Gotove keramičke ljuske na modelu prije probe (vestibularni prikaz).

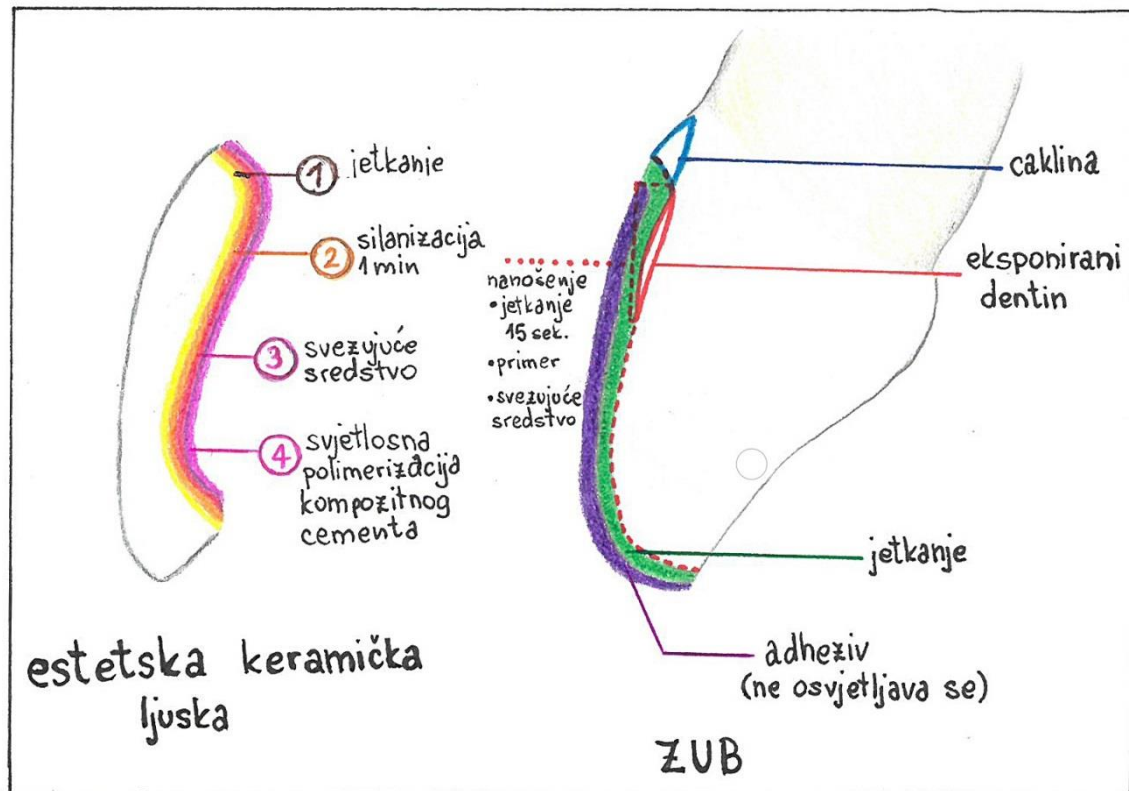


Slika 17. Gotove keramičke ljudske na modelu prije probe (prikaz palatinalno).

Individualna procjena - pojedinačno se isprobava svaka ljudska kako bi se vidjela biološka integracija prema zubu i gingivi. Posebno se obraća pažnja na dosjed i marginalnu prilagodbu. Provjera rubova estetske keramičke ljudske- rubove je najbolje provjeravati bez primjene gelova koji služe za pridržavanje nadomjestka na zubu. Individualno gledanje svih gingivalno-aproksimalnih kutova jako je važno jer je u tom dijelu rubna pukotina dva do četiri puta veća od one u središnjem vestibularnom dijelu. Takav loš dosjed utječe na nemogućnost poliranja nadomjestka. Nakon što je napravljena pojedinačna provjera, ljudske se isprobavaju zajednički. Time se provjeravaju aproksimalni kontakti i konture. Nadomjestci moraju pasivno dosjedati na zube, bez interproksimalnih naprezanja. Ukoliko postoji pritisak, nakon što se stavi jedna ljudska, susjedna se pomiče u stranu, a između ostalih zubi stvara se razmak. Takav problem rješava se pritiskom kažiprsta (kako bi osigurali pravilan dosjed), a ako nije moguće, onda se izbrusi distalni ili mezijalni rubni brid. Kako bi se mogle postaviti sve ljudske na zube i time osigurati cjelokupnu probu, koriste se vodotopivi gelovi ili transparentni silikon. Slijedi provjera boje. Boja se provjerava pod usijanim, fluorescentnim i prirodnim svjetlom. Stomatolog prije završnog cemetiranja dopušta pacijentu vlaženje nadomjestka slinom i promatranje samoga sebe u ogledalu.

## 2.9. Cementiranje estetskih keramičkih ljuski

In vitro istraživanja dokazala su kako kompozitni materijal, kiselinski jetkani keramički materijal i jetkana caklina predstavljaju čvrst i otporan kompleks (31).



Slika 18. Tretiranje unutrašnje površine estetske keramičke ljuske i zubne površine prije cementiranja.

Takav kompleks opire se silama mehaničkog stresa, termičkog stresa ili stresa koji je uzrokovan tekućinama. Sastav zuba i sastav keramičkog nadomjeska različiti su. Zubno tkivo sastoji se od cakline (86% hidroksiapatita, 12% vode), dentina (45% hidroksiapatita, 30% kolagena, 25% vode), pulpe i ostalih struktura. Keramički su materijali u potpunosti anorganskog podrijetla. Kompozitni materijali sastoje se od organske jezgre i anorganskog punila. Običnom kemijskom reakcijom nije moguće postići svezu pa je potreban predtretman zuba i nadomjeska. Usporedba svezivne čvrstoće predtretmanom obrađenog i neobrađenog zuba je 45MPa za jetkani i silanizirani nadomjestak te 20 MPa bez predtretmana. Posebno se tretira površina zuba, a posebno unutrašnja površina estetske keramičke ljuskice. (slika 18.)

a) Tretiranje unutrašnje površine ljuste

- Kiselinsko jetkanje

Nakon dovršetka estetske ljuste u laboratoriju, njezina unutrašnja površina mora se pjeskariti i kiselinski jetkati 10%-tnom fluorovodičnom kiselinom. To se može odraditi u zubnom laboratoriju ili u ordinaciji. Taj postupak omogućuje mikroretenciju unutrašnje stijenke keramičke ljuste. Nakon jetkanja od 1-4 minute, unutrašnja površina ljuste ispire se vodom. Kako bi se provjerilo je li jetkana cijela unutrašnjost nadomjestka, kapne se kap vode koja se treba rasporediti preko cijele njezine površine. Jetkanje s vremenom povećava svezivnu čvrstoću kompozitnog materijala i cakline.

- Priprema površine

Unutrašnja površina estetske keramičke ljuste nakon probe treba se dobro isprati i očistiti. U tu svrhu može poslužiti vlažna vatica kojom se prebriše površina, a nakon toga uporaba alkohola ili acetona.

- Jetkanje nakon probe

Ako je prilikom probe ljuste došlo do kontaminacije slinom, na unutrašnju površinu ljuste nanosi se 10%-tna fluorovodična kiselina u trajanju preporučenom od strane proizvođača. Međutim, ako je keramika prije probe jetkana u laboratoriju fluorovodičnom kiselinom, nakon probe jetka se 30%-tnom fosfornom kiselinom, ispire i suši. To se radi zbog postizanja boljeg efekta silanizacije i uklanjanja nečistoća.

- Nanošenje silana

Svezivna čvrstoća smicanja, poboljšana kiselinskim jetkanjem sa 600 na 3000 MPa mora se dodatno pojačati nanošenjem sredstva za silanizaciju (32). Silan ima svojstvo visokog vlaženja te kemijski doprinos adheziji. Uz to, silan uklanja polimerizacijsku kontrakcijsku pukotinu. Na jetkanu i osušenu unutrašnju površinu keramike nanosi se tanak sloj sredstva za

silanizaciju koje se ostavlja na jetkanoj površini jednu minutu. Nakon toga slijedi sušenje zračnim mlazom koje omogućuje potpuno hlapljenje otapala.

- Nanošenje adhezijskog sredstva

Istovremeno dok stomatolog nanosi adhezijsko sredstvo na zub, asistent ga četkicom ili komadićem vate nanosi na unutrašnju plohu ljuške. Adheziv se ne polimerizira, već se nanosi transparentni kompozitni materijal. Najčešće se adheziv stavlja prije na nadomjestak, nego na izbrušeni zub, a da bi se izbjegla svjetlosna polimerizacija, potrebno ga je držati na tamnom mjestu.

b) Tretiranje zubne površine

- Čišćenje površine zuba

Zubnu je površinu najvažnije održavati čistom od krvi, sline i ostalih oralnih onečišćenja. Kao fizička barijera od vlage, tekućine, obraza, aspiracije koristi se gumeni štitnik (Koferdam, Rubber dam). Osim toga, poželjno je umetnuti retrakcijski konac u sulkus zbog njegove uloge u sprječavanju krvarenja iz sulkusa i odmicanja gingive od zuba. Ako se ljuške izrađuju samo za nekoliko zubi, onda se mogu koristiti svitci staničevine. Prije i nakon probe zube je potrebno dobro očistiti, što se u ovoj fazi radi pastom i četkicom. Danas se koriste preparati 2% klorheksidin glukonata za čišćenje.

- Jetkanje cakline i dentina

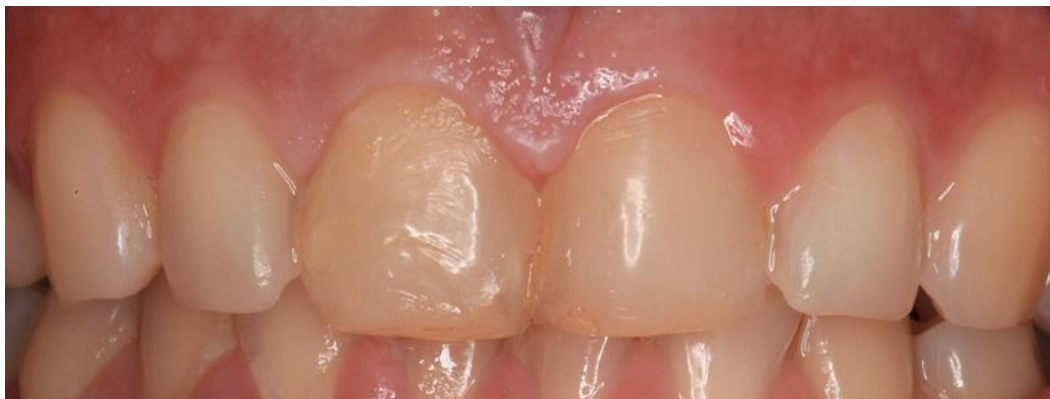Nakon čišćenja slijedi kiselinsko jetkanje 37%-tnom fosfornom kiselinom u trajanju od 60 sekundi i jačinu svezivanja 20MPa. Može se jetkati i drugim kiselinama (maleična, oksalična, limunska), ali svezivna čvrstoća puno je slabija. Najnovija istraživanja dokazuju da se caklina jetka 15-60 sekundi, dok se zadnjih 15 sekundi kiselina nanosi i na dentin (zbog penetracije svezujućeg sredstva u kolagenu mrežu dubine 6 mikrometara). Potom se izvodi ispiranje i sušenje po uputama proizvođača.

- Nanošenje adhezivnog sredstva

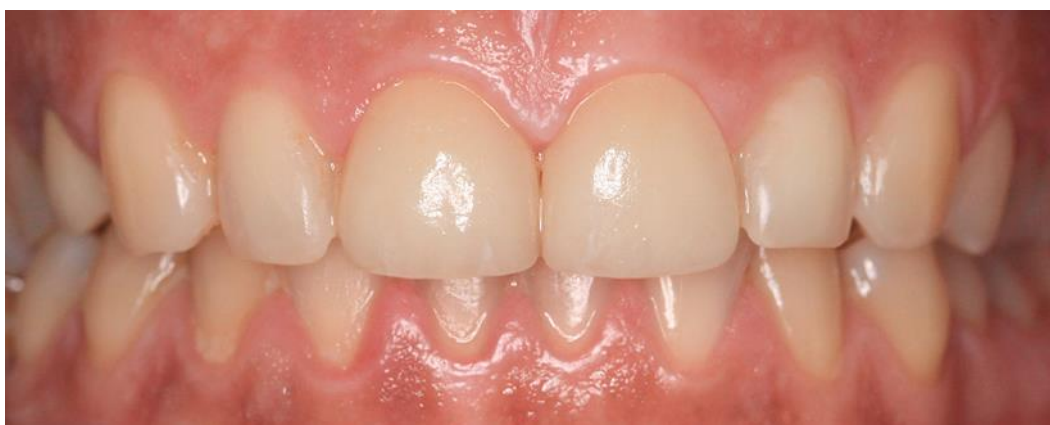Dentin je najbolje sušiti kuglicom vate. Slijedi nanošenje primera na eksponirani dentin 30 sekundi, a zatim se suši sve dok baza primera ne ishlapi. Površina prekrivena primerom poprima sjajan izgled te se na dentin i caklinu nanosi sloj adhezivnog sredstva. Danas se najčešće koriste adhezivni sustavi najnovije generacije u kojima su primer i adheziv u istoj bočici. Caklinska svezujuća sredstva penetriraju do dubine 15-50 mikrometara. Nema svjetlosne polimerizacije sve dok ljuska pravilno ne dosjedne na izbrušeni zub.

c) Cementiranje estetske keramičke ljuskice

Nakon predtretmana zubne površine i unutrašnje površine keramičke ljuske, slijedi njihovo povezivanje. U tu svrhu najčešće se koristi svjetlosno polimerizirajući kompozitni materijal koji omogućuje dulje vrijeme manipulacije, pojačanu otpornost i osiguranje trajnosti sveze. Pri cementiranju jedne ili više ljuski, najprije se kompozitni cement nanosi kistom na unutrašnju stijenku ljuske. Slijedi nanošenje cementa na izbrušenu površinu zuba. Ljuska se stavlja od incizalnog ruba u gingivo-aproksimalnom smjeru te se pridržava u željenom položaju prstom uz pomoć blagog pritiska. Obavezno je provjeriti ljusku iz svih aspekata, pritom obraćajući pažnju na dosjed te odnos sa susjednim zubima i antagonistima. Najbolji rezultati postižu se cementiranjem dvije po dvije ljuske. Ako su svi odnosi u redu, onda se kreće sa svjetlosnom polimerizacijom vestibularne stijenke u udaljenosti glave lampe od 2mm tijekom nekoliko sekundi. Istisnuti materijal na rubovima se počisti i nakon toga se osvjetljavaju rubni dijelovi nadomjestka u udaljenosti lampe od 13mm nekoliko sekundi. Daljnje uklanjanje nepolimeriziranog kompozitnog cementa radi se četkicom umočenom u adheziv što omogućuje glatku polirajuću rubnu površinu. Interdentalna područja i gingivo-aproksimalni kutovi čiste se nježno zubnim koncem. Kad su uklonjeni svi viškovi materijala, nadomjestak se detaljno svjetlosno polimerizira. Pacijent u ovoj fazi može i sam vidjeti svoj novi izgled u ogledalu. Rad je završen i stomatolog daje pismene upute o oralnoj higijeni i održavanju nadomjestka (Slika 19. i 20.).



Slika 19. Stanje prije izrade keramičkih ljuski. Preuzeto s dopuštenjem doc.dr.sc. Nikole Petričevića.



Slika 21. Stanje poslije izrade keramičkih ljuski. Preuzeto s dopuštenjem doc.dr.sc. Nikole Petričevića.





Keramičke ljuste su posebni fiksno protetski nadomjestci izrađeni iz dentalne keramike koji predstavljaju alternativu potpunim krunicama u poboljšanju izgleda prednjih zubi. Nisu još postali rutina u svakodnevnoj praksi doktora dentalne medicine. Razlog tome je zahtjevnija preparacija i zubotehnička izrada ljuste, te njezini nedostaci poput krhkosti, otežane manipulacije, smanjene retencije te kompleksnijeg načina cementiranja. Često su doktori dentalne medicine mišljenja da ljuste ne osiguravaju dovoljnu trajnost pa ih i zbog toga izbjegavaju u primjeni.

Mnoga istraživanja proučavala su trajnost i retenciju keramičkih ljusti nakon cementiranja u ustima. Zbog evolucije adhezivnih materijala i keramike, predloženi su minimalni keramički nadomjestci kao alternativna mogućnost liječenja kako bi se izbjegla nepotrebna redukcija zuba (33). Višegodišnja istraživanja kao što je Dumfahrtovo pokazala su nam kako ljuste izrađene prema pravilima struke postižu vrlo dobru trajnost te su se tokom 10 godina održale u 91% slučajeva, dok je Friedmanovo petnaestogodišnje istraživanje provedeno na čak 3500 izrađenih ljusti dokazalo uspješnost u 93% slučajeva (34). Također se može reći da su ljuste krhke i da lako pucaju dok se ne cementiraju na zub, ali nakon njihova cementiranja na površinu zuba one se u potpunosti vežu sa zubom i postaju iznimno otporne. Različitim studijama je utvrđeno i da je gubitak retencije relativno mali, pa je tako tokom pet godina registriran u svega 0-5% slučajeva (35-37). Prema Gwinettu snaga veze, postignute u adekvatnim uvjetima, između cakline i kompozitnog cementa iznosi 20 MPa, dok je svezivna čvrstoća keramičke ljuste čak i veća i iznosi oko 45 Mpa (37,39). Ljuste zbog dobrih biokemijskih svojstava keramičkog materijala, kao što su biospojivost i kemijska stabilnost, ostvaruju dobar parodontni odgovor (40). Vrlo bitna prednost kod preparacije i cementiranja keramičkih ljusti je vrhunska estetika i profilaksa parodontnog tkiva. Glavna značajka je maksimalno očuvanje tvrdih zubnih tkiva što dokazuje i potrebna minimalna preparacija u području cakline. Postoji i tehnika izrade keramičkih ljusta bez prethodnog brušenja zuba koja se zove non prep tehnika. Takva tehnika se radi kada se želi povećati volumen zubi i osmijeha.

Zbog navedenih razloga ljuste se ne trebaju izbjegavati ukoliko postoje indikacije za njihovu primjenu. Vrlo bitno je da postoji dovoljna količina cakline za kvalitetnu svezu između zuba i ljuste. Ljuste predstavljaju izvrsno rješenje u terapiji mladih ljudi zbog očuvanja tvrdih zubnih struktura i u terapiji starijih pacijenata kojima se omogućuje estetska rekonstrukcija. Karakteristike dentalne keramike poput translucencije, transparentije,

slojevanja boje, biokompatibilnosti i mogućnost adhezivnog cementiranja pružaju impresivne estetske rezultate na zadovoljstvo pacijenata i doktora dentalne medicine.

#### **4. ZAKLJUČAK**

Keramičke ljuste u području prednjih zubi predstavljaju prvi izbor u odnosu na potpune krunice. Razlog tome je poželjna estetika i manja količina uklanjanja tvrdih zubnih tkiva. Uz to, materijali za izradu estetskih ljusti unaprijeđeni su kroz godine i danas čine osnovu za izradu svih fiksno protetskih nadomjestaka.

## **5. LITERATURA**

1. Peumans M, Van Meerbeek B, Lambrechts P, Vanherle G. Porcelain veneers: a review of the literature. *J Dent.* 2000;28:163-77.
2. Peumans M, De Munck J, Fieuws S, Lambrechts P, Vanherle G, Van Meerbeek B. A prospective ten-year clinical trial of porcelain veneers. *J Adhes Dent.* 2004;6:65-76.
3. Aristidis GA, Dimitra D. Five-year clinical performance of porcelain laminate veneers. *Quintessence Int* 2002;33:185-9.
4. Blanckenburg H, Wustefeld F. Interdisziplinäre Behandlungsplanung und komplexe Versorgung einer Patientin mit Kronen und Brücken aus der Zirkonoxidkeramik Cercon. Berlin: Quintessenz. 2004;55(2);187-98.
5. Strassler HE, Weiner Si. Abstract reporting 96.4% success with 196 veneers up to 13 years, average 10 years, *Dent Res.* 1998;77:127-89.
6. Kihn PW, Barnes DM. The clinical longevity of porcelain veneers: a 48 month-clinical evaluation. *Am Dent Assoc.* 1998;129(6):747-52.
7. Shülingburg HT, Sather DA, Wilson EL, Cain JR, Mitchell DL, Blanco LJ, Kessler JC. *Fundamentals of Fixed Prosthodontics.* Quintessence Publishing Co. Inc. 2012;582p.
8. Rosenstiel SF, Land MF, Fujimoto I. *Contemporary Fixed Prosthodontics.* St Louis: Mosby Inc 2006;446-562.
9. Gurel G, *The Science and Art of Porcelain Laminate Veneers.* Quintessence Publishing Co. Inc. 2003;525p.
10. Massironi D. *Precision in Dental Esthetics.* Quintessence Publishing Co. Inc. 2007;464p.

11. The Academy of Prosthodontics. The glossary of prosthodontic terms. *J Prosthet Dent.* 2005;94(1):10-92.
12. Preston JD. A systematic approach to the control of esthetic form. *J Prosthet Dent.* 1976;35(4):393-402.
13. Yuodelis RA, Faucher R. Provisional restorations: An integrated approach to periodontics and restorative dentistry. *Dent Clin North Am.* 1980;24(2):285-303.
14. Marzola R, Derbabian K. The science of communicating the art of esthetic dentistry. Part I: Patient-dentist-patient communication. *J Esthet Dent.* 2000;12(3):131-8.
15. Magne P, Magne M. Use of additive wax-up and directintraoral mock-up for enamel preservation with porcelain laminate veneers. *Eur J Esthet Dent.* 2006;1(1):10-9.
16. Terry DA. Contemporary composite resins. In: Terry DA. *Natural Aesthetics With Composite Resin.* Mahwah, NJ: Montage Media Corporation. 2004;20-37.
17. Cosmetic mockups. In: *Reality.* 15th ed. Houston, TX: Reality Publishing Co. 2001;429-32.
18. Rouse J, McGowan S. Restorat. Restoration of the anterior maxilla with ultraconservative veneers: clinical and laboratory consideration. *Pract Periodontics Aesthet Dent.* 1999;11:333-9.
19. Rouse JS. Full veneer versus traditional veneer preparation with a medium wrap: A discussion of interproximal extension. *J Prosthet Dent* 1997;78:545-9.
20. Highton R, Caputo AA, Matyas JA. A protoelastic study of stress on porcelain laminate preparations. *J Prosthetic Dent.* 1987;58:157-61.



21. Magne P, Holz J. Stratification of composite restorations. Systematic and durable replication of natural aesthetics. *Pract Periodont and Aesthet Dent* 1996;8:61-8.
22. Kelly JR. Dental ceramics: current thinking and trends. *Dent Clin N Am.* 2004;48:513-30.
23. Me Lean JW. Evolution of dental ceramics in the twentieth century. *J Prosthet Dent* 2001;85:61-6.
24. Dumfart H, Schaffer H. Scherfestigkeitsmessung zur klinischen Bewertung von Keramik Verbundsystemen. *Deutsche Zahnärztliche Zeitschrift* 1989;44:867-9.
25. Picard B, Jardel V, Tirlet G. Ceramic bonding: Reliability. In: Degrange M, Roulet J-F. *Minimally Invasive Restorations with Bonding.* Chicago: Quintessence. 1997;103-29.
26. Lemons JE, Leinfelder KR *Clinical Restorative materials and techniques.* Philadelphia: Lea and Febinger. 1988;186-214.
27. Craig RG, O'Brien WJ, Powers JM. *Dental Materials. Properties and manipulation.* St. Louis-Toronto-London: CV Mosby Co. 1983;173-92.
28. Bagnall RD. The science of dental materials. *Br Dent J.* 1987;162(7):249-52.
29. Craig RG, Powers JM. *Restorative Dental Materials.* St. Louis-London-Philadelphia-Sydney-Toronto: Mosby, Inc. 2002;116-242.

30. Gürel G. Znanje i vještina u izradi estetskih keramičkih ljuski. London, Chicago, Berlin: Quintessence Publishing Co. 2009;336-84.
31. Anusavice KJ. Phillips Science of Dental Materials. St Louis: Saunders Elsevier Science. 2003;655-715.
32. Mehulić K. Keramički materijali u stomatološkoj protetici. Zagreb: školska knjiga. 2010;114p.
33. Archangelo CM, Romanini JC, Archangelo KC, Hoshino IAE, Anchieta RB. Compend Contin Educ Dent. 2018;39(4):4-8.
34. Dumfahrt H, Schaffer H. Porcelain laminate veneers. A retrospective evaluation after 1 to 10 years of service: Part II-Clinical results. Int J Prosthodont 2000;13:9-18.
35. Peumans M, Van Meerbeek B, Lambrechts P, Vuylsteke-Wauters M. Five year clinical performance of porcelain veneers. Quintessence Int 1998;29:211-221.
36. Dunne S M, Millar B J. A longitudinal study of the clinical performance of porcelain veneers. Br Dent J. 1993;175:317-21.
37. Christensen G, Christensen R. Clinical observation of porcelain veneers. J Aesthet Dent 1991;3:174-9.

38. Gwinnett AJ. Interactions of dental materials with enamel. *Trans Am Acad Dent Mater.* 1990;3:30-5.

39. Kern M, Thompson VP. Tensile bond strength of new adhesive systems to In Ceram ceramic. *J Dent Res* 1993;72:351-69.

40. Anusavice KJ. Degradability of dental ceramics. *Adv Dent Res* 1992;6:82-9.

## **6. ŽIVOTOPIS**

Mateo Pierobon rođen je 27.05.1992. godine u Zagrebu. Osnovnu školu završava u OŠ Braće Radića Pakrac 2007. godine. Iste godine upisuje srednju Fizioterapeutsku školu u Pakracu. Godine 2011. upisuje Veterinarski fakultet u Zagrebu s kojeg se nakon prve završene godine prebacuje na Stomatološki fakultet u Zagrebu na kojemu redovito polaže sve ispite.