

Izrada i primjena usnog stilusa kod pacijenata s kvadriplegijom

Vlasac Baturina, Ana

Professional thesis / Završni specijalistički

2018

Degree Grantor / Ustanova koja je dodijelila akademski / stručni stupanj: **University of Zagreb, School of Dental Medicine / Sveučilište u Zagrebu, Stomatološki fakultet**

Permanent link / Trajna poveznica: <https://um.nsk.hr/um:nbn:hr:127:856318>

Rights / Prava: [Attribution-NonCommercial 3.0 Unported](#) / [Imenovanje-Nekomercijalno 3.0](#)

Download date / Datum preuzimanja: **2024-07-31**



Repository / Repozitorij:

[University of Zagreb School of Dental Medicine Repository](#)





SVEUČILIŠTE U ZAGREBU
STOMATOLOŠKI FAKULTET

Ana Vlasac Baturina

IZRADA I PRIMJENA USNOG STILUSA KOD PACIJENATA S KVADRIPLGIJOM

Poslijediplomski specijalistički rad

Zagreb, 2017.

Rad je ostvaren u Zavodu za stomatološku protetiku na Stomatološkom fakultetu Sveučilišta u Zagrebu.

Naziv poslijediplomskoga specijalističkog studija: Dentalna medicina

Mentor rada: doc. dr. sc. Davor Illeš, Zavod za protetiku, Stomatološki fakultet

Lektor hrvatskog jezika: Dunja Vranešević, mag. philol. croat.

Lektor engleskog jezika: Tatjana Lekić, prof. eng.

Sastav Povjerenstva za ocjenu poslijediplomskoga specijalističkog rada:

- 1.
- 2.
- 3.

Sastav Povjerenstva za obranu poslijediplomskoga specijalističkog rada:

- 1.
- 2.
- 3.

Datum obrane rada:

Rad sadržava: 37 stranica

0 tablica

17 slika

CD.

Osim ako nije drukčije navedeno, sve ilustracije (tablice, slike i dr.) u radu izvorni su doprinos autora poslijediplomskoga specijalističkog rada. Autor je odgovoran za pribavljanje dopuštenja za korištenje ilustracijama koje nisu njegov izvorni doprinos, kao i za sve eventualne posljedice koje mogu nastati zbog nedopuštenog preuzimanja ilustracija odnosno propusta u navođenju njihova podrijetla.

Zahvala

Zahvaljujem mentoru doc. dr. sc. Davoru Illešu, dr. med. dent., na stručnim savjetima, trudu i pomoći tijekom izrade ovog rada.

Hvala dr. sc. Antonu Glasnoviću, dr. med., na nesebičnoj pomoći i savjetima koji su mi dobro došli za vrijeme izrade ovog rada.

Hvala mojoj kumi i lektorici Dunji Vranešević, mag. philol. croat., na svem strpljenju i pomoći koju mi je pružila kada mi je bilo najpotrebnije.

Posebno hvala mojim roditeljima na ukazanom povjerenju, bezuvjetnoj ljubavi i podršci.

Hvala i mojem suprugu Stipi na vjeri, razumijevanju i podršci koju mi je dao.

Sažetak

Izrada i primjena usnog stilusa kod pacijenata s kvadriplegijom

Izrada usnog stilusa (njegova intraoralnog dijela), koju obavljaju doktori dentalne medicine, može uvelike pomoći oboljelima od kvadriplegije u obavljanju svakodnevnih aktivnosti kao što su komunikacija s drugim osobama, korištenje automatiziranim upravljačkim kategorijama, crtanje, slikanje, listanje stranica i slično. Cilj nam je približiti ovu vrstu terapije pacijentima kojima je uistinu potrebna i učiniti je poznatom širem krugu liječnika dentalne medicine.

Rezultat ovog rada bit će prikaz slučaja koji obuhvaća laboratorijske i kliničke postupke potrebne za izradu usnog stilusa. Bit će prikazan način njegovog funkcioniranja te primjena u svakodnevnom životu. Rad će ujedno biti svojevrstan vodič kolegama, koji nisu upoznati s izradom ovakvog nadomjeska, o načinu izrade usnog stilusa, ali i o njegovu funkcioniranju u svakodnevici.

Ključne riječi: usni stilus; izrada; kvadriplegija

Summary

The construction and use of a mouth stick appliance for quadriplegic patients

The construction of a mouth stick (its intraoral part), by the doctor of dental medicine, can considerably help quadriplegic patients with performing daily tasks, such as communicating with other people, using automated steering systems, drawing, painting, turning pages and the like. Our goal is to bring closer this type of therapy to the patients who really need it, as well as to familiarise the doctors of dental medicine with such a therapy.

The result of this thesis will be the illustration of the case which comprises the laboratory and clinical procedures needed for the construction of a mouth stick. It will be demonstrated how a mouth stick functions and how it is used in everyday life. The thesis will be a guide of its kind for colleagues, who are not acquainted with the construction of such a substitute, to constructing a mouth stick, as well as to its functioning in everyday life.

Key words: mouth stick appliance, construction, quadriplegia

SADRŽAJ

1. Uvod.....	1
1.1. Kvadriplegija.....	2
1.2. Kvaliteta života i problemi bolesnika s kvadriplegijom.....	4
1.3. Korištenje suvremenim tehnologijama u pomoći bolesnicima s kvadriplegijom.....	6
1.4. Dosadašnja saznanja o intraoralnim stilusima.....	8
1.5. Svrha rada.....	10
2. Prikaz slučaja.....	11
3. Rasprava.....	22
4. Zaključak.....	26
5. Literatura.....	28
6. Životopis.....	30

Popis skraćenica

ALS – amiotrofična lateralna skleroza

SŽS – središnji živčani sustav

PŽS – periferni živčani sustav

ADEM – akutni demijelinizacijski encefalomijelitis

min – minuta

TDS – engl. *Tongue Drive System*

mm – milimetar

cm – centimetar

1. UVOD

1.1. Kvadriplegija

Kljenut ili plegija/pareza slabost je određenog mišića, mišićne skupine ili cijelog uda. Može se podijeliti na temelju razine, fenotipa i bolesti koja je uzrokuje (1).

Na temelju razine motorička se snaga na udovima može podijeliti na sljedeći način:

- razina 5/5 – normalna snaga
- razina 4/5 – smanjena snaga protiv otpora
- razina 3/5 – održana snaga protiv gravitacije, ali ne protiv otpora
- razina 2/5 – održano gibanje u zglobu, ali ne protiv gravitacije
- razina 1/5 – vidljiva mišićna kontrakcija, ali nema pomaka u zglobu
- razina 0/5 – nema pokreta (2).

Fenotip kljenuti može ovisiti o razini oštećenja u motoričkom putu. U slučaju da je oštećenje iznad donjega motoričkog neurona, a to pretežno uključuje oštećenje gornjega motoričkog neurona, onda je kljenut spastična, odnosno kontrahirani se mišić, a samim time i ud, tijekom forsirane sile koja djeluje nasuprot njega opušta poput „džepnog nožića“. U slučaju oštećenja donjega motoričkog neurona ili samog mišića te sinapse među njima dolazi do mlohava/flakcidne kljenuti. Obilježja su spastičke kljenuti i povišeni miotatski refleksi dok su obilježja mlohava kljenuti sniženi ili odsutni miotatski refleksi. Moguće je i istodobno oštećenje i gornjega i donjeg motoričkog neurona, pa se to naziva miješana kljenut. Takva je najpoznatija u amiotrofičnoj lateralnoj sklerozi (ALS) (2).

Fenotip se može podijeliti i na temelju opsežnosti zahvaćanja, pa se tako monoparezom naziva kljenut samo jednog uda (jedne ruke ili jedne noge), hemiparezom kljenut udova jedne strane tijela (ruke i noge, primjerice lijeve strane – lijevostrana hemipareza), paraparezom kljenut obiju nogu, dihemiparezom kljenut svih četiriju ekstremiteta, ako je hemipareza jedne strane nastala u jednoj vremenskoj točki, a druge strane tijela u drugoj točki, i naposljetku tetraparezom kljenut svih četiriju ekstremiteta neovisno o vremenu nastanka (2).

Prema vrsti uzroka kljenut može biti uzrokovana svim bolestima koje zahvaćaju motorički sustav. Najčešći je uzrok kljenuti ishemijska/hemoragijska bolest mozga i leđne moždine u kojoj se arterija koja opskrbljuje određeno motoričko područje mozga ili leđne moždine, odnosno pripadajuće bijele tvari, zatvori ili rupturira te taj dio ostane bez opskrbe krvlju i odumire. Kod takvih bolesti najčešće se javlja spastička hemipareza. U akutnoj fazi može se javiti i mlohava hemipareza zbog spinalnog šoka, ali ona nakon kraćeg vremena prelazi u spastičku. Tumorske bolesti mozga i leđne moždine također najčešće uzrokuju spastičku

hemiparezu, a sagitalno postavljeni tumori mogu uzrokovati i spastičku paraparezu. Upalne bolesti mozga isto su tako jedan od važnih uzroka kljenuti, s tim da infektivne bolesti uzrokuju akutna, po život ugrožavajuća stanja (1). Od upalnih bolesti valja spomenuti i autoimune bolesti koje se mogu podijeliti na one koje zahvaćaju središnji živčani sustav (SŽS) – glavni primjer je multipla skleroza čiji je najčešći fenotip spastička tetrapareza – i one koje zahvaćaju samo periferni živčani sustav (PŽS) te daju sliku mlohavne tetrapareze, a primjer za to je poliradikuloneuritis tipa Guillain-Barré. Postoji i miješana autoimuna bolest pod nazivom akutni demijelinizacijski encefalomijelitis (ADEM) koja daje sliku miješane spastičko-mlohavne tetrapareze jer zahvaća i SŽS i PŽS. Istovjetnu sliku ADEM-ovoj daje i degenerativna bolest ALS, ali ne akutnoga, nego kroničnog tijeka. U ovoj bolesti propadaju i gornji i donji motorički neuroni, pa su bolesnici većinom tijekom nekoliko godina ovisni o tuđoj njezi i pomoći, a u težim slučajevima i o umjetnoj ventilaciji (2).

1.2. Kvaliteta života i problemi bolesnika s kvadriplegijom

Ozljeda leđne moždine vrlo je ozbiljna povreda koju je teško liječiti. Osobe koje je dožive teško je rehabilitirati. Njezine medicinske, psihološke, socijalne i ekonomske posljedice izrazito su teške za bolesnika, njegovu obitelj te užu i širu zajednicu. Specijaliziranim rehabilitacijskim pristupom multidisciplinarnog tima posljedice mogu biti ublažene, uz maksimiranje preostalih sposobnosti bolesnika u aktivnostima i participaciji (3).

Ozljede leđne moždine nisu samo medicinski nego i socijalni problem, pogotovo za bolesnike koji nemaju koga da se brine o njima (3).

Budući da je rehabilitacija oboljelih dugotrajna i složena, ona predstavlja i novčano opterećenje za pojedinca i zajednicu.

Rehabilitaciju bolesnika provodi multidisciplinarni tim stručnjaka. Tim vodi fizijatar. Glavni su članovi tima fizioterapeuti, medicinske sestre, radni terapeuti, psiholozi te socijalni radnik (4).

Bolesnici s ozljedom kralježničke moždine C1 – C3 trebaju 24-satnu mehaničku ventilaciju zbog gubitka inervacije dijafragme dok je kod ozljede C4 moguće da bolesnici ne ovise o stalnoj respiratornoj podršci. S obzirom na to da su takvi bolesnici pod stalnim rizikom od pogoršanja, potrebni su im neprestani nadzor i pomoć te su u potpunosti ovisni o tuđoj pomoći i njezi.

Vodeći su uzroci smrti oboljelih bolesti respiratornog sustava, kao što je upala pluća, a zatim srčani udari (5).

Fizijatar vrednuje sve organske sustave bolesnika koji su zahvaćeni te određuje specijalizirani rehabilitacijski program u koji se uključuju svi članovi tima u skladu sa svojim znanjima i vještinama. Posebno se prati i vrednuje stanje mišićno-koštanoga i neurološkog sustava, uključujući i autonomni živčani sustav. Prati se stanje respiratornoga, kardiovaskularnog, gastrointestinalnog i genitourinarnog sustava. Bitno je regulirati poremećaj sna, fertilitet i seksualne funkcije, metabolizam kalcija i osteoporozi te pratiti stanje kože uz sprečavanje nastanka dekubitusa, zatim pojavu spazma i boli (4).

Ono što nas kao doktore dentalne medicine posebno zanima jest stanje pacijentove usne šupljine te mogućnost održavanja oralne higijene koja je otežana ili neizvediva bez tuđe pomoći. Oboljeli od kvadriplegije imaju povećanu tendenciju stvaranja plaka i upale gingive zbog ograničene ili potpuno izostale manualne sposobnosti (6).

Kod bolesnika se javljaju psihološke promjene u prilagodbi na invalidnost. Posljedično se uočava i pojava reaktivne depresije koja, ako se ne liječi, može uzrokovati povećanje morbiditeta i mortaliteta. Ograničenja u aktivnostima svakako će smanjiti potencijal sudjelovanja u društvu i ostvarenje bolesnika kao osobe. Neka ograničenja u aktivnostima mogu se riješiti pažljivim izborom metoda i pomagala kojima se koristi u rehabilitaciji (4).

1.3. Korištenje suvremenim tehnologijama u pomoći bolesnicima s kvadriplegijom

S obzirom na nemogućnost kretanja i hoda, za bolesnike se moraju izabrati invalidska kolica po mjeri. Kolica za tetraplegiju, ovisno o razini ozljede, mogu sadržavati i posebne dodatke za fiksiranje glave i trupa (4).

U literaturi postoji prikaz slučaja pacijenta iz Japana koji je zbog ozljede leđne moždine bio ovisan o mehaničkoj ventilaciji. Ugrađene su mu obložena traheostomalna tuba za mehaničku ventilaciju i traheostomalna tuba za govor. Pacijent je mogao izgovarati riječi desetak minuta dok nije došlo do zamora. Uz traheostomalnu tubu za govor pacijent se za komunikaciju koristio i modificiranim usnim stilusom. Intraoralni dio usnog stilusa pacijentu je fiksiran na zube gornje čeljusti te se njime služio za dodirivanje površine ploče za komunikaciju (tipkovnice) i površine uređaja osjetljivih na dodir. Pacijent se nije morao koristiti zagrizom da bi se služio intraoralnim stilusom. Traheostomalna tuba za govor i modificirani usni stilus znatno su povećali pacijentovu sposobnost komunikacije (7).

Tongue Drive System (TDS) minimalno je invazivna, bežična pomoćna tehnologija koja omogućuje osobama s teškom invalidnošću kontroliranje svoje okoline registracijom pokreta jezika. TDS prepoznaje magnetska polja koja su stvorena s pomoću magnetskog tragača. Magnetski tragač postavljen je na pacijentov jezik. TDS prevodi pokrete jezika u naredbe zahvaljujući magnetskim poljima koja se stvaraju. Istraživanje koje je provedeno temeljilo se na subjektivnoj procjeni oboljelih nakon korištenja ovom tehnologijom za pristup računalima, pametnim telefonima i u upravljanju invalidskim kolicima. Nakon šest tjedana korištenja ovim sustavom ispitanici su bili njime zadovoljni i smatrali su ga korisnijim od dosadašnjih pomoćnih tehnologija koje su upotrebljavali (8).

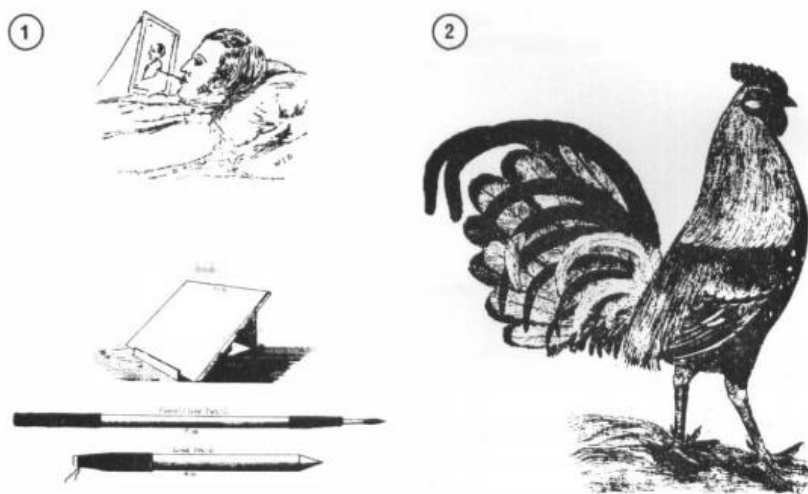
Upotreba telemedicine u današnje vrijeme dobiva sve značajniju ulogu u rehabilitaciji pacijenata s ozljedama leđne moždine. Telemedicina je primjena tehnologije koja omogućuje pacijentima pristup medicinskim uslugama bez fizičkog kontakta između liječnika i pacijenta. Ova tehnologija pruža širok raspon specijalističkih medicinskih savjeta i pomoći pacijentima s ozljedama leđne moždine koji žive u ruralnim mjestima. Pacijenti su na korištenje dobili Apple iPad Air. Pacijenti s ozljedama leđne moždine C1 – C4 koristili su se usnim stilusom s nastavkom za dodirivanje površine zaslona (Pogo ili BoxWave). Dodatno se koristilo i nosačem s rotirajućim zglobovima za postavljanje na invalidska kolica. Pacijenti su komunicirali s terapeutom s pomoću programa FaceTime na iPadu. Cilj projekta bio je rješavanje pacijentovih potreba tako da ne moraju fizički posjetiti specijalista, a opet mogu dobiti

zadovoljavajuću njegu i nadzor terapeuta, čime se smanjuje potreba za hitnom hospitalizacijom pacijenata (9).

Studija Dallolio i suradnika pokazala je da je njega pacijenata s ozljedama leđne moždine koji su se koristili uslugama telemedicine bila znatno poboljšana i da su pacijenti bili zadovoljniji. Posljedično je smanjena i učestalost ponovne hospitalizacije pacijenata koji su otpušteni na kućnu njegu (10).

1.4. Dosadašnja saznanja o intraoralnim stilusima

Jedan od prvih spomena o korištenju usnim stilusom potječe iz pedesetih godina 19. stoljeća. Vikar William Dampier u svojoj je knjizi *Duše pobjeđuju usred olupina tijela* opisao život i rad svojeg župljanina Johna Cartera koji je nakon pada ostao paraliziran. Oprema kojom se koristio bila je jednostavna. Imao je ploču za crtanje i jednostavni usni stilus kojim je crtao i slikao po ploči (Slika 1) (11).



Slika 1. Prikaz pacijenta koji slika po ploči i jednostavnoga usnog stilusa. Preuzeto s dopuštenjem izdavača (11).

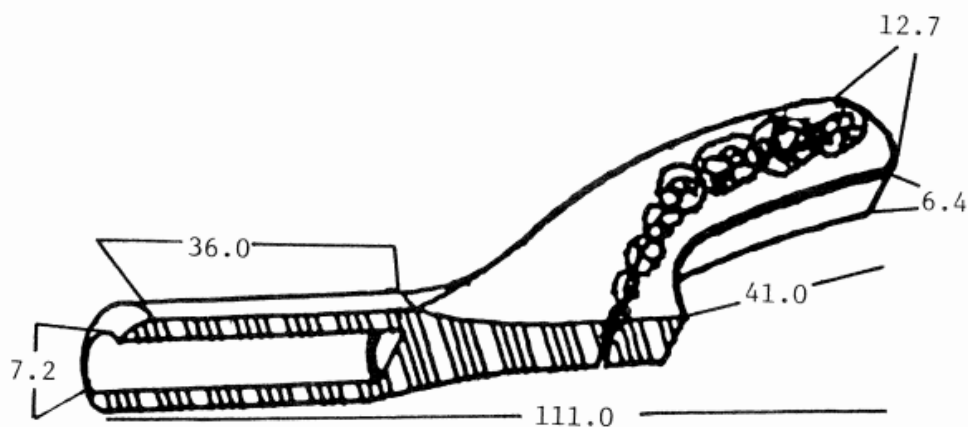
Prvi pisani podatci o upotrebi usnog stilusa potječu iz pedesetih godina 20. stoljeća, kada se usnim stilusom koristilo u rehabilitaciji pacijenata koji su bolovali od poliomijelitisa (12).

Godine 1973. Blaine i Nelson opisali su značajke usnog stilusa. Usni stilus ne smije vršiti pritisak na zube u erupciji i mora u potpunosti prekrivati sve izniknule zube, mora biti stabilan u ustima dok je pacijent u položaju fiziološkog mirovanja, mora u upotrebi imati dobru retenciju bez stvaranja pritiska, treba se moći lagano postaviti i ukloniti, jezik treba neometano izvoditi pokrete govora i gutanja dok je usni stilus u ustima te ne smije djelovati kao ortodontska naprava (12).

Usni stilus kojim se godinama koristilo u dentalnom zavodu bolnice Stoke Mandeville u Engleskoj sastojao se od akrilatne ploče postavljene na aluminijski štap. Pacijent je morao zagristi u akrilatnu ploču da bi je držao na mjestu i služio se usnim stilusom. Pacijent je mogao izvršiti radne zadatke upotrebom usnog stilusa, ali se brzo umarao. Nije bilo moguće

govoriti ili jesti za vrijeme korištenja usnim stilusom. Novi usni stilus koji su izradili u bolnici Stoke Mandeville morao je zadovoljiti određene kriterije: pacijent je morao moći govoriti tijekom korištenja usnim stilusom, a usni stilus trebao je biti u ustima pacijenta dva do tri sata bez pojave umora te ujedno lagan i jednostavan za upotrebu. Usni stilus sastojao se od tanke akrilatne udlage u koju je s unutrašnje strane bio umetnut meki materijal (Molloplast B) koji je prijanjao uza zube. U artikulatoru je usklađena okluzija. Metalna traka pričvršćena je na akrilatnu udlagu, a aluminijski se štap vijkom fiksirao na udlagu (11).

Drugi usni stilus, koji je izrađen na Medicinskom fakultetu Sveučilišta u Mississippiju, ispunjavao je sljedeće kriterije: udlaga je morala dodirivati sve izrasle zube; sile zagriža morale su biti ravnomjerno raspoređene po svim zubima; udlaga je morala okluzalno široko prekrivati zube da bi se postigla veća stabilnost; materijali, kojima se koristilo u izradi, morali su biti prihvatljivog okusa i teksture te jednostavni za čišćenje; pacijenti su trebali moći normalno disati i gutati za vrijeme korištenja usnim stilusom; debljina udlage trebala je biti od dva do četiri mm; udlaga je trebala biti lako prilagodljiva promjenama broja zuba tijekom pacijentova života. Izrađen je kalup prosječnih dimenzija za udlagu y-oblika s cilindričnim otvorom za umetanje stilusa tvorničkih dimenzija (Slika 2). U njega je ubrizgan materijal za izradu udlage (Surlyn 8940, DuPont, SAD) od ionomerne smole. Udlaga se prilagodila pacijentovoj usnoj šupljini tako što se zagrijala u vrućoj vodi do omekšanja te je pacijent zagrizao u udlagu. Udlaga je pokrivala sve okluzalne površine zuba, a impresije su bile od 0,5 do 5 mm dubine. Hlađenjem u vodi zadržala se dimenzijska stabilnost impresija zuba. Postupak prilagodbe udlage mogao se ponavljati jer je materijal, od kojega je udlaga bila izrađena, bio termoplastičan (13).



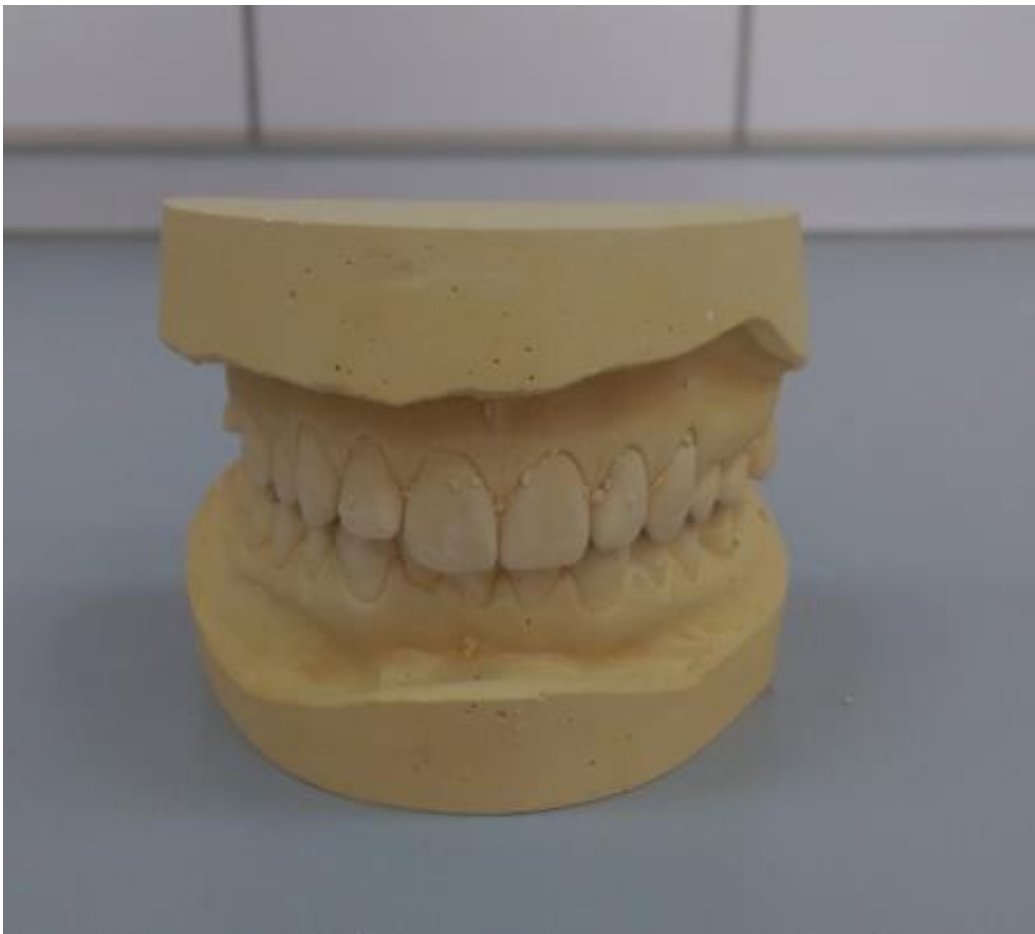Slika 2. Poprečni presjek udlage s dimenzijama. Preuzeto s dopuštenjem izdavača (13).

1.5. Svrha rada

Svrha je ovog rada prikazati kako dentalna medicina može imati važnu ulogu u rehabilitaciji pacijenata koji boluju od kvadriplegije. Izrada usnog stilusa (tj. njegova intraoralnog dijela), za koju bi bio zadužen doktor dentalne medicine, može uvelike pomoći oboljelima od kvadriplegije u obavljanju svakodnevnih aktivnosti. Cilj nam je stoga približiti ovu vrstu terapije, koja nije svakodnevna u dentalnoj praksi, pacijentima kojima je prijeko potrebna i učiniti je poznatom liječnicima dentalne medicine.

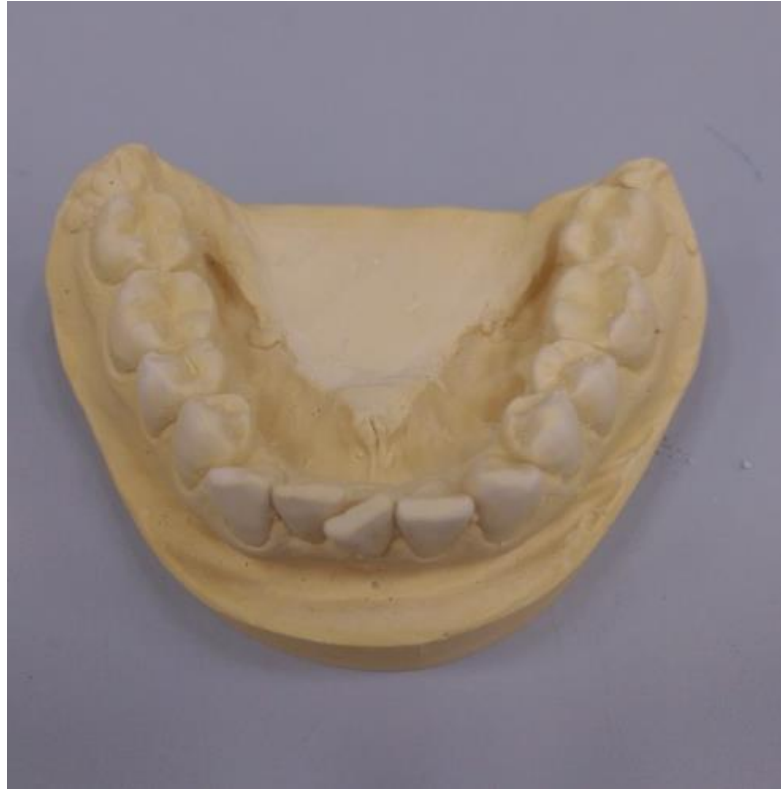2. PRIKAZ SLUČAJA

Postupak otiskivanja započeli smo intraoralnim pregledom i određivanjem veličina žlica koje su bile potrebne za daljnji rad. Pacijentici smo s pomoću odabranih konfekcijskih žlica uzeli otiske gornje i donje čeljusti u alginatu. Za izradu otisne mase rabili smo omjer alginatnog praha i vode prema uputama proizvođača, koji iznosi 2 : 1. Nakon stvrdnjivanja materijala izlili smo sadrene modele u laboratoriju, koji su nam poslužili u daljnjoj laboratorijskoj izradi intraoralnog dijela usnog stilusa (Slika 3).




Slika 3. Sadreni modeli gornje i donje čeljusti

Sadreni model donje čeljusti poslužio je za daljnji rad u dentalnom laboratoriju (Slika 4).




Slika 4. Sadreni model donje čeljusti

Na model donje čeljusti postavili smo foliju Erkoloc-pro (Erkodent, Erich Kopp GmbH, Njemačka) debljine tri mm i promjera 120 mm (slike 5 i 6). Za izradu okluzalnih i stabilizacijskih udlaga, Silensora, retencijskih sredstava i sl. upotrebljava se još i folija Erkodur (Erkodent, Erich Kopp GmbH, Njemačka) koja je vrlo tvrda s obje strane. Obje su folije po sastavu tvrdog dijela poliesteri. Folija Erkoloc-pro ima i meki donji dio koji je po sastavu poliuretan. Meki donji sloj folije Erkoloc-pro kojom smo se koristili debljine je jedan mm. Odabirom ove folije koja ima meki prijanjajući sloj htjeli smo postići bolju popustljivost i veću udobnost za samog pacijenta koji će se koristiti usnim stilusom. Klasična metoda izrade udlaga s ovim folijama zahtijeva model izliven iz tvrde sadre. Preduvjeti su za dobro prešanje folije na model da sadreni model treba biti propustan za zrak i da ne smije biti mokr. Sadreni model prekrije se čeličnim granulama tako da je vidljiv dio modela koji će biti prekriven folijom i dodatna tri mm visine modela. Folija nakon prešanja gubi početnu debljinu. Prosječno se na jedan cm visine modela gubi 20 do 25 % debljine folije. Zato je vrlo bitno da model bude prekriven čeličnim granulama što je više moguće. Nakon prešanja folije na model odstrane se čelične granule te se folija izrezuje vestibularno i oralno.



Slika 5. Sadreni model i folija Erkoloc-pro



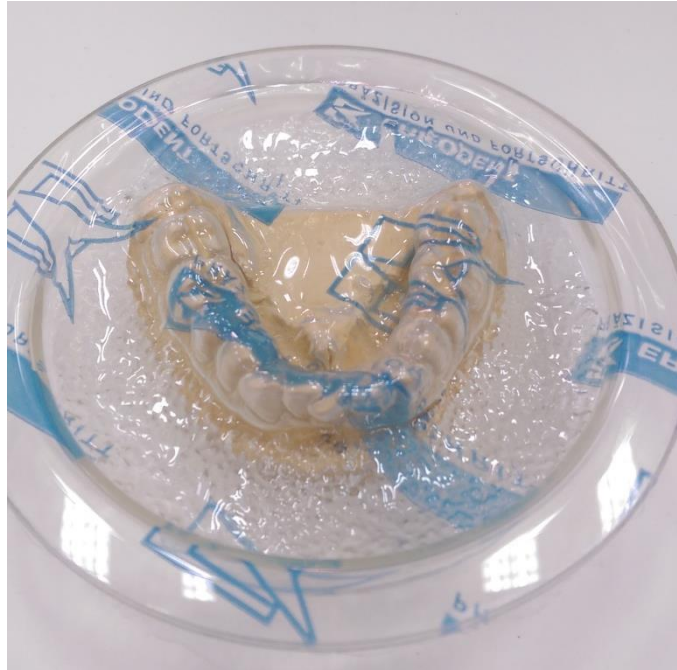
Slika 6. Folija Erkoloc-pro

Sadreni model donje čeljusti postavili smo u Erkodentov uređaj za prešanje folije (Slika 7). Vrijeme predgrijavanja trajalo je jednu minutu i pedeset sekunda. Zagrijavanje folije trajalo je dvije minute i trideset sekunda prema uputama proizvođača.



Slika 7. Erkodentov uređaj

Foliju Erkoloc-pro, koja se prethodno zagrijala, sprešali smo na sadreni model donje čeljusti (Slika 8). Uslijedila je obrada i rezanje folije (Slika 9). Foliju smo izrezali vestibularno i lingvalno do cervikalnih rubova zuba.




Slika 8. Folija Erkoloc-pro na modelu



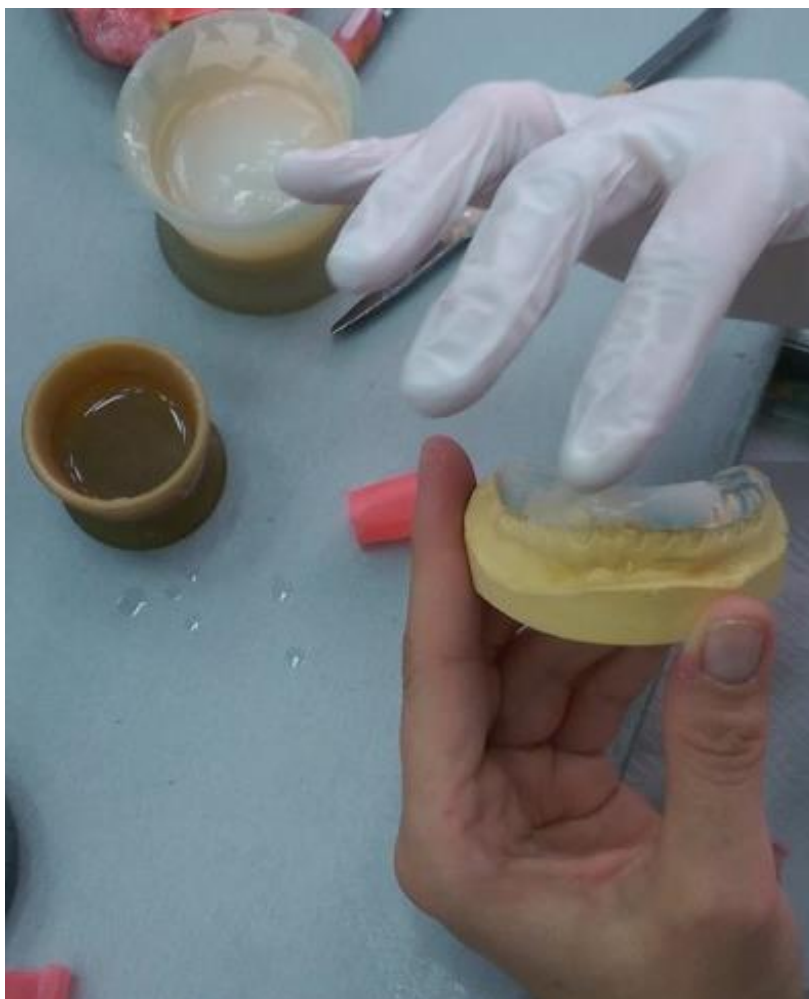Slika 9. Izrezivanje folije Erkoloc-pro

Nakon izrezivanja i obrade folije Erkoloc-pro zamiješali smo hladnopolimerizirajući akrilatni prašak (Resilit-S, 817-601, Erkodent, Australija) i hladnopolimerizirajuću tekućinu (Resilit-S, 817-603, Erkodent, Australija) prema uputama proizvođača (Slika 10).



Slika 10. Prašak i tekućina Resilit-S

Zamiješani materijal ravnomjerno smo modelirali po cijeloj gornjoj površini folije Erkoloc-pro (Slika 11). Ružičastim voskom za modeliranje oblikovali smo tubu koju smo postavili po sredini frontalnih zuba u vestibularnom dijelu. Time smo osigurali mjesto za naknadno umetanje stilusa u intraoralni dio. Oko voštane tube nanijeli smo zamiješani akrilatni materijal. Nakon što smo završili s oblikovanjem, sadreni model s folijom Erkoloc-pro i akrilatnom stavili smo u uređaj za polimerizaciju Ivomat IP3 (Ivoclar Vivadent) na 15 min (Slika 12).

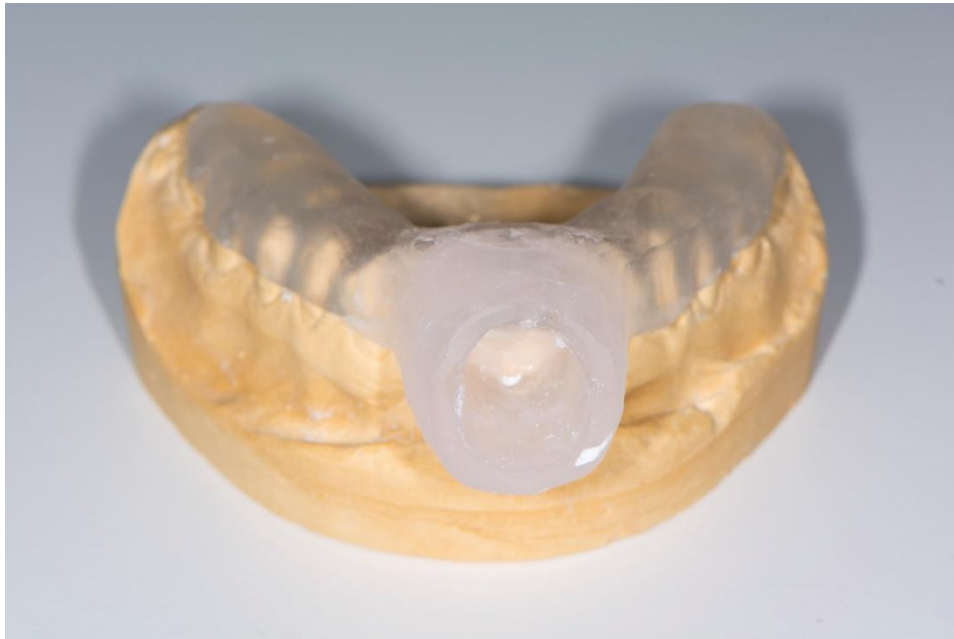

Slika 11. Modeliranje akrilata na foliju Erkoloc-pro

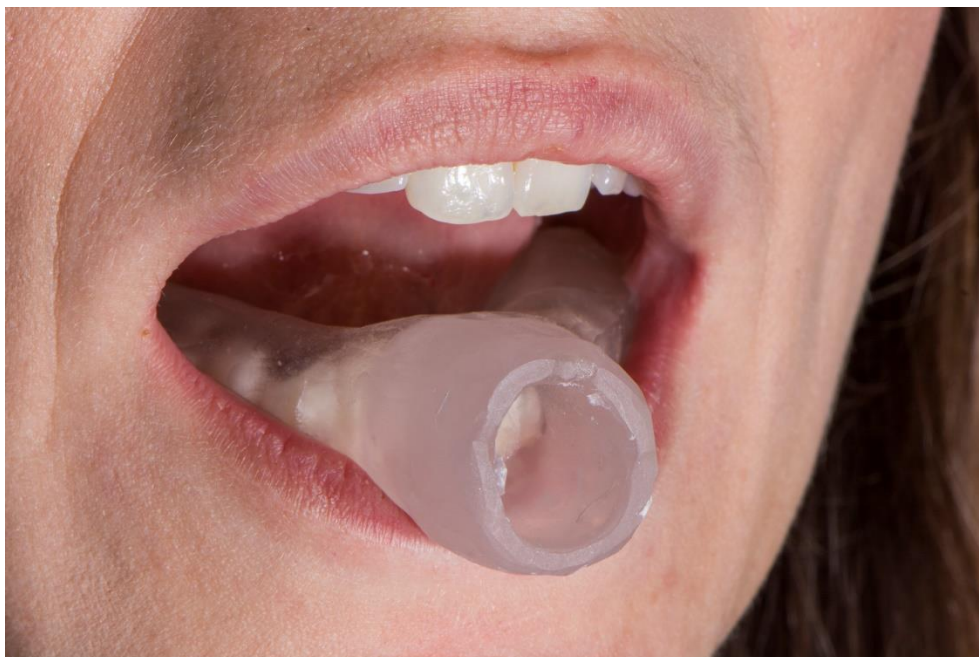

Slika 12. Sadreni model u uređaju za polimerizaciju Ivomat IP3

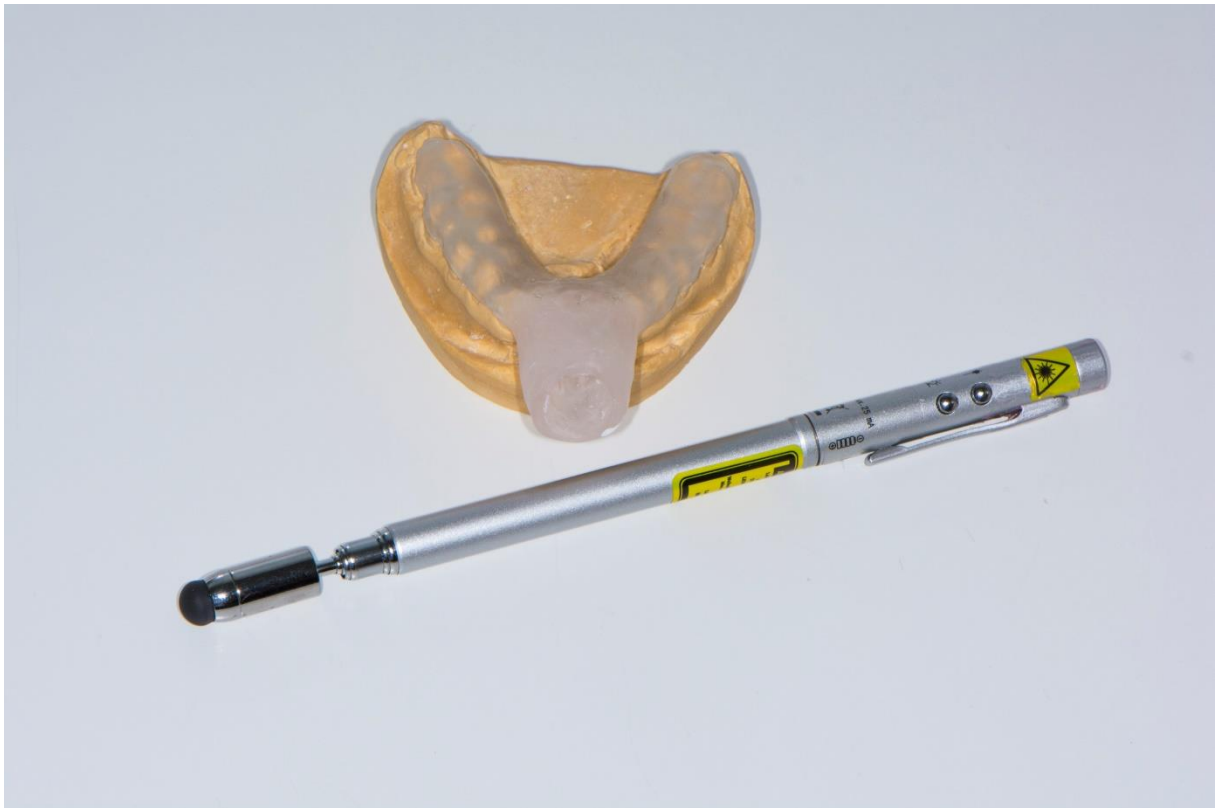Nakon polimerizacije akrilata uslijedila je obrada i završno poliranje. Time je završio laboratorijski dio izrade (Slika 13). Intraoralna udlaga isprobana je u ustima pacijentice (Slika 14). Zamiješali smo kondenzacijski silikon Zetaplus (Zhermack, Dental) koji nam je poslužio za stabilizaciju teleskopskog stilusa (laserski pokazivač Renkforce 5 u 1) u tubi udlage (Slika 15). Pacijentica se uspješno služila teleskopskim stilusom za dodirivanje površina zaslona monitora i pametnog telefona te mogućnošću laserskog pokazivača za odabir (slike 16 i 17).



Slika 13. Završni izgled intraoralne udlage



Slika 14. Proba intraoralne udlage u ustima pacijentice



Slika 15. Laserski pokazivač Renkforce 5 u 1



Slika 16. Pacijentica se koristi usnim stilusom za dodirivanje površine zaslona monitora



Slika 17. Pacijentica se služi usnim stilusom za dodirivanje površine pametnog telefona

3. RASPRAVA

Pacijenti koji boluju od kljenuti svih četiriju ekstremiteta ovisni su o pomoći drugih osoba. Svakodnevni život im je uvelike otežan. No ti pacijenti često imaju kontrolu nad pokretima usta, čeljusti i vrata, stoga je potrebno iskoristiti mogućnost tih pokreta za primjenu daljnje komunikacije i mnoštva aktivnosti koje se s vremenom i vježbom mogu usavršiti. U rehabilitaciju takvih osoba potrebno je uložiti puno truda i vremena da bi im se omogućilo barem djelomično samostalno obavljanje osnovnih radnji i aktivnosti.

Kvaliteta života osoba oboljelih od kvadriplegije uvelike je narušena. Pacijenti su ovisni o tuđoj pomoći. Ozljede leđne moždine nisu samo medicinski nego i socijalni problem, pogotovo za bolesnike koji nemaju koga da se brine o njima (3). Budući da je rehabilitacija takvih pacijenata dugotrajna, to predstavlja i novčano opterećenje za pojedinca. Kod bolesnika se javljaju psihološke promjene u prilagodbi na invalidnost. Posljedično se uočava i pojava reaktivne depresije koja, ako se ne liječi, može uzrokovati povećanje morbiditeta i mortaliteta (4).

Razvoj tehnologije omogućio je oboljelima od kvadriplegije uspješniju rehabilitaciju i jednostavniju komunikaciju. *Tongue Drive System* (TDS) minimalno je invazivna, bežična pomoćna tehnologija koja omogućuje osobama s teškom invalidnošću kontroliranje svoje okoline registracijom pokreta jezika (8). Telemedicina je primjena tehnologije koja omogućuje pacijentima pristup medicinskim uslugama bez fizičkog kontakta s liječnikom. Ova tehnologija pruža širok raspon specijalističkih medicinskih savjeta i pomoći pacijentima s ozljedama leđne moždine koji žive u ruralnim mjestima (9). Pacijentima je olakšan pristup stručnom medicinskom nadzoru i savjetima tako da razgovaraju sa svojim terapeutima s pomoću programa FaceTime na iPadu. Pacijenti ne moraju napustiti dom da bi dobili odgovarajuću skrb. Pacijentu koji je ovisan o mehaničkoj ventilaciji ugrađena je traheostomalna tuba za govor te mu je izrađen modificirani usni stilus koji je postavljen na zube gornje čeljusti. Traheostomalna tuba za govor i modificirani usni stilus znatno su povećali pacijentovu sposobnost komunikacije (7).

Dosadašnja saznanja o usnim stilusima pokazala su kako su se s vremenom usavršavale njegova izrada i primjena. Prvi pisani podatci o upotrebi usnog stilusa potječu iz pedesetih godina prošlog stoljeća, kada se usnim stilusom koristilo u rehabilitaciji pacijenata koji su болоvali od poliomijelitisa (12). Usni stilus kojim se godinama koristilo u dentalnom zavodu bolnice Stoke Mandeville u Engleskoj sastojao se od akrilatne ploče postavljene na aluminijski štap. Pacijent je morao zagristi u akrilatnu ploču da bi je držao na mjestu i služio se usnim stilusom. Noviji model usnog stilusa sastojao se od tanke akrilatne udlage u koju je s

unutrašnje strane umetnut meki materijal (Molloplast B) koji je prijanjao uz zube (11). Izrada udlage od termoplastičnog materijala omogućila je lakšu i bržu prilagodbu pacijentovoj usnoj šupljini i ponavljanje postupka u slučaju neuspjeha (13).

Ova tema izabrana je u namjeri da se približili doktorima dentalne medicine. Upravo dentalna medicina može znatno pomoći u rehabilitaciji pacijenata izradom usnog stilusa kojim će se pacijenti služiti u obavljanju svakodnevnih aktivnosti. Odlučili smo se na izradu individualiziranoga usnog stilusa iako na tržištu postoje i konfekcijske žlice za izradu usnih stilusa.

Prednost konfekcijske žlice za izradu usnog stilusa u tome je što skraćuje vrijeme izrade nadomjeska. No tako izrađeni intraoralni stilus unaprijed je definiranih dimenzija i pacijentu je potrebna puno duža prilagodba na takav oblik stranog tijela u ustima. Duža prilagodba može dovesti i do odustajanja pacijenta u korištenju usnim stilusom. Neuspjeh u prilagodbi na novo pomagalo može biti frustrirajući što nam nikako nije u cilju.

Prednost individualiziranoga usnog stilusa u tome je što je njegov intraoralni dio u potpunosti izrađen prema anatomskim i morfološkim obilježjima pacijentove usne šupljine. Time mu je osigurana veća udobnost tijekom nošenja pomagala te brža i bolja prilagodba na strano tijelo u ustima. Bolja prilagodba pacijenta na pomagalo dat će i bolje rezultate u njegovoj funkciji. Intraoralni stilus umetnut je poput udlage na zube donje čeljusti. Pacijent ne mora zagristi dok se služi usnim stilusom čime mu je olakšana njegova upotreba. Ne dolazi do zamora i ispadanja pomagala u slučaju otvaranja usta ili govora.

Materijali kojima smo se koristili u izradi intraoralnog dijela usnog stilusa ne moraju se nužno odabrati. Koristili smo se onima za koje smo smatrali da će najbolje poslužiti te za čije rukovanje nije bilo potrebno puno vremena. Htjeli smo postići dobar rezultat u relativno kratkom vremenu izrade. Time smo htjeli i dokazati da sama izrada takvog pomagala ne mora nužno biti složena i skupa. Daljnje usavršavanje izrade može rezultirati gracilnijim pomagalom i ugodnijim za korištenje. Stilus kojim smo se koristili također se može zamijeniti nekim sličnim ili potpuno različitim, ovisno o tome za koju se svrhu upotrebljava. Naš stilus pokazao se korisnim zbog teleskopskog nastavka s kojim smo regulirali dužinu stilusa. Pacijentica je usnim stilusom uspješno dodirivala zaslone računala i pametnog telefona te se koristila njihovim funkcijama. Umjesto teleskopskog stilusa na intraoralni dio može se umetnuti kist za crtanje ili slikanje, olovka, pokazivač i slični nastavci ovisno o radnji koju treba izvršiti.

Kao nuspojava korištenja našim usnim stilusom javila se pojačana salivacija. Naime, zatvaranje usta otežano je zbog veličine intraoralnog dijela stilusa. Gracilniji i manji intraoralni dio zasigurno bi omogućio bolje zatvaranje usta i smanjenje ili izostanak salivacije. Doktori dentalne medicine i dentalni tehničari imaju glavnu ulogu u izradi pomagala. Suradnja doktora dentalne medicine i radnog terapeuta može poboljšati rezultate upotrebe usnog stilusa. Nakon izrade i umetanja pomagala u pacijentova usta pacijentu je potrebno puno strpljenja, truda i rada da bi se postigao željeni učinak.

4. ZAKLJUČAK

Liječenje osoba s kvadriplegijom predstavlja terapeutu tehnološke i psihološke izazove. Provođenje dana bez mogućnosti izvođenja određenih aktivnosti vodi k depresiji. Takvim se osobama treba omogućiti sudjelovanje u aktivnostima koje su prilagođene njihovom stanju. Doktori dentalne medicine mogu svojim znanjem i stručnošću doprinijeti rehabilitaciji pacijenata oboljelih od kvadriplegije. Izradom usnog stilusa pacijentima se može olakšati svakodnevni život tako da određene radnje obavljaju samostalno. Izrada usnog stilusa kod pacijenata oboljelih od kvadriplegije ima smisla ako pacijent to pomagalo prihvati i nauči se njime služiti.

5. LITERATURA

1. Clarke C, Howard R, Rossor M, Shorvon S. *Neurology: A Queen Square Textbook*. 2nd ed. Oxford: Wiley-Blackwell; 2016. 1096 p.
2. Goetz CG. *Textbook of Clinical Neurology*. 2nd ed. Philadelphia: Saunders; 2003.
3. Schnurrer-Luke-Vrbanić T, Moslavac S, Džidić I. Rehabilitacija bolesnika s ozljedom kralježnične moždine. *Med flumien*. 2012;48(4):366–379.
4. Bryce TN, Ragnarsson KT, Stein AB. Spinal Cord Injury. In: Braddom RL, ed. *Phys Med Rehabil*. Philadelphia: Saunders Elsevier; 2007. p. 1285–349.
5. UEMS-European Board of PRM. PRM Programme for patients with Spinal Cord Injury [Internet]. PRM Section and Board of UEMS; c2017 [cited 2017 September 20]. Available from: <http://www.euro-prm.org/index.php?options=com>.
6. Yuen HK. Effect of a home telecare program on oral health among adults with tetraplegia: a pilot study. *Spinal cord*. 2013 June;51(6):477–481.
7. Mitate E, Kubota K, Ueki K, Inoue R, Inoue R, Momii K, Sugimori H, Maehara Y, Nakamura S. Speaking Tracheostomy Tube and Modified Mouthstick Stylus in a Ventilator-Dependent Patient with Spinal Cord Injury. *Case Rep Emerg Med*. 2015;2015:320–357.
8. Kim J, Park H, Bruce J, Sutton E, Rowles D, Pucci D, Holbrook J, Minocha J, Nardone B, West D, et. al. The qualitative assessment of Tongue Drive System by people with high-level spinal cord injury. *J Rehabil Res Dev*. 2014;51(3):451–465.
9. Shem K, Sechrist SJ, Loomis E, Isaac L. SCiPad: Effective Implementation of Telemedicine Using iPads with Individuals with Spinal Cord Injuries, a Case Series. *Front Med (Lausanne)*. 2017;4:58.
10. Dallolio L, Menarini M, China S, Ventura M, Stainthorpe A, Soopramanien A, et al. Functional and clinical outcomes of telemedicine in patients with spinal cord injury. *Arch Phys Med Rehabil*. 2008;89(12):2332–41.
11. Frankel MA, Hawkesword J, Simonson J. A new pattern mouthstick. *Paraplegia*. 1975;13:66–69.
12. Smith R. Mouth Stick Design for Client With Spinal Cord Injury. *The American Journal of Occupational Therapy* [Internet]. 1989 April [cited 2015 April 16];43(4). Available from: http://ajot.aota.org/on_04/16/2015_Terms_of_Use: <http://AOTA.org/terms>.
13. Puckett AD, Sauer BW, Zardiackas LD, Entekin DS. Development of a custom-fit mouthstick appliance. *J Rehabil Res Dev*. 1989;26(4):17–22.

6. ŽIVOTOPIS

Ana Vlasac Baturina rođena je 1. lipnja 1986. godine u Slavonskom Brodu. Nakon završene osnovne škole 2001. godine upisala je Opću gimnaziju *Matija Mesić* u Slavonskom Brodu. Maturirala je 2005. i iste se godine upisala na Stomatološki fakultet Sveučilišta u Zagrebu. Godine 2011. diplomirala je obranom diplomskog rada pod naslovom *Instrumenti za vađenje zuba*. Državni ispit položila je 2013. godine. Akademske godine 2013./2014. upisala je poslijediplomski specijalistički studij Dentalna medicina na Stomatološkom fakultetu Sveučilišta u Zagrebu.