

# Tehnike podizanja dna maksilarnog sinusa

---

Ivanković Karaula, Marijana

Professional thesis / Završni specijalistički

2017

Degree Grantor / Ustanova koja je dodijelila akademski / stručni stupanj: **University of Zagreb, School of Dental Medicine / Sveučilište u Zagrebu, Stomatološki fakultet**

Permanent link / Trajna poveznica: <https://um.nsk.hr/um:nbn:hr:127:077981>

Rights / Prava: [Attribution-NonCommercial 4.0 International](#)/[Imenovanje-Nekomercijalno 4.0 međunarodna](#)

Download date / Datum preuzimanja: **2025-02-28**



Repository / Repozitorij:

[University of Zagreb School of Dental Medicine Repository](#)





SVEUČILIŠTE U ZAGREBU  
STOMATOLOŠKI FAKULTET

Marijana Ivanković Karaula

**TEHNIKE PODIZANJA DNA  
MAKSILARNOG SINUSA**

Poslijediplomski specijalistički rad

Zagreb, 2017.

Rad je ostvaren u Zavodu za oralnu kirurgiju Stomatološkog fakulteta Sveučilišta u Zagrebu i Kliničkoj bolnici Dubrava.

Mentor rada: Izv. prof. dr. sc. Berislav Perić, Zavod za oralnu kirurgiju Stomatološkog fakulteta Sveučilišta u Zagrebu, Klinička bolnica Dubrava

Lektorica hrvatskog jezika: Sanja Sabljarić, prof.

Lektorica engleskog jezika: Vlasta Tržil, prof.

Sastav Povjerenstva za ocjenu poslijediplomskog specijalističkog rada:

1. Irina Filipović Zore, prof. dr. sc., Zavod za oralnu kirurgiju, Stomatološki fakultet Zagreb
2. Berislav Perić, izv. prof. dr. sc., Zavod za oralnu kirurgiju, Klinička bolnica Dubrava
3. Tihomir Kuna, izv. prof. dr. sc., Zavod za oralnu kirurgiju, Stomatološki fakultet Zagreb

Sastav Povjerenstva za obranu poslijediplomskog specijalističkog rada:

1. Irina Filipović Zore, prof. dr. sc., Zavod za oralnu kirurgiju, Stomatološki fakultet Zagreb
2. Berislav Perić, izv. prof. dr. sc., Zavod za oralnu kirurgiju, Klinička bolnica Dubrava
3. Tihomir Kuna, izv. prof. dr. sc., Zavod za oralnu kirurgiju, Stomatološki fakultet Zagreb

Datum obrane rada: 20.09.2017.

Rad sadrži: 56 stranica

14 slika

1 CD

Zahvala:

Zahvaljujem mentoru prof. dr. sc. Berislavu Periću na susretljivosti i pomoći prilikom izrade ovog poslijediplomskog specijalističkog rada.

Zahvaljujem svojoj obitelji na razumijevanju, ljubavi, strpljenju i podršci.

Zahvaljujem svom suprugu Marku i bratu Mariu na pomoći i strpljenju.

Zahvaljujem svojoj sestričnici Marijani Budim, studentici likovne akademije, na crtežima.

Ovaj poslijediplomski specijalistički rad posvećujem svojoj djeci : Ivi, Ani i Ivanu.

## SAŽETAK

Tehnike podizanja dna maksilarnog sinusa

Smanjena visina alveolarnog grebena nastala zbog resorpcije kosti i pneumatizacije maksilarnog sinusa godinama se uspješno rješava pomoću operativnog zahvata podizanja dna maksilarnog sinusa. Dobro postavljena indikacija smanjuje intraoperativne i postoperativne komplikacije.

Danas postoji vrhunska dijagnostika poput CBCT-a (eng. cone beam computer tomography) koja nam uvelike olakšava planiranje kirurškog zahvata i samo postavljanje implantata. Postoji mnogo tehnika podizanja dna sinusa, iako se vrlo često koristi modificirana tehnika bočnog pristupa koju je opisao Tatum.

Iskustvo terapeuta i korištenje novih tehnika i saznanja olakšava rad i zadovoljava pacijentove želje.

Podizanje dna maksilarnog sinusa pouzdana je metoda kojom se proširuje mogućnost implanto-protetskih rješenja i kvalitetnija životna aktivnost.

**Ključne riječi:** alveolarni greben; maksilarni sinus; podizanje dna sinusa

## **SUMMARY**

Maxillary sinus floor lift surgery techniques

The reduced height of the alveolar ridge due to the bone resorption and pneumatization of the maxillary sinus has been successfully solved by maxillary sinus lift surgery for years.

An indication well set reduces intraoperative and postoperative complications. Today, there is a top quality diagnostics method like CBCT - (cone beam computer tomography), which greatly facilitates the planning of surgery and placing of implant itself. There are many techniques of the sinus lift, although a modified lateral approach technique described by Tatum is used very often.

Experience of therapists and the use of new techniques and knowledge make the work easier and also meet the patient's wishes.

Maxillary sinus lift is a reliable method which extends the range of implant-prosthetic solutions and improves the quality of life activity.

**Keywords:** alveolar ridge; maxillary sinus; sinus lift

## SADRŽAJ:

1. UVOD .....	1
2. ANATOMIJA I FIZIOLOGIJA MAKSILARNOG SINUSA.....	4
2.1. Anatomija i fiziologija.....	5
2.2. Krvnožilna opskrba i inervacija maksilarnog sinusa.....	6
3. RESORPCIJA .....	7
3.1. Klasifikacija rezidualnih alveolarnih grebena (Cawod i Howell) .....	8
3.2. Klasifikacija kvalitete kosti (Lekholm i Zarb) .....	8
4. KLASIFIKACIJA MATERIJALA ZA AUGMENTACIJU KOSTI .....	10
4.1. Prema djelovanju na koštano tkivo Thielenmann i suradnici klasificirali su materijale u tri skupine: .....	11
4.2. Prema vrsti materijala: .....	11
5. INDIKACIJE I KONTRAINDIKACIJE PODIZANJA DNA MAKSILARNOG SINUSA .....	14
5.1. Indikacije .....	15
5.1.1. Kod podizanja dna maksilarnog sinusa:.....	15
5.1.2. Kod implantološke terapije: .....	15
5.2. Kontraindikacije .....	15
5.2.1. Opće medicinske kontraindikacije .....	15
5.2.2. Lokalne kontraindikacije:.....	16
5.3. Važni čimbenici koji djeluju na uspješnost podizanja dna maksilarnog sinusa .....	16
6. PLANIRANJE TERAPIJSKOG ZAHVATA.....	17
6.1. Pretkirurška procjena koštanog ležišta .....	18
6.1.1. Klasifikacija koštanog ležišta.....	19
6.1.2. Tehnika ugradnje implantata i podizanje dna maksilarnog sinusa po klasama (eng. <i>Sinus lifting</i> ).....	20
6.2. Planiranje protetske, kirurške i implantološke terapije .....	21
6.2.1. Podizanje dna sinusa s ugradnjom jednog implantata.....	21

6.2.2.	Podizanje dna maksilarnog sinusa s ugradnjom dva implantata .....	21
6.2.3.	Podizanje dna maksilarnog sinusa s ugradnjom tri ili četiri implantata.....	22
7.	OPERATIVNE TEHNIKE KOD PODIZANJA DNA MAKSILARNOG SINUSA.....	23
7.1.	Pristup kroz ležište implantata.....	24
7.2.	Bočni pristup kroz trepanacijski otvor.....	26
7.3.	Bočni pristup s odizanjem koštanog pokrova.....	28
7.4.	Baloon-lift control tehnika (transkrestalni pristup) .....	32
8.	PIEZOKIRURGIJA U IMPLANTOLOGIJI .....	34
9.	CIJELJENJE PRESATKA.....	36
9.1.	Inkorporacija.....	37
9.2.	Zamjena primarne kosti lamelarnom .....	37
9.3.	Modelacija kosti .....	37
9.4.	RAP – regionalni fenomen ubrzanja procesa .....	38
9.5.	PRF – platelet-rich fibrin, odnosno „trombocitima obogaćen fibrin" .....	38
10.	KOMPLIKACIJE TIJEKOM I NAKON PODIZANJA DNA MAKSILARNOG SINUSA .....	39
10.1.	Intraoperativne komplikacije: .....	40
10.2.	Rane postoperativne komplikacije:.....	41
10.3.	Kasne postoperativne komplikacije: .....	44
11.	RASPRAVA.....	46
12.	ZAKLJUČAK .....	49
13.	LITERATURA.....	51
14.	ŽIVOTOPIS .....	55



**Popis kratica:**

HA – hidroksiapatit

b-TCP – beta-trikalcij-fosfat

BMP – bone morfogenic protein

CT – computed tomography

CBCT – cone beam computer tomography

GBR – guided bone regeneration

BMU – basic multiceular unit

RAP – regional acceleratory phenomenon

PRF – platelet – rich fibrin

PRP – platelet – rich plasma

d – PTFE – politetrafluoroetilenska membrana

## **1. UVOD**

Postupak podizanja dna maksilarnog sinusa, razvijen 1970., prvi je opisao Tatum u Alabami na implantoprotetskoj konferenciji.

Godine 1980. Philip Boyne napisao je prvu publikaciju o tretmanu pacijenata postavljanjem endoosealnih implantata u kombinaciji s podizanjem dna sinusa.

Pacijenti koji se ne mogu ili ne žele zbrinuti mobilnim protetskim nadomjestkom ili žele isključivo fiksno protetsku konstrukciju, a ne zadovoljavaju ugradnju implantata, moraju prethodno biti podvrgnuti postupku podizanja dna maksilarnog sinusa.

Pri planiranju postave implantata često u pacijenata postoje problemi čija je kost porozna i/ili postoji premalo koštane tvari i vertikalno i horizontalno.

Wolfovo pravilo pokazuje kako neopterećena kost degenerira i dovodi do smanjenja kvalitete kosti, tj. resorpcije unutarnjih potpornih struktura. Sa zubima i implantatima, sile se prenose unutar kosti i stoga doprinose očuvanju i jačanju kosti (1).

Najveća atrofija nastupa nakon ekstrakcije zuba, što vremenom dovodi do dodatnog gubitka kosti 0,1 mm prosječno godišnje. S druge strane, jaka pneumatizacija maksilarnog sinusa može biti genetski razvijena ili se događa procesom starenja i to su fiziološki uzroci. Patološki uzroci su paradontne bolesti, procesi u kosti (granulom, cista, tumor) te nakon oralnokirurških zahvata, traume i dugotrajno nošenje mobilnih proteza. Zbog toga treba podići dno maksilarnog sinusa (eng. sinus lifting), operativnom tehnikom premještanja sinusnog dna prema kranijalnoj kosti, uz istodobnu augmentaciju koštanog defekta kako bi se stvorila dovoljna visina koštanog fundamenta potrebnog za implantaciju. Postoji nekoliko tehnika podizanja dna maksilarnog sinusa što uvelike ovisi o postavljenoj indikaciji, znanju i vještini terapeuta koji izvodi postupak.

Zbog velike raširenosti, mnogim kliničkim studijama, dobre informiranosti, poštivanja pravila i struke, sve su rjeđe komplikacije, a tehnika podizanja dna maksilarnog sinusa pokazala se uspješnom i trajnom te neizostavnim zahvatom suvremene implantologije.

Zahtjevi pacijenata sve su veći te je opskrba i upravljanje tvrdim i mekim tkivima od ključne važnosti u dentalnoj implantologiji.

Implantologija trenutno bilježi najveći rast i dostignuća u kliničkom i znanstvenom području dentalne medicine.

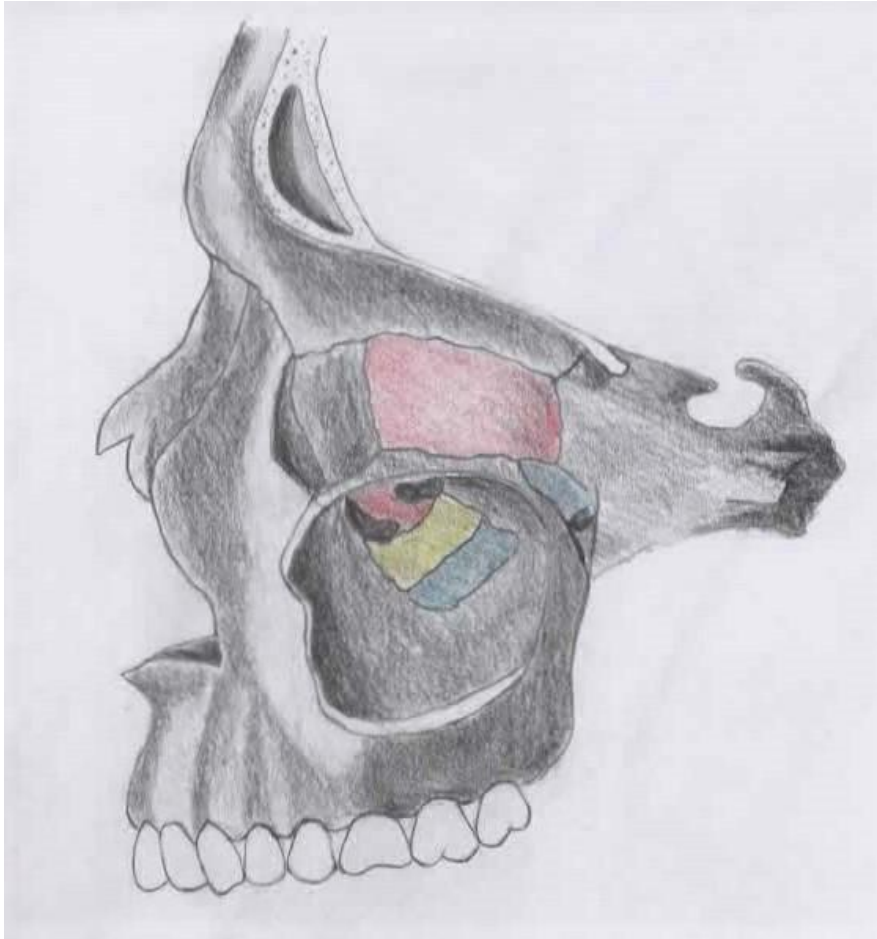
Stručni doprinos ovog rada je objedinjenje i strukturirani pregled kliničkih studija različitih autora.

Svrha rada je prikazati recentna saznanja i različite tehnike podizanja dna maksilarnog sinusa koja koristimo u implanto-protetskoj rehabilitaciji distalne bezubosti u gornjoj čeljusti kako bi u kliničkoj praksi njihova primjena bila što uspješnija.

## **2. ANATOMIJA I FIZIOLOGIJA MAKSILARNOG SINUSA**

## 2.1. Anatomija i fiziologija

Maksilarni sinusi su obično najveći paranasalni sinusi, odnosno pneumatični prostor lubanje, no njihov volumen varira između 2 i 25 kubičnih centimetara, jer gornja čeljust nije u svih ljudi jednako pneumatizirana. Najčešće zauzima cijelo tijelo maksile te ima oblik tetraedra (piramide) (2,3).



Slika 1. Anatomija maksilarnog sinusa

Maksilarni sinus tvori inferiorni dio lateralnog zida nosa i dijeli zajednički zid s orbitom. Vrh maksilarnog sinusa širi se prema zigomatičnoj kosti i najčešće se nastavlja u nju. Baza maksilarnog sinusa tvori inferiorni dio lateralnog zida nosne šupljine. Krov tvori dno orbite, a dno maksilarnog sinusa tvori alveolarni dio maksile. Sinus maxillaris se otvara u srednji nosni hodnik širokim čeljusnim otvorom, hiatus maxillaris (2).

Korijeni stražnjih zuba vrlo često čine izbočenja (prominencije) na njegovoj stijenci, što vrijedi najčešće za prvi i drugi kutnjak.

Anteriorna granica sinusa je kod prvog premolara, a katkad i korijena kanina, posteriorno može ići do tubera maksile.

Alveolarni recesus naročito se razvije kod smjene denticije i kasnije se dublje spušta u alveolarni nastavak. Debljina koštanih zidova najtanja je iznad molara (stražnjih zuba), alveolarni recesus može se proširiti sve do visine alveolarnog grebena.

Epitel maksilarnog sinusa je višeslojni cilindrični epitel koji sadrži površinski sloj stanica s cilijama i bez njih, bazalne stanice, vrčaste stanice, bazalnu membranu i laminu propriju tzv. Schneiderova membrana koja je vrlo tanka (0,3 – 0,8 mm) i gracilna (4).

Velike su varijacije u veličini sinusa, a njegova se veličina povećava gubitkom zuba, nedostatkom mastikatornih sila koje djeluju na alveolarni nastavak i starošću.

## **2.2. Krvnožilna opskrba i inervacija maksilarnog sinusa**

Arterijska opskrba maksilarnog sinusa dolazi uglavnom od superiornih alveolarnih ogranaka maksilarne arterije i facijalne arterije (5).

Ogranci silazne i veće palatinalne arterije opskrbljuju dno sinusa. Vene koje odlaze iz tog područja odvođe krv prema facijalnoj i sfenopalatinalnoj veni i pterigoidnom pleksusu.

Inervacija maksilarnog sinusa dolazi od anteriornog, srednjeg i posteriornog superiornog alveolarnog živca koji su ogranci maksilarnog živca (3).

### **3. RESORPCIJA**



Tijekom života mnogi faktori i starenje dovode do resorpcije kosti te povećanja pneumatskog prostora maksilarnog sinusa. Nakon gubitka zubi maksilarni alveolarni nastavak podliježe progresivnoj, ireverzibilnoj resorpciji koja rezultira gubitkom koštane supstance u vertikalnoj i horizontalnoj dimenziji. Resorpcija može biti ubrzana s nekim sistemskim faktorima kao što su životna dob, spol, hormonalni disbalans, metabolički faktori, upale, vrijeme trajanja bezubosti, navika nošenja proteza, oralna higijena, oralne parafunkcije, kvaliteta protetskog zbrinjavanja, upotreba lijekova, sistemske bolesti, osteoporoza te patološki procesi u usnoj šupljini (parodontopatije) (6, 7). Najveća resorpcija događa se odmah nakon gubitka zuba, prosječno 0,1 mm godišnje.

Gornji alveolarni greben topografski je podijeljen u dvije implantološki značajne zone:

- Zona I nalazi se između lijevog i desnog drugog pretkutnjaka u gornjoj čeljusti
- Zona II nalazi se obostrano distalno od drugog pretkutnjaka (8).

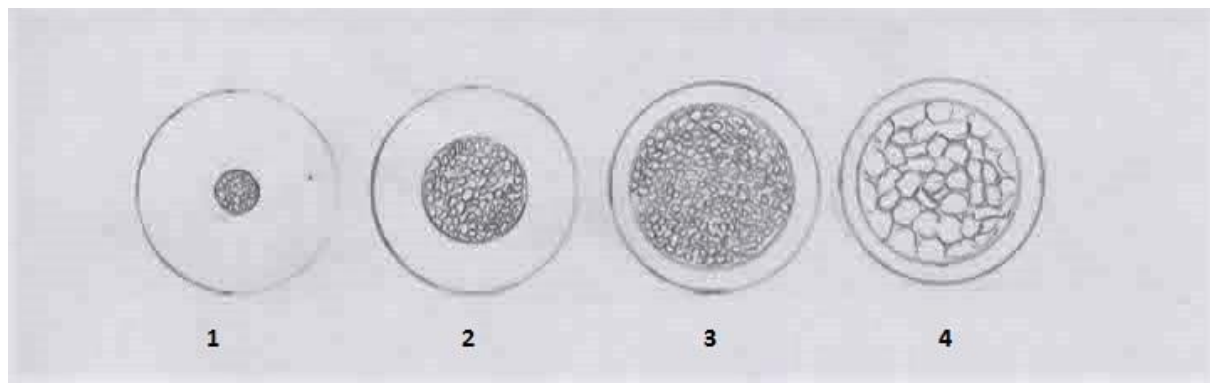
Dovoljno koštane mase u bezubom gornjem distalnom segmentu (zoni II) prisutno je u svega 24 % slučajeva, što pokazuje na veliku zastupljenost tehnike podizanja dna sinusa uz augmentaciju koštanim nadomjestkom (9).

### **3.1. Klasifikacija rezidualnih alveolarnih grebena (Cawod i Howell)**

1. ozubljeni alveolarni greben
2. zacijeljena alveola neposredno nakon ekstrakcije zuba
3. zaobljeni alveolarni greben adekvatne širine i visine
4. alveolarni greben oštrog ruba adekvatne visine, ali neadekvatne širine
5. ravni alveolarni greben neadekvatne širine i visine
6. spušten alveolarni greben s izrazitim gubitkom bazalne kosti (6).

### **3.2. Klasifikacija kvalitete kosti (Lekholm i Zarb)**

1. gusta kortikalna kost, mala spongiozna kost (nedostatak je loša opskrba krvlju)
2. gusta kortikalna kost, gusta spongiozna kost
3. tanka kortikalna kost, usko mljevena spongiozna kost
4. tanka kortikalna kost, široko mljevena spongiozna kost (10).



Slika 2. Klasifikacija kosti po Lekholmu i Zarbu

#### **4. KLASIFIKACIJA MATERIJALA ZA AUGMENTACIJU KOSTI**

#### **4.1. Prema djelovanju na koštano tkivo Thielenmann i suradnici klasificirali su materijale u tri skupine:**

- osteokonduktivne materijale
- osteoinduktivne materijale
- osteogenetske materijale

Osteokonduktivni materijali ne izazivaju nikakvu reakciju našeg organizma već samo popunjavaju mjesto gdje nedostaje kost. Dopuštaju normalno formiranje kosti, niti koče niti induciraju rast. Osteoblasti s rubova defekta formiraju kost uzduž površine grafta. Osteokonduktivni materijali mogu se podijeliti na neresorptivne i resorptivne, guste ili porozne u kristalnom ili amorfnom obliku (11).

Osteoinduktivni materijali stimuliraju osteoprogenitorne stanice defekta koje se diferenciraju u osteoblaste i formiraju kost. Najčešći korišteni osteoinduktivni materijali su koštani alograftovi i autograftovi. Koštani alograft je koštano transplantirano tkivo iste vrste kao i primatelj, ali različitog genotipa. Najznačajnija prednost alograftova je što se s njihovom primjenom izbjegava potreba za donorskom regijom (11).

Osteogeneza nastupa kad su aktivni osteoblasti dio samog grafta. Formacija kosti dolazi iz već postojećih osteoblasta u defektu i autogeni (oni iz grafta) (12).

#### **4.2. Prema vrsti materijala:**

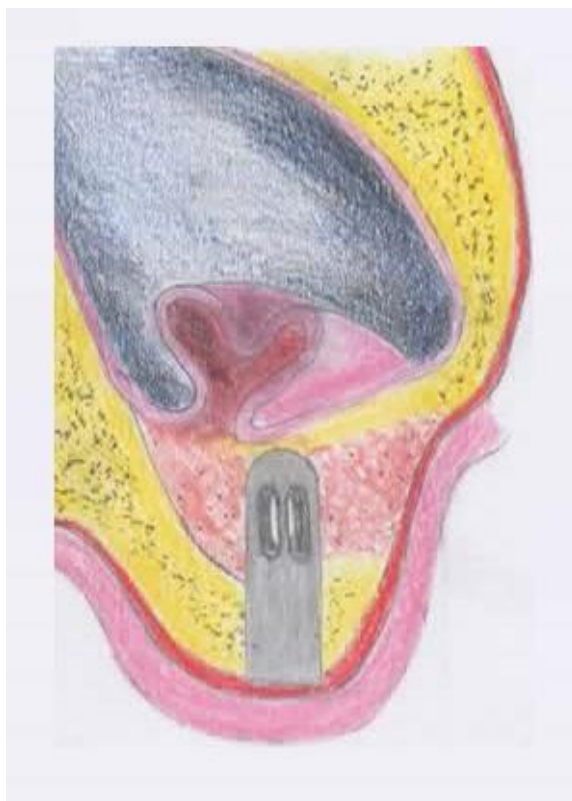- autogeni transplantati
- alotransplantati
- heterotransplantati ili ksenotransplantati
- aloplastični materijali

Autogeni transplantati su oni koji se s iste osobe prenose s jednog na drugo mjesto i mogu biti ekstraoralni (tibia, crista iliaca) i intraoralni (s corpora mandibule, ramusa mandibule, simfize) te mogu sadržavati kortikalnu ili spužvastu kost sa srži. Oni dovode do cijeljenja kosti osteogenezom i osteoindukcijom (10,12). Vlastita (autologna) kost je odličan izbor zbog apsolutne biokompatibilnosti i prisutnih osteoprogenitornih stanica. Nedostatak je što se otvara drugo operativno područje koje pacijentu predstavlja dodatnu traumu i povećan rizik od infekcije (4).

Alotransplantati su oni koji se prenose između genetski nejednakih pripadnika iste vrste, a rabi se živa spužvasta kost sa srži, sterilizirana spužvasta kost sa srži i suho smrznuta kost. Kod alotransplantata postoji određeni rizik s obzirom na antigenost.

Heterotransplantati ili ksenotransplantati su uzeti od davatelja neke druge vrste. Da bi poštedjeli pacijenta procedure autogene kosti, danas se sve više upotrebljava ksenogeni materijal. Najčešći ksenografti danas su od deproteinizirane (neorganski) goveđe kosti. Ti nadomjesci se koriste ili sami ili s autogenim transplantatima pacijentove kosti i krvi. Uspješnost preživljavanja implantata korištenjem ksenogenih transplantata statistički je jednaka s korištenjem čestica autogenih transplantata. Del Fabbro i sur. provodili su studije u različitim materijalima za nadomještanje kosti 2004. g. Aghaloo i Moy 2007. g. ustanovili su da je stopa preživljavanja potpuno autolognih transplantata 88 %, miješanih transplantata s autolognom kosti 92 %, 81% u potpuno aloplastičnih nadomjestaka, 93,3 % u potpuno alogenskih transplantata i 95,6 % u potpuno ksenogenih koštanih transplantata.

Aloplastični transplantati su inertni materijali koji su zamjena za koštane transplantate. To su sintetski, anorganski, biokompatibilni i/ili bioaktivni nadomjesci kosti koji navodno djeluju osteokonduktivno. Četiri su vrste takvih materijala koji se koriste u kirurgiji: hidroksiapatit (HA), beta-trikalcij-fosfat (b-TCP), polimeri i bioaktivna stakla (12). U odnosu na autogene transplantate često se koristi hidroksiapatit zbog nižeg rizika infekcije, smanjenja troškova, jednostavniju tehniku i bolje pacijentovo prihvaćanje zato što nema drugog operativnog polja. Za tu tehniku ključna je primarna stabilnost, održavanje prostora implantata i formiranje krvnog ugruška kako bi se postiglo formiranje kosti oko implantata (13).



Slika 3. Podizanje dna sinusa s hidroksiapatitom

**5. INDIKACIJE I KONTRAINDIKACIJE PODIZANJA DNA MAKSILARNOG  
SINUSA**

Uz poznavanje tehnika podizanja maksilarnog sinusa vrlo važno je poznavati indikacije i kontraindikacije toga kirurškog postupka.

## **5.1. Indikacije**

### **5.1.1. Kod podizanja dna maksilarnog sinusa:**

1. ugradnja implantata u područje nedovoljnog volumena kosti
2. operacija zatvaranja oroantralne fistule
3. rekonstrukcija alveolarnog rascjepa
4. poprečna fraktura Le Fort I s augmentacijom kosti
5. rekonstrukcija nakon operacije tumora za kraniofacijalnu protezu (6).

### **5.1.2. Kod implantološke terapije:**

1. preostala alveolarna kost visine manja od 10 mm
2. širina rezidualne kosti manja od 4 mm
3. isključiti upale sinusa
4. isključiti anatomske ograničavajuće faktore i ožiljke nakon prethodne operacije (6, 14).

## **5.2. Kontraindikacije**

### **5.2.1. Opće medicinske kontraindikacije**

1. tretmani zračenja u regiji glave i vrata zbog opasnosti od osteoradionekroze
2. sepsa
3. nekontrolirana sistemska bolest
4. pretjerana ovisnost o duhanu
5. pretjerana konzumacija alkohola i drugih štetnih supstanci
6. psihogene fobije od oralnokirurških zahvata
7. bolest u terminalnom stadiju
8. bolesti imunološkog sustava kod pacijenata na terapiji imunosupresivima



9. hematološke bolesti poput manjkave hemostaze i krvne diskrazije, a to su hemofilija, trombocitopenija, akutna leukemija itd.

10. metaboličke i lokalne bolesti koštanog sustava kao što su osteomalacija, osteogenesis imperfecta i osteoporoza (terapija bisfosfonatima )

11. loše opće stanje organizma (6,15).

#### **5.2.2. Lokalne kontraindikacije:**

1. infekcija maksilarnog sinusa (empijem)
2. kronični sinusitis
3. alveolarni ožiljci iz prethodnog kirurškog zahvata
4. odontogene infekcije
5. upalne ili patološke lezije
6. teški alergijski rinitis (6).

#### **5.3. Važni čimbenici koji djeluju na uspješnost podizanja dna maksilarnog sinusa**

Uspješnost terapije obično ovisi od sljedećih čimbenika domaćina:

1. vitaliteta domaćina i mogućnosti revaskularizacije samog grafta
2. proliferativnog kapaciteta domaćina
3. volumena i veličine defekta koji bi se trebao ispuniti s kosti
4. stabilnosti graftiranog materijala unutar koštanog ležišta
5. koncentracije BMP-a (*bone* morfogenic protein) na površini koštanog ležišta
6. metaboličke aktivnosti samog organizma (6).

## **6. PLANIRANJE TERAPIJSKOG ZAHVATA**

Pri planiranju terapijskog zahvata moramo obratiti pozornost na tri stvari koje su nam iznimno bitne, a to su:

- Prekirurška procjena koštanog grebena
- Procjena alveolarnog grebena
- Planiranje završne protetske terapije

### **6.1. Prekirurška procjena koštanog ležišta**

Potrebno je napraviti ortopantomogram ili po potrebi CBCT ili CT regije, kako bi pravilno procijenili koštano ležište (odredili visinu i širinu kosti, debljinu kortikalisa i spongioze te nagib grebena).

CT (computed tomography) u današnje vrijeme postaje neophodna metoda dijagnostike koja svojim mogućnostima podiže kvalitetu i preciznost rada. Dentalni CT nam daje trodimenzionalne snimke na kojima, osim svih dimenzija i gustoće kosti, možemo utvrditi da li postoji patologija sinusa, zadebljanja sluznice ili zasjenjenja koja mogu upozoravati na upale, ciste i tumore. Sinusi bi morali biti zdravi kako eventualna perforacija membrane tijekom postupka podizanja dna maksilarnog sinusa ne bi dovela do infekcije augmentacijskog materijala, što bi kompromitiralo stvaranje nove kosti.

CBCT (eng. Cone beam computer tomography) snimka omogućuje prikaz u tri dimenzije. CBCT snimka se unosi u poseban računalni program koji nam pokazuje sve anatomske strukture, visinu i širinu kosti te, što je najvažnije, mjeri gustoću, odnosno kvalitetu kosti. Isti program omogućuje nam određivanje najboljih dimenzija i najboljeg položaja budućih implantata. CBCT hvata volumen podataka i procesom rekonstrukcije izrađuje sliku koja ne sadrži povećanja, distorzije i preklapajuće anatomske strukture (16). Pokazuju izrazito veliku vrijednost pri kompleksnim situacijama, u kojima je anatomija ograničavajući čimbenik, i zbog vizualizacije količine dostupne kosti mogu pomoći pri odabiru donorskog mjesta za koštanu augmentaciju. Nakon toga potrebno je definirati da li će se implantat ugrađivati imedijatno ili odgođenom operacijom (17, 18). Danas se najčešće koriste implantati izrađenih od titana ili njegovih slitina, cilindričnog oblika s navojem (bolja mehanička sveza i povećana kontaktna površina) i hrapave površine, bez dodatnog površinskog sloja od drugog materijala. Titan posjeduje svojstvo brze površinske oksidacije, što omogućuje kemijsko-mehaničku vezu s proteinima i kolagenom okolnog tkiva, odnosno oseointegraciju.

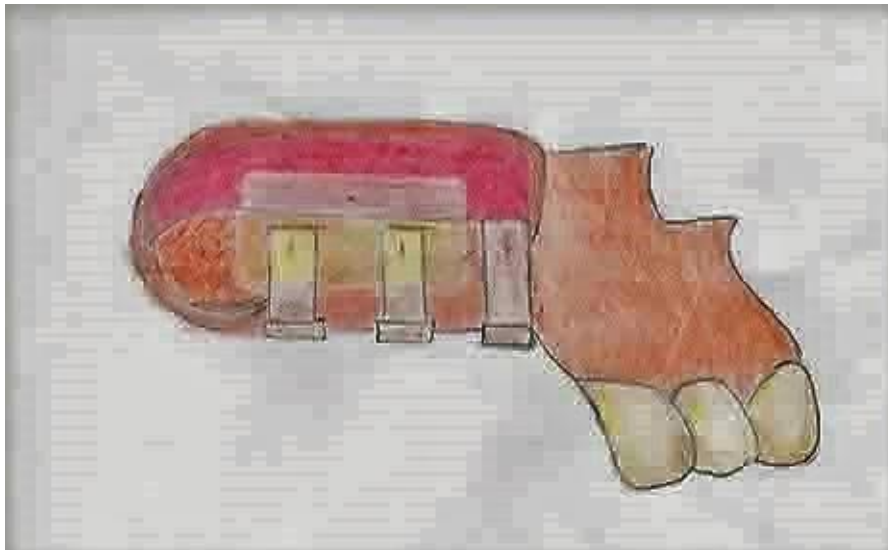
Kod jako resorbiranih područja maksile i pneumatizacije sinusa gdje je preostalo 1 do 2 mm kosti potrebno je operacijom podići dno maksilarnog sinusa s odgođenom implantacijom. Odnosno, prvo će se presaditi koštani graft, a nakon cijeljenja ugraditi će se implantat.

U situaciji gdje nam je preostalo 6 do 10 mm kosti, a širina i kvaliteta zadovoljavaju te je pacijent mlađa osoba, može se napraviti augmentacija kosti kroz samu preparaciju za implantat te nakon toga ugraditi sam implantat (10).

### 6.1.1. Klasifikacija koštanog ležišta

Za vertikalnu količinu kosti:

- Klasa A: 10 mm ili više rezidualne kosti ( 100% 10 milimetarskog implantata unutar prirodne kosti).
- Klasa B: 7 do 9 mm rezidualne kosti ( 70 – 90 % 10 milimetarskog implantata unutar prirodne kosti).
- Klasa C: 4 do 6 mm rezidualne kosti ( 40 – 60 % 10 milimetarskog implantata unutar prirodne kosti).
- Klasa D: 1 do 3 mm rezidualne kosti ( 10 – 30 % 10 milimetarskog implantata unutar prirodne kosti).
- Klasa E: razoren sinus operacijom tumora, ozljedom ili anomalijom (6, 12).



Slika 4. Klasifikacija koštanog ležišta

Za horizontalnu količinu kosti:

Jedan od parametara koji nam je bitan je horizontalna količina kosti, koja je rjeđe resorbirana, ali od velike važnosti. Ako postoji transverzalni deficit same kosti lateralni zid može postati preslab za potporu implantata i time dovesti u pitanje dobru inkorporaciju implantata. Stoga, potrebno je napraviti lateralnu augmentaciju kosti (6).

❖ Klasifikacija kosti gornje čeljusti po Mischu:

1. Kod visine kosti oko 12 mm, elevacija nije potrebna.
2. Visina kosti između 8 i 12 mm zahtijeva povećanje kosti pristupom kroz ležište implantata.
3. Visina kosti između 5 i 8 mm zahtijeva povećanje grebena uz istovremenu ugradnju implantata.
4. Visina kosti između 0 i 5 mm zahtijeva dvofazni postupak, u prvoj fazi elevaciju i subantralno uvećanje kosti te implantaciju nakon 8 do 10 mjeseci (18).

**6.1.2. Tehnika ugradnje implantata i podizanje dna maksilarnog sinusa po klasama (eng. *Sinus lifting*)**

– Klase A i B – primjenjuju se tehnike osteotomije uz istovremenu implantaciju, pokrovni vijak je izložen unutar usne šupljine.

– Klasa C – lateralni pristup s pokrivanjem membranom, istovremena ili odgođena implantacija, vršak implantata obavezno pokriven flapom. Materijali za augmentaciju kosti mogu biti: autogeni, alogeni, aloplastični ili ksenogeni graft.

– Klasa D – primjenjuje se lateralni pristup (moguća osteotomija Le fort I ), najčešće se koristi autogeni graft s tibije, criste ilijake ili maksilofacijalne regije uz odgođenu implantaciju.

Kod velikog gubitka kosti trebao bi se operativni zahvat izvoditi pomoću autogenog transplantata te obavezno implantaciju s odgodom nakon potrebnog vremena cijeljenja.

U klasi C i D najčešće se ležišta tretiraju lateralnim pristupom i odgođenom implantacijom.

Implantacija također ovisi i o vrsti materijala koji se koristi za augmentaciju kosti, kod autogenog koštanog transplantata iznosi 3 do 6 mj., kod aloplastičnih mora se čekati i do 18 mjeseci za osteointegraciju, a kod miješanih autogenih i aloplastičnih vrijeme implantacije je

12 mjeseci (6). Kod takvih operacija upotrebljava se GBR (eng. Guided bone regeneration – vođena regeneracija kosti). Resorptivne i neresorptivne membrane koje se postavljaju preko defekta onemogućuju migraciju stanica epitelnog i vezivnog tkiva gingive u područje augmentacije (kirurške rane), što omogućuje nesmetano stvaranje koštanog tkiva (18). Resorptivne membrane mogu biti kolagenske: Bio-Guide, BioMend, Avitene, ili sintetski materijali: Gore-Resolut, Guidor, Epi-Guide, koriste se za jednofaznu tehniku rada, nije potrebna reoperacija, ali ih se većina prebrzo razgradi (19).

Neresorptivne membrane: Gore-Tex, titanska, ePTFE. Potrebna je nova operacija, kod manjih koštanih defekata membrana se vadi nakon 4 do 6 tjedana, dok kod većih defekata to vrijeme iznosi 3 do 9 mjeseci, zbog osiguravanja vertikalne koštane nadogradnje. Prednost ranijeg uklanjanja membrane je brža revaskularizacija regeneriranog tkiva iz periosta. Kasnijim uklanjanjem membrane revaskularizaciju odgađamo, ali dulje osiguravamo prostor za stvaranje nove kosti i povećavamo mogućnost uspjeha (20,21).

## **6.2. Planiranje protetske, kirurške i implantološke terapije**

Nakon procjene koštanog ležišta i obavljenih potrebnih dijagnostičkih postupaka potrebno je isplanirati terapiju te predstaviti pacijentu sve mogućnosti terapije.

### **6.2.1. Podizanje dna sinusa s ugradnjom jednog implantata**

Uspješnost terapije s ugradnjom jednog implantata ovisi o više čimbenika:

- količina preoperativne kosti, što ima više kosti, bolja je prognoza;
- smještaj u zubnom luku, implantati smješteni anteriornije imaju bolju prognozu;
- popunjen zubni luk, postojanje susjednih zuba koji mogu bolje raspodijeliti sile koje na njih djeluju;
- ako se implantati postavljaju posteriorno, trebali bi se koristiti implantati širih dimenzija (6).

### **6.2.2. Podizanje dna maksilarnog sinusa s ugradnjom dva implantata**

U pravilu kod podizanja dna maksilarnog sinusa morali bi postaviti implantat za svaki zub radi bolje stabilnosti. Ne smijemo postavljati privjesne krunice na jedan implantat. Najbolji način za povećati stabilnost dva implantata u posteriornoj regiji bilo bi njihovo povezivanje u most od dva člana. Implantacija bi ovisila o klasi koštanog ležišta.

### **6.2.3. Podizanje dna maksilarnog sinusa s ugradnjom tri ili četiri implantata**

– Koštano ležište klase A i B

U tu klasu pripada tipičan *sinus* lifting gdje imamo prisutne incizive i kanine, a distalnu bezubost moramo riješiti pomoću tri ili četiri implantata. Situacije su individualne pa je nekima potrebno mala količina augmentirane kosti, a nekima nedostaje puno kosti pa je potreban sinus lifting s odgođenom implantacijom.

– Koštano ležište klase C

Klasa C u koju ugrađujemo tri ili četiri implantata ima puno različitih tipova s imedijatnom ili odgođenom implantacijom. U situacije gdje se koristi imedijatna implantacija moramo obratiti pozornost na kvalitetu i debljinu kosti.

– Koštano ležište klase D

Klasa D iznimno je zahtjevna za operaciju podizanja dna maksilarnog sinusa, osobito pri totalnoj bezubosti gdje je maksila izrazito resorbirana. Najčešće se radi odgođena implantacija nakon 4 do 9 mjeseci, a takvi pacijenti osim sinus liftinga zahtijevaju i augmentaciju kosti u područje samog alveolarnog grebena.

– Koštano ležište klase E

Najzahtjevnija klasa gdje je dio maksile razoren traumom, tumorom ili anomalijom. Potreban multidisciplinarni pristup, zbog ekstremno teških slučajeva, gdje je nizak postotak uspješnih operacija te zahtijeva dodatnu specijalističku pripremu (6).

## **7. OPERATIVNE TEHNIKE KOD PODIZANJA DNA MAKSILARNOG SINUSA**



Pristup i operativna tehnika ovisi o koštanoj masi, njenoj kvaliteti i kvantiteti.

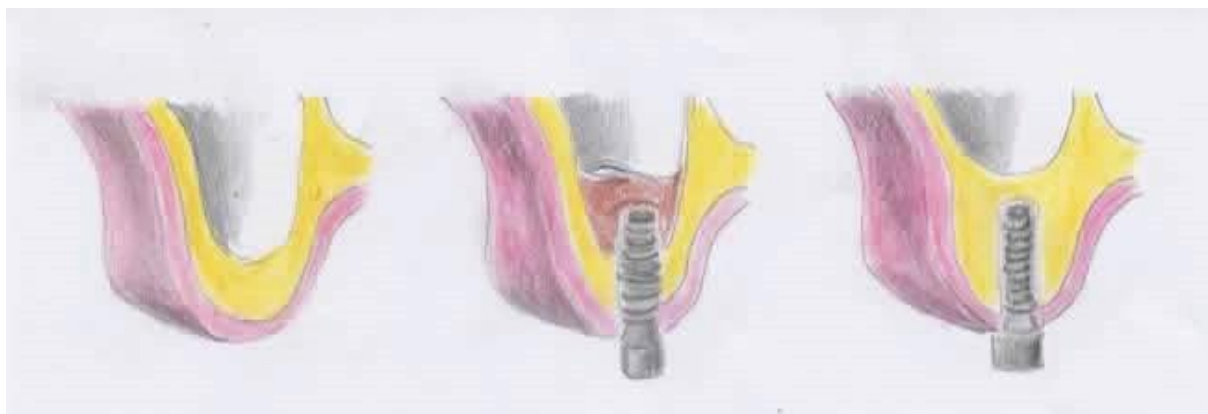### **7.1. Pristup kroz ležište implantata**

Najstarija tehnika podizanja dna maksilarnog sinusa koja se primjenjuje kroz ležište implantata naziva se i transkrestalna tehnika. Tu tehniku koristimo ako je visina preostale kosti od 8 do 10 milimetara. Prva faza rada je trepanacija kroz alveolarnu kost, svrdla se zaustavljaju 1 do 2 milimetra ispod koštanog dna sinusa. Nakon toga se u ležište postavlja mjerač dubine i blagim udarcima čekićem odlomi preostali dio koštanog dna sinusa te zajedno sa sluznicom potisne prema kranijalnoj kosti. Kroz postojeći otvor augmentira se kost i postavlja implantat (20,22). Uglavnom se koristi kada je potrebno relativno malo podignuti dno sinusa i na taj način dobiti par milimetara za bolju stabilnost implantata.

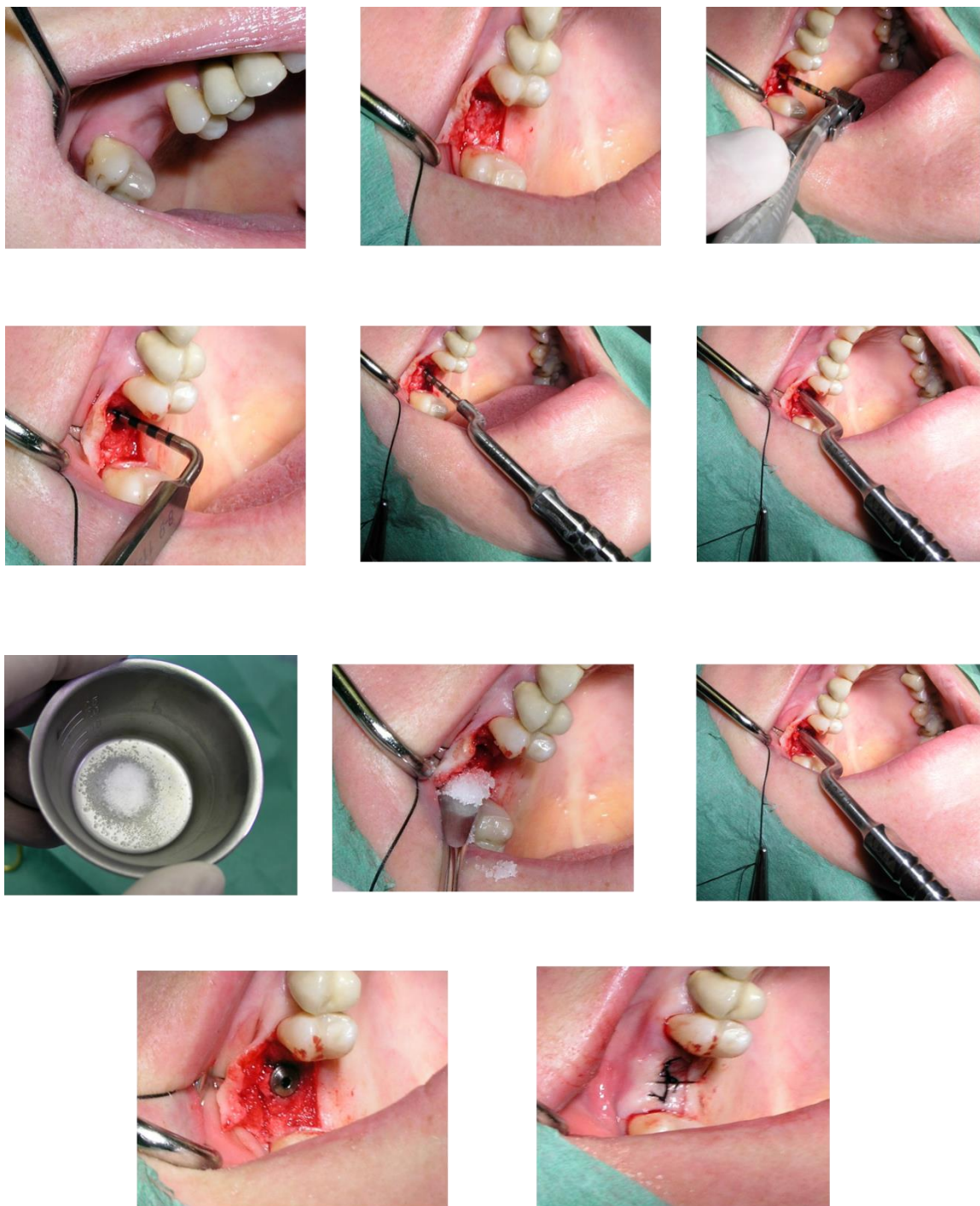
Jedna od mogućnosti u suvremenoj implantologiji je i primjena tzv. kratkih implantata (npr. 6 mm) te se na taj način može izbjeći podizanje dna sinusa, a dobiti zadovoljavajuća stabilnost implanata.

U literaturi je određeno da se intraosealna duljina implantata do 8 mm definira kao kratki implantat. Da bi stopa uspješnosti bila velika, kratki implantati moraju zadovoljiti dva zahtjeva:

1. Hrapava površina implantata pokazuju veću stopu preživljavanja.
2. Kvaliteta kosti, odnosno njena gustoća (23).



Slika 5. Pristup kroz ležište implantata

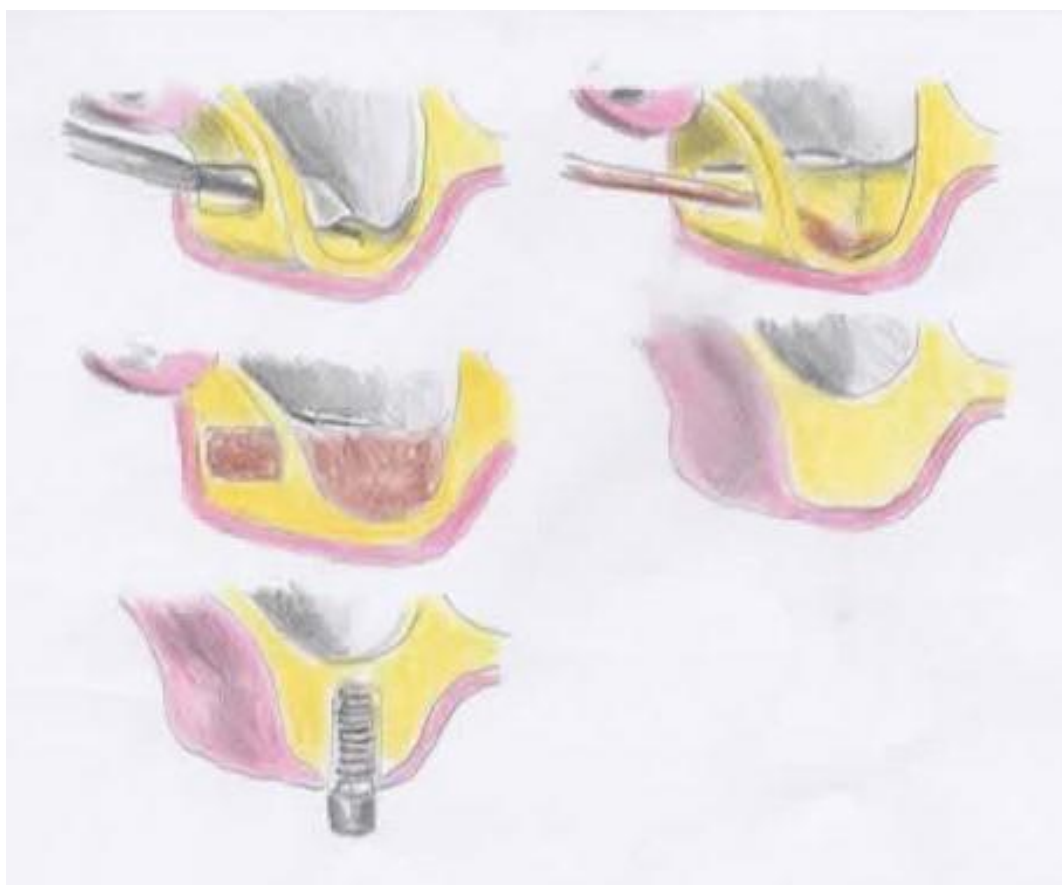

Slika 6. Pristup kroz ležište implantata (transkrestalna tehnika), uz zahvalu prof. Berislavu Periću na ustupljenim slikama

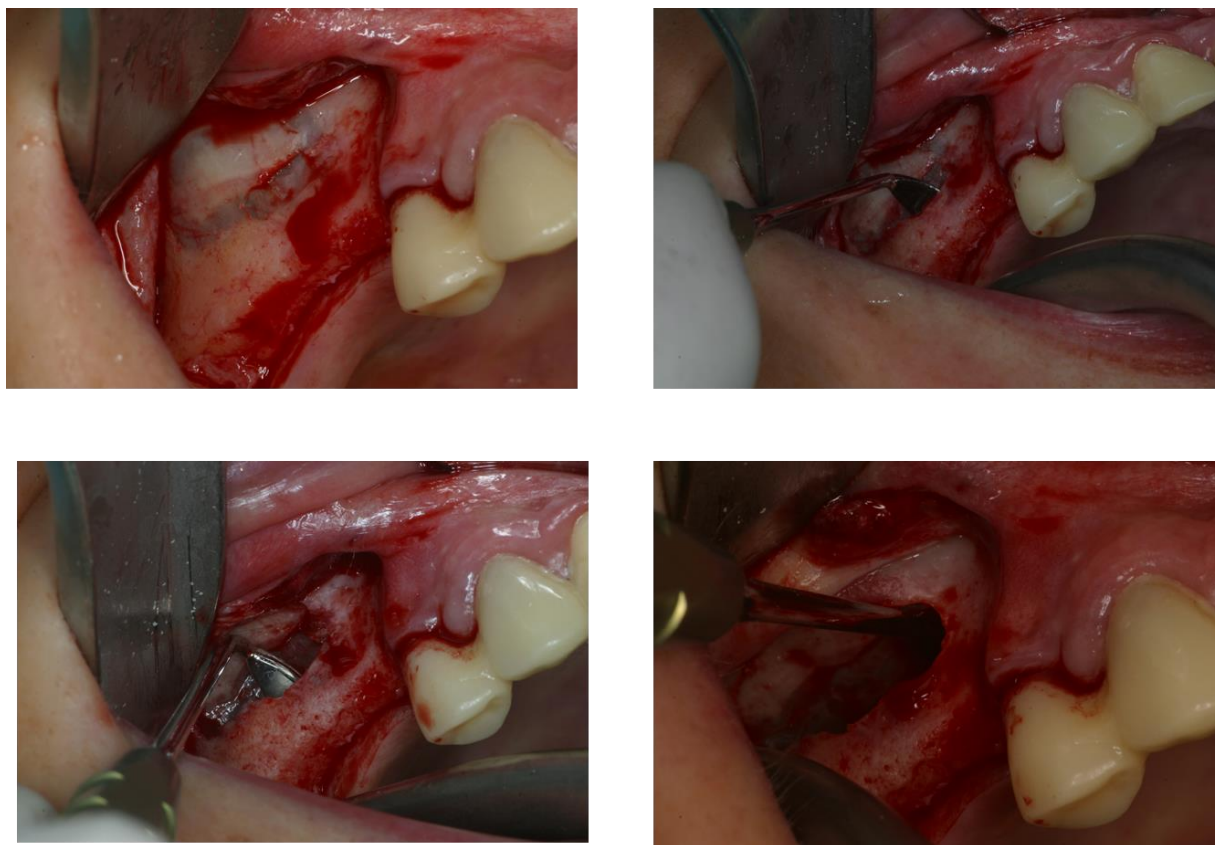
## 7.2. Bočni pristup kroz trepanacijski otvor

Operativna tehnika koja se koristi kad je visina preostale alveolarne kosti između 4 i 6 milimetara. Kost se trepanira dijamantnim svrdlom na prednjoj stijenci maksile iznad planiranog mjesta za implantat, time se izbjegava perforacija sluznice. Kliještima za kost proširuje se trepanacijski otvor, zatim se sluznica odvaja od koštanog dna sinusa tupom kiretom.

Nakon toga, bočno zaštitimo sluznicu prigodnim instrumentom i trepaniramo ležište za implantat do kraja, odnosno svrdlom trepaniramo i koštani pod sinusa. Nakon ugradnje implantata, preostali prostor se ispunjava materijalom za augmentaciju kosti (6,10).



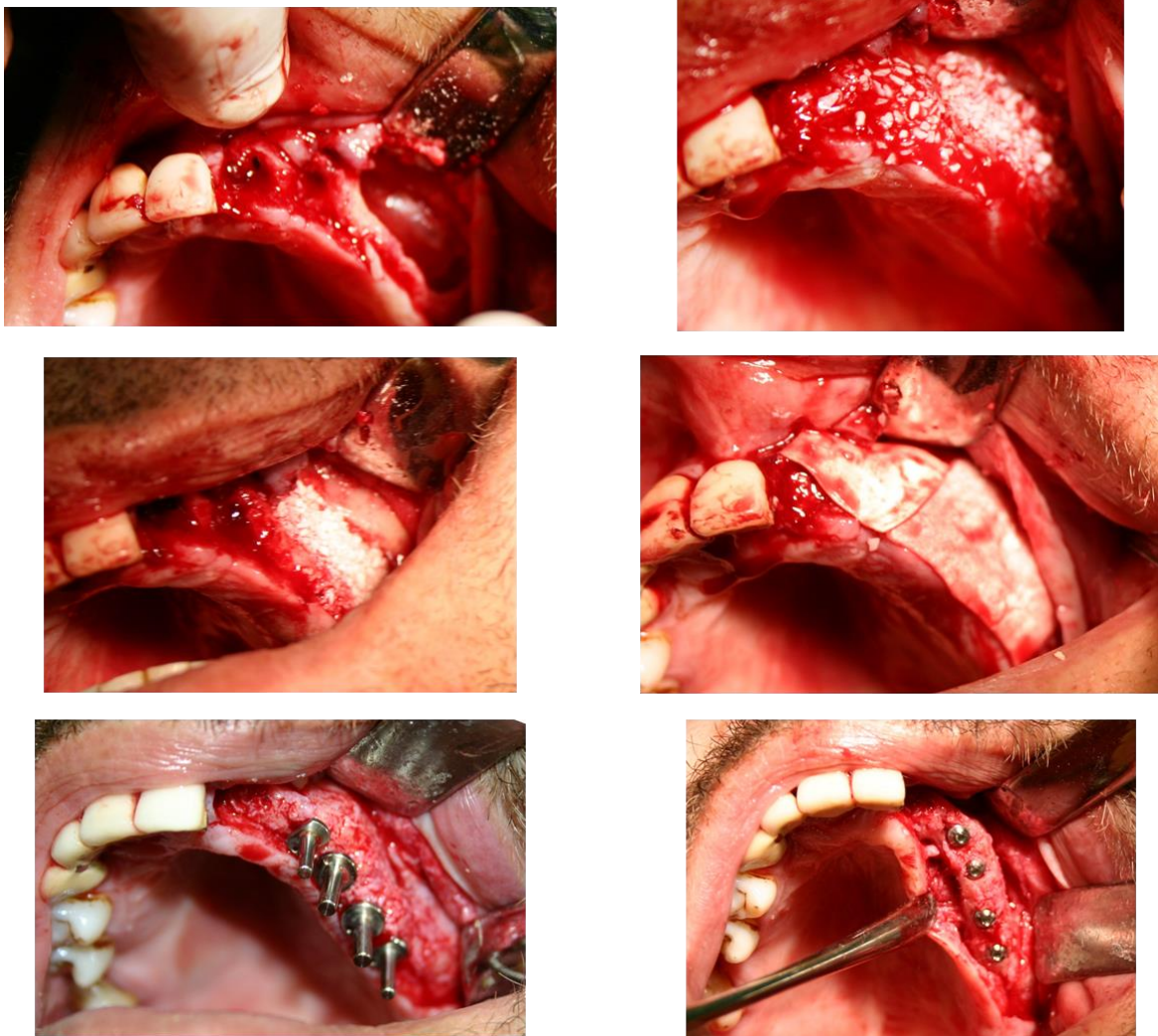
Slika 7. Bočni pristup kroz trepanacijski otvor



Slika 8. Preparacija sluznice sinusa, uz zahvalu prof. Berislavu Periću na ustupljenim slikama

### 7.3. Bočni pristup s odizanjem koštanog pokrova

Ako visina alveolarne kosti iznosi samo nekoliko milimetara, potrebno je augmentirati dno maksilarnog sinusa. Ta metoda primjenjuje osteoplastični pristup koja podrazumijeva stvaranje koštanog poklopca u obliku pravokutnika, pričvršćenog za sluznicu sinusa. Može se učiniti na dva načina i to augmentacija s odgođenom implantacijom ili uz istovremenu implantaciju. Metodu, kasnije prilagođenu, a koja se danas vrlo često koristi, prvi je opisao Tatum davne 1976. godine (6,22).

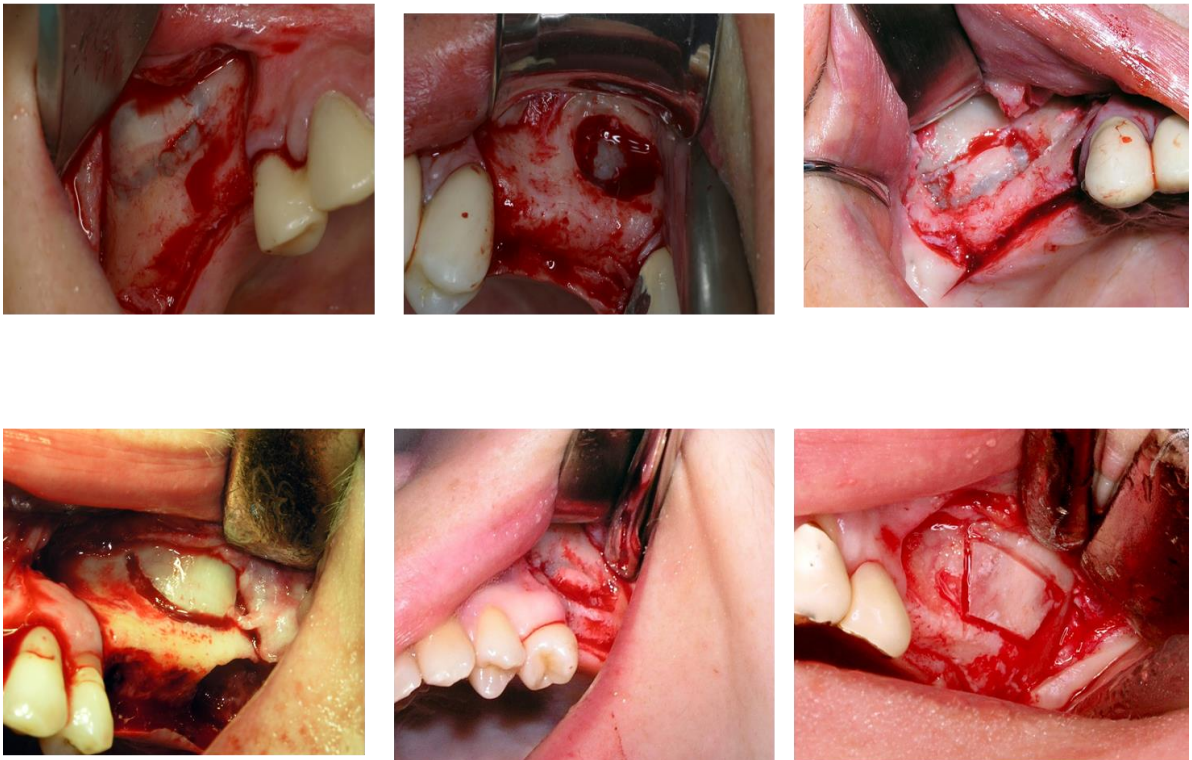


Slika 9. Prikaz slučaja bočnog pristupa s odizanjem koštanog pokrova (otvorena metoda), uz zahvalu prof. Berislavu Periću na ustupljenim slikama

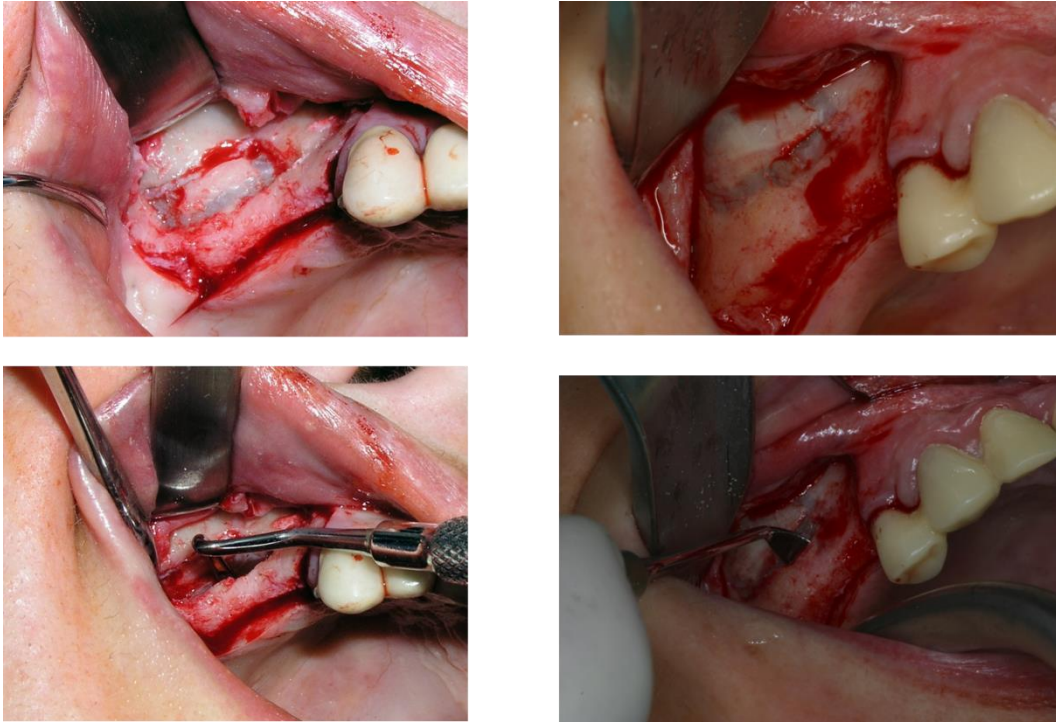
Na alveolarnom grebenu na visini od 4 do 5 milimetara pomoću dijamantnog svrdla načini se horizontalna osteotomija čija dužina ovisi o broju planiranih implantata. S krajeva horizontalne osteotomije polaze vertikalne osteotomske linije dužine 10 mm u kranijalnom

smjeru, čiji se krajevi spajaju multiplim perforacijama koje su paralelne sa horizontalnom osteotomijom. Takva zalomljena kost potisne se pritiskom te rotira medijalno i kranijalno prema sinusu, uz istovremeno micanje sluznice od dna sinusa i vertikalnih osteotomija pomoću raspatorija. Formirani koštani poklopac dovodi se potiskivanjem u horizontalan položaj i na taj način tvori novo dno sinusa te stvara slobodan prostor koji se popunjava koštanim autotransplantatom ili nekim aloplastičnim materijalom (20,24).

### Formiranje lateralnog prozura



Slika 10. Osteoplastični pristup i prikaz Schneiderove membrane, uz zahvalu prof. Berislavu Periću na ustupljenim slikama



Slika 11. Lateralna stijenka - potiskivanje u sinus, uz zahvalu prof. Berislavu Periću na ustupljenim slikama

➤ Augmentacija s odgođenom implantacijom

Tehnika koja je indicirana kada visina alveolarne kosti iznosi do 5 milimetara. Nakon osteoplastičnog pristupa, novonastali prostor popunjava se koštanim autotransplantatom (s tibie, criste iliace, corpora mandibule ili ramusa mandibule) ili nekim aloplastičnim materijalom (hidroksiapatit, beta-trikalcij-fosfat, polimeri ili bioaktivna stakla). Ako se koristi autotransplantirani koštani blok potrebno ga je imobilizirati i prekriti membranom kako bi se spriječilo urastanje mekog tkiva. Implantati se ugrađuju nakon 6 do 9 mjeseci (12,25).

➤ Augmentacija uz istodobnu implantaciju

Tehnika koja je indicirana kada visina alveolarne kosti iznosi između 5 i 8 milimetara. Nakon osteoplastičnog pristupa kada se podizanjem koštanog poklopca stvori novonastali prostor koji se popunjava autotransplantatom ili aloplastičnim materijalom. Na transplantatu se okruglim čeličnim svrdlom naprave točkaste perforacije koje se prodube fisurnim svrdlom i na taj način odredi ležište budućeg implantata (6,22).

Koštano dno sinusa trepanira se svrdlima kako bi se osiguralo bolje ležište usatka. Koštani transplantat postavlja se na dno sinusa korteksom okrenutim prema dolje (kaudalno). Zatim se postavlja implantat koji ulazi u svoje označeno ležište na transplatatu ta ga se uvrtnjem fiksira za dno sinusa. Dakle, koštani poklopac se oslanja na vrh implantata koji prolazi kroz transplantat, a preostali prazan prostor ispunjava se nekim aloplastičnim materijalom (24,26).



#### 7.4. Baloon-lift control tehnika (transkrestalni pristup)

Moderna tehnika, koju je osmislio njemački klinički anatom i histolog prof. dr. Benner, pomoću lateks balona napunjenog fiziološkom otopinom hidraulički podiže sluznicu. To je unutarnja metoda kojom se atraumatski podiže Schneiderova membrana za 10 mm ili više. Tvrtka Meisinger osmislila je set koji se sastoji od vodiča sa stoperom, posebnih svrdala za kolječnik, osteotoma i balonskog katetera (4).

Prednosti te tehnike:

minimalno invazivna

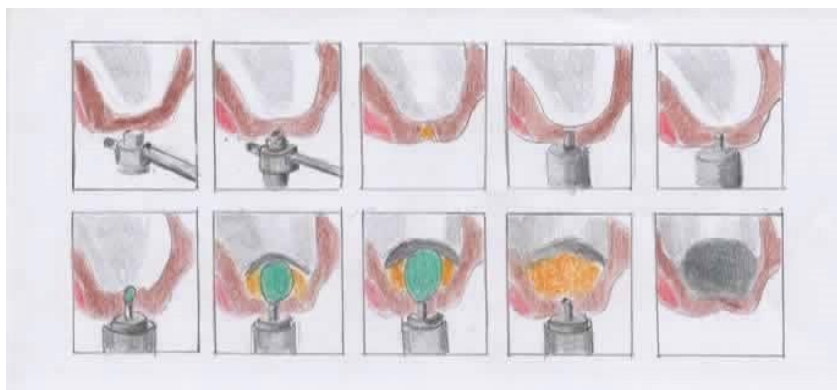
ne ovisi o visini alveolarne kosti

sigurna i jednostavna

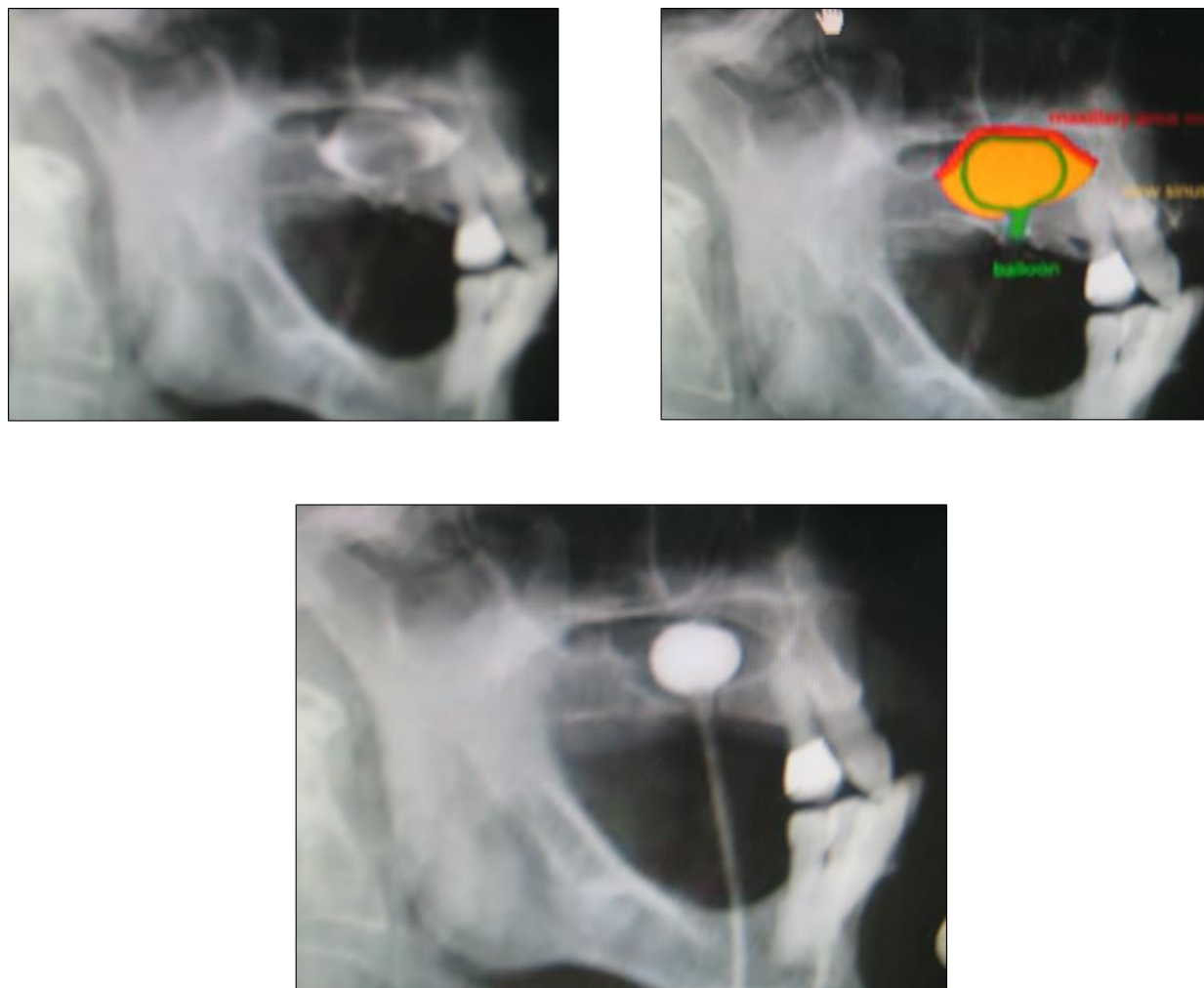
pristupačna svim suvremenim implantatnim sistemima

sluznica sinusa može se podići za više od 10 mm

Nakon što se odredi mjesto implantacije, postavlja se vodič s izmjenjivim stoperom na kost i umetne se trepanacijsko svrdlo odgovarajućeg promjera kojim se uklanja kost. Posljednji milimetar kosti makne se osteotomom i čekićem te se tupim instrumentom provjeri pomičnost koštanog segmenta. Zatim se uvodi balonski kateter koji napuhujemo nekoliko puta. Svaki put je otpor manji zbog veće mobilnosti sluznice. Volumen uštrcane tekućine odgovara volumenu dobivenom u prostoru sinusa. Na kraju slijedi punjenje nastalog prostora augmentacijskim materijalom. Prednost te metode su u manjem operativnom području i atraumatskom pristupu rada, a nema ni postoperativnih tegoba. Time je ta metoda ugodna i za pacijenta i za operatera jer je jednostavniji i brži klinički rad te kod imedijatne implantacije pokazuje vrlo dobre rezultate (4).



Slika 12. Baloon-lift control tehnika



Slika 13. Prikaz baloon-lift tehnike, uz zahvalu prof. Berislavu Periću na ustupljenim slikama

## **8. PIEZOKIRURGIJA U IMPLANTOLOGIJI**

Piezoelektrični uređaji su moderni motorizirani kirurški instrumenti koji iskorištavaju tzv. piezoelektrični efekt pojedinih materijala kao što su kvarc i keramika. Kristali keramike polariziraju se pod djelovanjem mehaničke sile te spandiraju ili kontrahiraju. Struja u uključenom uređaju uzrokuje deformaciju keramičkih prstenova te se njihova kinetička energija prenosi na radni vrh instrumenta što rezultira ultrazvučnim longitudinalnim titrajima vrha. Frekventijski raspon od 28 – 36 kHz ograničava djelovanje vrha na tvrda tkiva, bez straha od ozljede mekih tkiva kao što su živci, krvne žile i tvrde moždane tvari. Istraživanja su pokazala da, iako se stvara velika količina topline prilikom rada na piezoelektričnom uređaju, zbog odličnog mehanizma hlađenja (peristaltička pumpa ) gdje je protok tekućine 0-60 ml/min i hlađenje operacijskog polja, temperatura rashladne tekućine iznosi 4°C te je na taj način vitalitet kosti sačuvan. Uz pomoć piezotoma moguće je podići Schneiderovu membranu. Kost se ne reže rotirajućim svrdlima, već ultrazvučnim vibracijama radnog nastavka piezotoma. Rez je puno manji i precizniji. Nakon što se otvori put kroz kost prema maksilarnom sinusu, pristupa se podizanju dna sinusa pomoću vodenoga spreja koji ga podiže tzv. hidrodinamski ultrazvučni kavitacijski efekt (4,27). Novonastali prostor se ispunjava materijalom za augmentaciju kosti. Sprej koji nastaje za vrijeme rada uređaja garantira siguran način podizanja membrane, bez sila koje bi mogle dovesti do rupture. Sile se ravnomjerno prenose na površinu membrane. Jedina kontraindikacija za upotrebu uređaja su pacijenti i operateri s ugrađenim pacemakerom (4,28).

## **9. CIJELJENJE PRESATKA**

Da bi postao dio naše kosti, umetnuti presadak mora proći kroz četiri faze cijeljenja koje se preklapaju.

Faze cijeljenja:

1. inkorporacija
2. zamjena primarne kosti lamelarnom
3. modelacija kosti
4. RAP (regionalni fenomen ubrzanja procesa)

### **9.1. Inkorporacija**

Najvažnija faza nakon operacije je kada unutar grafta dolazi do stvaranja krvnih žila. Okolna kost i meka tkiva koja okružuju umetnuti graft moraju biti dobro prokrvljeni. Na taj način u graft će se brže inkorporirati krvne žile koje će opskrbljivati graft krvlju, hranjivim tvarima i osteoblastima. Osteoblasti stvaraju primarnu nelamelarnu, fibroznu kost, odnosno kompleks primarne kosti i grafta (18,29).

### **9.2. Zamjena primarne kosti lamelarnom**

Ta faza cijeljenja preklapa se s inkorporacijom gdje BMU (eng. *basic multicelular unit*) počinje remodelirati kompleks grafta i primarne kosti te stvarati lamelarnu kost. Basic multicelular unit (BMU), odnosno osnove višestanične jedinice čine osteoblasti i osteoklasti koji modeliraju i remodeliraju kost. U procesu remodelacije najvažnije je da postoji određeno mehaničko naprezanje unutar grafta, jer zbog toga dolazi do remodelacije kompleksa grafta i primarne kosti u lamelarnu kost. Ako takvo naprezanje ne postoji, stanice BMU-a nisu aktivne te ne dolazi do inkorporacije grafta. Ta faza može trajati i do godinu dana nakon operacije.

### **9.3. Modelacija kosti**

U fazi modelacije kompleks primarne kosti i grafta mijenja se iznutra i izvana. Nastala lamelarna kost preoblikuje i pojačava kompleks spongiozne i kompaktne kosti. Važno je da cementne linije dobro spajaju novu lamelarnu kost s nativnom i augmentiranom kosti.

#### **9.4. RAP – regionalni fenomen ubrzanja procesa**

Reakcija tkiva koja ubrzava sve tkivne procese na mjestu ugradnje zove se RAP (eng. Regional acceleratory phenomenon – regionalni fenomen ubrzanja procesa). Reakcija počinje ugradnjom grafta i traje tijekom svih faza. Ako reakcija izostane, tada je cijeljenje usporeno i mjesto usatka podložnije je infekcijama. Najčešće se to događa u područjima s poremećajem inervacije kod pacijenata s nekim kroničnim bolestima (jetrena ciroza, diabetes mellitus tipa I itd.).

Ako su te četiri faze uspješne i nadopunjuju se, stvara se kost koja može mehanički funkcionirati doživotno (30,31).

Naprotiv, ako bilo koji proces u te četiri faze zakaže, presadak može biti odbačen te postepeno nestati.

#### **9.5. PRF – platelet-rich fibrin, odnosno „trombocitima obogaćen fibrin“**

Produkti za tu metodu dobivaju se iz pacijentove krvi, koriste se s ciljem boljeg zarastanja kosti i mekih tkiva. Daljnjom se obradom u posebnom stroju centrifugiraju i dobivaju plasma i fibrin, koji se koriste kao autotransplantati. Nakon ugradnje aktiviraju se faktori rasta koji izlaze iz trombocita i stimuliraju stvaranje novih krvnih žila. Dotok krvi s kisikom i hranjivim tvarima omogućava rast nove kosti i poboljšava se regeneracija (17).

**10. KOMPLIKACIJE TIJEKOM I NAKON PODIZANJA DNA MAKSILARNOG  
SINUSA**



Komplikacije mogu biti:

1. intraoperativne
2. rane postoperativne
3. kasne postoperativne.

Stanja kod kojih postoji veći rizik za komplikacije tijekom i nakon zahvata su:

- bolesti srca i krvnih žila (koronarne bolesti, hipertenzija, srčana aritmija, srčane kongenitalne mane)
- diabetes mellitus tipa I i II
- hipotireoza i hipertireoza
- imunokompromitirajuća stanja (hemoglobinopatije, poremećaj broja i funkcije leukocita i trombocita, terapija radijacijom i steroidna terapija (6).

#### **10.1. Intraoperativne komplikacije:**

- perforacija membrane sinusa
  - fraktura rezidualnog alveolarnog grebena
  - opstrukcija maksilarnog sinusnog otvora
  - krvarenje
  - oštećenje susjednih zuba
  - manjak primarne stabilizacije implantata (6).
- 
- Perforacija membrane sinusa najčešća je intraoperativna komplikacija. Događa se u oko 10 % slučajeva. Nastaje zbog više razloga, a to su: neopreznost pri radu, prilikom odljublivanja sluznice s dna maksilarnog sinusa ili ako postoji septum unutar samog sinusa. Ako je prisutan septum na membrani, moramo raditi dva otvora sa svake strane septuma ili ukloniti septum osteotomijom. Nakon što se identificira perforacija, njena lokalizacija i veličina, treba pristupiti njenom zbrinjavanju. Minimalne perforacije nije potrebno zatvarati jer će se same zatvoriti. Kod nešto većih perforacija potrebno je podići dno membrane distalno od perforacije kako bi smanjili otvor, tako da se rubovi membrane stave jedna preko druge, a preko toga se postavi resorptivna kolagena membrana. Ako je perforacija veća od 5 mm i ne može se sanirati na prethodno opisani način, postavlja se resorptivna kolagena membrana koja treba prelaziti otprilike 5 mm preko rubova perforacije. Ako je perforacija tako velika, pristupa se

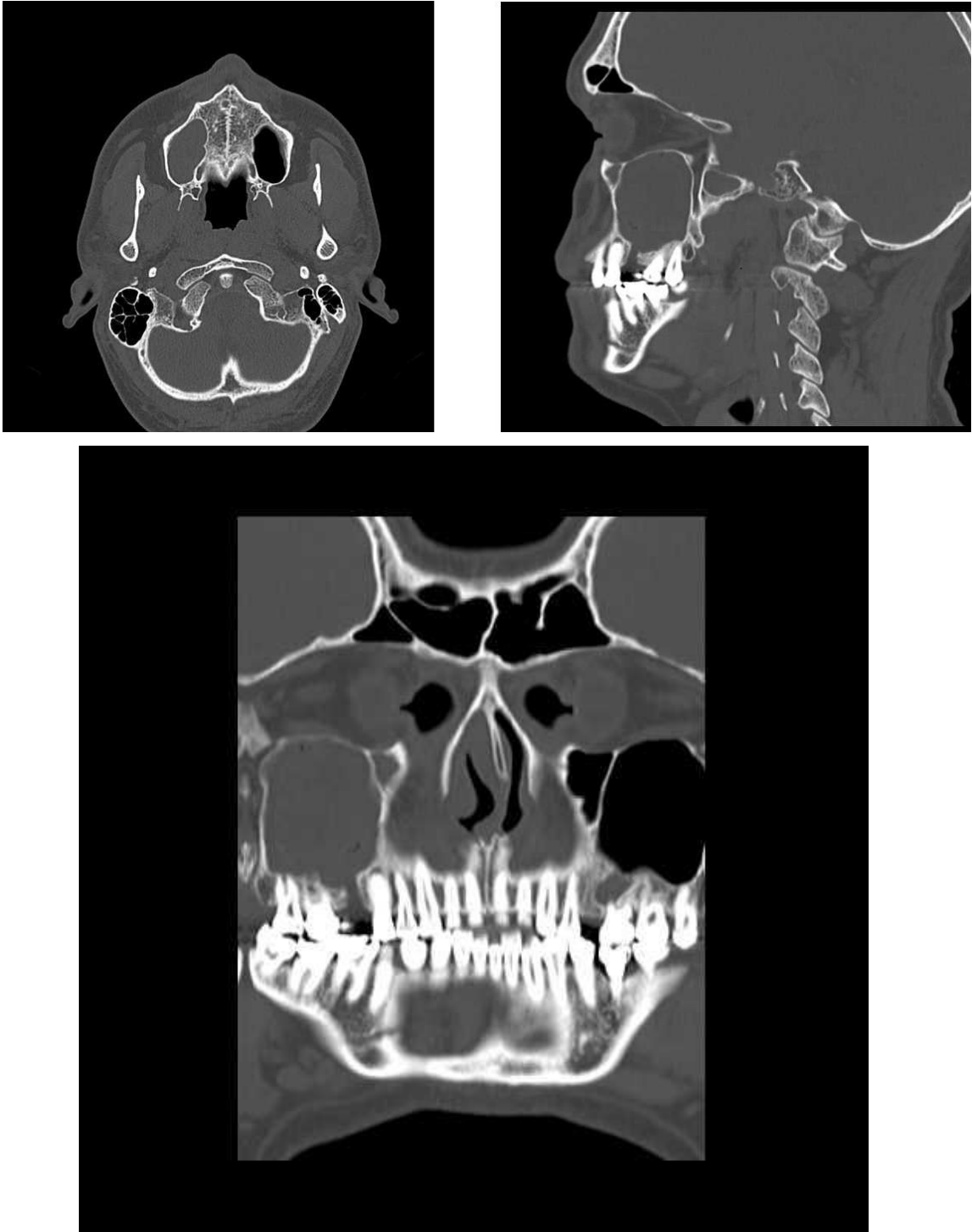
šivanju membrane. Svaki oblik perforacije povećava opasnost od infekcije. Provedeno je istraživanje na Zavodu za oralnu i maksilofacijalnu kirurgiju vojne bolnice Ulm, gdje su pacijente s prosječnom dobi od 43,1 godine s teškim oblikom atrofije alveolarnog grebena podvrgnuli podizanju dna maksilarnog sinusa bočnom tehnikom koju je opisao Tatum. Ukupno 105 postupaka na 99 pacijenata. Intraoperativna perforacija Schneiderove membrane zabilježena je u 11 slučajeva od 105 postupaka, što je u prosjeku 10,4 % (32).

- Fraktura rezidualnog alveolarnog grebena može se dogoditi prilikom podizanja dna maksilarnog sinusa, u tom slučaju potrebno je augmentirati greben i postaviti fiksaciju.
- Opstrukcija maksilarnog sinusnog otvora je komplikacija koja može nastati ako opstruiramo sinusni otvor prema nosnoj šupljini čime ćemo spriječiti njegovu fiziološku funkciju (drenažu) te će time pacijent imati veće predispozicije za nastanak infekcije i sinusitisa.
- Krvarenje se događa rijetko, moguće je iz arterije palatinalis descendens i arterije palatinalis posterior. Ovisno o opsegu oštećenja, kontrolu krvarenja možemo postići kompresijom, infiltracijom vazokonstriktora ili kirurškim podvezivanjem.
- Oštećenje susjednih zuba je komplikacija koja nastaje zbog neparalelnosti implantata i susjednih zuba ili ugradnja implantata preblizu susjednih zuba.
- Manjak primarne stabilizacije implantata uglavnom se događa zbog pretjeranog širenja mjesta za implantat i loše kvalitete kosti. Potrebno je pristupiti podizanju dna sinusa s odgođenom implantacijom dok se ne steknu uvjeti za stabilnost implantata odnosno tek nakon cijeljenja samog grafta (11).

## **10.2. Rane postoperativne komplikacije:**

- emfizem
- implantat u sinusu
- akutni sinusitis
- dehiscijencija rane
- akutna infekcija
- odbacivanje implantata
- odbacivanje grafta
- izloženost membrane za GBR (6,31).

- Emfizem je rijetka i ozbiljna komplikacija koja nastaje upuhivanjem zraka u meka tkiva ispod kože ili sluznice. Najčešće nastaje nepažljivom upotrebom pusterera, pjeskare ili turbine. Očituje se unilateralnim povećanjem područja u kojem je zrak upuhan, a palpacijom nastale otekline osjetimo krepitacije. U terapiji dati antibiotike i analgetike. U pravilu prolazi za 3 – 10 dana (33).
- Implantat u sinusu je češći kod malih podizanja.
- Akutni sinusitis je bolno i ozbiljno stanje gdje je potrebno pacijentu dati antibiotik kroz 14 dana uz sredstvo za dekonjestiju koje će ublažiti upalu i edem sluznice i time omogućiti drenažu kroz ostium. Najčešće bakterije koje uzrokuju akutni sinusitis jesu *Streptococcus pneumoniae*, *Haemophilus influenzae* i *Moraxella catarrhalis* (34).  
Može se dati i topikalni kortikosteroid. Ako se ni nakon tri dana ne uspostavi drenaža sinusa, potrebno je kirurški osigurati dreniranje sinusa.



Slika 14. Prikaz zasjenjenog sinusa na CT-u, uz zahvalu prof. Berislavu Periću na ustupljenim snimkama

- Dehiscijencija rane najčešće nastaje zbog loše napravljene incizije, lošeg šivanja ili loše kvalitete mukozne sluznice. Javlja se i kod pacijenata s problemima cijeljenja zbog loše kvalitete mukoze, kod pušača, kod pacijenata na terapiji kortikosteroidima, radioterapiji i kod dijabetičara. Posljedice su otežano zarastanje, izlazak grafta u

oralnu šupljinu i povećan rizik od infekcije. Potrebno je procijeniti da li treba postaviti sekundarni šav i ranu tretirati klorheksidinom. Može se prevenirati upotrebom plazme bogate trombocitima PRP (platelet – rich plasma) na titanskoj mrežici, slobodnim transplantatima vezivnog tkiva i korištenje politetrafluoroetilekshih membrana (d – PTFE ) (35).

- Akutna infekcija se prevenira antibiotskom terapijom, treba je shvatiti ozbiljno jer se može proširiti na okolne strukture i izazvati orbitalni celulitis, osteomijelitis ili trombozu kavernoznih sinusa.
- Odbacivanje implantata kao rana komplikacija vrlo je rijetka.
- Odbacivanje grafta također je vrlo rijetka komplikacija.
- Izloženost membrane za GBR (guided bone regeneration) – vođena regeneracija kosti, ako dođe do izloženosti same membrane koja je ugrađena za GBR ona se mora odmah operativno izvaditi kako ne bi došlo do infekcije koja može uzrokovati gubitak grafta (36).

### **10.3. Kasne postoperativne komplikacije:**

- odbacivanje grafta
- odbacivanje implantata
- migracija implantata
- oroantralna fistula
- kronična bol
- kronični sinusitis
- kronična infekcija.
- Odbacivanje grafta je vrlo rijetka komplikacija.
- Odbacivanje implantata javlja se u vrlo malom postotku s obzirom na to da se danas koriste biokompatibilni implantati.
- Migracija implantata najčešće se događa ako se implantat preopteretiti u fazi oseintegracije, jake sile izazivaju pomicanje implantata i destabilizaciju veze implantat – kost. Migracija implantata može nastati i uslijed razaranja kosti periimplantitisom te uslijed promjene intrasinusnih i nazalnih tlakova, koji stvaraju efekt usisavanja (37).
- Oroantralna fistula nastaje kao posljedica komunikacije usne šupljine i maksilarnog sinusa. Dolazi do stvaranja fistularnog kanala nakon čega je sinus trajno otvoren i

izložen upalama iz usne šupljine. Liječenje je operativni zahvat, vrlo često je to operacija po Caldwell –Lucu ili rekonstrukcija pomoću Le Fort I koja nam omogućava odličan pristup za sinusnu kiretažu. Le Fort I omogućava uspješnu rehabilitaciju bez gubitka implantata i dobar funkcionalni i estetski rezultat (38,39).

- Kronična bol je prisutna ako je nastala neka kronična infekcija ili kronični sinusitis.
- Kronični sinusitis nastaje ako se adekvatno ne liječi akutni sinusitis. Može ugroziti inkorporaciju koštanog grafta i uspjeh zahvata.
- Kronična infekcija može nastati ako se pravovremeno ne reagira i ne daju pacijentu antibiotici širokog spektra djelovanja (40).

## **11. RASPRAVA**

Podizanje dna maksilarnog sinusa je operativni zahvat koji se godinama izvodi i u vrlo velikom postotku je uspješan. Na taj se način rješavaju mnogi pacijenti s distalnom bezubosti, resorbiranim alveolarnim grebenom i pneumatiziranim maksilarnim sinusom. Istraživanje Raghoebara i suradnika pokazuje nam što se prognostički može očekivati. Ugradili su 392 implantata koristeći se tehnikom podizanja dna sinusa, od tog broja gubitak je iznosio 32, što znači da je postotak uspješnosti te metode 91,8 %. Važno je naglasiti da se uspješnost iste tehnike razlikovala kod potpuno i parcijalno bezubih pacijenata. Kod potpune bezubosti uspjeh terapije iznosi 90,8 %, a kod djelomične bezubosti 97 %. Kod bezube čeljusti uspješnost je manja, a razlozi koji se navode su da je bezuba čeljust zahvaćena većim stupnjem resorpcije te je povećan rizik za loše biomehaničke vrijednosti implantata zbog slabije kvalitete kosti. Kod djelomične bezubosti žvačne sile se prenose i na prirodne zube te rasterećuju koštani fundament (41).

Branemark navodi kako je uspjeh tretmana oko 95 % nakon 5 godina i 93 % nakon 10 godina (42). Zerb i suradnici navode 22 odbacivanja implantata kod 465 evaluiranih implantata u području sinus liftinga. Tulasne i suradnici navode podatak o gubitku 2 implantata nakon ugradnje 120 implantata. Dok Venturelli navodi gubitak jednog implantata od ukupno ugrađena 42 implantata (43). Većina autora slaže se da je maksilarni sinusitis najčešća komplikacija, zatim je perforacija Schneiderove membrane koja se javlja u oko 10 % slučajeva. Istraživanje na Zavodu za oralnu i maksilofacijalnu kirurgiju vojne bolnice Ulm, gdje su pacijente s prosječnom dobi od 43,1 godine s teškim oblikom atrofije alveolarnog grebena podvrgnuli podizanju dna maksilarnog sinusa bočnom tehnikom koju je opisao Tatum. Ukupno 105 postupaka na 99 pacijenata. Intraoperativna perforacija Schneiderove membrane zabilježena je u 11 slučajeva od 105 postupaka, što je u prosjeku 10,4 % (32). Danas se taj postotak smanjuje jer se pribjegava sigurnijim metodama rada, manje invazivnim, pomoću najnovije tehnologije i uređaja. Terapeut koji izvodi zahvat individualno će pristupiti svakom pacijentu i prezentirati mogućnosti terapije te objasniti koju tehniku podizanja dna sinusa će koristiti. Nekada davno pokušavalo se izbjeći podizanje dna sinusa na način da su se ugrađivali kraći i deblji implantati u distalnoj regiji, ali pokazalo se da to nije dugotrajno rješenje s obzirom na to da fiksoprotetski radovi nisu bili stabilni. Implantati su se pomicali u odnosu na alveolarni greben zbog okluzalnih i aksijalnih sila. Podizanje dna maksilarnog sinusa danas je vrlo raširen operativni zahvat i ako se napravi s velikom pažnjom i kvalitetnim pristupom osiguravamo pacijentu dugotrajno rješenje problema. Suradnja implantologa, protetičara i zubnog tehničara je vrlo važna i doprinosi boljem rezultatu



uspješnosti. Današnji pacijenti zahtijevaju kraće vrijeme do protetske rehabilitacije pa smo svjedoci uvođenja novih metoda kao što je „All-on-four “ koncept kojim se pokušava izbjeći podizanje dna maksilarnog sinusa. Budući da je to relativno nova metoda, mora proći duže vrijeme kako bismo vidjeli hoće li to biti uspješna metoda i u kojem postotku uspješnosti.

## **12. ZAKLJUČAK**

Liječnik koji izvodi podizanje dna sinusa treba dobro poznavati anatomiju, inervaciju i krvnožilnu opskrbu maksilarnog sinusa te kirurške tehnike koje se koriste u podizanju maksilarnog sinusa. Prije zahvata treba napraviti temeljit klinički pregled, dijagnostiku, uzeti detaljnu anamnezu i postaviti indikaciju kako bi se eventualne komplikacije svele na minimum. Rtg dijagnostika, ortopan ili CBCT pomažu nam u što boljem planiranju implantološke terapije. Planiranje terapijskog zahvata treba detaljno prikazati i pacijentu. Svakako pacijent treba biti upoznat i s mogućim komplikacijama i neuspjesima. Većina autora slažu se da je podizanje dna maksilarnog sinusa vrlo pouzdana operativna tehnika s dugoročnim rezultatima i izrazito visokim postotkom uspješnosti te se tim zahvatom znatno proširuju indikacije za implanto-protetsku terapiju, a na taj način se omogućava veća kvaliteta života pacijenata.

Zaključno se može reći da je operacija podizanja dna maksilarnog sinusa omogućila bolju kvalitetu života pacijentima. Naravno, potrebna je stalna edukacija i s kirurške tako i protetske strane. Uz multidisciplinarnu suradnju kirurga, protetičara, parodontologa i zubnih tehničara može se postići zadovoljavajući uspjeh i moguće komplikacije prevenirati na najmanju moguću mjeru.

Svakako je važna i suradnja s pacijentom koji mora biti upoznat sa svom procedurom i financijskim aspektima predloženog rada. Naravno, pacijent mora biti spreman na održavanje savršene oralne higijene da se navedeni rad ne bi kompromitirao.

## **13. LITERATURA**

1. Bücking W. Škrinja stomatološkog blaga. 2 hrv. Izd. Zagreb: Media ogled; 2005. p 187.
2. Marušić A. Anatomija čovjeka. Zagreb: Medicinska naklada; 2002.
3. Miše I. Oralna kirurgija. Zagreb: Medicinska naklada; 1983.
4. Katalinić I, Duski R, Katanec D, Gabrić Pandurić D. Podizanje dna maksilarnog sinusa; Baloon – lift – control i piezokirurgija. Sonda. 2011; 32-5.
5. Moore K. Clinically Oriented Anatomy. Lippincott: Williams & Wilkins; 2005.
6. Jensen OT: The sinus bone graft. 2 nd ed. Illinois: Quintessence Pub.; 1999.
7. Marković D, Krstić M, Đurić M, Brkanić T. Registrovanje stepena resorpcije rezidualnog alveolarnog grebena putem ortopantomograma kod nosilaca imedijatnih i klasičnih totalnih zubnih proteza. Stom Glas S. 2002; 49: 40-5.
8. Lubina L, Romić M, Ileš D. Terapija potpune bezubosti implantatima. Sonda. 2009; 47-51.
9. Katanec D, Vukovojac S, Muretić Ž, Krmpotić I, Gašparac – Predanić H, Ivaniš T. Multidisciplinarni pristup rješavanju distalne parcijalne bezubosti fiksnim protetskim nadomjestkom – prikaz slučaja. Hrvatski stomatološki vjesnik. 1994; 2: 17-20.
10. Gabrić D, Katanec D. Implantacija u izraženo pneumatiziranoj gornjoj čeljusti – sinus lifting tehnike. Sonda. 2004; 6: 86-9.
11. Lazić Z. Podizanje poda sinusa – sinus lift. Stomatoloji. org [ Internet ]. Available from: [www.stomatoloji.org/CArticle.aspx?Thema=14](http://www.stomatoloji.org/CArticle.aspx?Thema=14)
12. Antolković I. Sinus lifting. Diplomski rad. Zagreb: Stomatološki fakultet sveučilišta u Zagrebu; 2009.
13. Cara-Fuentes M, Machuca-Ariza J, Ruiz-Martos A, Ramos-Robles MC, Martínez-Lara I. Long-term outcome of dental implants after maxillary augmentation with and without bone grafting. Med Oral Patol Oral Cir Bucal. 2016; 21(2): 229-35.
14. Misch CE. Contemporary implant dentistry. 3 rd ed. Canada: Mosby; 2007.
15. Knežević G i suradnici. Osnove dentalne implantologije. Zagreb: Školska knjiga; 2002.
16. Almog DM. Sprečavanje neuspjeha u oralnoj implantologiji. Dental tribune Croatian & BiH Edition [ Internet ]. 2013; 1: 18-9. Available from: [https://issuu.com/dentaltribunecro/docs/dt\\_13\\_sve\\_3](https://issuu.com/dentaltribunecro/docs/dt_13_sve_3)
17. Sclar AG. Soft tissue and esthetic considerations in implant therapy. Quintessence Pub. Co; 2003.
18. Misch CE. Maxillary sinus augmentation for endosteal implants. Organized alternative treatment plants. Int. J. Oral Implant. 1987; 4: 49-58.

19. Wolf HF, Rateitschak – Plüss EM, Rateitschak KH. Parodontologija. 3 hrv. izd. Jastrebarsko: Naklada Slap; 2008.
20. Gabrić D, Katanec D. Elevacija dna maksilarnog sinusa. *Acta Stomatol Croat.* 2007; 41 (1): 57-65.
21. Buser D. 20 years of guided bone regeneration in implant dentistry. 2 nd ed. Chicago: Quintessevece Pub. Co; 2009.
22. Sachs M, Pohlgeers M, Suwelack D. Rehabilitacija pojedinačnog zuba s pomoću augmentacije kosti i krunice na implantatu uz posebno uvažavanje estetskih aspekata. 2014; 2: 217-28.
23. Weyer N, Endre ßE. Kratki implantati: Kad se mogu ugraditi kratki implantati, kada se mora augmentirati? *Quintessence Int.* 2014; 1: 77-81.
24. Krhen J. Kirurški postupci podizanja dna sinusa ( sinus lifting ) s ugradnjom usatka u području gornje čeljusti. *Acta Stomatol Croat.* 2005; 39 (3): 257-8.
25. Cerović R, Juretić M, Belušić Gobić M, Rogić M. Korištenje ekstraoralnog autolognog koštanog transplantata u augmentaciji alveolarnog grebena. *Medicina fluminensis [ Internet ]*. 2014; 50 (2): 176-80. Available from: <http://hrcak.srce.hr/medicina>
26. Krmpotić M. Podizanje dna sinusa. *Acta Stomatol Croat.* 2003; 37(3).
27. Komljenović D, Katanec D, Gabrić Pandurić D, Sušić M, Nedoklan S. Transkrestalni pristup podizanja dna maksilarnog sinusa tehnikom balona. *Acta stomatol Craoat.* 2008; 372.
28. Purushotham S, Raveendran AM, Kripalani BK, D'Souza ML. Direct Sinus Lift and Immediate Implant Placement Using Piezosurgical Approach- A Case Report. *J. Clin Diagn Res.* 2016; 10(1): 20-2.
29. Linde J, Karring T, Lang NP. Klinička parodontologija i dentalna implantologija. 4 th end. Zagreb: Nakladni zavod Globus; 2004.
30. Granić M, Katanec D. Praćenje cijeljenja dentalnih implantata. *Sonda.* 2007; 8: 72-4.
31. Misch CE. Endosteal implants for posterior single tooth replacemen: alternatives, indications, contraindications and limitations. *J Oral Implantol.* 1999; 25 (4): 80-94.
32. Sakkas A, Konstantinidis I, Winter K, Schramm A, Wilde F. Effect of Schneiderian membrane perforation on sinus lift graft outcome using two different donor sites: a retrospective study of 105 maxillary sinus elevation procedures. *GMS Interdiscip Plast Reconstr Surg DGPW.* 2016; 2(5):Doc11

33. McKenzie WS, Rosenberg M. Iatrogenic subcutaneous emphysema of dental and surgical origin: a literature review. *J Oral Maxillofac Surg.* 2009; 67(6): 1265-8.
34. Vagić D. Odnos upalne stanične infiltracije i biljega aktivacije upalnih stanica u bolesnika s kroničnim čeljusnim rinosinuitisom [ dissertation ]. Zagreb: Sveučilište u Zagrebu. Medicinski fakultet; 2008. p 10.
35. Tomašević M. Liječenje periimplantatne patologije. Diplomski rad. Zagreb: Stomatološki fakultet Sveučilišta u Zagrebu; 2015. p 11.
36. Lazić Z. Komplikacije u implantologiji i kriterijum za uspeh implantata. *Stomatoloji.org* [ Internet ]. Available from: <http://www.stomatoloji.org/CArticleD.aspx?Thema=21>
37. Galiano P, Sanchez-Fernandez E, Avila G, Cutando A, Fernandez JE. Migration of implants into the maxillary sinus: two clinical cases. *Int J oral Maxillofac Inplants.* 2005; 20(2): 291-5
38. Sokler K, Vuksan V, Lauc T. Liječenje oroantralne fistule. *Acta Stom. Croat.* 2002; 129-34.
39. Pigache P, Anavekar N, Raoul G, Ferri J. Maxillary Reconstruction for Sinus Lift Complications With Oro-Antral Fistula: The Le Fort I Approach. *J Craniofac Surg.* 2016; 27(2):464-8.
40. Aurer A. Periimplantatne bolesti. *Medix.* 2003; 9 (51):137-8.
41. Raghoobar GM, Timmenga NM, Reintsema H, Stengenga B, Vissink A. Maxillary bone grafting for insertion of endosseous implants: results after 12-124 mounts. *Clin Oral Implants Res.* 2001;12(3):279-86
42. Brånemark PI, Gröndahl K, Worthington P. Osseointegration and autogenous onlay bone graft: Reconstruction of the edentulous atrophic maxilla. Quintessence Pub. Co; 2001.
43. Perić B, Čabov T, Biočić J, Kovač Z, Jokić D. Sinus lifting u implantoprotetskoj rehabilitaciji – prikaz slučaja. *Medicina fluminensis.* 2010; 46(2): 214-8.

## **14. ŽIVOTOPIS**



Marijana Ivanković Karaula rođena je 19. ožujka 1979. godine u Beču, Republika Austrija. Osnovnu školu „A. B. Šimić“ završava u Zagrebu i nakon toga upisuje srednju Školu za medicinske sestre i tehničare. Maturirala je 1997. godine kada upisuje Stomatološki fakultet u Zagrebu. Diplomirala je 2007. godine.

Godine 2008. upisuje Poslijediplomski specijalistički studij Dentalna medicina i od tada radi u Domu zdravlja Zagreb – Istok.

Aktivno govori engleski i njemački jezik.

Objavila je dva pregledna članka u stručnim časopisima.

Godine 2009. u Sondi pod nazivom Sindrom frakturiranog zuba.

2016. godine u Vjesniku dentalne medicine članak pod nazivom Komplikacije tijekom i nakon podizanja dna maksilarnog sinusa (uz istodobnu ili odgođenu implantaciju).