

Mogućnost kliničke primjene induciranog plazma polja u postupku izbjeljivanja avitalnog zuba

Zaher Švarc, Mateja

Professional thesis / Završni specijalistički

2017

Degree Grantor / Ustanova koja je dodijelila akademski / stručni stupanj: **University of Zagreb, School of Dental Medicine / Sveučilište u Zagrebu, Stomatološki fakultet**

Permanent link / Trajna poveznica: <https://um.nsk.hr/um:nbn:hr:127:021507>

Rights / Prava: [Attribution-NonCommercial 4.0 International](#)/[Imenovanje-Nekomercijalno 4.0 međunarodna](#)

Download date / Datum preuzimanja: **2025-03-25**



Repository / Repozitorij:

[University of Zagreb School of Dental Medicine Repository](#)





SVEUČILIŠTE U ZAGREBU
STOMATOLOŠKI FAKULTET

Mateja Zaher Švarc

**MOGUĆNOST KLINIČKE PRIMJENE
INDUCIRANOG PLAZMA POLJA U
POSTUPKU IZBJELJIVANJA AVITALNOG
ZUBA**

Poslijediplomski specijalistički rad

Zagreb, 2017.

Rad je ostvaren u Zavodu za endodonciju i restaurativnu stomatologiju Stomatološkog fakulteta Sveučilišta u Zagrebu.

Mentor rada: prof. dr. sc. Božidar Pavelić

Zavod za endodonciju i restaurativnu stomatologiju Stomatološkog fakulteta
Sveučilišta u Zagrebu.

Lektor hrvatskog jezika: Danijela Ljubas, prof. hrvatskog jezika i književnosti

Lektor engleskog jezika: Kristina Ivaniš, mag. educ. philol. angl.

Sastav Povjerenstva za ocjenu poslijediplomskog specijalističkog rada:

1. Prof.dr.sc. Silvana Jukić Krmek
2. Prof.dr.sc. Božidar Pavelić
3. Prof.dr.sc. Katica Prskalo

Sastav Povjerenstva za obranu poslijediplomskog specijalističkog rada:

1. Prof.dr.sc. Silvana Jukić Krmek
2. Prof.dr.sc. Božidar Pavelić
3. Prof.dr.sc. Katica Prskalo
4. Doc.dr.sc. Danica Vidović Juras

Datum obrane rada: 30. studenog 2017.

Rad sadrži: 39 stranica
 11 slika
 1 CD

Osim ako nije drukčije navedeno, sve ilustracije (tablice, slike i dr.) u radu su izvorni doprinos autora poslijediplomskog specijalističkog rada. Autor je odgovoran za pribavljanje dopuštenja za korištenje ilustracija koje nisu njegov izvorni doprinos, kao i za sve eventualne posljedice koje mogu nastati zbog nedopuštenog preuzimanja ilustracija odnosno propusta u navođenju njihovog podrijetla.

Zahvala

Velika zahvala mentoru, prof.dr.sc. Božidaru Paveliću na svesrdnoj pomoći i sudjelovanju pri izradi ovog poslijediplomskog specijalističkog rada.

Posebna zahvala mojoj obitelji, sinu Liamu i suprugu Janu na bezuvjetnoj podršci, pomoći i ljubavi.

Sažetak

Mogućnost kliničke primjene induciranog plazma polja u postupku izbjeljivanja avitalnog zuba

Pacijenti sve više pozornosti, uz zdravlje zubi, posvećuju i njihovoj estetici. Izbjeljivanje zubi je estetski i minimalno invazivan postupak. Trenutno su materijali za izbjeljivanje temeljeni na vodikovu i/ili karbamid peroksidu. Provedene su mnogobrojne studije o otkrivanju novih materijala i tehnika za sigurno provođenje uspješnog postupka izbjeljivanja zubi. Plazma je ionizirani plin građen od slobodnih elektrona, iona, radikala te neutralnih i/ili pobuđenih atoma ili molekula, a može se stvoriti dovođenjem energije neutralnome plinu. Hladna atmosferska plazma može se uspješno rabiti u terapiji bolesti tvrdih i mekih tkiva usne šupljine. *Plasma One* uređaj sastoji se od središnje jedinice, aktivatora staklenih elektroda, elektrode uzemljenja i seta staklenih elektroda. Staklene probe ispunjene su plemenitim plinom koji ima ulogu prijenosa i predaje elektromagnetske energije na vrhu staklene elektrode. Kada staklena proba dolazi u kontakt s tijelom, dolazi do otpuštanja energije u terapijskom području koja dovodi do cijepanja molekula dvoatomnog kisika u pojedine kisikove atome, što predstavlja osnovu za terapijski postupak izbjeljivanja. U prikazanom kliničkom slučaju izbjeljivanje avitalnoga zuba provedeno je pomoću induciranog polja hladne atmosferske plazme, dobivenog pomoću dielektričnog barijernog izboja. Postupak je proveden bez sredstva za izbjeljivanje, kao što su vodikov peroksid ili karbamid peroksid, uz uspješno postignut klinički učinak. Postupak je siguran za primjenu, daje dobre kliničke rezultate te bi mogao postati novi način provođenja postupka izbjeljivanja avitalnih zubi.

Ključne riječi: izbjeljivanje avitalnog zuba; hladna atmosferska plazma; zdravlje zuba

Summary

Possibility of Clinical Application of Induced Plasma Fields in Nonvital Tooth Bleaching Procedure

Patients with more and more attention, with tooth health, also dedicate their aesthetics. Teeth whitening is aesthetically and minimally invasive procedure. At the moment, current tooth bleaching materials are based on hydrogen peroxide and/or carbamide peroxide. Numerous studies have been carried out to discover a new materials and techniques for safe implementation of a successful teeth whitening procedures. Plasma is an ionized gas which contains free electrons, ions, radicals, neutral and/or excited atoms or molecules and can be created by providing energy to a neutral gas. Cold atmospheric plasma therapy can be successfully used in treatment of dental and oral diseases. *Plasma One* generator consists of a central control unit, glass probe activator, ground electrode and glass probes. Glass probes are filled with noble gas that are conducting and emitting electromagnetic energy to the tip of the probe. When probe gets in contact with the body it emits energy around the treated area and splits environmental diatomic oxygen in singular atomic oxygen and this is the base for a therapeutic bleaching procedure. In the presented clinical case, the bleaching of the avital tooth was performed by induced field of cold atmospheric plasma obtained by dielectric barrier discharge. The procedure was carried out without bleaching agents such as, for example, hydrogen peroxide or carbamide peroxide with a successful clinical effect. The procedure is safe for use, provides good clinical results and could become a new way of performing a bleaching procedure on the avital teeth.

Keywords: Bleaching of avital tooth; Cold atmospheric plasma; tooth health

SADRŽAJ

1.	Uvod.....	1
1.1.	Osnove o postupku izbjeljivanja.....	2
1.2.	Vrste obojenja zubi	3
1.2.1.	Preeruptivna obojenja	3
1.2.2.	Posteruptivna obojenja.....	4
1.3.	Sredstva za izbjeljivanje	6
1.4.	Postupci izbjeljivanja vitalnih zubi	9
1.5.	Postupci izbjeljivanja avitalnih zubi	11
1.6.	Plazma-teorijske osnove i mogućnosti kliničke primjene.....	14
1.6.1.	Uređaj za proizvodnju hladnog atmosferskog plazma polja korišten u terapijskom postupku	15
2.	Prikaz slučaja	19
3.	Rasprava.....	27
4.	Zaljučak.....	32
5.	Literatura.....	35
6.	Životopis	38

Popis skracenica

N1- Nathoo 1 tip

N2- Nathoo 2 tip

N3- Nathoo 3 tip

1. UVOD

1.1. Osnove o postupku izbjeljivanja

Želja i potreba za lijepim i bijelim zubima sve je prisutnija u današnje vrijeme, kako kod mlađih, tako i kod starijih pacijenata. Pacijenti sve više pozornosti, uz zdravlje zuba, posvećuju i estetici. Upravo zbog tog razloga estetska stomatologija već neko vrijeme postaje prioritet u svakodnevnome kliničkom radu. Izbjeljivanje zubi je estetski i minimalno invazivan postupak. Najbolja je alternativa radikalnim postupcima, kao što su protetska ili kirurška terapija. Izbjeljivanje je terapijski postupak koji se može provesti na vitalnim i avitalnim zubima. Materijali koji se danas rabe za izbjeljivanje na bazi su vodikova i/ili karbamid peroksida, a sam mehanizam izbjeljivanja temelji se na oksidaciji pigmenata ugrađenih u tvrda zubna tkiva (1). S obzirom da do promjene boje može doći i na vitalnim i na avitalnim zubima, način provođenja postupka određuje se prema kliničkome nalazu i mogućnostima provođenja određenih postupaka koji terapeutu stoje na raspolaganju. Uvijek se teži odabiru tehnike kojom će se postići najbolji rezultati uz najmanju mogućnost nastanka neželjenog učinka. Postupak se može provesti samo pomoću sredstva za izbjeljivanje ili se učinak sredstva može dodatno pojačati primjenom lasera ili svjetla (led, plazma).

Najčešće tehnike izbjeljivanja vitalnih zubi su izbjeljivanje u ordinaciji (*in-office bleaching*) i izbjeljivanje kod kuće (*at-home bleaching*). Za izbjeljivanje avitalnih zubi najčešće se primjenjuje tehnika postavljanja sredstva za izbjeljivanje između dva posjeta (*walking bleach*). Sve nabrojene metode izbjeljivanja zubi sigurne su i pouzdan terapijski postupak ako se provode prema preporukama proizvođača te savjetima stručnjaka koji provodi izbjeljivanje. Vrlo je važno prije početka postupka izbjeljivanja prosuditi jesu li želje pacijenta realne te hoće li postupak izbjeljivanja biti uspješno proveden. U skladu s time, postoje jasne smjernice o indikacijama i kontraindikacijama za provođenje postupka izbjeljivanja.

Indikacije za provođenje postupka izbjeljivanja (2, 3, 4):

- estetski zahtjevi pacijenta
- vanjska i unutarnja obojenja zubi različite etiologije

- obojenja uzrokovana starosnim promjenama
- izbjeljivanje u okviru restaurativne i protetske terapije.

Kontraindikacije za provođenje postupka izbjeljivanja (2, 3, 4):

- površinska obojenja koja se lako odstranjuju profilaktičkim čišćenjem
- zubi sa širokom pulpnom komoricom
- preosjetljivost zubi druge etiologije
- zubi s oštećenjima cakline i patološkim procesima
- zubi s velikim i neodgovarajućim ispunima
- trudnoća i dojenje zbog nedovoljnog istraživanja mogućem učinku na dijete
- alergije na sastojke materijala za izbjeljivanje
- pacijenti koji imaju nerealna očekivanja, nisu motivirani ili nisu kooperabilni.

1.2. Vrste obojenja zubi

Mnogobrojni su uzroci nastanka obojenja zuba. Svaki od njih dovodi do promjene boje, a upravo je promjena boje zuba jedan od najčešćih razloga posjeta pacijenata ordinacijama dentalne medicine.

S obzirom na vrijeme nastanka, obojenja zubi mogu se podijeliti na:

- preeruptivna obojenja zubi
- posteruptivna obojenja zubi.

1.2.1. Preeruptivna obojenja

Preeruptivna obojenja nastaju tijekom razvoja zuba. Mogu biti uzrokovana primjenom različitih lijekova, preparata (npr. tetraciklina, fluorida), nasljednim i metaboličkim poremećajima te sistemskim bolestima (1). Tetraciklinska obojenja nastaju unošenjem tetraciklina za vrijeme odontogeneze i njihovom ugradnjom u kristale hidroksilapatita unutar

cakline i dentina. Zubi imaju žućkastu ili smeđosivu boju, koja u pravilu prevladava u području vrata zuba. Ako se tetraciklini primjenjuju do 28. tjedna trudnoće, obojenja su vidljiva na mliječnim zubima. Primjenom tetraciklina nakon rođenja nastaju obojenja na trajnim zubima (5).

Dentalna fluoroza nastaje zbog povećanog unosa fluora u organizam tijekom razvoja caklinskih slojeva. Inspekcijom možemo utvrditi da izgled cakline varira od laganih mrlja do difuznih zamućenja, dok boja može biti od kredasto bijele pa do tamno-smeđe ili čak crne boje (6, 7, 8).

Preeruptivne endogene promjene boje zuba mogu biti uzrokovane (5):

- nasljednim poremećajima (npr. *amelogenesis imperfecta*, *dentinogenesis imperfecta*, pigmentna inkontinencija), obojenja zubi kod tih poremećaja mogu biti jantarne, smeđe ili ljubičastosive boje,
- metaboličkim poremećajima (npr. alkaptonurija, kongenitalna eritropoetska porfirija i fetalna eritroblastozna), zubi su smeđe, crvenoljubičaste ili žutozelene boje,
- sistemskim bolestima (npr. *epidermolysis bullosa* i pseudohipoparatiroidizam).

1.2.2. Posteruptivna obojenja

Posteruptivna obojenja mogu biti uzrokovana primjenom različitih lijekova, degenerativnim promjenama u pulpi, karijesom, endodontsko-restaurativnim materijalima te starosnim promjenama.

Posteruptivne egzogene promjene boje zuba nastaju na površini zuba odlaganjem kromogena uslijed konzumiranja čaja, kave, crnog vina ili pušenjem. Promjena boje zuba može nastati uslijed naknadne kemijske reakcije na površini zuba. Takve tvari nazivamo prekromogenima (npr. tekućine za ispiranje usta koje sadrže bakrene soli ili kationski antiseptici kao što je klorheksidin). Vanjska se obojenja najčešće lako odstranjuju profesionalnim profilaktičkim postupcima u ordinaciji te redovitim i pravilnom oralnom higijenom.

Vanjska se obojenja dijele prema Nathoo na (8):

- Nathoo 1 tip (N1) – kromogen se kemijski veže direktno na površinu zubi ili na pelikulu te uzrokuje obojenje slično boji kromogena. Caklina na površini ima negativan naboj koji uzrokuje selektivnu adsorpciju salivarnih proteina preko pozitivnih kalcijevih iona. Time nastaje Sternov ili hidratacijski omotač u koji se inkorporiraju boje iz hrane i pića, kromatogene bakterije ili metalni ioni.
- Nathoo 2 tip (N2) – kromogen se prvo veže za pelikulu ili površinu zubi, a potom mijenja boju. To su zapravo obojenja N1 tipa koja potamne zbog daljnje akumulacije ili kemijske modifikacije proteina pelikule. Teže se odstranjuje od N1 tipa obojenja.
- Nathoo 3 tip (N3) – prekromogen (bezbojna tvar) veže se na zube i prolazi kroz niz kemijskih reakcija (neenzimatska reakcija tamnjenja ili Maillardova reakcija) koje uzrokuju obojenja. N3 obojenja najteže se uklanjaju, a uzrokuje ih hrana bogata ugljikohidratima, pečeni proizvodi, voće, kositar fluorid i klorheksidin.

Posteruptivna endogena obojenja posljedica su:

- neadekvatne endodontske terapije
- restaurativnih materijala i postupaka
- traume zubi
- karijesa
- funkcijskih i parafunkcijskih promjena
- starenja zubi.

Neadekvatna endodontska terapija podrazumijeva:

- nepotpuno odstranjenje pulpe uslijed čega se produkti razgradnje ostataka pulpe ugrađuju u dentinske kanaliće i uzrokuju sivo obojenje,
- materijale za punjenje koji zaostaju unutar pulpne komorice i infiltriraju dentinske kanaliće,
- primjenu intrakanalnih lijekova na osnovi fenola i jodoforma koji uzrokuju postupnu promjenu boje zuba.

Amalgamski ispuni dovode do promjene boje stvaranjem srebrno nitrata, čija prisutnost uzrokuje promjenu boje dentina u tamnosivu. Ispuni s oralne strane prednjih zubi mogu promijeniti boju cijelog zuba.

Neadekvatno napravljeni i obrađeni kompozitni ispuni s vremenom mijenjaju boju te uzrokuju promjenu boje cijelog zuba. Mikropukotine između ispuna i zuba, koje nastaju s vremenom, omogućuju prolaz raznim kemikalijama koje pak dovode do promjene boje tvrdih zubnih tkiva.

Trauma zubi može uzrokovati rupturu krvnih žila, krvarenja i razlaganja eritrocita, pri čemu se oslobađa hemoglobin. Iz hemoglobina se oslobađa željezo koje u reakciji s vodikovim sulfidom daje željezni sulfid koji dovodi do sivog obojenja zuba.

Nekroza pulpe nastaje kao posljedica bakterijske, mehaničke ili kemijske iritacije. Uslijed toga, dolazi do oslobađanja produkata razgradnje tkiva koji ulaze u dentinske kanaliće i uzrokuju promjenu boje zubi.

Funkcijske i parafunkcijske promjene zajedno sa starenjem dovode do trošenja zubi. Sve to podrazumijeva oštećenje cakline, što može dovesti do pojačane apsorpcije obojenih tvari iz hrane i pića (7, 9).

1.3. Sredstva za izbjeljivanje

Materijali koji se danas koriste za izbjeljivanje na bazi su vodikova i/ili karbamid peroksida, a mehanizam izbjeljivanja temelji se na postupku oksidacije pigmenata ugrađenih u tvrda zubna tkiva. Najčešće tehnike izbjeljivanja za vitalne zube su izbjeljivanje u ordinaciji (*in-office bleaching*) i izbjeljivanje izvan ordinacije (*at-home bleaching*), dok je za avitalne zube najčešće primjenjivana tehnika postavljanja sredstva za izbjeljivanje između dva posjeta (*walking bleach*) (10).

Osnova materijala za izbjeljivanje su oksidirajuća sredstva. Najčešće rabljena sredstva su vodikov i karbamid peroksid te natrijev perborat. Vodikov i karbamid peroksid uglavnom se koriste za vanjsko izbjeljivanje, dok se natrijev perborat uglavnom koristi za unutarnje izbjeljivanje zubi (1, 9).

Karbamid peroksid građen je od vodikova peroksida i uree na koje se razlaže tijekom postupka izbjeljivanja. Vodikov peroksid nadalje se razlaže na slobodne radikale koji pokazuju učinak izbjeljivanja. Usporedba karbamida i vodikova peroksida pokazuje jednaku učinkovitost, ali vodikov peroksid izbjeljuje brže (1). On čini približno trećinu udjela u karbamid peroksidu. Dakle, 30 %-tni karbamid peroksid odgovara vrijednosti od približno 10 %-tnog vodikova peroksida. Da bi se izračunala vrijednost vodikova peroksida, koncentracija karbamid peroksida podijeli se s tri i dobije se vrijednost vodikova peroksida.

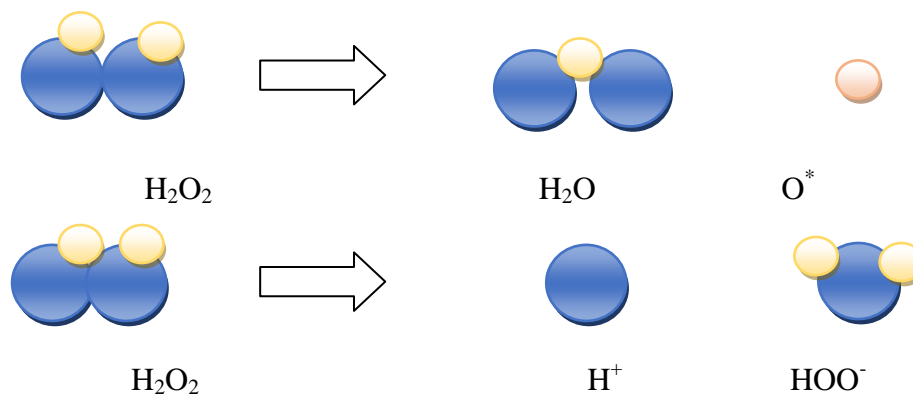
Vodikov peroksid snažno je oksidirajuće sredstvo koje stvara vrlo reaktivne slobodne radikale: perhidroksilni ($\text{HO}_2\cdot$) i atom kisika ($\text{O}\cdot$). Oni razaraju kemijske veze spojeva unutar pigmentacije, pri čemu nastaju njihove manje podjedinice koje difuzijom izlaze iz tvrdih zubnih tkiva. U tom procesu veću učinkovitost ima perhidroksilni slobodni radikal. Perhidroksilni slobodni radikal u većim količinama se stvara pri visokom pH. Dokazano je kako je učinak vodikova peroksida pri pH 9.5- 10.8 do 50 % veći nego pri niskom pH. No, kako bi mu se produžio rok trajanja, većina komercijalnih sredstava za izbjeljivanje imaju niski pH (11). Za izbjeljivanje vitalnih zubi u ordinaciji koristi se u koncentracijama 15- 35 %. Za izbjeljivanje avitalnih zubi u ordinaciji rabi se 30- 35 %-tni vodikov peroksid, dok se za izbjeljivanje avitalnih zubi između dva posjeta rabi 3 %-tni vodikov peroksid.

Karbamid peroksid oksidirajuće je sredstvo koje se razlaže na vodikov peroksid i ureu. Dostupan je u koncentracijama od 3 do 35 %. Za izbjeljivanje vitalnih zubi u ordinaciji najčešće se koriste visoke koncentracije (35 %), dok se za izbjeljivanje vitalnih zubi pomoću udlage koristi 10- 17 %-tni karbamid peroksid. Za izbjeljivanje avitalnih zubi obično se koristi 10 %-tni karbamid peroksid koji stvara 3,35 % vodikova peroksida i 6,65 % uree. Za karbamid peroksid vežu se vidljiva, uglavnom blaga oštećenja na zubima i okolnoj sluznici različitog intenziteta zato što su sustavi za izbjeljivanje na bazi karbamida bezvodni gelovi koji dehidriraju zube i ne sadrže sredstvo za zaštitu gingive.

Natrijev perborat dostupan je u obliku praška. Za izbjeljivanje se može koristiti pomiješan s vodom kada je učinkovit, ali mu je potrebno duže vrijeme djelovanja. Pomiješan s 3- 30 %-tnim vodikovim peroksidom ima brži učinak, ali je potreban veći oprez prilikom terapijskog postupka. Natrijev perborat mnogo je lakše kontrolirati i sigurniji je od vodikova peroksida. Uglavnom se primjenjuje za unutarnje izbjeljivanje (1, 7).

Obojenja zubi nastaju inkorporacijom pigmenata iz hrane i pića u strukturu zubi. Temelj izbjeljivanja je oksidacija ili redukcija tih pigmenata, tj. cijepanje velikih obojenih molekula koje reflektiraju vidljivu valnu duljinu svjetlosti na manje neobojene molekule koje reflektiraju u nevidljivom spektru (12).

Zahvaljujući permeabilnosti tvrdih zubnih tkiva, sredstvo za izbjeljivanje nakon nanošenja na površinu zubi ima mogućnost prodiranja u dublje slojeve cakline i dentina. Tomu pridonosi mala veličina molekule vodikova peroksida. Vodikov peroksid stvara slobodne radikale: perhidroksil ($\text{HO}_2\cdot$) i atom kisika ($\text{O}\cdot$) koji su jako reaktivni. Pri nižim pH vrijednostima oslobađa se više slabijeg slobodnog radikala, atomarnog kisika koji prodire u unutrašnjost tvrdog zubnog tkiva. Tamo razgrađuje velike kromogene molekule u male jednostavne molekule koje difundiraju prema van ili reflektiraju svjetlost u nevidljivom dijelu spektra. Prije postupka izbjeljivanja zubi moraju biti temeljito posušeni i očišćeni. Prisutnost određenih enzima u ustima prilikom izbjeljivanja dovodi do razgradnje vodikova peroksida na vodu i molekularni kisik, pri čemu nema otpuštanja slobodnih radikala, čime se značajno smanjuje sposobnost izbjeljivanja. Za učinak izbjeljivanja bitna je i koncentracija, temperatura i trajanje postupka. Što je veća koncentracija, veći je i njegov trenutni učinak. S manjim koncentracijama postiže se jednak učinak izbjeljivanja, ali kroz duže razdoblje. Povećanje temperature za 10 °C udvostručuje brzinu kemijske reakcije. Važno je znati da prevelika temperatura može izazvati bol, oštećenje pulpe i parodontnog tkiva te dovesti do neželjenih posljedica. Odnos vremena aplikacije i učinka izbjeljivanja međusobno je proporcionalan, tj. učinak izbjeljivanja veći je što je zub bio duže eksponiran oksidacijskom sredstvu (1).



Slika 1. Shematski prikaz razlaganja vodik peroksida pri različitoj pH vrijednosti otopine na reaktivni kisikov atom (kiseli pH) ili perhidroksilni ion (lužnati pH).

1.4. Postupci izbjeljivanja vitalnih zubi

Postupak izbjeljivanja sve je učestaliji zahvat u ordinacijama dentalne medicine. U provođenju kliničkog postupka postoje različite mogućnosti. Vrlo je važno pokušati dobiti najbolje moguće rezultate same tehnike, a da pri tome ne dođe do komplikacija koje posljedično mogu završiti oštećenjem mekih tkiva usne šupljine i/ili oštećenjem, ili čak gubitkom izbjeljivane žvačne jedinice. Procedura postupka mora biti provedena *lege artis*, od početne anamneze i dijagnoze do završne izrade ispuna ili protetskoga rada (ljuska ili krunica) (13).

a) Mikroabrazija

Mikroabrazija cakline jednostavan je i rutinski postupak kojim se tanki površinski sloj cakline erodira i abradira, a caklina unatoč tome ostaje glatka i sjajna. Ovim postupkom moguće je ukloniti obojenja cakline, nastala kao posljedica hipo- i hipermineralizacije, i površinska obojenja, nastala zbog poremećaja tijekom nekog mineralizirajućeg procesa. Metoda je kontraindicirana kod dubljih lezija u caklini i dentinu (*amelogenesis imperfecta*,

dentinogenesis imperfecta i tetraciklinska obojenja). Mikroabrazija se uglavnom koristi za promjenu boje manjeg područja. Budući da je na suhoj površini caklina dehidrirana i obojenje jače vidljivo, prije samog postupka procjenjuje se boja zubi navlaženih slinom. Zube je potrebno očistiti profilaktičkom pastom te izolirati i zaštititi koferdamom. Na zube se nanosi mikroabrazivna pasta koja je mješavina hidroklorne kiseline niske koncentracije i abrazivne paste sa sitnim zrcima silikon karbida. Polira se s posebnim gumicama na malom broju okretaja u intervalima od 60 sekundi uz primjereno ispiranje. Potrebno je provjeravati smanjenje debljine cakline i moguću pojavu konkaviteta. U slučaju da obojenje još uvijek perzistira, daljnja terapija je izbjeljivanje zuba ili restaurativni zahvat. Na kraju postupka zubi se ispiru te dodatno zaštite pastama na osnovi fluora, a pacijenta se naručuje na kontrolni pregled za 4– 6 tjedana (14).

b) Izbjeljivanje u ordinaciji- *In-office bleaching*

Prilikom izbjeljivanja u ordinaciji koriste se preparati visokih koncentracija (30- 35 % vodikov peroksid ili 35 % karbamid peroksid). Preparati mogu biti dodatno aktivirani svjetlom, toplinom ili laserom. Time se pospešuje sam učinak sredstava za izbjeljivanje te skraćuje vrijeme posjeta. Doktor dentalne medicine ima potpunu kontrolu nad tijekom terapijskog postupka, a rezultati su često vidljivi već nakon jedne posjete. Ako se ne dobije željeni rezultat, postupak se ponavlja. Rezultati su individualni, no bitno je naglasiti da bi pacijent mogao osjećati preosjetljivost zubi nakon provedenog postupka.

c) Izbjeljivanje izvan ordinacije- *At-home bleaching*

Izbjeljivanje kod kuće podrazumijeva korištenje individualno izrađene udlage uz prethodnu konzultaciju s terapeutom. Pacijent dobiva jasne upute za korištenje sredstva za izbjeljivanje. Najčešće je to 10 %-tni karbamid peroksid. Vrijeme nošenja udlage tijekom dana određuje sam pacijent, ovisno o svojim mogućnostima i sklonostima. Primjena tijekom dana omogućuje izmjenu gela svakih 1- 2 sata čime se postiže prisutnost maksimalne

koncentracije s obzirom da karbamid peroksid gubi 80% aktivne tvari kroz 120 minuta, od trenutka postavljanja u usta (15). Zbog moguće pojave osjetljivosti dnevno se preporučuje provesti jedan do dva postupka.

Nakon planiranja terapije, uzimanja temeljite anamneze te inspekcije usne šupljine, uzima se otisak koji se šalje u zubotehnički laboratorij. U laboratoriju se izlijeva model na kojem se u posebnom aparatu pod tlakom i temperaturom izrađuje udlaga. Prije stavljanja udlage u usta, pacijentu je potrebno objasniti kako pravilno provoditi oralnu higijenu. U udlagu se svaki put prije korištenja stavlja svježa količina sredstva za izbjeljivanje. Ono se aplicira na labijalne stjenke udlage. Dolasci na kontrolne preglede trebali bi biti u razmacima 1- 2 tjedna kako bi se kontrolirala promjena boje te mogući neželjeni učinci izbjeljivanja. Izbjeljivanje bi trebalo završiti nakon 6 tjedana (16). Udlage se, po potrebi, opet mogu koristiti nakon jedne ili dvije godine. Uspješnost ove tehnike iznosi preko 90 % (17).

1.5. Postupci izbjeljivanja avitalnih zubi

Promjena boje avitalnih zubi može nastati kao posljedica traume, neadekvatnog endodontskog zahvata ili zaostajanja materijala za punjenje korijenskih kanala unutar pulpne komorice.

Najčešće tehnike izbjeljivanja avitalnih zubi su:

- *in-office bleaching*
- *walking bleach* tehnika
- modificirana *walking bleach* tehnika.

Potrebno je izolirati zub koji se izbjeljuje te zaštititi meka tkiva. Mogući ostaci pulpe se zajedno s gutaperkom i materijalom za punjenje kanala uklanjaju do 3 mm ispod razine caklinsko-cementnog spojišta. Postavlja se podloga od staklenoionomernog cementa u debljini od 2 mm, tako da slijedi tijekom caklinsko-cementne granice s vanjske strane zubi (7).

- *In- office bleaching*

Postupak izbjeljivanja obuhvaća tri međusobno povezana postupka:

- 1) pripremni ili predterapijski postupak
- 2) terapijski postupak izbjeljivanja
- 3) završno zbrinjavanje ili završni postupak.

Pripremni postupak obuhvaća: uzimanje anamneze, klinički pregled, analizu radiološkog nalaza, objašnjavanje i upoznavanje pacijenta s terapijskim postupkom.

Nakon provedenog postupka pripreme za izbjeljivanje (anamneza, klinički pregled, rendgenska analiza i endodontska terapija) slijedi izrada zaštitne podloge te izolacija radnog polja i provođenje postupka izbjeljivanja (5, 6, 7). Kod izbjeljivanja avitalnih zubi sredstvo za izbjeljivanje stavlja se u područje krune zuba („unutarnje izbjeljivanje“). Kod provođenja ovog postupka izbjeljivanja potrebno je individualno se prilagoditi pojedinom slučaju. Sredstvo za izbjeljivanje može se zasebno staviti u pripremljeni kavitet ili nanijeti na površinu zuba, odnosno mogu se kombinirati oba postupka istovremeno.

Ako se postigne željeni rezultat već u prvoj posjeti, uobičajeno je da se postavlja kalcijev hidroksid i zatvori privremenim ispunom kroz desetak dana, u svrhu neutralizacije preostalih oksida i stabilizacije boje. Ako je prisutan čimbenik vremena te se mora pristupiti završnoj izradi ispuna, obavezno je provesti neutralizaciju oksida koji bi remetili kvalitetnu polimerizaciju kompozitnog ispuna. U tu svrhu rabe se proizvodi koji sadrže enzim katalazu ili natrijev askorbat. S obzirom na to da se u velikom broju slučajeva kod izbjeljivanja avitalnih zubi ne postigne željeni rezultat, pristupa se postavljanju sredstva za izbjeljivanje u izrađeni kavitet i zatvara privremenim ispunom do sljedećeg posjeta. Važno je napomenuti da se u pojedinim slučajevima, kada se radi o promjeni boje nastaloj kao posljedica traume, a kod koje zub pokazuje pozitivnu reakciju na test osjetljivosti i/ili test vitaliteta, na takvome zubu primjenjuje postupak kao kod izbjeljivanja vitalnih zubi. Ako se ne dobiju željeni rezultati te se pacijent odluči za provođenje unutarnjeg izbjeljivanja, prije samog postupka mora se provesti endodontska terapija.

Obično se postupak provodi u tri posjeta. Terapeut sam donosi procjenu o trajanju postupka te je ona obično vezana za procjenu stanja tvrdih zubnih tkiva, postignutom stupnju njihova izbjeljivanja te mogućem daljnjem neželjenom učinku na njih (13).

- *Walking bleach* tehnika

To je tehnika izbjeljivanja avitalnih zubi koja zahtijeva najmanje provedenog vremena u ordinaciji te je najčešće upotrebljavana. Nakon postavljanja zaštitne podloge od staklenoionomernog cementa unosi se sredstvo za izbjeljivanje. Koriste se ili gotovi tvornički preparati koji sadrže vodikov peroksid ili karbamid peroksid u različitim koncentracijama ili pripravci koji se izrađuju u ordinaciji neposredno prije primjene. Pomoću suhe vaticice uklanja se višak tekućine i potiskuje se pasta u kavitet, čime se stvara prostor za staklenoionomerni cement s kojim se privremeno zatvara kavitet. Pacijent se ponovno naručuje za 3- 5 dana ili ranije ako primijeti da je postignuta boja susjednih zubi. Ovisno o etiologiji i jačini obojenja postupak se ponavlja dok se ne postigne željena nijansa. Nakon zadovoljavajućeg rezultata pristupa se izradi trajnog ispuna (7, 18).

- Modificirana *walking bleach* tehnika

Nakon postavljanja zaštitne podloge od staklenoionomernog cementa kavitet se ostavlja otvorenim te pacijent sam u njega, pomoću šprice, unosi 10 %-tni karbamid peroksid neutralnog pH. Uložak se mijenja svaka dva sata. Materijal se zadržava unutar pulpne komorice individualno izrađenom udlagom (šablonom), što omogućuje istovremeno izbjeljivanje i s vanjske i s unutarnje strane. Nakon svake izmjene punjenja, kavitet je potrebno isprati sa 10 mL tople vode. Željena boja postiže se već nakon 5- 8 izmjena materijala za izbjeljivanje u intervalima od 2 sata. Ako su u pitanju intenzivnija obojenja, terapijska udloga (šablona) s materijalom može se nositi i tijekom noći. Prednost ove tehnike je smanjena mogućnost nastanka vanjske resorpcije korijena (19).

1.6. Plazma- teorijske osnove i mogućnosti kliničke primjene

Plazma je ionizirani plin građen od slobodnih elektrona, radikala, iona, te neutralnih odnosno pobuđenih atoma, molekula i ostalih čestica (20, 21). Prema fizičko-kemijskim karakteristikama opisuje se i kao zasebno četvrto stanje materije.

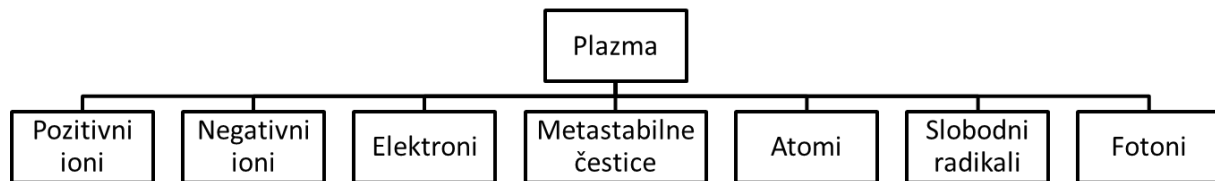
Fenomen plazme i plazma polja sve više zaokuplja pažnju istraživača različitih znanstvenih disciplina. Početak ovoga tisućljeća svakako će ostati zabilježen kao i početak novog načina gledanja na fenomen plazme te osnivanja posebnih dijelova različitih znanstvenih biomedicinskih područja koja se bave isključivo istraživanjem fenomena plazma polja (22, 23, 24).

Prema izvoru nastanka plazma se dijeli na (25):

- prirodnu i
- umjetno stvorenu plazmu.

Većinu vidljivog dijela svemira ($\approx 99\%$) čini materija u plazma stanju (zvijezde, solarni vjetrovi itd.). Prema vrsti plina, temperaturi, tlaku i izvoru energije razlikuju se različiti postupci u stvaranju plazme.

Osnovu za stvaranje plazme, odnosno plazma polja čini plin (plemeniti plin ili zrak) kojem se dovodi određena vrsta energije (električni izboji ili različite vrste zračenja). Ako je ta energija dostatna za pobuđivanje određenih reakcija (ekscitacija, disocijacija, ionizacija) tada započinje proces stvaranje plazma polja. Karakteristike nastalog plazma polja određuje vrsta plina i energije te uvjeti okoline u kojoj se stvara. Plazma nastaje uslijed energetskog pražnjenja protokom energetskih čestica (nositelja naboja) kroz elektromagnetsko polje i njihovom interakcijom s česticama plina. U laboratoriju se plazma uslijed energetskog pražnjenja može postići primjenom različitih vrsta generatora. Umjetno stvorene plazme mogu se vidjeti u svakodnevnome životu u gotovo svakome kućanstvu i radnome mjestu. Na principu različitih tipova plazma tehnologije izrađeni su raznovrsni uređaji. Plazma tehnologija primjenjuje se u različitim granama industrije (neonske lampe, štedne žarulje, televizori, tehnološki postupci u industriji).



Slika 2. Shematski prikaz sastava plazma-polja. Preuzeto s dopuštenjem izdavača (26).

Industrijska proizvodnja već desetljećima rabi plazma tehnologiju za svakodnevno poboljšavanje tehnoloških procesa. Koristi se za izradu ortopedskih ili stomatoloških implantata te njihovu sterilnost, kao i za postizanje obaveznih sterilnih uvjeta kod opreme koja se danas svakodnevno rabi u kirurškim ili ostalim medicinsko-stomatološkim zahvatima. Istraživački su projekti zadnjih godina usmjereni na istraživanja mogućnosti primjene plazma tehnologije u provođenju samih terapijskih zahvata. Za primjenu u terapijske svrhe vrlo je važno da stvoreno plazma polje ne dovodi do oštećenja živoga tkiva, odnosno da se može primijeniti za provođenje postupaka s određenim terapijskim učinkom (27, 28, 29).

1.6.1. Uređaj za proizvodnju hladnog atmosferskog plazma polja korišten u terapijskom postupku

U kliničkom postupku stvaranja inducirano plazma polja hladne atmosferske plazme putem dielektričnog barijernog izboja uporabljen je sustav *Plasma One (Plasma Medical System, Bad Ems, Njemačka)*. Sustav se sastoji od osnovne jedinice i seta staklenih elektroda. Na osnovnoj jedinici nalaze se kontrolne lampice i prekidači za aktivaciju, odnosno izmjenu intenziteta. Na osnovnu jedinicu spojena su dva nastavka: prvi, aktivator ili nosač staklenih elektroda i drugi, metalna elektroda koju pacijent drži u ruci (slika 3.).



Slika 3. Uređaj *Plasma One* (*Plasma Medical System, Bad Ems, Njemačka*). Preuzeto s dopuštenjem autora: prof. dr. sc. Božidar Pavelić, Stomatološki fakultet, Zagreb.

Intenzitet je prikazan u vrijednostima od jedan do pet, pri čemu svaka pojedina vrijednost ima dva stupnja, tako da u konačnici postoji deset razina intenziteta. Razina intenziteta određuje se gumbom za regulaciju, a ovisi o vrsti dijagnoze za koju se primjenjuje. Uz uređaj dolazi set staklenih sondi koje su građene u obliku dvostrukih staklenih komora. Unutarnja je komora ispunjena određenom vrstom i/ili smjesom plemenitih plinova, dok je vanjska komora dodatna zaštita. Na jednome kraju staklene sonde nalazi se metalni dio koji se stavlja u aktivator, odnosno nosač elektrode i služi kao veza za dovođenje električne energije i aktivaciju plina unutar elektrode. Aktivator ili nosač elektrode je visokofrekventni generator, građen na osnovi Tesline zavojnice, a svrha je stvaranje struje određene jakosti i visoke frekvencije koja pobuđuje plemeniti plin unutar staklene elektrode. Na drugome kraju elektrode nalazi se njezin vrh različitog oblika, koji određuje način primjene, stanjen i iz kojega nastaje električni izboj. Naime, plemeniti plin unutar staklene elektrode, kada se aktivira, služi kao nosilac energije koja se preko vrha sonde, a putem izboja prenosi na površinu koja se obrađuje. U ovome postupku uporabljena je staklena elektroda PS00.

Oslobođena energija tijekom proboja kroz zrak stvara određeni vid elektromagnetskog polja, čija energija dovodi do promjena na molekularnoj i atomskoj razini unutar sastavnica zraka kao plina (kisik, dušik). Posljedica toga je, između ostalih promjena, stvaranje kisikovih radikala, što dovodi do oksidirajućeg učinka i efekta izbjeljivanja. Uz kisikove radikale stvara se i ozon koji dodatno pospješuje naknadni učinak izbjeljivanja.

Kod provođenja postupka izbjeljivanja indukcijom hladne atmosferske plazme pomoću dielektričnog barijernog izboja uređajem *Plasma One* važno je pridržavati se sljedećeg protokola :

- priprema i izolacija terapijskoga polja
- odabir intenziteta i trajanja postupka
- postavljanje zaštitne elektrode u ruku pacijenta i provjera postavljenih parametara
- pregled terapijskoga polja i utvrđivanje je li uredno pripremljeno za provođenje terapije (izolacija od sline i krvi, očišćena terapijska površina)
- postavljanje aktivirane staklene sonde na udaljenosti od 1 do 2 mm od terapijske površine, što se potvrđuje pojavom karakterističnoga zvuka nastalog zbog stvaranja dielektričnog izboja
- pomicanje staklene elektrode tijekom cijelog postupka preko cijeloga terapijskog polja
- samoisključivanje nakon programiranog vremena ili isključivanje koje vrši terapeut neovisno o trajanju
- pažljivo odvajanje staklene elektrode od aktivatora, njezina dezinfekcija i daljnja sterilizacija, dezinfekcija aktivatora i odlaganje na predviđeni nosač
- dezinfekcija zaštitne elektrode i njezino odlaganje na predviđeni nosač
- analiza i bilježenje dobivenih kliničkih rezultata te naručivanje pacijenta, prema navedenom nalazu, za sljedeću kontrolu, odnosno za sljedeći terapijski postupak.

Osim kod izbjeljivanja, inducirana hladna atmosferska plazma primjenjuje se i u ostalim dijelovima restaurativno-kirurških zahvata. S obzirom na antimikrobni učinak kao i stimulaciju pozitivnih bioloških procesa tijekom cijeljenja, hladna atmosferska plazma nameće se kao nova vrsta terapijskoga postupka, s mogućnošću primjene u različitim kliničkim indikacijama kao što su:

- terapijsko zbrinjavanje lezija na sluznici usne šupljine te na usnicama i okolnoj koži lica (*herpes virus, afte*)
- primjena kod endodontsko-restaurativnih zahvata (test osjetljivosti, dezinfekcija kaviteta i korijenskog kanala, direktno i indirektno prekrivanje pulpe)
- parodontološka terapija (gingivitis, parodontitis, operacijski zahvati)
- kirurška terapija (prije i poslije vađenja zuba, operacijski zahvati, traume)
- terapija osteoradionekroza.

Svrha ovog poslijediplomskog specijalističkog rada jest prikaz slučaja o mogućnosti kliničke primjene induciranog plazma polja tijekom provođenja postupka izbjeljivanja avitalnog zuba bez primjene sredstava za izbjeljivanje.

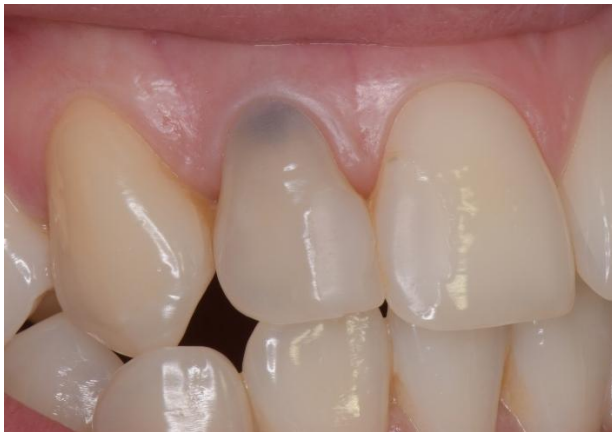2. PRIKAZ SLUČAJA

Anamneza

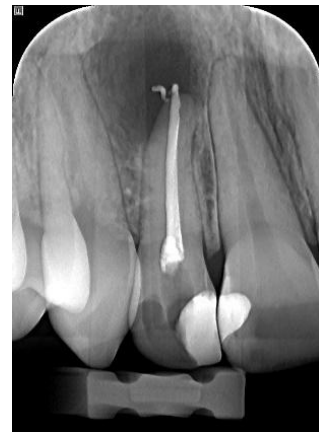Pacijentica, N. N., 22 godine, upućena je na Zavod za endodonciju i restaurativnu stomatologiju Stomatološkog fakulteta, od primarnog doktora dentalne medicine zbog intenzivnog obojenja u području vrata zuba i potamnjenja cijele krune gornjeg desnog postraničnog sjekutića. U povijesti bolesti navela je da je provedeno liječenje zuba prije nekoliko godina te da se obojenje pojavilo nekoliko mjeseci nakon provedenog liječenja i da se postupno povećava. Osim promjene boje, zub je povremeno osjetljiv tijekom žvakanja.

Klinički nalaz

Kliničkim pregledom vidljivo je izraženo crno obojenje u području vrata zuba gornjeg desnog postraničnog sjekutića s izrađenim kompozitnim ispunom četvrtog razreda. Na središnjem sjekutiću vidljiv je izrađeni kompozitni ispun trećeg razreda. Očnjak je intaktan, ali s vidljivom nakupinom pigmentiranog sadržaja na mezioaproximalnoj plohi prema postraničnome sjekutiću. Nalaz gingive je uredan, bez znakova upale ili krvarenja, koje se ne pojavljuje čak ni na testu provokacije pomoću sonde. Gornji postranični desni sjekutić lagano je osjetljiv na perkusiju, a pri palpaciji predvorja usne šupljine u području vrška korijena dobije se lagana osjetljivost. U zagrizu, postranični sjekutić dolazi u lagani kontakt sa zubom antagonistom, dok kod kliznih kretnji nema dodira s antagonistima donje čeljusti. Na mjestu dodira antagonista ne vide se promjene na površini cakline (niti na gornjem, niti na donjem postraničnome sjekutiću).



Slika 4. Klinički nalaz prije terapijskoga postupka.



Slika 5. Početni radiološki nalaz.

Radiološki nalaz

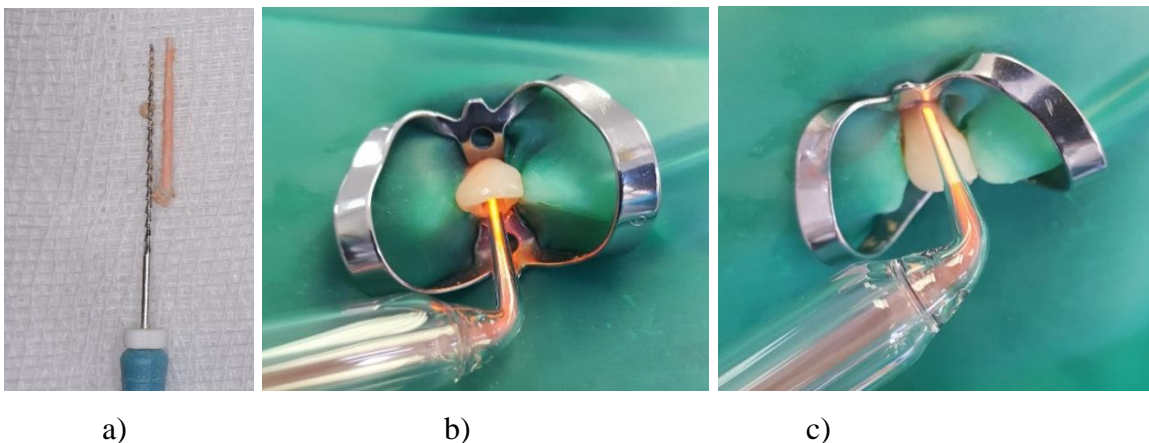
Na retroalveolarnoj maloj slici vidi se punjenje u korijenskom kanalu, s blagim prepunjenjem gutaperke i ostacima paste u području periapeksnoga tkiva. U području vrška korijena i oko njega razabire se lagano prosvjetljenje.

Klinički postupak

1. Posjet

Pacijentici je objašnjen kompletan terapijski postupak, nakon čega se pristupilo reviziji punjenja korijenskoga kanala. Nakon izrade pristupnog kaviteta i izolacije terapijskoga polja postavljanjem koferdama, gutaperka je odstranjena iz kanala pomoću instrumenta po Hoedstremu. Iako je na radiološkome nalazu izgledalo da je u kanalu kompaktno punjenje, pomoću navedenog instrumenta lagano se prošlo pored gutaperke te je ona jednostavno i u cijelosti izvučena iz kanala. Ostaci prijašnjeg punjenja odstranjeni su kemomehaničkom obradom korijenskoga kanala pomoću instrumenata po Hoedstremu (veličine 30/ 35/ 40) te obilnim ispiranjem natrijevim hipokloritom (2.5 %, 5 ml). Nakon završnog ispiranja

natrijevim hipokloritom, korijenski kanal dodatno je ispran fiziološkom otopinom (2 ml) te osušen papirnatim štapićima. U tako pripremljen kavitet na udaljenosti 1- 2 mm postavila se staklena sonda za stvaranje dielektričnog barijernog izboja, pomoću kojeg se stvara hladna plazma. Sonda je aktivirana na najjačem intenzitetu (5), kroz dvije minute, uz kretanje unutar kaviteta. Nakon toga dodatno je obrađena i vanjska površina cakline prema istim parametrima (intenzitet 5/dvije minute/lagani pokreti preko cijele površine). Nakon provedenog postupka vidi se učinak stvorenih kisikovih radikala i ozona unutar kaviteta (promjena boje), kao i na samom koferdamu, koji je u području terapijskog polja naboran i popucan. Na kraju postupka u kavitet je stavljena sterilna vatica te je zub zatvoren privremenim ispunom, Cavit (*Espe, Seefeld, Njemačka*).

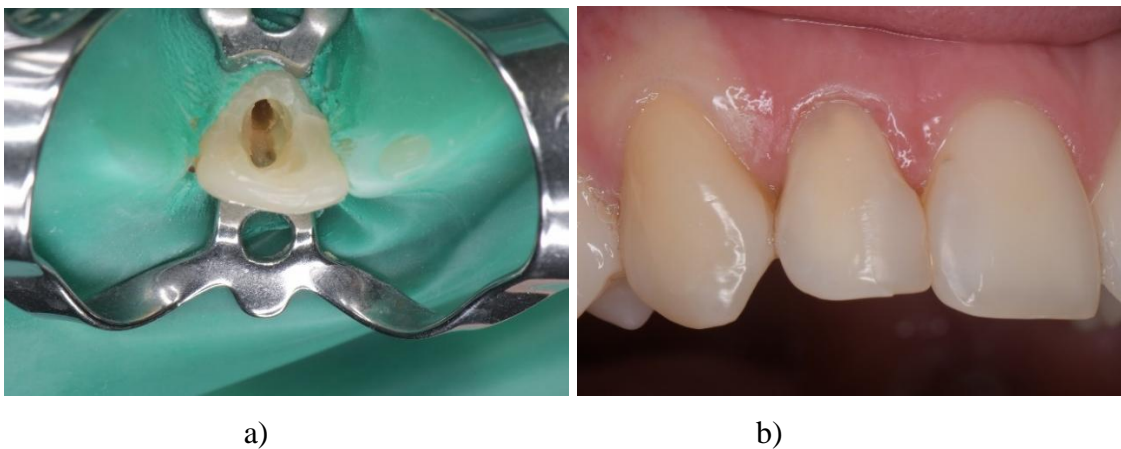


Slika 6. Odstranjena gutaperka iz korijenskoga kanala (a), primjena PA staklene sonde unutar kaviteta te s vanjske površine (b, c).

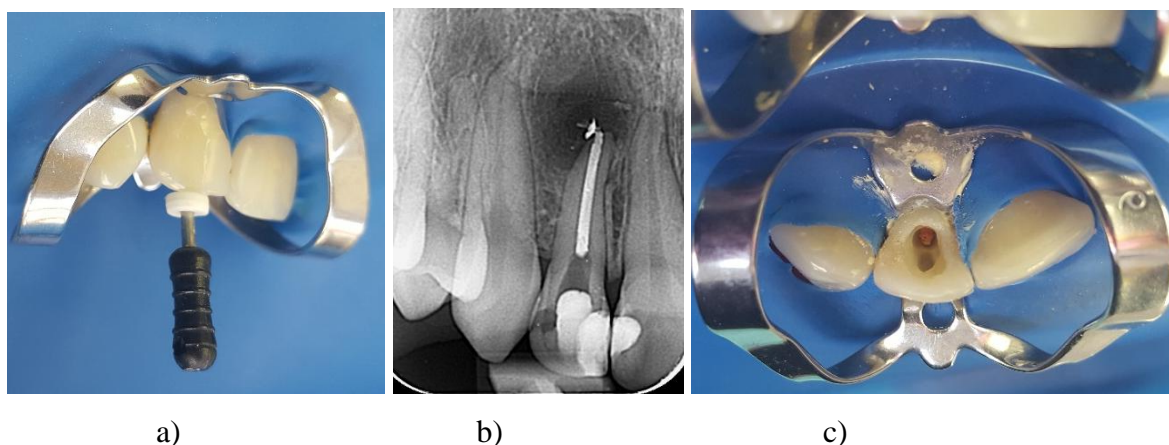
2. Posjet

Zub je otvoren, terapijsko polje izolirano je pomoću koferdama te je provedeno završno čišćenje i širenje korijenskoga kanala pomoću instrumenata po Hoedstremu (veličine 40/ 45/ 50/ 55) i proširivača te ispiranjem natrijevim hipokloritom (2.5 %, 5 ml, *Kemika, Zagreb, Hrvatska*). Prije punjenja korijenski je kanal dodatno ispran fiziološkom otopinom (2 ml, *Gradska ljekarna Zagreb, Zagreb, Hrvatska*) i posušen papirnatim štapićima (*DiaDent,*

Burnaby, Kanada). Punjenje kanala izvršeno je primjenom hladne lateralne kondenzacije. Uporabljene su gutaperke (*DiaDent, Burnaby, Kanada*) i pasta za punjenje kanala AH-plus (*Dentsply De Trey, Konstanz, Njemačka*). Glavni gutaperka štapić bio je veličine 55, spreader (*Mani, Tochigi, Japan*) veličine 20 i 25. Suvišak gutaperke izvan kanala odstranjen je ugrijanim instrumentom (*pluger, Roeko, Coltène/Whaledent AG, Švicarska*), a kavitet temeljito očišćen alkoholom i posušen pomoću komprimiranog zraka iz puhaljke.




Slika 7. Izgled kaviteta i koferdama nakon provedene plazma terapije (a), izgled s izraženom promjenom boje u području vrata zuba (b).



Slika 8. Čišćenje i širenje korijenskoga kanala (a), radiološki nalaz nakon postupka revizije (b), prikaz kaviteta i gutaperke u kanalu nakon odstranjivanja i čišćenja suviška punjenja.

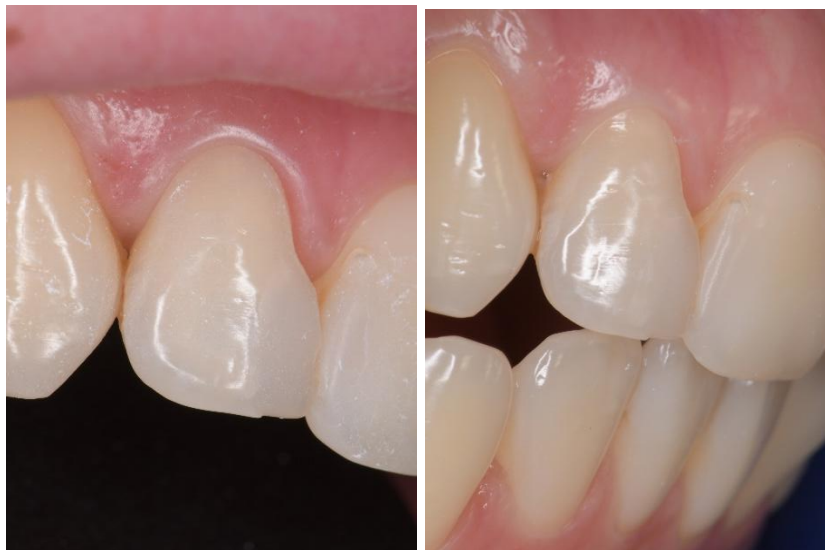Nakon postupka revizije, punjenja i čišćenja kaviteta ponovno je proveden postupak primjene hladne atmosferske plazme prema istim parametrima kao i u prvom posjetu (intenzitet 5 kroz dvije minute, razmak 1- 2 mm od površine krune zuba, unutar kaviteta i s vanjske strane krune zuba). Na kraju postupka izbjeljivanja u zub je stavljena sterilna vatica i zub je zatvoren privremenim ispunom.



Slika 9. Postupak izbjeljivanja pomoću PA sonde unutar kaviteta (a) i na vanjskoj površini cakline (b), izgled kaviteta nakon odstranjivanja koferdama (c).

3. Posjet

Odstranjen je privremeni ispun te je izolirano radno polje pomoću koferdama. Proveden je isti postupak izbjeljivanja kao prethodna dva posjeta. Nakon provedenog postupka pacijentica je bila zadovoljna postignutim rezultatom uz suglasnost da pristupi završnoj izradi ispuna. U kavitet je postavljen privremeni uložak od tekućeg kalcijeva hidroksida na koji je stavljena sterilna vatica, preko koje je postavljen privremeni ispun. Pacijentici je objašnjeno da je potrebno, zbog tzv. stabilizacije boje i neutralizacije preostalih oksida, da takav uložak stoji sedam dana. Dogovoren je termin sljedećeg posjeta u svrhu izrade završnoga ispuna.



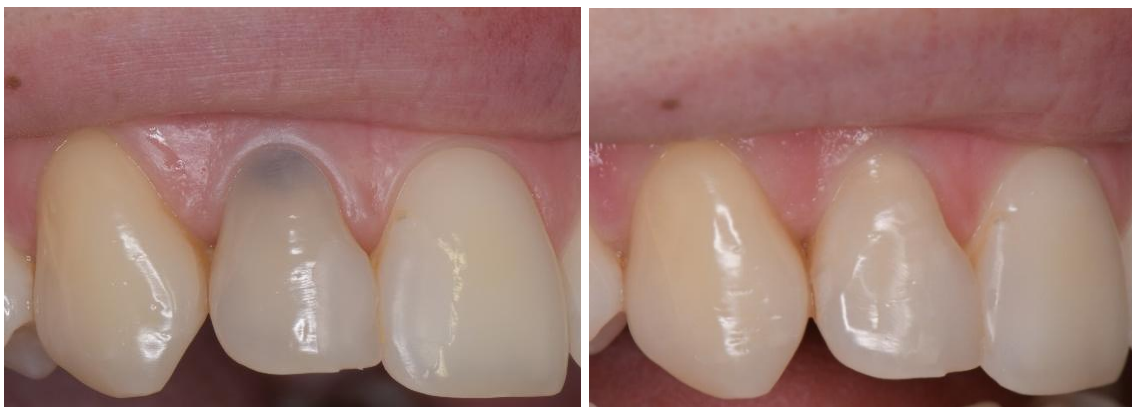Slika 10. Prikaz dobivenog rezultata nakon završenog postupka izbjeljivanja na fotografiji fotografiranoj većim povećanjem i u odnosu s antagonistima.

4. Posjet

Privremeni ispun, uložak tekućeg kalcijeva hidroksida i sterilna vatica, su odstranjeni, a kavitet je temeljito očišćen. Uz suradnju pacijentice provela se kontrola postignute boje. Nakon pozitivnog odgovora pristupilo se izradi završnoga ispuna. Kavitet je dodatno isprepariran u skladu s postulatima za izradu adhezijsko- kompozitnog ispuna (odstranjivanje ostataka staroga ispuna, zaobljavanje rubova kaviteta). Gutaperka je odstranjena još 1 mm u kanal, tako da podloga od stakleno-ionomernoga cementa bude postavljena na ulasku u korijenski kanal i gotovo ne ulazi u područje krune zuba. Prije samog početka stavljanja adhezijskog sustava i stakleno-ionomernoga cementa, kavitet zuba istovremeno je kondicioniran i jetkan te ispran vodom i osušen. U početni dio korijenskoga kanala, od ulaza do gutaperke, stavljena je podloga od stakleno-ionomernoga cementa GC Fuji IX GP (GC, Tokio, Japan) debljine 2- 3 mm. Nakon stvrdnjavanja u kavitet je nanesen samojetkajući adhezijski sustav AdheSE (*Ivoclar Vivadent, Schaan, Lihtenštajn*), koji je potom raspuhan i polimeriziran. Kao restaurativni materijal uporabljen je kompozitni sustav Empress Direct (*Ivoclar Vivadent, Schaan, Lihtenštajn*) iz kojega su odabrane boje: dentinske A2 i A3 te

caklinske A1 i A2. Dentinske boje nanese su s unutarnje strane na labijalnu plohu, tako da je A2 nanesena na cijelu plohu, a A3 samo na trećinu u području vrata zuba. Nakon polimerizacije, preostali dio kaviteta ispunjen je u dva sloja. Prvi sloj bila je caklinska boja A2, dok je drugi ili završni sloj bila boja A1. Pri izradi završnoga sloja posebna pažnja posvetila se oblikovanju površine, uz pažljivo navlačenje kompozitnoga materijala na zaobljene caklinske rubove. Nakon polimerizacije, a u svrhu davanja završnog oblika i usklađivanja dodirne plohe s antagonistima, ispun je obrađen finim dijamantnim brusnim tijelima, Football diamond dental bur, finoće 25 μm (Komet, Lemgo, Njemačka), uz završno poliranje posebnim gunicama, Astropol (Ivoclar Vivadent, Schaan, Lihtenštajn), s tri razine finoće. Nakon završne obrade ponovno je napravljena provjera boje, Slika 10. Pacijentica je bila vrlo zadovoljna postignutim rezultatom.

Cijeli estetsko-restaurativni postupak (endodontsko liječenje, izbjeljivanje, izrada ispuna) trajao je približno četiri tjedna.



Slika 11. Prikaz početnoga stanja i izgled nakon provedene terapije.

3. RASPRAVA

Izbjeljivanje kao terapijski postupak zadnjih godina sve je više zastupljen u svakodnevnom kliničkom radu. Osim sve većih želja samih pacijenata, značajnu ulogu imaju i mediji koji estetski savršen izgled zubi nameću kao jedan od važnijih čimbenika, koji doprinosi lijepom i atraktivnom izgledu svake pojedine osobe. Na koji način će se provesti postupak izbjeljivanja ovisi o vrsti i intenzitetu obojenja, vitalitetu zuba/zubi te o mogućim dostupnim tehnikama za provođenje samog postupka.

Prije postupka izbjeljivanja, veoma je važno, provesti temeljitu inicijalnu terapiju s besprijeornim čišćenjem i odstranjivanjem tvrdih i mekih naslaga s površine zuba/zubi. O tome koja će se tehnika primijeniti i na koji način odlučuje terapeut u dogovoru s pacijentom. Za izbjeljivanje i vitalnih i avitalnih zubi postupak se može provesti u ordinaciji i/ili izvan nje. Ako se izbjeljivanje vitalnih zubi radi u ordinaciji, terapeut određuje hoće li se primijeniti samo sredstvo za izbjeljivanje ili će uz njega biti uporabljena određena lampa (led) ili laser. Kod provođenja takvih postupaka, s obzirom da se radi o sredstvima visoke koncentracije aktivne komponente, veoma je važno provesti pažljivu izolaciju mekih tkiva usne šupljine. Za izbjeljivanje vitalnih zubi izvan ordinacije najčešće se rabi udlaga uz sredstvo za izbjeljivanje nižih koncentracija s blažim učinkom ili se primjenjuju određeni lakovi za premazivanje.

Postupak izbjeljivanja avitalnih zubi zahtijeva pažljivu pripremu kaviteta s provjerom kvalitete punjenja unutar korijenskoga kanala, vizualno- taktilnom metodom, uz obavezan radiološki nalaz. Ako se procijeni da je punjenje nedostatno, obavezno se mora provesti njegova revizija. Nakon provedenog endodontskog postupka pristupa se izradi zaštitne podloge. Prije postavljanja podloge mora se provjeriti visina na kojoj se nalazi gutaperka unutar korijenskoga kanala. Idealna pozicija njezina završetka bila bi 2- 3 mm ispod caklinsko-cementne granice, odnosno od ruba gingive. Na taj način osigurava se dovoljno prostora za zaštitnu podlogu. Zaštitna podloga mora se postaviti preko gutaperke unutar kanala te se moraju prekriti postranične stijenke prateći vanjski rub gingive ili caklinsko-cementno spojište. Rub podloge prema labijalnoj plohi mora završavati 1- 2 mm ispod ruba gingive. Zbog svog oblika, promatrajući u vestibulo-oralnome smjeru, ovakav izgled postavljene podloge ima oblik sedla te se tako i naziva. Postavljanjem na takav način, potporni aparat zuba na postraničnim dijelovima zuba zaštićen je od prodora sredstva za izbjeljivanje, dok je labijalna ploha u potpunosti dostupna izbjeljivanju. Kod klasične metode izbjeljivanja, primjenom preparata na bazi vodikova ili karbamid peroksida visoke

koncentracije, postoji opasnost od njegova prodora u okolno potporno tkivo, što može dovesti do neželjenih posljedica, kao što je bolna osjetljivost ili postranična resorpcija korijena zuba. Zbog navedenog, upravo su obojenja u području vrata zuba poseban problem u provođenju terapije. Razlog tome jest nemogućnost prodora sredstva za izbjeljivanje u navedeno područje ako se stavi previše podloge. S druge strane, ako je zaštitna podloga nedostatna, postoji velika opasnost od oštećenja potpunoga aparata zuba i resorpcije korijena. Veoma je važna procjena terapeuta u odabiru tehnike kojom bi se postiglo uspješno izbjeljivanje, a bez štetnih posljedica. U ordinaciji se kod izbjeljivanja avitalnoga zuba obično rabi tzv. kombinirana unutarnjo-vanjska metoda kojom se nakon adekvatne izolacije sredstvo za izbjeljivanje unosi unutar kaviteta te na labijalnu i palatinalnu plohu krune zuba. Nakon tako provedenog postupka, u kavitet se stavlja sredstvo za izbjeljivanje niže koncentracije i zatvara privremenim ispunom do sljedećeg posjeta. Ako se ne provodi kombinirana metoda ili ne postoje uvjeti za njezino provođenje, onda se kao uložak između dva posjeta može primijeniti sredstvo veće koncentracije, ali s rizikom od mogućeg nastanka neželjenih posljedica. Idealno sredstvo i/ili metoda za izbjeljivanje bila bi ona kod koje se postiže zapažen klinički rezultat, a bez mogućeg nastanka štetnog učinka. U svakodnevnome radu nastoje se izbjegavati sredstva s visokom koncentracijom te se rabe sredstva niže koncentracije uz produženje terapijskoga postupka. Glavni problem kod primjene sredstava s visokom koncentracijom jest nemogućnost kontroliranja količine stvaranja kisikovih i perhidroksilnih radikala u postavljenome ulošku. Zbog toga je kod primjene sredstva s intenzivnim učinkom, npr. 35%-tni vodikov peroksid, preporučljivo kontrolirati učinak svaka 24 sata.

Kod prikaza slučaja u ovome radu, za izbjeljivanje promjene boje u području vrata zuba uporabljen je uređaj za stvaranje induciranog plazma polja pomoću dielektričnog barijernog izboja *Plasma One* (*Plasma Medical System, Bad Ems, Njemačka*). Dielektrični barijerni izboj nastaje između aktivirane staklene elektrode ispunjene plemenitim plinom i površine zuba. Staklena sonda građena je od dvostruke staklene komore kod koje je unutarnja komora ispunjena plemenitim plinom, a vanjska komora predstavlja dodatnu zaštitu. Na vršku sonde, koji predstavlja njezin tzv. aktivni dio, staklo je stanjeno, pri čemu kod njezina aktiviranja dolazi do stvaranja izboja. Izboj prolazi kroz zrak uzrokujući različite kemijske reakcije, kao što su ionizacija i disocijacija, koje dovode do stvaranja kisikovih radikala koji imaju oksidirajući učinak na okolne molekule. S obzirom na to da se obojenja nalaze unutar

dentinskih kanalića te da je prisutan zrak kao osnovni supstrat za stvaranje kisikovih radikala, stvaranje izboja dovest će do stvaranja radikala i oksidirajućeg učinka s efektom izbjeljivanja. Kod primjene ovakvog načina izbjeljivanja nije potrebno koristiti bilo kakvo dodatno sredstvo za izbjeljivanje, ali se ono, zbog povećanog učinka, može dodatno primijeniti. Ono što ovakav način izbjeljivanja čini posebnim jest njegova primjena bez potrebe za izradom i postavljanjem zaštitne podloge unutar kaviteta. Time se postiže potpuni učinak izbjeljivanja u području vrata zuba bez štetnih posljedica na okolno potporno tkivo. Ako je gutaperka odstranjena 2- 3 mm u korijenski kanal i izboj doseže navedeni dio, učinak izbjeljivanja proteže se i u korijenski kanal. Debljina dentina, cakline i cementa dostatna je kao izolacija od prodora stvorenih komponenata plazma polja u okolno potporno tkivo. Osim unutar kaviteta, staklena sonda postavila se s vanjske strane na labijalnu plohu uz lagane pokrete u mezio-distalnome i cerviko-incizalnome smjeru. Oba postupka, u kavitetu i s vanjske strane labijalne plohe, trajala su dvije minute, na intenzitetu 5 (najjači intenzitet).

Nadalje, sljedeće obilježje koje izdvaja ovu metodu izbjeljivanja jest njezina primjena već za vrijeme endodontskog zahvata gdje se navedeni postupak zbog antimikrobnoga učinka primjenjuje kod obrade korijenskoga kanala. Time se već tijekom endodontske terapije postiže određeni efekt izbjeljivanja. U prikazanom slučaju hladna atmosferska plazma stvorena dielektričnim barijernim izbojem primijenjena je već u prva dva posjeta, kod revizije i kod punjenja korijenskoga kanala, čime je već postignut zapažen klinički rezultat. Nakon provedene terapije u kavitet je stavljena sterilna vatica, a kavitet je zatvoren privremenim ispunom. U sljedećoj posjeti izvršen je još jedan postupak izbjeljivanja te je u kavitet stavljen tekući kalcijev hidroksid i sterilna vatica, a kavitet je ponovno zatvoren privremenim ispunom na sedam dana. To je učinjeno zbog stabilizacije boje i neutralizacije oksidirajućih ostataka koji mogu štetiti uspostavljanju kvalitetne adhezijsko-kompozitne sveze. U sljedećem posjetu, a u svrhu postizanja željenih estetskih rezultata, izrađen je završni ispun, kombinacijom i nijansiranjem dentinskih i caklinskih boja. Završni rezultat bio je uspješan te je izbjegnuto protetski postupak.

Provedeni klinički postupak mogao bi postati terapija izbora, odnosno novi „zlatni standard“ u zbrinjavanju promjena boja u području vrata zuba. Razlog tome jest njegova sigurna primjena uz gotovo zanemarivu mogućnost nastanka bilo kakvog oštećenja na okolnom

potpornom aparatu zuba, uz izrazito dobar rezultat postignutog izbjeljivanja. Nadalje, što je naročito važno, navedeni postupak ne iziskuje primjenu nikakvog sredstva za izbjeljivanje.

4. ZAKLJUČAK

Cilj kliničkog postupka izbjeljivanja jest postići željeni estetski rezultat bez nastanka mogućih štetnih posljedica za sam zub i okolno potporno tkivo. Uspješnost samog postupka ovisi o vrsti i intenzitetu obojenja kao i o izboru tehnike izbjeljivanja. Poseban problem, zbog položaja obojenja, predstavljaju intenzivna obojenja u području vrata zuba. Naime, u izboru tehnike izbjeljivanja mora se pridati pažnja da se, uz određeno sredstvo za izbjeljivanje, izradi kvalitetna zaštitna podloga. Kod primjene dielektričnim izbojem stvorenog polja hladne atmosferske plazme, zbog ograničene prodornosti unutar kaviteta, postavljanje zaštitne podloge nije potrebno. Time se omogućuje učinak izbjeljivanja i u onim dijelovima koji ne bi bili obuhvaćeni zbog postavljene zaštitne podloge. Ako se primjenjuju pravila struke, navedeni postupak je siguran za uporabu i daje željene kliničke rezultate. U prikazanom kliničkom slučaju, u složenom endodontsko-restaurativnom postupku uz izbjeljivanje pomoću induciranog polja hladne atmosferske plazme, a bez primjene uobičajenog sredstva za izbjeljivanje, postignut je uspješan klinički rezultat. Ovim načinom izbjegnuto je agresivniji protetski zahvat na samome zubu (izrada krunice/izrada nadogradnje i krunice) uz uštedu vremena i novčanih sredstava.

5. LITERATURA

1. Rezo V, Pavić A, Pavelić B. Uvod u izbjeljivanje zubi: I dio: Teorijske osnove. *Sonda*. 2014;32-6.
2. Isbary G, Shimizu T, Zimmermann JL, et al. Cold atmospheric plasma for local infection control and subsequent pain reduction in a patient with chronic post-operative ear infection. *New Microbes New Infect*. 2013;1(3):41-3.
3. Pavelić B, Jurić H. Primjena ozona. U: Kobaslija S i sur. Minimalna invazivna terapija. Sarajevo: Dobra knjiga. 2012;317-22.
4. Jurmanović D, Prebeg D, Pavelić B. Primjena ozona u stomatologiji 2. *Sonda*. 2010;11:87-90.
5. Sulieman M. An overview of tooth discoloration: extrinsic, intrinsic and internalized stains. *Dental Update*. 2005;463-71.
6. Ingle JJ. *Endodontics*. London: BC Decker Inc Hamilton; 2002.
7. Greenwall L. *Bleaching techniques in restorative dentistry*. London: Martin Dunitz Ltd; 2001.
8. Nathoo SA. The chemistry and mechanisms of extrinsic and intrinsic discoloration. *J Am Dent Assoc*. 1997;128 Suppl:6-10.
9. Walton ER, Torabinejad M, et al. *Principles and practice of endodontics*. Philadelphia: Saunders. 2002;p385-99.
10. Habith Martin JM, Torno V, da Silveira Vaz MV, Vieira S, Ribeiro Rosa EA, Mazur RF. Specific Concentration evaluation of 16% carbamide peroxide compounded at dispensing pharmacies. *Braz Oral Res*. 2007;21(4):318-22.
11. Lee GP, Lee MY, Lum SOY, Poh RSC & Lim KC. Extraradicular diffusion of hydrogen peroxide and pH changes associated with intracoronary bleaching of discoloured teeth using different bleaching agents. *Int Endod J*. 2004;37:500-6.
12. Taher NM. The Effect of Bleaching Agents on the Surface Hardness of Tooth Colored Restorative Materials. *J Contemp Dent Pract*. 2005;2(6):18-26.
13. Pavelić B, Pavić A, Rezo V. Uvod u izbjeljivanje: II dio: Klinički postupak. *Sonda*. 2014;18-24.
14. Croll TP. Enamel microabrasion: observations after 10 years. *J Am Dent Assoc*. 1997; 128 Suppl:51-5.
15. Kwon S, Ko S, Greenwall L. *Tooth whitening in esthetic dentistry: Principles and*

- techniques. London: Quintessence Publishing Co; 2009.
16. Haywood VB, Heymann HO. Nightguard vital bleaching. *Quintessence Int.* 1989;20:173-6.
 17. Christensen GJ. Bleaching teeth: practitioner trends. *J Am Dent Assoc.* 1997;128 Suppl: 16-8.
 18. Oliveira DP, Gomes BPFA, Zaia AA, Souza-Filho FJ, Ferraz CCR. Ex vivo antimicrobial activity of several bleaching agents used during the walking bleach technique. *Int Endo J.* 2008;41:1054-8.
 19. Liebenberg WH. Intracoronal lightening of discolored pulpless teeth: A modified walking bleach technique. *Quintessence Int.* 1997;28:771-7.
 20. Bardos L, Barnkova H. Cold atmospheric plasma: Sources, processes, and applications. *Thin Solid Films.* Elsevier. 2010;518:6705–13.
 21. J. Heinlin, G. Isbary, W. Stolz, G. Morfill, M. Landthaler, T. Shimizu, B. Steffes, T. Nosenko, J. L. Zimmermann and S. Karrer. Plasma applications in medicine with a special focus on dermatology. *J. Eur. Acad. Dermatol. Venereol.* 2011;25(1):1-11.
 22. Emmert S et al. Atmospheric pressure plasma in dermatology: ulcer treatment and much more. *Clin. Plasma Med.* 2013;1:24–9.
 23. Isbary G et al. Successful and safe use of 2 min cold atmospheric argon plasma in chronic wounds: results of a randomized controlled trial. *Br. J. Dermatol.* 2012;163:78–82.
 24. Weltmann KD, Kindel E, von Woedtke T, Hähnel M, Stieber M, Brandenburg R. Atmospheric-pressure plasma sources: Prospective tools for plasma medicine. *Pure Appl Chem.* 2010;82:1223–37.
 25. Pavelić B, Prebeg D, Šaban A i sur. Teorijske osnove i terapijske mogućnosti primjene plazma-terapije u stomatologiji. *Medix.* 2014;20(113/114):240-5.
 26. Nehra V, Kumar A, Dwivedi H. Atmospheric non-thermal plasma sources. *IJE.* 2008.
 27. Nehra V, Kumar A, Dwivedi H. Atmospheric non-thermal plasma sources. *IJE.* 2008;2:53-68.
 28. Isbary G, Shimizu T, Li Y-F, Stolz W, Thomas HM, Morfill GE, Zimmermann JL. Cold atmospheric plasma devices for medical issues. *Exp Rev Med Dec.* 2013;10(3):367-77.
 29. Isbary G, Zimmermann JL, Shimizu T, Morfill GE, Thomas HM, Steffes B, Heinlin J,

Karrer S, Stolz W. Non-thermal Plasma – more than 5 years of clinical experience. Clin Plasma Med 2013;1(1):19-23.

6. ŽIVOTOPIS

Mateja Zaher Švarc rođena je 23. ožujka 1988. u Zagrebu. Osnovnu školu i gimnaziju završila je u Jastrebarskom 2006. godine. Na Stomatološkom fakultetu u Zagrebu nakon šestogodišnjeg obrazovanja diplomirala je 2012. godine. Iste godine upisuje Poslijediplomski specijalistički studij. U prosincu 2013. godine položila je stručni ispit te se zapošljava u Domu zdravlja Zagreb Zapad.