

Primjena mini implantata u ortodonciji

Duski, Rošna

Professional thesis / Završni specijalistički

2017

Degree Grantor / Ustanova koja je dodijelila akademski / stručni stupanj: **University of Zagreb, School of Dental Medicine / Sveučilište u Zagrebu, Stomatološki fakultet**

Permanent link / Trajna poveznica: <https://um.nsk.hr/um:nbn:hr:127:724056>

Rights / Prava: [Attribution-NonCommercial 4.0 International/Imenovanje-Nekomercijalno 4.0 međunarodna](#)

Download date / Datum preuzimanja: **2024-07-23**



Repository / Repozitorij:

[University of Zagreb School of Dental Medicine Repository](#)





SVEUČILIŠTE U ZAGREBU
STOMATOLOŠKI FAKULTET

Rošna Duski

PRIMJENA MINI IMPLANTATA U ORTODONCIJI

Poslijediplomski specijalistički rad

Zagreb, 2017.

Rad je ostvaren na Zavodu za ortodonciju Stomatološkog fakulteta Sveučilišta u Zagrebu.

Naziv poslijediplomskog specijalističkog studija: Dentalna medicina

Mentorica rada: Prof. dr. sc. Marina Lapter Varga

Zavod za ortodonciju, Stomatološki fakultet Sveučilišta u Zagrebu

Lektorica hrvatskog jezika: Ivana Šušković, prof. fon. i dipl. ling.

Lektor engleskog jezika: Željko Marčan, mag. educ. philol. angl.

Sastav Povjerenstva za ocjenu poslijediplomskog specijalističkog rada:

1. Izv. prof. dr. sc. Sandra Anić Milošević, Stomatološki fakultet Sveučilišta u Zagrebu
2. Prof. dr. sc. Marina Lapter Varga, Stomatološki fakultet Sveučilišta u Zagrebu
3. Izv. prof. dr. sc. Martina Šlaj, Stomatološki fakultet Sveučilišta u Zagrebu

Sastav Povjerenstva za obranu poslijediplomskog specijalističkog rada:

1. Izv. prof. dr. sc. Sandra Anić Milošević, Stomatološki fakultet Sveučilišta u Zagrebu
2. Prof. dr. sc. Marina Lapter Varga, Stomatološki fakultet Sveučilišta u Zagrebu
3. Izv. prof. dr. sc. Martina Šlaj, Stomatološki fakultet Sveučilišta u Zagrebu

Datum obrane rada: 12.06.2017.

Rad sadrži: 69 stranica

0 tablica

46 slika

CD

Osim ako nije drukčije navedeno, sve ilustracije (tablice, slike i dr.) u radu su izvorni doprinos autora poslijediplomskog specijalističkog rada. Autor je odgovoran za pribavljanje dopuštenja za korištenje ilustracija koje nisu njegov izvorni doprinos, kao i za sve eventualne posljedice koje mogu nastati zbog nedopuštenog preuzimanja ilustracija odnosno propusta u navođenju njihovog podrijetla.

Zahvala

Zahvaljujem prof. dr. sc. Marini Lapter Varga na mentorstvu i strpljenju tijekom izrade ovog rada.

Hvala mojoj obitelji i prijateljima na podršci i razumijevanju.

Sažetak

Primjena mini implantata u ortodonciji

Osiguravanje adekvatnog sidrišta u ortodontskoj terapiji često je vrlo zahtjevno budući da većina metoda ovisi o suradnji pacijenta. Veliki napredak osigurali su mini implantati kao oblik skeletnog sidrišta koji se sve više koriste u praksi. Iako oseointegrirani dentalni implantati mogu poslužiti kao pouzdano sidrište, primjena je ograničena njihovom veličinom. Prednosti mini implantata su ekonomičnost te jednostavan kirurški postupak postavljanja i uklanjanja. Također, radi svoje prikladne veličine mogu se koristiti u raznim anatomskim regijama, uključujući interdentalno područje. Debljina kortikalne kosti igra važnu ulogu u uspjehu terapije jer o njoj ovisi primarna stabilnost mini implantata. Mogu se koristiti u raznim kliničkim situacijama, uz vrlo visoku stopu uspjeha. Iako mini implantati mogu smanjiti potrebu za ekstrakcijama i ortognatskom kirurgijom, potrebna su daljnja kontrolirana istraživanja o njihovoj učinkovitosti.

Ključne riječi: ortodontski mini implantati; koštano sidrište; oseointegracija; pomaci zuba

Summary

Use of mini-implants in orthodontics

Ensuring adequate anchorage in orthodontics is often challenging, especially because many of the methods depend on patient compliance. A major advance in orthodontic treatment was the introduction of skeletal anchorage with mini-implants, which are used more often. Although osseointegrated dental implants provide reliable anchorage, their application is limited by their large size. The advantages of mini-implants are their low cost and simple surgical placement and removal. The convenient size of mini-implants also enables their use in many anatomical regions, including the interdental area. Cortical bone thickness is an important factor in the success of a mini-implant, because it determines primary stability. They can be used in various clinical situations, with a very high success rate. Although mini-implants can reduce the need for extractions and orthognathic surgery, further controlled studies on their effectiveness are required.

Keywords: orthodontic mini-implants; skeletal anchorage; osseointegration; tooth movement

SADRŽAJ

1.	UVOD	1
2.	SIDRIŠTE	5
2.1.	Vrste sidrišta	6
2.2.	Skeletno (apsolutno) sidrište	10
3.	MINI IMPLANTATI	13
3.1.	Razvoj mini implantata	14
3.2.	Dizajn mini implantata	15
3.3.	Podjela mini implantata	17
4.	INDIKACIJE I KONTRAINDIKACIJE	19
5.	PLANIRANJE TERAPIJE	23
5.1.	Mjesto postavljanja mini implantata	24
5.2.	Odabir odgovarajućeg mini implantata	26
6.	KIRURŠKI POSTUPAK	29
7.	RIZICI I KOMPLIKACIJE	34
8.	TERAPIJSKA PRIMJENA MINI IMPLANTATA	38
8.1.	Retrakcija sjekutića	39
8.2.	Distalizacija kutnjaka	40
8.3.	Protrakcija kutnjaka	42
8.4.	Intruzija pojedinačnog zuba i prednjeg segmenta	43
8.5.	Terapija prednjeg otvorenog zagriža	44
8.6.	Korekcija dentalne sredine	46

8.7.	Korekcija vertikalne asimetrije (unilateralna intruzija)	46
8.8.	Transverzalna korekcija ektopičnog zuba	47
8.9.	Ortognatska primjena	48
9.	PRIKAZ SLUČAJA	50
9.1.	Prikaz slučaja 1	51
9.2.	Prikaz slučaja 2	53
10.	RASPRAVA	56
11.	ZAKLJUČAK	61
12.	LITERATURA	63
13.	ŽIVOTOPIS	68

Popis skraćenica

TAD – Temporary Anchorage Device

mm – milimetar

° – stupanj

% – postotak

CBCT – Cone Beam Computed Tomography

Ncm – newton centimetar

rpm – rotations per minute

SNB (sella-nasion-supramentale) – kut mandibularnog prognatizma

CBT – cortical bone thickness

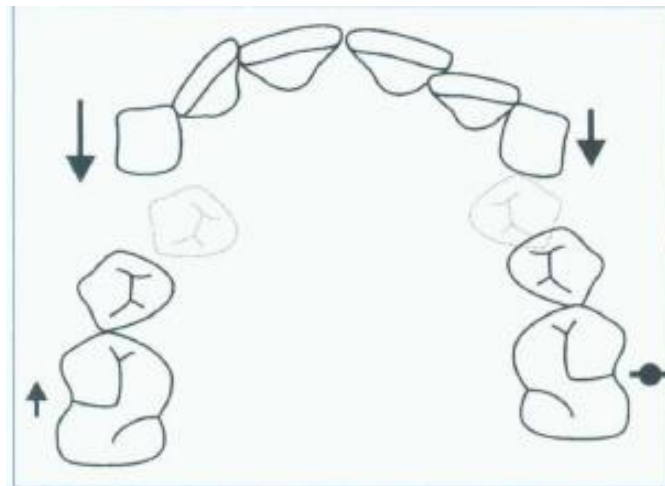
N – newton

1. UVOD

Razvojem tehnologije i materijala došlo je do usavršavanja fiksnih ortodontskih naprava, a sve s ciljem da terapija bude brža, učinkovitija, ali i ugodnija za pacijente, sa što je manje moguće neželjenih popratnih pojava. Jedan od razloga neuspjeha ortodontske terapije je i gubitak sidrišta te se u tu svrhu koriste brojne metode kako bi se to spriječilo. Najsuвременiji način kontrole sidrišta u ortodontskoj terapiji je primjena mini implantata.

Cilj svake uspješne ortodontske terapije je postići željeni pomak zuba uz minimalne negativne posljedice. To se može postići kontrolom sidrišta (1).

Da bi se zub pomaknuo u tijeku ortodontske terapije na njega mora biti aplicirana sila, a kao oslonac, odnosno sidrište, tim silama mogu poslužiti drugi zubi ili koštane strukture. Naime, prema trećem Newtonovom zakonu, pri djelovanju sile koja se koristi za ortodontski pomak zuba, istovremeno se javlja protusila jednaka po iznosu, a suprotnog smjera. Ona djeluje na sidrište, a ako se kao sidrište koriste drugi zubi, može doći do njihovog pomaka. Ponekad je takav pomak poželjan, ali problem predstavljaju situacije kod kojih to želimo spriječiti: npr. kada kod retrakcije prednjih zubi želimo spriječiti mezijalni pomak kutnjaka i drugih pretkutnjaka, Slika 1. Upravo su takve situacije jedna od indikacija za primjenu mini implantata (2).



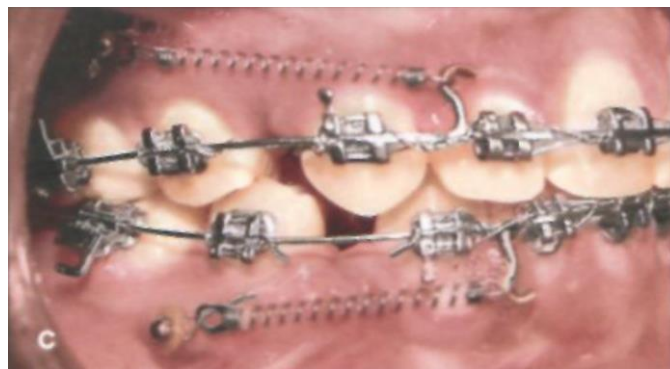Slika 1. Nepoželjni mezijalni pomak gornjih kutnjaka prilikom retrakcije prednjih zubi.

Preuzeto s dopuštenjem izdavača (2).

Uvođenje mini implantata u ortodonciju predstavlja jednu od najznačajnijih promjena u kliničkom radu. Oni pružaju kliničaru dobru kontrolu pomaka zuba u tri dimenzije pa je i njihova primjena u porastu. To pokazuje i mnoštvo naziva pod kojima se mogu pronaći u literaturi: mikroimplantati, mikrovijci, ortodontski implantati, Temporary Anchorage Devices (TAD), titanski mini implantati... Također, mini implantati predstavljaju alternativu ortognatskoj kirurgiji, posebice u vertikalnoj dimenziji (1-3).

U posljednjih 25 godina, oseointegrirani dentalni implantati uspješno su se koristili u kombiniranoj ortodontsko-restaurativnoj terapiji, posebice djelomično bezubih pacijenata. Najprije su služili kao sidrište u ortodontskoj terapiji, a zatim bi se iskoristili za nadoknadu izgubljenih zubi. Međutim, standardni implantati promjera 3,25 do 7 mm nisu idealni za ortodontske svrhe budući da zahtijevaju invazivan kirurški postupak postavljanja i razdoblje oseointegracije od 4 do 6 mjeseci prije negoli se mogu opteretiti. Nadalje, nedovoljno odgovarajuće kosti kao i neke anatomske strukture (npr. sinusi, živci, impaktirani zubi) predstavljaju ograničenje za njihovu primjenu. Također, ne mogu se koristiti u pacijenata mlađih od 16 godina. Iz tog razloga počinje primjena mini implantata. Istraživanja su pokazala da su mini implantati manje invazivni, lakše se postavljaju i uklanjaju, mogu se odmah opteretiti jer ne zahtijevaju oseointegraciju, mogu se koristiti i u djece te su ekonomičniji. Osim toga, uz pravilno postavljenu indikaciju, stopa uspjeha im je vrlo visoka zbog čega se sve više koriste u svakodnevnom radu (1, 4).

Pouzdan sidrište kakvo pružaju mini implantati rezultira uspješnijom terapijom kompliciranijih slučajeva u kraćem razdoblju. Zubi se mogu pomicati direktno (*engl. en masse*) bez gubitka sidrišta u svoju završnu poziciju, Slika 2 (1).



Slika 2. Retrakcija maksilarnog i mandibularnog anteriornog segmenta. Preuzeto s dopuštenjem izdavača (1).

Svrha ovog rada je prikazati jedan od najsuvremenijih načina kontrole sidrišta u ortodontskoj terapiji, a to je primjenom mini implantata. U radu će biti prikazan razvoj mini implantata, njihov dizajn i podjela, indikacije i kontraindikacije za njihovu primjenu te sam kirurški postupak ugradnje. Vrlo je bitno poznavati i rizike i komplikacije primjene ove vrste sidrišta kako bi se mogle poduzeti mjere za njihovu što uspješniju primjenu u fiksnoj ortodontskoj terapiji.

Svrha rada je prikazati prednosti i nedostatke uporabe mini implantata te mogućnosti njihove primjene u svrhu poboljšanja uspješnosti, brzine i sigurnosti same terapije. Na taj način bit će moguće predložiti nove smjernice prilikom ortodontske terapije.

Stručni doprinos ovoga rada je u prikazu primjene mini implantata kao učinkovitog i relativno jednostavnog oblika sidrišta u ortodontskoj terapiji. Ovaj rad olakšat će donošenje odluka i planiranje ortodontskog liječenja u pacijenata kod kojih se kao sidrišne jedinice u tijeku fiksne ortodontske terapije koriste mini implantati.

2. SIDRIŠTE

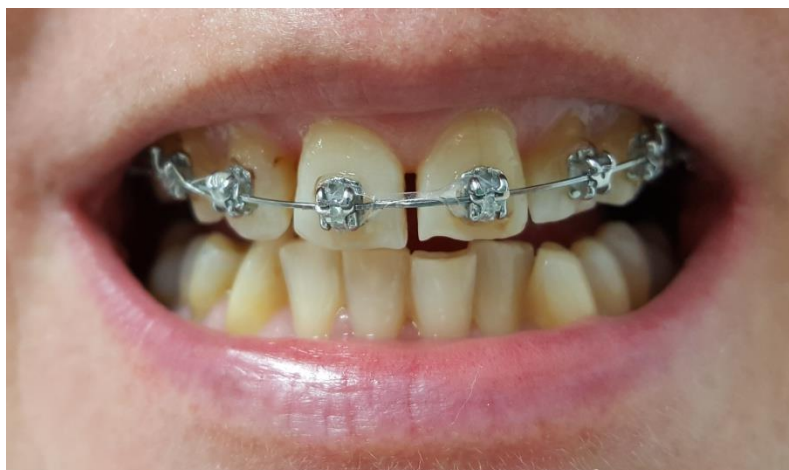Sidrište je otpor neželjenom pomaku zuba. Važan aspekt svake terapije je omogućiti maksimalan pomak zubi koje želimo pomaknuti i minimalizirati neželjene popratne pojave (5).

2.1. Vrste sidrišta

Prema načinu primjene sile, sidrište možemo podijeliti na:

- ❖ jednostavno
- ❖ stacionarno
- ❖ recipročno.

Jednostavno sidrište podrazumijeva da se zub s dužim korijenom koristi za pomak zuba s kraćim korijenom u istom zubnom luku, odnosno kada se veći broj zubi koristi za pomak manjeg broja zubi u istom zubnom luku. Kod stacionarnog sidrišta zubi se pomiču translatorno (*engl. bodily movement*) da bi se oduprli sidrištu. I na kraju, sidrište je recipročno kada se dva zuba pomiču jedan prema drugome ili u suprotnim smjerovima u istoj mjeri, Slika 3 (6).



Slika 3. Recipročno zatvaranje medijalne dijasteme gornje čeljusti.

Nadalje, sidrište može uključivati jednu ili obje čeljusti:

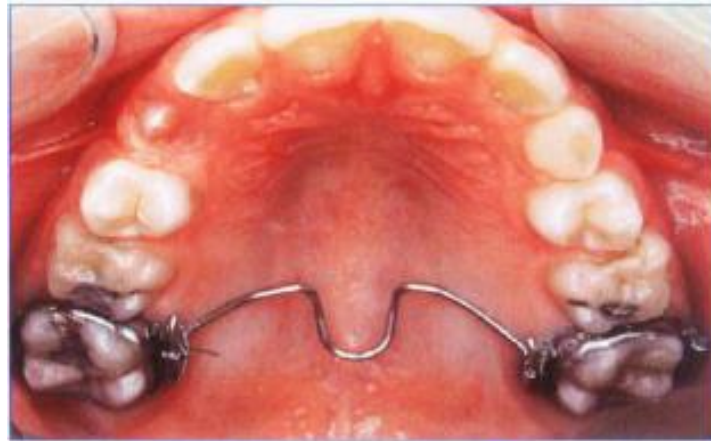- ❖ intramaksilarno sidrište (zubi u jednoj čeljusti koriste se za pomak drugih zubi u istoj čeljusti)
- ❖ intermaksilarno sidrište (zubi u jednoj čeljusti koriste se kao sidrište za pomak zubi u suprotnoj čeljusti).

Primjeri intramaksilarnog sidrišta su: razmicanje zubi korištenjem opruga, protruzija prednjih zubi korištenjem stražnjih zubi kao potpore, transverzalna ekspanzija zubnog luka te zatvaranje prostora korištenjem elastičnih vlakova ili spiralnih opruga. Korištenje intermaksilarnih gumica za korekciju klase II ili klase III primjer je intermaksilarnog sidrišta (2, 6).

Izvor sidrišta može se nalaziti:

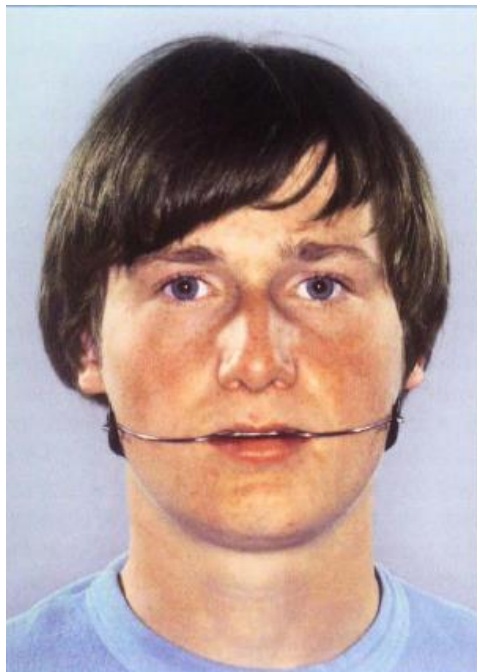- ❖ intraoralno
- ❖ ekstraoralno.

Intraoralno sidrište uključuje zube, alveolarnu kost i mišiće. Snaga samog sidrišta ovisi o broju uključenih zubi, broju i dužini njihovih korijena, površini korijena te o vrsti kosti. Korijen trokutaste površine (npr. očnjaka te gornjih središnjih i bočnih sjekutića) pruža veći otpor pomicanju u odnosu na korijen okruglog ili plosnatog izgleda u presjeku. Također, dulji korijeni pružaju veći otpor pomicanju jer su dublje usađeni u kosti. Ankilozirani zubi mogu poslužiti kao izvrsno sidrište budući da ortodontski pomak takvih zubi nije moguć. Mišići uzrokuju razmicanje (*engl. spacing*) ili lepezasto širenje zubi (*engl. flaring*). Nadalje, razne vrste intraoralnih naprava, kao što su palatinalni luk, Slika 4, i lip bumper, te modifikacije fiksnih naprava mogu poslužiti kao sidrište (2, 6, 7).

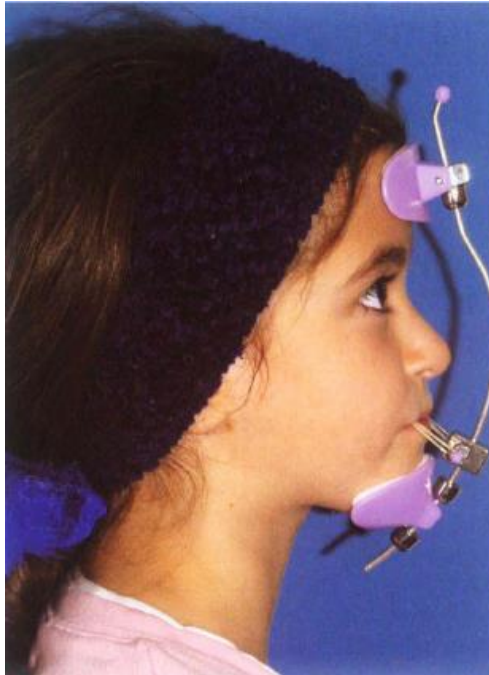


Slika 4. Transpalatinalni luk. Preuzeto s dopuštenjem izdavača (2).

Ekstraoralno sidrište uključuje kosti lica, kosti lubanje i stražnji dio vrata. Postiže se korištenjem raznih vrsta ekstraoralnih naprava kao što su *headgear*, Slika 5, i Delaireova maska, Slika 6 (2, 6).



Slika 5. Cervikalni *headgear*. Preuzeto s dopuštenjem izdavača (2).



Slika 6. Delaireova maska. Preuzeto s dopuštanjem izdavača (2).

Prema broju sidrišnih jedinica, razlikujemo:

- ❖ pojedinačno ili primarno
- ❖ složeno
- ❖ pojačano sidrište (6).

Naposljetku, slijedi podjela prema gubitku sidrišta:

- ❖ maksimalno sidrište (situacija u kojoj vrlo malo ili nimalo sidrišta može biti izgubljeno)
- ❖ umjereno sidrište (situacija u kojoj se zatvaranje prostora postiže recipročnim pomakom aktivnog i sidrišnog segmenta)
- ❖ minimalno sidrište (situacija u kojoj je poželjan pomak sidrišnog segmenta tijekom zatvaranja prostora, tzv. klizajuće sidrište) (2, 6).

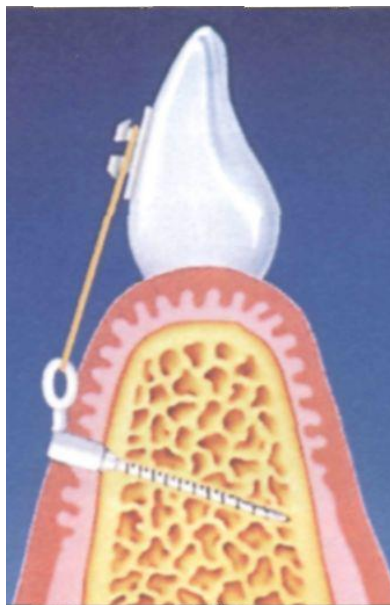
2.2. Skeletno (apsolutno) sidrište

Uz stalnu potrebu za pouzdanim sidrištem raste i zahtjev za pojednostavljenje sidrišnih sustava, njihovog dizajna, aplikacije i upotrebe. Također, zbog porasta broja odraslih pacijenata u ortodontskoj terapiji, često se nalazimo u situaciji gdje broj dostupnih zubi nije dovoljan da se ostvari stabilno sidrište (7).

Tijekom 80-ih godina prošlog stoljeća postavljeni su temelji današnje skeletne sidrišne tehnike. Wehrbein i Glatzmaier prvi su predstavili implantološki sustav specifičan za primjenu u ortodonciji (*Orthosystem, Straumann*) (2).

Za razliku od ostalih vrsta, oblik sidrišta koji osiguravaju mini implantati ima nekoliko važnih značajki:

- ❖ rigidan je
- ❖ može se postaviti u apikalno područje zahvaljujući čemu se može postići intruzija zubi, Slika 7
- ❖ učinkovitost je neovisna o suradnji pacijenta (1, 2).

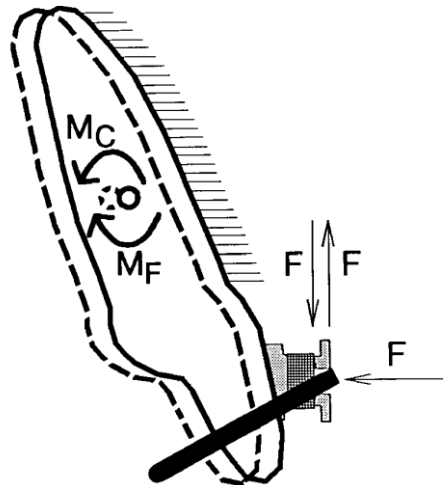


Slika 7. Elastični lanac povezan s mini implantatom da bi se postigla intruzija mandibularnog sjekutića. Preuzeto s dopuštenjem izdavača (1).

Kao najveća prednost prilikom korištenja mini implantata može se istaknuti to što je njihovom upotrebom omogućena intruzija kutnjaka, nekirurška kontrola vertikalne dimenzije, pomak cijele denticije i asimetrični pomak zubi (1, 2).

No ortodonska terapija kod koje se koriste mini implantati kao sidrište ima i određena ograničenja. Možemo ih podijeliti na biomehanička i biološka (1).

Ortodonska sila uzrokuje translaciju zuba, rotaciju ili kombinaciju navedenog ovisno o odnosu linije djelovanja i centra otpora zuba (8). U ortodonskoj terapiji često je poželjna translacija zuba, a da bi se to postiglo, sila mora prolaziti kroz njegov centar otpora, Slika 8.



Slika 8. Kada se okretni momenti sile i protusile jednake veličine, ali suprotnog smjera ponište, preostala sila dovodi do translatornog pomaka zuba što rezultira jednoličnim naprezanjem unutar parodontnog ligamenta. Preuzeto s dopuštenjem izdavača (9).

Zbog ograničene mogućnosti pozicioniranja implantata, silu ponekad ne možemo adekvatno usmjeriti, a ako ona ne prolazi kroz centar otpora, zub se neće translatorno pomaknuti, nego će se rotirati i naginjati. Nadalje, interdentalno smješteni implantati mogu ograničiti meziodistalni pomak susjednih zubi, a nisu pogodni ni za njihovu ekstruziju. Budući da nije potreban period oseintegracije da bi se mini implantati mogli opteretiti, primijenjena sila

ponekad nije dovoljna za ortodontski pomak zuba jer spoj između implantata i kosti nije dovoljno snažan. Tada se sila može povećati postavljanjem dodatnih mini implantata (1).

Mini implantati mogu biti primijenjeni kao pomoćno sredstvo u ortopedskoj terapiji, primjerice kod skeletne klase III uz *headgear*. Ortopedska sila može biti aplicirana direktno na implantat ili se on koristi za sprečavanje pomaka zuba. Međutim, još uvijek se ne može sa sigurnošću reći mogu li mini implantati pridonijeti boljem ortopedskom učinku (1).

Ako mini implantat povežemo direktno sa zubom koji je potrebno pomaknuti aktivnim elementima kao što su elastični lanac, opruge i okrugle žice, tada govorimo o direktnom sidrištu. Mini implantat može poslužiti i kao indirektno sidrište ako se između njega i zuba nalaze potporne strukture kao što su četvrtasta ili pravokutna žica. Pritom mini implantat dodatno stabilizira dentalno sidrište. Dok je indirektno sidrište mnogo stabilnije i sigurnije, direktno sidrište je efikasnije (1, 2).

3. MINI IMPLANTATI

U posljednjih 10-ak godina na tržištu se pojavio velik broj novih sustava mini implantata. Iako idealan sustav ne postoji, vrlo je važno poznavati sve karakteristike odabranog sustava, njegove mogućnosti i ograničenja, kako bi primjena u praksi bila što jednostavnija i uspješnija (2).

3.1. Razvoj mini implantata

Upotreba implantata u ortodontske svrhe nije novi koncept. Tako su se u početku upotrebljavali protetski implantati koji su bili izrađeni od nehrđajućeg čelika. Njihov nedostatak bila je veličina, zbog koje je mogućnost postavljanja bila ograničena na područje bezubog grebena i retromolarno područje (4).

Prvi originalni ortodontski implantat u praksu je uveo Creekmore 1983. godine. Bio je izrađen od Vitalliuma (slitina kobalta, kroma i molibdena) i poslužio je za smanjenje dubine zagriža. Nešto kasnije, 1997. godine, Kanomi je uveo i titanske mini implantate, a njihova dimenzija (dužina 6 mm i širina 1,2 mm) učinila ih je puno prihvatljivijima za kliničku ortodontsku primjenu (4).

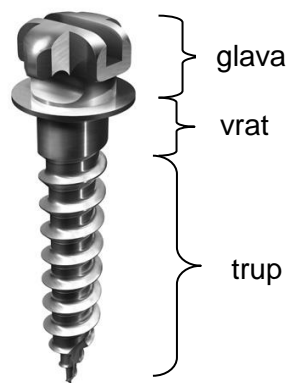
Nakon toga počinju brojna istraživanja i na tržištu se pojavljuju mini implantati različitog dizajna. Zajedničko im je da su malog promjera (do 2 mm) pa ih se može postaviti u interradikularno i retromolarno područje, kao i uz srednju palatinalnu suturu. Prednost im je, također, što ne zahtijevaju invazivan kirurški postupak za postavljanje. Odnosno, nepotrebno je odizanje režnja, a jednako lako se i odstranjuju, bez anestezije. Nadalje, ortodontski mini implantati mogu se opteretiti odmah nakon postavljanja jer je njihova mehanička retencija u kosti dovoljna za savladavanje sila koje su potrebne za pomak zubi (50-100 grama u početku, kasnije 200-250 grama) (4). Najveću retenciju imaju ukoliko se postave pod kutom od 90° na kortikalnu ploču (10).

Danas se za njihovu izradu upotrebljavaju samo titan i njegove legure, a površina im je hrapava kako bi se povećala dodirna površina s kosti. Titan ima mnogo vrijednih karakteristika: biokompatibilan je, inertan, triput čvršći od nehrđajućeg čelika te ne reagira na toplinu, struju niti na magnetske sile. Materijal izbora za mini implantate je titan V zato što

sadrži najmanje ostalih legura (6% aluminija i 4% vanadija) iz čega proizlazi velika vlačna snaga (1, 2).

3.2. Dizajn mini implantata

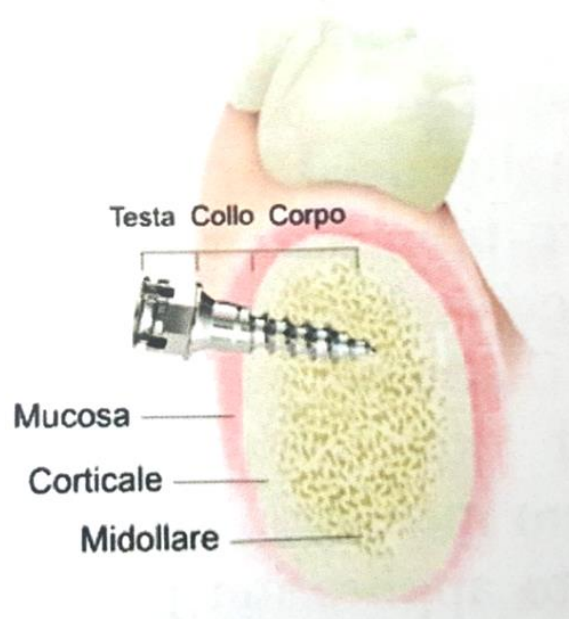
Mini implantat se sastoji od sljedećih dijelova: glava implantata, transgingivni dio (vrat) te trup s navojima koji može biti cilindričan ili koničan, Slika 9. Najvažniji dio u konstrukciji je glava – mora odgovarati raznim elementima ortodontskih naprava koje će na nju biti pričvršćene (2).



Slika 9. Dijelovi mini implantata. Preuzeto s dopuštenjem izdavača (11).

Promjer mini implantata kreće se od 0,9 do 2,5 mm. U nedavnom pregledu literature pokazano je da TAD promjera 1 mm ima puno nižu stopu uspjeha od TAD-a promjera 1,6 mm. Također, promjer manji od 1,2 mm predstavlja opasnost za frakturu samog implantata (7).

Na tržištu postoje implantati dužine od 4 do 21 mm. Informacija o dužini odnosi se na dio implantata koji se nalazi u kosti, Slika 10. Količina kosti i debljina gingive određuju koji implantat ćemo odabrati. Za stabilnost implantata, njegova dužina nije od presudne važnosti. Glavnu ulogu u tome ima debljina same kosti. Iz tog razloga, duljina od 8 mm smatra se idealnom jer je njome osigurana dovoljna stabilnost i smanjen je rizik od ozljeda (7).



Slika 10. Položaj mini implantata u kosti. Preuzeto s dopuštenjem izdavača (7).

Glava implantata može imati različite oblike, prema kliničkim potrebama, Slika 11. Može biti u obliku kuke, okrugla, s rupom, s jednim ili križnim utorom. Pritom se prednost daje manjem promjeru i nižem profilu glave radi bolje higijene i veće ugodnosti za pacijenta (2).



Slika 11. Različiti oblici glave implantata. Preuzeto s dopuštenjem izdavača (11).

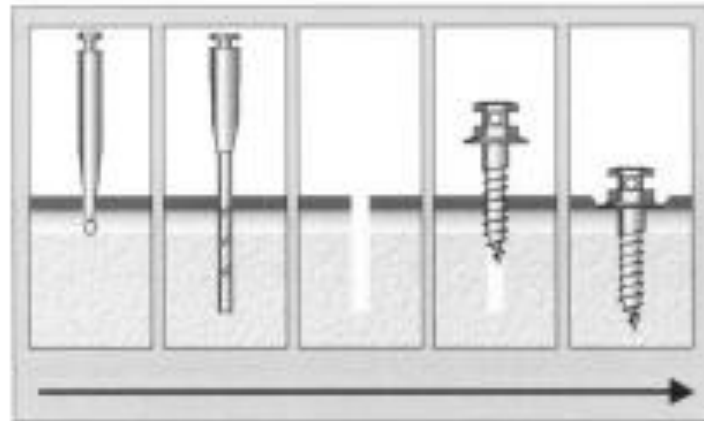
Najosjetljiviji dio implantata je vrat, zato što je to mjesto na kojem se javlja najveći stres tijekom postavljanja i uklanjanja implantata. Mora biti glatke površine kako ne bi došlo do nakupljanja plaka i posljedične iritacije i infekcije. Promjer mu je veći od trupa implantata kako bi kliničar tijekom postavljanja osjetio da je dosegao periosteum i da je insercija kompletna (7).

U većini kliničkih slučajeva najpogodniji implantati su oni promjera 1,6 mm i dužine 6, 8 ili 10 mm koji imaju glavu s križnim utorom. Dio implantata koji se nalazi u kosti mora biti najmanje jednako dugačak kao i onaj izvan nje. Tako se implantati duljine 6 mm prvenstveno koriste u mandibuli, oni od 8 mm i u mandibuli i u maksili, a implantati duljine 10 mm u maksili (2).


Neposredno nakon postavljanja, retencija implantata je čisto mehanička. To nazivamo primarnom stabilnošću implantata i ona u najvećoj mjeri ovisi o dizajnu samog implantata i o tehnici postavljanja. Tijekom sljedećih 4 do 6 tjedana dolazi do remodelacije kosti i uspostavljanja sekundarne stabilnosti. Taj proces ovisi o materijalu od kojeg je implantat napravljen i o obradi njegove površine, je li ona glatka ili hrapava (2). Pokazalo se da dulji period cijeljenja ne dovodi do veće stabilnosti mini implantata, dok je maksimalni okretni moment (*engl. torque*) prilikom postavljanja ključni faktor (12).

3.3. Podjela mini implantata

Prema načinu postavljanja, mini implantate možemo podijeliti na one koji zahtijevaju izradu utora u kosti pilot svrdlom prije postavljanja (*engl. self-tapping*), Slika 12, i na samourezujuće (*engl. self-drilling*), Slika 13. Oba imaju prednosti i nedostatke, a odabir možemo temeljiti na kvaliteti kosti. U područjima s tanjom kortikalnom kosti manje gustoće možemo koristiti *self-drilling* implantate dok se u područjima s debljom i gušćom kortikalnom kosti preporučuje izrada pilot utora te postavljanje *self-tapping* implantata. Generalno možemo reći da ćemo *self-drilling* implantate koristiti u maksili, a *self-tapping* u mandibuli (2).



Slika 12. Postavljanje *self-tapping* implantata. Preuzeto s dopuštenjem izdavača (2).



Slika 13. Postavljanje *self-drilling* implantata. Preuzeto s dopuštenjem izdavača (2).

Danas se sve više, zbog jednostavnosti postupka, upotrebljavaju *self-drilling* implantati (2). Osim toga, stopa uspjeha je veća prilikom njihove upotrebe (93%), nego kod upotrebe *self-tapping* implantata (86%), premda je sklonost frakturama nešto izraženija (13). Prednosti su također manja količina koštanog debrisa te smanjena opasnost od toplinskog oštećenja okolne kosti uslijed pregrijavanja (7).

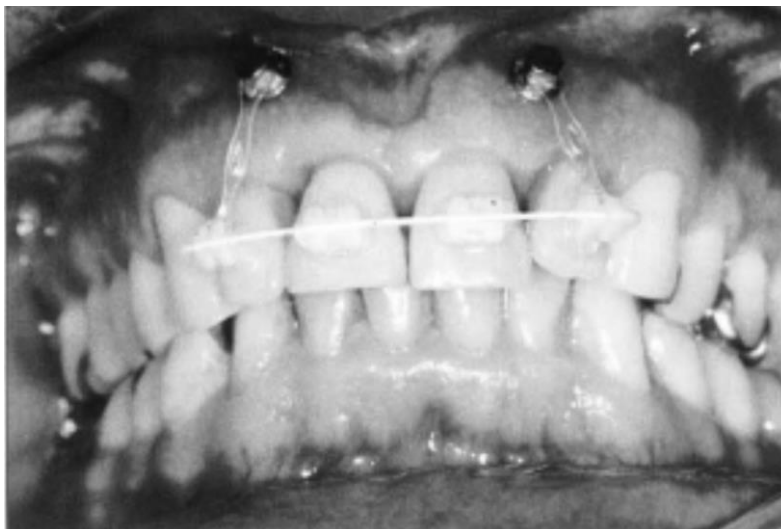4. INDIKACIJE I KONTRAINDIKACIJE

Koštano sidrište u velikoj je mjeri zamijenilo tradicionalno. Za razliku od ostalih ortodontskih naprava koje su najčešće indicirane samo za određeni postupak (mezijalizacija, distalizacija, ekspanzija), mini implantati mogu se koristiti u raznim kliničkim situacijama. Pritom najčešće iskustvo i znanje kliničara predstavlja jedinu prepreku (7).

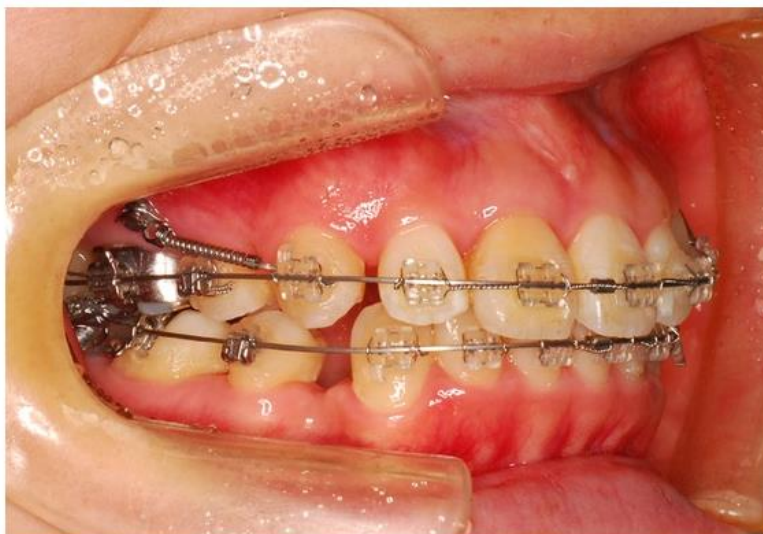Mini implantati upotrebljavaju se kao sidrišta u terapiji zbijenosti zubi, intruzije te ekstruzije zubi, retrakcije prednjih zubi i očnjaka, uspravljanja nagnutog kutnjaka, distalizacije kutnjaka, mezijalizacije, zatim za vertikalnu kontrolu i nekiruršku korekciju prednjeg otvorenog zagriža. Nadalje, imaju primjenu u terapiji impaktiranih zubi, zatvaranja ekstrakcijskih ili bezubih prostora, a mogu se koristiti i kao privremeni nadomjestak zuba koji nedostaje (1, 7).

Apsolutne kontraindikacije za primjenu mini implantata su sistemske bolesti pacijenta koje ograničavaju bilo koji medicinski zahvat, kao što su osteomijelitis, radioterapija u području glave i vrata, imunodeficijencija, terapija kortikosteroidima ili bisfosfonatima, bolesti srca, endokrine bolesti... Među relativne kontraindikacije treba spomenuti lošu oralnu higijenu, slabu suradnju pacijenta, parafunkcije (guranje jezika) te pušenje. Nabrojani faktori mogu doprinijeti prijevremenom gubitku implantata (1, 7).

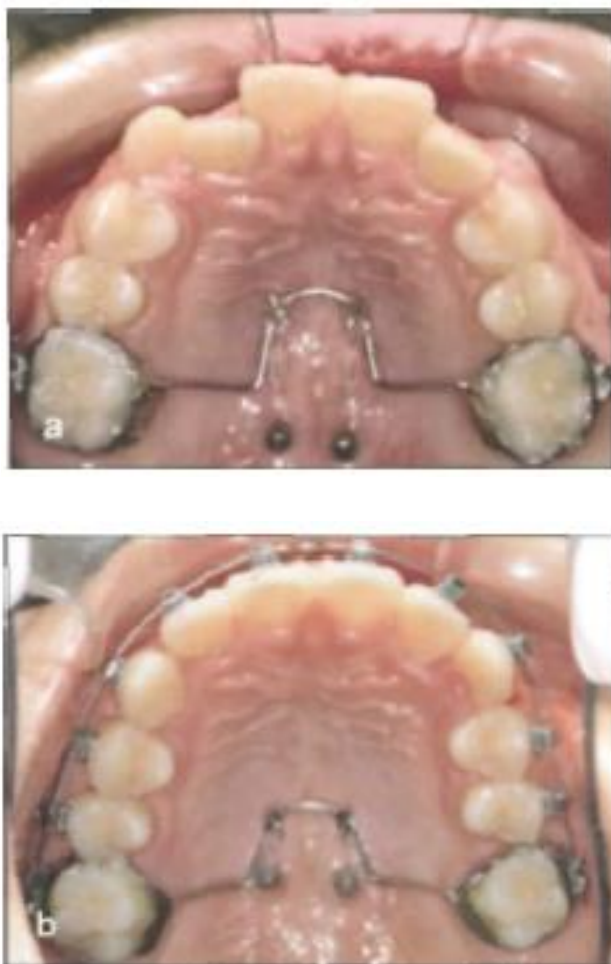Zaključno, možemo reći da pomoću mini implantata možemo postići kontrolu pomaka zuba u sve tri ravnine (14). U vertikalnoj ravnini, mini implantati nam omogućuju intruziju i ekstruziju prednjih i stražnjih zubi, Slika 14. Anteriorno posteriornom kontrolom sidrišta ostvaruje se retrakcija prednjih zubi, Slika 15, distalizacija stražnjih zubi, Slika 16, uspravljanje nagnutog kutnjaka te pomicanje kutnjaka u bezubi prostor. Gledano iz transverzalne perspektive, mini implantati su vrlo korisni u terapiji maksilarne ortopedске ekspanzije. Svoje mjesto pronašli su i u predprotetskoj ortodontskoj terapiji (1).



Slika 14. Simetrična intruzija postiže se korištenjem dvaju mini implantata. Preuzeto s dopuštenjem izdavača (2).



Slika 15. Retrakcija gornjeg desnog očnjaka spiralnom oprugom povezanom na mini implantat. Preuzeto s dopuštenjem izdavača (15).



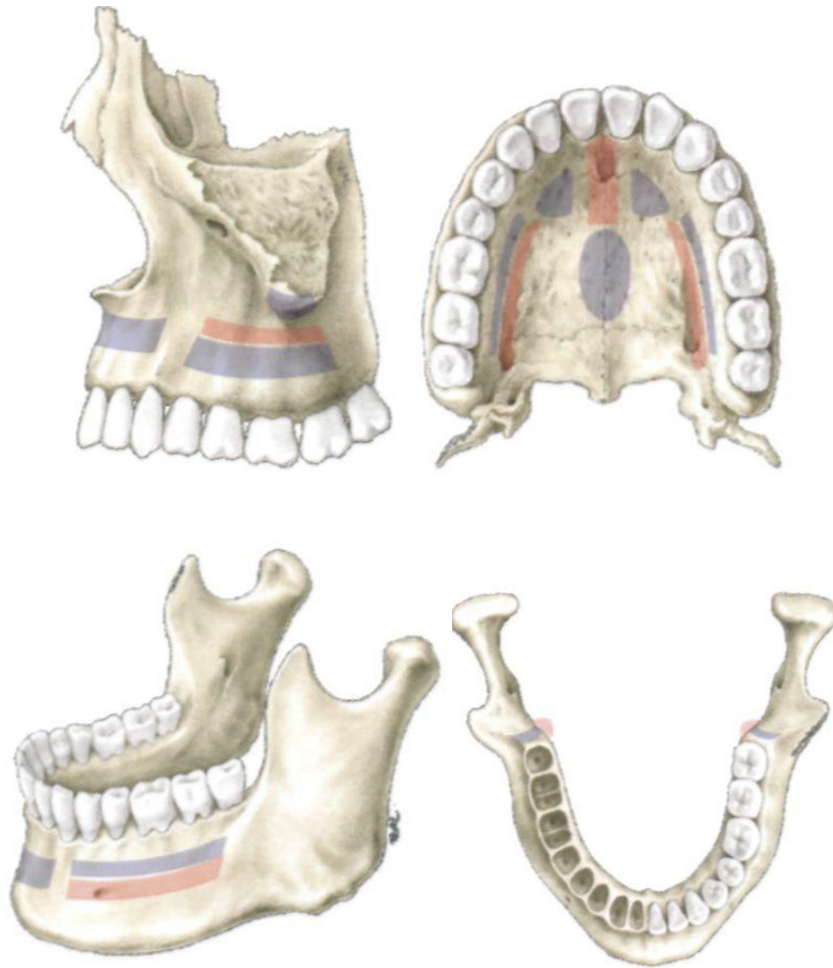
Slika 16. Mini implantati postavljeni parasagitalno za distalizaciju. Ovim položajem implantata sprečava se ozljeda kosti u malodobnih pacijenata. Preuzeto s dopuštenjem izdavača (1).

5. PLANIRANJE TERAPIJE

Planiranje terapije neophodno je za uspješan ishod, pri čemu određujemo probleme, prioritete i ciljeve. Na temelju kliničkog i radiološkog nalaza, te analize modela, planira se mjesto postavljanja, tip i broj mini implantata. Pritom treba uzeti u obzir da položaj mini implantata bude pogodan za planiranu ortodontsku mehaniku pomaka, te da glava mini implantata leži u području pričvrstne gingive. Informacije o stanju pacijentove kosti i mekih tkiva pomažu nam u odabiru odgovarajućeg tipa mini implantata (1, 2, 7).

5.1. Mjesto postavljanja mini implantata

Mini implantati se mogu postavljati pod kutom od 90° ili $\pm 45^\circ$ (2), a i u maksili i u mandibuli postoje zone koje se smatraju sigurnima za njihovu aplikaciju. To su područja u kojima je mogućnost ozljede važnih anatomskih struktura mala, koja su pristupačna, u kojima je kortikalna kost dovoljne debljine, kao i područja u kojima će mini implantati pacijentu stvarati najmanje nelagode, Slika 17. Prilikom njihovog postavljanja, međutim, posebnu pažnju treba obratiti na pacijente koji se nalaze u fazi rasta i razvoja. Pri odabiru mjesta postavljanja treba voditi računa o zamecima trajnih zubi koji se ne smiju ozlijediti. Također, područje između prvog i drugog pretkutnjaka povoljnije je mjesto za postavljanje mini implantata od područja između drugog pretkutnjaka i prvog kutnjaka u mladih pacijenata zbog lakše pristupačnosti i kvalitetnije kosti. Nadalje, količina i kvaliteta kosti u takvih pacijenata često nije zadovoljavajuća što kompromitira primarnu stabilnost mini implantata (1).

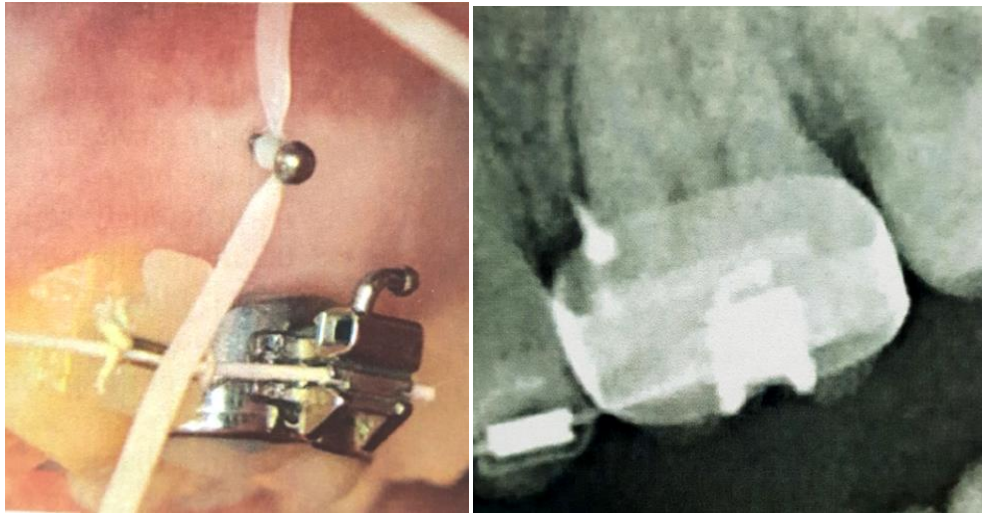


Slika 17. Mjesta postavljanja mini implantata u maksili i mandibuli, pri čemu su plavo sigurne, a crveno opasne zone. Preuzeto s dopuštenjem izdavača (1).

Kada mini implantate postavljamo interradikularno, preporučuje se da pozicija implantata bude takva da oko njega ima najmanje 0,5 mm kosti.

Kako je ortopantomogram dvodimenzionalna snimka, ako se rendgenska cijev i film te sam implantat ne nalaze pod kutom od 90°, dolazi do distorzije slike. Odstupanja veća od 10° dovode do lažno pozitivnih rezultata i zato je vrlo važno poziciju implantata temeljiti i na kliničkom pregledu. Pritom nam od velike pomoći može biti i *Cone Beam Computed Tomography* (CBCT), iako se on ne koristi u svakodnevnoj praksi. Dostupni su i radioopakni kolčići pomoću kojih možemo simulirati poziciju budućeg mini implantata. Laganim manualnim pritiskom namjestimo kolčić u odgovarajuću poziciju, pri čemu vrh kolčića probije vanjsku kortikalnu ploču, i učinimo rendgensku snimku. Ako je snimka

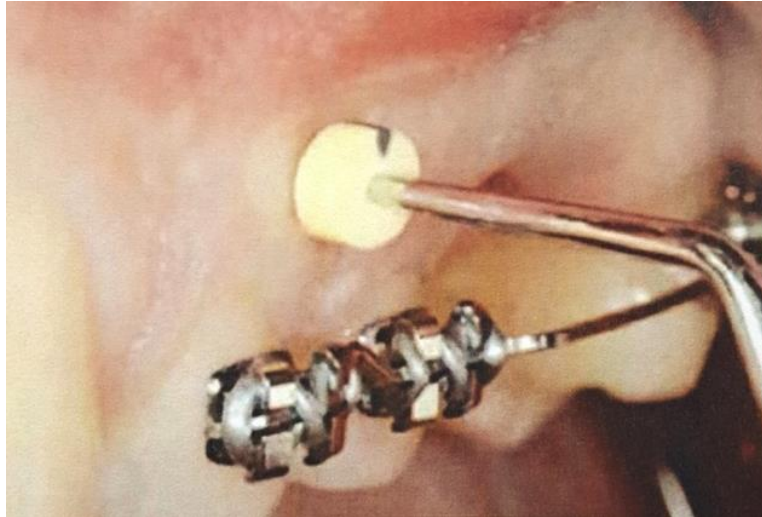
zadovoljavajuća, prilikom postavljanja mini implantata slijedimo impresiju u gingivi i korteksu učinjenu pomoću kolčića, Slika 18 (7).



Slika 18. Korištenje pomoćnih kolčića za određivanje pozicije mini implantata. Preuzeto s dopuštenjem izdavača (7).

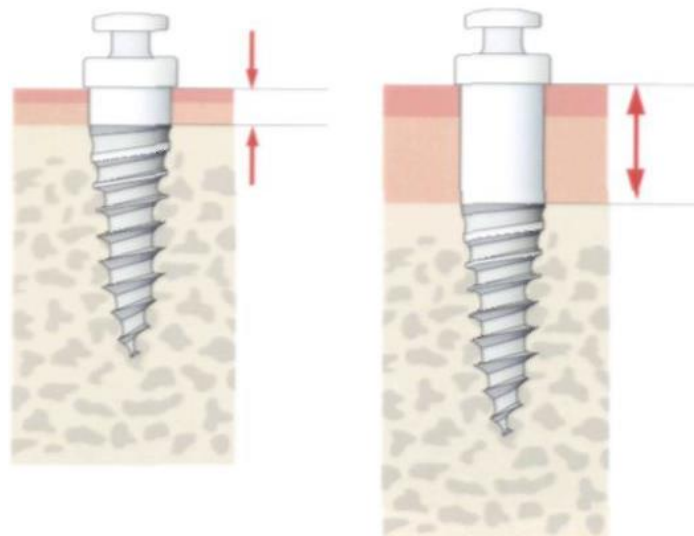
5.2. Odabir odgovarajućeg mini implantata

Dio mini implantata koji se nalazi u kosti, naspram dijela izvan kosti, moraju biti najmanje u omjeru 1:1. Zato prilikom odabira duljine mini implantata, osim debljine same kosti, moramo uzeti u obzir i debljinu mekih tkiva na mjestu postavljanja, pogotovo u retromolarnom području mandibule i na nepcu gdje je ona često i veća od 2 mm. To možemo učiniti instrumentom poput sonde s gumenim stoperom, Slika 19 i 20 (7).



Slika 19. Mjerenje debljine mukozne membrane u smjeru postavljanja mini implantata.

Preuzeto s dopuštenjem izdavača (7).



Slika 20. Dva tipa mini implantata s različitim duljinama transgingivnog dijela. Mini implantat s vratom duljine 1 mm postavljamo u bukalno područje, dok onaj s vratom duljine 2 mm postavljamo u područje pomičnih tkiva. Preuzeto s dopuštenjem izdavača (1).

Debljinu kosti u interradikularnom području možemo izmjeriti posebnim instrumentom na modelu pacijentove čeljusti, Slika 21 (7).

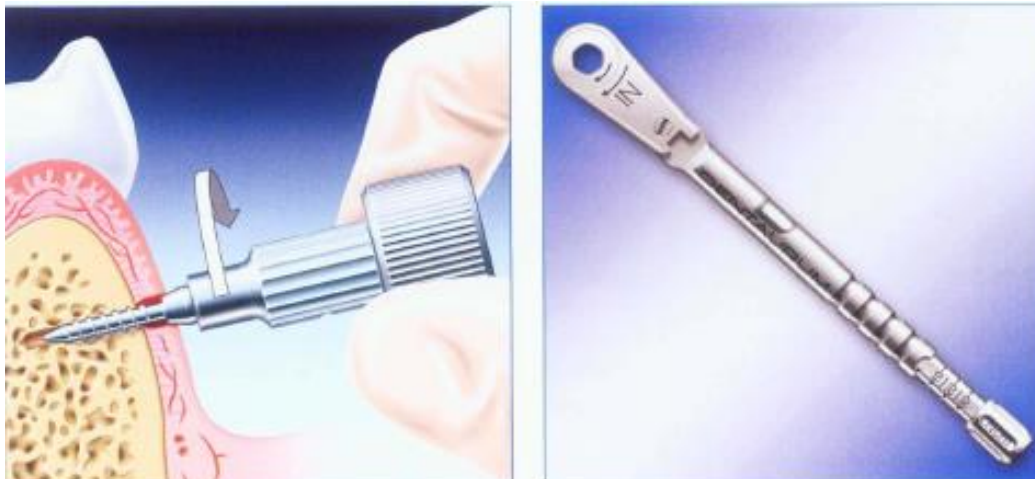

Slika 21. Određivanje debljine kosti u smjeru postavljanja mini implantata na modelu čeljusti.
Preuzeto s dopuštenjem izdavača (7).

6. KIRURŠKI POSTUPAK

Nakon odabira odgovarajućeg mjesta i smjera postavljanja te tipa mini implantata, može se pristupiti inserciji (7). Topikalna anestezija je u većini slučajeva dovoljna za postavljanje mini implantata, a infiltracijska se izbjegava kako bi osjet boli susjednih zuba ostao očuvan. Naime, ako je smjer implantacije pogrešan, pacijent će moći osjetiti i signalizirati eventualni kontakt vrha implantata s korijenom zuba (*engl. bio-feedback mechanism*) (4).

Mini implantati mogu se postaviti direktno kroz meko tkivo ili se prethodno može učiniti incizija gingive biopsijskim nožićem (*engl. punch*) ili skalpelom. Kod manualne insercije mini implantata, za razliku od strojne, terapeut može bolje procijeniti kvalitetu i otpor kosti te tome prilagoditi potreban *torque*, Slika 22 i 23 (2).




Slika 22. Instrumenti potrebni za manualno postavljanje mini implantata. Preuzeto s dopuštenjem izdavača (2).



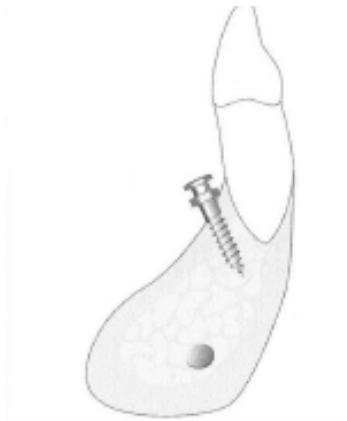
Slika 23. Aparatura potrebna za strojno postavljanje mini implantata. Preuzeto s dopuštenjem izdavača (2).

Torque mora biti manji od 20 Ncm, u protivnom dolazi do preopterećenja kosti i rizika od frakture mini implantata (7). Broj okretaja treba iznositi 30 *rpm* kod manualne insercije, odnosno 800 *rpm* uz odgovarajuće hlađenje kod strojne. Ukoliko se koriste *self-tapping* implantati, potrebno je najprije napraviti utor u kosti pilot svrdlom, a promjer takvog utora mora biti manji od promjera samog mini implantata (razlika u promjeru najčešće iznosi 0,3 do 0,7 mm). Takvi implantati imaju tupi vrh i zaobljene navoje, Slika 24 (2).



Slika 24. Različit izgled vrha i navoja mini implantata (lijevo *self-tapping*, desno *self-drilling* mini implantat). Preuzeto s dopuštenjem izdavača (2).

Mini implantati su najčešće usidreni monokortikalno (na jednoj strani alveole), Slika 25, iako se u nekim situacijama dulji implantati mogu koristiti za bikortikalno sidrenje u mandibuli. U takvim slučajevima mini implantat prolazi kroz alveolarni greben i za njegovo sidrenje se iskorištavaju oba korteksa (vestibularni i lingvalni) (1, 2).

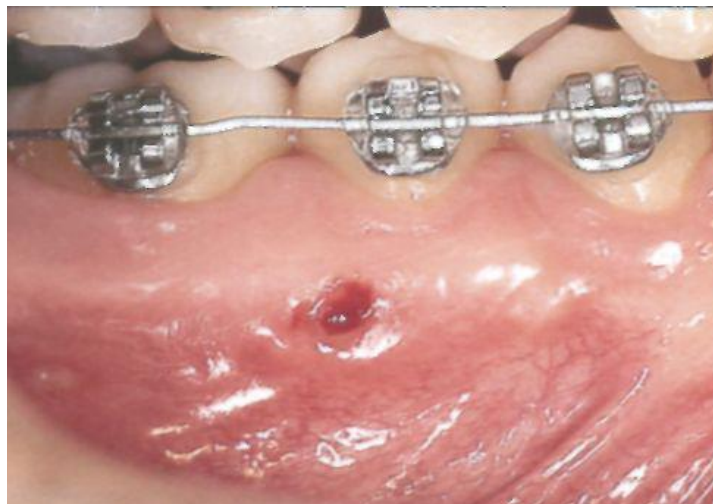


Slika 25. Monokortikalno sidrište. Preuzeto s dopuštenjem izdavača (2).

U situacijama gdje kvaliteta kosti nije zadovoljavajuća ili primarna stabilnost nije dobra, mini implantat možemo postaviti dublje. Time se smanjuje stres iz oralnog okruženja na mini implantat i osiguravaju se bolji uvjeti cijeljenja, što posljedično dovodi do veće stabilnosti samog implantata (1).

Nakon postavljanja mini implantata pacijentu je potrebno dati detaljne upute o održavanju. Implantat je potrebno nježno četkati i preporučuje se korištenje vodica za ispiranje usta. Korištenje električnih četkica se ne preporučuje. Nadalje, treba izbjegavati bilo kakvu mehaničku iritaciju (diranje implantata jezikom, žvakanje jako tvrde hrane) jer ona može dovesti do gubitka mini implantata. Ako je potrebno, prepisuju se analgetici za kontrolu boli, dok primjena sistemskih antibiotika nije rutinska (1).

Kao i kod postavljanja, i prilikom uklanjanja mini implantata dovoljna je topikalna anestezija. Infiltracijska će biti potrebna ako je glava implantata prekrivena mekim tkivom ili je implantat dublje postavljen. Rane koje zaostaju nakon tog postupka cijele brzo, unutar nekoliko dana, bez neželjenih posljedica, Slika 26 (1).



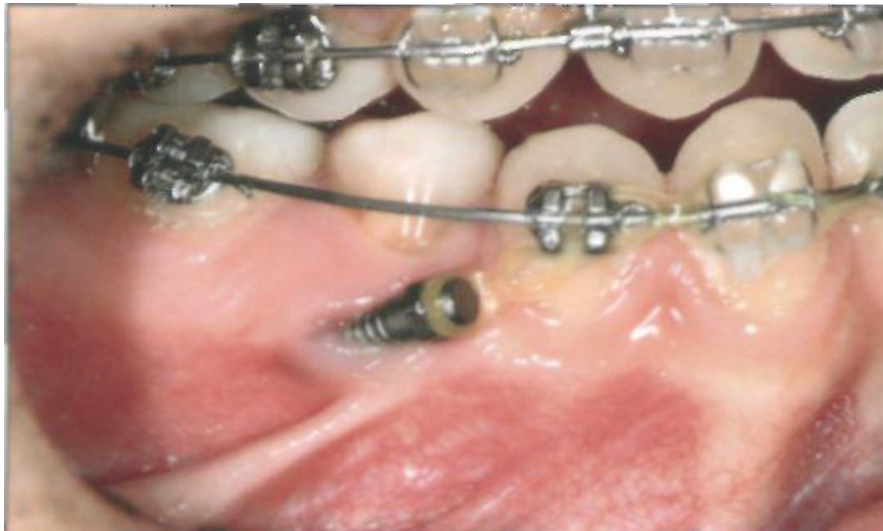
Slika 26. Izgled rane neposredno nakon uklanjanja mini implantata. Preuzeto s dopuštenjem izdavača (1).

Na temelju dostupnih podataka u literaturi, pacijenti mini implantate jako dobro podnose. U istraživanju provedenom na 97 pacijenata, 82% ih je izjavilo da je kirurški postupak njihovog postavljanja prošao bolje nego što su očekivali, s malo ili nimalo boli. Najčešći problemi bili su oticanje, koje je u prosjeku trajalo 5 dana, te iritacija obraza (16).

Da bismo postigli stabilno sidrište, potrebno je osigurati maksimalnu primarnu stabilnost mini implantata odabirom optimalnog mjesta postavljanja i izbjegavanjem vibracija prilikom postavljanja. Također je potrebno minimalizirati kiruršku traumu adekvatnim hlađenjem, sporom insercijom do odgovarajuće dubine te izbjegavanjem preopterećenja (1).

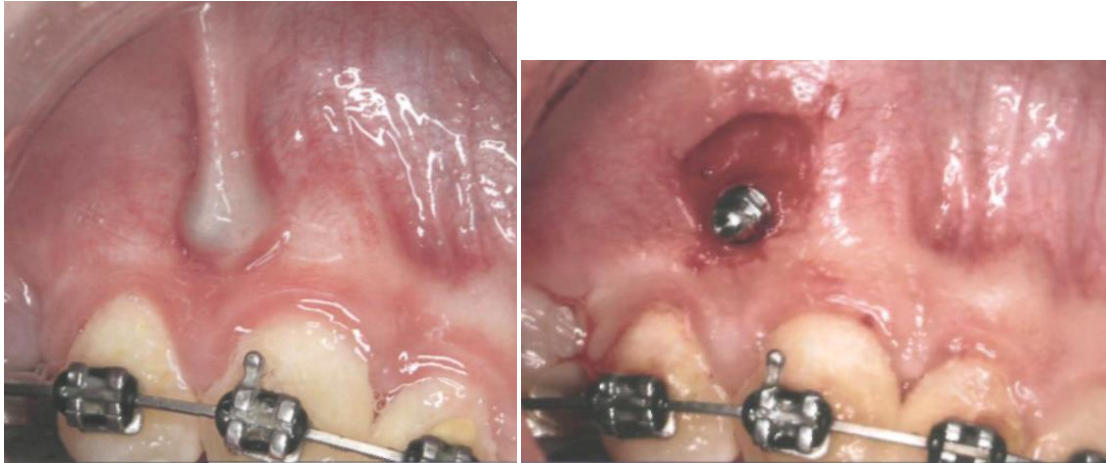
7. RIZICI I KOMPLIKACIJE

U većini slučajeva problemi s mini implantatima pojavljuju se u kratkom periodu nakon implantacije, a potencijalne komplikacije povezane s njihovom primjenom uključuju popuštanje mini implantata, Slika 27, ozljede korijena zuba, parodontnog tkiva, sinusa i krvnih žila. Osim toga, tijekom postavljanja ili odstranjivanja može doći do frakture implantata, ako je kost na mjestu postavljanja jako tvrda ili je pristup loš. Komplikacije se u značajnoj mjeri mogu reducirati pridržavanjem kirurškog protokola (1).



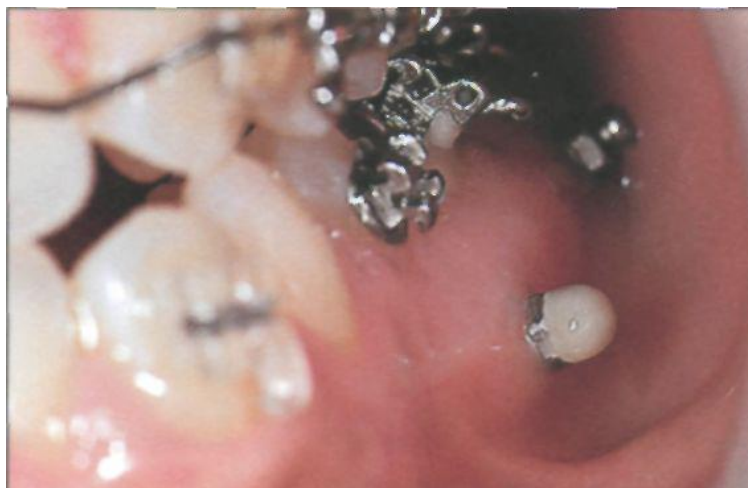
Slika 27. Popuštanje mini implantata. Preuzeto s dopuštenjem izdavača (1).

Također, pacijenta treba uputiti u pravilno održavanje oralne higijene kako bi se izbjegla upala mekog tkiva oko implantata. Ako dođe do prerastanja gingive preko implantata, jednostavnim zahvatom glava implantata se treba osloboditi, Slika 28 (1).



Slika 28. Mini implantat prekriven mekim tkivom koje je ekscizijom uklonjeno. Preuzeto s dopuštenjem izdavača (1).

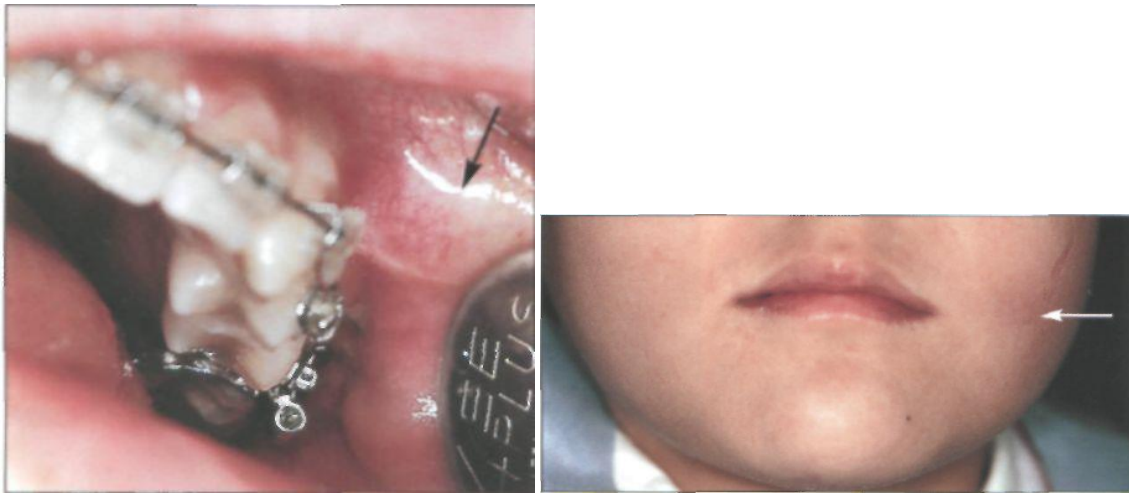
Uslijed mehaničke iritacije može nastati ulceracija koja uglavnom spontano prolazi unutar tjedan dana. U cijeljenju može pomoći i prekrivanje glave implantata, Slika 29 (1).



Slika 29. Prekrivanje glave implantata kompozitnim materijalom da se spriječi mehanička iritacija. Preuzeto s dopuštenjem izdavača (1).

Za vrijeme kirurškog postavljanja, pogotovo u interradikularnom području, može doći do ozljede korijena zuba (1). U takvim situacijama, kada mini implantat abradira ili čak perforira površinu korijena, trajno oštećenje pulpe i okolnoga tkiva ipak nije česta pojava (17).

Kada se mini implantat postavi u infrazigomatičnom području, uslijed pomicanja mekog tkiva može doći do prekrivanja implantata mukozom. Posljedično može doći do pojave apscesa, što se manifestira oteklinom u području obraza. Tada je potrebno ukloniti mini implantat i prepisati antibiotike, Slika 30 (1).



Slika 30. Apsces u infrazigomatičnom području i oteklina obraza uslijed komplikacija s mini implantatom. Preuzeto s dopuštenjem izdavača (1).

Stopa uspjeha u velikoj mjeri ovisi o obliku transgingivnog dijela implantata te tehnici postavljanja (2), a pokazala se većom u maksili nego u mandibuli (18). Razlozi neuspjeha mogu biti višestruki. Problem može predstavljati stanje pacijentove kosti i mekog tkiva, zatim manjak iskustva i nestručna manipulacija operatera, dizajn samog mini implantata i njegova biokompatibilnost te preopterećenje implantata. Neuspjeh se uglavnom dovodi u vezu s kvalitetom i količinom pacijentove kosti te s tehnikom postavljanja, a ne sa zdravstvenim stanjem pacijenta (1).

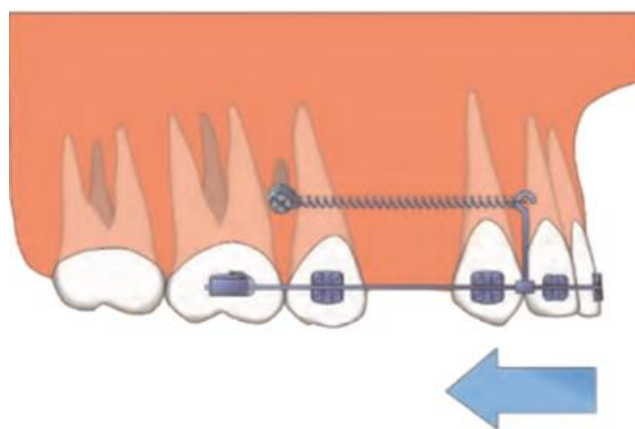
U pacijenata mlađih od 15 godina, u 10-20% slučajeva dolazi do gubitka implantata, a u onih starijih od 15 godina to će se dogoditi u 5-10% slučajeva (1).

8. TERAPIJSKA PRIMJENA MINI IMPLANTATA

8.1. Retrakcija sjekutića

Tijekom retrakcije prednjih zubi, ortodonti najčešće u svrhu sidrišta upotrebljavaju intraoralnu napravu *headgear* kako bi se stabilizirali maksilarni kutnjaci. Upravo su u tom slučaju mini implantati pronašli jednu od prvih primjena u ortodonciji. Pritom se sila aplicira direktno s mini implantata koji su smješteni bukalno između korijena drugog pretkutnjaka i prvog kutnjaka kako bi se izbjeglo korištenje kutnjaka i gubitak sidrišta (19).

Kliničko iskustvo i objavljene studije pokazuju da mini implantati omogućuju potpunu retrakciju sjekutića bez gubitka sidrišta, za razliku od zlatnog standarda *headgear* naprave. Nastavkom trakcije ujedno dolazi i do distalizacije i intruzije maksilarnih kutnjaka nakon zatvaranja prostora pretkutnjaka. To nam može pomoći u korekciji klase II budući da dolazi do autorotacije mandibule u smjeru suprotnom od smjera kazaljke na satu (smanjenje vrijednosti mandibularnog kuta i povećanje vrijednosti kuta SNB). Znači, osim efekta sidrišta, mini implantati dovode i do biomehaničkih nuspojava fiksnih naprava koje su drugačije i više multidimenzionalne u odnosu na konvencionalno sidrište. Iz tog razloga, u slučajevima normalnog i dubokog zagriža vučna sila s mini implantata trebala bi biti aplicirana paralelno s okluzalnom ravninom pomoću produljene vertikalne kuke (*engl. powerarm*) u prednjem dijelu luka, Slika 31. To minimalizira rotaciju cijelog luka i dovodi do translatornog pomaka prednjih zubi jer je sila aplicirana bliže centru otpora zuba (19).



Slika 31. Skica horizontalnog vektora vučne sile s mini implantata na produljenu vertikalnu kuku u prednjem dijelu luka. Preuzeto s dopuštenjem izdavača (19).

Pri planiranju terapije u obzir treba uzeti:

- ❖ nagib sjekutića
- ❖ *overjet*
- ❖ udaljenost koju očnjaci trebaju proći da bi došli u klasu I
- ❖ *overbite* (što je glava mini implantata smještena apikalnije, veći je potencijal za intruziju kutnjaka)
- ❖ sredinu zuba (postoji li potreba za asimetričnom retrakcijom sjekutića)
- ❖ postoji li dovoljno prostora između korijena drugog pretkutnjaka i prvog kutnjaka
- ❖ stupanj zbijenosti sjekutića
- ❖ je li primarna stabilnost u bukalnom području zadovoljavajuća (ako nije, dva mini implantata postavljena parasagitalno palatinalno mogu poslužiti za indirektno sidrište) (19).

8.2. Distalizacija kutnjaka

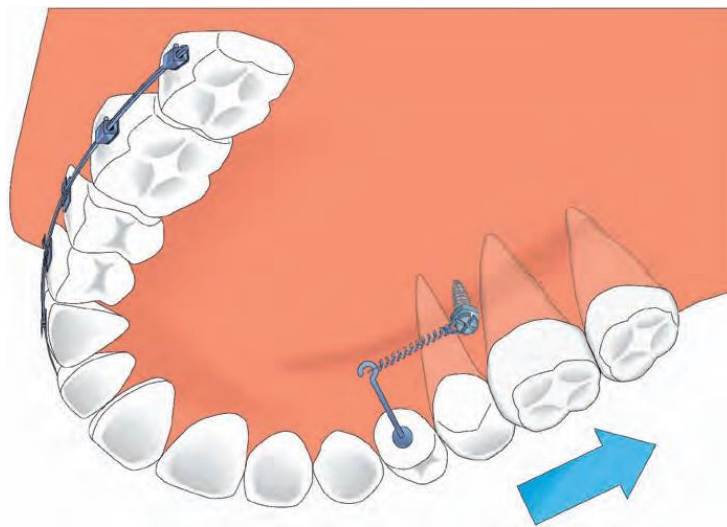
Bukalna interradikularna pozicija mini implantata ograničava distalizaciju kutnjaka, stoga se terapija provodi u dvije faze: inicijalno pomak kutnjaka i sekundarno retrakcija pretkutnjaka i prednjih zubi. Između te dvije faze pozicija mini implantata mora se promijeniti, čime se riskira gubitak sidrišta. Povoljniji pomak maksilarnih kutnjaka postići će se smještajem mini implantata na tvrdo nepce. U ovoj poziciji mini implantati mogu poslužiti kao direktno ili indirektno sidrište za distalizirajuće naprave. Prilikom distalizacije mandibularnih kutnjaka mini implantate možemo smjestiti i u retromolarno područje. Otežavajuću okolnost pritom predstavlja prisutnost trećeg kutnjaka, otežan pristup te manjak pričvrsne gingive.

Pri planiranju terapije u obzir treba uzeti:

- ❖ odnos kutnjaka, očnjaka i baze lubanje
- ❖ fazu nicanja drugog kutnjaka (otpor distalizaciji je manji prije nicanja drugog kutnjaka, ali je veća sklonost naginjanju (*engl. tipping*))
- ❖ prisutnost trećih kutnjaka
- ❖ nedostatak stražnjih zubi zbog ekstrakcija ili hipodoncije

- ❖ oblik tvrdog nepca (visoko nepce otežava pozicioniranje mini implantata i distalizirajuće naprave)
- ❖ opseg distalizacije (postavljanjem mini implantata između maksilarnih palatinalnih korijena osigurava se dovoljno prostora za inserciju i polovicu udaljenosti distalizacije)
- ❖ vrijeme potrebno za izradu i pozicioniranje distalizirajuće naprave (jednom prilagođena naprava jednostavno se aktivira i osigurava optimalni opseg distalizacije).

Ako je sila usmjerena u razini krune zuba, može doći do distalnog naginjanja kutnjaka tijekom distalizacije i posljedično do gubitka sidrišta tijekom uspravljanja kutnjaka prilikom retrakcije prednjih zubi. Translatorni pomak postići će se usmjeravanjem sile u područje furkacije korijena, Slika 32. Također postoji tendencija križnom zagrizu prilikom distalizacije (19).



Slika 32. Skica vučne sile s mini implantata postavljenog palatinalno i mezijalno od prvog kutnjaka na produljenu vertikalnu kuku bondiranu na prvi pretkutnjak. Preuzeto s dopuštenjem izdavača (19).

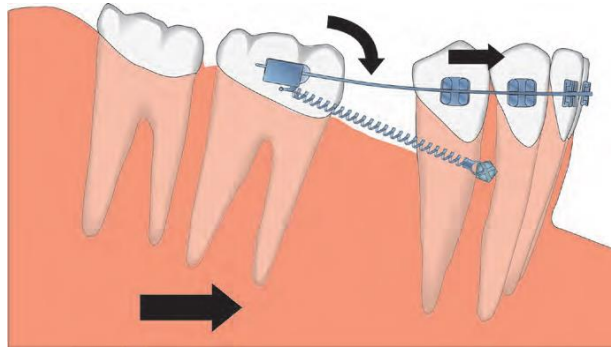
8.3. Protrakcija kutnjaka

Konvencionalno sidrište pruža nam ograničene mogućnosti tijekom mezijalizacije kutnjaka, posebice u mandibuli. Najčešće to znači korištenje prednjih zubi kao sidrišta. Iako su mini implantati omogućili tretiranje takvih pacijenata, u obzir treba uzeti i anatomiju bezubog prostora. Redukcija alveolarne visine i širine može značajno ograničiti mezijalni pomak stražnjih zubi, pogotovo u slučajevima hipodoncije gdje je alveolarna kost hipoplastična i u slučajevima ekstrakcija koje su dugotrajno nesanimirane gdje je kost atrofična. U mandibuli mini implantat možemo postaviti bukalno, dok u maksili bukalno ili palatinalno.

Pri planiranju terapije u obzir treba uzeti:

- ❖ odnos kutnjaka, sjekutića i sredine zuba
- ❖ količinu i kvalitetu alveolarne kosti u bezubom prostoru
- ❖ oblik tvrdog nepca radi pozicije mini implantata
- ❖ količinu kosti na mjestu postavljanja mini implantata (u slučaju ograničene količine kosti preporučuje se korištenje kraćih mini implantata, postavljanje pod kutom ili bikortikalno sidrenje)
- ❖ opseg mezijalizacije.

Ako je potreban duži period inicijalne nivelacije, sve ekstrakcije, pogotovo ankiloziranih mliječnih kutnjaka treba odgoditi dok luk nije spreman za početak zatvaranja prostora. U suprotnom može nastupiti alveolarna resorpcija na već kompromitiranom mjestu i ograničiti zatvaranje prostora. Sile aplicirane u razini krune zuba dovest će do mezijalnog naginjanja kutnjaka, pogotovo ako postoji vertikalni defekt kosti mezijalno i ako drugi kutnjak nije uključen u luk, Slika 33. To dovodi do savijanja žice, što može rezultirati protruzijom cijelog zubnog luka i intruzijom sjekutića. Klinički se manifestira redukcijom *overjeta* i *overbitea* (19).



Slika 33. Skica nuspojava kose sile s mini implantata na kuku prvog kutnjaka, pri čemu dolazi do nagnjanja kutnjaka te protruzije i intruzije sjekutića. Preuzeto s dopuštenjem izdavača (19).

8.4. Intruzija pojedinačnog zuba i prednjeg segmenta

Jedna od revolucionarnijih primjena mini implantata kao sidrišta mogućnost je intruzije zuba bez ekstruzije sidrišnih zubi. Ako je parodontno tkivo zuba zdravo, intruzija dovodi do remodelacije alveole, odnosno redukcije njene visine, pri čemu dubina sondiranja ostaje nepromijenjena.

Prilikom intruzije, u obzir treba uzeti:

- ❖ odnos i nagib sjekutića
- ❖ vidljivost gornjih sjekutića
- ❖ postojanje okluzalnog nagiba odnosno vertikalne asimetrije lica
- ❖ stanje parodontnog tkiva zuba
- ❖ visinu pričvrstne gingive susjednih zubi
- ❖ blizinu korijena susjednih zubi.

Bukalni mini implantati mogu uzrokovati nepoželjnu promjenu nagiba zuba budući da sila aplicirana na labijalnu površinu krune zuba uzrokuje labijalno nagnjanje krune. Taj nepoželjni učinak možemo reducirati upotrebom mini implantata nižeg profila te pozicioniranjem mini implantata distalno od očnjaka.

Ako je labijalni frenulum vrlo izražen, potrebno ga je ukloniti kako bi se spriječilo prerastanje glave mini implantata mekim tkivom (19).

8.5. Terapija prednjeg otvorenog zagriža

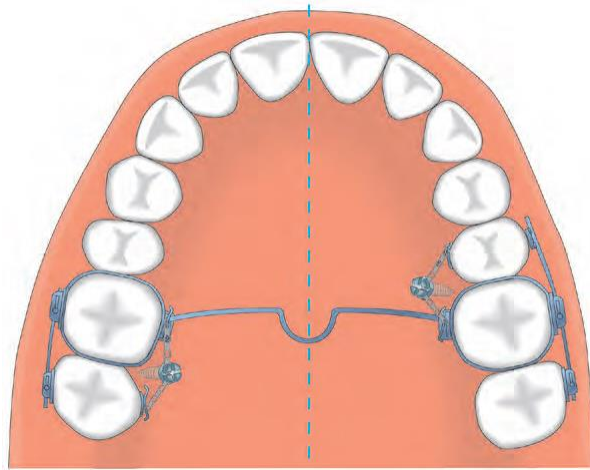
Prednji otvoreni zagriž jedna je od anomalija koju je najteže tretirati nekirurški. Tradicionalna ortodontska terapija teži kamuflaži – ekstruziji sjekutića, što ima mnogo nedostataka (pretjerana ekspozicija gornjih sjekutića, retroklinacija, neestetski učinak na profil i osmjeh te velik rizik relapsa). Kirurška korekcija ove anomalije je učinkovita, ali invazivna i skupa, te se može provesti tek nakon završetka rasta lica.

Alternativno rješenje ortognatskoj kirurgiji predstavlja intruzija molara mini implantatima u slučajevima klase I i II koštanog prednjeg otvorenog zagriža, pri čemu dolazi do rotacije maksilarne okluzalne ravnine u smjeru kazaljke na satu. Intruzija je izvediva u adolescenata, kao i u odraslih pacijenata. Pozicioniranje mini implantata palatinalno mnogo je učinkovitije prilikom intruzije maksilarnih kutnjaka u kombinaciji s transpalatinalnim lukom. Pri bukalnoj poziciji mini implantata, raspon intruzije ograničen je visinom pričvrstne gingive.

Pritom u obzir treba uzeti:

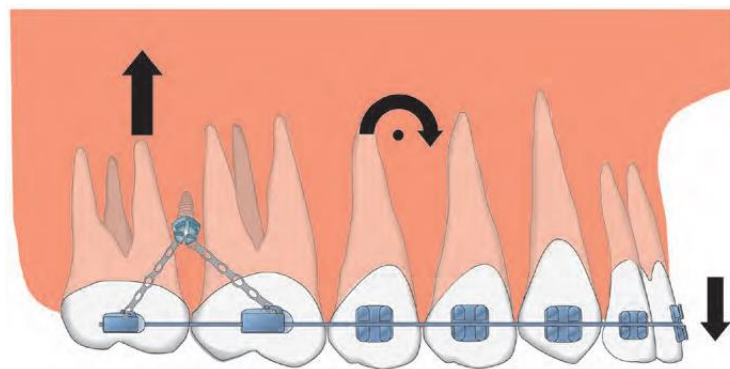
- ❖ odnos sjekutića i bukalnog segmenta
- ❖ vidljivost gornjih sjekutića (pasivno i pri osmjehu)
- ❖ prisutnost vertikalne asimetrije lica i okluzalnog nagiba
- ❖ postojanje vertikalne stepenice u okluziji između prednjih i stražnjih zubi
- ❖ stupanj erupcije drugog i trećeg kutnjaka
- ❖ transverzalni odnos kutnjaka, odnosno hoće li rotacija mandibule u smjeru kazaljke na satu uzrokovati križni zagriž.

Intruzivne sile uzrokuju nepoželjnu nuspojavu rotacije krune bukalno i posljedično sužavanje zubnog luka. Kako bismo to spriječili, transverzalna širina luka i *torque* kutnjaka kontrolira se krutim transpalatinalnim lukom, Slika 34, ili simultanom bukalnom i palatinalnom intruzijom (19).



Slika 34. Palatinalni mini implantati postavljeni mezijalno i distalno od prvog kutnjaka. Sila je aplicirana na transpalatinalni luk i palatinalne elemente. Preuzeto s dopuštenjem izdavača (19).

Intruzija molara može dovesti do nagnjanja kompletnog zubnog luka oko svog centra rotacije (u smjeru kazaljke na satu u maksili) uzrokujući ekstruziju sjekutića, Slika 35. To možemo spriječiti korištenjem razdvojenog labijalnog i bukalnog segmenta (19).



Slika 35. Biomehaničke nuspojave posteriorne intruzije pri čemu rotacija kompletnog maksilarnog luka rezultira ekstruzijom sjekutića. Preuzeto s dopuštenjem izdavača (19).

Pozicioniranje mini implantata mezijalno od prvog kutnjaka olakšava pristup prilikom postavljanja i intruzije, prikladno je u adolescenata kojima drugi kutnjak nije u potpunosti

niknuo i uzrokuje blagu rotaciju maksilarnog luka. Pozicioniranje mini implantata distalno od prvog kutnjaka izvedivo je u odraslih pacijenata te osigurava intruziju i kontrolu *torquea* drugog kutnjaka.

Da bismo spriječili prekomjernu erupciju donjih kutnjaka u inicijalnoj fazi intruzije, preporučuje se upotreba *retainera* u donjoj čeljusti.

U slučajevima jakog prednjeg koštanog otvorenog zagriža i obrnute Speeove krivulje u donjoj čeljusti, potrebno je intrudirati i mandibularne kutnjake. Pritom se transverzalna kontrola osigurava upotrebom lingvalnog luka (19).

8.6. Korekcija dentalne sredine

Upotreba mini implantata omogućuje korištenje sidrišta u određenom kvadrantu, za razliku od konvencionalnog sidrišta koji zahtijeva povezanost na obje strane luka.

Prilikom korekcije dentalne sredine u obzir treba uzeti:

- ❖ je li asimetrija dentalna ili skeletna
- ❖ odnos sjekutića i očnjaka
- ❖ odnos sredine zuba prema sredini lica.

Smještajem mini implantata apikalnije, ako nam to dopušta visina pričvrzne gingive, doći će ujedno i do intruzije zuba (19).

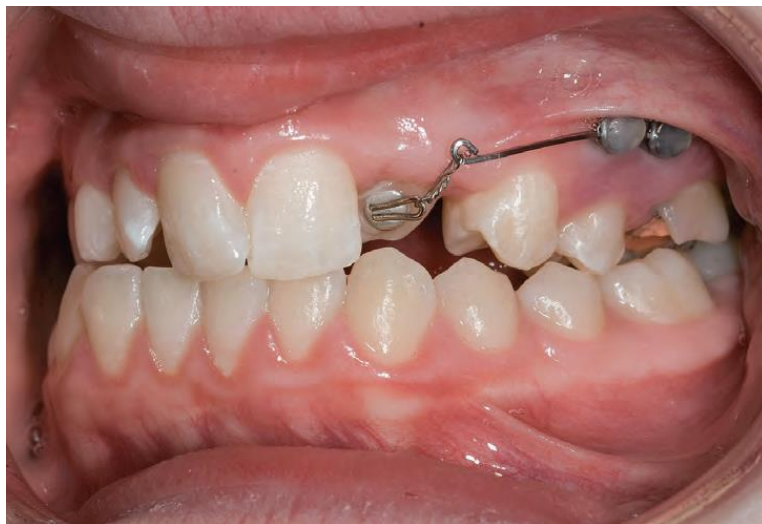8.7. Korekcija vertikalne asimetrije (unilateralna intruzija)

Unilateralna intruzija maksilarnih ili mandibularnih zubi mini implantatima kako bi se iznivelirala okluzalna ravnina i linija osmjeha kontraindicirana je u pacijenata sa skeletnom klasom III. Idealna je za pacijente s povećanim maksilo-mandibularnim kutom i karakteristikama klase II. Potpun bilateralni tretman podrazumijeva intruziju zubi u dijagonalno suprotnim kvadrantima. Simultani bukalni i palatinalni mini implantati u

maksilarnom luku osiguravaju vertikalni pomak unutar kvadranta bez transverzalnih nuspojava (19).

8.8. Transverzalna korekcija ektopičnog zuba

Konvencionalno poravnanje ektopičnog zuba zahtijeva stabilnu bazu s koje je sila aplicirana da bi se zub pomaknuo u svoju poziciju. To podrazumijeva kompletnu fiksnu napravu ili parcijalnu poduprtu transpalatinalnim lukom. Alternativa je upotreba mini implantata kao sidrišta za pomak ektopičnog, impaktiranog ili ankiloziranog zuba, Slika 36 (19).



Slika 36. Upotreba dvaju mini implantata kao sidrišta za pomak ektopičnog očnjaka. Preuzeto s dopuštenjem izdavača (19).

Pritom u obzir treba uzeti:

- ❖ broj i poziciju zuba koji služe za sidrište
- ❖ dužinu i oblik korijena susjednih zubi (npr. mikrodoncija bočnog sjekutića kod ektopičnog maksilarnog očnjaka).

Prije postavljanja mini implantata treba odrediti smjer pomaka zuba i idealan vektor sile (19).

8.9. Ortognatska primjena

Ortodontski mini implantati pružaju nove mogućnosti odraslim pacijentima kojima je potrebna kirurška korekcija dentoskeletnih anomalija. Pacijenti s nedostatnim brojem zubi ili lošim stanjem parodontnog tkiva koji su bili kontraindicirani za ortodontski tretman, sada se mogu također tretirati budući da male dimenzije mini implantata predstavljaju manji rizik za korijene zubi i uzrokuju manju traumu mekim tkivima od konvencionalnih kirurških intermaksilarnih vijaka, Slika 37. Konvencionalna predkirurška i postkirurška faza terapije ima velike koristi od pomoćne primjene mini implantata koji se upotrebljavaju za intraoperativnu fiksaciju i postoperativne pomake zubi (19).



Slika 37. Usporedba mini implantata dužine 6 mm (lijevo) i 9 mm (desno) s konvencionalnim kirurškim intermaksilarnim vijkom (u sredini). Preuzeto s dopuštenjem izdavača (19).

Prilikom odlučivanja o korištenju mini implantata, u obzir treba uzeti sljedeće kliničke karakteristike:

- ❖ prisutnost okluzalnog nagiba, odnosno vertikalne asimetrije lica
- ❖ parodontni status i dužinu korijena zubi

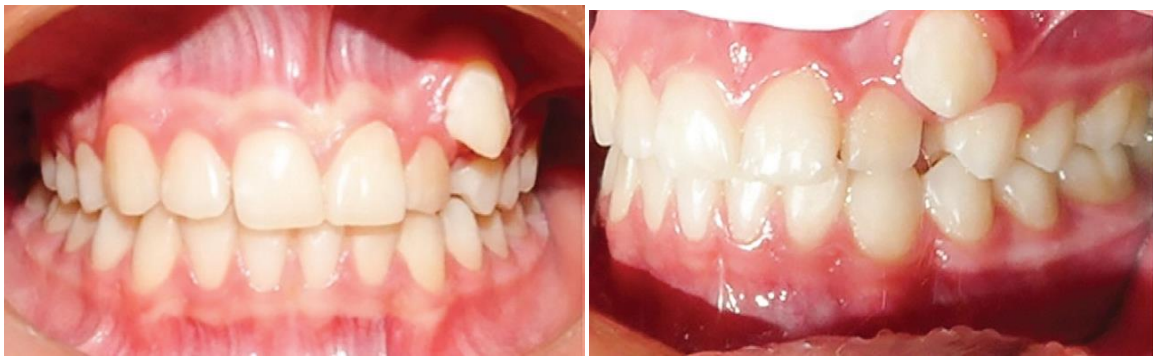- ❖ visinu labijalne i bukalne pričvrstne gingive u području gdje su mini implantati indicirani
- ❖ blizinu korijena susjednih zubi.

Za fiksaciju kompletnog luka obično je potrebno pet do šest mini implantata. Preporučuje se postavljanje u horizontalnom smjeru, paralelno s okluzalnom ravninom, umjesto pod kutom. Kirurška primjena mini implantata može biti dodatno komplicirana otežanim pristupom budući da se pacijent nalazi u ležećem položaju. Tada je potrebno prije operacije izraditi šablonu za određivanje položaja mini implantata. Poželjno je koristiti mini implantate s okruglom glavom nižeg profila budući da su pacijentima ugodniji, pogotovo ako su postavljeni u udaljenim područjima gdje nema fiksne naprave koja ublažava dodir s mekim tkivom (19).

9. PRIKAZ SLUČAJA

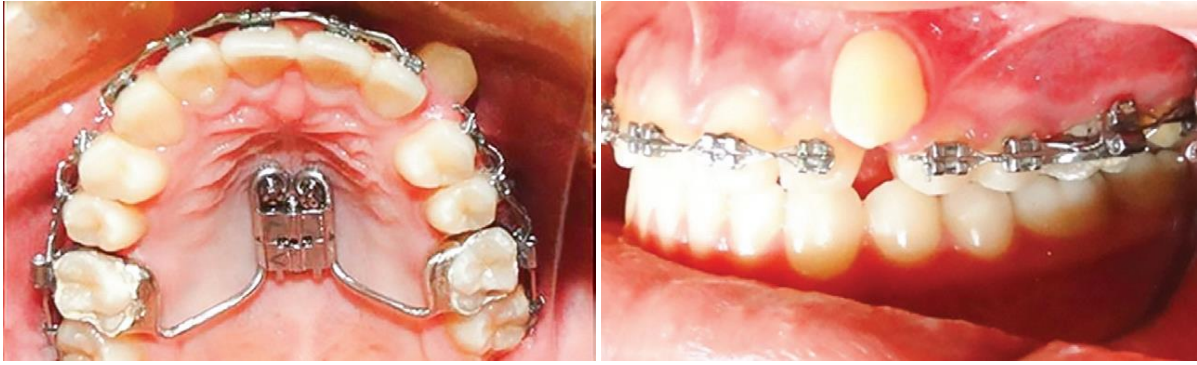9.1. Prikaz slučaja 1

Slijedi prikaz slučaja 17-godišnje pacijentice s anomalijom visoko bukalno položenog gornjeg lijevog očnjaka i devijacijom sredine gornje čeljusti u lijevo za 3,5 mm. Budući da je pacijentica odbila tretman koji je uključivao ekstrakciju gornjih prvih pretkutnjaka, odlučeno je da će se terapija provesti distalizacijom cijelog posteriornog segmenta, Slika 38 (20).



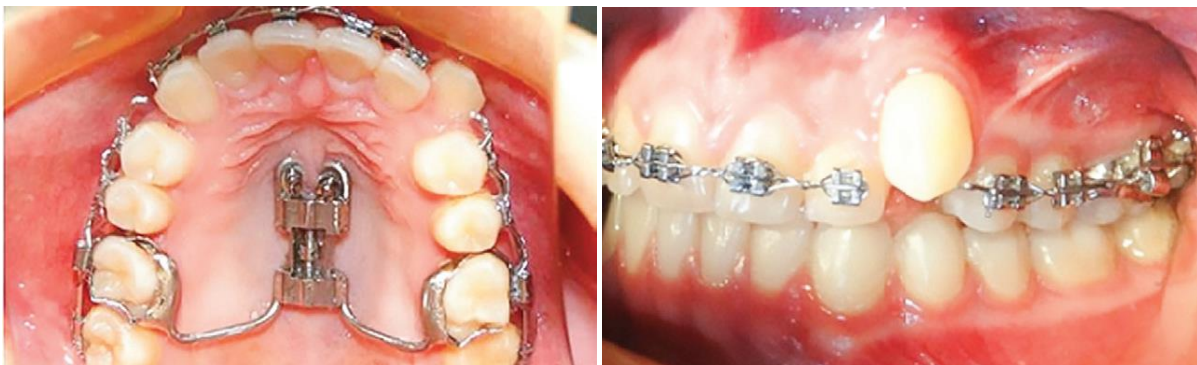Slika 38. Intraoralne fotografije prije tretmana. Preuzeto s dopuštenjem izdavača (20).

Terapija je započela ekstrakcijom gornjih trećih kutnjaka. Za simultanu bilateralnu distalizaciju gornjih stražnjih zubi upotrijebljen je modificirani *hyrax* čiji je stražnji dio zalemljen za prstenove na prvim kutnjacima. Prednji dio *hyraxe* spojen je s dva mini implantata na nepcu, Slika 39. Vijak je aktiviran jedanput tjedno što je rezultiralo translatorno distalnim pomakom svih stražnjih zubi za 3,5 mm (20).



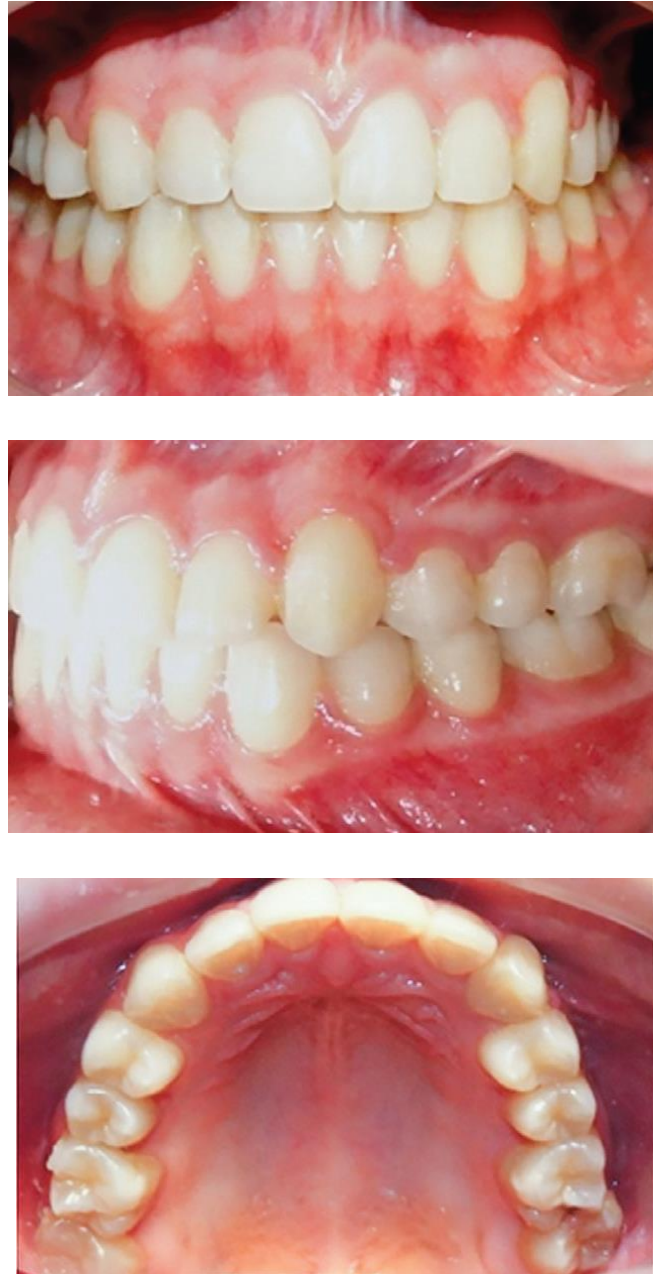Slika 39. Intraoralne fotografije prije aktivacije *hyraxa*. Preuzeto s dopuštenjem izdavača (20).

Raspon distalnog pomaka pratio se lateralnim cefalometričnim snimkama. Nakon 5 mjeseci odnos klase I na kutnjacima i pretkutnjacima je zadržan, Slika 40 (20).



Slika 40. Intraoralne fotografije nakon distalnog pomaka stražnjih zubi. Preuzeto s dopuštenjem izdavača (20).

Terapija je trajala 15 mjeseci. Bukalni položaj očajnika korigiran je smještanjem zuba u prostor koji je dobiven distalnim pomakom stražnjih zubi. Također, korigirana je i sredina gornje čeljusti, Slika 41 (20).

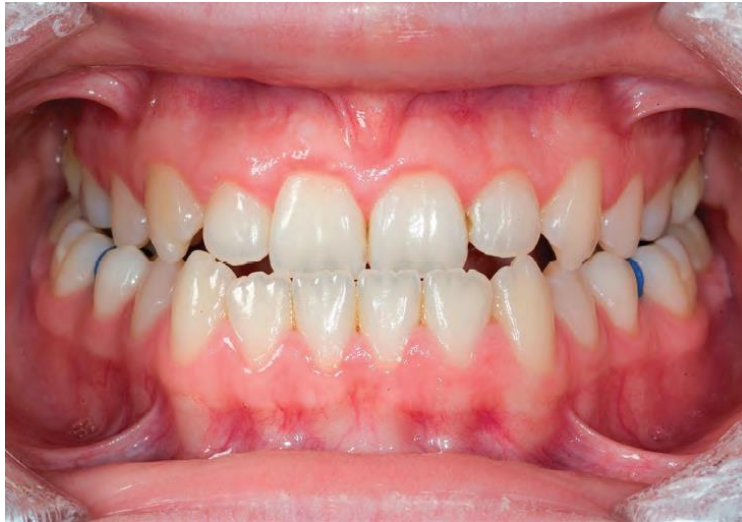

Slika 41. Intraoralne fotografije na kraju tretmana. Preuzeto s dopuštenjem izdavača (20).

9.2. Prikaz slučaja 2

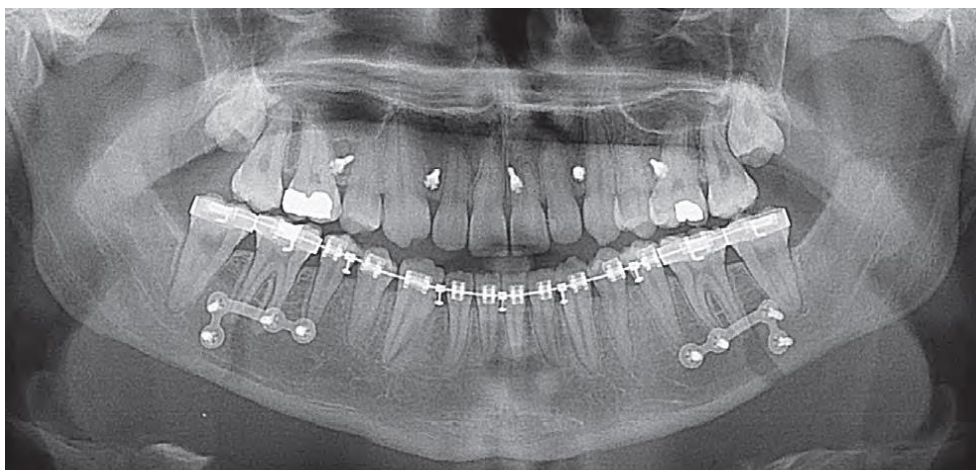
Slijedi prikaz slučaja 19-godišnje pacijentice s anomalijom klase III (mandibularni prognatizam), Slika 42. Tijekom prijašnjeg tretmana pacijentici su ekstrahirani gornji prvi pretkutnjaci i također je zamijećena generalizirana resorpcija maksilarnih korijena, pogotovo

sjekutića. Iz tog razloga odlučeno je da će se korekcija okluzije postići poravnanjem mandibularnog luka i dekompenzacijom (19).



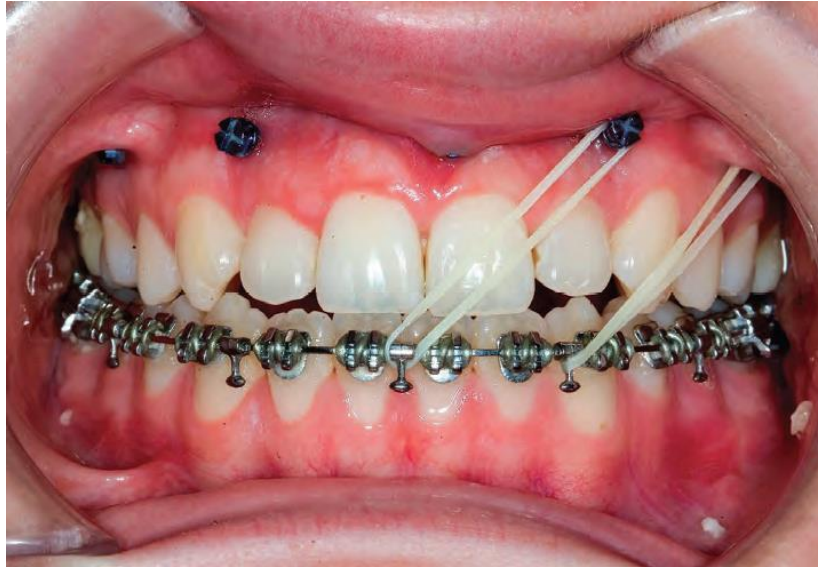Slika 42. Intraoralne fotografije prije tretmana. Preuzeto s dopuštenjem izdavača (19).

Izvršena je mandibularna osteotomija, a intermaksilarna fiksacija učinjena je pomoću pet maksilarnih mini implantata i postignuta je klasa I, Slika 43 (19).

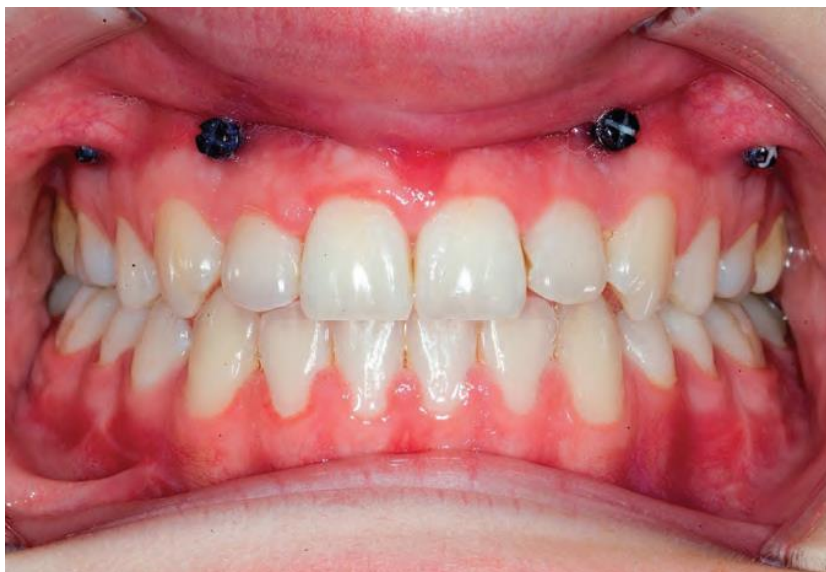

Slika 43. Prikaz ortopantomograma nakon mandibularne osteotomije gdje se vidi fiksacija donje čeljusti i pet mini implantata postavljenih u maksili. Preuzeto s dopuštenjem izdavača (19).

Dva tjedna nakon operacije okluzija se promijenila s preuranjenim kontaktom na sjekutićima i pomakom sredine donjih zubi udesno. Korekcija je učinjena intermaksilarnim gumicama, Slika 44. Terapija je trajala sedam mjeseci, Slika 45 (19).



Slika 44. Korekcija položaja mandibule intermaksilarnim gumicama. Preuzeto s dopuštanjem izdavača (19).



Slika 45. Intraoralna fotografija okluzije dva mjeseca nakon operacije. Preuzeto s dopuštanjem izdavača (19).

10. RASPRAVA

Većina ortodontskih slučajeva zahtijeva određen oblik sidrišta za kontrolu recipročnih sila prilikom pomaka zubi. Smatra se da su mini implantati donijeli revoluciju u ortodonciji budući da njihova učinkovitost ne ovisi o suradnji pacijenta i imaju vrlo širok spektar primjene. Međutim, istraživanja su pokazala da ih mnogi ortodonti rijetko ili nikada ne upotrebljavaju. Taj jaz između znanja i primjene iznenađuje budući da je tehnologija primjene mini implantata uvedena prije 20 godina i ima mnogobrojne prednosti (21).

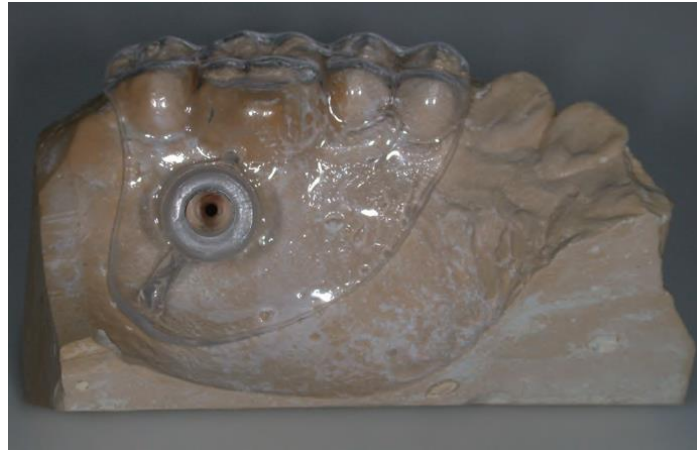Donedavno ortodontska terapija ovisila je o biomehaničkim ograničenjima kontrole sidrišta. Intruzija kutnjaka smatrala se klinički nemogućom iz razloga što nije bilo moguće osigurati stabilno dentalno sidrište. Međutim, uvođenjem mini implantata u ortodontsku terapiju, gubitak sidrišta više ne predstavlja problem. Najznačajnija prednost mini implantata je ta što su omogućili intruziju kutnjaka i nekiruršku kontrolu vertikalne dimenzije (1).

Postoji mnogo nedoumica oko toga dolazi li do oseointegracije mini implantata. Mini implantati se retiniraju mehanički, a ne oseointegracijom iako histološke studije pokazuju određen stupanj kontakta kost-implantat (19). Upravo radi toga mogu se opteretiti odmah nakon postavljanja jer je primarna stabilnost, koja se temelji na mehaničkoj retenciji, dovoljna da podnese normalne ortodontske sile. Na primarnu stabilnost u velikoj mjeri utječe dubina postavljanja, a manje materijal od kojeg je mini implantat izrađen. Budući da titan ne izaziva alergijske reakcije, smatra se materijalom izbora. Na retenciju mini implantata također utječu faktori kao što su dimenzije implantata, struktura površine, mjesto i kut postavljanja, *torque*, karakteristike mekog tkiva, kvaliteta kosti, rizik od upale i blizina korijena zubi (22).

Postoji nekoliko metoda koje pomažu da se osigura siguran i prikladan položaj mini implantata kako ne bi došlo do ozljede susjednih zubi i ostalih vitalnih struktura. One zahtijevaju izradu rendgenskih snimki čija je pouzdanost ograničena dvodimenzionalnim prikazom trodimenzionalne strukture. Iz tog razloga, CBCT ima sve veću primjenu u planiranju terapije i osiguravanju uspješnog ishoda (23).

Također, od velike pomoći prilikom postavljanja mini implantata može biti i šablona izrađena na modelu pacijentove čeljusti. Najprije se na modelu precizno odredi optimalan položaj i nagib mini implantata na temelju radiografskih snimki i topografskih obilježja. Zatim se naprave pilot utori na modelu i u njih se postave analozi mini implantata. U sljedećem koraku na glavu analoga postavi se *abutment*, a preko toga usmjeravajući cilindar. Kompletan model s analogom, *abutmentom* i usmjeravajućim cilindrom zatim se stavlja u uređaj s vakuumom,

kakav se koristi za izradu *retainera*. Šablona se izrađuje od 1,25 do 1,5 mm debelih termoplastičnih folija i obreže se u prikladnu veličinu, Slika 46 (19).



Slika 46. Šablona za usmjeravanje svrdla prilikom postavljanja mini implantata. Preuzeto s dopuštenjem izdavača (19).

Mini implantati se u 90% slučajeva smještaju u interradikularno područje. Jedan od rizika takvog smještaja je ozljeda korijena susjednih zubi što može dovesti do ireverzibilne ozljede pulpe (24). Prevalencija takve ozljede iznosi 17,1% kod *self-drilling* implantata i 20,5% kada se koriste *self-tapping* implantati (25). Cijeljenje i potpuni oporavak parodonta može se očekivati ako je ozljeda ograničena na cement i dentin korijena (26).

Sve ireverzibilne posljedice blizine mini implantata s korijenom zuba odražavaju se u neuspjehu mini implantata koji će postati pomičan, a ne sam zub (19).

Još jedna komplikacija koja može nastati prilikom kirurškog postavljanja mini implantata je fraktura samog implantata. Ona se javlja u 4% slučajeva (27), a incidencija je direktno proporcionalna s *torqueom* (28) koji bi optimalno trebao iznositi 5-10 Ncm (29). Frakturu mini implantata možemo spriječiti analizom gustoće kosti, korištenjem pilot svrdla u slučajevima jakog otpora prilikom postavljanja mini implantata te korištenjem uređaja koji mjere *torque* (30). Frakturirani dio mini implantata može se odstraniti odizanjem malog mukoperiostalnog režnja (19).

Na primarnu stabilnost mini implantata velik utjecaj ima debljina kortikalne kosti (*engl. cortical bone thickness, CBT*). U dva istraživanja provedena 2007. i 2009. godine pokazalo se da je stopa uspjeha bila značajno veća u skupini gdje je CBT bio jednak ili veći od 1 mm, za razliku od skupine u kojoj je CBT bio manji od 1 mm. Interdentarna debljina kortikalne kosti varira u gornjoj i donjoj čeljusti, a poznavanje srednjih vrijednosti debljine može nam pomoći u odabiru mjesta postavljanja i preparaciji (31).

Mini implantati malih dimenzija mogu se sigurno koristiti kada je primijenjena sila manja od 1 N, kao što je slučaj prilikom intruzije zuba ili indirektnog sidrišta. Međutim, kada je primijenjena sila većih vrijednosti, odgovarajuće dimenzije mini implantata neophodne su za primarnu stabilnost. Kliničke smjernice o udaljenosti između korijena i anatomske lokaciji također se trebaju uzeti u obzir (31).

Najpogodnija mjesta za smještaj mini implantata su alveolarna kost gornje čeljusti, bukalna i palatinalna alveolarna kost u stražnjoj regiji, labijalna alveolarna kost i medijalna palatinalna regija. U mandibuli to su labijalna i bukalna alveolarna kost (32).

Ako je pričvrsna gingiva relativno uska, mini implantat ćemo postaviti pod kutom kako bi se vrat i glava mini implantata nalazili u razini krune zuba u području pričvrsne gingive, a trup apikalno između korijena. Kada se glava mini implantata nalazi koronarnije, vektor sile je horizontalniji, za razliku od apikalno postavljene glave gdje nastaje kosi vektor sile (19).

Prilikom kirurškog postavljanja mini implantata treba slijediti određena pravila kao što su pravila asepse, osiguravanje atraumatskog postupka, detaljni preoperativni pregled i precizno pozicioniranje implantata, premedikacija za kontrolu boli te standardiziran kirurški protokol. Time se osigurava uspješan ishod terapije u više od 95% slučajeva (1).

Mini implantati su indicirani u rutinskim kao i u kompliciranijim slučajevima. Idealni su u terapiji slučajeva koji imaju visoke zahtjeve u pogledu osiguravanja sidrišta, zatim za pacijente koji ne prihvaćaju druge oblike sidrišta poput *headgear* te u slučajevima gdje broj dostupnih zubi nije dovoljan da se osigura stabilno sidrište uslijed hipodoncije ili kompromitiranog parodontnog statusa (19).

Neuspjeh u primjeni mini implantata može se pojaviti odmah, a očituje se u pomičnosti mini implantata prilikom postavljanja. Razlozi mogu biti neadekvatna debljina i gustoća kortikalne kosti na mjestu postavljanja ili blizina korijena susjednog zuba. Sekundarni neuspjeh očituje

se tako što primarno stabilni mini implantat postane pomičan, obično nakon jednog do dva mjeseca. Takva odgođena nestabilnost može biti posljedica termalnog oštećenja kosti prilikom izrade pilot utora što dovodi do nekroze kosti oko implantata, zatim može biti posljedica prevelikog *torquea*, prevelike blizine korijenu zuba ili preopterećenja mini implantata prevelikim silama (19).

Niža stopa uspjeha u adolescenata objašnjava se reduciranom debljinom i gustoćom kortikalne kosti te većim stupnjem remodelacije kosti. Iz tog razloga preporučuje se mini implantate opteretiti slabijim silama (do 50 grama) tijekom inicijalnih 6 tjedana nakon postavljanja (19).

Budući da su komplikacije minimalne, mini implantati mogu se sigurno i uspješno koristiti u terapiji. Pritom su ekonomični, privremeni, jednostavno se postavljaju i uklanjaju te su omogućili alternative koje prije nisu bile ostvarive (1).

11. ZAKLJUČAK

Potreba za ortodontskom terapijom koja zahtijeva maksimalnu kontrolu sidrišta uz minimalnu suradnju pacijenta dovela je do upotrebe mini implantata u ortodontske svrhe (33). Primjena mini implantata nedavno je postala vrlo popularna u kliničkom ortodontskom pristupu. Njihovo jedinstveno obilježje je to što osiguravaju privremeno, ali apsolutno sidrište (34). Pomaci zuba su predvidljivi i omogućuju kontrolu pomaka u sve tri dimenzije (3). Malih su dimenzija i jednostavni za upotrebu, a mogu se opteretiti odmah nakon postavljanja (2). Potrebno je precizno odrediti poziciju mini implantata tako da odgovara mehanici pomaka te da ne dođe do ozljede važnih anatomskih struktura. Komplikacije kao što su ograničen meziodistalni pomak susjednih zubi zbog interdentalnog smještaja te kontakt mini implantata s korijenom zuba prilikom postavljanja mogu se izbjeći pravilnim planiranjem terapije (33). U rutinskim slučajevima osiguravaju neovisno, stabilno sidrište koje ne zahtijeva veliku suradnju pacijenta, dok u kompliciranijim slučajevima pružaju širi raspon mogućnosti rješavanja problema (19). Osim toga, uz pravilno postavljenu indikaciju, stopa uspjeha im je vrlo visoka zbog čega se sve više koriste u svakodnevnom radu (4).

12. LITERATURA

1. Lee JS, Kim JK, Park YC, Vanarsdall RL. Applications of Orthodontic Mini-Implants. Chicago etc.: Quintessence Publishing Co, Inc; 2007.
2. Ludwig B, Baumgaertel S, Böhm B, Bowman SJ, Glasl B, Johnston LE, et al. Mini-Implants in Orthodontics: Innovative Anchorage Concepts. London etc.: Quintessence Publishing Co Ltd; 2008.
3. Leung MT, Lee TC, Rabie AB, Wong RW. Use of miniscrews and miniplates in orthodontics. *J Oral Maxillofac Surg.* 2008;66(7):1461-6.
4. Ding Y, Xia CS, Kafle D. Orthodontic Mini Implant: Versatile Application for Clinical Enhancement. *The Orthodontic CYBERjournal* [serial on the Internet]. 2010 Jan [cited 2016 Dec 5]. Available from: <http://www.orthocj.com/>
5. Proffit WR, Fields Jr HW, Sarver DM. Ortodoncija. Šljaj M, editor. Jastrebarsko: Naklada Slap; 2010. 755 p.
6. Alam MK. A to Z Orthodontics: Anchorage. 4th ed. Malaysia: PPSP Publication; 2012. 15 p.
7. Iodice G. TADs and Skeletal Anchorage: from Research to Clinical Practice. [place, publisher and date unknown]. 47 p.
8. Smith RJ, Burstone CJ. Mechanics of tooth movement. *Am J Orthod.* 1984;85(4):294-307.
9. Isaacson RJ, Lindauer SJ, Davidovitch M. On tooth movement. *Angle Orthod.* 1993;63(4):305-309.
10. Petrey JS, Saunders MM, Kluemper GT, Cunningham LL, Beeman CS. Temporary anchorage device insertion variables: effects on retention. *Angle Orthod.* 2010;80(4):446-53.
11. Rocky Mountain Orthodontics [Internet]. USA: Rocky Mountain Orthodontics; c2016 [cited 2016 Dec 7]. Available from: <https://www.rmortho.com/products/rmo-dual-top-tad/>
12. Patwari M. Cytotoxicity Of Orthodontic Temporary Anchorage Devices In Vitro [master's thesis]. Milwaukee: Marquette University; 2013. 51 p.

13. Chen Y, Shin HI, Kyung HM. Biomechanical and histological comparison of self-drilling and self-tapping orthodontic microimplants in dogs. *Am J Orthod Dentofacial Orthop.* 2008;133(1):44-50.
14. Baumgaertel S. Temporary skeletal anchorage devices: the case for miniscrews. *Am J Orthod Dentofacial Orthop.* 2014;145(5):558-64.
15. Yamaguchi M, Inami T, Ito K, Kasai K, Tanimoto Y. Mini-implants in the anchorage armamentarium: new paradigms in the orthodontics. *Int J Biomater.* 2012;2012:394121.
16. Cornelis MA, Scheffler NR, Nyssen-Behets C, De Clerck HJ, Tulloch JF. Patients' and orthodontists' perceptions of miniplates used for temporary skeletal anchorage: a prospective study. *Am J Orthod Dentofacial Orthop.* 2008;133(1):18-24.
17. Renjen R, Maganzini AL, Rohrer MD, Prasad HS, Kraut RA. Root and pulp response after intentional injury from miniscrew placement. *Am J Orthod Dentofacial Orthop.* 2009;136(5):708-14.
18. Melo AC, Andrighetto AR, Hirt SD, Bongioiolo AL, Silva SU, Silva MA. Risk factors associated with the failure of miniscrews – A ten-year cross sectional study. *Braz Oral Res.* 2016;30(1):e124.
19. Cousley R. *The Orthodontic Mini-implant Clinical Handbook.* UK: Wiley-Blackwell; 2013.
20. Noorollahian S, Alavi S, Shirban F. Bilateral *en-masse* distalization of maxillary posterior teeth with skeletal anchorage: a case report. *Dental Press J Orthod.* 2016;21(3):85-93.
21. Meursinge Reynders R, Ronchi L, Ladu L, Di Girolamo N, de Lange J, Roberts N, et al. Barriers and facilitators to the implementation of orthodontic mini-implants in clinical practice: a protocol for a systematic review and meta-analysis. *Syst Rev.* 2016;5:22.
22. Nosouhian S, Rismanchian M, Sabzian R, Shadmehr E, Badrian H, Davoudi A. A Mini-review on the Effect of Mini-implants on Contemporary Orthodontic Science. *J Int Oral Health.* 2015;7(1):83-7.

23. Abbassy MA, Sabban HM, Hassan AH, Zawawi KH. Evaluation of mini-implant sites in the posterior maxilla using traditional radiographs and cone-beam computed tomography. *Saudi Med J.* 2015;36(11):1336-41.
24. Meursinge Reynders R, Ladu L, Ronchi L, Di Girolamo N, de Lange J, Roberts N, et al. Insertion torque recordings for the diagnosis of contact between orthodontic mini-implants and dental roots: a protocol for a systematic review. *Syst Rev.* 2015;4:39.
25. Motoyoshi M, Uchida Y, Matsuoka M, Inaba M, Iwai H, Karasawa Y, et al. Assessment of damping capacity as an index of root proximity in self-drilling orthodontic mini-implants. *Clin Oral Investig.* 2014;18(1):321-6.
26. Alves M Jr, Baratieri C, Mattos CT, Araújo MT, Maia LC. Root repair after contact with mini-implants: systematic review of the literature. *Eur J Orthod.* 2013;35(4):491-9.
27. Büchter A, Wiechmann D, Koerdt S, Wiesmann HP, Piffko J, Meyer U. Load-related implant reaction of mini-implants used for orthodontic anchorage. *Clin Oral Implants Res.* 2005;16(4):473-9.
28. Suzuki EY, Suzuki B. Placement and removal torque values of orthodontic miniscrew implants. *Am J Orthod Dentofacial Orthop.* 2011;139(5):669-78.
29. Motoyoshi M, Hirabayashi M, Uemura M, Shimizu N. Recommended placement torque when tightening an orthodontic mini-implant. *Clin Oral Implants Res.* 2006;17(1):109-14.
30. Desai M, Jain A, Sumra N. Surgical Management of Fractured Orthodontic Mini-Implant- A Case Report. *J Clin Diagn Res.* 2015;9(1):ZD06-ZD07.
31. Chatzigianni A. Experimental and numerical analysis of the biomechanical characteristics of orthodontic mini-implants [dissertation]. Bonn: Medizinischen Fakultät der Universität Bonn; 2010. 89 p.
32. Motoyoshi M. Clinical indices for orthodontic mini-implants. *J Oral Sci.* 2011;53(4):407-12.

33. Chang HP, Tseng YC. Miniscrew implant applications in contemporary orthodontics. *Kaohsiung J Med Sci.* 2014;30(3):111-5.

34. Papadopoulos MA, Tarawneh F. The use of miniscrew implants for temporary skeletal anchorage in orthodontics: A comprehensive review. *Oral Surg Oral Med Oral Pathol Oral Radiol Endod.* 2007;103(5):6-15.

13. ŽIVOTOPIS

Rošna Duski rođena je 25. listopada 1986. u Londonu. Osnovnu školu i XI. opću gimnaziju završava u Zagrebu. Stomatološki fakultet Sveučilišta u Zagrebu upisuje 2005. godine. Tijekom studija prima državnu stipendiju Ministarstva znanosti, obrazovanja i sporta Republike Hrvatske te je u dva navrata dobila Povelju o Priznanju dekana za postignuti uspjeh na sveučilišnom studiju. Diplomirala je 2011. godine s diplomskim radom na temu *Lingvalne ortodontske tehnike* i prosjekom ocjena 4,65. Iste godine započinje obavljati pripravnički staž u Zagrebu, a 2012. godine polaže državni ispit. Nakon završetka pripravničkog staža zapošljava se u Specijalističkoj ordinaciji za ortodonciju mr. sc. Eftikar Duski dr. med. dent. spec. ortodoncije. Od 2012. godine članica je Hrvatske komore dentalne medicine. U akademskoj godini 2013./2014. upisuje Poslijediplomski specijalistički studij Dentalna medicina na Stomatološkom fakultetu Sveučilišta u Zagrebu.

Popis radova:

1. Katalinić I, Duski R, Simeon P. Hemostatici u stomatologiji. *Sonda*. 2009;10(19):53-7.
2. Duski R, Katalinić I, Varga S. Mini-implantati u ortodonciji. *Sonda*. 2011;12(21):24-6.
3. Katalinić I, Duski R, Katanec D, Gabrić Pandurić D. Podizanje dna maksilarnog sinusa; Baloon-Lift-Control i piezokirurgija. *Sonda*. 2011;12(21):32-5.
4. Filipovic-Zore I, Divic Z, Duski R, Gnjatovic N, Galic N, Prebeg D. Impact of ozone on healing after alveolectomy of impacted lower third molars. *Saudi Med J*. 2011;32(6):642-4.