

# Poslijeendodontska opskrba zubi

---

Miličević, Ivan

Master's thesis / Diplomski rad

2015

Degree Grantor / Ustanova koja je dodijelila akademski / stručni stupanj: **University of Zagreb, School of Dental Medicine / Sveučilište u Zagrebu, Stomatološki fakultet**

Permanent link / Trajna poveznica: <https://um.nsk.hr/um:nbn:hr:127:511241>

Rights / Prava: [Attribution-NonCommercial-NoDerivs 3.0 Unported / Imenovanje-Nekomercijalno-Bez prerada 3.0](#)

Download date / Datum preuzimanja: **2025-03-24**



Repository / Repozitorij:

[University of Zagreb School of Dental Medicine Repository](#)



SVEUČILIŠTE U ZAGREBU  
STOMATOLOŠKI FAKULTET

Ivan Miličević

# **POSLIJEENDODONTSKA OPSKRBA ZUBI**

DIPLOMSKI RAD

Zagreb, listopad 2015.

Rad je ostvaren na Stomatološkom fakultetu Sveučilišta u Zagrebu, na Zavodu za endodonciju i restaurativnu stomatologiju.

Voditelj rada: prof. dr. sc. Nada Galić

Zavod za endodonciju i restaurativnu stomatologiju

Stomatološki fakultet Sveučilišta u Zagrebu

Lektor hrvatskog jezika: Zrinka Kolaković, prof. hrvatskog jezika i književnosti

Adresa: Vanje Radauša 10, 32271 Rokovci

e-mail: [zkolakov@gmail.com](mailto:zkolakov@gmail.com)

mob: 099/8494-240

Lektor engleskog jezika: Nina Tomić Šmit, mag. engleskog jezika i književnosti

Adresa: Zvornička 13, 10000 Zagreb

e-mail: [nina@prevoditelj.com](mailto:nina@prevoditelj.com)

mob: 098/1601-387

Rad sadrži: 45 stranica

10 slika

1 CD

Zahvaljujem svojoj mentorici prof.dr.sc. Nadi Galić na pomoći, strpljenju i korisnim savjetima tijekom izrade diplomskog rada.

Posebno zahvaljujem obitelji i prijateljima koji su mi tijekom studiranja pružili bezuvjetnu ljubav, razumijevanje i potporu.

## SADRŽAJ

1.0.	UVOD .....	1
2.0.	SVRHA RADA.....	2
3.0.	POSLJEDICE ENDODONTSKE TERAPIJE.....	3
3.1.	Estetski nedostaci.....	3
4.0.	POSLIJEENDODONTSKA OPSKRBA.....	4
4.1.	Plan postupka obnove.....	5
4.1.1.	Plan postupka obnove prednjih zubi.....	6
4.1.2.	Plan postupka obnove stražnjih zubi.....	7
4.1.3.	Plan postupka obnove jako oštećenih zubi.....	7
4.2.	Izrada.....	9
4.2.1.	Direktni postupak izrade.....	9
4.2.2.	Indirektni postupak izrade.....	10
5.0.	POSLIJEENDODONTSKA OBNOVA INTRAKANALNIM KOLČIĆIMA.....	11
5.1.	Intrakanalni kolčići i nadogradnja.....	11
5.2.	Intrakanalni kolčić.....	11
5.2.1.	Klasifikacija kolčića.....	12
5.2.1.1.	Lijevani kolčići.....	13
5.2.1.2.	Konfekcijski kolčići.....	15
5.2.2.	Duljina kolčića.....	19
5.2.3.	Promjer kolčića.....	19
5.2.4.	Površina kolčića.....	20

5.2.5. Materijali za izradu kolčića.....	20
5.2.6. Estetski oblici kolčića.....	22
5.3. Nadogradnje.....	22
5.3.1. Lijevane metalne nadogradnje.....	23
5.3.2. Konfekcijske nadogradnje.....	24
5.4. Odabir kolčića i nadogradnje.....	28
5.5. Odabir korijena i kanala.....	29
5.6. Priprema kanala.....	30
5.7. Unos kolčića u kanal.....	32
5.8. Cementiranje.....	34
5.8.1. Neadhezivni cementi.....	34
5.8.2. Adhezivni cementi.....	34
6.0. ZAVRŠNI RESTAURATIVNI POSTUPAK.....	36
7.0. RASPRAVA.....	37
8.0. ZAKLJUČAK.....	38
9.0. SAŽETAK.....	39
10.0. SUMMARY.....	40
11.0. LITERATURA.....	41
12.0. ŽIVOTOPIS.....	45

## 1.0. UVOD

Jedan od osnovnih principa poslijeendodontske opskrbe je da zub sa izgubljenom pulpom ne smatramo izgubljenim, te je zadatak doktora dentalne medicine osigurati trajnost i funkciju endodontski liječenih zubi.

Prije endodontske terapije najbitnije je dobro isplanirati poslijeendodontsku restauraciju jer je u suprotnom zahvat besmislen.

Prilikom planiranja u obzir uzimamo smještaj zuba u zubnom luku te morfologiju korijenskih kanala. Zadatak je takve terapije očuvati parodontno zdravlje te produžiti vijek tog zuba. Planiranje terapije svakako uključuje suglasnost pacijenta te njegove materijalne mogućnosti.

## **2.0. SVRHA RADA**

Svrha izrade ovog rada je prikazati posljedice endodontske terapije i mogućnosti poslijeendodontskog zbrinjavanja pojedine grupe zubi.

Iznijeti prednosti i nedostatke pojedinih postupaka, moguće komplikacije, indikacije i kontraindikacije te plan postupka i načine izrade pojedinih vrsta restauracija.



### **3.0. POSLJEDICE ENDODONTSKE TERAPIJE**

Kruna liječenog zuba može biti razorena velikim karijesnim lezijama ili traumom. Obilno odstranjenje tvrdih zubnih tkiva dodatno oslabljuje zub te kao takav nije sposoban obavljati svoju funkciju.

Zubi sa liječenim korijenskim kanalom mogu biti dvostruko opterećeni prije nego što percipiraju pritisak za razliku od vitalnih zuba.

Posljedice mogu biti gubitak kontakta s antagonistima, gubitak kontaktne točke, nemogućnost podnošenja fiziološkog opterećenja, također može stradati parodont, susjedni zubi se nagnju, a antagonisti izdižu jer svaki od njih teži kontaktu. Takav zub sklon je traumi i doživljava promjene u kemijskom sastavu (1,2).

#### **3.1. Estetski nedostaci**

Biokemijske promjene dentina modificiraju refrakciju svjetla kroz zub i uzrokuju diskoloraciju. Diskoloraciji pridonosi i neadekvatno čišćenje i oblikovanje koronarnog prostora koje ostavlja fragmente vitalnog tkiva. Ono se u komori raspada, a produkti dovode do diskoloracije.

Uzrok diskoloraciji mogu biti i medikamenti koji se stavljaju u korijenski kanal kao i ostaci masa za punjenje koji ostaju u komori (3).

#### **4.0. POSLIJEENDODONTSKA OPSKRBA**

Uspjeh endodontske terapije ovisi o restauraciji endodontski tretiranog zuba. Neuspjeh terapije kanala moguće je ispraviti revizijom punjenja, a ukoliko je neadekvatno opskrbljen zub se lako gubi, bilo zbog ponovne kontaminacije bakterijama, bilo zbog frakture oslabljene krune ili korijena (2,4).

*Tajna trajnog uspjeha je:*

1. omogućiti potpuno koronarno zatvaranje
2. osigurati rezistenciju preostale zubne strukture i retenciju i rezistenciju ispuna
3. zadovoljiti estetskim i funkcijskim zahtjevima.

Potpuno koronarno zatvaranje bitno je osigurati kako ne bi došlo do otapanja punjenja u kanalu. Na taj način otvoren je put bakterijama te se stvara direktna komunikacija sa periapexnim tkivom. Tada i najčvršća konstrukcija gubi svoju ulogu. Jedini je način napraviti reviziju punjenja koji za posljedicu ima ponovno skidanje ispuna, trepanaciju i čišćenje kanala te se tako dodatno oslabljuje zub.

Bitno je osigurati rezistenciju preostale zubne strukture jer su takvi zubi skloniji traumi koja može dovesti do gubitka zuba (4,5).

#### **4.1. Plan postupka obnove**

Plan terapije radi se u dogovoru sa pacijentom najčešće pri prvom pregledu.

Tijekom terapije držimo se osnovnih principa stomatološke prakse što ne znači da se za vrijeme liječenja plan ne može promijeniti.

*Plan rekonstrukcije ovisi o:*

1. smještaju zuba u zubnom luku
2. stupnju razorenosti krune
3. funkcijskim zahtjevima
4. ulozi zuba
5. morfologiji korijenskih kanala.

*Kod osnovnog plana terapije definirana su tri osnovna postupka:*

1. dodavanje vertikalne stabilizacije preostaloj zubnoj kruni
2. nadoknada tvrdih zubnih tkiva aloplastičnim materijalom
3. izvođenje konačnog restaurativnog postupka kojim zubu ponovno dajemo mehanička, fiziološka i estetska svojstva (1,6).

Nekim zubima je potrebno samo zatvoriti pristupni kavitet, a nekima trebaju sve tri komponente pa tako koronarna obnova varira od jednostavnog zatvaranja pristupnog kaviteta pa do potpune krunice koja zamjenjuje čitavu strukturu zuba (1,7,8).

*Vertikalna stabilizacija* je potrebna za ostvarenje principa o osiguranju rezistencije preostale zubne strukture i za retenciju konačne restauracije, a provodi se uporabom parapulpnih i intrakanalnih kolčića.

Indikacija za takvu terapiju mora biti opravdana kako ne bi bila pogubna za zub (9).

Na mjestima gdje je ostalo dovoljno zubne strukture može se raditi konzervativna restauracija ispunom ili protetskim nadomjestkom (10).

*Nadoknada alopastičnim materijalom* provodi se izradom konačnog ispuna ili bataljka za krunicu. Koriste se različiti alopastični materijali poput dentalnih amalgama, kompozita, keramike.

*Konačan postupak* ovisi o ulozi koja je predviđena za taj zub. Ako zub ostaje sam radi se konačan ispun ili krunica. Može služiti i kao nosač mosta ili djelomične proteze (11).

#### **4.1.1. Plan postupka obnove prednjih zubi**

Prednji zubi ne moraju podnositi jaka okluzijska opterećenja pa je dovoljna preparacija od 3 mm, a materijali izbora su najčešće kompoziti (1). Ako zub nije izložen opterećenju antagonista, ispun se može izraditi i stakleno-ionomernim cementom bez zakošavanja rubova (12). Zadatak ovakve obnove je svakako zadovoljiti estetskim i funkcijskim zahtjevima (13). Konstrukcija mora što manje opterećivati prednje zube, a sile se moraju prenositi na stražnje, neoštećene zube (4).

#### **4.1.2. Plan postupka obnove stražnjih zubi**

Stražnji zubi uvijek zahtijevaju koronarnu zaštitu zbog većeg okluzijskog opterećenja, bez obzira na količinu izgubljenog zubnog tkiva. Broj površina ovisi o stanju aproksimalnih stijenki zuba. Pretkutnjacima koji su lomljiviji od kutnjaka prekrivamo obje kvržice, a kutnjacima samo one uz izgubljeni marginalni greben. Terapijski minimum kod većeg gubitka zubne strukture jeste izrada onlay-a ili overlay-a. Na mjestima gdje kvržice u potpunosti nedostaju, korijenski kanal služi za intraradikularnu retenciju u obliku kolčića (1,4).

Opće je pravilo da bi svi endodontski tretirani stražnji zubi morali biti obnovljeni krunicom, čime se prevenira veliki broj fraktura liječenih zubi (14).

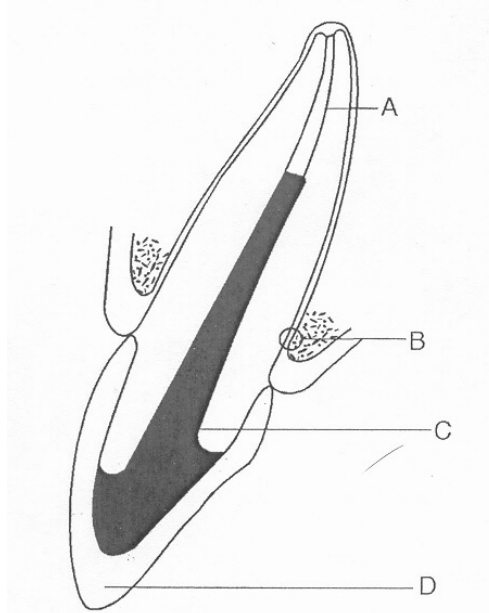
Zubi sa smanjenom parodontnom potporom trebaju parodontnu, endodontsku i restaurativnu terapiju. Takvi zubi imaju smanjene restaurativne mogućnosti te su skloniji frakturama. Kako bi to spriječili, potrebna je uporaba kolčića. Endodontska, parodontna i inicijalna restaurativna preparacija moraju završiti prije nego što se odabere vrsta kolčića i nadogradnje (1,15).

#### **4.1.3. Plan postupka obnove jako oštećenih zubi**

Takvi zubi zahtijevaju da se ispune svi kriteriji od okomite stabilizacije do konačnog restaurativnog postupka u obliku krunice.

*Završna konfiguracija sadrži sljedeće dijelove (slika 1) :*

1. apeksno brtvljenje osigurano sa 3-5 mm gutaperke (A)
2. preostale zubne strukture i parodontni pričvrstak (B)
3. intrakanalni kolčić, koronarni dio nadogradnje i cement (C)
4. definitivna koronarna restauracija (D).



Slika 1. Poslijeendodontski sustav. Preuzeto iz: (1).

Često su u sukobu mehanički zahtjevi restauracije i biološki zahtjevi parodontnog pričvrstka. Ponekad je potrebna i pomoć specijalista prije no što se pristupi završnom restaurativnom postupku.

*Postoje slučajevi kada nisu mogući postupci obnove, tu spadaju:*

1. nepovoljni anatomsko morfološki odnosi
2. loše endodontski tretirani zubi
3. nepovoljni međučeljusni odnosi (1,16).

#### **4.2. Izrada**

Primarno je ispitati kvalitetu punjenja jer u slučaju da nije adekvatno zub napunjen potrebno je napraviti reviziju kako bi se olakšala izrada planirane konstrukcije.

##### **4.2.1. Direktni postupak izrade**

Direktne restauracije su one koje se rade direktno u oblikovanom kavitetu. Najčešće se izrađuju od kompozita, manje od amalgama. Rade se na mjestima gdje postoji minimalni gubitak tvrdog zubnog tkiva, povoljne su jer su jednostavne, brze i jeftine (17).

##### *Kompozitni ispuni*

Za izradu dobrog kompozitnog ispuna potreban nam je pristupni kavitet okružen zdravom caklinom. Rub kaviteta u dentinu je kontraindiciran jer je dokazano da se nakon nekog vremena bond otapa te dolazi do rubnog propuštanja (10).

### *Amalgamski ispuni*

Lateralni zubi i s većim gubitkom zubnog tkiva mogu se restaurirati amalgamom uz preduvjet da je barem jedan marginalni brid intaktan.

Retencija se postiže adekvatnom preparacijom, a kvržice kutnjaka koje su izgubile susjedni marginalni greben moraju se prekriti amalgamom debljine najmanje 3 do 4 mm da bi se mogle oduprijeti okluzijskim silama (18).

#### **4.2.2. Indirektni postupak izrade**

Osnovna se forma kod indirektne izrade planira i modelira u ambulanti, a definitivni oblik dobije se u laboratoriju. To su, na primjer: inlay, onlay, overlay, djelomične i potpune krunice, lijevane nadogradnje (1,17).



## **5.0. POSLIJEENDODONTSKA OBNOVA INTRAKANALNIM KOLČICIMA**

### **5.1. Intrakanalni kolčići i nadogradnja**

Intrakanalni kolčić i nadogradnja funkcioniraju kao cjelina. Kolčić omogućuje cjelinu restaurativnog materijala nadogradnje i mora biti oblikovan tako da onemogući prijelom korijena djelovanjem funkcijskih sila.

Nadogradnja se nalazi na koronarnoj strukturi zuba, zamjenjuje izgubljeno zubno tkivo i retinira koronarnu restauraciju (1,16,17).

### **5.2. Intrakanalni kolčići**

Kolčić je klin izrađen od rigidnog materijala koji se smješta u radiksnu dio avitalnog zuba. Retinira nadogradnju i koronarnu restauraciju. Pretjerana retencija ugrožava cijelu zubnu strukturu i može dovesti do frakture korijena.

### **INDIKACIJE:**

1. *anatomsko-morfološke*: oblik, masivnost, duljina, zavijenost korijena
2. *funkcijske*: kada je potrebno dizati cijeli zagriz da bi se problem riješio krunicom
3. *ekonomske*: jeftiniji je rad kolčićima jer tehnika ne sudjeluje
4. *vrijeme*: rekonstrukcija je izvediva u jednom posjetu
5. *psihološke*: brza sanacija.

### **KONTRAINDIKACIJE:**

1. *anatomsko-morfološke*: gracilni, spljošteni i jako zavijeni korijeni
2. *poslijeendodontske*: neadekvatno napunjeni korijenski kanali s periapikalnim procesima
3. *međučeljusni odnosi*: smanjena vertikalna dimenzija zuba zbog jake abrazije
4. *parodontopatije*: parodontopatije 1. i 2. stupnja su relativna, a 3. i 4. stupnja apsolutna kontraindikacija (16,17).

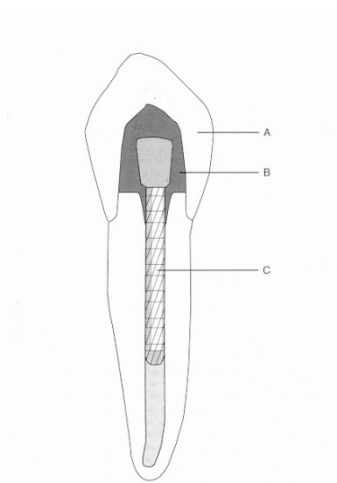
#### **5.2.1. Klasifikacija kolčića**

Kolčići se po načinu izrade mogu podijeliti na *lijevane* i *gotove* ili *konfekcijske*.

### 5.2.1.1. Lijevani kolčići

*Lijevani kolčići* (slika 2) se dobivaju lijevanjem modela kolčića i nadogradnje u jednom komadu, kao cjelina. Koriste se u slučajevima gdje oblik korijena nije indiciran za konfekcijske kolčiće, a preostalo je malo zubne supstance. Na mjestu spoja s nadogradnjom, kolčić mora imati minimalno 1,5 mm debljine. Snaga retencije jednaka je koničnim konfekcijskim kolčićima, ali slabija od istih, paralelnih stranica.

Lijevani kolčić koničnog je oblika, priliježe uz stijenke korijenskog kanala, pa je indiciran kod širokih kanala sa oslabljenim stijenkama korijena.



Slika 2. Lijevani kolčić (A: koronarna restauracija, B: nadogradnja, C: kolčić).

Preuzeto iz: (1).

Postavlja se cementiranjem, pri čemu višak cementa istječe kroz urez i tako smanjuje stres na zidove kanala. Opasnost se povećava ako kolčić tijesno priliježe uz unutrašnje stijenke korijenskog kanala.

*Kolčić mora svojim dizajnom štititi zub od vertikalnog prijeloma, a to se postiže:*

1. izradom okluzijskog sjedišta za kolčić i nadogradnju na ulazu u korijenski kanal
2. izradom kontrakosine na okluzalnom vanjskom perifernom rubu koja podržava konačnu restauraciju i priječi rotacijske sile
3. izradom djelomične ili potpune korijenske kapice.

Dvije su tehnike izrade lijevanih kolčića i nadogradnje, *direktna* i *indirektna* tehnika.

#### **Direktna tehnika izrade kolčića**

Kolčić i nadogradnja se modeliraju direktno u ustima pacijenta u jednoj posjeti. Nakon preparacije koronarnog i radikularnog prostora unosimo akrilatni kolčić, koji mora pasivno ulaziti u korijenski kanal, koji prethodno izoliramo. U kanal unosimo plastični kolčić i samovezujućom akrilatnom smolom ili voskom oblikujemo nadogradnju. Ona mora biti 3 mm od gingivnog ruba. Akrilatni model se uklanja iz zuba, a kavitet oblažemo vaticom i stavljamo privremeni ispun kako ne bi došlo do kontaminacije korijenskog kanala.

#### **Indirektna tehnika izrade kolčića**

Kolčić i nadogradnja se oblikuju u laboratoriju na sadrenom odljevu dobivenom otiskom isprepariranog kanala i zuba. Otisak se uzima u prvom posjetu.

Radi se otisak u kojem ostaje oblik koronarnog dijela zuba i plastični otisni kolčić koji se izvuče zajedno s otiskom. U laboratoriju se izlijeva sadreni model na kojem se popunjavaju podminirana mjesta. Plastični se model kolčića stavlja u prostor za kolčić na odljevu, a koronarno se dodaje vosak za modelaciju nadogradnje. Nakon oblikovanja, nadogradnja i kolčić miču se sa sadrenog modela. Modeli se tada ulažu i lijevaju, nakon čega se obrađuju i cementiraju smolastim materijalom. Nakon uklanjanja provizorija i privremenog cementa kolčić i nadogradnja se postavljaju na svoje mjesto bez pritiska na zidove kanala. Potpuna marginalna prilagođenost nadogradnje i zuba nije nužna, osim ako za to ne postoji indikacija, dok završna krunica mora imati integritet.

#### **5.2.1.2. Konfekcijski kolčići**

Konfekcijski kolčići omogućuju nam jednostavnu i neposrednu izradu nadogradnje u jednom posjetu. Nedostatak je što se kanal mora posebno pripremiti za ugradnju, tj. mora se ukloniti veliki dio dentina, te se time smanjuju stijenke i povećava mogućnost prijeloma korijena. Retiniraju se *cementiranjem*, *uvijanjem* ili *kombinacijom*. Širina kolčića mora odgovarati širini svrdla kojim oblikujemo prostor za kolčić, zato uvijek koristimo standardizirana svrdla. Dovoljna retencija osigurava se uvođenjem kolčića do 2/3 duljine korijenskog kanala. Neophodan je ventil za istjecanje viška cementa prilikom cementiranja.

***Podjela konfekcijskih kolčića:***


1. konični kolčići ( glatkih stranica i s navojima)
2. kolčići paralelnih stranica ( glatkih stranica, s navojima i koničnim vrhom)

***1. Konični kolčići***

Najčešće su indicirani kod jako koničnih korijena, a prednost im je u tome što omogućuju optimalno očuvanje tvrde zubne strukture, te najbolje odgovaraju prirodnom obliku zuba. Na taj način pružaju maksimalnu retentivnu snagu. Nedostatak im je slabija retencija od kolčića paralelnih stranica. Pjeskarenje i urezivanje brazda kolčićima te njihovo cementiranje u hrapavljene kanale povećava retenciju za 5 puta u odnosu na glatke kolčiće cementirane u konvencionalno pripremljene kanale. Nedostatak im je što djelovanjem jakih lateralnih sila na zidove kanala mogu dovesti do vertikalnog prijeloma korijena.

**Konični kolčići glatkih stranica (slika 3)**


Ti su kolčići glatkih stijenki i zašiljeni, retiniraju najslabije u kanalu pa se koriste samo za zube u kojima su kontraindicirani drugi oblici kolčića ili koji nisu pod jakim okluzijskim opterećenjem (16). Lako se ugrađuju, a cementiraju se u nešto širi kanal.



Slika 3. Konični kolčić glatkih stranica. Preuzeto iz: (16).

### **Konični kolčići na uvijanje (slika 4)**

To su samourezujući kolčići s navojima, što znači da sami urezuju svoj put u dentinu pa se ne moraju cementirati. Djeluju poput klina te stvaraju veliki stres, koji se smanjuje cementiranjem te se sile ravnomjernije raspoređuju. Retencija se znatno poboljšava ulaskom cementa u navoje.




Slika 4. Konični kolčić na uvijanje. Preuzeto iz: (16).

### **2. Kolčići paralelnih stranica (slika 5)**

Indicirani su u većini slučajeva, osobito za zube pod većim opterećenjem. Zahtijevaju uklanjanje veće količine zubne supstance, osobito u apeksnom dijelu gdje preparacijom prostora dobivamo stepenicu koja povećava prijelom korijena.


Bolje retiniraju od koničnih, a snagu korijena prenose pasivno. Cementiraju se u pripremljeni širi kanal. U funkciji cement djeluje poput amortizera i ublažuje stres.



Slika 5. Kolčić paralelnih stranica. Preuzeto iz: (16).

### **Kolčići paralelnih stranica s koničnim apeksnim krajem (slika 6)**


Napravljeni su kako bi što bolje odgovarali obliku korijenskog kanala, izazivaju mali stres, te idealno prenose sile s nadogradnje na zidove kanala. Zbog koničnog vrha u apeksnom dijelu mogu dovesti do klinastog djelovanja.



Slika 6. Kolčić paralelnih stranica sa koničnim apeksnim krajem. Preuzeto iz: (16).

### **Kolčići paralelnih stranica s navojima (slika 7)**

U unaprijed pripremljeni kanal uvrću se i cementiraju i od svih kolčića najbolje retiniraju i najotporniji su na djelovanje funkcijskih sila. Nanose mali stres pri ugradnji, a zbog velikog promjera nisu pogodni za gracilnije korijene. Preporučuju se u regijama velikih opterećenja. Navoji na površini kolčića omogućuju lakši ulaz i zadržavanje cementa čime se povećava retencija.



Slika 7. Kolčić paralelnih stranica s navojima. Preuzeto iz: (16).



### **5.2.2. Duljina kolčića**

Duži kolčić osigurava bolju retenciju i bolju raspodjelu okluzijskih sila duž korijena, ali i jače opterećuje stijenke korijenskog kanala prilikom postave. Zato kolčić treba biti dovoljno dugačak, ali da ne ugrožava korijen.

Standardni parametri koji određuju duljinu kolčića u zubu sa zdravim parodontnim ligamentom variraju od:

1. 2/3 duljine korijena
2. duljine koja odgovara duljini koronarnog dijela
3. 1/2 duljine korijena koja je retinirana u kosti.

Duljina ovisi o morfologiji korijena i minimalnoj duljini punjenja korijenskog kanala. Što je veća zavijenost korijena i što je ona smještena više koronarno, kolčić će biti kraći. Visina alveolarnog nastavka i veličina okluzijskog opterećenja također određuju duljinu kolčića. Kod većeg okluzalnog opterećenja potreban je dulji kolčić, dok kod manjih opterećenja zadovoljava i kraći kolčić. Kraći kolčići prenose sile na dio korijena koji nije okružen alveolom i mogu uzrokovati prijelom korijena.

### **5.2.3. Promjer kolčića**

Promjer kolčića mora onemogućiti njegove deformacije, te mora biti dovoljan da podnese funkcijske sile (omogući raspodjelu okluzijskih sila). Veći promjer ne

poboljšava retenciju, a značajno povećava rizik za frakturu korijena zbog gubitka dentina.

#### **5.2.4. Površina kolčića**

Površina kolčića može biti *glatka, hrapava, s utorima* za otjecanje cementa ili *s navojima*. Hrapava površina pridonosi retenciji, dok navoji osiguravaju najbolju retenciju. Navoj može biti samo na jednom dijelu ili duž cijelog kolčića. Navoji uzrokuju najveći stres na površinu korijena pri cementiranju.

#### **5.2.5. Materijali za izradu kolčića**

Adekvatan materijal mora biti: rigidan da bi mogao podnositi funkcijsko opterećenje, otporan na koroziju, inertan, biokompatibilan i otporan na djelovanje oralne tekućine. Pri izboru materijala za izradu kolčića treba imati na umu da su zubi unutar zubnih lukova mjesta izmjene brojnih intermitentnih sila iz različitih smjerova. Nedostatna čvrstoća dovodi do koncentracije stresa, deformacije i savijanja kolčića pod opterećenjem i na kraju do prijeloma. Deformacija kolčića ugrožava preostalu zubnu strukturu, nadogradnju, krunicu i cement.

Konvencionalni lijevani kolčići i nadogradnje izrađuju se od srebro-paladijevih, zlatnih i platinsko-zlatnih legura.

Konfekcijski sustavi koristili su kolčiće rađene od slitine nehrđajućeg čelika koja je sadržavala određene količine nikla (8%) i kroma (18%) no upotreba takvih

kolčića se smanjila zbog mogućeg alergijskog potencijala nikla (1,7,8,16,19). Zbog toga se sve više počinju koristiti kolčići od slitina titana ili gotovo čisti titanski kolčići.

U novije vrijeme se koriste nemetalni kolčići koji oponašaju fizikalna i estetska svojstva dentina (kolčići građeni od karbonskih niti, kolčići modificirani polietilenskim isprepletenim vlaknima, cirkonijevi kolčići).

Kolčići od karbonskih niti pokazali su puno manju incidenciju prijeloma u usporedbi sa metalnim kolčićima. Građeni su od jednako poredanih i rastegnutih karbonskih vlakana, čvrsto vezanih za specijalni smolasti matriks.

Prednosti tih materijala: biokompatibilnost, otpornost na koroziju i zamor, modul elastičnosti kolčića, cementa i koronarnog materijala je jako blizu onom dentina, lako se uklanja iz kanala (20-23).

Karbonske niti daju čvrstoću kolčiću i čine ga rezilijentnim te, za razliku od metalnih kolčića, ne prenose stres na zubno tkivo nego se žvačni tlak prenosi kroz zubnu strukturu kao kod zdravih zubi (20,21).

Cirkonijevi kolčići su estetski ekvivalent metalnim kolčićima. Izuzetno su tvrdi. Radioopakni su (22,23).

Prilikom odabira materijala za izradu kolčića treba imati na umu da su zubi unutar zubnih lukova mjesta izmjene brojnih intermitentnih sila različitih smjerova te da nedostatna čvrstoća dovodi do koncentracije stresa, deformacije i savijanja kolčića koji na kraju može puknuti.

### **5.2.6. Estetski oblici kolčića**

Za estetske restauracije sve se više koriste kompozitni kolčići, nadogradnje i potpuno keramički sustavi. Oni zubu daju prirodan izgled, prirodan opacitet, sjenu, sivkasto obojenje bez prosijavanja metala.

Karbonski i metalni kolčići nisu estetski i ne smiju se upotrebljavati za restauracije gdje je estetika na prvom mjestu.

### **5.3. NADOGRAĐNJE**

Nadogradnja zamjenjuje razoreni dio krune i retinira konačnu koronarnu restauraciju. Produžetak je intrakanalnog kolčića.

*Zahtjevi kojima mora udovoljiti su:*

1. visoka kompresivna snaga
2. dimenzijska stabilnost
3. lakoća manipulacije
4. kratko vrijeme postave
5. mogućnost vezanja na zub i kolčić.

Sidri se protezanjem u koronarni dio kanala ili intrakanalnim kolčićem. Da bi se poboljšala retencija i pružao bolji otpor rotaciji u dentin se ugrađuju parapulpni kolčići, urezuju se brazde, žljebovi, kanali (1,16,19,24).

U većini slučajeva ti retencijski i antirotacijski elementi nisu potrebni jer morfologija i nepravilnosti preostale zubne strukture i korijenskih kanala eliminiraju potrebu za njima. Restaurativni materijali koji se kemijski vežu za tvrda zubna tkiva povećavaju retenciju i otpornost bez potrebe uklanjanja dentina. Ako kojim slučajem bude potrebna dodatna retencija, uklanjanje dentina mora biti minimalno.

Nadogradnju možemo oblikovati kao bataljak ili kao konačnu nadogradnju u okviru konačnog restaurativnog postupka. Može biti *jednodijelna* ili *dvodijelna*, *lijevana* ili *konfekcijska*. Izrađuje se od amalgama, kompozita, stakleno-ionomerno pojačanog cementa, keramike i plemenitih slitina (1,24).

### **5.3.1. Lijewane metalne nadogradnje**

Lijewane nadogradnje izrađuju se od zlatne, platinsko-zlatne i srebro-paladijeve slitine. Izrađuju se zajedno sa lijevanim kolčićem u jednom komadu ili dvodijelno, direktno ili indirektno, po istim kriterijima kao za izradu lijevanih kolčića. Na ulazu u korijenski kanal mora se ispreparirati pozitivno okluzalno sjedište da bi se spriječilo djelovanje klina. Kod zubi sa ovalnim korijenima mora se ispreparirati urez (kontrakosina) da bi se spriječilo okretanje kolčića. Kontrakosina se mora brusiti na vanjskom perifernom rubu zuba da se spriječe rotacijske sile.

Pri brušenju i izradi nadogradnje trebala bi se napraviti i korijenska kapica. Kod lateralnih zubi treba iskoristiti pulpnu komoru za retenciju koju oblikujemo kao za inlay.

### **5.3.2. Konfekcijske nadogradnje**

Konfekcijske nadogradnje se primjenjuju u dva oblika.

Prvi oblik je konfekcijski kolčić na koji se dodaje neki aloplastični materijal (kompozit, amalgam) i oblikuje se nadogradnja željenog oblika i veličine.

Drugi oblik je konfekcijski kolčić koji se ulaže u nadogradnju modeliranu u vosku i kasnije se vosak zamijeni metalom (kombinacija konfekcijskog kolčića i lijevanje nadogradnje).

Konfekcijske nadogradnje, gdje u kompletu dolaze kolčić i nadogradnja koja se stavi ili navije na kolčić, su nadogradnje po Kureru.

*Ovaj sustav se može upotrijebiti kao:*

1. kolčić sa nadogradnjom
2. sam kolčić koji može retinirati drugi materijal za nadogradnju
3. fin - Lock Anchor
4. press - Stud koji retinira djelomičnu protezu (24).

### **Amalgamska nadogradnja**

Amalgam ima brojne prednosti koje se mogu iskoristiti za nadogradnju.

Visoko je otporan na tlak pa prenosi minimalan stres na preostalu zubnu strukturu, cement i rubove krune. Ima jaku kompresivnu snagu, jaku snagu tenzije i visoki modul elastičnosti što je idealno za sržni materijal. Njime se lako manipulira.

Amalgamske nadogradnje su jako retentivne u odnosu na lijevane ako se upotrebljavaju sa metalnim kolčićima na stražnjim zubima. Dodatna retencija i antirotacija se može provesti parapulpnim kolčićima, nepravilnostima u dentinskoj preparaciji i dentinskim adhezivima. Amalgam s adhezivima povećava snagu restauriranog zuba.

U slučajevima kad se koristi brzovezujući amalgam, moguća je završna restauracija krune zuba u jednoj posjeti.

Nedostatak amalgama je rubno propuštanje koje se može riješiti korištenjem dentinskih adheziva. Brtvljenje se na taj način poboljšava inkorporiranjem sloja smole koja se kemijski veže za dentin i metal. Nedostatak amalgama je također i korozija sa posljedičnom diskoloracijom gingive ili dentina.

### **Kompozitna nadogradnja**

Neke od pogodnosti kompozita su brzo vezanje, jednostavno rukovanje, visoka kompresivna snaga i mogućnost završetka postupka u jednom posjetu.

Posljedica nemogućnosti kemijskog vezivanja kompozita za tvrda zubna tkiva je pojava rubnog propuštanja i slabije retencije. Zbog toga se koriste dentinski adhezivi na cijeloj dodirnoj površini s dentinom kako bi se ostvarila veza nadogradnje s dentinskom podlogom. Unatoč tome ne postoji način na koji bi se u potpunosti eliminiralo rubno propuštanje. Na rubovima bi trebalo ostati bar 2 mm zdrave zubne strukture za optimalnu funkciju.

Kompozitne smole su dimenzijski nestabilne te ekspandiraju u vlažnim uvjetima. Zbog toga se javlja problem prilikom gubitka provizorne krunice jer zbog ekspanzije nadogradnje krunica više neće pristajati.

Danas na tržištu postoje kolčići presvučeni fizikalno-kemijskim slojem koji daje jaču retenciju kompozitnoj nadogradnji (Komet kolčići). Dodatna retencija i antirotacija se postiže parapulpnim kolčićima, preparacijama u dentinu i dentinskim adhezivima (1,24).

### **Stakleno-ionomerna nadogradnja**

Fizikalna svojstva staklenog-ionomera ograničavaju njegovu primjenu. To su topljivost, osjetljivost na vlagu, krhkost i lomljivost. Zbog toga su kontraindicirani za prednje zube ili za prekrivanje nepoduprtih kvržica. Ne retiniraju dobro na kolčiće. Primjenjuju se za male nadogradnje ispod solo krunica, a nikako za zube koji će biti nosači mosta.

*Indikacije su:*

1. potreba za većom količinom materijala za izradu nadogradnje
2. dosta preostalog zdravog tkiva
3. mogućnost dodatne retencije parapulpnim kolčićima i preparacijama u dentin
4. suho radno polje
5. potreba za karijes profilaksom.



Viskoviskozni stakleni ionomeri i oni pojačani srebrom (Cerment) su adhezivni i koriste se za izradu manjih nadogradnji ili za ispunjavanje podminiranih mjesta na prepariranim zubima.

Najvažnija prednost staklenih ionomera je u tome što sadrže fluor pa djeluju antikarijesogeno. Rubno propuštanje im je nisko, niže od kompozita. Pogodni su za privremene ispune.

### **Nadogradnja od smolom modificiranih staklenih ionomera**

Smolom modificirani stakleni ionomeri su kombinacija staklenih ionomera i kompozita. Imaju mogućnost otpuštanja fluora i ostvaruju kemijsku vezu sa dentinom koja je bliža onoj dentinskih adheziva, a znatno veća od klasičnih staklenih ionomera. Rubno propuštanje je minimalno. Osrednje su snage, veće od klasičnih staklenih ionomera, a manje od kompozita. Topljivost im je između one klasičnih staklenih ionomera i kompozita.

Preporučuju se za izradu srednje velikih nadogradnji (1,12,24).

#### **5.4. Odabir kolčića i nadogradnje**

Nakon završene endodontske terapije odabiremo kolčić koji najbolje pristaje u preparirani prostor. Izbor kolčića ovisi o morfologiji korijena, količini preostalog tvrdog zubnog tkiva i funkcijskim zahtjevima za taj zub.

Ako je korijen jako koničan, upotreba kolčića sa paralelnim stranicama se ne preporučuje zbog mogućnosti perforacije stijenke korijena. Takve korijene imaju gornji prvi pretkutnjaci i donji sjekutići.

Prije odabira kolčića i nadogradnje treba procijeniti količinu i položaj preostale zubne strukture. Kod prednjih zubi rabi se ako nedostaju jedan ili dva zida, a kod stražnjih ako nedostaje dva ili više zidova. Tamo gdje nije ostalo dovoljno zubne strukture za retenciju nadogradnje rabe se obični metalni kolčići i nadogradnje ili konfekcijski kolčići koji retiniraju amalgamske ili kompozitne nadogradnje. Ako se upotrijebi potpuna keramička krunica, a nedostaje puno koronarnog dijela zuba, preporuča se upotreba lijevanog kolčića i nadogradnje. Ukoliko je estetika jako bitna nadogradnja se presvlači bojom zuba s opaker keramičkom presvlakom ili svjetlosno-polimerizirajućom opaker smolom.

Djelovanje okluzijskih sila također utječe na izbor kolčića. Za velika opterećenja preporučuju se kolčići paralelnih stranica s navojima. Zubi koji će biti nosači parcijalnih mobilnih proteza moraju podnositi veća opterećenja od zubi koji će biti nosači mosta ili fiksnih parcijalnih proteza.

Endodontski tretiran zub nosač parcijalne proteze treba kolčić, nadogradnju i krunicu. Nadogradnje na zubima nosačima mosta ili individualnim zubima mogu biti

retinirane parapulpnim kolčićima ili koronarno-radiksnim sustavima bez kolčića ako to dopušta preostala zubna supstancija.

### **5.5. Odabir korijena i kanala**

Za ugradnju kolčića osobito su pogodni masivni, okrugli, dugi i relativno ravni korijeni. Najčešće su to distalni korijeni donjih kutnjaka, palatinalni korijeni gornjih kutnjaka, palatinalni korijeni gornjih pretkutnjaka, gornji središnji sjekutići te svi očnjaci i jednokorijenski pretkutnjaci.

U zakrivljenim i suženim korijenima može doći do traume. Takvi su bukalni korijeni gornjih kutnjaka (naročito meziobukalni) i mezijalni korijeni donjih kutnjaka.

Korijeni gornjih pretkutnjaka i donjih sjekutića se naglo sužavaju od caklinsko-cementne granice prema apeksu pa su nezgodni za ugradnju konfekcijskih kolčića s paralelnim stranicama jer mogu dovesti do perforacije postraničnih stijenki korijena.

Kod višekanalnih zubi odabire se najduži i najravniji kanal. To obično bude palatinalni kanal gornjih i distalni kanal donjih kutnjaka. Mali meziodistalni promjer korijenskog kanala pretkutnjaka ne dozvoljava širinu potrebnu za konfekcijske kolčiće. Kod pretkutnjaka sa dva kanala za izradu kolčića upotrebljava se veći i ravniji. Dodatni kolčić u drugom kanalu je dug svega 2-3 mm i osigurava dodatnu retenciju i sprječava rotaciju (1,16,24).

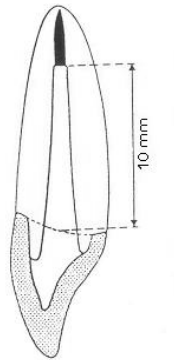
## 5.6. Priprema kanala

Nakon optimalnog punjenja kanala ili revizije, potrebno je stvoriti adekvatan prostor za kolčić uklanjajući određenu količinu cirkularnog dentina što u konačnici oslabljuje korijen.

Preparacija počinje uklanjanjem gutaperke ili nekog drugog materijala kojim je punjen korijenski kanal. Punjenje se najčešće uklanja zagrijanim instrumentima (ekskavator, plager), otapalima (eukaliptol, ksilen, kloroform) i mehaničkim napravama (Peeso svrdla, Gates Glidden). Pri tome treba biti posebno oprezan zbog mogućnosti dezintegracije apeksnog punjenja. Otapala imaju nepredvidivu dubinu prodiranja i zaostaju u kanalu, što produljuje vrijeme djelovanja. Svrkla zahtijevaju opreznost zbog mogućnosti perforacije kanala ili pucanja svrdla u kanalu (25).

Prostor koji se dobije nakon uklanjanja gutaperke ima izgled kanala nakon instrumentacije i mora se preoblikovati prema odabranom kolčiću. Prostor za kolčić seže do  $\frac{2}{3}$  duljine korijena, apeksno je potrebno ostaviti barem 3 do 5 mm gutaperke, odnosno prostor za kolčić se mora preparirati do apeksnih 10 mm od aproksimalnog gingivnog ruba (slika 8).

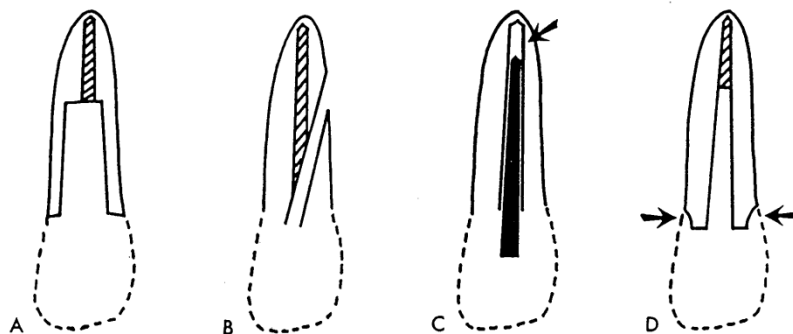
Bilježi se udaljenost od koronarnog dijela do apeksne gutaperke. Ta mjera se prenosi na najmanje svrdlo. Veća svrdla upotrebljavaju se 2 do 3 mm do apeksnog dentina. Kolčić treba ulaziti u kanal barem do pola duljine korijena zbog gubitka kosti kod parodontne bolesti. Širina ne treba biti više od  $\frac{1}{3}$  promjera kanala. Kolčić bi trebao biti okružen barem sa 1 mm zdravog dentina.



Slika 8. Preparacija prostora za kolčić. Preuzeto iz: (26).

*Pridržavajući se nekih pravila smanjujemo mogućnost neuspjeha, a to su:*

1. izbjegavanje pretjerane preparacije koja ostavlja tanku dentinsku stijenku (slika 9a)
2. točno planiranje smjera kolčića kojim se izbjegava lateralna perforacija (slika 9b)
3. integritet intrakanalnog punjenja (slika 9c)
4. upotreba ovratnika kojim postizemo retenciju. Važno je da su korijenski i koronarni dio vezani u cjelinu (slika 9d).



Slika 9. Greške prilikom preparacije. Preuzeto iz: (14).

Svi današnji sustavi kolčića imaju odgovarajuća svrdla koja služe za pripremu prostora za kolčić. Ona stupnjevito povećavaju prostor kanala i na taj način oblikuju kanal tako da odgovara kolčiću. Preparacija mora biti izvedena tako da omogući maksimalnu retenciju.

Za aktivne sustave kolčića na uvijanje potrebno je proširiti kanal tako da se poveća lateralna dodirna površina dok za pasivne to nije slučaj jer se kod njih dovoljna retencija postiže adekvatnom dubinom i cementiranjem. Dio koronarnog dentina i pulpna komora mogu poslužiti kao dodatna retencija. Ulaz u kanal mora biti nešto šire isprepariran i mora imati urez u zidu koji sprječava okretanje kolčića.

Sve ove preparacije korijena i pulpne komore nisu potrebne ako kao nadogradnju upotrijebimo visoko otporni svjetlosno polimerizirajući stakleno ionomerni cement.

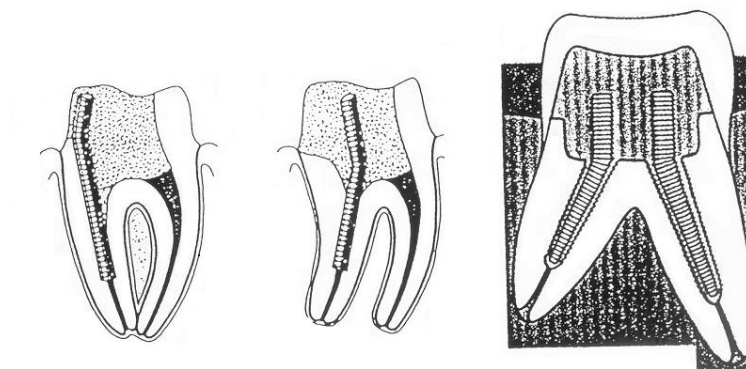
### **5.7. Unos kolčića u kanal**

Kolčić prilagođavamo duljini kanala i kontroliramo njegov odnos sa zidovima. Ako koristimo sustave sa standardiziranim svrdlima i kolčićima onda takav postupak nije potreban.

U kanal unosimo posljednji instrument kojim smo preparirali kanal i vodimo ga do dna. Na instrumentu bilježimo projekciju koronarnog dijela preparacije. Nakon toga instrument usporedimo s kolčićem i obilježimo kolčić do visine do koje bi trebao ući u kanal. Ako je kolčić predug, skraćujemo ga s donje strane. Tada ga unosimo u kanal i gledamo ulazi li dovoljno duboko i u kakvom je odnosu sa

zidovima kanala. Gornji dio mora viriti okluzalno. Ako je prečvrst, kanal se mora još malo obraditi. Ako je sve u redu, kolčić je spreman za cementiranje.

Prije nego se ulože i cementiraju, kolčići se mogu zavinuti u smjeru u kojem će u nadogradnji najviše retinirati (slika 10) (1,6).



Slika 10. Umetanje i zavijanje kolčića u kanalu. Preuzeto iz: (6).

## **5.8. CEMENTIRANJE**

### **5.8.1. Neadhezivni cementi**

#### **Cink-fosfatni cement (Fleckov cement, Harvard cement)**

Sposobnost retencije cink-fosfatnog cementa primarno ovisi o njegovoj penetraciji u nepravilnosti zubne strukture i restauracije jer se ne veže kemijski na tvrda zubna tkiva što je prednost prilikom odstranjenja kolčića ultrazvučnim instrumentom. Ne povećava otpornost na frakture, ne smanjuje rubno propuštanje niti ima antikarijesogeno djelovanje.

### **5.8.2. Adhezivni cementi**

Za razliku od neadhezivnih, adhezivni cementi ostvaruju kemijsku vezu sa dentinom i većinom materijala za izradu kolčića i nadogradnji. Povećavaju otpornost na frakturu jer dentin, cement i kolčić postaju cjelina. Koriste se zajedno sa niskoviskoznim smolama (bond) koje pomažu u stvaranju kemijske veze, stvaranju hibridnog sloja i smanjenju rubnog propuštanja. Neki otpuštaju fluor i djeluju antikarijesogeno.



### **Stakleno-ionomerni cementi (Ketac-Cem, Fuji Duet)**

Otpuštaju fluor zbog čega imaju antikarijesogen učinak. Osjetljivi su na vlagu, topljivi su i sporo se vežu. Zbog toga nisu indicirani na mjestima gdje nije moguće postići suho radno polje. Također su se pokazali neotpornima na zamor i imaju nisku kompresivnu snagu. Vežu se na dentin, ali ne i na nadogradnju.

### **Smolom modificirani stakleno-ionomerni cementi (Duet)**

Pogodnosti su im otpornost na vlagu, otpuštanje fluora pa imaju antikarijesogeno djelovanje, podnose znatna opterećenja i lako se primjenjuju. Nedostatak bi bila osrednja retentivna moć, što je prihvatljivije u slučajevima kada ga je potrebno ukloniti. Uklanjanje viška cementa se preporučuje dok se još nije potpuno vezao.

### **Kompozitni cementi (Flexi-Flow, Flexi-Flow Natural)**

Odlično se vežu za kolčić, a dentinski adhezivi omogućuju superiorno svezivanje za dentin preko kolagena organskog dijela i kalcija anorganskog dijela dentina. Veza s kompozitnim smolama je kemijska.

Retencija pasivno retiniranih kolčića cementiranih smolastim cementima nadmašuje one aktivnog sustava. Krhki cementi mogu dovesti do neuspjeha koji uključuje olabavljanje kolčića i prijelom korijena (24,27).

## **6.0. ZAVRŠNI RESTAURATIVNI POSTUPAK**

U prevenciji prijeloma najvažniju ulogu ima oblik definitivne restauracije, a ne dizajn kolčića. On bi morao osigurati dobru izolaciju dentina i endodontskog punjenja od mikropropuštanja, zaštititi zub od frakture te osigurati pravilnu raspodjelu sila. Jedino krunica zadovoljava sve te zahtjeve.

Preparacija za krunicu avitalnog zuba ne razlikuje se od one za vitalan zub. Preostali dio zubne strukture mora se maksimalno efektivno iskoristiti da bi krunica mogla podnositi opterećenje. Potpora krunici je cirkularni zavoj metala ili keramike koji povezuje preostale kvržice i prepariranu zubnu strukturu u jedinstvenu cjelinu poput prstena i okružuje vanjski dio preostalog zuba. Formiraju ga zidovi krunice ili lijevane teleskopske kapice. Prsten mora biti minimalno visok 1 do 2 mm, paralelnih aksijalnih zidova, mora potpuno okruživati zub, mora završavati na zdravoj zubnoj strukturi i ne smije oštećivati parodont. Znatno povećava otpornost na frakturu, odupire se lateralnim silama i efektu poluge krune u funkciji čime se povećava retencija i rezistencija restauracije.

Zubno tkivo koje se nalazi između nadogradnje i gingivnog sulkusa, mora biti strukturno zdravo, čvrsto i visine najmanje 2 mm zbog smještaja prstena krunice. Ako je prsten neadekvatan, nadogradnja i kolčić su prisiljeni primati visoki funkcionalni stres, što obično dovodi do prijeloma. Preparacije za krunicu koje imaju još 1 mm koronarne ekstenzije dentina iznad rubova, dvostruko se bolje odupiru prijelomu nego preparacije s nadogradnjom koja završava na ravnim površinama odmah iznad rubova (7,8,24).

## 7.0. RASPRAVA

Poslijeendodontskom opskrbom endodontski liječenog zuba želimo nadoknaditi smanjenu otpornost preostalog zubnog tkiva na sva opterećenja kojima su izložena unutar stomatognatog sustava, odnosno, usne šupljine. Nakon postavljanja pravilne indikacije za poslijeendodontsku opskrbu zuba, samu nadoknadu izgubljenog zubnog tkiva možemo učiniti različitim postupcima.

Odabir postupka zavisi o količini sačuvanog zubnog tkiva, o smještaju zuba u zubnom nizu te o njegovoj okluzijskoj opterećenosti unutar stomatognatog sustava, o morfologiji endodontskog prostora i o estetskim zahtijevima. Ponekad, nažalost, odabir uvjetuju i materijalne mogućnosti i vremenska ograničenost pacijenta. Postupci koje izvodimo u svrhu poslijeendodontske opskrbe zuba mogu biti direktni i indirektni. Direktni podrazumijevaju neki od standardnih ispuna (kompozitni, staklenoionomerni ili amalgamski, dok su indirektni postupci izrada inlay-a, onlay-a i overlay-a nekim od uobičajenih materijala (zlatni, keramički, kompozitni). Pored toga, endodontski liječeni zubi se mogu ojačati i različitim vrstama parapulpnih kolčića i intrakanalnih kolčića.. Danas se uglavnom rabe nemetalni intrakanalni kolčići, koji mogu biti građeni od karbonskih niti, kolčići modificirani polietilenskim isprepletenim vlaknima, cirkonijevi kolčići, a ranije su se ugrađivali i kolčići izrađeni od srebro-paladijevih, zlatnih i platinsko-zlatnih legura. U velikom broju slučajeva endodontski liječenih zubi razorenost preostalog zubnog tkiva je tako opsežna te se mora raditi protetska poslijeendodontska opskrba zuba (7,17,24).

## **8.0. ZAKLJUČAK**

Nakon endodontskog postupka zubu je potrebno vratiti njegov oblik i funkciju što se postiže obnovom njegove krune. Mali gubitak se nadoknađuje aloplastičnim materijalom (amalgam, kompozit). U slučajevima opsežnih gubitaka krune nadoknada je moguća samo uz dodatnu retenciju uz pomoć parapulpnih ili intrakanalnih kolčića ili intrakanalno retiniranih nadogradnji. Svrha takve retencije je mogućnost prikladnog sidrenja ispuna i prevencija mogućeg loma.

Poslijeendodontsku terapiju treba početi što prije. Neadekvatno opskrbljen endodontski liječen zub je podložan prijelomu i nastanku periapeksnog procesa. U slučajevima kada nije moguće odmah osigurati primjerenu konačnu opskrbu, liječeni zub treba zaštititi privremenim ispunom.

Poslijeendodontska opskrba zuba je jednako važna kao i endodontski tretman korijenskog kanala. Bez pravilne poslijeendodontske opskrbe nema ni uspješne endodontske terapije.

## 9.0. SAŽETAK

U uvodnom dijelu ovog rada objašnjavaju se posljedice koje endodontska terapija ima na liječeni zub, a samim time objašnjava se i važnost poslijeendodontske opskrbe.

U daljnjem tekstu se govori o planiranju terapije i izradi restauracije.

Najopširnije poglavlje je ono o obnovi intrakanalnim kolčićima. Navode se indikacije, kontraindikacije takve obnove, funkcija kolčića i iznose se argumenti za i protiv njihova postavljanja.

Govori se i o osnovnim načelima odabira kolčića, nadogradnje, kanala i korijena te o pripremi prostora za smještaj tih oblika obnove.

Nakon toga slijedi kratak osvrt na postavu i cementiranje kolčića. Ukratko se opisuje završni restaurativni postupak izradom krunice.

## **10.0. SUMMARY**

### **Postendodontic teeth restoration**

In the introductory part of this work there is an explanation of the consequences of endodontic therapy on a treated tooth, thereby explaining the necessity of a postendodontic reconstruction as well.

The next further discusses the process of planning and performing restoration.

The most extensive chapter is definitely the one on intracanal pins. Indications and contraindications of such a reconstruction are being stated, as well as of the function of pins and pro and contra arguments for their placement.

It also mentions the basic principles of picking out pins, core, canals, and roots, and the preparation of space for the placement of these reconstruction shapes.

In short the final restoration procedure with the construction of a cap is explained.

## 11.0. LITERATURA

1. Wagnild G W, Mueller KI. Restoration of the endodontically treated tooth. U: Cohen S, Burns RC. Pathways of the pulp. 5th ed. St. Louis: Mosby; 2002.
2. Nergiz I, Schmage P, Platzer U, McMullan-Vogel CG. Effect of different surface textures on retentive strength of tapered posts. J Prosthet Dent. 1997; 78:451-7.
3. Rotstein I. Tooth discoloration and bleaching. In: Ingle JI, Bakland LK. 5th ed. Endodontics. Hamilton, London: BC Decker Inc; 2002.
4. Messer HH, Wilson PR. Preparation for restoration and temporization. U: Walton RE, Torabinejad M. Principles and practice of endodontics. 3rd ed. Philadelphia: WB Saunders Company; 2002.
5. Sorensen JA, Engelman MJ. Effect of post adaptation on fracture resistance of endodontically treated teeth. J Prosthet Dent. 1990; 64: 419-24.
6. Simeon P. Poslijeendodontska rekonstrukcija zubne krune (Diplomski rad). Zagreb: Stomatološki fakultet Sveučilišta u Zagrebu; 1993.

7. Čatović A, Komar D, Čatić A, i sur. Klinička Fiksna protetika Krunice. Zagreb: Medicinska Naklada; 2015.
8. Mehulić K. Keramički materijali u stomatološkoj protetici. Zagreb: Školska knjiga; 2010.
9. Eskitascioglu G, Belli S. Use of bondable reinforcement fiber for post-and-core buildup in an endodontically treated tooth: a case report. Quintessence Int. 2002; 33: 549-51.
10. Zalkind M, Hochman N. Esthetic considerations in restoring endodontically treated teeth with posts and cores. J Prosthet Dent. 1998; 79:702-5.
11. McDonald A V, King P A, Setchell D J. An in vitro study to compare impact fracture resistance of intact root-treated teeth. Int Endodont J. 1990; 23:304-1
12. Prskalo K, Pandurić J, Šutalo J, Vukovojac S, Meniga A. Stakleno-ionomerni cementi. Acta Stomatol Croat. 1990;24:197-207.
13. Knezović-Zlatarić D, Aurer A, Meštrović S, Pandurić V, Čelić, R. Osnove estetike u dentalnoj medicini. Zagreb: Hrvatska komora dentalne medicine; 2013.



14. Frank AL. Protective coronal coverage of the pulpless tooth. In: Ingle JI, Bakland LK. 5th ed. Endodontics. Hamilton, London: BC Decker Inc; 2002.
15. Martinez-Insua A, Da Silva L, Rilo B, Santana U. Comparison of the fracture resistances of pulpless teeth restored with a cast post and core or carbon-fiber post with a composite core. J Prosthet Dent. 1998; 80; 527-32.
16. Šutalo J, i sur. Patologija i terapija tvrdih zubnih tkiva. Zagreb: Naklada Zadro;1994.
17. Šegović S, Galić N, Davanzo A, Pavelić B, Poslijeendodontska opskrba zuba - 1.dio: zadaća i plan postupka. Acta Stomatol Croat. 2004; 38:73-86.
18. Hansen EK, Asmussen E, Christiansen NC. In vivo fractures of endodontically treated posterior teeth restored with amalgam. Endodont Dent Traumatol.1990; 6:49-55.
19. Hemmings KW, King P A, Setchel DJ. Resistance to torsional forces of various post and core designes. J Prosthet Dent. 1991; 66:325-9.
20. Isidor F, Odman P, Brøndum K. Intermittent loading of teeth restored using prefabricated carbon fiber posts. Int J Prost. 1996; 9:131-6..

21. Altamura A, Majori U, Bedini R, Cantatore G. A mechanical and S.E.M. evaluation of carbon-fibre postendodontic restorations. The 9th biennial Congress European Society of Endodontology, Zagreb October (1999). Zagreb: ESE, 1999.
22. Stevens R. Engineering properties of zirconia. In: Engineered materials handbook. Volume 4. Ceramics and glasses. Philadelphia: American Society for Testing and Materials; 1991.
23. White SN, Miklus VG, McLaren EA, Lang LA, Caputo AA. Flexural strength of a layered zirconia and porcelain dental all-ceramic system. J Prosthet Dent. 2005; 94: 125-31.
24. Davanzo Ana. Posljeendodontska opskrba zubi (Diplomski rad). Zagreb: Stomatološki fakultet; 2002.
25. Torabinejad M, Walton RE. Endodoncija. Zagreb: Naklada Slap; 2009.
26. Newitter DA. Retentive pins. U: Baum L, McCoy RD. Advanced restorative dentistry. 2nd ed. Philadelphia: WB Saunders company; 1984.
27. Cohen BI, Pagnillo MK, Newman I, Musikant BL, Deutsch AS. Retention of three endodontic posts cemented with five dental cements. J Prosthet Dent . 1998; 79:520-5.

## **12.0. ŽIVOTOPIS**

Ivan Miličević rođen je 1.veljače 1985. u Vinkovcima. Osnovnu je školu završio u Andrijaševcima. Gimnaziju je završio u Vinkovcima 2003. godine. 2004. godine upisuje Stomatološki fakultet Sveučilišta u Zagrebu na kojem je diplomirao u listopadu 2015. godine.