

Akrilatne krunice kao privremeno i trajno terapijsko sredstvo

Ćatović, Dina

Master's thesis / Diplomski rad

2017

Degree Grantor / Ustanova koja je dodijelila akademski / stručni stupanj: **University of Zagreb, School of Dental Medicine / Sveučilište u Zagrebu, Stomatološki fakultet**

Permanent link / Trajna poveznica: <https://um.nsk.hr/um:nbn:hr:127:797296>

Rights / Prava: [Attribution-NoDerivatives 4.0 International](#)/[Imenovanje-Bez prerada 4.0 međunarodna](#)

Download date / Datum preuzimanja: **2024-07-23**



Repository / Repozitorij:

[University of Zagreb School of Dental Medicine Repository](#)





SVEUČILIŠTE U ZAGREBU
STOMATOLOŠKI FAKULTET

Dina Čatović

AKRILATNE KRUNICE KAO PRIVREMENO I TRAJNO TERAPIJSKO SREDSTVO

Diplomski rad

Zagreb, 2017.

Rad je ostvaren u : Stomatološkom fakultetu Sveučilišta u Zagreb, Zavodu za fiksnu protetiku

Mentor rada: Prof.dr.sc. Jasmina Stipetić Ovčariček, dr.med.dent.

Lektor hrvatskog jezika: Lidija Štefčić, prof. engleskog jezika i magistra lingvistike

Lektor engleskog jezika: Lidija Štefčić, prof. engleskog jezika i magistra lingvistike

Sastav Povjerenstva za obranu diplomskog rada:

1. _____

2. _____

3. _____

Datum obrane rada: _____

Rad sadrži: 32 stranice

1 tablicu

20 slika

CD

Osim ako nije drukčije navedeno, sve ilustracije (tablice, slike i dr.) u radu su izvorni dopinos autora diplomskog rada. Autor je odgovoran za pribavljanje dopuštenja za korištenje ilustracija koje nisu njegov izvorni doprinos, kao i za sve eventualne posljedice koje mogu nastati zbog nedopuštenog preuzimanja ilustracija odnosno propusta u navođenju njihovog podrijetla.

Zahvala

Zahvaljujem se mentorici prof.dr.sc. Jasmini Stipetić Ovčariček, dr.med.dent., na nesebičnoj stručnoj i znanstvenoj pomoći pri pisanju ovog rada.

Akrilatne krunice kao privremeno i trajno terapijsko sredstvo

Sažetak

Akrilatne krunice su estetski fiksno protetski nadomjestci koji se u današnjoj kliničkoj praksi upotrebljavaju najčešće kao privremena terapijska sredstva. Njihov temeljni zadatak je osiguranje stabilnosti brušenog i okolnih zuba, da ne dođe do njihovog pomaka. Važan zadatak imaju u zaštiti brušenog zuba od mehaničkih, kemijskih i termičkih podražaja i zaštiti marginalne gingive i parodonta brušenog zuba. Omogućuju stabilnu i funkcionalnu okluziju, neometano održavanje kvalitetne oralne higijene i po svom obliku, boji i veličini oponašaju prirodni zub, koji je u tijeku fiksno protetske terapije. Na ovaj način pacijentu se ne narušava estetski izgled zubnog niza u fronti, što je izuzetno važno za pacijentovu psihološku stabilnost i socijalnu prihvatljivost u svakodnevnom životu i obavljanju radnih funkcija. U pojedinim slučajevima, kada pacijenti zbog financijskih razloga nemaju mogućnost za izradu fasetirane krunice ili metalkeramičke krunice za fiksno protetsku sanaciju jednog ili više zubi u prednjem segmentu čeljusti, može im se ponuditi akrilatna krunica kao financijsko i estetski najpovoljnije rješenje, u uvjetima da pacijent ima poduprtu okluziju obostrano u bočnim dijelovima zubnog niza. Kod pacijenata sa velikim gubitkom kosti i oslabljenim parodontom u prednjem segmentu zubala mogu poslužiti u bloku kao estetski splint i trajno rješenje do trajanja nesmetane funkcije i uporabe pomičnih zuba. U oba navedena slučaja akrilatne se krunice moraju nakon brušenja i standardnih metoda otisaka izraditi u laboratoriju.

Ključne riječi: akrilatna krunica; privremeno terapijsko sredstvo; polimetilmetakrilat

Acrylic crown as a temporary and permanent prosthetic appliance

Summary

Acrylic crowns are aesthetic fixed prosthetic appliances that are commonly used as temporary restoration in today's clinical practice. Their basic task is to ensure the stability of the prepared teeth and prevent movement of the surrounding teeth. An important task is to protect the prepared teeth from mechanical, chemical and thermal stimulation and to protect the marginal gingiva and periodontal tissue of the prepared teeth. They allow stable and functional occlusion, maintenance high quality of oral hygiene and with its shape, color and size immitate the natural tooth appearance. In this way, the patient is not disturb with the aesthetic appearance of the prepared teeth in visible parth of the mouth, which is extremely important for the patient's psychological stability and social acceptability in daily life and work function performances. In some cases, when patients for financial reasons have no possibility to obtaine a partial veneer or metalceramic crown in fixed prosthetic therapy, one or more teeth in the front teeh segment, can be threated with acrylic crowns. This is financial and esthetic the most advantageous solution. The only clinical requirement is that the patient has supported bilateral occlusion in lateral teeth segment. In patients with large bone loss and weakened periodont in the front segment acrylic crowns can serve as aesthetic splint and durable solution for some time providing the accpactable chewing and preventing teeth movement. In both cases, acrylic crowns have to be made in the dental laboratory after tooth preparation and standard impression procedure.

Key words: acrylic crown; temporary therapeutic appliance; polymethylmetacrylate

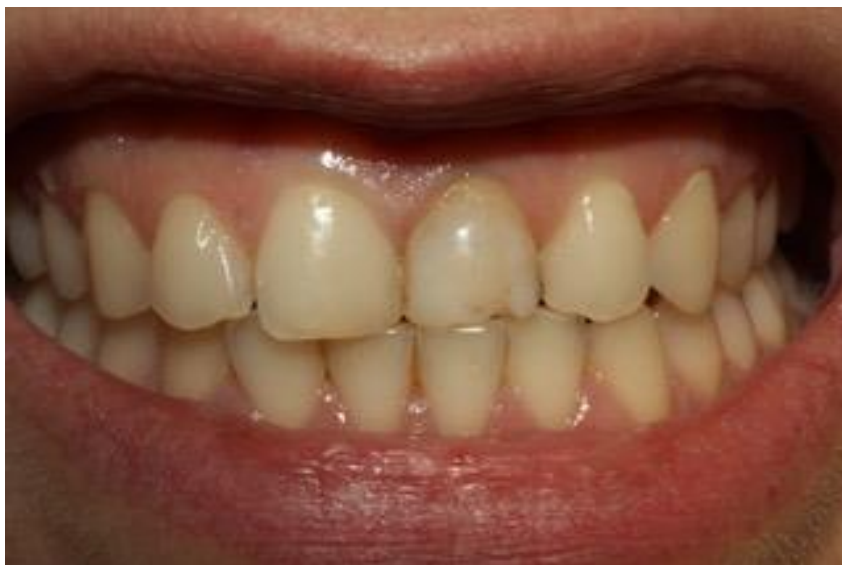SADRŽAJ

1. UVOD	1
1.1. Svrha rada	7
2. INDIKACIJE I KONTRAINDIKACIJE ZA AKRILATNE KRUNICE	7
3. PREPARACIJA ZUBA ZA AKRILATNU KRUNICU	10
4. MATERIJALI ZA IZRADU PRIVREMENIH KRUNICA	11
5. METODE IZRADE PRIVREMENIH KRUNICA	12
5.1. Metoda izrade akrilatne privremene krunice celuloidnim kopicama	13
5.2. Metoda izrade privremene krunice gotovim konfekcijskim krunicama	15
5.3. Metoda otiska zuba prije brušenja i naknadne aplikacije akrilata u otisak	16
5.4. Metoda privremene akrilatne krunice izrađene u zubotehničkom laboratoriju .19	
5.4.1. Otisak za akrilatnu krunicu koja se izrađuje u laboratoriju	20
6. RASPRAVA	24
7. ZAKLJUČAK	26
9. LITERATURA	28
10. ŽIVOTOPIS	31

1. UVOD

Krunica je terapijsko sredstvo. Koristi se u fiksno protetskoj terapiji pacijenta kao samostalni nadomjestak, u sklopu mostova kraćeg ili šireg raspona i kao dio kombiniranog protetskog rada sa parcijalnom protezom. U okvirima prirodnih dimenzija zuba ,čini periferni ili potpuni nadomjestak kliničke krune po njegovoj, boji obliku i veličini. Treba strogo lučiti pojam kruna, koji sačinjava vidljivi dio kliničkog ili funkcijskog volumena zuba iznad gingive i krunica kojim se označava fiksno protetski nadomjestak. Obzirom da se tijekom života mijenja anatomske oblik zuba, često se žvačne plohe zbog posljedica trošenja zaravnjuju, pa je stoga vrlo važno oblikovati novi fiksno protetski nadomjestak, pa i privremenu krunicu ili most u skladu sa ostalim zubima pacijenta. Ovo se posebice odnosi na starije osobe, koje su osjetljive posebice na korigiranje visine zagriža.

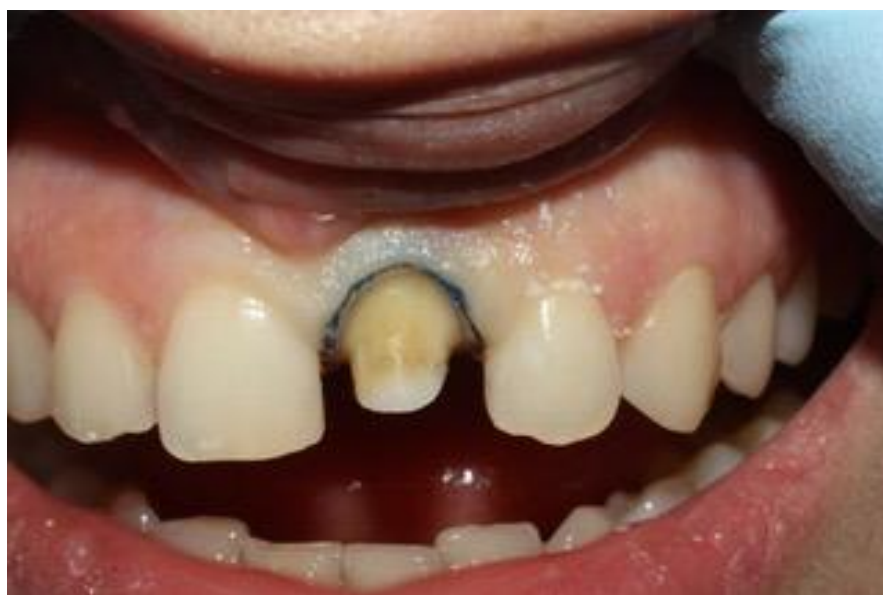Postupak preparacije zuba za krunicu je traumatičan za pacijenta, posebice ako se rado o prednjim zubima, jer je narušena estetika, pa samim time i socijalna prihvatljivost takvog pacijenta i povećana psihička nesigurnost, jer su promjene koje nastaju nakon preoblikovanja zubne površine vrlo uočljive. Narušeni su biomehanički odnosi unutar stomatognatog sustava, jer brušeni zub ili bataljak, nije u kontaktu sa susjednim i antagonističkim zubima. Nedostaje veličina volumena tvrdih zubnih tkiva koja su brušenjem odstranjena. To su najčešće vrijednosti do 2 mm u vertikalnoj dimenziji i odvojenost od aproksimalnih ploha do 1,5 mm, ovisno o obliku krunice koji je planiran. Za početnu preparaciju koriste se oštra dijamantna svrla. Na slici 1. prikazan je izgled zuba 21 prije preparacije za privremenu akrilatnu krunicu do izrade definitivne krunice.



Slika 1. Pacijent s velikim palatinalnim ispunom i oštećenim disto incizalnim bridom zuba 21

Poseban problem čini preosjetljivost brušenog zuba, ako je vitalan. Podražajima je izloženo brušenjem caklinsko-dentinskog spojišta zuba oko $15000/\text{mm}^2$ presječenih dentinskih tubulusa. Broj tubulusa na polovici udaljenosti od pulpne komore do zuba, što je i maksimalna dimenzija za stanjenje volumena zuba iznosi $40000/\text{mm}^2$, dok je u blizini pulpne komore i $60000/\text{mm}^2$. Obim toliko odstranjenog tvrdog tkiva zuba je izazivo velik, pa pacijent može dobiti hiperemiju pulpe, kao reakciju na brušenje, koja lako može prijeći u akutni pulpitis. Vrijedno je spomenuti da površina dentinskih tubulusa na površini dentina iznosi $1\%/\text{mm}^2$, dok se u blizini pulpe ona povećava više od 20 %, iznoseći oko $22\%/\text{mm}^2$. Posebice je opasnost za pulpne komplikacije kao posljedice obimnog brušenja češća i opasnija u mlađih osoba, dok je u starijih ona manja, zbog retrakcije pulpne komore i povećanja sekundarnog dentina (1).

Kod preparacije zuba za akrilatnu krunicu moraju se poštovati temeljna načela koja vrijede za preparaciju zuba za sve vrste krunica (Slika 2.).

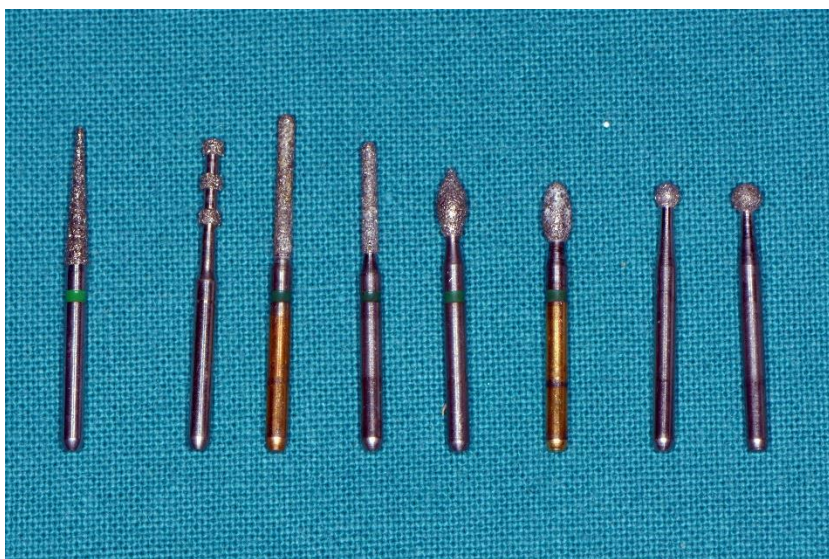


Slika 2. Izgled zuba 21 istog pacijenta iza preparacije sa postavljenim koncem za otisak

Brušenju uporišnog zuba za akrilatnu i definitivnu krunicu prethodi cijeli niz pripremnih zahvata. Multidisciplinarni pristup i konzultacije s drugim specijalistima dentalne medicine te njihova obrada pacijenta osigurava cjelovitu i ispravnu protetsku terapiju. Opsežna je anamneza prvi korak, a može biti opća medicinska i dentalna. Općom medicinskom anamnezom dobiva se uvid u cjelokupno zdravlje pacijenta. Uspostavlja se kontakt, dobivaju se informacije o svim njegovim navikama te dobiva uvid u njegova očekivanja od terapije.

Klinički tijek započinje ekstraoralnim i intraoralnim pregledom kojim se procjenjuje stanje svih zuba i mekih tkiva, parodont, raspored i broj preostalih zuba, postojanje i dotrajnost starih mobilnih ili fiksnih nadomjestaka, stanje temporomandibularnih zglobova te oralna higijena. U procjeni protetskoga pacijenta od velike je pomoć i rendgenska analiza stomatognatog sustava. Pripremi zahvati uključuju sanaciju karijesa, zamjena svih ispuna na zubu nosaču, eventualna endodonska i/ili parodontološka terapija. Biomehanika zuba nosača jedan je od najvažnijih čimbenika pri procjeni opteretivosti uporišnog zuba. Takav se zub u ustima nalazi pod djelovanjem vlačnog, tlačnog i smičnog naprezanja. Vlačno naprezanje je otpornost silama koje ga nastoje rastrgnuti. Tlačno naprezanje je otpornost na sile koje ga nastoje smanjiti, a smično otpornost silama koje nastoje jedan dio tijela poskliznuti prema drugom. Pojavom sila naprezanja dolazi do deformacija koje mogu biti elastične ili plastične. Elasticitet se definira kao stanje materijala gdje se nakon djelovanja sile tijelo vraća u prvobitni oblik za razliku od plastičnosti koja je ireverzibilan proces. Pri procjeni biomehanike određenog zuba nosača mora se uzeti u obzir čitav niz čimbenika kao što su morfološke karakteristike zuba, vitalitet i pomičnost zuba nosača, opseg destrukcije okolne kosti, funkcijske i parafunkcijske kretnje. Važnu ulogu pri planiranju budućega protetskog rada imaju okluzijski odnosi (promjene visine na okluzalnim dodirima za 0,2 mm na radnoj strani uzrokuju povećanje aksijalnih sila od 42%), žvačne sile, ozubljenost nasuprotne čeljusti, dob i spol pacijenta (2). Smanjena vertikalna dimenzija je najčešći uzrok svih temporomandibularnih disfunkcija. Žvačne sile nisu konstantne veličine i mjesta djelovanja. U nepotpunom zubnom nizu dolazi do nejednake raspodjele sila što uzrokuje neravnotežu između veličine sile i neutralizacije njezina djelovanja na zube i okolni parodont. U izradi fiksnoprotetskog rada kontroliraju se svi parametri o kojima ovisi distribucija sila kao što su površina okluzijskih kontakata i njihov broj, duljina i nagib zubnih kvržica, aproksimalni kontakti i aksijalni oblik zuba. Od izuzetne važnosti su i oblik preparacije, retencija i rezistencija uporišnog zuba. Na odabir vrste nadomjeska utječu dob i spol pacijenta.

Kod starijih osoba i žena očekuju se slabije žvačne sile. Kod starijih osoba smanjen je elasticitet dentina, pojačana abrazija i atricija i reducirano je potporno tkivo rušenje zuba za fiksni nadomjestak provodi se vodeći se biološkim,estetskim i mehaničkim načelima. (Slika 3.). Mehanička načela zasnivaju se na osiguranju retencije i rezistencije. Biološka načela odnose se na maksimalno očuvanje okolnih mekih tkiva i vitalnosti zuba tijekom brušenja dok se estetska načela zasnivaju na veličini i obliku budućeg nadomjeska,dužini kliničke krune te o odabiru gradivnog materijala. Opseg brušenja ovisi o obliku i veličini zuba, vrsti nadomjeska i vrsti gradivnog materijala (3).



Slika 3. Svrkla koja se najčešće upotrebljavaju za preparaciju zuba

Tijekom brušenja nužno je poznavati morfologiju zuba,posebno morfologiju endodontskog prostora kako bi se osiguralo dovoljno prostora za debljinu budućeg nadomjeska (osigurala strukturalna trajnost), a pri tome očuvao vitalitet zuba. Pri brušenju zuba nužno je osigurati hlađenje kako bi se izbjegla termička trauma pulpe.

Oblik brušenja zuba uvjetovan je s nekoliko načela:

- očuvanje zubne strukture,
- retencija i rezistencija,
- trajnost nadomjeska rubno zatvaranje,
- očuvanje okolnih mekih tkiva i parodonta.

Pri brušenju zuba za fiksni nadomjestak nužno je sačuvati što je moguće više zdravoga zubnog tkiva. Očuvanje zubne strukture imperativ je pri brušenju zubi. Nužno je uskladiti način brušenja kojim se omogućava što bolja retencija i rezistencija budućeg nadomjeska. Retencija sprječava odizanje nadomjeska u smjeru dužinske osi zubi. Osnovni uvjet za postizanje retencije dvije su paralelne nasuprotne plohe izbrušenoga zuba. Najveća se retencija postiže tako da postoji samo jedan smjer uvođenja nadomjeska. Za razliku od retencije, rezistencija sprječava odizanje nadomjeska djelovanjem kosih, apikalnih odnosno okluzijskih sila. Retencija je otpor djelovanju onih sila koje su paralelne s uzdužnom osi zuba i koje nastoje odici krunicu s njezina ležišta. Osnovni čimbenik retencije dvije su nasuprotne okomite plohe izbrušenog zuba. Najčešće se radi o vestibularnim i lingvalnim plohama zuba nosača. Postoji nekoliko čimbenika koji bitno utječu na retenciju, a to su:

1. nagib i paralelnost nasuprotnih ploha izbrušenog zuba,
2. dužina aproksimalnih stjenki zuba,
3. odnos dužine aproksimalnih stjenki zuba i širine okluzalne plohe,
4. debljina cementnog sloja pod djelovanjem sila smicanja,
5. hrapavost izbrušenih ploha.

Maksimalna retencija postiže se paralelnim zidovima izbrušenoga zuba. S obzirom da pri brušenju mogu nastati podminirana mjesta koja sprječavaju precizan dosjed nadomjeska na izbrušeni zub prijeko je potrebna blaga koničnost stjenki. Smatra se da koničnost suprotnih ploha mora biti od $2-6,5^\circ$. Preporučuje se inklinacija od oko 3° za nasuprotne plohe što u konačnici iznosi oko 6° . Ukupna površina izbrušenog zuba proporcionalna je retenciji. Krunice s dužim plohama imaju bolju retenciju od onih s kraćim. Pri cementiranju fiksnoprotetskog rada od izuzetne je važnosti mikromehanička sveza između cementa i zuba te između zuba i nadomjeska. Izbrušene površine zuba i krunice ne trebaju biti izrazito polirane jer trajno svezivanje zuba i krunice ovisi o finim produžecima cementa u mikroskopske neravnine na površinama koje se cementiraju. Retencija se povećava geometrijskim ograničavanjem različitih smjerova uvođenja (Slike 1. i 2.). Najveća retencija postiže se kada postoji samo jedan smjer uvođenja nadomjeska. Dulji bataljci osiguravaju veću površinu te tako i bolju retenciju. Osnovna jedinica retencije dva su nasuprotno paralelna zida s minimalnim nagibom. Retencija se može povećati, ubrušavanjem dodatnih žljebova, kaviteta ili brušenje stepenice s zakošenjem.

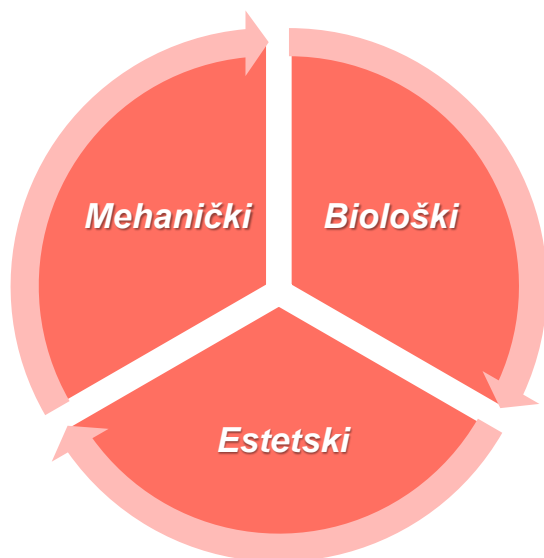
Rezistencija onemogućava pomicanje nadomjeska djelovanjem sila ukosom i horizontalnom smjeru. Rezistencija na naginjanje ili klizanje osigurava se načinom preparacije zuba odnosno površinama koje će spriječiti izvrtanje nadomjeska. Rezistentne površine izbrušenoga zuba predstavljaju rezistentni oblik preparacije.

1.1. Svrha rada

Uporaba akrilatne krunice u današnjoj fiksno protetskoj praksi neizostavna je. Najčešće se koristi kao privremeni nadomjestak, dok traju pripremna i izvedbena faza fiksno protetske terapije, ali kao nadomjestak za duže trajanje. U pojedinim kliničkim i materijalnim situacijama može se upotrijebiti i kao trajno rješenje na određeni rok. Svrha rada bila je opisati indikacije za izradu ove krunice, materijale i metode izrade, napraviti analizu pojedinih postupaka izrade i potvrditi primjenu ove krunice u svakodnevnoj protetskoj terapiji.

2. INDIKACIJE I KONTRAINDIKACIJE ZA AKRILATNE KRUNICE

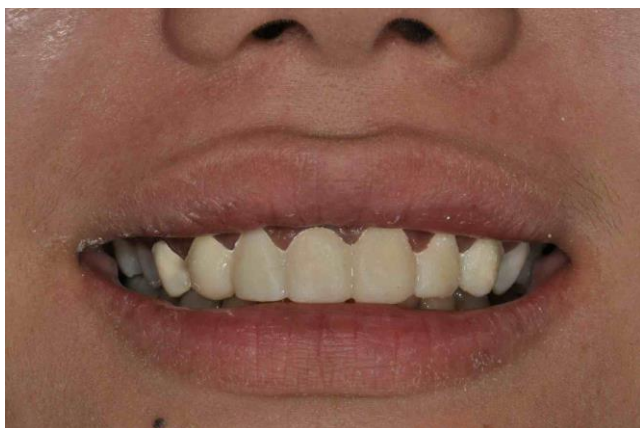Mnogobrojni su razlozi za izradu i postavljanje akrilatne krunice na zub ili zube, kao zaštitne i privremene, a ponekad i trajne mjere na određeni vremenski rok. Postoji čitav niz razloga koji opravdavaju upotrebu akrilatnih krunica, kao privremenih nadomjestaka, a to su: estetski, mehanički i biološki razlozi. Estetski čimbenici su dominantni ako se bruse zubi u prednjem segmentu zubnog niza i na njih su posebice osjetljivi mlađi pacijenti. Održavanje što prirodnijeg izgleda izuzetno je važno jer na neki način prikriva njihov trenutni nedostatak tijekom terapije brušenja zuba, kojom se preoblikuju zubi brušenjem i gube svoj prvotni izgled (4,5). Svaka akrilatna krunica mora posjedovati svojstva bilo koje krunice, a to znači dovesti u sklad ne samo estetske, već i biološke i mehaničke čimbenike u pacijenta (Slika 4.).



Slika 4. Uvjeti kod preparacije zuba za krunice

Estetski čimbenici uključuju sljedeća poželjna svojstva :

- stabilnost boje,
- povoljnu translucenciju,
- primjeren oblik i veličinu krunice,
- što prirodniju boju.



Slika 5. Prikaz pacijentice s loše izrađenim privremenim akrilatnim krunicama

Ponekad se dešava u praksi da akrilatne krunice zbog topline ,svojih boja i dobre prilagodljivosti u okluziji, djelomično i zbog svoje mekoće, ljepše izgledaju od definitivnih krunica i pacijentu su ugodne za nošenje.

Mehanički čimbenici uključuju slijedeća poželjna svojstva:

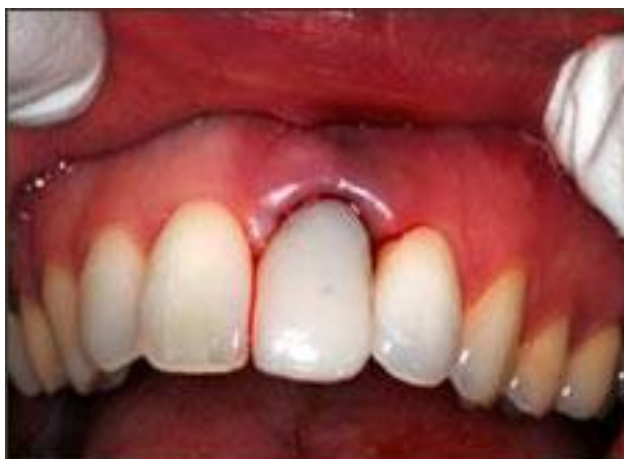- održanje otpornosti krunice na žvačne sile,
- sprječavanje izrastanja i rotacije susjednih zuba,
- održanje položaja sa susjednim.

Pravilnim i dovoljnim preoblikovanjem zubnog volumena za definitivni protetski nadomjestak, omogućit ćemo bolju otpornost akrilatne krunice na sile žvakanja, jer će se moći postići dovoljna debljina akrilatnog materijala za otpor silama žvakanja. Postavljanjem ovih krunica spriječit će se poremetnju biomehanike u stomatognatom sustavu, koja će biti ugroženija, što je izbrušen veći broj zuba. Onemogućit će se izrastanje ,rotacije i naginganje susjednih i antagonističkih zubi, i time spriječiti stvaranje sekundarnih žvačnih ploha. Ovo se posebice odnosi na pacijente, sa liječenim i nedovoljno stabilnim stanjem parodonta.

Biološki čimbenici uključuju slijedeća poželjna svojstva:

- zaštita zubne pulpe,
- očuvanje parodontnog tkiva,
- održanje ispravne okluzije,
- očuvanje položaja zuba,
- zaštita zuba od mogućeg loma.

Zaštita vitaliteta brušenih zuba vrlo je značajan čimbenik i za dugotrajnost definitivnog nadomjestka, jer akrilatne krunice štite zub od svih podražaja koji mogu naštetiti pulpnom tkivu. To su prvenstveno kemijski, termički i mehanički podražaji. Vrlo je važna zaštita marginalne gingive i uspostava njezine konture, oko brušenog zuba (Slika 6.). Akrilatna krunica iako je mekana, a ne prilagodi se funkcijskoj okluziji, može se slomiti. Ukoliko je zub avitalan i izbrušen bez potpore nadogradnjom i privremenom akrilatnom krunicom, nakon brušenja može doći do djelomičnog ili potpunog loma kliničke krune. Izrada akrilatne krunice omogućit će pacijentu i nesmetano održavanje oralne higijene tijekom fiksnoprotetske terapije.

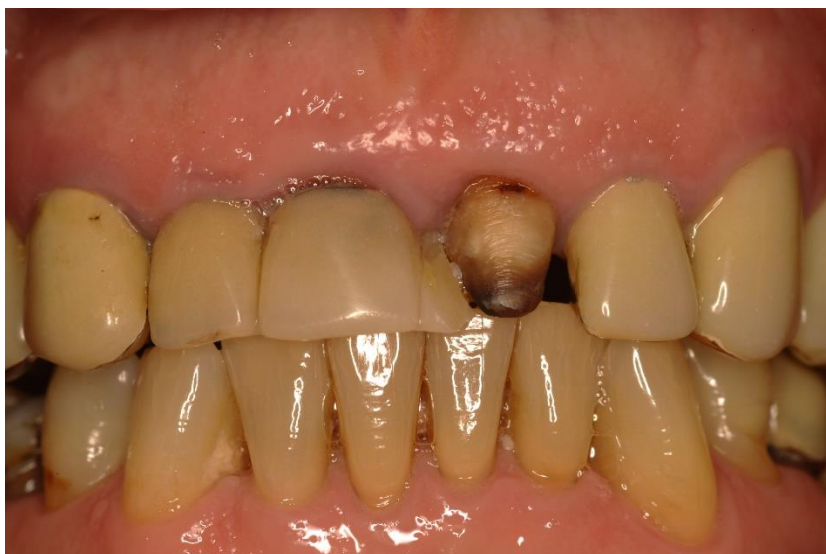

Slika 6. Loše prilagođena privremena krunica prema gingivi

Kontraindikacija za izradu akrilatne krunice može postojati u slučajevima u kojim a nije neophodno izraditi estetsku krunicu u najkraćem mogućem vremenu. Zubi u lateralnom području zubnog niza, nisu u estetskoj zoni pa pacijenta ne smetaju kod izgleda, a za pretpostaviti je da bi se akrilatna krunica zbog većih sila žvakanja u bočnom dijelu zubala slomila. Zubi sa znatnim patološkim promjenama parodonticija i periapiksa, također su kontraindikacija. Cirkularni karijes većih razmjera, kojeg bi se htjelo prikriti u tijeku sanacije, je isto kontraindikacija, jer ne postoji dovoljno retencije da se napravi ovaj oblik krunice.

3. PREPARACIJA ZUBA ZA AKRILATNU KRUNICU

Preparacija zuba za akrilatnu krunicu obično se radi bez stepenice u cervikalnom dijelu, ali je bolje napraviti zaobljenu stepenicu u razini gingive, da bi se očuvao parodont i gingiva. Loša svojstva akrilata su da se vrlo lako deformira pri temperaturnim promjenama i jakim mehaničkim pritiscima. Da bi se spriječila deformacija i lomljenje rubova ili cijele krunice, potrebno je napraviti u cervikalnom dijelu zuba zaobljenu stepenicu u dubini od 0.5-1 milimetar, ovisno o debljini stijenki tvrdih zubnih tkiva (Slika 7.). To neće biti moguće napraviti na donjim prednjim sjekutićima, koji su tanki, pa se u tom slučaju radi preparacija bez stepenice.



Slika 7. Slomljena akrilatna krunica na prednjem gornjem sjekutiću

4. MATERIJALI ZA IZRADU PRIVREMENIH KRUNICA

U današnjoj kliničkoj uporabi i na tržištu postoji čitav niz materijala različitih svojstava i kvalitete, koji se koriste za izradu privremenih krunica. Svi materijali za primjenu u ustima podliježu određenim kriterijima i standardima, da bi se mogli primjenjivati u stomatološko-protetske svrhe (6-8). Obzirom da se koriste u zubotehničkom laboratoriju, njihove karakteristike mora poznavati zubni tehničar, ali i doktor dentalne medicine, kako bi se mogli sporazumjeti o njihovoj namjeni, rukovanju, te o mogućim problemima u svezi s njihovog korištenja. S nekim materijalima, kao što su primjerice hladno polimerizirajući akrilati, rukuje se u ambulanti i u laboratoriju. O ispravnom postupanju s njima trebaju imati potrebno znanje stomatološka sestra, doktor dentalne medicine i zubni tehničar, kako bi primjena bila kvalitetna, a pogriješke svedene na minimum. Posebice se ovo odnosi na autopolimerizate na bazi praha i tekućine, koji se rabe u direktnoj tehnici izrade privremenih akrilatnih krunica u ordinaciji, zbog mogućeg štetnog djelovanja slobodnog monomera na sluznicu, ali i na pulpu zuba. Produženim stvrdnjavanjem autopolimerizata na zubu oslobađa se povećana temperatura, koja štetno djeluje na zub. U tablici 1. prikazani su najčešći materijali koji se

koriste za izradu privremenih krunica. Privremeni materijali za krunice i mostove predmet su mnogih istraživanja, kojima se je ispitala čvrstoća, otpornost i načini tehnološke obrade (9-15).

Tablica 1. Materijali za izradu privremenih krunica. Preuzeto s dopuštenjem autora:

Prof.dr.sc. Dragutin Komar (1)

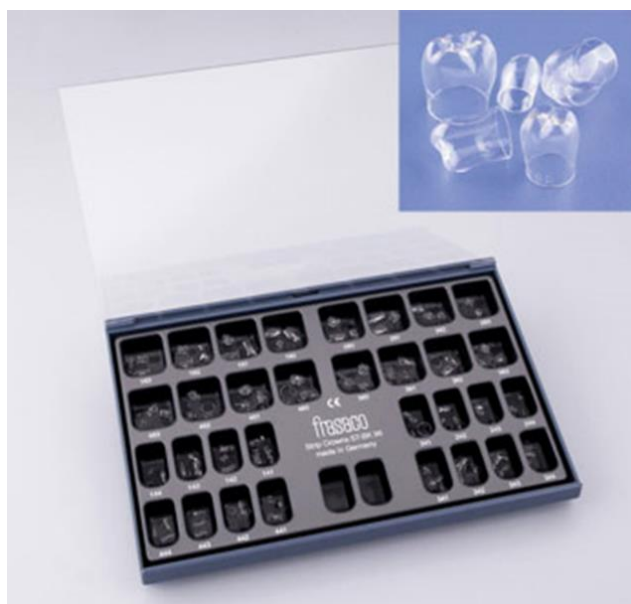<p>1. Hibridi – bis-akrilne komponentne smole:</p> <p>a) organska matrica temeljena na dimetakrilatnim monomerima</p> <ul style="list-style-type: none">• aromatski bisfenol-A-glicidil-dimetakrilat• aromatski bisfenol-A- glicidil-dimetarkrilat• uretan-dimetakrilat <p>b) anorganske čestice punila</p> <p>c) vezivo</p>
<p>2. Akrilati:</p> <p>a) metil-metakrilat</p> <p>b) etil-metakrilat</p> <p>c) polimetil-metakrilat</p>
<p>3. Konfekcijske gotove krunice</p> <p>a) polikarbonatne krunice</p> <p>b) celuloidne krunice</p>

5. METODE IZRADE PRIVREMENIH KRUNICA

Privremene krunice mogu se podijeliti prema nekoliko kriterija. Prvi je dužina trajnosti u ustima. Prema tom kriteriju dijelimo ih na kratkotrajne i dugotrajne. Prema metoda izrade dijelimo ih u dvije temeljne skupine. Direktna ili izravna metoda, koja se radi na pacijentu u ordinaciji i indirektna ili neizravna, koja se radi u laboratoriju. Ovdje odmah treba napomenuti činjenicu da se akrilatne privremene krunice koje ubrajamo u dugotrajne rade isključivo indirektnom ili neizravnom metodom (16).

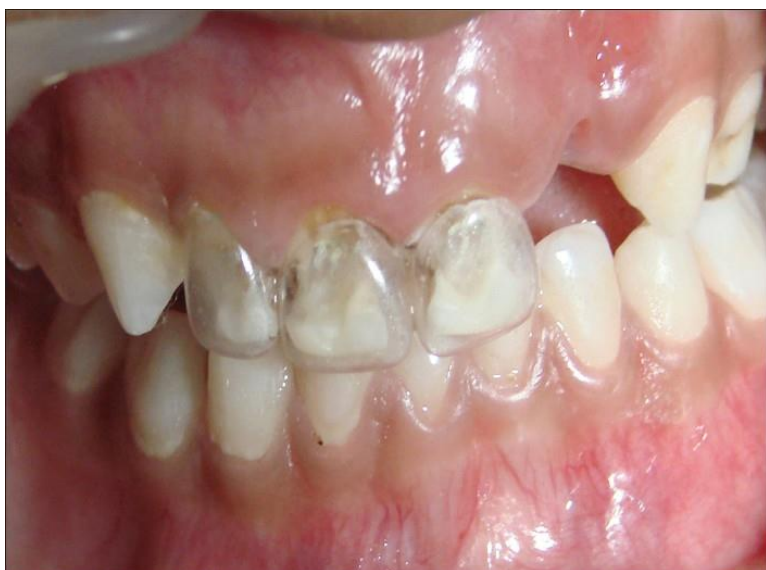5.1. Metoda izrade akrilatne privremene krunice celuloidnim kapicama

Metoda izrade privremene akrilatne krunice sa celuloidnim kapicama zahtijeva spretnost pri radu, jer se treba izabrati pravilan oblik kapice po veličini i prilagoditi ga izbrušenom zubu. Ovo se odnosi prije svega na pravilno konturiranje rubova kapice koji se moraju protezati do granice prelaza cervikalnog dijela zubnog vrata u gingivu i pratiti njene granice. Celuloidne kapice obično dolaze u većim setovima i posložene su po veličini i vrsti zuba. Namijenjene su upotrebi od sjekutića do pretkutnjaka (Slika 8.).



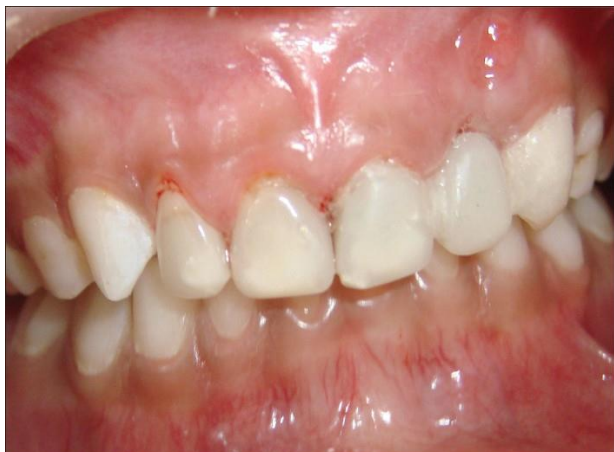Slika 8. Izgled celuloidnih kapica različitih oblika

Nakon prilagodbe na izbušeni zub, kao što je prikazano na slici 9., celuloidna kapica ispuni se po rubovima sa svih strana nekim od privremenih materijala, koji dolaze ili u obliku praha i tekućine, pa se moraju miješati ručno, ili uz pomoć štrcaljke sa dvostrukim ulošcima i kanile. Za unos i razmaz akrilatnog materijala obično se koristimo instrumentom pet šest ili instrumentom prema Heidemanu.



Slika 9. Prilagođene celulojne kapice na zubima

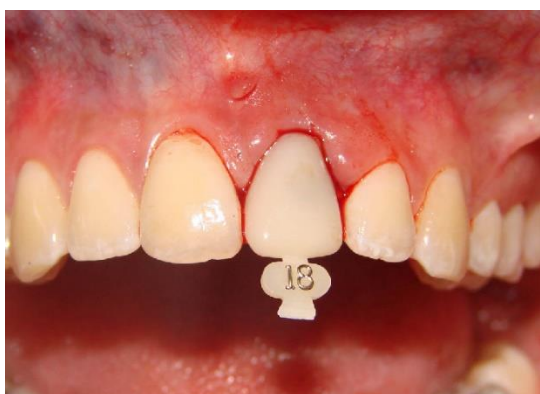
Prije stavljanja celulojnih kapica na zube potrebno je izolirati zube sa vazelinom ili parafinskim uljem, kako bi ih lakše skinuli nakon stvrdnjavanja materijala (Slika 10.). Nakon stvrdnjavanja slijedi skidanje ili odvajanje celulojnih kapica od privremenih krunica, a potom se skidaju novo izrađene krunice sa ekskavatorom i slijedi njihova konačna prilagodba zubu, rubovima gingive i njihova kontrola u zagrizu i kliznim kretnjama. Postupak završava poliranjem vanjske površine krunica gunicom ili u laboratoriju i privremenim učvršćenjem na izbrušene zube.



Slika 10. Izgled ispunjenih celuloidnih kapica na zubima

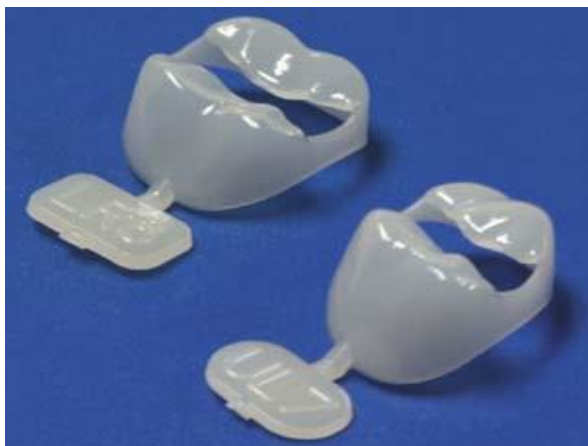5.2. Metoda izrade privremene krunice gotovim konfekcijskim krunicama

Metoda izrade privremenih krunica zasniva se na uporabi konfekcijski izrađenih krunica, koje dolaze u setovima razlikuju se od celuloidnih kapica po obliku, čvrstoći i boji. (Slika 11.). Dolaze u više boja i veličina. Izrada krunice sastoji se u prilagođavanju njezinog ruba gingivi (17). Ako smo odabrali odgovarajuću veličinu i boju potrebno je samo krunicu učvrstiti privremenim cementom. Prednosti ove metode su što je brza, a estetski učinak zadovoljavajući. Loše strane ove metode su što su stijenke krunica vrlo tanke i podložne lomu.



Slika 11. Privremena tvornički izrađena karboksilatna krunica postavljena na zub

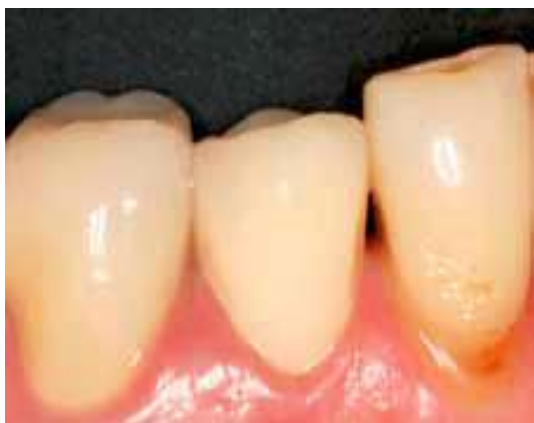Ovaj tip krunica izrađuje se i za bočne zube i primjenjuje ako se terapija za trajni nadomjestak iz bilo kojeg razloga produžila. Na slici 12. prikazane se krunice za predkutnjake sa okluzalnim otvorom.



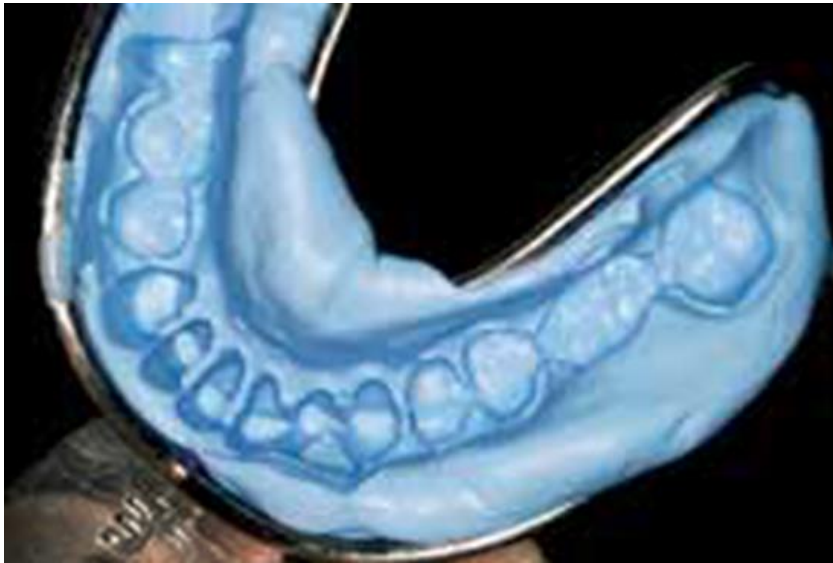Slika 12. Privremene tvornički izrađene krunice za bočne zube

5.3. Metoda otiska zuba prije brušenja i naknadne aplikacije akrilata u otisak

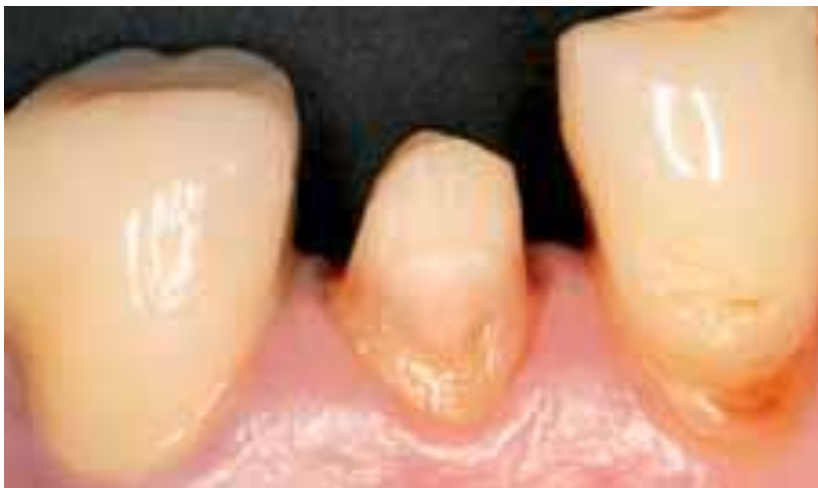Ova metoda zasniva se na uzimanju otiska prije brušenja zuba, na koji želimo napraviti privremenu krunicu (Slika 13.). Često se vrijeme izrade krunice može produžiti, posebice ako moramo restaurirati dijelove kliničke krune prirodnog zuba na koji planiramo izraditi krunicu iz definitivnog materijala. Nakon toga uzme se u konfekcijskoj žlici otisak zuba prije brušenja (Slika 14.).



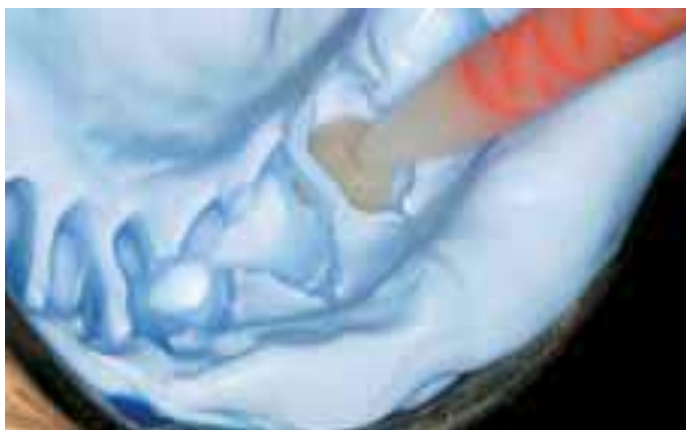Slika 13. Izgled zuba prije brušenja i otiska



Slika 14. Otisak ireverzibilnim hidrokolidom u konfekcijskoj žlici



Slika 15. Izgled zuba nakon brušenja



Slika 16. Otisak zuba prije brušenja i aplikacija kompozitne smole štrcaljkom

Nakon što smo aplicirali materijal za izradu privremene krunice u otisak zuba prije brušenja, pozicioniramo je u ustima na zube i čekamo da se materijal stvrdne (Slike 15. i 16.). Potrebno je prije otiska izolirati zub sa vazelinom ili parafinskim uljem, da se ne bi zalijepila kompozitna smola iz otiska za zub. Nakon vađenja otiska iz usta izvadimo privremenu krunicu iz otiska. Obradimo je poliramo i učvrstimo na zub. Prije učvršćenja na zub potrebno je provjeriti odnos krunice prema gingivnom sulkusu i provjeriti klizne kretnje i zagriz (18-21).

U literaturi je prikazana izrada privremene krunice na kolčić iz akrilata kod pacijentice gdje je zbog periapeksnog procesa na gornjem središnjem sjekutiću, odstranjen ispun zuba koji je zauzima cijelu kliničku krunu zuba. U istom aktu odstranjen je i stari metalni konfekcijski kolčić, da bi se mogla napraviti revizija ispuna korijenskog kanala. Pacijentica je ostala bez cijele kliničke krune zuba, što je estetski i funkcijski bilo neprihvatljivo. Do završetka endodontske terapije, izrade nove lijevane nadogradnje i metalkeramičke krunice pacijentici je napravljena odmah privremena akrilatna krunica na kolčić izravnom metodom u ustima.

Nakon otiska gumastim materijalom u konfekcijskoj žlici prije brušenja zuba, izvadio se konfekcijski kolčić iz korijenskoga kanala. Proširio se korijenski kanal do polovine dužine i u njega ugradio drveni kolčić. U otisak gumastim materijalom aplicirao se akrilatni materijal iz kartuše i otisnuo preko drvenog kolčića. Aplicirana akrilatna masa u krunskom dijelu povezala se stvrdnjavanjem sa drvenim kolčićem, koji su autori fiksirali privremeno u kanal zuba, dok je trajala endodontska revizija zuba i izrada nadogradnje (22).

5.4. Metoda privremene akrilatne krunice izrađene u zubotehničkom laboratoriju

Metoda izrade privremene akrilatne krunice u zubotehničkom laboratoriju je najduža, ali akrilatna krunica najkvalitetnija, jer imitira boju oblik i veličinu zuba u potpunosti. Čvrstoća ove krunice je najveća od svih predhodno izrađenih krunica po opisanim metodama. Ova metoda se ubraja u neizravne ili indirektno izrade krunice, jer se nakon brušenja zuba uzimaju otisci kao za definitivni nadomjestak. Nakon izljevanja otisaka zubni tehničar na radnom modelu modelira krunicu iz akrilata i zatim je stavlja u poseban uređaj za toplinsko tlačnu polimerizaciju (Slika 17.) u kojem se završava definitivno stvrdnjavanje polimernog materijala. Krunica se po tom obradi i pošalje iz laboratorija u ordinaciju, na probu u ustima.



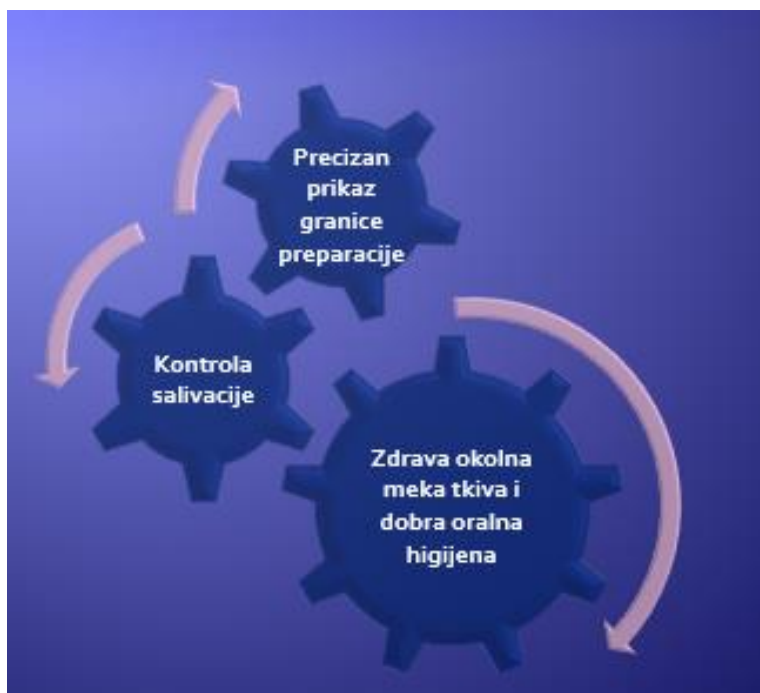Slika 17. Uređaj za toplinsko tlačnu polimerizaciju akrilata

5.4.1. Otisak za akrilatnu krunicu koja se izrađuje u laboratoriju

Otisak je negativ zubi i čeljusti koji služi tehničaru za izradu studijskog ili radnog modela. Svrha otiska je registrat veličine, oblika i položaja zuba u čeljusti. Prikaz među odnosa brušenih i susjednih zuba. Točan prikaz granice preparacije. Prikaz nebrušenog dijela zuba i ispod granice preparacije. Prikaz odnosa granice preparacije i okolne gingive. Veličina, oblik i položaj zuba i pripadajuće čeljusti, također trebaju biti dobro prikazani u ispravnom otisku.

Temeljni uvjeti za dobar otisak su (Slika 18.):

1. precizan prikaz granice preparacije,
2. kontrola salivacije,
3. zdrava okolna meka tkiva i dobra oralna higijena.



Slika 18. Temeljni uvjeti za dobar otisak

Za otiske se upotrebljavaju različite vrste materijala, a svaki otisni materijal treba zadovoljiti određene uvjete od kojih su posebno značajni sljedeći:

- dimenzijska stabilnost,
- preciznost,
- jednostavnost primjene,
- elastičnost,
- neškodljivost,
- otpornost na trganje,
- mogućnost dezinfekcije,
- ekonomičnost.

Otisne materijale dijelimo na elastične i neelastične. Za otisak za akrilatne krunice upotrebljavaju se elastični materijali. Prema kemijskom sastavu, elastične materijale možemo podijeliti u dvije skupine:

1. sintetičke elastomere

2. hidrokoloide.

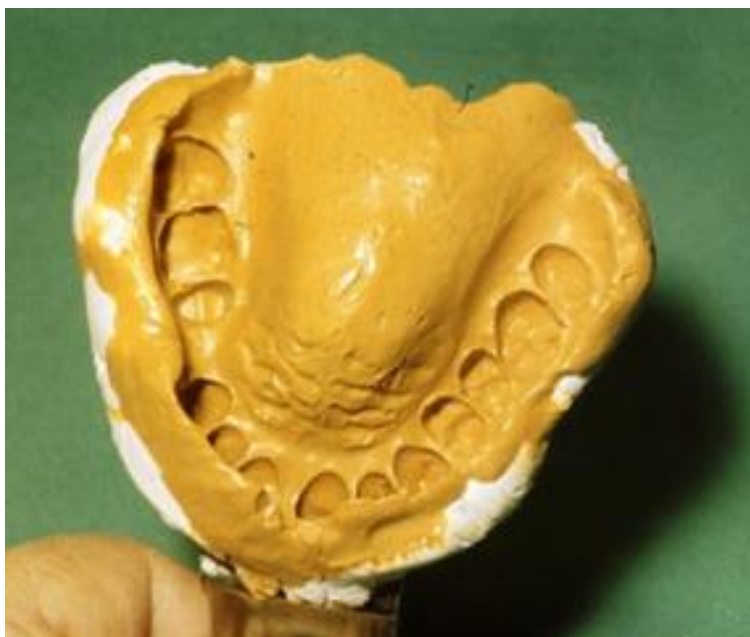Sintetičke elastomere dijelimo po kemijskom sastavu i konzistenciji i svi se mogu koristiti za otiske za akrilatnu krunicu. Prema kemijskom sastavu sintetički elastomeri se dijele na:

- polisulfide
- polietere
- silikone (adicijski i kondenzacijski).

Prema konzistenciji dijele se na:

- kitaste,
- guste,
- srednje guste,
- rijetke,
- vrlo rijetke.

Svi elastomeri su dvokomponentni sustavi i u promet dolaze u tubama, bočicama ili plastičnim kutijama. Jedna komponenta je osnovni materijal – gumasta baza, a druga je aktivator – reaktor, koji ukrokuje reakciju promjene gumaste baze u materijal sličan gumi (Slika 19.).



Slika 19. Korekturni dvostruki otisak adicijskim silikonom

Polisulfidi spadaju u elastomere, čiji su bazni sastojci:

- merkaptan,
- olovni dioksid,
- sumpor.

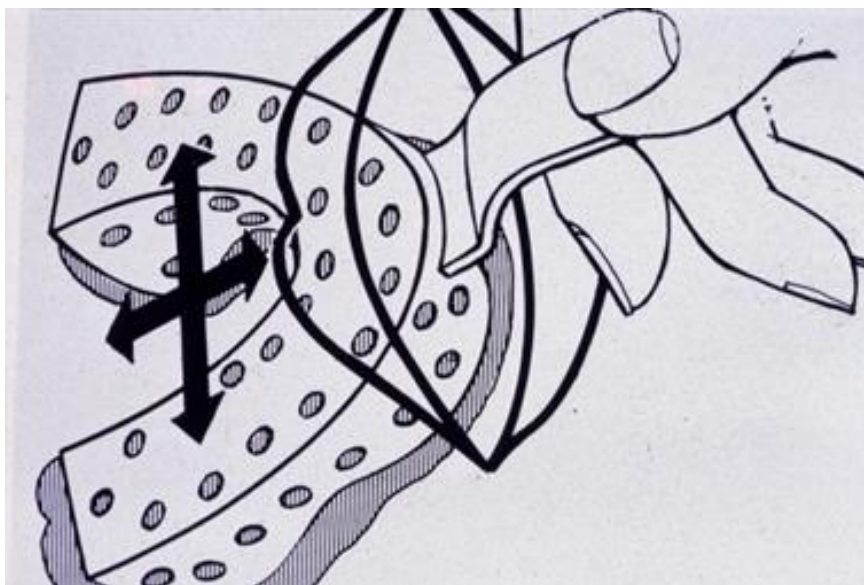
Premda su jeftiniji među elastomerima rijetko se primjenjuju zbog dugog vremena stvrdnjavanja, ali su vrlo precizni i dimenzijski stabilni. Posjeduju neugodan miris po sumporu i ostavljaju smeđe mrlje na odjeći.

Polieteri su skupina otisnih materijala koja se sastoji od osnovnog materijala i aktivatora (dvokomponentni materijali u tubama). Osnovnu pastu čini nezasićeni polieter s epiminskim skupinama na kraju, plastifikator i razna punila. Nedostatak im je velika čvrstoća nakon polimerizacije, u usporedbi sa polisulfidima i silikonima. Velika im je prednost kratko stvrdnjavanje u ustima.

Silikoni su spojevi organskog i anorganskog podrijetla. Razlikujemo kondenzacijske i adicijske tipove silikona. Prema konzistenciji razlikujemo 4 tipa silikona: kitasti, gusti,

srednje gusti i rijetki. Adicijski silikoni su materijali koje najčešće koristimo u kliničkom radu. Za precizan otisak za krunicu važno je spomenuti nekoliko pravila kojih se moramo držati, a to su:

1. spriječiti istjecanje rijetkih otisnih materijala u ždrijelo,
2. osigurati dovoljan prostor za otisni materijal između ruba žlice i struktura koje se otiskuju / stopovi /,
3. osigurati pozicioniranje žlice s otisnim materijalom / stopovi /,
4. individualnu žlicu premazati adhezivom,
5. obuhvatiti žlicom čitav zubni luk,
6. osigurati dovoljan prostor za otisni materijal između ruba žlice i struktura koje se otiskuju (minimum 3mm),
7. osigurati retenciju otisnog materijala,
8. koristiti dimenzijski postojane i nesavrtljive žlice (Slika 20.).



Slika 20. Način držanja i pozicioniranja žlice sa otisnim materijalom

6. RASPRAVA

Fiksnoprotetska terapija pacijenta je u pravilu mutilirajući zahvat jer klasičnom preparacijom preoblikujemo zub u bataljak. Pacijentu je iz više razloga potrebno napraviti privremeni nadomjestak koji se izrađuje na razne načine upotrebljavanjem različitih metoda i materijala. Ovdje značano mjesto zauzimaju akrilatni materijali po kojima je i estetska krunica napravljena, pa je po njima dobila naziv. Za sve prikazane metode izrade privremene krunice možemo reći da su dobre, jer pacijentu olakšavaju probleme koji mogu nastati zbog različitih vrsta podražaja na izbrušenu površinu zube i olakšavaju mu socijalni kontakt, posebice ako je zub predviđen za definitivni protetski nadomjestak u prednjem ili vidljivom dijelu zubnog niza. Metoda celuloidnim kopicama je najjeftinija, ali u usporedbi sa drugim metodama i najnepreciznija (4). Najbolja i najpouzdanija je metoda izrade krunice u laboratoriju, jer će njezin izgled, čvrstoća i izdržljivost biti najbolje u usporedbi sa drugim metodama i materijalima (12). U današnje vrijeme iz finacijskih razloga ne treba potpuno potisnuti primjenu samostalne krunice iz akrilata za protetsku opskrbu jednog ili nekoliko zubi isključivo u prednjem dijelu zubnog niza. Akrilat ima i loša svojstva, a to je da je podložan temperaturnim promjenama i savitljiv, ali su ujedno krunice iz akrilata vrlo ugodne i lagane za nošenje, posebice kod parodontoznih zuba, gdje se mogu koristiti povezane kao estetski splint ili šina za učvršćenje zuba, koji zbog oštećenog parodonta ne bi mogli nositi metal keramičke krunice. Prednosti privremenih krunica su višestruke od zaštite parodonta, gingive, okluzije i zubne pulpe do boljeg osjećaja pacijenta zbog njihove relativne mekoće, što posebice odgovara pacijentima sa oštećenim parodontom (1). Važnost privremenih krunica je i u njihovom utjecaju na fonetiku pacijenta. One su i pouzdan držač mjesta, jer onemogućuju naginjanje susjednih zuba u interdentalni prostor čija je širina predviđena za definitivni nadomjestak. Ukoliko privremene krunice nisu dobro adaptirane onda mogu štetno djelovati na okolnu gingivu, a vijek im je trajanja ograničen i prvenstveno ovisi dali su napravljene u laboratoriju ili su napravljene direktno u ustima pacijenta.

7. ZAKLJUČAK

Privremene krunice su najbolje zaštitno sredstvo za brušeni zub, ako ih uspoređujemo sa kemijskim zaštitinim sredstvima. Osim zaštite zub od vanjskih podražaja one imaju i estetsko fonetsku funkciju i u prednjem segmentu zubnog niza trebale bi biti obavezni dio pripreme izvedbene faze fiksnoprotetske terapije.

Metode za izradu privremenih krunica se pojavom novih vrsta materijala sve više unaprijeđuju. Nažalost zbog financijskih razloga nismo potpuno zaboraviti akrilatnu kunicu kao estetski fiksnoprotetski nadomjestak sa produženim djelovanjem, ako je napravljena u laboratoriju. Ovaj oblik zaštite brušenog zuba, najbolji je od svih opisanih jer svojom čvrstoćom, oblikom i bojom nadilazi funkciju privremenog nadomjestka.

Kod pacijenata sa oslabljenim parodontom akrilatne krunice u bloku mogu djelovati stabilizirajuće i svojom mekoćom amortizirati ili ublažiti negativne efekte djelovanja žvačnih sila na trajno oštećeni parodont. Akrilatne krunice u bloku ili mostovi iz akrilata mogu se izrađivati i kod pacijenata koji su imali temporomandibularne smetnje nakon skidanja starog trajnog nadomjestka, za koji je utvrđeno da je uzrok tegoba. Nakon tvrdih i čvrstih mostova iz metalkeramike ili cerkona, akrilatni blokovi krunica ili mostovi, kao privremeno rješenje, olakšat će pacijentu bolne simptome zbog svoje mekoće u kombinaciji sa terapijskom udlagom.

8. LITERATURA

1. Čatović A, Komar D, Čatić A i sur. Klinička fiksna protetika – krunice: Zagreb: Medicinska naklada; 2015. p.85-94.
2. Rosentstiel S, Land M, Fujimoto J. Contemporary Fixed Prosthodontics, 4 th ed. St Louis-London:C V Mosby Company;2006.
3. Mehulić K,Čvrljak-Tomić I, Schauperl Z, Komar D. Wear characteristics of esthetic materials. Acta Stomatol Croat. 2006;40(1): 56-64.
4. Milardović S, Viskić J, Mehulić K. Privremeni fiksnoprotetski radovi. Sonda. 2011;21:62-5.
5. Milardović S, Čatić A, Viskić J, Mehulić K. Privremeni nadomjestci u implantoprotetskoj terapiji. Sonda. 2011;12(22):85-8.
6. Mehulić K. Dentalni materijali. Zagreb: Medicinska naklada; 2017.
7. Gough M. A review of temporary crowns and bridges. Dent Update. 1994;21(5):203-7.
8. Taylor PD, Georgakis G, Niggli J. An Investigation Into the Integrity of Fit of Provisional Crowns Using Current Proprietary Temporary Crown Materials. Eur J Prosthodont Restor Dent. 2016; 24(2):50-7.
9. Abdulmohsen B, Parker S, Braden M, Patel M. A study to investigate and compare the physicommechanical properties of experimental and commercial temporary crown and bridge materials. Dent Mater. 2016 ;32(2):200-10.
10. Amin B, Aras M, Chitre V. A comparative evaluation of the marginal accuracy of crowns fabricated from four commercially available provisional materials: An in vitro study. Contemp Clin Dent. 2015;6(2):161-5.
11. Cohen O, Lauritano D, Moses O, Ormianer Z, Tal H, Kolerman at al. Temperature changes of one-piece implants during the setting of acrylic resin temporary crown. The effect of implant diameter. An in vitro study. J Biol Regul Homeost Agents. 2017;31(Suppl 1):53-60.

12. Saisadan D, Manimaran P, Meenapriya P. In vitro comparative evaluation of mechanical properties of temporary restorative materials used in fixed partial denture. *J Pharm Bioallied Sci.* 2016;8(Suppl 1):S105-9.
13. Ballyram R. In vitro comparison of the compressive strengths of seven different provisional crown materials. *SADJ.* 2013 ;68(2):64-7.
14. Balkenhol M, Köhler H, Orbach K, Wöstmann B. Fracture toughness of cross-linked and non-cross-linked temporary crown and fixed partial denture materials. *Dent Mater.* 2009; 25(7):917-28.
15. Balkenhol M, Mautner MC, Ferger P, Wöstmann B. Mechanical properties of provisional crown and bridge materials: chemical-curing versus dual-curing systems. *J Dent.* 2008; 36(1):15-20.
16. Campbell S, Roper M. Technique Tips - A Direct Wax-up Technique for an Immediate Provisional Crown. *Dent Update.* 2015;42(9):892-3.
17. Gujjari A, Bhatnagar V, Basavaraju R. Color stability and flexural strength of poly (methyl methacrylate) and bis-acrylic composite based provisional crown and bridge auto-polymerizing resins exposed to beverages and food dye: an in vitro study. *Indian J Dent Res.* 2013;24(2):172-7.
19. Arora S, Arora A, Upadhyaya V, Jain S. Comparative evaluation of marginal leakage of provisional crowns cemented with different temporary luting cements: In vitro study. *J Indian Prosthodont Soc.* 2016 ;16(1):42-8.
20. Lewinstein I, Chweidan H, Matalon S, Pilo R. Retention and marginal leakage of provisional crowns cemented with provisional cements enriched with chlorhexidine diacetate. *J Prosthet Dent.* 2007;98(5):373-8.
21. Givens E, Neiva G, Yaman P, Dennison J. Marginal adaptation and color stability of four provisional materials. *J Prosthodont.* 2008 ;17(2):97-101.
22. Čatović A, Seifert D, Katunarić M. Privremena estetska krunica na kolčić. *Acta Stomatol Croat.* 2002;36(2):279-82.

9. ŽIVOTOPIS

Dina Čatović rođena je 27. studenog 1990. godine u Zagrebu. Pohađala je osnovnu školu Cvijetno Naselje u Zagrebu. Gornjogradsku gimnaziju u Zagrebu maturirala je 2009. godine. Stomatološki fakultet Sveučilišta u Zagrebu upisala je iste godine. Tijekom studija bavila se znanstveno istraživačkim radom i objavila 2 kongresna sažetka i 1 rad u inozemnom časopisu.