

Mogućnosti protetske rehabilitacije skraćenog zubnog niza

Lukić, Nina

Master's thesis / Diplomski rad

2017

Degree Grantor / Ustanova koja je dodijelila akademski / stručni stupanj: **University of Zagreb, School of Dental Medicine / Sveučilište u Zagrebu, Stomatološki fakultet**

Permanent link / Trajna poveznica: <https://um.nsk.hr/um:nbn:hr:127:190987>

Rights / Prava: [Attribution-NoDerivatives 4.0 International](#)/[Imenovanje-Bez prerada 4.0 međunarodna](#)

Download date / Datum preuzimanja: **2025-01-08**



Repository / Repozitorij:

[University of Zagreb School of Dental Medicine Repository](#)





SVEUČILIŠTE U ZAGREBU
STOMATOLOŠKI FAKULTET

Nina Lukić

**MOGUĆNOSTI PROTETSKE
REHABILITACIJE SKRAĆENOG ZUBNOG
NIZA**

Diplomski rad

Zagreb, srpanj 2017.

Rad je ostvaren na: Stomatološkom fakultetu Sveučilišta u Zagrebu, Zavod za mobilnu protetiku

Mentor rada: Sanja Peršić Kiršić, doc.dr.sc., Stomatološki fakultet Sveučilišta u Zagrebu

Lektor hrvatskog jezika: Valentina Jakopec, magistra edukacije kroatologije

Lektor engleskog jezika: Lučana Banek, profesor engleskog jezika i književnosti

Sastav Povjerenstva za obranu diplomskog rada:

1. _____
2. _____
3. _____

Datum obrane rada: _____

Rad sadrži: 41 stranice

0 Tablica

16 slika

1 CD

Osim ako nije drukčije navedeno, sve ilustracije (tablice, slike i dr.) u radu su izvorni doprinos autora diplomskog rada. Autor je odgovoran za pribavljanje dopuštenja za korištenje ilustracija koje nisu njegov izvorni doprinos, kao i za sve eventualne posljedice koje mogu nastati zbog nedopuštenog preuzimanja ilustracija odnosno propusta u navođenju njihovog podrijetla.

Zahvaljujem svojoj mentorici doc.dr.sc. Sanji Peršić Kiršić na velikoj pomoći, strpljenju i korisnim savjetima tijekom izrade diplomskog rada.

Rad posvećujem svojim roditeljima. Reći hvala je malo za neizmjernu podršku, pomoć i razumijevanje koje su mi pružili tijekom cijelog školovanja.

Mogućnosti protetske rehabilitacije skraćenog zubnog niza

Sažetak

Tijekom života dolazi do brojnih promjena u stomatognatom sustavu. Gubitak zuba je promjena koja ima etiološki raznoliku podlogu: karijes, traume, parodontopatije itd., a utječe na preostale zube (susjedne i antagonističke), meka tkiva lica, jezik, ali i na estetsku, fonetsku i psiho-socijalnu funkciju stomatognatoga sustava. Skraćeni zubni niz definiramo kao onaj kod kojega je bezubi prostor jednostrano ili obostrano smješten iza sačuvanih prirodnih zuba. Uzimajući u obzir Kennedy klasifikaciju obostrano skraćeni zubni luk predstavlja klasu I, dok jednostrano skraćeni zubni luk predstavlja klasu II. Razvojem stomatologije mogućnosti sanacije navedenih oblika bezubosti kreću se od djelomičnih protezaretiniranihlijevanim kvačicama kojima je nedostatak estetika i kompromitiranje zuba nosača kvačicom; preko kombiniranih protetskih radova koji se sastoje od mobilnoga dijela (djelomična proteza koja se može izvaditi iz usta) i fiksnoga dijela koji čini cementirana konstrukcija do suvremenih implanto-protetskih nadomjestaka (proteza ili fiksni rad retinirani konvencionalnim ili minidentalnim implantatima). Osamdesetih godina prošloga stoljeća objavljeno je više radova koji zastupaju novu takozvanu „Konceptiju skraćenoga zubnoga luka“ koja se u konačnici temelji na izostanku intervencije, odnosno izostanku nadoknade izgubljenih zuba. Cilj je stomatološke terapije održati što veći broj prirodnih zuba, osobito u lateralnom dijelu usne šupljine za adekvatnu žvačnu funkciju, a samim time i dobru kvalitetu života svakoga pojedinca.

Ključne riječi: skraćeni zubni niz; protetska rehabilitacija

Prosthetic treatment options of shortened dental arches

Summary

During the lifetime a large number of changes tend to occur that affect teeth and oral cavity. Tooth loss is a change that has a diverse etiologic basis: dental caries, trauma, periodontal disease, etc. It affects other teeth (neighbouring and antagonistic), soft facial tissue, tongue, yet also aesthetic, phonetic, and psychosocial function of teeth in oral cavity. Shortened dental arch is where toothless areas are placed on one or both sides of the dental arch, behind the natural remaining teeth. According to Kennedy classification, bilateral shortened dental arch represents Class I, whilst unilateral shortened dental arch represents Class II. Upon advancements in dentistry, there is a broad range of treatment options concerning these varieties of partial edentulism. One of them is a removable partial prosthesis with clasps made out of cobalt chrome alloy that both compromises the tooth and lacks in aesthetics. Another possibility is combined prosthetics that consist of a removable part (a partial denture that can be removed from the mouth) and a fixed part (e.g., telescopic crowns or dental implants). They provide superior aesthetics and also better periodontal health of the anchoring teeth. In the 1980's, a number of studies were published representing a new concept, the so-called "shortened dental arch concept" that is based on the absence of intervention, or the absence of compensation for lost teeth. The goal of dental treatment is to keep as many natural teeth as possible, especially in the lateral area of the oral cavity to maintain adequate chewing function and hence a good quality of life of an individual.

Keywords: shortened dental arch, prosthetic treatment

SADRŽAJ

1. Uvod.....	1
2. Promjene uzrokovane gubitkom zuba.....	3
2.1. Klasifikacija djelomične bezubosti.....	6
2.2. Skraćeni zubni niz.....	8
2.2.1. Planiranje terapije skraćenog zubnog niza.....	8
2.2.2. Mogućnosti protetske rehabilitacije skraćenog zubnog niza.....	11
2.2.2.1. Mobilna djelomična proteza.....	11
2.2.2.1.1. Djelomična proteza s metalnom bazom.....	11
2.2.2.1.2. Djelomična proteza s akrilatnom bazom.....	12
2.2.2.1.3. Fleksibilne djelomične proteze.....	12
2.2.2.2. Kombinirani fiksno-mobilni protetski nadomjesci.....	13
2.2.2.3. Fiksni protetski nadomjesci.....	14
2.2.2.3.1. Krilni ili privjesni most na preostalim prednjim zubima.....	14
2.2.2.3.2. Fiksni nadomjesci nošeni implantatima.....	16
2.2.2.4. Koncept skraćenog zubnog niza.....	21
3. Rasprava.....	23
4. Zaključak.....	26
5. Literatura.....	28
6. Životopis.....	33

Popis skraćenica

ACP-The American College of Prosthodontists

TMZ- Temporomandibularni zglob

TMP- temporomandibularni poremećaji

MDI- mini dentalni implantati

1. UVOD

Stomatognati je sustav složena cjelina koju tvore zubi, parodontna tkiva, kosti gornje i donje čeljusti sa svojim mekim tkivima, čeljusni zglobovi, žvačni mišići, jezik i žlijezde slinovnice. Svaka navedena komponenta ima određenu zadaću i tako doprinosi uravnoteženom funkcioniranju sustava.

Kao cjelina, stomatognati sustav ima više funkcija: žvačna (odgrizanje, usitnjavanje, žvakanje hrane), okluzijska (stabilizacija donje čeljusti prema gornjoj), fonetska (tvorba glasova), psiho-socijalna (suživot i funkcioniranje pojedinca u društvu) te estetska funkcija (izgled lica). Svih je pet funkcija usko povezano i iznimno utječu, kako na fizičko, tako i psihičko opće zdravlje pojedinca.(1)

Gubitkom zuba narušava se sklad i potpuna funkcija stomatognatoga sustava, a jedan od najboljih pokazatelja utjecaja stanja usne šupljine na žvakanje i kvalitetu života pojedinca broj je preostalih zuba s kojima bi pojedinac trebao nesmetano i dalje funkcionirati. Ovi bi podaci trebali pokazivati koliko gubitak jednoga i/ili više zuba narušavaju funkciju stomatognatnoga sustava pojedinca, a samim time i koliko narušavaju njegovu kvalitetu života.(2) Nekoliko je autora istraživalo povezanost broja zuba i zadovoljavajuće funkcije žvakanja i oralnoga zdravlja, odnosno pokušali su dati odgovor na pitanje:»Koliko zuba pojedinac mora izgubiti da bi se narušila njegova funkcija žvakanja i kvaliteta života?» Rezultati istraživanja pokazali su da pacijent treba imati minimalno 20 optimalno raspoređenih zuba kako bi imao zadovoljavajuće oralno zdravlje, odnosno kako bi nesmetano funkcionirao njegov stomatognatni sustav i kako bi se nesmetano zadovoljavale prehrambene potrebe.(3,4)

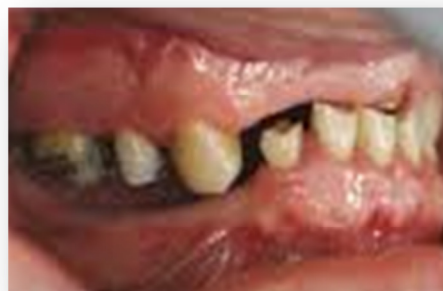2. PROMJENE UZROKOVANE GUBITKOM ZUBA

Promjene uzrokovane gubitkom zuba zahvaćaju:

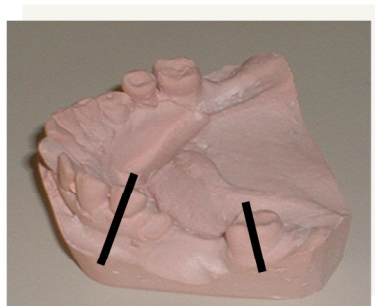
1. Preostale zube

Gubitkom zuba narušava se kontinuitet i integritet pojedinoga zubnoga niza. Promjene će se odnositi na susjedne zube koji će zbog gubitka dodirnih točaka imati tendenciju nagibanja, pomicanja, rotacije. Takve promjene položaja pogoduju stvaranju prostora koji se teško čiste zbog čega dolazi do skupljanja hrane i naslaga te veće mogućnosti nastanka karijesa. Nagibanjem se također stvaraju parodontni džepovi te se tako inicira početak parodontne bolesti.(Slika 1,2)

S obzirom na suprotni zubni luk, gubitkom antagonista, preostali zubi imaju tendenciju „traženja kontakta“ s antagonistom što uzrokuje elongaciju tj. putovanje zuba u prazan prostor suprotne čeljusti. Ova promjena položaja također uzrokuje razvoj parodontnih komplikacija jer većim produljenjem kliničke krune dolazi i do otvaranja furkacije korijena zuba. No katkad putovanje zuba u bezubi prostor prati i apozicija kosti.



Slika 1. Klinički prikaz promjena uslijed gubitka zuba u lateralnom i frontalnom segmentu; preuzeto uz dopuštenje autora: doc. Peršić Kiršić



Slika 2. Distalno i mezijalno nagibanje krune zuba uslijed gubitka susjednog zuba; preuzeto uz dopuštenje autora: doc. Peršić Kiršić

2. Čeljusti

Resorpcija kosti promjena je koja će zahvatiti čeljusti nakon gubitka zuba. To je kronični i kontinuirani proces. Ako je uzrok ekstrakcija zuba, tada govorimo o direktnom utjecaju. Gubitak kosti najopsežniji je prvih 6 mjeseci nakon ekstrakcije zuba. U gornjoj čeljusti atrofija se događa izvana prema unutra, dok je u donjoj čeljusti usmjerena iznutra prema van. Ako je resorpcija uzrokovana djelovanjem mišića smještenih u bezubom prostoru, tada je riječ o indirektnoj resorpciji.

3. Mišiće

Gubitak zuba može utjecati na aktivnost i funkciju mišića. Često se javlja hipertrofija jezika koji nakon gubitka zuba nema više zapreke te ulazi u neutralan prostor, odnosno prekriva bezube grebene. Pravovremeno nadoknađivanje izgubljenih zubi spriječit će i moguću atrofiju mišića koja se kod starijih ljudi može javiti kao posljedica neaktivnosti.

4. Temporomandibularni zglob (TMZ)

Potpuno očuvani zubni lukovi u gornjoj i donjoj čeljusti i dobra okluzija osiguravaju stabilan položaj čeljusnih zglobova. Gubitkom zuba nastaju promjene u odnosu gornje i donje čeljusti; dolazi do naginjanja i pomaka preostalih zuba, izrastanja zuba bez antagonista u bezube prostore, što za posljedicu ima snižavanje vertikalne dimenzije okluzije. Nadalje, promjene vertikalne dimenzije okluzije i snižavanje međučeljusnih odnosa mogu dovesti do abrazije zuba, pomaka kondila prema natrag unutar zglobne jamice i prednjega pomaka diska te u konačnici do mogućnosti nastanka temporomandibularnih poremećaja (TMP).

5. Opće zdravlje pojedinca

Pojedine studije su pokazale kako broj izgubljenih zubi i raspored preostalih zubi utječu na mastikatornu funkciju pojedinca.(5) Također je dokazano kako intaktni žvačni sustav pozitivno utječe na prehranu pojedinca jer dozvoljava različite mogućnosti odabira hrane, dok kompromitirane čeljusti to ograničavaju i na taj način utječu na probavu, opće zdravlje te u konačnici na ukupnu kvalitetu života ovisnu o oralnom zdravlju.(6,7)

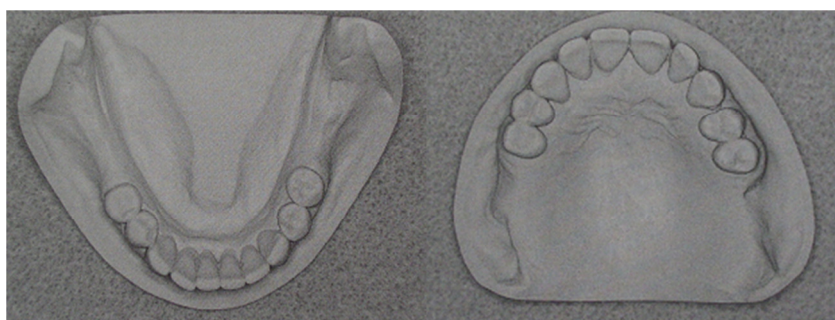2.1. Klasifikacija djelomične bezubosti

Djelomično bezubi lukovi klasificirani su na mnoge načine. Postoji više od 65. 000 mogućih kombinacija djelomične bezubosti. Primarni je cilj klasifikacije olakšati komunikaciju među studentima, kliničarima i laboratorijskim tehničarima. Sistematizacijom djelomično bezubih stanja također se lakše postavlja dijagnoza, a isto tako i sami plan terapije. Neke od poznatijih metoda klasifikacije djelomične bezubosti su: Kennedy, Eichner, ACP (The American College of Prosthodontists). U ovom radu prikazat će se klasifikacija po Kennedyju.(1,8)

Kennedy klasifikacija

Svi djelomično bezubi lukovi podijeljeni su u četiri osnovne klase: klasa I, klasa II, klasa III, klasa IV. Pripadnost pojedinoj klasi određuje se prema bezubom prostoru koji se nalazi najdistalnije u luku. Sve ostale bezube prostore Kennedy je označio kao modifikacijske prostore koji predstavljaju podklase, a označavaju se brojem tih bezubih prostora. Podklase mogu imati klasa I, II, III. Klasa IV, koja označava prekinut zubni niz u frontalnom području, nema podklase.

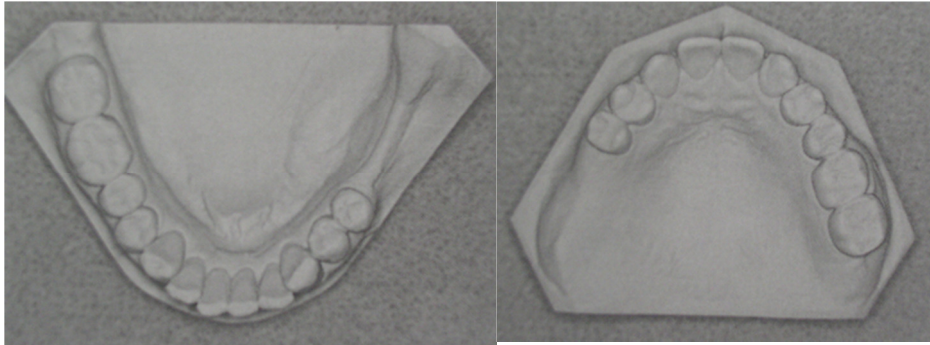
Klasa I po Kennedy-u: obostrano skraćeni zubni luk- bezubi prostori smješteni su obostrano iza sačuvanih prirodnih zubi.(Slika 3)



Slika 3. Model donje i gornje čeljusti. Obostrano skraćen zubni luk. Kennedy klasa I;

preuzeto uz dopuštenje autora: doc. Peršić Kiršić)

Klasa II po Kennedyu: Jednostrano skraćeni zubni luk- bezubi prostor je jednostrano iza sačuvanih prirodnih zuba.(Slika 4)



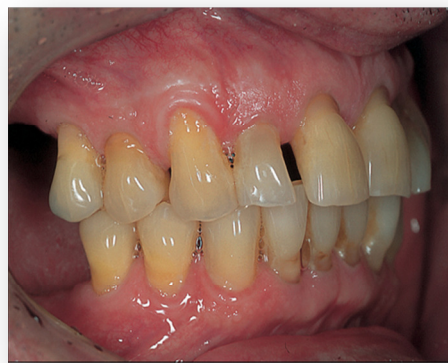Slika 4. Model donje i gornje čeljusti. Jednostrano skraćeni zubni luk. Kennedy klasa II;
preuzeto uz dopuštenje autora: doc. Peršić Kiršić

Klasa III po Kennedy-u: Jednostrano prekinut zubni luk- jednostrani bezubi prostor je sprijeda i straga omeđen preostalim prirodnim zubom.

Klasa IV po Kennedyu: Bezubi prostor u prednjem području- smješten je s obje strane središnje linije, ispred preostalih prirodnih zuba.

2.2. Skraćeni zubni niz

Skraćeni zubni niz definiramo kao onaj kod kojega je bezubi prostor jednostrano ili obostrano smješten iza sačuvanih prirodnih zuba. Uzimajući u obzir Kennedy klasifikaciju, obostrano skraćeni zubni luk predstavlja klasu I, dok jednostrano skraćeni zubni luk predstavlja klasu II. Primarno se misli na zubni luk bez potpore molara s intaktnim zubima u fronti, ali mogu nedostajati i neki premolari. (Slika 5)



Slika 5 . Obostrano skraćeni zubni niz bez potpore molara s intaktnim zubima u fronti; preuzeto uz dopuštenje autora: doc. Peršić Kiršić

Kako bi se olakšala komunikacija, postavljanje dijagnoze i izrada plana terapije uveden je termin „okludirajuća jedinica“. Kao jednu okludirajuću jedinicu definiramo par zubi iste skupine koji su u antagonističkom odnosu. Računajući dpar premolar-premolar vrijedi za jednu okludirajuću jedinicu, a molar-molar za dvije okludirajuće jedinice, tada u cijelom stomatognatom sustavu brojimo ukupno 16 okludirajućih jedinica (12 jedinica ukoliko ne brojimo treće molare).

2.2.1. Planiranje terapije skraćenog zubnog niza

Iako je već navedeno kako gubitkom zuba dolazi do neželjenih promjena, kako na ostalim zubima, tako i na čeljustima, čeljusnim zglobovima i mekim tkivima, nadoknađivanje zubi u nekim slučajevima kod skraćenog zubnog niza nije nužno. Naime, pojedina su istraživanja pokazala kako pacijent mora imati barem 10 zuba u svakoj čeljusti, ravnomjerno

raspoređenih, kako bi funkcija žvakanja bila zadovoljavajuća te kako jedovoljan samo jedan par molara bilateralno u usnoj šupljini da se ne naruši funkcija žvakanja. Nadalje, gubitak zuba isključivo u području molara uzrokuje više problema sa žvakanjem nego gubitak zuba isključivo u području premolara, dok nedostatak zubi u frontalnoj regiji utječe minimalno na funkciju žvakanja, i to samo u slučaju odgrizanja pojedine vrste hrane.(9,10) Načini rehabilitacije su se u današnje vrijeme povećali i upravo zbog toga je planiranje terapije u ovakvim slučajevima iznimno bitan korak. Zadaća odabrane terapije ponovno je uspostavljanje, poboljšavanje i održavanje funkcijske cjelovitosti stomatognatog sustava. Njen se uspjeh temelji na detaljnom planu liječenja.

Svaki plan liječenja započinje uzimanjem opće i stomatološke anamneze. Pri uzimanju opće anamneze potrebno je obratiti pozornost na opće bolesti koje pacijent eventualno ima i koje izravno ili neizravno utječu na stomatognati sustav ili mogu predstavljati povećani rizik (infektivne bolesti, bolesti srca i krvožilnog sustava) za provođenje liječenja. Određene bolesti i stanja mogu utjecati na tijek i trajanje terapije, a mogu i suziti indikacije za protetskozbrinjavanje (bolesti krvi, bolesti endokrinog sustava, epilepsija, maligne bolesti, zračenje u području glave i vrata, uzimanje lijekova).

Specijalnom stomatološkom anamnezom najprije saznajemo glavni razlog dolaska (chiefcomplaint) odnosno zašto je pacijent došao u ambulantu, zatim zašto želi protetskozbrinjavanje, je li do sada već primao određenu vrstu terapije (nosi li protezu, ima li mostove), zašto eventualno nije zadovoljan s postojećim protezama ili mostovima. Veoma je važno znati kakva su pacijentova očekivanja vezana za liječenje, posebno što se tiče estetike i žvakanja. Pacijenta treba upitati o dosadašnjim stomatološkim, parodontološkim, ortodontskim te kirurškim zahvatima. Također je bitno pacijenta pitati o higijenskim navikama i utvrditi provodi li higijenu usta, zuba i protetskih nadomjestaka, ako ih ima.

Klinički nalaz treba obuhvatiti:

1. Zube i parodontna tkiva.

Prije svega treba se utvrditi koji zubi nedostaju, a na preostalim zubima se procjenjuje karijes, stupanj oštećenosti krune, postojanje i stanje ispuna te vitalitet pulpe. Posebnu pozornost treba obratiti na zube koji su potencijalna buduća uporišta. Pri izradi djelomičnih proteza bitno je procijeniti vrijednost uporišnog zuba- kakva je njegova sposobnost

podnošenja opterećenja i je li prikladan za prihvat veznih elemenata djelomične proteze. Faktori bitni za procjenu vrijednosti pojedinog zuba: 1) morfologija i stupanj oštećenja krune 2) stanje pulpe 3) broj, oblik, veličina korjenova 4) odnos kruna-korijen 5) stanje parodonta 6) smještaj zuba u luku. Stanje parodonta preostalih zuba ima odlučujuću ulogu u planiranju terapije. Uz obaveznu ortopantomogramsku snimku čeljusti na kojoj se jasno mogu vidjeti patološke promjene parodonta, uvid u stanje parodontnih tkiva daje nam i perkusija, stupanj pomičnosti zubi, mjerenje dubine džepova, postojanje recesija, mjerenje indeksa krvarenja papile, krvarenje nakon sondiranja.

2. Meka tkiva

Patološke promjene kao što su keratinizacija, dermatoze, tumori i pomična tkiva zahtijevaju odgovarajuće liječenje prije početka izrade konačnog rada. Ako se planira djelomična proteza treba imati na umu da je sluznica na bezubim grebenima čvrsto povezana s periostom, nepomična i pogodna za opterećenje, za razliku od pomične i naborane sluznice koja lošije podnosi opterećenje. Nabori, duplikature i hipertrofična tkiva u tom slučaju mogu otežavati stabilizaciju proteze.

3. Koštana tkiva

Pri procjeni stanja koštanih tkiva treba uzeti u obzir količinu preostale kosti u sve tri dimenzije (mogućnost terapije implantatima), kvalitetu koštanog ležišta u vidu građe spongioze i kortikalisa (sposobnost odupiranja opterećenju), odnos koštanih tkiva s ostalim strukturama (blizina maksilarnog sinusa), oblik koštanih tkiva (oštri rubovi, spinamentalis, toruspalatinus, torusmandibularis nepovoljni su za smještaj proteze). Jasan uvid u stanje koštanih tkiva možemo dobiti ortopantomogramskom snimkom, a u slučaju nejasnoća ili planiranja implantološke terapije indicirana je CBCT snimka.

4. Oralnu higijenu

Potrebno je utvrditi postojanje naslaga i zubnog kamenca. Stanje zuba i parodonta u izravnoj je vezi sa stupnjem provođenja higijene. Upravo o higijeni ovisi prognoza terapijskoga učinka našega rada. Kod pacijenata koji nisu motivirani ili im bolest, odnosno stanje onemogućuje pravilnu oralnu higijenu prognoza liječenja je upitna. Stoga je potrebno konačni rad prilagoditi pacijentovim navikama i mogućnostima održavanja oralne higijene.

Prilikom planiranja rehabilitacije komunikacija s pacijentom je vrlo bitan faktor. Vrlo je važno saznati točne pacijentove želje i očekivanja u vezi s određenim stomatološkim zahvatom. S druge je strane doktor dentalne medicine obavezan držati se pravila struke, dobro procijeniti i odvagati želje i mogućnosti te pacijenta informirati o tijeku i mogućnostima terapije.

2.2.2. Mogućnosti protetske rehabilitacije skraćenog zubnog niza

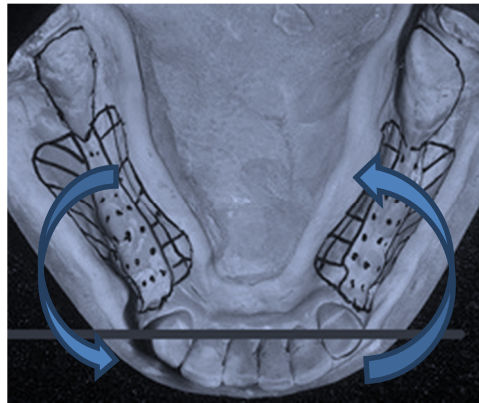
2.2.2.1. Mobilna djelomična proteza

2.2.2.1.1. Djelomična proteza s metalnom bazom

Djelomičnom protezom nadomješta se gubitak određenoga broja zuba, a izrađena je tako da je pacijent može izvaditi iz usta. Indicirana je kada broj ili raspored preostalih zuba ne omogućava izradu fiksne konstrukcije. Takva je proteza povezana sa svim ili samo s nekim preostalim zubima pomoću retencijskih (kvačice, kopče, prečke, teleskopske krunice) i drugih potpornih konstrukcijskih elemenata. Prilikom izrade djelomične proteze mora se paziti da njezini specifični konstrukcijski elementi ne ugroze cilj terapije ili da ne uzrokuju nove poremećaje u stomatognatnom sustavu, što će se postići pravilnim odnosom dijelova proteze prema živim tkivima zuba, njegovu parodontu i ležištu proteze. Specifična problematika djelomične proteze je i u prijenosu i razmještaju žvačnoga opterećenja. Poželjno je da ono bude dentalno i poligonalno razmješteno, no kakvo će zaista biti ovisi o broju i razmještaju preostalih zuba i stanju njihova parodonta. Bez obzira kakav je omjer dentalnoga i gingivalnoga opterećenja, žvačne sile koje se prenose na sluznicu i zube ne smiju prijeći maksimalno fiziološko opterećenje bilo kojega od njih.

Kod mukozno nošene djelomične proteze s kvačicama i linearnim opterećenjem u slučaju obostrano ili jednostrano skraćenog zubnog luka, uslijed funkcijskih i parafunkcijskih opterećenja dolazi do rotacije proteze oko uporišnog zuba, slijeganja proteze i resorpcije kosti. Nadalje, kvačica rasklimava zub nosač, sliježe gingivno prilikom žvakanja te oštećuje parodont i gingivu. (Slika 6) Stoga je kod skraćenog zubnog niza (obostrano ili jednostrano) indicirana dento-mukozno nošena djelomična proteza s indirektno postavljenim upiračima (na mezijalnoj strani uporišnog zuba) koji su vezani s bazom proteze ili preko stabilizacijskog

kraka kvačice ili preko male spojke. Na taj način se smanjuje slijeganje proteze i resorpcija proteze u distalnim dijelovima.



Slika 6. Rotacija proteze oko uporišnih zuba; preuzeto uz dopuštenje autora: doc. Peršić Kiršić

2.2.2.1.2. Djelomična proteza s akrilatnom bazom

Akrilatna proteza mobilni je nadomjestak koji čine akrilatna baza koja priliježe na sluznicu te jednostavne žičane kvačice koje katkad izostaju, a najčešće se izrađuje kao privremeni protetski nadomjestak. Ova vrsta privremenogaprotetskoga nadomjestka ima jednu prednost – jeftinu i brzu izradu. Pri tome joj možemo pribrojiti više nedostataka. Nekontrolirano opterećuje tvrda i meka tkiva što nepovoljno utječe na morfologiju gingive, a zatim može dovesti do gubitka marginalne kosti. Neugodna je za nošenje s obzirom na činjenicu da je veliki dio sluznice prekriven, a kvačice ne drže optimalno što uzrokuje teškoće pri žvakanju i govoru. Ako su kvačice u vidljivom području, narušena je estetika čime se cijela ideja privremenogaprotetskoga nadomjestka dovodi u pitanje.(11)

2.2.2.1.3. Fleksibilne djelomične proteze

Godine 1956. prvi put je u stomatologiji predstavljen materijal pod imenom „valpast“ odnosno „flexiplast“. Ovi superpoliamidi pripadaju u skupinu najlona koji je zapravo smola proizvedena iz dikarboksilne kiseline, diamina, aminokiseline i laktama. Tehnikom injekcijskoga prešanja materijal je iskorišten za proizvodnju fleksibilnih mobilnih proteza.

Ovako proizvedene djelomične proteze imaju više estetskih prednosti ispred klasičnih djelomičnih proteza s kobal-krom bazom („vironit“) ili potpuno akrilatnih djelomičnih proteza (privremenih). Umjesto metalnih kvačica, elastične proteze imaju tanke „poput prsta“ ekstenzije koje obuhvaćaju uporišni zub. Ekstenzije također mogu imati estetsku funkciju ako se vežu oko zuba s recesijom gingive. U tom slučaju ružičasta ekstenzija prekriva recesiju i poboljšava odnos bijele i crvene estetike. Iako je alergija na akrilat rijetka pojava, proizvođači ovoga materijala navode odsustvo mogućnosti za alergiju kao veliku prednost elastičnih proteza pred akrilatnim djelomičnim protezama (nema prisutstva zaostanoga monomera, niti metala). Proteza izrađena od ovih materijala zahtijeva minimalnu ili gotovo nikakvu pripremu, osigurava dobro retenciju, udobna je za pacijenta (tanka i lagana), otporna je na lomove i estetski zadovoljava jer prozirna i ružičasta boja odgovara onoj prirodnih tkiva. Nedostaci su težak popravak, sklonost bojenju raznim sastojcima hrane, čaja i kave ako se pravilno i redovito ne održava. Također je često odvajanje akrilanih zuba od najlonske baze što je veliki nedostatak ove proteze. Upravo zbog toga ove proteze nisu indicirane kod pacijenata s dubokim zagrizom ili smanjenim iznosom vertikalne dimenzije. Pacijenta bi trebalo uputiti o održavanju dobre oralne higijene kako usne šupljine, tako i proteze, uz napomenu da protezu treba ukloniti tijekom četkanja prirodnih zuba kako bi se izbjeglo grebanje proteze.(12)

2.2.2.2. Kombinirani fiksno-mobilni protetski nadomjesci

Fiksno-mobilni nadomjestak u terapiji skraćenoga zubnoga niza sastoji se od dva dijela. Mobilni dio čini djelomična proteza koja se može izvaditi iz usta, dok fiksni dio čini cementirana konstrukcija na uporišnim zubima koja je veznim elementom povezana s djelomičnom protezom. Naravno da je rješenje problema djelomične bezubosti, odnosno skraćenih zubnih lukova, fiksnim radom uvijek poželjnije nego mobilnim, no to u određenim slučajevima nije moguće; broj preostalih zuba je premalen, a oni su još k tome i loše biološke vrijednosti, nedostatak koštanoga tkiva u bezubim prostorima iznimno je velik, postava fiksnoga rada otežala bi održavanje higijene itd. U tim slučajevima izrada kombiniranih fiksno-mobilnih radova retiniranih veznim elementima može ponuditi rješenje. Za izradu takve konstrukcije moraju se ispuniti određeni uvjeti u vidu besprijeorne sanacije stomatognatoga sustava, dobre higijene, zadovoljavajućega smještaja svih dijelova proteze

u odnosu na parodont, stabilnosti oblika cijele konstrukcije, mogućnosti popravka u slučaju gubitka pojedinoga konstrukcijskoga elementa, mogućnosti podlaganja sedala koji nose zube itd. Apsolutna indikacija za izradu kombinirano fiksno-mobilnoga nadomjestka snižena je vertikalna dimenzija okluzije uz postojeće antagoniste (premolari ili očnjaci). Tada je izrada kombiniranoga rada obavezna uz podizaje zagriža antagonističkim krunicama.

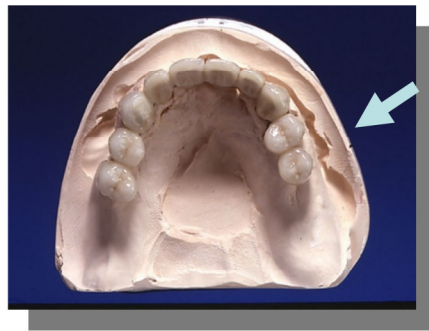
Podizanje zagriža samo mobilnom protezom nikada nije opcija. U slučaju obostrano skraćenoga zubnoga niza kao rješenje se često rabi kombinacija povezivanja preostalih prednjih zuba mostom ili krunicama koje ih čvrsto povezuju u blok, a bočni zubi koji nedostaju nadoknađuju se djelomičnom protezom koja se kvačicama ili etečmenima veže na most. Povezivanjem uporišnih zuba u blok postiže se biološka integracija koja doprinosi očuvanju zuba pogotovo onih s već oslabljenim parodontom. Osim toga, time se pojačava sposobnost odupiranja horizontalnim silama koje na protezu djeluju. Na tržištu se nalazi široka paleta, kako gotovih tako i individualno izrađenih vezivnih elemenata između djelomične proteze i fiksnog nadomjestka na prednjim zubima, koji su prikladni za upotrebu prilikom rehabilitacije skraćenoga zubnoga niza, kao što su razne vrste etečmena ili teleskopske krunice. Vezni se elementi mogu podijeliti u različite skupine po konstrukcijskim svojstvima, načinu distribucije okluzalnih opterećenja, mjestu i načinu ugradnje, materijalu itd.

2.2.2.3. Fiksni protetski nadomjesci

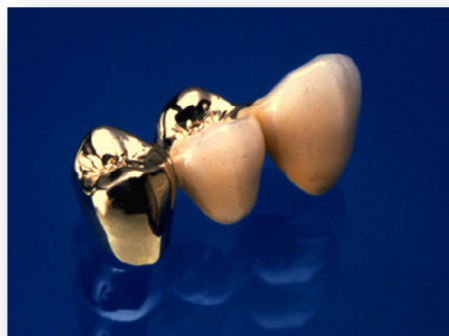2.2.2.3.1. Krilni ili privjesni most na preostalim prednjim zubima

Privjesni ili krilni most jest konstrukcija koja je jednostrano spojena s jednim ili više zuba nosača. (Slike 7,8) Privjesni međučlan poduprt je samo s jedne strane. Biomehanička pravila upućuju na ograničenja primjene ovih konstrukcija u svakodnevnoj kliničkoj praksi ovisno o mjestu primjene i broju nosača. Rast žvačnog tlaka prema distalno uvjetuje pravilo da kod privjesnih mostova nosač treba biti distalno od privjesnog međučlana. Iznimno, privjesak se može staviti distalno ako se broj uporišta udvostruči. Dakle moraju se uključiti najmanje dva nosača za jedan krilni most, odnosno maksimum je jedan okludirajući krilni međučlan lateralno. (13) (Slika 8) Upravo navedeno je jedno od protetskih rješenja skraćenog zubnog luka. Indikacije postave krilnog mosta su dosta uske. Na umu itekako treba imati

činjenicu da se kutnjaci ne smiju nadomještati dvočlanim privjesnim mostovima. Njihova je nadoknada kao privjesnih mostova opravdana samo u polucirkularnim mosnim konstrukcijama s većim brojem uporišta. No, da bi se povećala žvačna funkcija i spriječilo izrastanje antagonista, dodaje se izuzetno prvi kutnjak kao privjesak na oba premolara, no žvačna ploha takvog privjeska mora biti uža od prirodne plohe zuba koji se nadoknađuje. Štetno djelovanje na privjesak smanjuje se proporcionalno s veličinom žvačne plohe, što je ona uža, štetni učinak je manji. Meziodistalna dimenzija privjeska ne smije biti veća od iste dimenzije prosječno velikoga premolara. Povoljno je izraditi privjeske u blagoj infraokluziji kako bi se izbjeglo štetno djelovanje poluge. Ovakvo rješenje je aktualno kod pacijenata koji ne žele parcijalnu protezu ili nemaju mogućnost za implanto-protetsku terapiju.(14)



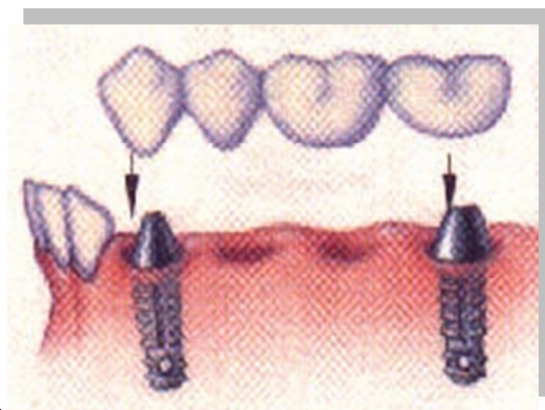
Slika 7. Privjesni most na modelu; preuzeto s dopuštenjem autora: doc. Peršić Kiršić



Slika 8. Privjesni most s dva nosača; preuzeto s dopuštenjem autora: doc. Peršić Kiršić

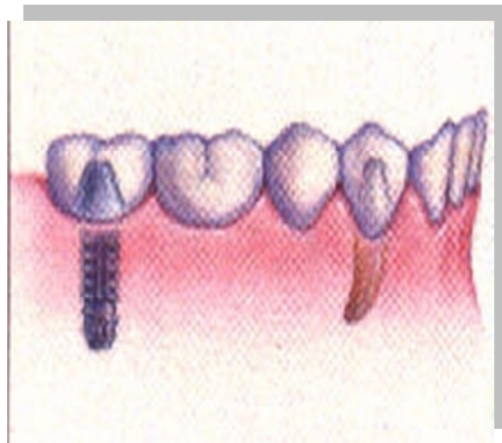2.2.2.3.2. Fiksni nadomjesci nošeni implantatima

Suvremena implantologija pruža velike mogućnosti za uspješno protetsko liječenje svih oblika bezubosti. To posebno vrijedi za djelomičnu bezubost koja se često može riješiti ugradnjom implantata i izradom krunica, odnosno mostova ili djelomičnih proteza retiniranih na implantatima. U izboru i provođenju liječenja bitno je uvažavati pacijentove želje, njegovo opće zdravlje, ali i financijske mogućnosti. Najčešće željeno i indicirano rješenje za bezuba područja u stražnjem dijelu čeljusti (klasa I i II) u slučaju skraćenoga zubnoga niza izrada je pojedinačnih kruna ili fiksnoga mosta poduprtih na implantatima. Prilikom ugradnje implantata na umu se mora imati odnos alveolarnih grebena i okolnih struktura (maksilarni sinus u gornjoj čeljusti, mandibularni kanal i živac u donjoj čeljusti). Lateralni most koji povezuje zub i implantat koji je postavljen u distalnoj regiji (najčešće u područje prvoga premolara) ima lošiju prognozu nego lateralni mostpoduprt dvama implantatima postavljenima u području prvoga premolara i prvoga molara.(15) (Slika 9, 10) Preporuka je, kada je god to moguće, voditi se pravilom „jedan zub-jedan implantat“. Nadoknada zuba distalno od prvoga molara implantatom smatra se nepotrebnom.



Slika 9. Lateralni most poduprt dvama implantatima; preuzeto s dopuštenjem autora: doc.

Peršić Kiršić



Slika 10. Lateralni most nošen jednim implantatom i jednim zubom; preuzeto s dopuštenjem autora: doc. Peršić Kiršić

Endosealna dentalno-implantološka terapija omogućava djelomice ili potpuno bezubim pacijentima odgovarajuću rehabilitaciju stomatognatoga sustava u pogledu funkcije, estetike i fonacije. Dentalni implantati se s obzirom na promjer mogu podijeliti u tri kategorije: implantati jako uskogapromjera (1.8 – 2.4 mm) takozvani minidentalni implantati (MDI); implantati standardnoga promjera (3.0 – 4.75 mm); implantati velikoga promjera (5.0 mm i više).

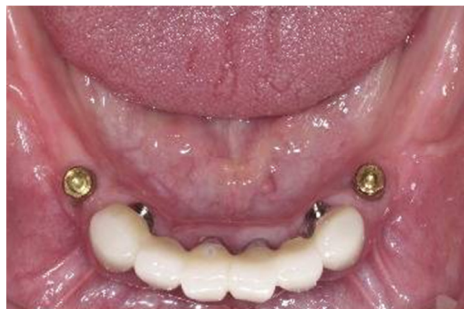U literaturi postoje podaci o uspješnoj kombinaciji zuba i implantata standardnog promjera kao retencije, potpore i stabilizacije djelomične proteze umjesto kvačice ili kaododatna retencija.(16,17) Kao najpovoljniju poziciju za ugradnju implantata navode se prvi molari ili premolari jer su upravo oni definirani kao žvačni centri stomatognatoga sustava.(18,19)(Slika 11,12)

Ugradnjom implantata u područje žvačnih centara uz prisutne prednje zube umjesto linearnoga podupiranja dobivamo poligonalnu potpurnu površinu: bolje je podupiranje i bolja raspodjela sila, skraćuje se dužina sedala, slijeganje sedala je manje i manja je resorpcija alveolarnoga grebena u distalnim segmentima usne šupljine. Kennedy klasa I se pretvara u Kennedy klasu III (jednostrano prekinut zubni luk- jednostrani bezubi prostor je sprijeda i straga omeđen preostalim prirodnim zubom). Brojna su istraživanja pokazala kako se kod

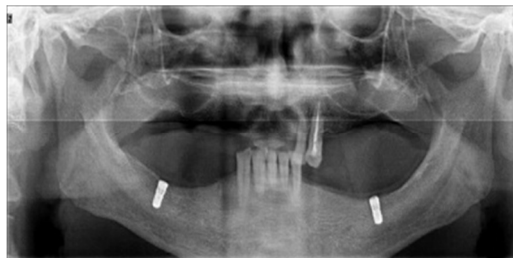
pacijenta s obostrano skraćenim zubnim lukom i djelomičnim protezama retiniranih implantatima značajno poboljšava žvačna funkcija, veće je zadovoljstvo estetikom, a ujedno je i veća kvaliteta života pacijenta u odnosu na prethodno iskustvo nošenja djelomičnih proteza s kvačicama.(20,21) (Slika 11,12,13)



Slika 11. Djelomična proteza distalno retinirana implantatima na području molara; preuzeto s dopuštenjem autora: doc. Peršić Kiršić



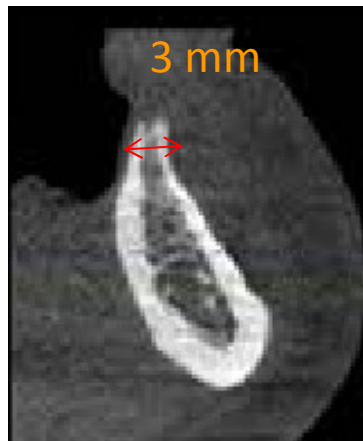
Slika 12. Ležište djelomične proteze mezijalno nošene implantatima; pruzeto s dopuštenjem autora: doc. Peršić Kiršić



Slika 13. Ortopantomogram: dva implantata u donjoj čeljusti kao nosači djelomične proteze; preuzeto s dopuštenjem autora: doc. Peršić Kiršić

Donedavno su dentalni implantati bili ograničeni na promjere od 3.0 mm do 7.0 mm i taj je promjer bio zadovoljavajući za većinu kliničkih potreba. No, djelomice ili potpuno bezubi pacijenti kod kojih nije bilo moguće smjestiti implantate standardnih dimenzija zbog nedovoljne širine koštanog tkiva bivali su isključeni iz implantološke terapije.

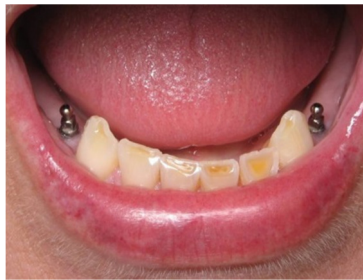Rehabilitacija takvih pacijenata je u velikom broju slučajeva bila moguća samo uz augmentaciju kosti oralno-kirurškim putem. MDI olakšano je korištenje implantoloških tehnika u takvih pacijenta, s dovoljnom dužinom, ali nedovoljnom širinom koštanog tkiva (uski grebeni).(22,23) (Slika14)



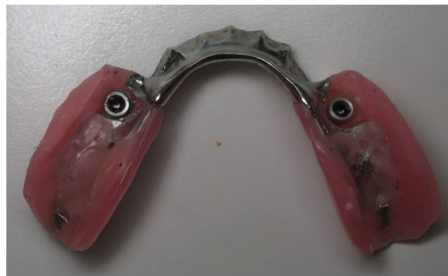Slika 14. Uski koštani greben mandibule; preuzeto s dopuštenjem autora: doc. Peršić Kiršić

Dakle, MDI preporučuju se za slučajeve s odgovarajućom kakvoćom kosti i visinom grebena, ali s nedostatkom širine alveolarne kosti. Američki stručnjak za dentalne implantate, Dr. Victor Sendax je izumitelj i nositelj patenta (US Patent Office je prihvatio Dr. Sendax patent za mini dentalne implantate 12. svibnja 1998.) izvornoga jednokomadnoga Sendax Mini dentalnog implantološkog sustava za trajnu uporabu, a koji se prvi put pojavio na stomatološkom tržištu u travnju 1999. u vlasništvu IMTEC tvrtke.(24,25) Danas na stomatološkom tržištu postoje dvije različite vrste MDI: 1. MDI koji služe kao privremena sidra za ortodontsko pomicanje zuba ili za potporu privremenih proteza, imaju strojno

obrađene glatke površine koje nisu namijenjeni oseintegraciji i 2. Trajni MDI za dugoročno korištenje s pjeskarenom i kiselinom jetkanom površinom koji oseintegriraju.(26) Potencijalne koristi trajnih MDI nisu samo manje invazivne kirurške metode insercije, već i znatno niža cijena u odnosu na implantate standardnih veličina. Za inserciju MDI nije potrebno odizati klasični mukoperiostalni režanj, čime se smanjuje trauma tkiva i kosti, a skraćuje razdoblje ozdravljenja. Iako MDI postoje već 10 godina na tržištu, tek nedavno je međunarodni tim za implantologiju (ITI) donio konsenzus te je odobrena jedna od njihovih preporučenih indikacije: poboljšanje retencije donjih mobilnih proteza (RD) i njihove stabilnosti pričvršćenjem na 4 mini implantata u intraforaminal regiji. Nadalje, MDI su također odobreni za nadomjestak jednog zuba u prednjoj zoni, ali uz prihvaćanje protetskih nedostataka jednokomadnog implantata u estetskoj zoni, kao i za retenciju djelomičnih proteza u slučaju skraćenog zubnog niza.(Slika 15,16) (27,28,29)



Slika 15. Mini dentalni implantati za retenciju djelomičnih proteza kod pacijenta sa skraćenim zubnim nizom; preuzeto s dopuštenjem autora doc. Peršić Kiršić



Slika 16. Djelomična proteza s poboljšanom retencijom u obliku mini implantata: preuzeto s dopuštenjem autora doc. Peršić Kiršić

2.2.2.4. Koncept skraćenog zubnog niza (Shortened dental archconcept)

Danas se sve više odbacuje koncept koji podrazumijeva da funkcionalna denticija mora brojati svih 28 odnosno 32 zuba („sindrom nadomještavanja 28 zuba“). Zdravom denticijom smatra se ona koja nema patoloških manifestacija, zadovoljava funkcijski, pokazuje varijabilnost u formi i funkciji te ima dovoljan adaptivni kapacitet da ne uzrokuje malfunkciju. Problem koji se sam po sebi nameće je minimalan broj zuba koji je za to potreban. Ta činjenica nije još uvijek jasno definirana. Nekada se smatralo da se molare koji nedostaju treba što prije nadomjestiti mobilnom djelomičnom protezom kako bi se spriječilo uništavanje parodonta preostalih zuba i štetne posljedice na temporomandibularni zglob (TMZ). Danas se ta koncepcija polako mijenja. Primijećeno je da kod mnogih osoba sa skraćenom denticijom nema promjena ako se ne intervenira, a da velik broj pacijenata niti ne nosi parcijalne proteze s distalnim sedlima ako imaju očuvane prednje zube. Naime, Kayser je u svojim istraživanjima došao do zaključka kako je potrebno najmanje 12 prednjih zubi i osam premolara da bi se postigla zadovoljavajuća funkcija žvakanja. Na taj način je uveden pojam skraćenoga zubnoga luka (shortened dental arch).(30,31) Osamdesetih godina prošloga stoljeća objavljeno je više radova koji zastupaju takvu novu takozvanu „Koncepciju skraćenoga zubnoga luka“ koja je i službeno 2002. godine prihvaćena od Svjetske zdravstvene organizacije. Međutim, pojedini autori naglašavaju kako skraćeni zubni luk s reduciranim brojem zuba u distalnom dijelu, a svim zubima u frontalnoj regiji, ipak nije

dovoljan za zadovoljavajuću funkciju žvakanja te kako funkcija žvakanja uvelike ovisi o postojanju adekvatnih funkcijskih žvačnih jedinica (parova antagonista) u distalnom dijelu usne šupljine.(32,33)

Kako bismo bolje razumijeli koncept skraćenog zubnog luka potrebno je razlikovati pojam kompenziranoga i nekompenziranoga zubnog luka. Kod kompenziranoga skraćenoga zubnoga luka vertikalna i horizontalna dimenzija su očuvane i stabilne, nema znakova abrazije niti parodontne bolesti. U ovom slučaju intervencija nije potrebna, bitno je samo redovito praćenje takvoga pacijenta. Kod nekompenziranoga skraćenoga zubnoga luka, zbog gubitka zubi, dolazi do smanjenja vertikalne dimenzije, prednji se zubi lepezasto šire te se pojavljuju dijasteme. Takvo stanje je neophodno protetski sanirati u vidu rekonstrukcije potpornih zona („podići zagriz“) uz obavezno dentalno ili dentalno-mukozno opterećenje.

Koncepcija skraćenoga zubnoga luka u konačnici se temelji na izostanku intervencije, odnosno izostanku nadoknade izgubljenih zuba.

Indikacije za ostavljanje skraćenoga zubnoga niza su:

1. kada je pacijent ostao bez molara u starijoj životnoj dobi
2. ako ne boluje od parodontnih bolesti
3. kada postoji 20 zuba, dobro raspoređenih, tako da međusobno okludiraju premolari
4. minimum 3 - 5 okludirajućih jedinica u stražnjem segmentu
5. ako pacijent sam ne inzistira i pri tome želi protetski nadomjestak jer smatra da je funkcija stomatognatoga sustava bez molara nedostatna.

Vrlo bitna stavka ovog koncepta redovita je kontrola pacijenta s kompenziranim skraćenim zubnim nizom što podrazumijeva kontrolni pregled jedanput u 6 mjeseci u početku, a kasnije barem jedanput na godinu.

3. RASPRAVA

Gubitkom zuba narušava se sklad i funkcija stomatognatog sustava, a jedan od najboljih pokazatelja utjecaja stanja usne šupljine na žvakanje i kvalitetu života pojedinca je broj preostalih zuba s kojima bi pojedinac trebao nesmetano i dalje funkcionirati. Rezultati brojnih istraživanja pokazali su da pacijent treba imati minimalno 20, optimalno raspoređenih zuba, kako bi njegov stomatognatni sustav nesmetano funkcionirao i kako bi se nesmetano zadovoljavale prehrambene potrebe.(4)

Skraćeni zubni niz definiramo kao onaj kod kojega je bezubi prostor jednostrano ili obostrano smješten iza sačuvanih prirodnih zuba. Shodno napretku stomatologije velikom se brzinom povećava i broj terapijskih mogućnosti sanacije gubitka žvačnih jedinica u lateralnoj regiji. i upravo zbog toga je planiranje terapije u ovakvim slučajevima izuzetno bitan korak. Zadaća odabrane terapije je ponovno uspostavljanje, poboljšavanje i održavanje funkcijske cjelovitosti stomatognatog sustava. Osim sada već višegodišnjega trenda ugradnje dentalnih implantata koji će nadoknaditi izgubljene žvačne jedinice, još su uvijek, kao financijski najprihvatljivija opcija, u upotrebi djelomične proteze, kako one retinirane kvačicama (kojima je nedostatak estetika i kompromitiranje zuba nosača kvačicom), tako i one retinirane različitim retencijskim elementima (*etečmenima ili teleskopskim krunicama*). Iako gubitkom zuba dolazi do neželjenih promjena kako na ostalim zubima, tako i na čeljustima, temporomandibularnim zglobovima i mekim tkivima, nadoknađivanje zubi u nekim slučajevima kod skraćenoga zubnoga niza nije nužno. Osamdesetih godina prošlog stoljeća objavljeno je više radova koji zastupaju novu takozvanu „Konceptiju skraćenog zubnog luka“ koja se u, konačnici, temelji na izostanku intervencije, odnosno izostanku nadoknade izgubljenih zuba. Naime, kod skraćenoga zubnoga luka (kompenziranoga skraćenoga zubnoga luka) kod kojeg su vertikalna i horizontalna dimenzija očuvane i stabilne te nema znakova abrazije niti parodontne bolesti nikakva protetska intervencija nije potrebna, uz redovite kontrolne preglede. Nadalje, skraćenizubni luk, kod kojega, zbog gubitka zubi, dolazi do smanjenja vertikalne dimenzije okluzije, lepezastoga širenja prednjih zuba uz pojavu dijastema (nekompenzirani skraćeni zubni luk), neophodno je protetski sanirati u vidu rekonstrukcije potpornih zona i podizanja vertikalne dimenzije okluzije fiksnim protetskim radom.(3,34) Međutim, pojedini autori naglašavaju kako funkcija žvakanja uvelike ovisi o postojanju adekvatnih funkcijskih žvačnih jedinica u distalnom dijelu usne šupljine te kako skraćeni zubni luk ipak nije dovoljan za zadovoljavajuću funkciju žvakanja.(32,33)

Prilikom planiranja i odabira određene terapije, u slučaju skraćenoga zubnoga niza stomatolog se mora voditi pravilima struke i imati na umu opću i stomatološku anamnezu te njihov utjecaj na ishod terapije i trajnosti protetskoga nadomjestka. Obaveza stomatologa je pozorno ispitati pacijentove želje i očekivanja, ali isto tako pacijenta informirati o tijeku i svim realnim mogućnostima i ograničenjima terapije s ciljem uspostavljanja adekvatne žvačne funkcije i poboljšanja oralnoga zdravlja pacijenta.

4. ZAKLJUČAK

Gubitak zuba i funkcionalnih žvačnih jedinica u lateralnoj regiji ne utječe samo na žvakanje i oralno zdravlje, već i na kvalitetu života pojedinca, stoga je cilj stomatološke terapije održati što veći broj prirodnih zuba, osobito u lateralnom dijelu usne šupljine za adekvatnu žvačnu funkciju, a samim time i dobru kvalitetu života svakoga pojedinca. Pri izboru i provođenju liječenja bitno je uvažavati pacijentove želje, njegovo opće zdravlje, ali i financijske mogućnosti. Najčešće željeno i indicirano rješenje za bezuba područja u stražnjem dijelu čeljusti, u slučaju skraćenog zubnog niza, je izrada pojedinačnih kruna ili fiksno mosta poduprtih na implantatima, dok je najčešće i najjeftinije rješenje izrada djelomične proteze retinirane kvačicama ili drugim retencijskim elementima. U današnje vrijeme sve se više zastupa i koncepcija skraćenoga zubnoga luka, koja se u konačnici temelji na izostanku intervencije, odnosno izostanku nadoknade izgubljenih zuba.

5. LITERATURA

1. Kraljević K, Kraljević Šimunković S. Djelomične proteze. Zagreb: In.Tri d.o.o.; 2012. 21-31.
2. Agerberg G, Carlsson GE. Chewing ability interation to dental and general health. Analysis of data obtained from a questionnaire. *Acta Odont Scand*1981; 39: 147-53.
3. Käyser AF. Shortened dental arches and oral function *J Oral Rehabil*1981; 8: 457-62.
4. Sheiham A, Steele JG. The impact of oral health on stated ability to eat certain foods; Findings from the National Diet and Nutrition Survey of Older People in Great Britain. *Gerodontology* 1999; 16: 11-20.
5. Carlsson GE. Masticatory efficiency: the effect of age, the loss of teeth and prosthetic rehabilitation. *Int Detl JI* 1981; 8: 457-62.
6. Joshipura KJ, Willett WC, Douglass CW. The impact of edentulousness on food intake and nutrient intake. *J Am Dent Assoc*1996; 127: 459-67.
7. Krall E, Hayes C, Garcia R.. How dentition status and masticatory function affect nutrition intake. *J Am Dent Assoc*1998; 129: 1261-9.
8. McGarry TJ1, Nimmo A, Skiba JF, Ahlstrom RH, Smith CR, Koumjian JH, Arbree NS. Classification system for partial edentulism. *J Prosthodont*2002; 11(3): 181-93.
9. Zhang Q, Witter DJ, Bronkhorst EM, Creugers NH. Chewing ability in an urban and rural population over 40 years in Shandong Province. China. *ClinOralInvest*2012; (17): 1425-35.
10. Nguyen TC, Witter DJ, Bronkhorst EM, Gerritsen AE, Creugers NH. Chewing ability and dental functional status. *International Journal of Prosthodontics* 2011; (25): 428-36.
11. Milardović S, Čatić A, Viskić J, Mehulić K. Privremeni nadomjesci u implantoprotetskoj terapiji. *Sonda* 2011; 12(22): 87-8.
12. Singh K, Aeran H, Kumar N, Gupta N. Flexible Thermoplastic Denture Base Materials for Aesthetical Removable Partial Denture Framework. *J Clin Diag Res*2013; 7(10): 2372–3.

13. Laurell L, Lundgreen D. Distribution of occlusal forces along unilateral posterior two-unit cantilever segments in cross- arch fixed partial dentures. *J Prosthet Dent*1988; 60(1): 106-112.
14. Baučić I, Ivaniš T, Lazić B, Stipetić J, Živko-Babić J, Čatović A et al. *Klinička fiksna protetika*. Zagreb: Stomatološki fakultet Sveučilišta u Zagrebu; 1999.
15. Chee W, Mordohai N. Tooth-to-implant connection: a systematic review of the literature and a case report utilizing a new connection design.. *Clin Implant Dent Relat Res* 2010; 12(2): 122-33.
16. Peršić S. Utjecaj estetskog i funkcijskog aspekta protetske terapije na kvalitetu života ovisne o oralnom zdravlju. *Doktorska disertacija*: Zagreb; 2014.
17. Suzuki Y, Kono K, Shimpo H Sato Y, Ohkubo C. Clinical Evaluation of Implant-Supported Removable Partial Dentures With a Stress-Breaking Attachment. *Implant Dent*2017 Apr 3. doi: 10.1097/ID.0000000000000592.
18. Kuzmanović D, Payne A, Purton D. Distal implants to modify the Kennedy classification of a removable partial denture: a clinical report. *J Prosthet Dent*2004; 92: 8-11.
19. Grossmann Y, Nissan J, Levin L. Clinical effectiveness of implantsupported removable partial dentures: a review of the literature and retrospective case evaluation. *J Oral Maxillofac Surg*2009; (67): 1941-6.
20. Jensen-Louwerse C.. A phd completed 10. Implant-supported removable partial -dentures in a Kennedy Class I-situation in the mandible. *Ned Tijdschr Tandheelkd* 2017; 124(6): 335-7.
21. Ohkubo C, Kobayashi M, Suzuki Y, Hosoi T. Effect of Implant Support on Distal-Extension Removable Partial Dentures: In Vivo Assessment. *Int J Oral.Maxillofac Implants* 2008; 23(6): 1095-101.

22. Balkin B, Steflik D, Naval F. Mini-dental implant insertion with the auto-advance technique for ongoing applications. *J Oral Implantol* 2001; 27(1): 32-7.
23. Griffiths T, Collins C, Collins P. Mini dental implants: an adjunct for retention, stability, and comfort for the edentulous patient. *Oral Surg Oral Med Oral Pathol Oral Radiol Endod* 2005; 100(5): 81-4.
24. Sendax V. Mini-implants as adjuncts for transitional prostheses. *Dental Implantology Update* 1996; 7(2): 12-5.
25. Sendax V. *Mini Dental Implants Principles and Practice*. St. Louis: Elsevier Mosby; 2013.
26. Balkin B, Steflik D, Naval F. Mini-dental implant insertion with the auto-advance technique for ongoing applications. *J Oral Implantol* 2001; 27(1): 32-7.
27. Morton D, Chen S, Martin W, Levine R, Buser D. Consensus statements and recommended clinical procedures regarding optimizing esthetic outcomes in implant dentistry. *Int J Oral Maxillofac Implants* 2014; 29 : 216-20.
28. Wismeijer D, Brägger U, Evans C, Kapos T, Kelly J, Millen C, Wittneben J, Zembic A, Taylor T. Consensus statements and recommended clinical procedures regarding contemporary surgical and radiographic techniques in implant dentistry. *Int J Maxillofac Implants* 2014; 29 : 137-40.
29. Bornstein M, Al-Nawas B, Kuchler U, Tahmaseb A. Consensus statements and recommended clinical procedures regarding contemporary surgical and radiographic techniques in implant dentistry. *Int J of Maxillofac Implants* 2014; 29 Suppl : 78-82.
30. Käyser A. Shortened dental arches and oral function. *J Oral Rehabil* 1981; 8: 457-62.
31. Käyser A. Shortened dental arch: a therapeutic concept in reduced dentitions and certain high risk groups. *Int J Periodont Rest Dent* 1989; 9: 426-49.

32. Armellini D, von Fraunhofer J. The shortened dental arch: a review of the literature. *J Prosthet Dent* 2004; 92: 531-5.

33. Ueno M, Yanagisawa T, Shinada K, Ohara S, Kawaguchi Y. Category of functional tooth units in relation to the number of teeth and masticatory ability in Japanese adults. *Clin Oral Invest* 2010; 14: 113-9.

34. Käyser AF. Shortened dental arch: a therapeutic concept in reduced dentitions and certain high riskgroups. *Int J Periodont Rest Dent* 1989; 9: 426-49

6. ŽIVOTOPIS

Nina Lukić rođena je 29.1.1993.g. U Daruvaru završava osnovno i gimnazijsko obrazovanje, a uz to također završava osnovnu i srednju glazbenu školu. Prvu godinu Stomatološkog fakulteta Sveučilišta u Zagrebu upisuje 2011.g. Tijekom cijelog školovanja aktivno se bavi odbojkom kao član sportskog kluba, a kasnije i kao član ženske odbojkaške sekcije Stomatološkog fakulteta. Za vrijeme studija aktivan je član Udruge studenata dentalne medicine u projektima Zubić vila, Dentakl (za koji 2016.g. biva nagrađena Posebnom rektorovom nagradom) te „EDSA SummerCamp Dubrovnik“ u ulozi organizatora . Također se aktivno bavi promicanjem same udruge studenata među srodnim internacionalnim udrugama i organizacijama. Uz to, piše i objavljuje stručne članke u časopisu Sonda.

Popis radova:

1. Lukačević F, Lukić N, Jelinić Carek A. Usporedba konvencionalnih i digitalnih intraoralnih otisak. Sonda : list studenata Stomatološkog fakulteta Sveučilišta u Zagrebu, 16(2015), 29; 54-7
2. Lukić N, Lukačević F, Šutej I. Jeste li znali da lokalni anestetici nisu samo anestetici?!. Sonda: list studenata Stomatološkog fakulteta Sveučilišta u Zagrebu, 17 (2016), 33; 56-60