

Ortodontsko-kirurško liječenje impaktiranih gornjih očnjaka

Vido, Marko

Master's thesis / Diplomski rad

2017

Degree Grantor / Ustanova koja je dodijelila akademski / stručni stupanj: **University of Zagreb, School of Dental Medicine / Sveučilište u Zagrebu, Stomatološki fakultet**

Permanent link / Trajna poveznica: <https://um.nsk.hr/um:nbn:hr:127:903562>

Rights / Prava: [Attribution-NoDerivatives 4.0 International/Imenovanje-Bez prerada 4.0 međunarodna](#)

Download date / Datum preuzimanja: **2025-03-23**



Repository / Repozitorij:

[University of Zagreb School of Dental Medicine Repository](#)





SVEUČILIŠTE U ZAGREBU
STOMATOLOŠKI FAKULTET

Marko Vido

**ORTODONTSKO - KIRURŠKO LIJEČENJE
IMPAKTIRANIH GORNJIH OČNJAKA**

Diplomski rad

Zagreb, 2017.

Rad je ostvaren u: Stomatološki fakultet Sveučilišta u Zagrebu, Zavod za oralnu kirurgiju
Mentor rada: doc. dr. sc. Josip Biočić; Zavod za oralnu kirurgiju, Stomatološki fakultet
Sveučilišta u Zagrebu

Lektor hrvatskog jezika: Mira Benc, profesor hrvatskog jezika i književnosti

Lektor engleskog jezika: Ana Marija Žagar, mag. educ. philol. angl. i mag. philol. neder.

Sastav Povjerenstva za obranu diplomskog rada:

1. doc. dr. sc Josip Biočić
2. doc. dr. sc Davor Brajdić
3. doc. dr. sc Ivan Zajc

Datum obrane rada: _____

Rad sadrži: 36 stranica

4 slike

CD

Osim ako nije drukčije navedeno, sve ilustracije (tablice, slike i dr.) u radu su izvorni doprinos autora diplomskog rada. Autor je odgovoran za pribavljanje dopuštenja za korištenje ilustracija koje nisu njegov izvorni doprinos, kao i za sve eventualne posljedice koje mogu nastati zbog nedopuštenog preuzimanja ilustracija odnosno propusta u navođenju njihovog podrijetla.

Ortodontsko – kirurško liječenje impaktiranih gornjih očnjaka

Sažetak

Maksilarni očnjaci nalaze se na drugom mjestu po učestalosti impakcije. Od toga jedna trećina impaktiranih gornjih očnjaka smještena je labijalno, dok se ostale dvije trećine odnose na palatinalno impaktirane očnjake. Dijagnoza se postavlja pomoću vizualnog pregleda, palpacije i radiološke analize. Terapija impakcije očnjaka može biti preventivna (interceptivna) ili kirurška, a nakon toga i ortodontska. Rano postavljanje dijagnoze pospješuje rezultate interceptivne terapije. Međutim, u nekim situacijama interceptivna metoda neće biti djelotvorna i pacijenta će se morati naposljetku uputiti na kirurško prikazivanje. Ortodontsko-kirurško liječenje impaktiranih gornjih očnjaka uključuje kirurško prikazivanje zahvaćenog zuba nakon čega slijedi ortodontska metoda izvlačenja koja zub usmjerava i poravnava u zubni luk. Za zahvaćene zube primjenjuju se tri glavne kirurške metode: ekscizijska, metoda apikalnog režnja i metoda zatvorene erupcije. Prije bilo kojeg kirurškog postupka presudno je odrediti točan položaj impaktiranog zuba jer on određuje vrijeme i metodu kirurškog prikazivanja. U terapiji impaktiranih zubi zbog kompliciranosti i dugotrajnosti postupka moguće su brojne komplikacije koje će značajno umanjiti uspjeh završene terapije. Najčešće komplikacije su gubitak kosti ili zuba, resorpcija korijena, gingivalna recesija ili narušena estetika. Nastaju zbog pogrešno postavljene dijagnoze, nepravilno izvedenog kirurškog zahvata ili primjene neodgovarajuće ortodontske biomehanike. Samo s interdisciplinarnim pristupom od općih stomatologa do specijalista kirurgije, ortodontije i parodontologije, impaktirani maksilarni očnjaci mogu se uspješno liječiti.

Ključne riječi: impaktirani maksilarni očnjaci; interceptivna terapija; kirurške metode; interdisciplinarni pristup

Orthodontic and surgical management of impacted maxillary canines

Abstract

Maxillary canines are the second most common impacted teeth. Upper canines can be impacted labially and palatally in the ratio 1:3. The diagnosis is based on visual examination, palpation and radiographic analysis. The treatment of impacted canines can be interceptive or surgical, followed by orthodontic treatment. Early detection improves the results of interceptive treatment. However, in some situations this method is not effective and the patients have to undergo surgery. Orthodontic and surgical management of impacted maxillary canines includes surgical exposure followed by orthodontic extraction in order to align the teeth and to bring the impacted tooth into the dental arch. There are three main surgical techniques applied for impacted teeth: the open eruption technique, the apically repositioned flap and the closed eruption technique. Prior to any surgical procedure, it is crucial to determine the exact position of the impacted tooth as it determines the time and the method of surgical exposure. Due to its complexity and longevity, the treatment of impacted teeth often results in numerous harmful complications. Whether it is bone or tooth loss, root resorption, gingival recession or impaired aesthetics, it will significantly decrease the success of the therapy. Complications usually occur due to misdiagnosis, improperly performed surgical procedures or inadequate orthodontic biomechanics. The treatment of impacted teeth requires interdisciplinary cooperation between general dentists, dental surgeons, orthodontists and sometimes periodontists to successfully treat the impacted maxillary canines.

Keywords: impacted maxillary canines; interceptive therapy; surgical techniques; interdisciplinary cooperation

SADRŽAJ

1. UVOD	1
1.1. Svrha rada.....	2
2. IMPAKTIRANI GORNJI OČNJACI	3
2.1. Labijalno impaktirani gornji očnjaci	11
2.1.1 Interceptivna terapija.....	11
2.1.2. Kirurške metode	11
2.1.2.1. Ektopična labijalna impakcija	13
2.1.2.2. Labijalna koronalna nedislocirana impakcija.....	15
2.1.2.3. Labijalna apikalna nedislocirana impakcija	15
2.1.2.4. Labijalna visoka nedislocirana impakcija	15
2.1.3. Komplikacije labijalno impaktiranih gornjih očnjaka.....	16
2.2. Palatinalno impaktirani gornji očnjaci	18
2.2.1. Interceptivna terapija.....	18
2.2.2. Kirurška terapija	19
2.2.2.1. Metoda zatvorene erupcije	19
2.2.2.2. Predortodontsko kirurško prikazivanje i spontano nicanje	19
2.2.3. Palatinalne impakcije u odraslih	21
3. KOMPLIKACIJE I NEŽELJENI ISHODI	23
4. RASPRAVA.....	26
5. ZAKLJUČAK	28
6. LITERATURA.....	30
7. ŽIVOTOPIS	35

Popis skraćenica

CBCT cone beam computed tomography

1. UVOD

Ortodontsko-kirurško liječenje impaktiranog maksilarnog očnjaka još uvijek predstavlja izazov za svakog kliničara. Liječenje ovog kliničkog problema obično uključuje kirurško prikazivanje zahvaćenog zuba, nakon čega slijedi ortodontska metoda izvlačenja koja ispravno pozicionira zub u zubni luk. Zbog kompliciranosti i dugotrajnosti postupka mogu se razviti komplikacije oko tretiranih zuba poput gubitka kosti, resorpcije korijena i gingivalne recesije koje će značajno umanjiti uspjeh završene terapije (1). Stoga je vrlo važna rana dijagnostika čime se dobiva prilika za interseptivnu terapiju koja će uštedjeti novac i možda poštedjeti pacijenta kompleksnije terapije u trajnoj denticiji. Rano otkrivanje, pravodobna interseptivna terapija te dobro kirurško i ortodontsko liječenje omogućuje nicanje i vođenje impaktiranih maksilarnih očnjaka na odgovarajuće mjesto u zubnom luku. Međutim, samo s interdisciplinarnim pristupom od općih stomatologa do specijalista kirurgije, ortodoncije i parodontologije, impaktirani maksilarni očnjaci mogu se uspješno liječiti.

1.1. Svrha rada

Svrha ovog rada je prikazati dijagnostiku i liječenje impaktiranih maksilarnih očnjaka kroz multidisciplinarni pristup. Također je cilj olakšati izbor optimalne tehnike kod različitih indikacija uspoređivanjem njihovih prednosti i nedostataka.

2. IMPAKTIRANI GORNJI OČNJACI

Definicija impaktiranosti

Impaktirani zub je onaj koji ne izraste u zubni luk u očekivanom vremenu. Zub ostaje impaktiran ako postoji fizička barijera na putu erupcije koja mu onemogućava izrastanje. Tu barijeru mogu predstavljati susjedni zubi, gusta kost koja prekriva zub, prekomjerno meko tkivo ili genetski poremećaj. Vrlo je čest stomatološki problem i pojavljuje se u 0,8–3.6% populacije (2,3).

Etiologija

Zubi najčešće ostaju impaktirani zbog nejednake duljine zubnog luka i duljine alveolarnog grebena. Ako je duljina alveolarnog grebena manja nego duljina zubnog luka, zubi, koji niču zadnji, nemaju dovoljno mjesta za erupciju i ostaju impaktirani. Maksilarni i mandibularni treći kutnjaci su zubi koji zadnji niču te im ostaje najmanje prostora za erupciju te su najčešći impaktirani zubi, nakon čega slijede maksilarni očnjaci i mandibularni pretkutnjaci (4).

Ovisno o studiji, procjenjuje se da se incidencija impaktiranih maksilarnih očnjaka u prosjeku 1,6%, dvostruko češće pojavljuje kod žena (1,17%) nego kod muškaraca (0,51%). Većinom je jednostrana, no može se pojaviti i bilateralno (8%) (1). Prema položaju unutar maksile procjenjuje se da je dvije trećine impaktiranih očnjaka smješteno palatinalno, a jedna trećina labijalno (6).

Razlozi impakcije mogu biti različiti, a razlikujemo lokalne, sistemske i genetske čimbenike (1).

Lokalni:

- veličina zuba,
- duljina zubnih lukova,
- produženo zadržavanje mliječnih zuba,
- rani gubitak mliječnog očnjaka,
- prekobrojni zubi,
- izostanak resorpcije korijena mliječnog zuba,
- abnormalni položaj zubnog pupoljka,
- ankiloza,

- cistična ili neoplastična tvorba,
- dilaceracija korijena,
- alveolarni rascjep,
- jatrogeno,
- idiopatski.

Sistemske:

- terapija zračenjem,
- endokrine deficijencije.

Genetske:

- alveolarni rascjep,
- abnormalni položaj zubnog pupoljka.

Točna etiologija zahvaćenih maksilarnih očnjaka nije poznata, međutim postoje dvije teorije koje pokušavaju objasniti fenomen: teorija vođenja i genetska teorija (5).

Teorija vođenja se bazira na tome da lokalni čimbenici usmjeravaju, tj. vode očnjak, ponajviše korijen lateralnog inciziva, koji se relativno kasno razvija visoko u maksili i ima dug put do zubnog niza čime se povećava šansa da se stvori mehanička barijera, a time i impakcija.

Druga teorija usredotočuje se na genetski uzrok jer je impakcija često prisutna s drugim zubnim abnormalnostima, uključujući veličinu, oblik, broj i strukturu zuba. Vjeruje se da te abnormalnosti imaju zajedničku nasljednu vezu koja se manifestira kao razvojni poremećaj tijekom embrionalnog rasta poput hipoplastične cakline, infraokluzije prvih molara i aplastičnih drugih premolara. Međutim, ostaje nepoznato je li abnormalan lateralni inciziv lokalni uzročni faktor za ektopičan pomak očnjaka ili povezani genetski razvojni uzrok (8,9,10).

Dijagnostika

Rano otkrivanje impaktiranih maksilarnih očnjaka može smanjiti vrijeme, složenost, komplikacije i troškove liječenja. U idealnoj situaciji pacijenti trebaju biti pregledani u dobi od 8 ili 9 godina kako bi se utvrdilo je li očnjak u normalnom položaju u alveoli i procjenjuje se mogućnost impakcije (11). Dijagnoza se postavlja pomoću vizualnog pregleda, palpacije i radiološke analize.

Vizualni pregled

Klinički znakovi koji mogu ukazivati na ektopične ili impaktirane trajne očnjake uključuju nedostatak erupcijske ciste očnjaka u bukalnom sulkusu u dobi od 10 godina, predugo zadržavanje mliječnih zubi i asimetrija u ekfolijaciji i erupciji očnjaka. Mliječni očnjaci, koji su prisutni nakon 13. godine starosti i ne pokazuju značajnu mobilnost, snažno ukazuju na ektopične i impaktirane trajne očnjake. Distalni *tip* krune gornjeg bočnog sjekutića je uobičajen u mješovitoj fazi denticije prije erupcije maksilarnih očnjaka. Pretjerani distalni *tip* sjekutića povećava sumnju na mezijalno pomaknut i palatinalno impaktiran očnjak. Pomak je uzrokovan pritiskom krune očnjaka na distalni dio korijena lateralnog sjekutića koji može uzrokovati i rotaciju lateralnog inciziva (11).

Palpacija

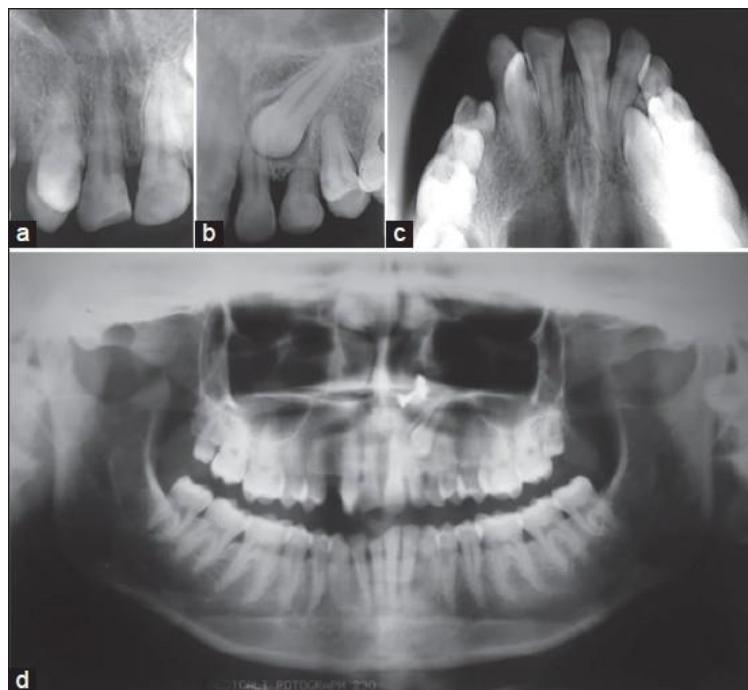
Palpacija bukalne i palatinalne sluznice, koristeći kažiprst obje ruke istodobno, koristi se kako bi se procijenio položaj eruptirajućih maksilarnih očnjaka (11). Vrijeme erupcije maksilarnog očnjaka varira od 9,3 do 13,1 godina (12). Budući da su očnjaci opipljivi 1 do 1,5 godine prije nego što se pojave u usnoj šupljini, odsutnost erupcijske ciste očnjaka nakon dobi od 10 godina dobar je pokazatelj da se zub pomaknuo iz normalnog položaja i postoji mogućnost ektopične erupcije ili impaktiranosti maksilarnog očnjaka. Asimetrija alveolarnog procesa se ne smatra značajnim kod djece mlađe od 10 godina, a razlike u bilateralnoj palpaciji mogu biti posljedica vertikalnih razlika u stupnjevima erupcije u mlađoj dobi (12,13). Ipak, kod pacijenata starijih od 10 godina, očigledna opipljiva bilateralna asimetrija mogla bi ukazati na to da je jedan od trajnih očnjaka impaktiran ili eruptira ektopično (13).

Radiološka analiza

Precizno određivanje položaja zuba u alveoli jedino se može postići radiografskim metodama. Dijelimo ih na periapikalne, okluzalne i ekstraoralne (Slika 1.) .

Periapikalna snimka nam daje uvid u položaj zuba meziodistalno i vertikalno, a kako bi se procijenilo u bukolingvalnom smjeru koristi se fenomen poznat kao pravilo bukhalno smještenog objekta (12) – kada se učine dvije različite rendgenske snimke dvaju objekata, tada se slika objekta, smještenog bukhalno u odnosu na lingvalni objekt, pomiče u smjeru rendgenske zrake. Okluzalna snimka se koristi u određivanju bukolingvalne pozicije zuba.

Od ekstraoralnih snimki, koje mogu pomoći u dijagnostici su ortopantomogram, lateralni kraniogram te kompjutorizirana tomografija. Iako su rezultati dvodimenzionalnih rendgenskih snimki zadovoljavajući, izuzetnu preciznost daje kompjutorizirana tomografija (CT). Trenutno najbolje radiološka metoda izbora prije kirurškog zahvata je CBCT (cone beam computed tomography) zbog visoke preciznosti uz manje zračenje nego standardni CT. Trodimenzionalna slika daje mogućnost određivanja točnog položaja očnjaka i njegov odnos sa susjednim zubima te stanje okolnog tkiva (15-20).



Slika 1. a i b) Periapikalna snimka; c) Okluzalna snimka; d) Ortopantomogram. Preuzeto s dopuštenjem izdavača: (44).

Interdisciplinarno liječenje

Postoje 3 pristupa liječenja impaktiranih zuba:

- vađenje impaktiranog zuba,
- vađenje susjednog zuba,
- neekstrakcijsko liječenje koje uključuje ortodonsko otvaranje prostora i kirurško prikazivanje krune (21).

Kada se izvodi neekstrakcijsko liječenje, ortodonski tretman se često pokreće prije kirurškog prikazivanja kako bi se poravnali zubi, otvorili prostor za zahvaćeni zub i pojačao proces prirodne erupcije (21). Tijekom operacije uklanjaju se bilo kakve opstrukcije tvrdog ili mekog tkiva i prikazuje kruna zuba. Zatim se postavlja bravica, gumb ili žičana omča na impaktirani zub (22). Prisutnost ortodonta za vrijeme kirurškog procesa može biti korisna za kasniju primjenu ortodonske sile u odgovarajućem smjeru i dovođenje zahvaćenog zuba u zubni luk (21). Posljednji korak je postizanje normalnog položaja i orijentacije korijena zuba u alveolarnom procesu (22).

Za zahvaćene zube primjenjuju se tri glavne kirurške metode:

- 1) ekscizijska metoda,
- 2) metoda apikalno pomaknutog režnja,
- 3) metoda zatvorene erupcije (21, 24).

Ekscizijska metoda

Ekscizijska metoda uključuje kirurško odstranjivanje kružnog dijela sluznice i alveolarne kosti koje prekrivaju zahvaćeni zub (21,24). Nakon toga se može pustiti zub da slobodno niče ili se učvrsti bravica za ortodonsko izvlačenje (Slika 2.) (21).

Prednosti:

- jednostavna i izravna metoda,
- prisutnost ortodonta tijekom operacije nije potrebna,
- u slučaju neuspjeha lijepljenja, nema potrebe za ponovnim kirurškim otvaranjem.

Nedostaci:

- može rezultirati slabijim parodontnim ishodom,
- povećani rizik od infekcije,
- veća nelagoda pacijenta,
- opsežnije uklanjanje alveolarne kosti,
- loš okus i zadržavanje hrane,
- rizik od zatvaranja prikazanog zuba.

Metoda apikalnog režnja

Metoda apikalnog režnja je modifikacija otvorene ekscizijske metode. Uključuje odizanje punog mukogingivnog režnja te potom slijedi njezino šivanje na krunu prikazanog impaktiranog zuba. Glavna prednost ove metode je poboljšani periodontalni rezultat u usporedbi s otvorenom ekscizijskom tehnikom osiguravanjem da priložena gingiva pokriva labijalni dio zuba (23).

Prednosti:

- dobar pristup za lijepljenje bravice,
- brža erupcija.

Nedostaci:

- nepovoljna gingivalna linija.

Metoda zatvorene erupcije

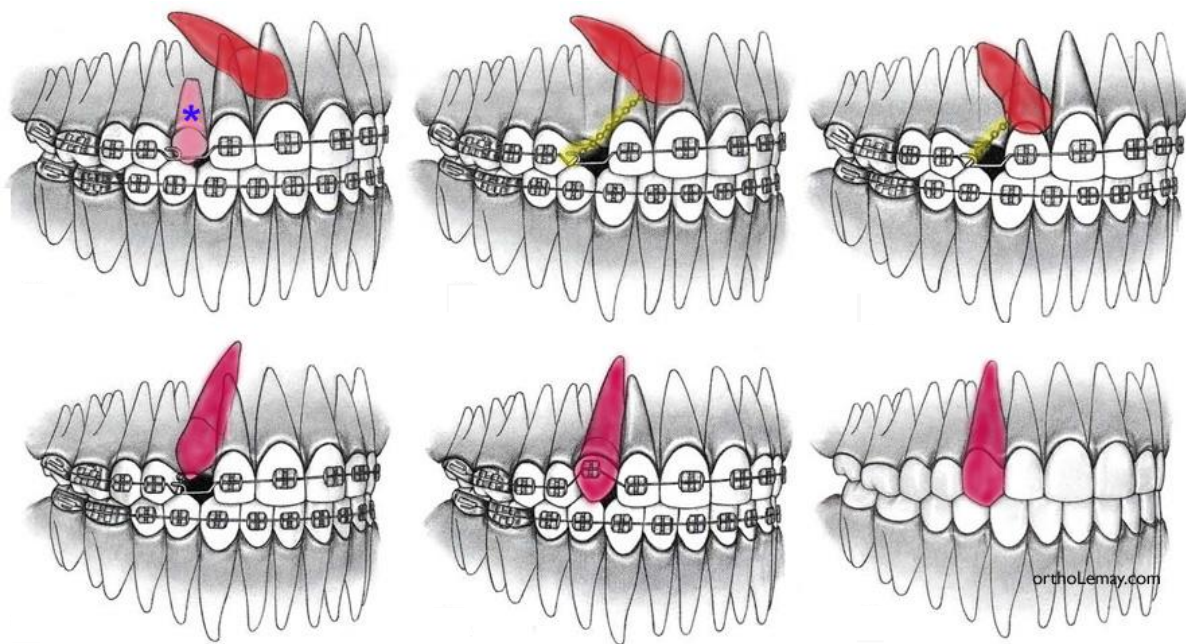
Metoda zatvorene erupcije počinje odizanjem mukoperiostalnog režnja i prikazivanja krune impaktiranog očnjaka. Zatim se ukloni dovoljno kosti da se omogući pomak zuba, pričvrsti se zlatni lanac koji izlazi kroz režanj i odignuti režanj reponira se preko zuba. Ovom metodom pomicanje zuba može započeti tek nakon što je tkivo zacijelilo (24).

Prednosti:

- brzo cijeljenje,
- manja nelagoda pacijenta,
- manje uklanjanje alveolarne kosti.

Nedostaci:

- ponekad potrebna prisutnost ortodonta tijekom operacije,
- u slučaju neuspjeha lijepljenja bravice, potrebno je ponovno prikazivanje zuba.



Slika 2. Ortodontsko izvlačenje impaktiranog očnjaka. Preuzeto s dopuštenjem izdavača: (45).

2.1. Labijalno impaktirani gornji očajnici

Prema istraživanjima, samo jedna trećina impaktiranih gornjih očajnika smještena je labijalno, dok se ostale dvije trećine odnose na palatinalno impaktirane očajnike (6). Labijalno impaktirani očajnici mogu biti smješteni ektopično, labijalno od korijena sjekutića ili u sredini alveole (24).

2.1.1 Interceptivna terapija

Neki istraživači predlažu vađenje mliječnih gornjih očajnika u dobi od osam ili devet godina što će potaknuti nicanje i samostalno ispravljanje labijalne ili intraalveolarne impakcije gornjeg očajnika. Drugi su pak ustanovili da je vađenje i mliječnih očajnika i prvih mliječnih pretkutnjaka učinkovitiji interceptivni postupak u poboljšanju položaja impaktiranog očajnika u kosti u odnosu na vađenje jednog mliječnog očajnika. Sljedeća interceptivna metoda predlaže uobičajeno ortodontsko otvaranje prostora koje može potaknuti spontano nicanje impaktiranog zuba (25,26,27). O'Neill (28) je ustanovio znatno povećanje uspješnog nicanja gornjih očajnika kod pacijenata kojima je šireno nepce s ciljem povećanja dužine luka gornje čeljusti.

Međutim, u nekim situacijama interceptivna metoda neće biti djelotvorna i pacijenta će se morati naposljetku uputiti na kirurško prikazivanje labijalno impaktiranog očajnika (24).

2.1.2. Kirurške metode

Prije bilo kojeg kirurškog postupka presudno je odrediti točan položaj impaktiranog zuba. Ako se radi o labijalnoj ili palatinalnoj impakciji, zub se može palpirati kroz sluznicu i može se uočiti izbočina, dok se kod impakcije u sredini grebena zub ne može palpirati. Upravo će položaj labijalno impaktiranog očajnika odrediti točno vrijeme i metodu kirurškog prikazivanja (24). Tri su metode za prikazivanje labijalno impaktiranog gornjeg očajnika: ekscizijsko otvaranje, apikalno pomaknut režanj te metoda zatvorene erupcije, odnosno nicanje ispod zatvorenog režnja. Metoda apikalno pomaknutog režnja prikladna je za ektopičnu impakciju očajnika smještenih mezijalno od lateralnog sjekutića ili distalno od prvog pretkutnjaka jer se ovom metodom osigurava odgovarajući pristup ortodontu kako bi mogao primijeniti odgovarajuću biomehaniku s ciljem „preskakanja“ preko lateralnog sjekutića ili pretkutnjaka

bez oštećenja susjednih zubi. Kada su labijalno impaktirani zubi smješteni bliže sredini alveole, pristupa im se metodom zatvorene erupcije jer je njima najjednostavnije i pristupiti tako da se lančić lijepi izravno na zub koji se pomiče kroz sredinu grebena oponašajući prirodni put nicanja (24).

Četiri su mjerila pri odabiru odgovarajuće kirurške metode prikaza (29):

1. *Labiolingvalni položaj krune impaktiranog zuba*

U slučaju labijalne lokalizacije krune očnjaka, kosti, koja prekriva krunu impaktiranog očnjaka je malo ili uopće ne postoji, može se koristiti bilo koja od navedene tri metode prikaza. Ako se radi o impakciji u sredini alveole, ne preporučuje se ekscizija i apikalno pomaknut režanj zbog debelog sloja kosti koji je potrebno ukloniti s labijalne plohe krune.

2. *Vertikalni položaj zuba u odnosu na mukogingivno spojište*

Ako je veći dio krune očnjaka smješten koronalno od mukogingivnog spojišta, može se koristiti bilo koja od tri metode. No ako je kruna očnjaka apikalno u odnosu na mukogingivno spojište, tada je ekscizijska metoda neprikladna jer bi nakon nicanja zuba dovela do nedostatka gingive s labijalne plohe. U slučaju da je kruna znatno apikalno u odnosu na mukogingivno spojište, ni metoda apikalno pomaknutog režnja nije prikladna zbog nestabilnog rezultata i moguće reintruzije zuba nakon ortodontske terapije (25). Tada je preporučljivo primijeniti metodu zatvorenog režnja kako bi se osiguralo dovoljno odgovarajuće gingive i stabilan rezultat (26).

3. *Količina gingive u području impaktiranog očnjaka*

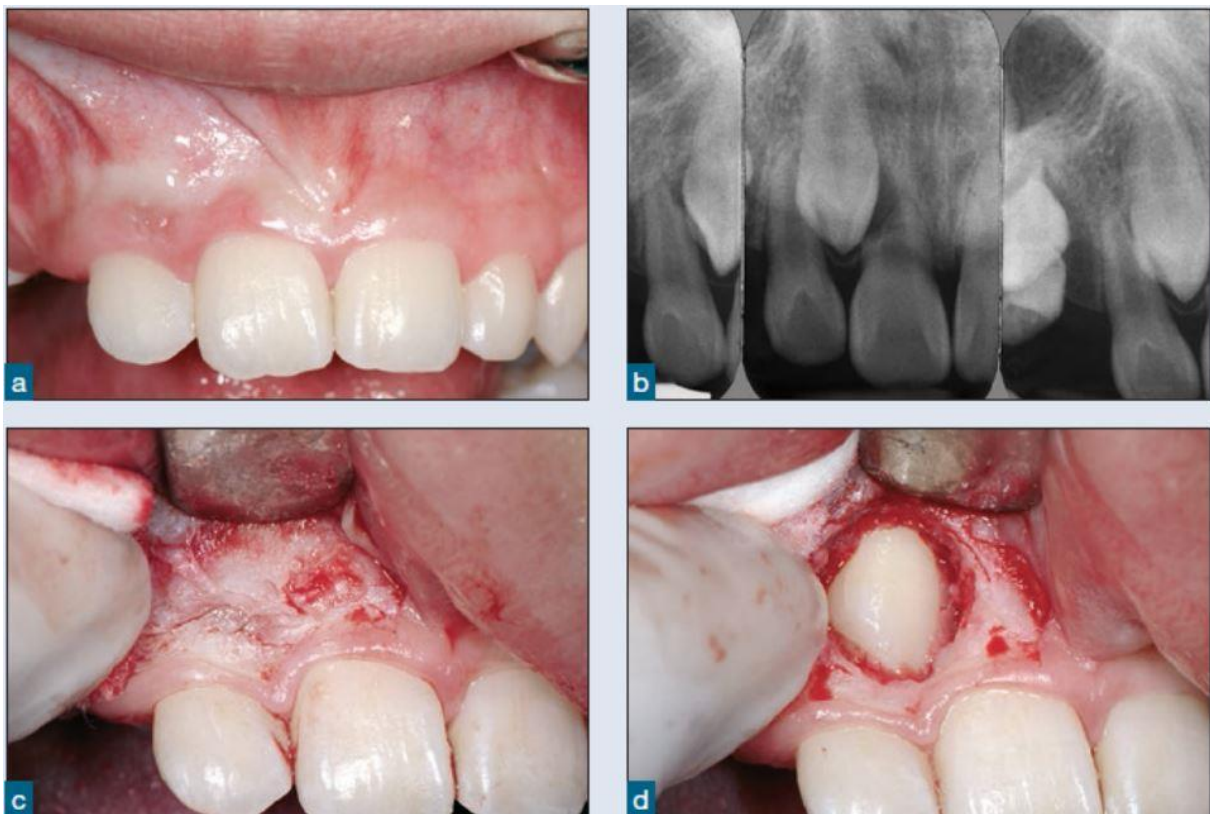
Ako gingive ima dovoljno da se stvori najmanje dva do tri milimetra pričvrstne gingive na očnjaku nakon nicanja, može se koristiti bilo koja metoda. No u slučaju nedostatne gingive u području očnjaka, jedina metoda, koja će predvidljivo stvoriti više gingive, jest metoda apikalno pomaknutog režnja.

4. *Meziodistalni položaj krune očnjaka*

Kada je kruna položena mezijalno i preko korijena lateralnog sjekutića, teško ju je pomicati kroz alveolu, osim ako je ne prikažemo apikalno pomaknutim režnjem. U tom slučaju ne preporučuje se zatvorena erupcija ili ekscizija.

2.1.2.1. Ektopična labijalna impakcija

Najčešća ektopična labijalna impakcija nalazi se mezijalno od lateralnog sjekutića. Za prikaz metodom apikalno pomaknutog režnja treba biti najmanje četiri do šest milimetara gingive na susjednom lateralnom i središnjem sjekutiću te se preporuča provjera razine labijalne kosti. Ako je razina kosti normalna, može se odignuti puni, mukoperiostalni režanj (Slika 3.) , no ako je prisutna labijalna dehiscencija, dovoljan je raskoljeni, djelomični režanj. Kost se ukloni s krune impaktiranog zuba tako da se ostavi otvor veći od krune. Zatim se režanj šiva za periost resorptivnim koncima ostavljajući krunu otkrivenom. Bitno je ostaviti najmanje dva do tri milimetra gingivnog ovratnika oko sjekutića. Ako se posumnja na brzo ponovno prerastanje gingive, zalijepit će se bravica i preko nje postaviti zaštita. Za šest tjedana se može započeti s dobro isplaniranom ortodontskom terapijom (24).



Slika 3. Puni mukoperiostalni režanj. Preuzeto s dopuštenjem izdavača: (24).

Ako je gingiva u području sjekutića nedostatna, na bezubom području oblikuje se peteljkasti režanj u koji treba biti uključeno barem dva milimetra gingive. Ova situacija komplicira oblik režnja zbog udaljenosti između bezubog područja i impaktiranog zuba te je kirurški zahvat tada potrebno vrlo pažljivo isplanirati kako bi se omogućilo odgovarajuće otkrivanje impaktiranog zuba i sačuvala gingiva sjekutića (24).

U situaciji kada je impaktirani zub izrazito visoko u vestibulumu da je nemoguće i nerazumno pristupati metodom režnja, tada je jedini način za otvaranje i prikaz zuba pomoću prozorčića u sluznici. Nakon smještanja zuba u pravilan položaj, ako je potrebno, može se transplantirati gingivni ili vezivni transplantat. Iako rijetko, ali ponekad su takve impakcije toliko visoko i duboko u vestibulumu da im pristup i ortodontsko izvlačenje nose previše rizika i komplikacija pa se preporučuje vađenje (24).

Provode se istraživanja s modificiranom oblikom režnja za otvaranje ektopično labijalno impaktiranih očnjaka. Napravi se horizontalni rez od središnjeg sjekutića do pretkutnjaka, tek nešto koronalno od mukogingivnog spojišta koje sadrže jedan do dva milimetra uključene gingive. Nakon toga odiže se režanj bez okomitih rezova te se na ovaj način postiže dobra preglednost. Zatim se režanj pomiče apikalno resorptivnim koncima ostavljajući krunu očnjaka otkrivenom. Na očnjak se lijepi bravica, a rana se prekrije parodontnim zavojem. Ova se metoda može koristiti i prije postave ortodontske naprave. Očnjak će potom početi nicati spontano, a nakon ortodontskog pomaka zuba na mjesto, postoji široka granica pričvrzne gingive (24).

Neki kirurzi preporučuju uklanjanje uskog sloja kosti uz ektopični labijalno impaktirani gornji očnjak pod pretpostavkom da će uklanjanje kosti smanjiti otpor kruni očnjaka pri njenom distalnom pomaku kroz kost (30). Međutim, Kokich i Matthews ne preporučuju uklanjanje alveolarne kosti jer smatraju da je idealni fiziološki proces zapravo pomak korijena kroz kost, a ne krune. Stoga u slučajevima kada je kruna očnjaka zarobljena u alveoli, prvo se pomiče kruna labijalno i tek kada je kruna labijalno od kortikalne kosti, započinje se distalni pomak prema konačnom mjestu u zubnom luku. Tijekom distalnog pomaka korijen se kroz kost kreće fiziološki. Opsežno uklanjanje kosti s ciljem oslobađanja putanje krune može ugroziti koštanu potporu zuba u budućnosti, što će biti osobito važno ako se očnjak bude morao vaditi iz bilo kojeg razloga pa je za budući implantat očuvanje kosti od presudne važnosti (24).

2.1.2.2. Labijalna koronalna nedislocirana impakcija

U situaciji kada je vrh labijalno impaktiranog zuba koronalno od okolnoga caklinsko-cementnog spojišta i prisutna je široka zona pričvrzne gingive, krunu impaktiranog zuba moguće je otkriti gingivektomijom kojom se djelomično otkrije kruna zuba bez potrebe za uklanjanjem kosti. Kako bi se spriječilo ponovno prerastanje, moguće je postavljenje zaštitnog zavoja koji se može ukloniti nakon tjedan dana. Pacijenta je tada potrebno uputiti o higijeni zuba četkanjem i otopinom klorheksidina na pamučnom štapiću kako bi se spriječila proliferacija gingive. Nakon tri tjedna tkivo je dovoljno zacijelilo te se može zalijepiti bravica i započeti ortodonska terapija. Ako se ova metoda pravilno primijeni, po završetku ortodonske terapije bit će dovoljno pričvrzne gingive bez recesija (24).

2.1.2.3. Labijalna apikalna nedislocirana impakcija

Kada je vrh labijalno impaktiranog zuba blizu okolnoga caklinsko-cementnog spojišta ili nešto apikalnije od njega, u tom položaju nemoguće je izvesti gingivektomiju s dovoljnim područjem pričvrzne gingive pa se preporuča metoda apikalno pomaknutog ili zatvorenog režnja.

Kut impakcije utječe na odabir najbolje tehnike, kada je zub nagnut pod kutom od 30 do 45 stupnjeva, metoda zatvorenog režnja nije najbolji izbor. U graničnim slučajevima u odabiru odgovarajuće metode pomaže ortodonska procjena (24).

2.1.2.4. Labijalna visoka nedislocirana impakcija

Ako je zub uspravan s minimalnim nagibom i impaktiran visoko u vestibulumu ili u sredini alveole, metoda izbora jest metoda zatvorenog režnja. Može se učiniti rez po sredini grebena s rasteretnim okomitim rezovima labijalno. U slučaju središnjeg položaja u alveoli za bolji pristup je dobro učiniti sulkularnu inciziju s palatinalne strane susjednog zuba. Odredi se položaj vrha krune i ukloni se dovoljno kosti da se oslobodi najširi dio krune. Ako se radi o labijalno nagnutom zubu, ponekad caklinu zuba prekriva tanka ljuska kosti koju je potrebno ukloniti kiretom ili kirurškim okruglim svrdlom. Tada se zub izolira, očisti, osuši i jetka te se nanosi adheziv. Lančić se lijepi neposredno na labijalnu plohu zuba, a ako je zub u sredini

alveole, lančić se može zalijepiti za incizalni brid. Režnjevi se potom reponiraju i šivaju resorptivnim koncima. Lančić prolazi ispod režnja i izlazi kroz inciziju na sredini grebena i veže se za luk ili susjednu bravicu. Prva aktivacija može biti za dva do tri tjedna. Uz odgovarajuću biomehaniku, zub će niknuti kroz sredinu grebena, kao što bi i prirodno niknuo (24).

2.1.3. Komplikacije labijalno impaktiranih gornjih očnjaka

Jedna od komplikacija labijalno impaktiranih očnjaka su recesije gingive. Mogućnost pojave recesije gingive veća je što je položaj zuba udaljeniji i apikalnije položeni. Takvi zubi obično i prije početka terapije imaju prirodne dehiscencije. Također, pojavnost recesija veća je kod pacijenata s tankim gingivnim fenotipom te se takve pacijente nakon ortodonske terapije može tretirati jednostavnim zahvatom presađivanja vezivnog transplantata, čime se često postiže potpuno prekrivanje korijena. Opasnost od labijalnih recesija na lateralnim sjekutićima može se smanjiti preventivnim presađivanjem tkiva gingivnog transplantata preko njih čime se uspostavlja odgovarajuća širina (24).

Slijedeća komplikacija jest izostanak pomaka zuba. Određeni autori su u praksi zabilježili nekoliko slučajeva nepravilno izvedene metode zatvorenog režnja pri čemu je lančić bio zaglavljen u novostvorenoj kosti nakon zatvaranja režnja (31). U ovom slučaju izostanak pomaka zuba nastao je kao rezultat kirurške pogreške. Uobičajen pristup za otvaranje i prikaz visoke labijalne impakcije jest puni mukoperiostalni režanj. Ako kirurg pričvrsti lančić na impaktiranu krunu te položi lančić na ogoljenu kost i sve prekrije režnjem, tada će periost prekriti lančić. Kako se na unutarnjem sloju periosta nalaze osteoblasti, periost će započeti odlaganje kosti i naposljetku zarobiti lančić u kosti i ortodont neće moći pomicati zub i krivo će pretpostaviti da je zub ankiloziran. Rješenje takvog problema bit će odizanje raskoljenog režnja blizu alveolarnog grebena ostavljajući periost na kosti, a iznad impaktiranog zuba odizanje punog režnja kako bi se omogućilo pričvršćivanje lančića ili gumbića. Na taj će način lančić biti iznad periosta i neće se uklještit u kosti (24).

Posljedica ektopične erupcije i labijalne impakcije gornjeg očnjaka često je lingvalni pomak korijena lateralnog sjekutića i posljedično labijalni pomak krune. U početku ortodontske terapije najbolje je ne vezati lateralni sjekutić u luk dok se očnjak ne udalji od korijena sjekutića. Nakon vezanja lateralnog sjekutića u luk polako se ispravlja nagib korijena. U slučajevima ektopično labijalno impaktiranih očnjaka za ispravljanje nagiba korijena lateralnog sjekutića potrebno je više vremena pa završna faza terapije traje duže. To se postiže debelim četvrtastim žicama u koje se dodaje labijalni *torque* za pomak korijena labijalno i krune palatinalno. Ponekad je za olakšanje takvog pomaka zuba preporučljiva upotreba torkvirajućih petlji. Budući da torkviranje korijena lateralnog sjekutića povećava opasnost od dodatne resorpcije korijena, u slučajevima opsežne resorpcije uzrokovane ektopičnim očnjakom u nicanju, bolje je izbjeći tu opasnost neispravljanjem korijena lateralnog sjekutića u potpunosti (24).

Ponekad je u određenim situacijama pametnije izvaditi labijalno impaktirani očnjak, nego ga izvlačiti. Ako se procijeni da je prvi pretkutnjak u dobro položaju u zubnom luku, možda je ipak bolje provesti ortodontsku terapiju pomaka pretkutnjaka na mjesto izvađenog impaktiranog očnjaka (24).

2.2. Palatinalno impaktirani gornji očajnici

Kao što je već rečeno ranije, gornji očajnici nalaze se na drugom mjestu po učestalosti impakcije, od toga dvije trećine je u skupini palatinalno impaktiranih očajnika (6). Također, procjenjuje se da se palatinalna impakcija javlja u 1,0% do 2,5% populacije (32).

Terapija palatinalnih impakcija očajnika može biti preventivna (interceptivna) ili kirurška, a nakon toga i ortodonska. Vrlo se često palatinalna impakcija neće uočiti dok ne niknu svi zubi ili ranije, samo ukoliko je kruna položena mezijalno kraj korijena lateralnog sjekutića. Stoga je kirurško prikazivanje očajnika i ortodonsko izvlačenje i smještanje u zubni niz jedina učinkovita terapija (33).

2.2.1. Interceptivna terapija

Prva od preventivnih metoda u olakšavanju nicanja impaktiranog očajnika jest vađenje mliječnog očajnika. Ova metoda bit će učinkovita ako se impakcija dijagnosticira dovoljno rano i ako se kruna impaktiranog očajnika ne nalazi u blizini korijena susjednoga lateralnog sjekutića. Ukoliko je impaktirani zub smješten previše mezijalno, vađenje mliječnog očajnika neće biti učinkovito (34).

Sljedeća preventivna metoda u olakšavanju nicanja ektopično smještenog gornjeg očajnika je vađenje mliječnog očajnika te potom ortodonsko otvaranje prostora između gornjeg lateralnog sjekutića i mliječnog kutnjaka ili trajnoga prvog prekutnjaka, ovisno o dobi pacijenta (35, 36). Ortodonsko otvaranje prostora omogućit će impaktiranom očajniku nicanje prema sredini grebena, no ujedno će zahtijevati i daljnju ortodonsku terapiju kako bi se nakon smještanja očajnika zatvorili preostali prostori (24).

Cervikalni *headgear* indiciran je samo u nekim anomalijama i kao takav se ne može koristiti kao pomoć u svim slučajevima palatinalne impakcije očajnika, no njegova primjena u mladim adolescenata uz vađenje mliječnog očajnika povećava uspješnost nicanja palatinalno impaktiranih očajnika u 80% pacijenata (37).

2.2.2. Kirurška terapija

2.2.2.1. Metoda zatvorene erupcije

Metoda zatvorene erupcije dugi niz godina se uspješno koristi za izvlačenje palatinalno impaktiranih očnjaka. Ona podrazumijeva odizanje mukoperiostalnog režnja, prikaz krune palatinalno impaktiranog očnjaka te potom reponiranja režnja preko zuba. Ovom metodom pomicanje zuba može započeti tek nakon što je tkivo zacijelilo (24). Određeni autori, prilikom istraživanja putanje nicanja palatinalno impaktiranog očnjaka korištenjem metode zatvorene erupcije, zaključili su da eruptivna sila treba biti usmjerena lingvalno i udaljavajući se od korijena lateralnog sjekutića. Ovaj smjer izbjegava dodir očnjaka i palatinalne kosti i time sprječava oštećenje korijena sjekutića. Nakon pojave očnjaka u usnoj šupljini može ga se ortodontski pomaknuti u odgovarajući položaj (38). Upravo je na smjer eruptivne putanje krune očnjaka potrebno staviti naglasak jer u suprotnom ova metoda može dovesti do neželjenih komplikacija u vidu resorpcije korijena susjednog sjekutića, gubitka kosti uslijed nekroze zbog pritiska krune očnjaka na palatinalnu kost, izostanka remodelacije kosti iza krune očnjaka ili nepoželjnih parodontnih pojava (24).

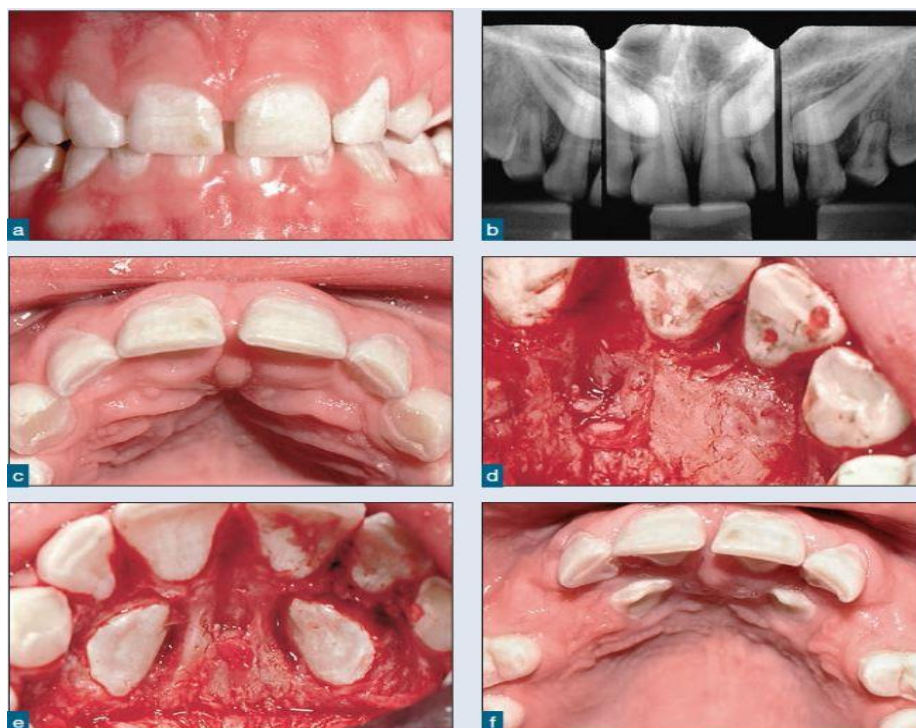2.2.2.2. Predortodontsko kirurško prikazivanje i spontano nicanje

Palatinalna impakcija gornjih očnjaka može se podijeliti na jednostavnu i složenu impakciju.

1. JEDNOSTAVNA PALATINALNA IMPAKCIJA

Ukoliko se impaktirani gornji očnjaci ne nalaze preduboko u alveoli, ubrajaju se u jednostavne impakcije. Ovakav tip impakcije najbolje je kirurški otvoriti, prikazati zub i pustiti da spontano nikne prije započinjanja ortodontske terapije (Slika 4.) (6). Takvi zubi mogu se prikazati režnjem ili *punch* metodom. Kada je palatinalno impaktiran očnjak smješten koronalno i blizu površine, na nepcu je vidljiva izbočina sluznice i s obzirom da ga kost najčešće uopće ne prekriva, dovoljna je *punch* metoda mekog tkiva da se prikaže zub. U slučaju opasnosti od prerastanja mekog tkiva može ga se prekriti zaštitom u obliku zavoja (24).

Očnjaci, smješteni apikalnije i dublje u kosti moraju se prikazati odizanjem režnja i uklanjanjem kosti s krune. Ako su prisutni i mliječni očnjaci, vadit će se u sklopu kirurškog otvaranja. Započne se odizanjem mukoperiostalnog režnja od pretkutnjaka prema sredini, a palatinalno uz lateralni i središnji sjekutić može se ostaviti približno dva do tri milimetra gingive u obliku ovratnika. Nakon toga kost se nježno ukloni kirurškim svrdlom ili kiretama kako bi se zub prikazao, a preostali folikul nije potrebno uklanjati. Ako zub nije preduboko u kosti i procijeni se da ga za vrijeme cijeljenja neće prekriti tkivo, lijepljenje bravice i postavljanje parodontnog zavoja nije potrebno. Dio režnja koji prekriva krunu potrebno je ukloniti kako bi zub ostao otvoren i nakon vraćanja režnja. Suprotno tome, ako je zub duboko u kosti, postavljaju se bravica i zavoj, a režanj se otvori na mjestu krune koju se može prekriti svjetlosno polimerizirajućim parodontnim zavojem. Ovaj tip zavoja može ostati na tom mjestu do otprilike pet mjeseci ako je potrebno, dok će za to vrijeme zub spontano niknuti iznad površine nepca nakon čega se zavoj može ukloniti. Prednost lijepljenja bravice na duboko impaktirane očnjake je mehanička retencija zavoja, ali isto tako i lako ponovno otvaranje gingivektomijom i stavljanje novog zavoja ili ortodonske naprave u slučaju da zavoj ipak prerano otpadne i tkivo ponovno prekrije zub (24).



Slika 4. Palatinalno impaktirani gornji očnjaci prikazani odizanjem režnja. Preuzeto s dopuštenjem izdavača: (24).

2. SLOŽENA PALATINALNA IMPAKCIJA

U složene impakcije ubrajaju se očnjaci koji se nalaze duboko u alveoli ili ako su smješteni blizu ili iznad vršaka korjenova gornjeg lateralnog i središnjeg sjekutića. Kada se radi o toliko visoko i apikalno položenim očnjacima, tako duboke impakcije nemoguće je održati otvorenima. U tome slučaju odiže se puni režanj od kutnjaka prema sredini, a s krune zuba pažljivo se uklanja kost pazeći pritom da se ne oštete korjenovi središnjeg i lateralnog sjekutića. Nakon toga lijepi se bravica te je potrebno provjeriti njezinu stabilnost i eventualnu pomičnost zuba. Ako se radi o ankiloziranom zubu, može ga se luksirati da se oslobodi, no velika je vjerojatnost ponovnog ankiloziranja. Nakon provjere bravice režanj se skalpelom br. 15 otvori u obliku prozorčića kroz koji se nakon pričvršćivanja režnja kontinuiranim šavovima vidi zub s bravicom. Lančić je pričvršćen s jedne strane na bravicu, izlazi kroz režanj i veže se na žicu, a pomak zuba se može započeti nakon dva do tri tjedna. Za ovu vrstu impakcije, da bi se stvorila distalno i ekstruzivno usmjerena sila, potreban je transpalatinalni luk (24).

2.2.3. Palatinalne impakcije u odraslih

Uspješnost liječenja impakcije zubi u odraslih osoba znatno je niža u odnosu na adolescentne, no ipak predortodonsko otvaranje palatinalno impaktiranih očnjaka se može koristiti. Pomak zuba je mnogo sporiji, no ovi očnjaci će ponekad ipak spontano niknuti nakon uklanjanja kosti i tkiva koje ih prekriva. U osoba starijih od 30 godina preporučuje se prikaz palatinalno impaktiranih očnjaka, a zatim i omogućavanje spontanog nicanja bez ortodonske terapije. Nakon nicanja ih se može petljom pomaknuti palatinalno, a tek zatim lateralno u zubni niz. Unatoč svim pokušajima, ponekad očnjaci uopće neće niknuti i tada ih je nužno izvaditi (39). Osim toga, u odraslih je mogućnost pojave ankiloze palatinalno impaktiranih očnjaka veća što je pacijent stariji te tada ni luksiranje ne povećava vjerojatnost ortodonskog pomaka jer se ankiloza nakon luksacije ubrzo opet pojavljuje. U takvim slučajevima bitno je pacijentu na početku jasno objasniti plan terapije kako bi razumio terapijske mogućnosti u slučaju ankiloze zuba jer u tom slučaju pacijent mora odlučiti o daljnjem smjeru terapije. Ako je implantat izbor u budućnosti, očnjak će se izvaditi za vrijeme kirurškog prikaza zuba te se u slučaju velikog oštećenja kosti u istom zahvatu radi prezervacije koštanog volumena defekt ispuni koštanim presatkom. Postoji mogućnost autotransplantacije očnjaka. Tijekom operacije se zub izvadi i

stavi na mjesto gdje bi očnjak trebao biti u zubnom luku te se učvrsti ligaturom. Uspješnost terapije je manja nego ortodontsko-kirurška (24).

Prednosti i nedostaci predortodontskog kirurškog prikaza

Kirurško prikazivanje palatinalno impaktiranih očnjaka prije ortodoncije i njihovo spontano nicanje ima nekoliko prednosti:

- Nicanje ne zahtijeva ortodontsku terapiju jer očnjak često spontano nikne nakon uklanjanja kosti i mekog tkiva. Nakon uklanjanja kosti i mekog tkiva kruna očnjaka niče prema sredini nepca udaljavajući se od korjenova lateralnog i središnjeg sjekutića. Time je spriječena resorpcija korjenova sjekutića koja se pojavljuje kada se kruna očnjaka nalazi u neposrednoj blizini, te također, pomakom očnjaka od sjekutića na korjenovima se stvara reparatorni stanični cement (40,41).
- Također prije ortodontske terapije kirurško prikazivanje može se izvesti i u mješovitoj denticiji, čime je skraćeno trajanje same ortodontske terapije koja započinje tek nakon nicanja očnjaka (42).
- Razine kosti i pričvrška na očnjaku, koji je niknuo, na ovaj su način zdravije u odnosu na kost i pričvršak očnjaka izvučenog metodom zatvorene erupcije i lateralnog pomaka krune kroz kost. Istraživanja pomaka zuba metodom zatvorene erupcije pokazuju gubitak kosti i dublje sulkuse uz očnjak pomaknut lateralno kroz kost (33).

Najveći nedostatak predortodontskog kirurškog prikaza zuba jest otvor u gingivi te bol i nelagoda. Na zub se preporuča odmah nalijepiti bravicu i staviti parodontni zavoj preko rane kako bi se omogućilo cijeljenje gingivnih rubova bez prerastanja preko krune prikazanog zuba (24).

3. KOMPLIKACIJE I NEŽELJENI ISHODI

U terapiji impaktiranih zubi moguće su brojne komplikacije najčešće zbog pogrešno postavljene dijagnoze, nepravilno izvedenog kirurškog zahvata ili primjene neodgovarajuće ortodontske biomehanike. Bilo koji od tih problema može dovesti do ozbiljnih posljedica kod terapije impaktiranih zubi, bilo da se radi o gubitku kosti, zuba ili poražavajuće estetike koju je kasnije teško ispraviti (24). O većini problema, s kojima se praksa susreće, raspravljalo se u poglavljima o labijalno, odnosno palatinalno impaktiranim gornjim očnjacima. U ovom poglavlju naglasit će se još nekoliko zajedničkih komplikacija i neželjenih ishoda.

Resorpcija korijena

Kod nekih je pacijenata uočena resorpcija korjenova susjednoga lateralnog i često središnjeg sjekutića kao i skraćenje korjenova. Zabilježeni su različiti stupnjevi resorpcije korjenova u terapiji impakcije gornjih očnjaka. Iako točni uzroci i posljedice resorpcije korijena nisu u potpunosti istraženi, pretpostavlja se da folikul ektopičnog očnjaka nicanjem neposredno dodiruje korijen lateralnog sjekutića. U većini se slučajeva korijen lateralnog sjekutića sam odmiče od krune očnjaka u nicanju, no ponekad se korjenovi lateralnog i središnjeg sjekutića ne odmaknu pa dođe do resorpcije. Kad je prisutno znatno skraćenje korijena, kruna očnjaka je u alveoli ili u sredini grebena (24). Također, određeni autori zabilježili su pojavu zaustavljanja resorpcije korjenova nakon završetka ortodontske terapije (43). Osobito je bitno da doktori dentalne medicine i specijalisti pedodonti u vrijeme mješovite denticije (u dobi od sedam do jedanaest godina) prate nicanje gornjih očnjaka na ortopantomogramima i periapikalnim snimkama (24).

Nerazmjer dužina kruna

Ponekad će se nakon završetka ortodontske terapije pojaviti nerazmjeri u gingivnim razinama zubi. Razlozi mogu biti recesija gingive impaktiranog zuba ili kratka klinička kruna odgovarajućeg očnjaka suprotne strane. Ova pojava češće se pojavljuje kod visoke labijalne impakcije gornjih očnjaka. Ako postoji estetski problem, može se ukloniti gingivektomijom ili koštanom kirurgijom odgovarajućeg kontralateralnog očnjaka ili vezivnim transplantatom na

početno impaktiran očnjak. Koštana kirurgija često je potrebna zbog odnosa kosti i caklinsko-cementnog spojišta i uspostavljanja normalne biološke širine, oko dva milimetra od caklinsko-cementnog spojišta. Taj se problem rješava uobičajenim odizanjem režnja i oblikovanjem ruba kosti čime se izjednačavaju dužine kruna očnjaka. U slučaju da postoji odgovarajuća pričvrtna gingiva i dovoljna dubina sulkusa (tri do četiri milimetra), može se učiniti i jednostavna gingivektomija. Ponekad kruna nakon izvlačenja zuba metodom zatvorene erupcije može biti prekratka jer se zub nalazio u sredini alveole i nije bilo dehiscencije labijalne kosti. Ovakva pojava lako će se riješiti prethodno spomenutim metodama (24).

Gubitak kosti

Gubitak kosti izrazito je nepoželjna pojava koja može nastati kao rezultat pogrešnog kirurškog plana, pristupa i terapije. Isto tako do gubitka kosti može dovesti i neodgovarajuća ortodonska terapija i neprikladna biomehanika. Primjerice, kod palatinalno impaktiranih očnjaka mnogi ortodonti vuku zub lateralno prema bezubom grebenu umjesto da ga u nicanju povlače distalno i palatinalno te dalje od susjednoga lateralnog i središnjeg sjekutića. To često uzrokuje pritisak krune očnjaka na palatinalnu kost, a budući da caklina ne može fiziološki resorbirati kost koju pritišće, dolazi do nekroze koja će rezultirati nepovratnim gubitkom kosti. Osim toga, u takvim slučajevima iza krune očnjaka tada izostaje remodelacija kosti (24).

Gubitak zuba

Najčešći uzrok gubitka zuba je prekasno postavljena dijagnoza impaktiranog gornjeg očnjaka te posljedično tome nepravovremena terapija i pogrešna biomehanika tijekom ortodonskog izvlačenja. U nekim slučajevima izrazito kompliciranih impakcija ponekad je bolje ne provoditi zahtjevnu terapiju izvlačenja impaktiranih očnjaka, već zub izvaditi i razmisliti o ortodonskom pomaku prekutnjaka na mjesto očnjaka, autotransplantaciji ili implantološkoj terapiji (24).

4. RASPRAVA

Terapija impaktiranih maksilarnih očnjaka je komplicirana terapija koja zahtijeva suradnju između nekoliko stomatoloških disciplina i motiviranog pacijenta. Rana dijagnostika uvelike pojednostavljuje liječenje, no impaktiranost se najčešće slučajno otkrije kada je već kasno te zahtijeva opsežnije liječenje. Edukacijom stomatologa mogla bi se povećati uspješnost pravovremene dijagnoze. Jednostavnim pregledom u dobi 8-10 godina, koji uključuje vizualnu inspekciju, palpaciju alveolarnog grebena te panoramsku rendgensku snimku, može se lako utvrditi postoji li suspektan zub. Kada se dijagnoza postavi i točno odredi položaj zuba u alveoli, možemo pristupiti kirurškom i ortodonskom dijelu terapije. Ne postoji najbolja metoda za terapiju impakcije. Pravilna dijagnostika i individualan pristup ujedno predstavlja i najbolji terapijski postupak.

Kompliciranost terapije raste s dobi pacijenta, dok je kod adolescenata završni rezultat često uspješan, kod odraslih osoba sa završenim rastom i razvojem uspješnost je značajno slabija. Razlog slabije uspješnosti je još uvijek tema rasprave i zahtijeva dodatna istraživanja.

Ovaj rad daje pregled metoda koje se trenutno koriste kod liječenja impaktiranih maksilarnih očnjaka.

5. ZAKLJUČAK

Uspješnost liječenja impaktiranih gornjih očnjaka je izrazito visoka, osobito kada se provede u što ranijoj dobi. Pravovremeno postavljanje dijagnoze uz preventivnu terapiju može spriječiti nastanak impakcije. Nakon postavljanja dijagnoze, što raniji prikaz kod većine impaktiranih zubi rezultirat će njihovim spontanim nicanjem, a time će se smanjiti duljina trajanja same ortodontske terapije. Svaka kirurška metoda je odgovarajuća za određenu indikaciju pa pristup pacijentu, odnosno svakom slučaju treba biti individualan upravo zbog kompleksnosti terapije koja uključuje i kirurški i ortodontski aspekt liječenja.

6. LITERATURA

1. Bishara SE, Kommer DD, McNeil MH, Montagana LN, Oesterle LJ, Youngquist HW. Management of impacted canines. *Am J Orthod.* 1976;69:371–87.
2. Chu FCS, Li TKL, Lui VKB, Newsome PRH, Chow RLK, Cheung LK. Prevalence of impacted teeth and associated pathologies – a radiographic study of the Hong Kong Chinese population. *Hong Kong Med J.* 2003;9:158–63.
3. Hattab FN, Rawashdeh MA, Fahmy MS. Impaction status of third molars in Jordanian students. *Oral Surg Oral Med Oral Pathol Oral Radiol Endod.* 1995;79:24–9.
4. Peterson LJ, Hupp JR, Ellis E, Tucker MR. Contemporary oral and maxillofacial surgery. 6th ed. St. Louis: Mosby; 2014. 143 p.
5. Bishara SE. Impacted maxillary canines. *Am J Orthod Dentofacial Orthop.* 1992; 101:159–71.
6. Johnston WD. Treatment of palatally impacted canine teeth. *Am J Orthod.* 1969;56:589-96.
7. Thilander B, Jakobsson SO. Local factors in impaction of maxillary canines. *Acta Odontol Scand.* 1968;26:145-68.
8. Baccetti TA. Controlled study of associated dental anomalies. *Angle Orthod.* 1998;68:267-74.
9. Bjerklin K, Kurol J, Valentin J. Ectopic eruption of maxillary first permanent molars and association with other tooth and developmental disturbances. *Eur J Orthod.* 1992;14:369-75.
10. Peck S, Peck L, Kataja M. The palatally displaced canine as a dental anomaly of genetic origin. *Angle Orthod.* 1994;64:249-56.
11. Shapira Y, Kuftinec MN. Early diagnosis and interception of potential maxillary canine impaction. *J Am Dent Assoc.* 1998;129:1450-4.
12. Ericson S, Kurol J. Longitudinal study and analysis of clinical supervision of maxillary canine eruption. *Community Dent Oral Epidemiol.* 1986;14:172-6.
13. Jacoby H. The etiology of maxillary canine impactions. *Am J Orthod.* 1983;84:125-32.
14. Richardson A. The buccal object rule. *Dent Radiogr Photog.* 1980;122:9-14.
15. Haney E, Gansky S, Lee J, et al. Comparative analysis of traditional radiographs and cone-beam computed tomography volumetric images in the diagnosis and treatment planning of maxillary impacted canines. *Am J Orthod Dentofacial Orthop.* 2010;137:590-7.

16. Algerban A, Jacobs R, Fieuws S, Willems G. Comparison of two cone beam computed tomographic systems versus panoramic imaging of localization of impacted maxillary canines and detection of root resorption. *Eur J Orthod.* 2011;33:93-102.
17. Botticelli S, Verna C, Cattaneo P, Heidmann J, Melsen B. Two- versus three-dimensional imaging in subjects with unerupted maxillary canines. *Eur J Orthod.* 2011;33:344-49.
18. Wriedt S, Jaklin J, Al-Nawas B, Wehrbein H. Impacted upper canines: Examination and treatment proposal based on 3D versus 2D diagnosis. *J Orofac Orthop.* 2012;73:28-40.
19. Rossini G, Cavallini C, Cassetta M, Galluccio G, Barbato E. Localization of impacted maxillary canines using cone beam computed tomography. Review of the literature. *Ann Stomatol (Roma).* 2012;3:14-8.
20. Jung Y, Liang H, Benson B, Flint D, Cho B. The assessment of impacted maxillary canine position with panoramic radiography and cone beam CT. *Dento axillofac Radiol.* 2012;41:356-60.
21. Becker A. *Orthodontic treatment of impacted teeth.* Wiley-Blackwell 2012, 3rd ed.
22. Becker A. Early treatment for impacted maxillary incisors. *Am J Orthod Dentofacial Orthop.* 2002;121:586-7.
23. Vanarsdall RL, Corn HL. Soft-tissue management of labially positioned unerupted teeth. *Am J Orthod.* 1977;72:53-64.
24. Kokich VG, Matthews DP. *Ortodontska i kirurška terapija impaktiranih zubi.* Zagreb (Croatia); Media ogled; 2014. 27-101,155-72 p. Croatian.
25. Williams B. Diagnosis and prevention of maxillary cuspid impaction. *Angle Orthod.* 1981;51:30-40.
26. Bonetti A, Parenti I, Zanarini M, Marini I. Double vs single primary teeth extraction approach as prevention of permanent maxillary canines ectopic eruption. *Pediatr Dent.* 2010;32:407-12.
27. Olive RJ. Orthodontic treatment of palatinally impacted maxillary canines. *Aust Orthod J.* 2002;18:64-70.
28. O'Neill J. Maxillary expansion as an interceptive treatment for impacted canines. *Evid Based Dent.* 2010;11:86-7.
29. Kokich VG. Surgical and orthodontic management of impacted maxillary canines. *Am J Orthod Dentofacial Orthop.* 2004;126:278-83.

30. Crescini A, Baccetti T, Rotundo R, Mancini E, Prato G. Tunnel technique for the treatment of impacted mandibular canines. *Int J Periodontics Restorative Dent*. 2009;29:213-8.
31. Boneti A, Incert Parenti S, Daprile G, Montevicchi M. Failure after closed traction of an unerupted maxillary permanent canine: Diagnosis and treatment planning. *Am J Orthod Dentofacial Orthop*. 2011;140:121-5.
32. Dachi S, Howell F. A survey of 3874 routine full mouth radiographs. *Oral Surg Oral Med Oral Pathol*. 1961;14:1165-9.
33. Chapokas AR, Almas K, Schincaglia GP. The impacted maxillary canine: A proposed classification for surgical exposure. *Oral Surg Oral Med Oral Pathol Oral Radiol Endod*. 2012;113:222-8.
34. Ericson S, Kurol J. Early treatment of palatally erupting maxillary canines by extraction of the primary canines. *Eur J Orthod*. 1988;10:283-95.
35. Olive RJ. Orthodontic treatment of palatally impacted maxillary canines. *Aust Orthod J*. 2002;18:64-70.
36. Baccetti T, Mucedero M, Leonardi M, Cozza P. Interceptive treatment of palatal impaction of maxillary canines with rapid maxillary expansion: A randomized clinical trial. *Am J Orthod Dentofacial Orthop*. 2009;136:657-61.
37. Leonardi M, Armi P, Franchi, Baccetti T. Two interceptive approaches to palatally displaced canines: A prospective longitudinal study. *Angle Orthod*. 2004;74:581-6.
38. Becker A, Kohavi D, Zilberman Y. Periodontal status following the alignment of palatally impacted canine. 1978;74:422-9.
39. Becker A, Chaushu S. Success rate and duration of orthodontic treatment for adult patients with palatally impacted maxillary canines. *Am J Orthod Dentofacial Orthop*. 2003;124:509-14.
40. Ericson S, Kurol J. Resorption of maxillary lateral incisors caused by ectopic eruption of the canines. A clinical and radiographic analysis of predisposing factors. *Am J Orthod Dentofacial Orthop*. 1988;94:503-13.
41. Dwman-oll P, Kurol J, Lundgren D. Repair of orthodontically induced root resorption in adolescents. *Angle Orthod*. 1995;65:403-8.
42. Stewart J, Heo G, Glover K, Williamson P, Lam E, Major P. Factors that relate to treatment duration for patients with palatally impacted maxillary canines. *Am J Orthod Dentofacial Orthop*. 2001;119:216-25.

43. Remington D, Joondeph D, Artun J, Riedel R, Chapko M. Long-term evaluation of root during orthodontic treatment. *Am J Orthod Dentofacial Orthop.* 1989;96:43-6.
44. Prasad V, Tandon P, Singh GP, Maurya RP. Management of maxillary lateral incisor: Canine transposition along with maxillary canine impaction on the contralateral side. *J Orthod Res* 2015;3:61-4. [online] Available at: <http://www.jorthodr.org/text.asp?2015/3/1/61/146357> [Accessed 15 Sep. 2017]
45. Orthodontisteenligne.com. (2017). Impacted and ectopic canines. [online] Available at: <https://www.orthodontisteenligne.com/en/dentition-en/impacted-and-ectopic-canines/> [Accessed 15 Sep. 2017].

7. ŽIVOTOPIS

Marko Vido rođen je 3. svibnja 1990. godine u Požegi. Osnovnu i srednju školu završio je u Požegi. Studij dentalne medicine upisuje na Stomatološkom fakultetu u Zagrebu 2010. godine.