

Faktori rasta u endodontskom liječenju

Ban, Andrija

Master's thesis / Diplomski rad

2017

Degree Grantor / Ustanova koja je dodijelila akademski / stručni stupanj: **University of Zagreb, School of Dental Medicine / Sveučilište u Zagrebu, Stomatološki fakultet**

Permanent link / Trajna poveznica: <https://um.nsk.hr/um:nbn:hr:127:590404>

Rights / Prava: [Attribution-NoDerivatives 4.0 International](#)/[Imenovanje-Bez prerada 4.0 međunarodna](#)

Download date / Datum preuzimanja: **2024-07-23**



Repository / Repozitorij:

[University of Zagreb School of Dental Medicine Repository](#)





SVEUČILIŠTE U ZAGREBU
STOMATOLOŠKI FAKULTET

Andrija Ban

FAKTORI RASTA U ENDODONTSKOM LIJEČENJU

Diplomski rad

Zagreb, 2017.

Rad je ostvaren pri Stomatološkom fakultetu Sveučilišta u Zagrebu na Zavodu za endodonciju i restaurativnu stomatologiju

Mentor rada: doc. dr. sc. Jurica Matijević dr. med. dent., Zavod za endodonciju i restaurativnu stomatologiju, Stomatološki fakultet Sveučilišta u Zagrebu

Lektorica hrvatskog jezika: Antonija Vlahović, profesorica hrvatske kulture

Lektorica engleskog jezika: Barbara Baždarić, profesorica engleskog jezika

Sastav Povjerenstva za obranu diplomskog rada:

1. _____
2. _____
3. _____

Datum obrane rada: _____

Rad sadrži: 46 stranica

5 tablica

4 slike

1 CD

Osim ako nije drugačije navedeno, sve ilustracije (tablice, slike i dr.) u radu izvorni su doprinos autora diplomskog rada. Autor je odgovoran za pribavljanje dopuštenja za korištenje ilustracija koje nisu njegov izvorni doprinos, kao i za sve eventualne posljedice koje mogu nastati zbog nedopuštenog preuzimanja ilustracija, odnosno propusta u navođenju njihova podrijetla.

Zahvala

Zahvaljujem se svojim roditeljima što su mi omogućili školovanje i bili cijelo vrijeme neizmjerena potpora,

svojoj Heleni za strpljenje i ljubav,

svojim prijateljima koji su me pratili i podržavali i

svojem mentoru docentu Jurici Matijeviću za svu pomoć tijekom izrade ovog rada.

Faktori rasta u endodontskom liječenju

Sažetak

Regenerativni endodontski postupci su biološki utemeljeni postupci koji se bave regeneracijom tkiva poput pulpe, bolje rečeno pulpodentinskog kompleksa, oštećenog koronarnog dentina kao što je vidljivo uslijed karijesne lezije ili trauma, te regeneracijom resorbiranog korijena, cervikalnog ili apikalnog dentina.

Korištenje faktora rasta u postupku regenerativne endodontske terapije pokazalo se povoljnim u smislu uspješnijih ishoda liječenja.

Faktori rasta koriste se u endodontskom liječenju uz pomoć provjerenih kliničkih metoda koje uključuju revaskularizaciju, uporabu plazme bogate trombocitima (PRP), trombocitima obogaćenog fibrin (PRF) kao i plazme bogate faktorima rasta (PRGF).

U ovom radu daje se kratki pregled opsega kliničke primjene navedenih metoda, rezultata provedenih studija na pacijentima kao i metodologije kliničkog rada. Također, objašnjeni su mehanizmi djelovanja faktora rasta na proliferaciju i diferencijaciju stanica pulpodentinskog kompleksa, i revitalizaciju nekrotičnog tkiva zubne pulpe.

Brojne tehnologije poput genske terapije i terapije pomoću matičnih stanica, obećavajuće su za buduće kliničke metode regenerativne endodontske terapije.

Ključne riječi: regenerativna endodoncija; faktori rasta; PRF; PRGF; biokeramika; matične stanice

Growth factors in endodontic therapy

Summary

Regenerative endodontic procedures are biologically based methods for regeneration of tissues such as the pulp-dentine complex, damaged coronary dentine as seen in a caries lesion or trauma, and for the regeneration of resorbed root, cervical or apical dentine.

The use of growth factors in regenerative endodontic therapy has been shown to be successful in terms of better treatment outcomes.

Growth factors are used in endodontic treatment with the aid of proven clinical methods including revascularization, platelet-rich plasma (PRP), platelet-rich fibrin (PRF) and plasma rich growth factors (PRGF).

This paper gives a brief overview of the scope of the clinical application of the above mentioned methods, the results of studies performed on patients as well as the methodology of clinical work. Mechanisms for growth-factor-mediated proliferation and differentiation of pulpodentine complex cells, as well as the revitalization of necrotic dental pulp tissue have been clarified hereinafter.

Numerous technologies such as gene therapy and stem cell therapy are promising for future clinical regenerative endodontic therapy.

Key words: regenerative endodontic therapy; growth factors; PRF; PRGF; bioceramics; stem cells

Sadržaj

1. UVOD	1
2. HISTOLOGIJA I PATOLOŠKA STANJA PULPE	3
2.1. Histologija zubne pulpe	4
2.2. Embriološki razvoj pulpe.....	4
2.3. Patološke promjene i stanja pulpe	5
3. FAKTORI RASTA	7
3.1. Faktori rasta	7
3.2. Učinci faktora rasta na proliferaciju i diferencijaciju stanica	9
3.3. Prisutnost faktora rasta u pulpodentinskom kompleksu	9
4. TEHNIKE REGENERATIVNE ENDODONCIJE	11
4.1. Revaskularizacija.....	11
4.2. PRP ili plazma bogata trombocitima	13
4.2.1 Mehanizam djelovanja	14
4.2.2 Dobivanje PRP-a.....	15
4.3. PRF ili fibrin bogat trombocitima	17
4.3.1 Fibrin.....	18
4.3.2 Dobivanje PRF-a.....	18
4.3.3 Klinički postupak u terapiji.....	20
4.4. PRGF ili plazma bogata faktorima rasta.....	23
4.4.1 Dobivanje PRGF-a.....	23
4.4.2 Klinički postupak u terapiji.....	24
5. BIOKOMPATIBILNI MATERIJALI ZA ZATVARANJE	26
5.1. Biokeramika.....	26
5.2. Podjela po kliničkom značaju.....	27
5.3. Mehanizmi integracije	29

5.4. Root repair material (RRM)	30
5.5. Biodentin	30
5.6. Mineralno-trioksidni agregat (MTA).....	31
6. METODE VAŽNE ZA KLINIČKU PRAKSU	32
6.1. Dezinfekcija korijenskih kanala	32
6.2. Kalupi i mrežice (<i>scaffolds</i>).....	32
7. BUDUĆE METODE REGENERATIVNE ENDODONCIJE.....	34
7.1. Terapija pomoću matičnih stanica	34
7.2. Genska terapija	34
8. RASPRAVA.....	35
9. ZAKLJUČAK	37
10. LITERATURA.....	39
11. ŽIVOTOPIS	45

Popis skraćenica

bFGF ili FGF-2 - osnovni faktor rasta fibroblasta (eng. basic-fibroblast-growth-factor)

ECGF - faktor rasta epitelnih stanica (eng. epithelial-cell-growth-factor)

EDTA - etilen-diamin-tetraoctena kiselina

EGF ili PD-EGF - epidermalni faktor rasta trombocitnog porijekla (eng. epidermal-growth-factor)

GBR - vođena regeneracija kosti (eng. guided bone regeneration)

GF - faktor rasta (eng. growth factor)

HA - kalcijev hidroksilapatit - $\text{Ca}_{10}(\text{PO}_4)_6(\text{OH})_2$

IGF-1 - inzulinu sličan faktor rasta (eng. insulin-like growth factor)

PDAF - angiogenetski faktor trombocitnog porijekla (eng. platelet-derived-angiogenesis-factor)

PDGF - faktor rasta porijeklom iz trombocita (eng. platelet-derived growth factor)

PE-HA - pojačani polietilen i hidroksilapatit

PF-4 - trombocitni faktor 4 (eng. platelet-factor 4)

PLA - polilaktična kiselina

PRF - trombocitima obogaćeni fibrin (eng. platelet-rich-fibrin)

PRGF - plazma bogata faktorima rasta (eng. plasma-rich-in-growth-factors)

PRP - plazma obogaćena trombocitima (eng. platelet-rich-plasma)

TCP - trikalcijev fosfat - $\text{Ca}_3(\text{PO}_4)_2$

TGF- β - transformirajući faktor rasta β (eng. transforming growth factor beta)

VEGF - vaskularni endotelni faktor rasta (eng. vascular endothelial growth factor)

1. UVOD

Faktori rasta u endodontskom liječenju predstavljaju jedan od temelja regenerativne endodontske terapije. Regenerativna terapija je budućnost stomatologije, a specijalisti endodoncije svakako mogu biti predvodnici ovog novog koncepta. Regenerativna endodoncija pruža nadu da se avitalnom zubu ponovno uspostavi potpuni ili djelomični vitalitet. Usredotočuje se na zamjenu traumatizirane i patološke pulpe s funkcionalnim pulpnim tkivom (1).

Regenerativni endodontski postupci su biološki utemeljeni postupci koji se bave regeneracijom tkiva poput pulpe, bolje rečeno pulpodentinskog kompleksa, oštećenog koronarnog dentina kao što je vidljivo uslijed karijesne lezije ili traume te regeneracijom resorbiranog korijena, cervikalnog ili apikalnog dentina. Pretpostavka regenerativnog endodontskog postupka je da, unatoč nekrozi pulpe, dio pulpnog tkiva može preživjeti u apikalnom području i, pod povoljnim uvjetima, proliferirati i dovesti do regeneracije. Iako nema uspostavljenih standardiziranih protokola za liječenje u regenerativnoj endodonciji, mnogi od slučajeva pokazali su obećavajuće kliničke rezultate (2).

Neki od poznatih regenerativnih postupaka u endodonciji su revaskularizacija korijenskog kanala, terapija matičnim stanicama, implantacija nosača odnosno mrežica, unošenje istih u obliku injekcije, implantacija pulpe, 3D printanje stanica i genska terapija (1).

Od svih navedenih metoda jedino se revaskularizacija smatra klinički svrsishodnim i iskoristivim pristupom, dok su ostale tehnike u fazi intenzivnog razvoja i istraživanja (1).

Svrha ovog rada je prikazati trenutna saznanja o mogućnostima regenerativne endodoncije, tehnikama koje se primjenjuju i njihovoj kliničkoj uspješnosti te ulogu faktora rasta u endodontskom liječenju. Svrha rada je također prikazati nove smjerove istraživanja koji bi mogli dovesti do novih klinički primjenjivih tehnika regenerativne terapije.

2. HISTOLOGIJA I PATOLOŠKA STANJA PULPE

2.1. Histologija zubne pulpe

Zubna pulpa jedinstveno je meko tkivo okruženo tvrdim dentinom i smješteno u središtu zuba. Opisuje se kao areolarno, vlaknasto, rahlo, vezivno tkivo građeno od stanica i izvanstaničnih komponenti, opskrbljeno žilama i živcima. Oblikuje i podupire dentin čiji je i sastavni dio (3).

Dentin i zubna pulpa čine pulpo-dentinski kompleks. Gledajući svjetlosnim mikroskopom na mladom, potpuno razvijenom, trajnom zubu uočavaju se svi elementi pulpne arhitekture. Na periferiji pulpe nalazi se sloj odontoblasta čije jezgre leže uz predentin. Od periferije prema središtu, uz sloj odontoblasta, nalazi se zona siromašna stanicama (Weilova zona). Uz nju je zona bogata stanicama, s mnogo fibroblasta i nediferenciranih stanica. Prostor koji okružuje zona bogata stanicama je središnja zona označena kao jezgra pulpe. Tu se nalaze stanice i izvanstanični elementi te većina živčanih ogranaka, krvnih i limfnih žila (3).

2.2. Embriološki razvoj pulpe

Od stanica zubne papile odontoblasti nastaju na periferiji, usmjereni prema unutrašnjem caklinskom epitelu, dok se u središnjem dijelu pulpe nalaze fibroblasti i ostale stanice pulpe.

Vaskularizacija pulpe započinje u ranom stadiju zvana, angiogenezom iz mezehima zubne papile. Krvne žile granaju se u zubnoj papili do budućih rogova zubne pulpe. Ove krvne žile formiraju mrežu venula, arteriola i kapilara koje se pružaju do subodontoblastnog i odontoblastnog sloja. U razvijenom se zubu krvne žile pružaju među odontoblastima čak do sloja predentina (4).

Živčana vlakna prodiru u pulpu tijekom razvoja zajedno s krvnim žilama kontrolirajući protok krvi i tako utječu na razvoj zuba. Prvo se razvija osjetna trigeminalna inervacija, a poslije simpatička inervacija koja je ograničena na radikularni dio pulpe. Konačni razvoj živčane mreže, uključujući i subodontoblastni pleksus Raschkow, završava s

razvojem korijena. Završetkom razvoja zubne pulpe smatra se završetak rasta korijena iako se tijekom cijelog života odlaže dentin kao rezultat različitih podražaja (4).

2.3. Patološke promjene i stanja pulpe

Klinički se pulpni afekti dijele na:

- zdravu pulpu
- reverzibilni pulpitis
- ireverzibilni pulpitis
- nekrozu pulpe.

Zub sa zdravom pulpom klinički je bez simptoma i odgovara pozitivno na testove vitaliteta. Takav zub ne pokazuje nikakve radiološke znakove patoloških promjena (5).

Reverzibilni pulpitis je kliničko stanje vezano uz subjektivni i objektivni nalaz blage upale pulpe. Nakon uklanjanja uzroka iritacije upala će se povući, a pulpa vratiti u normalno stanje.

Ireverzibilni pulpitis često je nastavak reverzibilnog pulpitisa. To je jaka upala, koja ne prolazi uklanjanjem uzročnika. Pulpa nema sposobnost oporavka te brže ili sporije postaje nekrotična. Bol kod ireverzibilnog pulpitisa može biti spontan i kontinuiran, oštar ili tup, difuzan i trajati od nekoliko minuta do nekoliko sati. Kako bol jača, sve ga je teže lokalizirati. Aplikacija vanjskih podražaja, poput hladnog i toplog, može dovesti do dugotrajnog bola (5).

Nekroza pulpe kliničko je stanje odumiranja pulpe. Osim likvefakcijske nekroze, može nastati i ishemična nekroza kao posljedica traumatskih povreda i poremećene ili sasvim prekinute cirkulacije. Nekroza pulpe obično je asimptomatska, ali može biti popraćena epizodama spontanog bola i nelagode na pritisak. Zub ne reagira na termičke podražaje i električni test vitaliteta (3, 5).

Gangrena pulpe je nekroza pulpe komplicirana bakterijskom kontaminacijom. Razlikujemo dva oblika gangrene:

- *gangrena sicca* (suha gangrena) – korijenski kanal nije vlažan i ima znakove mumifikacije
- *gangrena humida* (vlažna gangrena) – prisutne su eksudacija i autolitsko raspadanje.

Najčešći su uzroci bolesti pulpe mliječnih zuba uznapredovali karijesni procesi i traume zuba (3, 5)

3. FAKTORI RASTA

3.1. Faktori rasta

Faktori, odnosno činitelji rasta prvenstveno se nalaze u koštanoj srži, a oslobađaju se prilikom preoblikovanja, odnosno remodelacije kosti ili nakon koštane traume. Ti su faktori vrlo potentni induktivni medijatori, odnosno posrednici u tijeku cijeljenja. Korištenje ovih osteoinduktivnih medijatora u postupku transplantacije kosti ili u sprezi sa postupkom augmentacije kosti pokazalo se povoljnim u smislu uspješnijih ishoda liječenja (6).

Trombociti izolirani iz periferne krvi predstavljaju autolni izvor faktora rasta koji su u njima pohranjeni u α -granulama (6).

Za α -granule trombocita poznato je da sadrže mitogene i kemotaktične faktore rasta (Tablica 1) te s njima u vezi neaktivirane molekule važne za tijek cijeljenja, poput faktora rasta trombocitnog porijekla (PDGF), transformirajućeg faktora rasta β 1, β 2, β 3 (TGF- β 1, TGF- β 2, TGF- β 3), angiogenetskog faktora trombocitnog porijekla (PDGF), inzulinu sličnog faktora rasta (IGF-1), trombocitnog faktora 4 (PF-4), epidermalnog faktora rasta (EGF), faktora rasta epitelnih stanica (ECGF), vaskularnog endotelnog faktora rasta (VEGF), osnovnog faktora rasta fibroblasta (bFGF) i drugih citokina (7).

Njihova je važnost u tome što mogu poticati proliferaciju stanica, preoblikovanje koštanog matriksa te angiogenezu (6) što je posebno važno u poljima parodontologije, oralne kirurgije te regenerativne endodoncije, a istraživanja novih mogućnosti liječenja uz pomoć trombocitnih faktora rasta vrlo su brojna posljednjih godina.

Tablica 1. Faktori rasta sadržani u α -granulama trombocita (8)

Faktor	Ciljno tkivo/stanice	Funkcija
PD-EGF	Stanice krvnih žila, stanice kože, fibroblasti	Sekrecija citokina, rast stanica, kemotaksija, diferencijacija
PDGF	Fibroblasti, stanice glatkih mišića, hondrociti, osteoblasti, mezenhimalne matične stanice	Rast stanica, kemotaksija, rast krvnih žila, granulacija, sekrecija faktora rasta, formiranje matriksa s koštanim morfo-genetskim proteinom (BMP-om), kolagen i kost
TGF-β1	Stanice krvnih žila, stanice kože, fibroblasti, monociti, TGF-obitelj (uključujući BMP), osteoblasti	Rast krvnih žila, sinteza kolagena, inhibicija rasta, apoptoza, diferencijacija, aktivacija
IGF-1, 2	Kost, krvne žile, koža, fibroblasti	Rast, diferencijacija i kemotaksija stanica, sinteza kolagena
VEGF/ECGF	Stanice krvnih žila	Rast stanica, migracija, urastanje novih krvnih žila, antiapoptoza
bFGF	Stanice krvnih žila, stanice glatkih mišića, koža, fibroblasti	Rast stanica, kemotaksija, rast krvnih žila

3.2. Učinci faktora rasta na proliferaciju i diferencijaciju stanica

Poznato je da faktori rasta utječu na proliferaciju i diferencijaciju stanica. U studiji koju je 2013. proveo Mathieu proučavan je učinak osnovnog faktora rasta fibroblasta (FGF-2) i transformirajućeg faktora rasta (TGF- β 1) na proliferaciju stanica humane zubne pulpe. Povećanje koncentracije mikrosfera s faktorom FGF-2 značajno je povećalo brzinu proliferacije stanične pulpe na način ovisan o dozi, s najvećim povećanjem od 133%. Povišenje koncentracija mikrosfera s TGF- β 1 neznatno je smanjilo brzinu proliferacije stanica (9).

Suprotno tome, u studiji koju je 1998. proveo Hu, pulpa tretirana s TGF- β 1 pokazala je značajno poboljšanje zacjeljivanja mekog i tvrdog tkiva u 3 tjedna. Ovdje je pokazano kako TGF- β 1 kao sredstvo za zatvaranje pulpe pojačava stvaranje reparatornog dentina kod molara štakora (10).

3.3. Prisutnost faktora rasta u pulpodentinskom kompleksu

Tijekom 1960-ih Nygaard-Ostby je uveo koncept regeneracije tkiva unutar korijenskog kanala (11).

Tijekom 2004. godine Banchs i Trope uveli su modificirani klinički protokol koji je uključivao minimalnu instrumentaciju, obilno ispiranje i postavljanje antimikrobnog intrakanalnog medikamentnog uložka nakon čega se potaknulo krvarenje unutar korijenskog kanala (12).

U posljednjem desetljeću brojne serije slučajeva i nekoliko retrospektivnih i prospektivnih studija pokazale su da su u regenerativnim endodontskim slučajevima postignute zadovoljavajuće razine razvoja korijena i apikalnih zatvaranja. Čimbenici rasta imaju ključnu ulogu u regrutiranju, migraciji, proliferaciji i diferencijaciji matičnih stanica zubne pulpe (13).

U regenerativnoj endodonciji čimbenici rasta mogu doći iz različitih izvora kao što je krvni ugrušak, PRP ili PRF. Za matriks dentina utvrđeno je da je rezervoar faktora rasta (14). Za vrijeme razvoja zuba odontoblasti izlučuju razne bioaktivne molekule i ugrađuju ih u dentinsku matricu uključujući transformirajući faktor rasta (TGF), inzulinu sličan faktor rasta (IGF-1), faktor rasta trombocitnog porijekla (PDGF), vaskularni endotelni faktor rasta (VEGF), osnovni faktor rasta fibroblasta (bFGF ili FGF-2) i epidermalni faktor rasta (EGF ili PD-EGF) (15). Dokazano je da se ovi čimbenici rasta mogu osloboditi prilikom oštećenja dentina ili tijekom terapijskih postupaka radi promicanja regeneracije dentina.

Važno je znati mogu li se ti čimbenici rasta također otpuštati iz matrice dentina u prostor korijenskog kanala nakon što se kanal obradi trenutnim regenerativnim endodontskim protokolom koji uključuje minimalnu instrumentaciju i obilno ispiranje s NaOCl i EDTA (16).

Zeng je 2016. godine proveo studiju čiji je cilj bio dokazati prisutnost povišenih količina nekih faktora rasta u prostoru korijenskog kanala nakon postupka višekratnih ispiranja sa otopinama 1.5% NaOCl i 17% EDTA (16).

Višestruki čimbenici rasta oslobađaju se u dentin nakon postupaka ispiranja, a među njima su dokazani: EGFR, CSF1, CSF3, IGFBP1, IGFBP3, PDGF-AB, TGF-a, TGF-b1, TGF-b2, VEGF-A i VEGF-D (16).

4. TEHNIKE REGENERATIVNE ENDODONCIJE

4.1. Revaskularizacija

Uspješna regeneracija pulpodentinskog kompleksa treba sve komponente trijade inženjerstva tkiva: matične stanice, čimbenike rasta i nosače u obliku mrežica (17).

Istraživanja su pokazala da se matične stanice isporučuju u korijenski kanal uz pomoć krvarenja tijekom regenerativnog endodontskog liječenja (Tablica 2). Ove matične stanice mogu biti matične stanice iz apikalne papile (SCAP), upaljene periapikalne progenitorske stanice, stanice parodontnog ligamenta i stromalne stanice koštane srži (17).

Krvni ugrušak, plazma bogata trombocitima (PRP), trombocitima obogaćeni fibrin (PRF) i razne biomembrane i mrežice su proučene i testirane (18).

Tablica 2. Protokol regenerativne endodontske terapije (RET) po preporuci *Leeds School of Dentistry* (17)

Prvi posjet	
1.	Lokalna anestezija ako je indicirana
2.	Izolacija zuba uz pomoć koferdama
3.	Preparacija trepanacijskog otvora i pristupnog kaviteta te ekstripacija pulpe
4.	Korijenski kanal minimalno se proširuje kako bi se spriječilo daljnje slabljenje postojećih dentinskih zidova
5.	Ispiranje korijenskog kanala sa navedenim sredstvima:
6.	Obilne količine 1,5% natrij hipoklorita (NaOCl) s iglom uvedenom u korijenski kanal do točke 2 mm od apikalnog foramena uz polagano ispiranje
7.	Ispiranje sa 5 mL sterilne fiziološke otopine
8.	Sušenje kanala pomoću papirnatih štapića
9.	Metronidazol (100 mg) i ciprofloksacin (100 mg) miješaju se sa destiliranom vodom
10.	Smjesa dva antibiotika zatim se ubrizgava u korijenski kanal

Nastavak tablice na idućoj stranici

Tablica 2. Protokol regenerativne endodontske terapije (RET) po preporuci *Leeds School of Dentistry* (nastavak sa prethodne stranice) (17)

11.	Postavlja se kuglica vate koja pokriva otvore korijenskog kanala, a pristup se zapečati stakleno-ionomernim cementom kako bi se spriječio koronalno propuštanje ili kontaminacija korijenskog kanala oralnim mikroorganizmima
12.	Drugi posjet (Nakon razrješenja infekcije, ako klinički znakovi ili simptomi ustraju, treba ponoviti prethodne postupke)
13.	Primjenjuje se lokalna anestezija bez vazokonstriktora te se pristupa već izoliranom zubu
14.	Mješavina antibiotika potom se ispire iz korijenskog kanala ispiranjem obilnim količinama normalne fiziološke otopine
15.	Kanal se zatim ispire sa 10 mL 17%-tne otopine EDTA
16.	Nakon toga korijenski kanal treba temeljito osušiti papirnatim štapićima
17.	Nakon toga slijedi umetanje sterilnog oštrog instrumenta (igla ili prstera) na duljinu od 2 mm preko radne duljine, u periapeksno tkivo kako bismo namjerno izazvali krvarenje u korijenski kanal. Korijenski kanal potrebno je ispuniti krvlju
18.	Kad se korijenski kanal ispuni krvlju, pamučni čepić stavlja se u komoricu i dobiva se ugrušak u korijenskom kanalu
19.	Kad nastane ugrušak, pulpna se komorica u koronarnom dijelu temeljito čisti kako bi se uklonili ostaci krvi, što bi u budućnosti moglo uzrokovati diskoloraciju
20.	Pristupna šupljina tada se hermetički zatvara s tri sloja materijala kako bi se spriječila rubna propuštanja i kontaminacija. Koriste se Portland cement, potom stakleni ionomer te kompozitna smola

4.2. PRP ili plazma bogata trombocitima

Plazma bogata trombocitima (eng. *platelet-rich-plasma*) je preparat plazme iz autologne krvi koji sadrži koncentracije trombocita iznad normalnih. Referentne vrijednosti brojnosti trombocita u krvi iznose od 150000 do 350000 po μL , a u prosjeku iznose oko 200000/ μL . Istraživanja su pokazala kako se uspješnost cijeljenja kosti i mekih tkiva povećava već kod upotrebe PRP preparata od 5ml koji sadrži oko milijun trombocita po μL .

Sedam poznatih faktora rasta u PRP-u su PDGF α , PDGF β , PDGF γ , TGF- β , TGF- β 2, VEGF i PD-EGF. Ovo su nativni faktori rasta u biološki uvjetovanim omjerima (20).

Normalni krvni ugrušak služi kao nosač ovih faktora rasta. Ugrušak se sastoji od fibrina, fibronektina i vitronektina koji su zapravo adhezijske molekule za stanice, a od posebne su važnosti prilikom migracije stanica kao što se može vidjeti prilikom osteoindukcije, reepitelizacije i osteointegracije. PRP ipak sadrži samo uobičajene koncentracije ovih adhezijskih molekula, poput normalnog krvnog ugruška, stoga PRP ne smatramo fibrinskim ljepilom. Također, PRP nije osteoinduktivan i ne može potaknuti stvaranje kosti *de novo* (20).

Pripravljeni uzorak plazme bogate trombocitima najčešće se miješa s trombinom i kalcijevim kloridom kako bi se potakla opsežna aktivacija koncentriranih trombocita te pripremno geliranje. U ovom se trenutku citokini trombocita već normalno oslobađaju. Cikatrijska svojstva, odnosno mogućnost stvaranja ožiljaka, su za ove molekule već dobro dokumentirana (21).

4.2.1 Mehanizam djelovanja

PRP djeluje preko degranulacije α granula u trombocitima koje sadrže sintetizirane i prethodno pohranjene čimbenike rasta. Faktori rasta koji se otpuštaju iz aktiviranih trombocita su: faktor rasta trombocitnog porijekla (PDGF), transformirajući čimbenici rasta beta 1 i beta 2 (TGF 2 - 1 i 2), vaskularni endotelni faktor rasta (VEGF), osnovni faktor rasta fibroblasta (bFGF), faktor aktivacije trombocita 4 (PAF-4), interleukin 1 (IL-1). Aktivna sekrecija navedenih čimbenika rasta započinje procesom zgrušavanja krvi i počinje unutar 10 minuta nakon zgrušavanja (6).

Više od 95% faktora rasta izlučuje se unutar jednog sata. Stoga, PRP mora biti pripremljen u nekoaguliranom stanju i trebao bi se iskoristiti u roku od 10 minuta od inicijacije stvaranja ugruška (6).

Izlučeni čimbenici rasta odmah se vežu na vanjsku površinu staničnih membrana stanica u presadku putem transmembranskih receptora. Ovi transmembranski receptori pak zauzvrat aktiviraju endogeni interni signalni protein koji uzrokuje ekspresiju (otključava) normalne genske sekvence stanice kao što je stanična proliferacija, stvaranje matrice, proizvodnja osteoida, sinteza kolagena itd (6).

Čimbenici faktora rasta PRP tako djeluju kroz stimulaciju normalnog cijeljenja, samo značajno brže (Tablica 3) (6).

4.2.2 Dobivanje PRP-a

PRP može se dobiti ručno ili strojno, uz pomoć centrifuga i drugih instrumenata (6).

Plazmafereza je metoda gdje se koristi separator stanica s diferencijalnim ultracentrifugiranjem (3000 g). Unatoč sofisticiranoj opremi koja se koristi, konačni PRP uvijek sadrži zaostatna crvena krvna zrnca i leukocite te predstavlja težak proces koji zahtijeva pomoć hematologa.

Vivostat centrifuga (vivolution) proizvodi vivostat fibrinsku brtvu. Također nastaje i leukocitima siromašni koncentrat trombocita za kiruršku upotrebu. Nedostatci uključuju vrlo skupe postupke i oštećenja trombocita koja mogu nastati tijekom postupka (6).

PRP se može aktivirati pomoću goveđeg trombina ili kalcijevog sulfata. Međutim, aktualna je rasprava o goveđem trombinu koji se koristi za aktivaciju PRP-a. Poznato je da goveđi trombin uzrokuje nuspojave poput krvarenja, tromboze i značajnih imunoloških reakcija kao što je sistemski lupus eritematosus (SLE) (23).

Kalcijev sulfat se koristi za aktiviranje PRP s jednakom djelotvornosti kao i goveđi trombin, no bez štetnih učinaka i nuspojava (24).

PRP se preporuča za brzo oslobađanje čimbenika rasta, dok A-PRF bolje odgovara dugotrajnom otpuštanju (25).

Tablica 3. Ključne značajke izvješća o slučajevima endodontskog liječenja nekrotične pulpe trajnog zuba pomoću PRP tehnike (6)

	Veličina uzorka	Patološko stanje i terapija	Ishodi
Johns, et al (2014)	1	Bernard Soulierov sindrom, oteklina desnog maksilarnog očnjaka u trajanju od 5 dana	Značajno smanjenje periapikalnog radiološkog prosvjetljenja nakon 1 godine praćenja.
Hiremath, et al. (2014)	3	Velika periradikularna lezija	U 18. mjesecu okluzalni radiogram pokazuje potpuno zarastanje periapeksne lezije.
Geeta IB (2013)	1	Uspostavljen pulpitis u 46 s karijesnom izloženosti pulpe i oštrim, povremenim bolovima	Nakon 6 mjeseci, zub je pozitivno reagirao na testove vitaliteta pulpe.
Singh, et al. (2013)	15	Periradikularna lezija	Na kraju šestog mjeseca, svi pacijenti pokazali su potpunu regeneraciju kostiju.
Chen MY (2012)	20	Inficirana nekrotična pulpa i apsces	Nakon 7 mjeseci značajno smanjenje radiološkog prosvjetljenja.
Torabinejad (2011)	1	Nekrotična pulpa i otvoreni apeks	Zub bez simptoma nakon dva tjedna.
Petrino (2010)	6	Nerazvijeni molar sa apikalnim parodontitisom	Nestanak radiolucencije nakon 6 mjeseci uz očuvani vitalitet.
Cehreli (2011)	6	Nerazvijeni prvi trajni molar sa nekrozom pulpe	Potpuno periapikalno zacjeljivanje nakon 10 mjeseci.

4.3. PRF ili fibrin bogat trombocitima

Trombocitima obogaćen fibrin (engl. Platelet Rich Fibrin, PRF) autologni je preparat nastao centrifugiranjem krvi pacijenta, a sastoji se od trombocita i plazme. Humani krvni ugrušak sastoji se od oko 95% crvenih krvnih stanica, do 5% trombocita i manje od 1% bijelih krvnih stanica.

PRF-ugrušak, za razliku od toga, sadrži 4% crvenih krvnih stanica, 95% trombocita i 1% bijelih krvnih stanica (26).

Oštećenje tkiva i prekid kontinuiteta stijenki krvne žile potiču nastanak trombocitnog čepa i krvnog ugruška te lučenje više faktora rasta koji upravljaju proliferacijom, kemotaksijom, sintezom ekstracelularnog matriksa i morfogenezom tkiva. Upotrebom PRF-a ili PRP-a moguće je višestruko povećati koncentraciju faktora rasta te ubrzati i pospješiti proces cijeljenja potičući proliferaciju fibroblasta i zarastanje kosti, porast vaskularizacije tkiva i stvaranje kolagena te mitozu mezenhimalnih matičnih stanica i osteoblasta (27).

Tehniku PRF-a su 2001. godine razvili Choukroun i suradnici te predstavlja drugu generaciju autolognog koncentrata trombocita koja se koristi za ubrzanje cijeljenja mekog i tvrdog tkiva. PRF je sazdan od matriksa autolognog fibrina u koji su ugrađene velike količine trombocita i njihovih faktora rasta. Tijekom idućih 7 - 11 dana fibrinska se mrežica razgrađuje, dok se faktori rasta progresivno otpuštaju.

Faktori rasta imaju ograničeno vrijeme djelovanja nakon čega se inaktiviraju i razgrađuju. Cijeljenje rana složeni je proces koji zahtijeva interakciju različitih stanica tijekom vremena, stoga jednokratno otpuštanje faktora rasta neposredno djeluje samo na početni stadij cijeljenja rana uz izostanak produljenog učinka važnog u regeneraciji mekog tkiva i kosti. Upravo zbog toga fibrinska mrežica ima važnu ulogu u regenerativnim svojstvima PRF-a (27).

4.3.1 Fibrin

Fibrin je aktivirani oblik plazmatske molekule fibrinogena. Obilato je prisutan u krvnoj plazmi i alfa-granulama trombocita te ima odlučujuću ulogu u agregaciji trombocita tijekom hemostaze. Prilikom aktivacije pretvara se u oblik biološkog ljepila koje je sposobno konsolidirati početnu nakupinu trombocita te stvoriti zaštitni zid uz vaskularna oštećenja tijekom koagulacije krvi. Uostalom, fibrinogen je konačni supstrat svih koagulacijskih reakcija, a s obzirom da je topljivi protein, prilikom aktivacije pretvara se u netopljivi fibrin uz posredstvo trombina, stvarajući polimerizirani gel koji čini prvi cikatrijski predložak za stvaranje ugruška na mjestu lezije (21).

4.3.2 Dobivanje PRF-a

PRF protokol je vrlo jednostavan: uzorak krvi uzima se bez antikoagulansa u epruvetama od 10 mL koje se odmah centrifugiraju pri 3000 okr / min (približno 400 g) tijekom 10 minuta. Odsutnost antikoagulansa podrazumijeva aktivaciju većine trombocita u nekoliko minuta u uzorku krvi u kontaktu sa zidovima cijevi oslobađanjem koagulacijskih kaskada (Slika 1) (21).

Nastaju tri odvojene biološke faze:


1. Koagulirani sloj crvenih krvnih stanica na dnu epruvete
2. Kruti i elastični PRF gel kao međuprodukt u sloju koji je stisnut kako bi se dobila fibrinska membrana i kao takav se koristi za kliničke primjene
3. Serum tekućeg supernatanta ili acelularna plazma koja se ne koristi. (28)

Trombociti su teorijski zarobljeni u velikim količinama u fibrinskim mrežama. Uspjeh ove tehnike u cijelosti ovisi o brzini sakupljanja krvi i prijenosu u centrifugu. Bez antikoagulansa, uzorci krvi počinju koagulirati gotovo odmah nakon dodira sa staklom epruvete. Potrebno je minimalno nekoliko minuta centrifugiranja da se fibrinogen koncentrira u srednjem i gornjem dijelu cijevi (slika 2).

Brzo rukovanje je jedini način da se dobije klinički upotrebljivi PRF ugrušak. Ako je vrijeme potrebno za sakupljanje krvi i početak centrifugiranja preveliko, doći će do neuspjeha. Fibrin će se polimerizirati difuzno u cjevčici i dobit će se samo mali krvni ugrušak bez konzistencije. Zaključno, PRF protokol omogućuje prikupljanje fibrinskog ugruška ispunjenog serumom i trombocitima. Otplavlivanjem tekućina zarobljenih u matrici fibrina, mogu se dobiti vrlo otporne autologne fibrinske membrane (21).

PRF membrana omogućava polagano otpuštanje ključnih faktora rasta tijekom najmanje jednog tjedna, što znači da membrana potiče svoje vlastito okruženje tijekom značajnog vremenskog perioda u tijeku pregradnje (29).

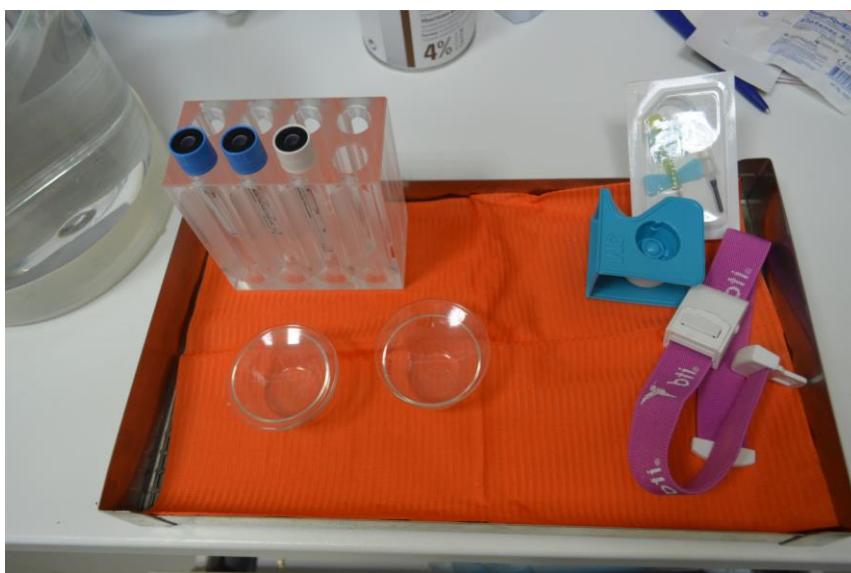Svojstva ovog prirodnog fibrinskog biomaterijala nude veliki potencijal za liječenje rana (29).



Slika 1. A-PRF stroj za centrifugiranje (ljubaznošću dr. Deana Cekića)

4.3.3 Klinički postupak u terapiji

U kliničkom postupku koristimo se tehnikom kakva je navedena u prikazu slučaja koji je obradio Mishra 2013. godine (30). Pristupni kavitet je oblikovan i učinjena je minimalna instrumentacija radi uklanjanja nekrotičnih ostataka uz obilno ispiranje otopinom 2,5% natrijeva hipoklorita. Trostruka antibiotska pasta uložena je u kanal tijekom četiri tjedna. Tijekom drugog posjeta iz srednje kubitalne vene pacijenta uzeto je 5 ml cijele krvi, a krv je podvrgnuta centrifugiranju tijekom 24 sata na 2400 rpm tijekom 12 minuta pri pripremi fibrina bogata trombocitima (PRF) pomoću Choukrounove metode.



Slika 2. Set za uzimanje krvi prilikom proizvodnje PRF-a (ljubaznošću dr. Deana Cekića)

Trostruka antibiotska pasta uklonjena je i kanal je posušen. PRF ugrušak postavljen je u apikalnu regiju zuba 21 pomoću ručnih čepova. Tri milimetra MTA smješteno je u cervikalni dio korijenskoga kanala, a trajna restauracija učinjena je tri dana kasnije.

Klinički pregled nakon 6 i 12 mjeseci nije pokazao nikakvu osjetljivost na perkusiju i palpaciju u zubu uz pozitivnu reakciju na električni podražaj i hladne testove. Radiografski pregled pokazao je rezoluciju periapikalnog procesa, daljnji razvoj korijena i apikalno zatvaranje (30).

Na temelju uspješnog ishoda ovog slučaja može se reći da PRF ugrušak može poslužiti kao kalup za regeneraciju nekrotičnih nerazvijenih trajnih zuba.

U studiji koju je 2017. proveo Shivashankar (31) prilikom standardne tehnike izazivanja krvarenja i revaskularizacije, korišteni su PRP i PRF kao prirodni materijali za indukciju cijeljenja.

Nakon 12 mjeseci pacijenti nisu imali znakove ponovne infekcije ili radiografskog povećanja postojećeg apikalnog procesa u sve tri skupine. PRP je bio bolji od PRF-a u induciranoj tehnici krvarenja s obzirom na periapikalno zacjeljivanje rana kada se koristio u regenerativnim endodontskim postupcima. Skupine su bile usporedive na temelju duljine korijena i zadebljanja bočnog zida.

Zaključak je da PRP daje bolje rezultate u kratkom vremenskom razdoblju s obzirom na periapikalno zacjeljivanje rana u usporedbi s PRF-om u tehnici induciranog krvarenja (31).

U studiji (34) koju je proveo Angerame 2015. godine 11 bolesnika podvrgnuto je endodontskoj kirurgiji za liječenje refrakternog periapikalnog parodontitisa. Nakon 2 i 3 mjeseca od kirurškog zahvata ispitna skupina PRF-a pokazala je znatno bolje rezultate periapikalnog zarastanja od kontrolne skupine (34).

Choukrounov PRF proizveden je iz autogenih koncentriranih trombocita bez manipulacije i naširoko se koristi u kliničkoj stomatologiji kao vektor za čimbenike rasta stanica. PRF može poticati proliferaciju i diferencijaciju stanica pulpe što sugerira potencijalne primjene PRF-a kao biološke molekule u regeneraciji ozlijeđenih tkiva zubne pulpe i stimuliraciji dentinogeneze (32).

Pokazalo se da PRF ima nekoliko prednosti u odnosu na tradicionalno pripremljenu plazmu bogatu trombocitima. Njegove glavne prednosti su jednostavnost pripreme i nedostatak biokemijskog rukovanja krvlju što ovu pripremu čini strogo autolognom (Slika 3) (33).

Studije su nedavno pokazale da PRF ima vrlo značajno polagano odgođeno oslobađanje mnogih čimbenika rasta poput PDGF-a i TGF-a β tijekom najmanje 1 tjedna, a najviše do 28 dana što znači da PRF može oslobađati čimbenike rasta iz vlastitog biološkog matriksa tijekom procesa cijeljenja rana (32).

Zanimljiva je ideja korištenja PRF-a kao sredstva za zatvaranje prilikom formiranja reparatornog dentina ili kao biomaterijala za regeneraciju pulpe. Za razliku od PRP-a, PRF pomoću Choukrounove tehnike se ne otapa brzo nakon primjene. Umjesto toga, jaka fibrinska matrica polako se preuređuje na sličan način kao prirodni krvni ugrušak (21, 32).

Osteoblasti, stanice parodontnog ligamenta i gingivni fibroblasti se dosljedno pričvršćuju na rub PRF membrane. Štoviše, nađeno je da osteoblasti tvore mrežu na površini i na periferiji PRF membrane i pokreću apozciju koštane matrice (32).



Slika 3. Set za manipulaciju sa PRF ugruškom (ljubaznošću dr. Deana Cekića)

4.4. PRGF ili plazma bogata faktorima rasta

Plazma bogata faktorima rasta (*plasma-rich-in-growth-factors*) ili PRGF je modifikacija fibrinskoga ljepljiva dobivena iz autologne krvi, a koristi se prvenstveno za uvođenje visokih koncentracija faktora rasta u mjesto cijeljenja nakon postupaka presađivanja kosti ili koštanih preparata. Faktori rasta oslobađaju se iz trombocita te uključuju već prije navedeni PDGF, TGF, PD-EGF, PDAF, IGF-1 te PF-4 koji signaliziraju lokalnim mezenhimalnim i epitelnim stanicama poticaj za dijeljenje, migraciju te povećanja sinteze kolagenog matriksa (35).

Upotreba PRGF-a u tehnici vođene regeneracije kosti GBR (eng. *guided-bone-regeneration*) je vrlo dobro opisana u literaturi. Nadalje, klinička i histološka istraživanja pokazala su pozitivne rezultate nakon upotrebe PRGF-a u operativnom zahvatu podizanja dna sinusa (*sinus-lift*). Nakon aktivacije PRGF-a oslobađaju se faktori rasta iz preparata u područje operacije (35).

Oslobađanje citokina također ima ulogu u tijeku cijeljenja rane kao što je dokazano kroz ekspresiju protuupalnih interleukina nakon ekstrakcije trećeg molara i naknadne primjene PRGF-a (36).

4.4.1 Dobivanje PRGF-a

Protokol uključuje prikupljanje venske krvi koja se centrifugira u nekoliko malih epruveta 8 minuta na 460 g. Nakon ciklusa centrifugiranja obično se vide tri sloja u ispitnoj cijevi. Najveći dio ispitne epruvete u plazmi ima loš faktor rasta, tzv. "*plasma poor in growth factors*" (PPGF) koji se odbacuje pomoću pipete, a preostala plazma (PRGF) prikuplja se pipetom koristeći "*eyeballing*" kao alat za mjerenje (Slika 4).

Dodaje se 10%-tna otopina kalcijevog klorida za induciranje polimerizacije fibrina. Nestabilni PRGF gel dobiva se nakon 15 minuta i mora se odmah upotrijebiti. Trombociti i leukociti nalaze se zajedno u srednjem sloju nakon centrifugiranja (22).



Slika 4. Stroj za dobivanje PRGF-a “*Plasmatherm H*” (ljubaznošću dr. Deana Cekića)

4.4.2 Klinički postupak u terapiji

U prikazu slučaja koji je tretirao Bakhtiar (37), nakon pripreme pristupnog kaviteta i minimalnog čišćenja kanala, trostruka antibiotska pasta je umetnuta u kanale u svrhu dezinfekcije. Nakon dva tjedna apikalno krvarenje je mehanički stvoreno umetanjem igle kroz apeks. PRGF dobiven od pacijenta centrifugiran je i ubrizgavan u kanale sve do razine cementno-caklinskog spojišta, a zubi su privremeno restaurirani.

Nakon 22 mjeseca praćenja očigledno je bilo završeno zatvaranje apeksa i nastavak povećanja debljine stijenke dentina (37).

U drugoj studiji koju je proveo Dianat 2017. godine, plazma bogata faktorima rasta nije pokazala prednost pred krvnim ugrušcima u vezi s ozdravljenjem periapikalne radiolucencije, radiografskog apikalnog zatvaranja i novoformiranih mekih i tvrdih tkiva (38).

PRGF može modulirati ekspresiju gena mnogih stanica kao što su hondrociti, sinoviociti, makrofagi, mezenhimalne matične stanice, a time i utjecati na anabolički mikrookoliš te smanjiti bol i poboljšati funkcioniranje tkiva. PRGF može imati neuroprotektivne, neurogene i neuroinflamatorne terapijske mogućnosti modulatora jer su neke studije pokazale pozitivne rezultate u povećanju osjetilnog i funkcionalnog živčanog sustava i oporavka mišića (39).

5. BIOKOMPATIBILNI MATERIJALI ZA ZATVARANJE

5.1. Biokeramika

Biokeramika je objedinjeni naziv za široki spektar materijala koji se koriste u medicini i stomatologiji, a posljednjih je godina uočen velik interes za njihovu primjenu kroz povećanje broja patenata, objavljivanje radova te kongrese posvećene tim materijalima koji danas imaju široku i važnu primjenu.

Na osnovi vrste biokeramike koja se koristi te međudjelovanja materijala s tkivom domaćina, mogu se podijeliti na „bioinertne“ ili „bioaktivne“ gdje se potonji dijele još na resorptivne i neresorptivne oblike. Materijali koji se koriste uključuju polikristalinične materijale kao što su stakla, staklokeramike i bioaktivne kompozite s keramičkim punilima. Svi ovi oblici mogu se pronaći u poroznom ili gustom obliku, u prahu, granulama ili u obliku premaza (40).

5.2. Podjela po kliničkom značaju

Tablica 4. Podjela biokeramika prema kliničkoj upotrebi u raznim poljima medicine (41)

Upotreba	Vrsta
Ortopedija (umjetni zglob)	Al ₂ O ₃ Stabilizirani ZrO ₂ PE-HA kompozit (pojačani polietilen - hidroksilapatit)
Premazi za kemijsko svezivanje (ortopedska, dentalna i maksilofacijalna protetika)	HA Bioaktivno staklo Bioaktivna staklokeramika
Dentalni implantati	Al ₂ O ₃ HA ~ Bioaktivno staklo
Augmentacija alveolarnog grebena	Al ₂ O ₃ HA HA-PLA kompozit (hidroksilapatit - polilaktična kis.) Bioaktivno staklo
Otorinolaringologija	Al ₂ O ₃ HA Bioaktivno staklo Bioaktivna staklokeramika
Umjetne tetive i ligamenti	Kompozit PLA i ugljičnih vlakana

Tablica 4. Podjela biokeramika prema kliničkoj upotrebi u raznim poljima medicine (nastavak sa prethodne stranice) (41)

Umjetni srčani zalisci	Pirolitički ugljični premazi
Privremeni preparati za pokrivanje defekta kosti	TCP - trikalcijev fosfat Kalcijeve i fosfatne soli
Obliteracija parodontnih džepova	HA HA-PLA TCP Kalcijeve i fosfatne soli Bioaktivno staklo
Maksilofacijalna rekonstruktivna kirurgija	Al ₂ O ₃ HA HA-PLA Bioaktivno staklo
Uredaji za perkutani pristup	Bioaktivna staklokeramika Bioaktivno staklo HA
Ortopedski fiksacijski uredaji	PLA i ugljična vlakna PLA baziran na kalcijevu fosfatu Staklena vlakna
Kirurgija kralježnice	Bioaktivna staklokeramika HA

5.3. Mehanizmi integracije

Mehanizam povezivanja tkiva izravno je povezan s tipom tkivnog odgovora na površini biokeramike.

Nijedan materijal ugrađen u živo tkivo nije inertan i svi materijali izazivaju odgovor živih tkiva. Četiri vrste odgovora (Tablica 5) dopuštaju različite načine postizanja sveze proteza na mišićno-skeletni sustav (41).

Tablica 5. Podjela biokeramika prema vrsti tkivnog odgovora i integracije

Tip Biokeramike	Tip sveze	Primjer
1	Gusta, neporozna i gotovo inerna keramika pričvršćuje se na način da kost urasta u površinske nepravilnosti. Ovo nazivamo morfološkom fiksacijom.	Al ₂ O ₃ (mono ili polikristaliničan)
2	Kost urasta u ove porozne inertne materijale što mehanički učvršćuje kost za materijal. Ovo nazivamo biološkom fiksacijom.	Al ₂ O ₃ (porozan polikristaliničan) Metali s premazom od hidroksilapatita
3	Guste, neporozne, površinski reaktivne keramike, stakla i staklokeramike svezuju se direktno kemijskom vezom s kosti. Ovo nazivamo bioaktivnom fiksacijom.	Bioaktivna stakla Bioaktivne staklokeramike Hidroksilapatit
4	Guste, neporozne ili porozne resorptivne keramike dizajnirane su kako bi polagano bile zamijenjene sa rastućom kosti.	Kalcijeve fosfatne soli Kalcijev sulfat Tri-kalcijev fosfat

5.4. Root repair material (RRM)

U studiji (42) koju je proveo Chen 2016. godine, svrha je bila ispitati adheziju, proliferaciju i preživljavanje odontogenih i osteogenih stanica na površini novorazvijenog biokeramičkog materijala naziva “*EndoSequence Root Repair Material - RRM*” (Brasseler USA, Savannah, GA) i usporediti ga s mineralno-trioksidnim agregatom (sivi MTA).

Proliferacija stanica bila je značajno viša na površinama prekrivenim sa RRM / MTA, točnije 2 do 3 puta po broju stanica.

Mitogeni učinak na matične stanice parodontnog ligamenta i matičnih stanica dentalne pulpe bio je izraženiji s RRM-om od MTA-a (49% i 26% više), ali matične stanice mezenhimalnih stanica koštane srži reagirale su na oba materijala na sličan način (42).

5.5. Biodentin

Biodentin (eng. *Biodentine*), komercijalnog naziva Septodont, (Saint Maur des Faussés, Francuska), novi cement na bazi trikalcij-silikata, nedavno je komercijaliziran i oglašen kao bioaktivni materijal. Njegova klinička primjena i fizička svojstva široko su opisana, ali do sada nije bila jasno pokazana njegova bioaktivnost i biološki učinak na stanice zubne pulpe.

Biodentin je bioaktivan jer je povećao proliferaciju stanica i biomineralizaciju. Zbog njegove bioaktivnosti biodentin se može smatrati prikladnim materijalom za kliničke indikacije regeneracije kompleksa dentin-pulpa, kao što je izravno prekrivanje pulpe (43).

5.6. Mineralno-trioksidni agregat (MTA)

MTA se smatra pouzdanom alternativom za kalcijev hidroksid u postupcima terapije vitalne pulpe zbog svoje biokompatibilnosti i poboljšane sposobnosti brtvljenja. Posjeduje dobra fizička svojstva i pruža izvrsno marginalno prijanjanje.

Visoki pH održava se duže vrijeme i stimulira formiranje reparatornog dentina većom brzinom od cementa kalcijevog hidroksida (44).

Aeinehchi i sur. su u svom kliničkom ispitivanju jedanaest parova maksilarnih trećih molara u ispitanika između 20 i 25 godina pokazali da je dentinski most od 0.43 mm debljine uspješno uspostavljen uz terapiju MTA, dok je most od 0.15 mm debljine nastao nakon terapije s $\text{Ca}(\text{OH})_2$. Histološka procjena učinjena je za 6 mjeseci. Međutim, nedostatak MTA je njegovo dugo vrijeme postavljanja (44).

Postizanje hermetičkog brtvljenja također je ključno za održavanje sterilnog okruženja korijenskog kanala (19). Korištenje MTA u postizanju hermetičke koronalne brtve, čime se sprječava buduća kontaminacija, bila je povezana s diskoloracijom krune zuba. Većina komercijalno dostupnih MTA proizvoda sadrži agense koji se koriste za poboljšanje radioopaknosti, kao što je bizmutov oksid, sredstvo za koje se zna da uzrokuje gubitak boje zuba (44).

Portland cement, koji ima provjereno manji učinak diskoloracije zuba od MTA, trenutno se koristi u Institutu za stomatologiju Leeds, dok su drugi materijali poput biokeramike ili trikalcijevog silikatnog cementa (Biodentine®, Septodont, Lancasted, PA, SAD) preporučeni od American Academy of Endodontics za regenerativne postupke (19).

6. METODE VAŽNE ZA KLINIČKU PRAKSU

6.1. Dezinfekcija korijenskih kanala

Dezinfekcija korijenskih kanala nerazvijenih zuba prilično je izazovna, a za stvaranje pogodnog okruženja potrebni su učinkovitiji antimikrobni režimi. Iako je trostruka antibiotska pasta (TAP) uspostavljena antibiotska pasta, ima svoje nedostatke (46).

Nanofibirska polimerna mrežica s ugrađenim preparatom antibiotika može poslužiti kao *in vitro* uređaj za davanje lijeka i za dezinfekciju kanala. Njegova uporaba može poboljšati isporuku lijeka zbog velike površine vlakana raspoređenih u međusobno povezanu strukturu koja omogućuje kontrolirano otpuštanje lijeka i poboljšanje adaptacije lijeka na zid kanala u postupku regeneracije (46).

Sterilizacija kanala je jedini faktor pouzdano pod kontrolom kliničara. U većini studija objavljenih o regenerativnoj endodonciji korišten je natrijev hipoklorit, s koncentracijama od 1-6%, kao jedini irigans ili u kombinaciji s drugim sredstvima.

Stoga je upotreba otopina 1,5% natrijevog hipoklorita i 17% EDTA trenutno preporučeni protokol za ispiranje u terapiji i trebao bi se razmotriti u budućim istraživanjima (19).

6.2. Kalupi i mrežice (*scaffolds*)

Mrežice djeluju kao kalupi za specifične vrste stanica te vode i podupiru regeneraciju tkiva. Mrežice koje se obično koriste za regenerativne postupke su prirodne, poput kolagena, kitozana, svile, fibrina i sintetičkih kalupa kao što su poliglikolid, poliglicerol sebacat itd. Krvni ugrušak, plazma bogata trombocitima, kao i fibrin bogat trombocitima nedavno su iskušani kao nosači u regenerativnoj endodonciji. Mnogi drugi materijali koji uključuju prirodne nanotolite, nanovlakna s mikroalgom *Spirulina*, bakterijski celulozni nanokompozit, mrežice od nanovlakana i razne fibrinske gelove, istraženi su kao potencijalni kalupi (1).

Trodimenzionalna tehnologija tiskanja stanica može se koristiti za precizno lociranje stanica i stvaranje tkivnih konstrukata koji oponašaju prirodnu strukturu tkiva pulpe (1).

Glavni nedostatak u čimbenicima rasta je potreba za drugačijim skupom faktora rasta za poticanje matičnih stanica iz različitih izvora kako bi se postigla specifična diferencijacija. Uz to, količina i vrijeme isporuke čimbenika rasta predstavljaju značajan izazov. Taj se problem može prevladati korištenjem bio-mimetičkih kalupa s ugrađenim ekstracelularnim matriksom koji se može proizvesti u velikim količinama i specifičan je za bolesnika bez komplikacija imunološkog odgovora, a ne zahtijeva instilaciju egzogenih faktora rasta (48).

Podloge RGD-alginata mogu se izraditi u oblike za punjenje endodontskog prostora jednostavnim oblikovanjem. Dodavanjem dvostrukih čimbenika rasta na kulture mladih matičnih stanica unutar RGD-alginatnih kalupa došlo je do stvaranja mikrookoliša koji značajno povećava proliferaciju stanica pulpe (47).

7. BUDUĆE METODE REGENERATIVNE ENDODONCIJE

7.1. Terapija pomoću matičnih stanica

Do danas je izolirano i karakterizirano pet vrsta ljudskih zubnih matičnih stanica. To su matične stanice dentalne pulpe (DPSC), matične stanice iz ispalih mliječnih zubi (SHED), matične stanice iz apikalne papile (SCAP), matične stanice parodontnog ligamenta (PDLSCs) i progenitorske stanice zuba (TGPC) (22).

Iako ljudske zubne matične stanice imaju obećavajuće regenerativne terapijske primjene, iz praktične perspektive pronalaženje autolognih zubnih matičnih stanica je izazovno, a izgledi za dobivanje sub populacije matičnih stanica još su teži (22).

7.2. Genska terapija

Genska terapija je nedavno korištena kao sredstvo za isporuku faktora rasta, morfogena, faktora transkripcije, ekstracelularnog matriksa molekula lokalno na somatske stanice pojedinaca s rezultirajućim terapijskim učincima. Gen može stimulirati ili izazvati prirodni biološki proces ekspresijom molekula uključenih u regenerativni odgovor u tkivu od interesa (45).

Precizna isporuka i učinkovit prijenos gena u ciljanu tkivnu stanicu, brza procjena ekspresije gena po potrebi i odgovarajuće razine i minimiziranje posljedica sustavne toksičnosti su neophodni za uspješnu gensku terapiju. *In vivo* i *ex vivo* pristup mogu se zajedno koristiti za gensku terapiju (45).

8. RASPRAVA

Nedavni napredak u tehnikama regenerativne endodoncije donosi nove mogućnosti za očuvanje vitaliteta pulpe zubi, aficiranih patološkim promjenama za koje dosadašnje spoznaje dopuštaju jedino devitalizaciju pulpe kao ishod liječenja (1).

Neke od tih tehnika već su prisutne i u kliničkoj praksi. Revaskularizacija nerazvijenih trajnih zuba s periapikalnim parodontitisom omogućena je induciranjem ugrušaka krvi u korijenski kanal mehaničkom iritacijom periapikalnih tkiva (17).

Međutim, ovaj postupak može uzrokovati nelagodu za pacijenta. Stoga je traženje boljeg pristupa regenerativnoj endodonciji, što je dovelo do uvođenja plazme bogate plazme u postupke revitalizacije (17).

Upotreba PRP-a kao potencijalno idealnog kalupa za regenerativnu endodontsku terapiju dokumentirana je u literaturi. Međutim, upotreba goveđeg trombina za aktivaciju PRP-a bila je uvijek kontroverzno pitanje, što je dovelo do razvoja druge generacije koncentrata trombocita poznatog kao Choukroun-ov PRF, koja je potpuno autologna u prirodi (14).

Na temelju rezultata dobivenih u našem izvještaju zaključujemo da je revitalizacija zuba s nekrotičnom pulpom moguća u uvjetima potpune dezinfekcije kanala, a PRF je idealna biomaterija za regeneraciju pulpodentinskog kompleksa. Jedini nedostatak PRF-a je zahtjevnost manipulacije prilikom postavljanja unutar kanala (27).

Daljnja klinička ispitivanja potrebna su za usporedbu učinka PRP-a, PRF-a i induciranog krvarenja i revaskularizacije u revitalizaciji zuba s nekrotičnom pulpom i otvorenim apeksom, na dugoročnoj osnovi (27).

Sadašnje tehnike koje se koriste za regenerativnu endodontsku terapiju ne ispunjavaju kriterije zlatnog standarda za inženjering pulpodentinskog kompleksa. Korištenje krvnog ugruška kao kalupa, iako neujednačeno uspješno, možda nije pravi put naprijed i daljnji razvoj RET-a leži u terapiji pomoću sintetskih kalupa i odgovarajućih signalnih molekula (2). Nažalost, takav napredak i dalje zahtijeva dugogodišnje istraživanje i kliničke pokuse.

9. ZAKLJUČAK

Regenerativne strategije u endodontskoj terapiji imaju značajan potencijal da postanu djelotvoran, siguran i biološki način za revitalizaciju i spašavanje zuba aficiranih brojnim patološkim stanjima pulpe (45). Potrebni su znatni naponi za istraživanje i razvoj kako bi se regenerativna terapija unaprijedila na klinički svakodnevno primjenjivu razinu. S novim otkrićima, inovativnim idejama i visokokvalitetnim istraživanjima, u budućnosti se opseg regenerativne endodoncije može i povećati kako bi se uključila zamjena periapikalnih tkiva, gingive, pa čak i cijelih zubi.

10. LITERATURA

Popis literature:

1. Bansal R, Jain A, Mittal S. Current overview on challenges in regenerative endodontics. *J Conserv Dent.* 2015;18(1):1.
2. Shivashankar VY, Johns DA, Vidyanath S, Kumar MR. Platelet rich fibrin in the revitalization of tooth with necrotic pulp and open apex. *J Conserv Dent.* 2012;15(4):395-8.
3. Walton RE, Torabinejad M. Principles and practice of endodontics. 2. izd. Philadelphia: Saunders; 1996. 558 p.
4. Torabinejad M, Walton RE, Fouad A. Endodontics-e-book: Principles and practice. 5. izd [Internet]. St. Louis: Elsevier; 2014 [cited 2017 Sep 20]. Available from https://www.google.com/books?hl=hr&lr=&id=T_ULBAAAQBAJ&oi=fnd&pg=PP1&dq=Mahmoud+Torabinejad,+Richard+E.+Walton&ots=epgoauvo5_&sig=relmmu_5egntyourw3rnd5w5svi
5. Jokić N, Bakarčić D, Rolič S. Endodoncija mliječnih zuba. *Medicina.* 2012;48(2):173-8.
6. Patel P, Kachhi N, Shah N, Doshi P. Platelet rich plasma-The healer from within, Are we practicing what we are learning? *Int J Res Med.* 2015;4(1):33-7.
7. Lubkowska A, Dolegowska B, Banfi G. Growth factor content in PRP and their applicability in medicine. *J Biol Regul Homeost Agents.* 2012;26(2) Suppl: 3-22.
8. Simon BI, Gupta P, Tajbakhsh S. Quantitative evaluation of extraction socket healing following the use of autologous platelet-rich fibrin matrix in humans. *Int J Periodontics Restorative Dent.* 2011;31(3):285-95.
9. Mathieu S, Jeanneau C, Sheibat-Othman N, Kalaji N, Fessi H, About I. Usefulness of controlled release of growth factors in investigating the early events of dentin-pulp regeneration. *J Endod.* 2013;39(2):228-235.
10. Hu CC, Zhang C, Qian Q, Tatum NB. Reparative dentin formation in rat molars after direct pulp capping with growth factors. *J Endod.* 1998;24(11): 744-51.
11. Östby BN. The role of the blood clot in endodontic therapy an experimental histologic study. *Acta Odontol Scand.* 1961;19(3-4):323-53.
12. Banchs F, Trope M. Revascularization of immature permanent teeth with apical periodontitis: new treatment protocol?. *J Endod.* 2004;30(4):196-200.

13. Del Angel-Mosqueda C, Gutiérrez-Puente Y, López-Lozano AP, Romero-Zavaleta RE, Mendiola-Jiménez A, Medina-De la Garza CE, et al. Epidermal growth factor enhances osteogenic differentiation of dental pulp stem cells in vitro. *Head Face Med.* 2015;11(1):29.
14. Martínez CE, Smith PC, Alvarado VP. The influence of platelet-derived products on angiogenesis and tissue repair: a concise update. *Fronti Physiol.* 2015;6:290.
15. Finkelman RD, Mohan S, Jennings JC, Taylor AK, Jepsen S, Baylink DJ. Quantitation of growth factors IGF-I, SGF/IGF-II, and TGF- β in human dentin. *J Bone Miner Res.* 1990;5(7):717-23.
16. Zeng Q, Nguyen S, Zhang H, Chebrolu HP, Alzebdeh D, Badi MA, et al. Release of Growth Factors into Root Canal by Irrigations in Regenerative Endodontics. *J Endod.* 2016;42(12):1760-6.
17. Torabinejad M, Milan M, Shabahang S, Wright KR, Faras H. Histologic examination of teeth with necrotic pulps and periapical lesions treated with 2 scaffolds: an animal investigation. *J Endod.* 2015;41(6):846-52.
18. Rodríguez-Benítez S, Stambolsky C, Gutiérrez-Pérez JL, Torres-Lagares D, Segura-Egea JJ. Pulp revascularization of immature dog teeth with apical periodontitis using triantibiotic paste and platelet-rich plasma: a radiographic study. *J Endod.* 2015;41(8):1299-1304.
19. Nazzal H, Duggal MS. Regenerative endodontics: a true paradigm shift or a bandwagon about to be derailed? *Eur Arch Paediatr Dent.* 2017;18(1):3-15.
20. Marx RE. Platelet-rich plasma (PRP): what is PRP and what is not PRP?. *Implant Dent.* 2001;10(4):225-8.
21. Dohan DM, Choukroun J, Diss A, Dohan SL, Dohan AJ, Mouhyi J, et al. Platelet-rich fibrin (PRF): a second-generation platelet concentrate. Part I: technological concepts and evolution. *Oral Surg, Oral Med, Oral Pathol, Oral Radiol Endod.* 2006;101(3):299-303.
22. Ikeda E, Tsuji T. Growing bioengineered teeth from single cells: potential for dental regenerative medicine. *Expert Opin Biol Ther.* 2008;8(6):735-44

23. Cronstein BN. Bovine thrombin and systemic autoimmunity. *Am J Pathol.* 2003;162(4):1389.
24. Intini G, Andreato S, Intini FE, Buhite RJ, Bobek LA. Calcium sulfate and platelet-rich plasma make a novel osteoinductive biomaterial for bone regeneration. *J Transl Med.* 2007;5(1):13.
25. Kobayashi E, Flückiger L, Fujioka-Kobayashi M, Sawada K, Sculean A, Schaller B, et al. Comparative release of growth factors from PRP, PRF, and advanced-PRF. *Clin Oral Investig.* 2016;20(9):2353-60.
26. Raja VS, Naidu EM. Platelet-rich fibrin: evolution of a second-generation platelet concentrate. *Indian J Dent Res.* 2008;19(1):42-6
27. Blašković M, Gabrić Pandurić D, Katanec D, Brozović J, Gikić M, Sušić M. Primjena trombocitima obogaćenog fibrina u oralnoj kirurgiji. *Medix.* 2012;18(103):175-81.
28. Su CY, Kuo YP, Tseng YH, Su CH, Burnouf T. In vitro release of growth factors from platelet-rich fibrin (PRF): a proposal to optimize the clinical applications of PRF. *Oral Surg Oral Med Oral Pathol Oral Radiol Endod.* 2009;108(1):56-61.
29. Dohan Ehrenfest DM, de Peppo GM, Doglioli P, Sammartino G. Slow release of growth factors and thrombospondin-1 in Choukroun's platelet-rich fibrin (PRF): a gold standard to achieve for all surgical platelet concentrates technologies. *Growth Factors.* 2009;27(1):63-9.
30. Mishra N, Narang I, Mittal N. Platelet-rich fibrin-mediated revitalization of immature necrotic tooth. *Contemp Clin Dent.* 2013;4(3):412.
31. Shivashankar VY, Johns DA, Maroli RK, Sekar M, Chandrasekaran R, Karthikeyan S, et al. Comparison of the Effect of PRP, PRF and Induced Bleeding in the Revascularization of Teeth with Necrotic Pulp and Open Apex: A Triple Blind Randomized Clinical Trial. *J Clin Diagn Res.* 2017;11(6):34-9.
32. Huang FM, Yang SF, Zhao JH, Chang YC. Platelet-rich fibrin increases proliferation and differentiation of human dental pulp cells. *J Endod.* 2010;36(10):1628-32.
33. O'Connell SM. Safety issues associated with platelet-rich fibrin method. *Oral Surg Oral Med Oral Pathol Oral Radiol Endod.* 2007;103(5):587.

34. Angerame D, De Biasi M, Kastrioti I, Franco V, Castaldo A, Maglione M. Application of platelet-rich fibrin in endodontic surgery: a pilot study. *G Ital Endod.* 2015;29(2):51-7.
35. Goetz W. PRGF for periodontal regeneration: A clinical pilot study. *Oral Surg Oral Med Oral Pathol Oral Radiol Endod.* 2012; 134(1):24-27.
36. Mozzati M, Martinasso G, Pol R, Polastri C, Cristiano A, Muzio G, et al. The impact of plasma rich in growth factors on clinical and biological factors involved in healing processes after third molar extraction. *J Biomed Mater Res A.* 2010;95(3):741-6.
37. Bakhtiar H, Vatanpour M, Rayani A, Navi F, Asna-Ashari E, Ahmadi A, et al. The plasma-rich in growth factor as a suitable matrix in regenerative endodontics: a case series. *N Y State Dent J.* 2013;80(4):49-53.
38. Dianat O, Mashhadi Abas F, Paymanpour P, Eghbal MJ, Haddadpour S, Bahrololumi, N. Endodontic repair in immature dogs' teeth with apical periodontitis: blood clot vs plasma rich in growth factors scaffold. *Dent Traumatol.* 2017;33(2):84-90.
39. Boras VV, Gabrić D, Sušić M, Granić M, Pelivan I. Plasma rich in growth factors in dentistry. *Med J Aust.* 2017;10(6):497–501.
40. Best SM, Porter AE, Thian ES, Huang J. Bioceramics: past, present and for the future. *J Eur Ceram Soc.* 2008;28(7):1319-27.
41. Hench LL. Bioceramics: from concept to clinic. *J Am Ceram Soc.* 1991;74(7):1487-1510.
42. Chen I, Salhab I, Setzer FC, Kim S, Nah HD. A New Calcium Silicate-based Bioceramic Material Promotes Human Osteo-and Odontogenic Stem Cell Proliferation and Survival via the Extracellular Signal-regulated Kinase Signaling Pathway. *J Endod.* 2016;42(3):480-6.
43. Zanini M, Sautier JM, Berdal A, Simon S. Biodentine induces immortalized murine pulp cell differentiation into odontoblast-like cells and stimulates biomineralization. *J Endod.* 2012;38(9):1220-6.
44. Solomon RV, Faizuddin U, Karunakar P, Deepthi Sarvani G, Sree Soumya S. Coronal pulpotomy technique analysis as an alternative to pulpectomy for preserving the tooth vitality, in the context of tissue regeneration: a correlated clinical study across 4 adult permanent molars. *Case Rep Dent.* 2015; 2015:916060.

45. Nakashima M, Akamine A. The application of tissue engineering to regeneration of pulp and dentin in endodontics. *J Endod.* 2005;31(10):711-8.
46. Cui W, Zhou Y, Chang J. Electrospun nanofibrous materials for tissue engineering and drug delivery. *Sci Technol Adv Mater.* 2010;11(1):014108.
47. Bhoj M, Zhang C, Green DW. A first step in de novo synthesis of a living pulp tissue replacement using dental pulp mscs and tissue growth factors, encapsulated within a bioinspired alginate hydrogel. *J Endod.* 2015;41(7):1100-7.
48. Ravindran S, Zhang Y, Huang CC, George A. Odontogenic induction of dental stem cells by extracellular matrix-inspired three-dimensional scaffold. *Tissue Eng Part A.* 2013;20(1-2):92-102.

11. ŽIVOTOPIS

Andrija Ban rođen je 25. rujna 1992. u Zagrebu. Osnovnu školu završio je u Jastrebarskom, a gimnaziju 2011.g. u Zagrebu pri Prirodoslovnoj školi Vladimira Preloga te Glazbenu školu u Karlovcu, a trenutno je student pri Stomatološkom fakultetu Sveučilišta u Zagrebu.

Na Fakultetu je radio kao demonstrator na Zavodu za histologiju i embriologiju, te sudjelovao u radu Udruge studenata dentalne medicine i Europske udruge studenata dentalne medicine.