

Mikrolaminirani stakleno ionomerni cementi

Anzulović, Frane

Master's thesis / Diplomski rad

2017

Degree Grantor / Ustanova koja je dodijelila akademski / stručni stupanj: **University of Zagreb, School of Dental Medicine / Sveučilište u Zagrebu, Stomatološki fakultet**

Permanent link / Trajna poveznica: <https://um.nsk.hr/um:nbn:hr:127:885826>

Rights / Prava: [Attribution-NoDerivatives 4.0 International](#)/[Imenovanje-Bez prerada 4.0 međunarodna](#)

Download date / Datum preuzimanja: **2024-07-23**



Repository / Repozitorij:

[University of Zagreb School of Dental Medicine Repository](#)





SVEUČILIŠTE U ZAGREBU
STOMATOLOŠKI FAKULTET

Frane Anzulović

**MIKROLAMINIRANI
STAKLENOIONOMERNI CEMENTI**

Diplomski rad

Zagreb, 2017.

Rad je ostvaren: Stomatološki fakultet Sveučilišta u Zagrebu; Zavodu za endodonciju i restaurativnu stomatologiju

Mentor rada: doc. dr. sc. Anja Baraba, Zavod za endodonciju i restaurativnu stomatologiju,

Stomatološki fakultet Sveučilišta u Zagrebu

Lektor hrvatskog jezika: Ivan Genda, profesor hrvatskog jezika

Lektor engleskog jezika: Maja Pavičić, profesor engleskog jezika

Sastav Povjerenstva za obranu diplomskog rada:

1. _____
2. _____
3. _____

Datum obrane rada: _____

Rad sadrži: 34 stranica
0 tablica
18 slika
1 CD

Osim ako nije drukčije navedeno, sve ilustracije (tablice, slike i dr.) u radu izvorni su doprinos autora diplomskog rada. Autor je odgovoran za pribavljanje dopuštenja za korištenje ilustracija koje nisu njegov izvorni doprinos, kao i za sve eventualne posljedice koje mogu nastati zbog nedopuštenog preuzimanja ilustracija, odnosno propusta u navođenju njihova podrijetla.

Zahvala

Veliko hvala mojoj mentorici doc. dr. sc. Anji Barabi na strpljenju, razumijevanju i velikoj pomoći pri izradi ovog rada.

Zahvaljujem se svojim roditeljima što su mi omogućili školovanje te cijeloj obitelji i Zrinki koji su mi bili velika potpora tijekom ovih šest godina.

Mikrolaminirani staklonoionomerni cementi

Sažetak

Staklonoionomerni cementi imaju kemijsku adheziju za tvrda zubna tkiva, tolerantni su na prisutnost vlage, koeficijent termalne ekspanzije odgovara istome tvrdih zubnih tkiva, biokompatibilni su, bioaktivni te jednostavni za uporabu što im omogućuje široku primjenu u modernoj dentalnoj medicini. Mikrolaminirani SIC-i predstavljaju novu generaciju cemenata koji imaju poboljšana fizičko-mehanička svojstva te se mogu rabiti za izradu trajnih ispuna u stražnjoj regiji.

Nakon primjene lokalne anestezije za donji desni prvi kutnjak, karijesna lezija je otvorena okruglim dijamantnim svrdlom uz vodeno hlađenje. Zub je izoliran gumenom plahticom, a za uklanjanje karijesne lezije, odabran je modificirani atraumatski tretman (ARTm). Okruglim čeličnim svrdlom, bez vodenog hlađenja, uklonjena je karijesna lezija u području caklinsko – dentinskog spojišta, a parapulpno je karijesni dentin uklonjen ručnim instrumentima. Nakon kondicioniranja kaviteta 10%-tnom poliakrilnom kiselinom (Dentin conditioner, GC, Tokio, Japan) kroz 20 sekundi, ispiranja vodom i sušenja sterilnom vaticom, kavitet je zatvoren kapsuliranim SIC-om EQUIA Forte Fil (GC, Tokio, Japan). Nakon usklađivanja okluzije i artikulacije, na površinu je nanesen premaz EQUIA Forte Coat (GC, Tokio, Japan) koji je osvijetljen LED polimerizacijskom lampom.

U opisanom prikazu slučaja, kod pacijenta s visokim rizikom od nastanka karijesa i uznapređovalom karijesnom lezijom na donjem desnom prvom kutnjaku, modificiranim ART-om uklonjen je vanjski, inficirani dio karijesne lezije kako se ne bi ugrozio vitalitet pulpe. Zatim je na unutrašnji, demineralizirani dentin postavljen trajni ispun od mikrolaminiranog SIC-a zbog svojstva bioaktivnosti materijala i mogućnosti interne remineralizacije demineraliziranog dentina. Na kontrolnom pregledu nakon 6 mjeseci zub je asimptomatski, a ispun zadovoljava estetske, funkcionalne i biološke zahtjeve.

Ključne riječi: staklono-ionomerni cement; adhezija; oslobađanje fluorida; atraumatski restaurativni tretman

Microlaminated glass ionomer cements

Summary

Glass ionomer cements have chemical bonding to hard dental tissues, they are moisture tolerant, coefficient of thermal expansion is similar to hard dental tissues coefficient, they are biocompatible, bioactive and simple for use, which allows them to be widely used in modern dental medicine. Microlaminated GICs represent a new generation of cements that have improved physico-mechanical properties and can be used as permanent fillings in the posterior region.

After applying local anesthesia for the lower right first molar, caries lesion was opened with a round diamond drill with water cooling, the tooth was isolated with a rubber dam, and the modified atraumatic treatment (ARTm) was performed for the removal of caries lesion. Carious tissue at dentin-enamel junction was removed with round steel burs, without water cooling and, on the parapulpal wall, carious dentin was removed with hand instruments. After conditioning the cavity with 10% polyacrylic acid (Dentin conditioner, GC, Tokyo, Japan) for 20 seconds, rinsing the cavity with water and drying it with sterile cotton pellet, the cavity was filled with capsulated GIC EQUIA Forte Fil (GC, Tokyo, Japan). After checking occlusion and articulation, the surface was coated with EQUIA Forte Coat (GC, Tokyo, Japan), which was light-cured with a LED polymerization lamp.

In this clinical case, in a patient with high caries risk and advanced caries lesion on the lower right first molar, the external infected layer of caries lesion was removed using modified ART, in order to preserve the vitality of the pulp. On the inner layer of demineralized dentin, due to the bioactivity of the material and the ability for internal remineralisation, a permanent filling of the microlaminated GIC was placed. At follow-up visit after 6 months, the tooth is asymptomatic and the filling fulfills the aesthetic, functional and biological requirements.

Key words: glass-ionomer cement; adhesion; fluoride release; atraumatic restorative treatment

Sadržaj

1. UVOD	1
1.1. Sastav staklenoionomernih cemenata	2
1.2. Mehanizam stvrdnjavanja SIC-a	4
1.3. Adhezija na tvrda zubna tkiva	5
1.4. Fizičko-mehanička svojstva, bioaktivnost i biokompatibilnost SIC-a	6
1.5. Podjela staklenoionomernih cemenata	8
1.6. Mikrolaminirani SIC-i	10
2. PRIKAZ SLUČAJA.....	13
3. RASPRAVA	23
4. ZAKLJUČAK	27
5. LITERATURA	29
6. ŽIVOTOPIS	33

Popis skraćenica

SIC – staklenoionomerni cement

CDS- caklinsko- dentinsko spojište

ART- engl. atraumatic restorative treatment, hrv. atraumatski restaurativni tretman

ARTm- engl. Modified atraumatic restorative treatment, hrv. Modificirani atraumatski restaurativni tretman

EQUIA- Easy - Quick - Unique - Intelligent - Aesthetic

1. UVOD

Staklenoionomerni cementi (SIC) su se u dentalnoj medicini počeli primjenjivati 1972. godine kada su ih Wilson i Kent opisali kao «novi, transludentni dentalni materijal za ispune» te ih preporučili za izradu restauracija u cervikalnom području zuba. Osnovni sastav ovih dvokomponentnih materijala čine fluoroaluminosilikatno staklo i poliakrilna kiselina (1). SIC-i imaju kemijsku adheziju za tvrda zubna tkiva, tolerantni su na prisutnost vlage, koeficijent termalne ekspanzije odgovara istome tvrdih zubnih tkiva, biokompatibilni su, bioaktivni te jednostavni za uporabu što im omogućuje široku primjenu u modernoj dentalnoj medicini (2). SIC-i se rabe u svrhu izrade zaštitnih premaza ili podloga, za pečačenje fisura i jamica, izradu privremenih i trajnih ispuna u mliječnoj i trajnoj denticiji te za cementiranje indirektnih ispuna, fiksno protetskih radova, intrakanalnih kolčića i ortodontskih bravica (2). Tijekom godina se mijenjao sastav SIC-a čime su se nastojala poboljšati njihova fizičko-mehanička svojstva i estetika te se danas spomenuti materijali mogu rabiti i za izradu estetskih trajnih ispuna u stražnjoj regiji (1,2).

Svrha ovog rada je prikazati na jednom kliničkom slučaju indikaciju i način primjene mikrolaminiranog SIC-a za izradu trajnih ispuna u stražnjoj regiji.

1.1. Sastav staklenoionomernih cemenata

SIC-i na tržište dolaze kao dvokomponentni materijali najčešće u obliku praha i tekućine (3). Temeljni sastojak praha SIC-a je kalcij-fluoroaluminosilikatno staklo (1). Prema težinskom omjeru, u postotcima, komponente praška su: SiO_2 (kvarc) – 35,2 do 41,9 %; Al_2O_3 (aluminij dioksid) – 20,1 do 28,6 %; CaF_2 (kalcij fluorid) – 15,7 do 20,1 %; Na_3AlF_6 (kriolit) – 4,1 do 9,3 %; AlF_3 – 1,6 do 8,9 %; AlPO_4 – 3,8 do 12,1 %. (3) Kalcij može biti zamijenjen stroncijem (SrF ili SrF_2) koji povećava radioopaktnost SIC-a (1). Čak 20% ukupnog težinskog omjera SIC-a čine fluoridni spojevi (3). Prah se proizvodi toplinskim stapanjem čestica sirovina pri temperaturi od 1100-1300°C kroz 40-150 minuta, zatim njihovim hlađenjem i usitnjavanjem do veličine otprilike 4-50 μm (3). Veličina čestica ovisi o predloženoj kliničkoj primjeni materijala, jer veličina čestica utječe na fizikalna, mehanička i kemijska svojstva materijala (ispun izložen slabim ili jakim žvačnim silama, cementiranje, pečačenje) (1). Osim što određuje fizičko-mehanička svojstva (otpornost na lom, čvrstoću), praškasta komponenta je zaslužna i za otpuštanje bioaktivnih iona (2).

Tekući dio SIC-a čini 35-65% vodena otopina kopolimera poliakrilne kiseline (3). To su najčešće akrilna, itakonska ili maleinska kiselina koje mogu biti zastupljene u različitim omjerima. Najčešći omjer je 2:1 akrilna kiselina - itakonska kiselina, iako itakonsku kiselinu može zamijeniti maleična kiselina, i to u omjeru 1:1 akrilna-maleična (4). Od ostalih kiselina mogu se dodati tartarična, limunska ili salicilna (3). Itakonska kiselina zaslužna je za snižavanje viskoznosti tekućeg dijela i sprečavanje geliranja uzrokovanog međumolekulskim vodikovim vezama (3). Na taj način je povećana stabilnost i omogućeno skladištenje samog materijala (4). Tartarična kiselina sudjeluje u procesu kao akcelerator reakcije na način da olakšava izvlačenje iona iz SIC praška te tako skraćuje vrijeme stvrdnjavanja, ali ne i radno vrijeme (3). Zbog niže pH vrijednosti tartarična kiselina ima snažniji učinak na površinu čestica stakla što rezultira bržim otpuštanjem iona metala, pogotovo iona aluminijskih, zbog čega aluminij nije odmah dostupan poliakrilnoj kiselini pa se produžuje vrijeme rukovanja cementom (5).

Poliakrilna kiselina se kod nekih proizvoda nalazi u komponenti praha, u isušenom obliku, poboljšavajući tako mehanička svojstva cementa (3). Tekući dio tada čini voda ili vodena otopina tartarične kiseline (3). Kiselinjska komponenta SIC-a pridonosi njegovoj adheziji za tvrda zubna tkiva te biokompatibilnosti (6).

Treću važnu komponentu tekućeg dijela, uz kiselinu i kalcij-fluoroalumino-silikatno staklo, čini voda. Voda služi kao otapalo za kiselinu, ona je medij u kojem se odvija stvrdnjavanje samog cementa, potiče otpuštanje protona iz kiseline, a nalazi se i u stvrdnutom cementu (11%-24% volumena cementa) (1).

Voda se u cementu nalazi u dva oblika. „Čvrsto vezana“ voda sastavni je dio stvrdnutog cementa i igra važnu ulogu u reakcijama stvrdnjavanja cementa (1). „Slabo vezana“ voda nalazi se na površini cementa i može se lako otpustiti dehidracijom (1). Zbog vode u sastavu materijala, omogućen je rad sa SIC i u vlažnim uvjetima (1).

Na tržište SIC dolaze u tri moguća oblika:

- 1) materijali za ručno miješanje
- 2) kapsulirani oblik

3) sustav pasta-pasta (4).

Materijali za ručno miješanje sastoje se od praha i tekućine koji se nalaze u dvjema odvojenim bočicama (4). Kod takvog oblika SIC-a izuzetno je bitno pravilno dozirati količinu pojedinih komponenti jer pogreške u miješanju utječu na mehanička i kemijska svojstva cementa (7).

Kapsulirani oblik najjednostavniji je i najpraktičniji za primjenu (4). Unutar kapsule već se nalazi, od proizvođača određen, pravilan omjer praha i tekućine. Aktivacijom kapsule probije se membrana koja odjeljuje dvije komponente. Kapsula se zatim postavlja u mješalicu (amalgamator) na vrijeme propisano od proizvođača. Nakon miješanja kapsulu postavljamo u aplikator i cement je spreman za primjenu (1).

Sustav pasta-pasta se sastoji od dvije štrcaljke (4). U jednoj se nalazi stakleni prah u kojeg je dodan monomer kako bi se dobio oblik paste, a u drugoj kiselina i voda, kojima je dodan fini silikatni pijesak, opet za dobivanje konzistencije paste (4). Korištenjem „automix“ sustava ove dvije komponente se precizno miješaju, osiguravajući tako dobra svojstva stvrdnutog cementa (7).

1.2. Mehanizam stvrdnjavanja SIC-a

Proces stvrdnjavanja SIC-a možemo podijeliti u četiri faze. U prvoj fazi odvija se razlaganje praha u kojem čestice praha bivaju izložene djelovanju kiseline te se na površini čestica formira sloj silikatnog gela (5). Prilikom miješanja praha i tekućine SIC-a dolazi do procesa neutralizacije između blago bazičnih staklenoionomernih čestica i blago kisele poliakrilne kiseline (5). Djelovanjem iona vodika (H^+) iz kiseline na površinu stakla, oslobađaju se ioni kalcija (Ca^{2+}) ili stroncija (Sr^{2+}) i aluminijska (Al^{3+}) (5). Ti ioni reagiraju sa fluorom čineći komplekse (CaF_2 , AlF_2) koji se zbog svoje nestabilnosti ubrzo raspadaju (5). U drugoj fazi odvija se gelacija na način da kalcij i stroncij s lancima poliakrilne kiseline stvaraju metal poliakrilatne soli koje uzrokuju gelaciju, povećanje viskoznosti te početno svezivanje cementa (5). Zbog povećane ionizacije karboksilatne skupine polimernih lanaca postaju nabijene, odbijaju jedna drugu, odmotavaju se te zauzimaju linearnu konfiguraciju (5). U trećoj fazi odvija se stvrdnjavanje cementa stvaranjem ukriženih veza između polimernih

lanaca (5). Aluminij reagira s poliakrilnom kiselinom stvarajući aluminij poliakrilne soli koje čine glavninu mase i poboljšavaju fizikalna svojstva te smanjuju topljivost cementa (5).

Konačan proizvod reakcije je cement sastavljen od čestica stakla ovijenih silicijevim hidrogelom i ugrađenim u matricu sastavljenu od kalcijско (ili stroncij) -aluminijско poliakrilnih soli (8). Maturacija predstavlja četvrtu i posljednju fazu te traje sljedećih nekoliko mjeseci za vrijeme čega se odvija daljnja difuzija kationa u područja kiseline te se snaga SIC-a, koja je u najvećem dijelu postignuta unutar prva 24 sata i dalje povećava (5).

Smolom modificirani SIC-i, uz acidobaznu reakciju, dodatno se stvrđavaju i svjetlom, zahvaljujući dodanoj hidrofilnoj organskoj matrici (HEMA) i fotoinicijatoru. Tijekom stvrđavanja istodobno se odvijaju oba procesa. Zahvaljujući početnoj polimerizaciji svjetlom unutarnji dio SIC-a ostaje zaštićen od utjecaja vode tijekom daljnjeg stvrđavanja što se još naziva i „fenomen kišobrana“ (8). Acidobazna reakcija može biti ubrzana i dodavanjem crvenog pigmenta koji upija energiju valne duljine plavog svjetla (8). Primjer takvog svjetlom aktiviranog samostvrđavajućeg staklenoionomera je Fuji Triage (GC, Tokyo, Japan). Polimerizacija akrilatnih skupina može se odvijati i dodavanjem tzv. «redoks» katalizatora u obliku natrij persulfata i askorbinske kiseline u svrhu omogućavanja kompletne polimerizacije preostale HEME bez pristupa svjetla (8).

1.3. Adhezija na tvrda zubna tkiva

SIC se svezuju za caklinu i dentin primarno preko kemijske veze tj. adhezije na tvrda zubna tkiva koja se temelji na difuziji i apsorpciji iona čime se stvara aktivni kemijski sloj (9). Do adhezije dolazi reakcijom karboksilnih grupa poliakrilne kiseline (-COO) s kalcijevim ionima (Ca^+) cakline i dentina (9). Prije postavljanja cementa u kavitet potrebno je ukloniti zaostatni sloj nastao preparacijom kaviteta. Zaostatni sloj debeo je 1-2 mikrona, a čini ga tanki debris organskih i anorganskih čestica nastao preparacijom kaviteta (10). On prekriva površinu kaviteta te dijelom ulazi u dentinske tubuluse. Na taj se način smanjuje permeabilnost dentina te površinska vlažnost, priječi se izmjena iona te se u konačnici smanjuje svezivanje SIC-a zatvrdo zubno tkivo (10). Za uklanjanje zaostatnog sloja služi nam poliakrilna kiselina kojom se kondicionira površina kaviteta.

Za kondicioniranje se rabi 10%-tna otopina poliakrilne kiseline kroz 20 sekundi ili 20%-tna otopina kroz 10 sekundi (8). Uklanjanje zaostatni sloj, otvaraju se dentinski tubulusi čime se omogućava bolja izmjena iona, a samim time i bolja kemijska veza (8). Prodoranjem lanaca poliakrilne kiseline u površinu cakline i dentina, iz hidroksiapatita se oslobađaju pozitivno nabijeni fosfatni ioni te negativno nabijeni kalcijevi ioni, a iz čestica stakla kalcijevi i aluminijski ioni (11). Svaki fosfatni ion uzima sa sobom ion kalcija za održavanje elektrolitske ravnoteže, a na spoju nastaje ionima obogaćen sloj (11). pH vrijednost se povećava te se spoj stvrdnjava kao ionima bogat sloj između zuba i ispuna (11). Nastali sloj između SIC-a i hidroksiapatita naziva se „sloj izmjene iona“ (1). Upravo zbog takve jake kemijske veze između materijala i tvrdog zubnog tkiva, eventualni lom materijala nikad ne nastaje u području spoja, već unutar samog materijala (11).

Poliakrilna kiselina djelomično i demineralizira površinu zuba zbog čega je potrebno ograničiti njeno djelovanje kako ne bi došlo do pretjerane demineralizacije čime se smanjuje broj iona potreban za izmjenu iona u kemijskoj vezi (1). Također, dugotrajnim djelovanjem kiseline, dentinski tubulusi se mogu dodatno otvoriti što može omogućiti istjecanje vode iz tubulusa koja može otopiti sloj izmjene iona što dovodi do slabijeg svezivanja SIC-a na tvrda zubna tkiva (1).

1.4. Fizičko-mehanička svojstva, bioaktivnost i biokompatibilnost SIC-a

Slabija fizikalna i mehanička svojstva SIC-a, odnosno slaba otpornost na vlak i trošenje, u odnosu na kompozitne materijale, njihov su najveći nedostatak. Prema ISO standardu minimalna tlačna čvrstoća za SIC, da bi se mogao naći na tržištu, iznosi 100 MPa, iako većina materijala na tržištu ima znatno veću tlačnu čvrstoću (1).

Kliničkim istraživanjima dokazano je da SIC-i imaju svojstvo da im se s vremenom povećava tlačna čvrstoća gdje 24 sata nakon postavljanja ona uglavnom iznosi oko 200 MPa, a godinu dana kasnije 400 MPa (5,12). Općenito, cementi zamiješani s većim omjerom praška u odnosu na tekući dio, odnosno viskoznije zamiješani cementi imaju veću čvrstoću (2). Ipak, taj omjer ima kritičnu točku, nakon koje svojstva cementa slabe zbog nedostatka tekuće komponente koja bi povezala čestice stakla. Visokoviskozni SIC-i posjeduju bolja fizička i

mehanička svojstva u odnosu na konvencionalne (5). Sa željom da se SIC-i primjene i u stražnjoj regiji razvili su se mikrolaminirani staklenoionomerni cementi. Na tržištu su dostupni pod imenom EQUIA Fil i EQUIA Forte Fil te su zbog iznimno visoke tlačne čvrstoće indicirani za izradu trajnih ispuna u stražnjoj regiji.

Otpuštanje fluora se smatra jednim od najvažnijih svojstava SIC-a. Otpušteni fluor ugrađuje se u hidroksiapatit zuba ojačavajući tako zubnu strukturu, smanjujući demineralizaciju te potičući remineralizaciju. U početku je otpuštanje fluora vrlo visoko dok kasnije postupno opada (1). SIC-i imaju sposobnost dugotrajnog otpuštanja fluora tj. djeluju kao rezervoar fluora (13). Ovisno o koncentraciji fluora u ustima oni ga mogu otpuštati ili primati (1). Većina otpuštenog fluora se otpušta u obliku natrij-fluorida koji ne igra važnu ulogu u strukturi cementa zbog čega se čvrstoća i snaga cementa ne mijenjaju (9). Ukoliko je koncentracija u ustima visoka, prilikom primjerice topikalne fluoridacije zuba ili korištenja pasta s fluorom, staklenoionomerni cementi će apsorbirati fluoridne ione (9). U kiselim uvjetima, kada je koncentracija fluora u ustima niska, otpuštanje fluora iz cementa je povećano čime dolazi do povišenja pH vrijednosti (9).

Prema istraživanju Wiliams i suradnika SIC-i otpuštaju otprilike 0,5-0,7 ppm fluora jednu godinu nakon izrade ispuna (14). Sposobnost SIC-a da apsorbira fluoride ovisi o sastavu samog materijala, učestalosti i načinu fluoridacije te koncentraciji dostupnih fluorida (15).

Fluor je dokazani inhibitor bakterijskog enzima enolaze, svojim djelovanjem sprječava proces glikolize te koči metabolizam karijesogenih bakterija (16). Na spomenuti način smanjuje se kiselost plaka, stvara se nepovoljno okruženje za rast i razvoj bakterija te se povećava antikariogeni učinak SIC-a. Zahvaljujući ovome svojstvu idealni su materijali za uporabu u karijes preventivnim programima, pogotovo kod pacijenata s visokim rizikom od nastanka karijesa (15). Kalcij, fluor i fosfati otpušteni iz SIC-a, u interakciji s tvrdim zubnim tkivima, potiču remineralizaciju i čine tako zub otpornijim na nastanak karijesa. SIC-i ne izazivaju nikakve toksične ili upalne odgovore domaćin, domaćin ih neće odbaciti, što ih čini biokompatibilnim materijalima (5). U više istraživanje je potvrđeno antimikrobno djelovanje SIC-a koje se pripisuje uglavnom fluoridu koji djeluje sinergistički s pH, no antibakterijsko svojstvo pripisuje se također cinku i poliakrilnoj kiselini (2, 5, 9).

1.5. Podjela staklenoionomernih cementata

U današnjoj literaturi najzastupljenije su tri podjele staklenoionomernih cementata. Najstarija podjela je ona prema Wilsonu i Mcleanu prema kojoj staklenoionomerne cemente dijelimo na:

- 1) Tip I staklenoionomerni cementi (luting) – za cementiranje;
- 2) Tip II staklenoionomerni cementi (restorative) – za ispune, estetski ili pojačani;
- 3) Tip III staklenoionomerni cementi (lining) – za podloge (2).

Prema načinu primjene Albers je staklenoionomere podijelio u osam skupina:

- 1) SIC-i za cementiranje;
- 2) SIC-i za ispune;
- 3) Metalom ojačani SIC-i;
- 4) Cermet SIC-i;
- 5) SIC-i za kavitetne premaze;
- 6) SIC-i za podloge;
- 7) SIC-i za pečaćenje;
- 8) Smolom modificirani SIC-i (3)

U podjeli prema Hickelu, SIC-i se dijele prema sastavu na:

- 1) Konvencionalne SIC-e;
- 2) Visokoviskozne SIC-e;
- 3) Metalima ojačane SIC-e;(3)

4) Smolom modificirane SIC-e (3).

Konvencionalni staklenoionomerni cementi se stvrđavaju kemijskom, odnosno acido – baznom reakcijom, a s obzirom na kliničku uporabu razlikujemo:

- 1) tip I - za cementiranje inlaya i krunica;
- 2) tip II - za ispune
- 3) tip III - za podloge i pečačenje fisura (3).

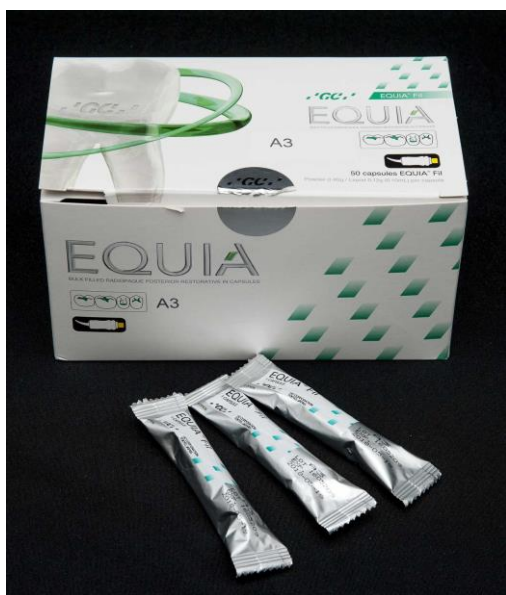Visokoviskozne SIC-e karakterizira veliko zasićenje tekućine prahom, što povećava viskoznost materijala (11). Kod njih je poliakrilna kiselina dodana prahu koji se odlikuje finom distribucijom čestica (3). Razvili su se početkom 1990-ih primarno za izradu ispuna ART tehnikom (engl. Atraumatic Restorative Treatment, hrv. atraumatski restaurativni tretman) (3). Spomenuti materijali imaju veću čvrstoću i otpornost na abraziju u usporedbi s konvencionalnim SIC-ima (8,11).

Metalima pojačanim SIC-ima u sastav su dodane čestice metala (srebro, paladij, platina, zlato) kako bi se poboljšala fizička i mehanička svojstva materijala. Razlikujemo metalom pojačane SIC-e u užem smislu riječi gdje se čestice metala dodaju prahu i „cermet“ cimente gdje su čestice metala toplinskom obradom spojene s česticama praha SIC-a (2). No, u provedenim kliničkim istraživanjima pokazali su se inferiornijim u odnosu na konvencionalne, kako u estetskom smislu, tako i prema fizičkim i mehaničkim svojstvima te otpuštanju fluora (17-19).

Smolom modificiranim SIC-ima u sastav je dodana hidrofilna organska matrica (HEMA). Zbog toga se smolom modificirani SIC-i, uz acidobaznu reakciju, stvrđavaju i svjetlom (2). U usporedbi sa konvencionalnim SIC-a odlikuju se produljenim radnim vremenom, bržim stvrđavanjem te poboljšanom estetikom i translucencijom (8). Zbog bržeg stvrđavanja pogodni su za rad sa djecom.

1.6. Mikrolaminirani SIC-i

Mikrolaminirani SIC su nova generacija staklenoionomernih cemenata poboljšanih fizikalnih, mehaničkih i estetskih svojstava u odnosu na ostale SIC-e (8). Zasadu su na tržištu dostupna dva takva materijala: Equia Fil i Equia Forte (GC, Tokio, Japan) (Slika 1. i 2.).



Slika 1. Equia Fil SIC



Slika 2. Equia Forte Fil SIC

Prema proizvođaču EQUIA Fil materijal je prvi SIC indiciran za izradu trajnih ispuna u stražnjoj regiji u područjima velikog tlačnog opterećenja. Materijal se sastoji od EQUIA Fil SIC-a i premaza EQUIA Coat (8). Posebne čestice stakla poboljšavaju mu estetiku, a zbog mogućnosti biranja između osam vrsta boja, lakše se postiže boja slična tvrdom zubnom tkivu (8).

Kliničkim istraživanjem proučavala se učinkovitost i mehanička otpornost EQUIA Fil SIC-a kada se koristi kao trajni ispun (20). Napravljena su 304 SIC-a ispuna prvog, drugog i petog razreda na pretkutnjacima i kutnjacima koji su nakon 48 mjeseci pokazali uspješnost od 91,45% (20). Samo 26 restauracija je izgubljeno, odnosno ocijenjeno neuspjehom (20). Dokazano je da se EQUIA SIC može koristiti kao materijal za trajne ispune u stražnjoj regiji, u području velikih tlačnih opterećenja (20). Retencija ispuna petog razreda s vremenom se pogoršala što je dovelo do zaključka da veći utjecaj na ovaj materijal imaju sile savijanja nego okluzalne sile (20).

U još jednom *in vivo* istraživanju gdje se na pretkutnjacima i kutnjacima 43 pacijenata izradilo 26 ispuna prvog razreda te 125 ispuna drugog razreda dokazano je, nakon 24 mjeseca, da se EQUIA Fil može rabiti kao trajni ispun bilo koje veličine prvog razreda te u manjim kavitetima drugog razreda (21).

Tijekom četverogodišnjeg *in vivo* istraživanja Gurgana i sur. (22) uspoređena je dugoročna klinička trajnost EQUIA Fil materijala u kombinaciji s EQUIA Coat-om te mikrohibridnog kompozita u restauracijama na stražnjim zubima. Tijekom četiri godine oba materijala pokazala su jednaku kliničku uspješnost kod restauracija na stražnjim zubima (prvi i drugi razred) (22).

EQUIA Forte je restaurativni materijal nastao kombinacijom SIC-a i niskoviskoznog premaza (EQUIA Forte Fil i EQUIA Forte Coat) te predstavlja najnoviju generaciju mikrolaminiranih SIC-a. EQUIA Forte Fil je visokoviskozni, hibridni staklenoionomerni cement. Zbog kapsuliranog oblika jednostavan je za rukovanje, a zahvaljujući velikom izboru boja (A1, A2, A3, A3.5, B1, B2, B3 i B4) osigurana je bolja estetika. Zahvaljujući ultra finim i visokoreaktivnim česticama stakla raspršenim unutar punila, povećana je raspoloživost iona i stvaranje mnogo snažnije strukture matrice što rezultira boljim fizičkim svojstvima, većom otpornošću na trošenje te poboljšanim otpuštanjem fluorida (23,24).

Prašak ovih SIC-a (fluoro-aluminij-silikatno staklo) kombinira čestice različitih veličina, slično kao i hibridni kompoziti (23). Većim česticama stakla (25 μm) dodane su manje (otprilike 4 μm), visoko reaktivne čestice koje ojačavaju restauraciju (23). Zahvaljujući manjim visokoreaktivnim česticama povećano je otpuštanje metalnih iona, odnosno reaktivnost stakla što potiče povezivanje lanaca poliakrilne kiseline. EQUIA Forte Fil materijalu također je dodana poliakrilna kiselina visoke molekularne težine što cementnu jezgru čini snažnijom i kemijski stabilnijom (23).

Indikacije za primjenu EQUIA Forte SIC-a su privremeni ispuni te trajni ispuni prvog razreda, stresom opterećeni i neopterećeni drugi razredi te ispuni petog razreda (24). Upravo zbog dokazane povećane tlačne čvrstoće, EQUIA Forte indicirana je kao materijal za trajni ispun u stražnjoj regiji kod stresom opterećenih drugih razreda gdje proksimalne stijenke kaviteta moraju biti barem 1-1,5 mm udaljene od vrha kvržica (24).

Uspoređujući otpornost na tlačnu čvrstoću SIC-a *in vitro* istraživanjem prof.dr.sc Domagoja Glavine, doc.dr.sc Kristine Goršete te doc.dr.sc Tomislava Škrinjarića dokazana je superiornost EQUIA Forte (257,2 N) SIC-a u odnosu na tri ostala SIC-a: Equia (GC) 222,1 N, Ketac Molar (3M Espe) 140,7 N te Ionostar Molar (Voco) 114,5 N (25).

EQUIA Forte Coat ima ulogu premaza koji poboljšava translucenciju, estetiku i čvrstoću konačnog ispuna (24). Premaz se temelji na istoj tehnologiji kao i EQUIA Coat, nano punilima raspršenim unutar tekućine zajedno sa novim multifunkcionalnim monomerima povećane reaktivnosti (23). Monomer čini premaz čvršćim i gladir (23). Premaz prodirući u cement ispunjava njegove poroznosti te povećava čvrstoću cementa (24). Zahvaljujući EQUIA Forte Coat kompozitnom premazu, smanjena je potreba za završnim poliranjem ispuna jer se postiže glatkoća ispuna (24). Dokazano je da ispuni premazani EQUIA Forte Coatom, za razliku od onih bez premaza, imaju povećanu čvrstoću na savijanje za 48% (6).

U *in vitro* istraživanju izmjerena je otpornost na abraziju viskoviskoznih SIC-a premazanih površinskim monomernim premazom (EQUIA Coat) (26). Ciklus je odgovarao osmogodišnjem četkanju zuba (26). Dokazano je da površinski premaz EQUIA Fil SIC-u povećava otpornost na abraziju (26).

Povećana otpornost na trošenje kod SIC-a s premazom, u odnosu na one bez, dokazana je i u jednom trogodišnjem *in vivo* istraživanju (27).

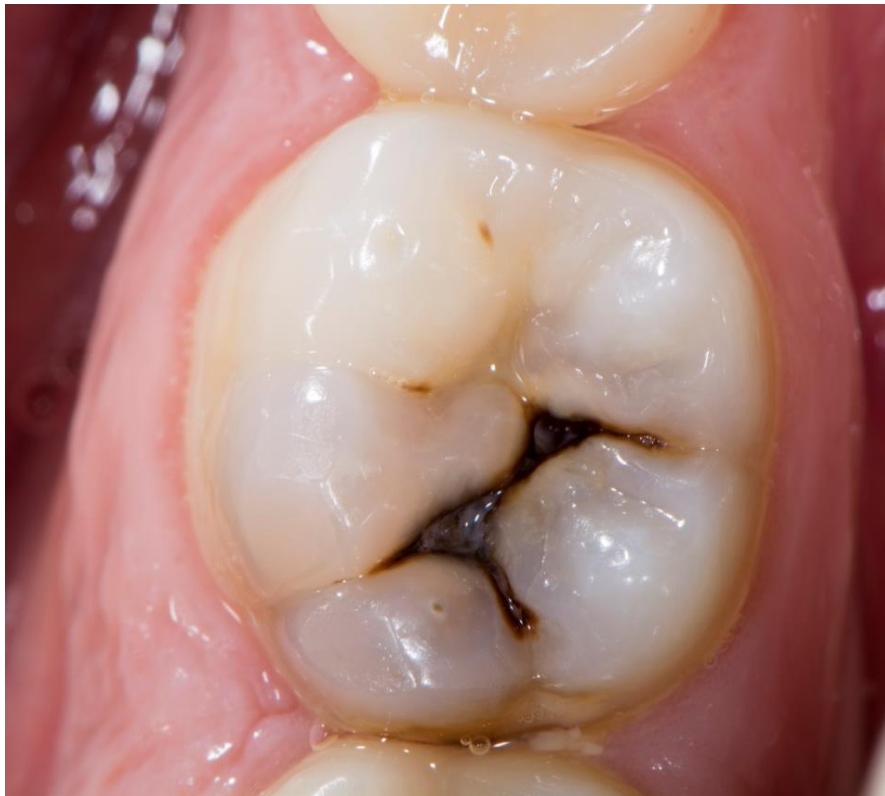2. PRIKAZ SLUČAJA

Pacijent u dobi od 23 godine dolazi na Zavod za endodonciju i restaurativnu stomatologiju Stomatološkog fakulteta Sveučilišta u Zagrebu zbog kontrolnog pregleda. Kliničkim pregledom uočena je kavitirana karijesna lezija na okluzalnoj plohi donjeg desnog prvog kutnjaka (zub 46) (Slika 3.). Pacijent nije imao nikakve simptome.

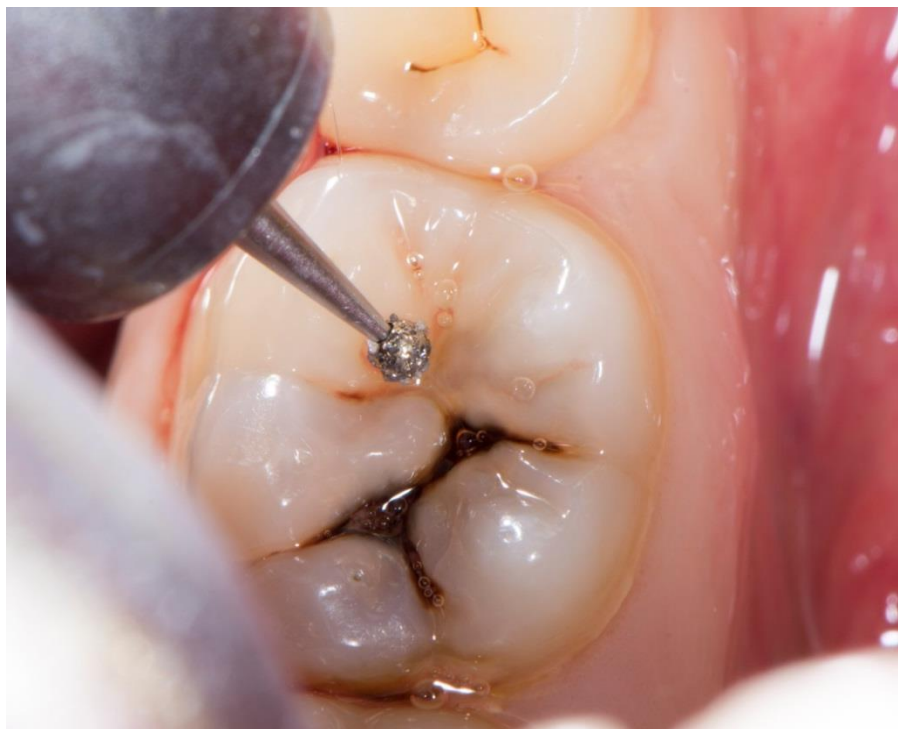Nakon primjene lokalne anestezije, karijesna lezija je otvorena okruglim dijamantnim svrdlom uz vodeno hlađenje (Slika 4.). Nakon otvaranja lezije i prikaza karijesnog dentina (Slika 5.), zub je izoliran gumenom plahticom (Slika 6.). Za uklanjanje karijesne lezije odabran je modificirani atraumatski tretman (ART) kako bi se izbjeglo otvaranje pulpne komorice rotirajućim instrumentima. Okruglim čeličnim svrdlom, bez vodenog hlađenja, uklonjena je karijesna lezija u području caklinsko – dentinskog spojišta (CDS) (Slika 7.). Nakon uklanjanja karijesne lezije u području CDS-a (Slika 8.), parapulpno je karijesni dentin uklonjen ručnim instrumentima (Slika 9.). Kavitet je ispran vodom pomoću nastavka zrak-voda te posušen sterilnom vaticom (Slika 10.).

Nakon kondiciranja kaviteta 10 %-tnom poliakrilnom kiselinom (Dentin conditioner, GC, Tokio, Japan) kroz 20 sekundi (Slika 11.), ispiranja vodom i sušenja sterilnom vaticom, kavitet je zatvoren kapsuliranim SIC-om EQUIA Forte Fil (GC, Tokio, Japan) (Slika 12.). Nakon stvrdnjavanja materijala (Slika 13.), uklonjena je gumena plahtica te je usklađena okluzija i artikulacija dijamantnim svrdlima (Slika 14.). Nakon uspostavljanja suhog radnog polja pomoću vaterolica, na površinu je nanesen premaz EQUIA Forte Coat (GC, Tokio, Japan) (Slika 15.). Završni premaz je osvijetljen LED polimerizacijskom lampom ($> 500 \text{ mW/cm}^2$) u trajanju od 20 sekundi (Slika 16.).

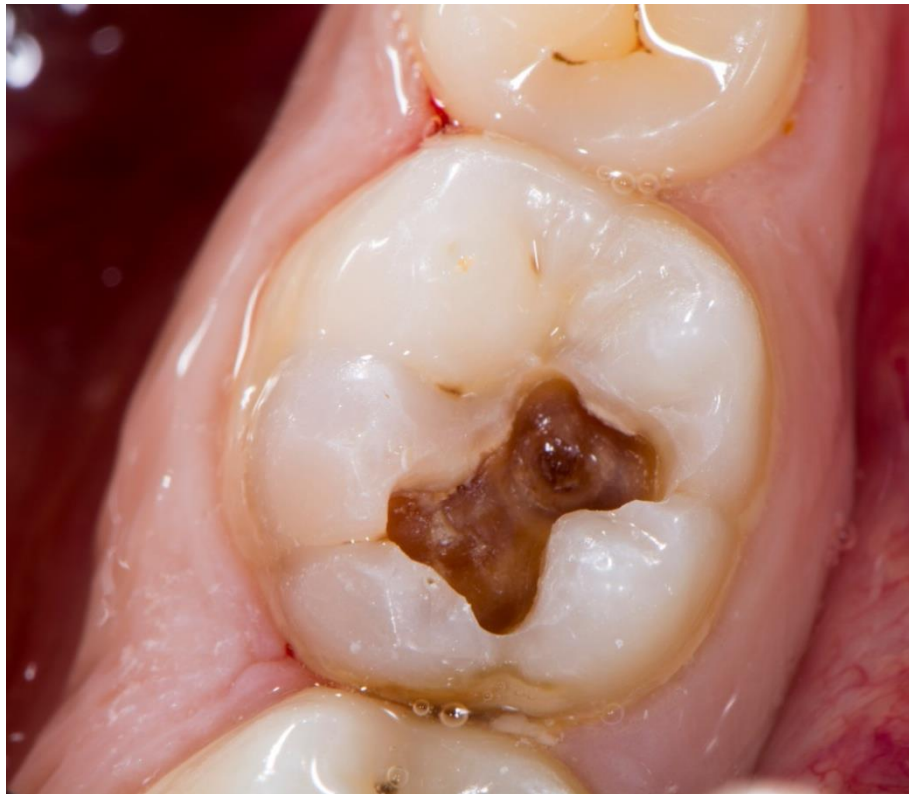Na slici 17. je prikazan konačan izgled ispuna, a na slici 18. izgled ispuna na kontrolnom pregledu nakon 6 mjeseci.



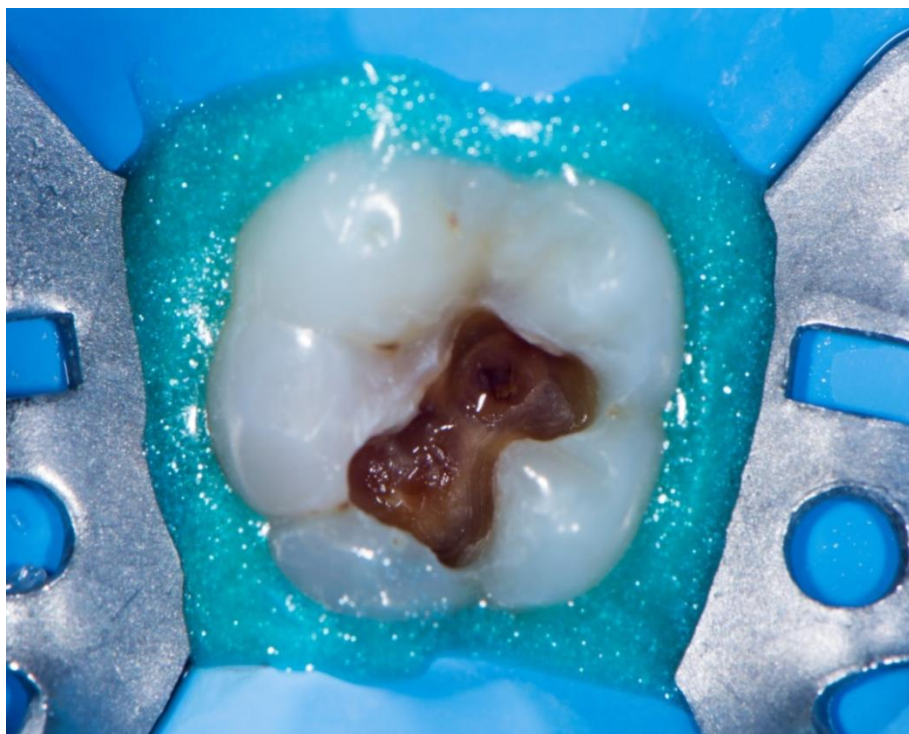
Slika 3. Kavirana karijesna lezija na okluzalnoj površini zuba 46



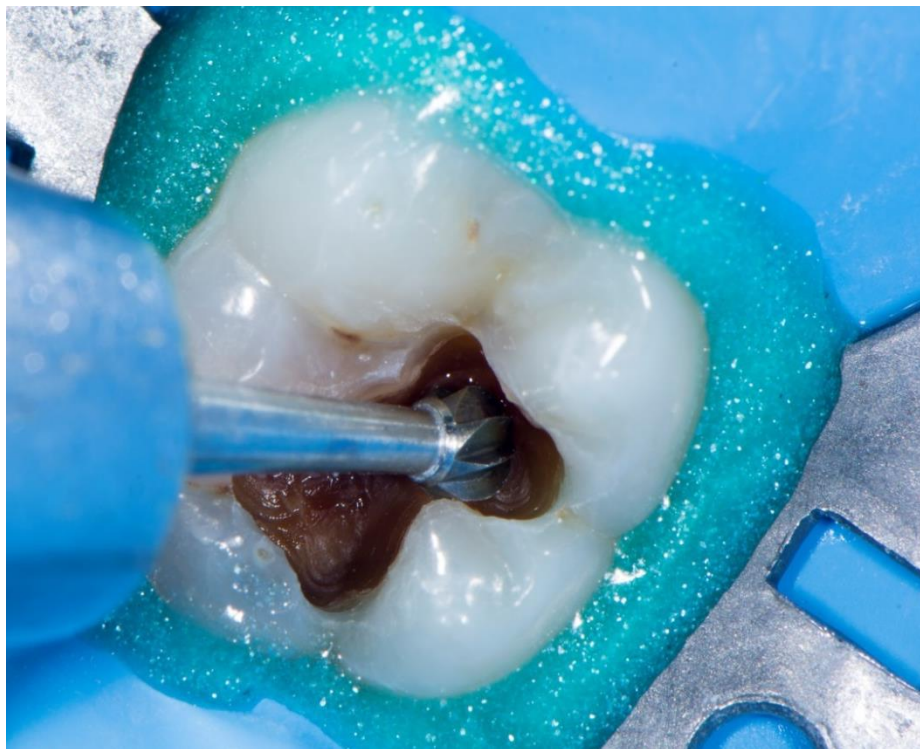Slika 4. Otvaranje karijesne lezije okruglim dijamantnim svrdlom uz vodeno hlađenje



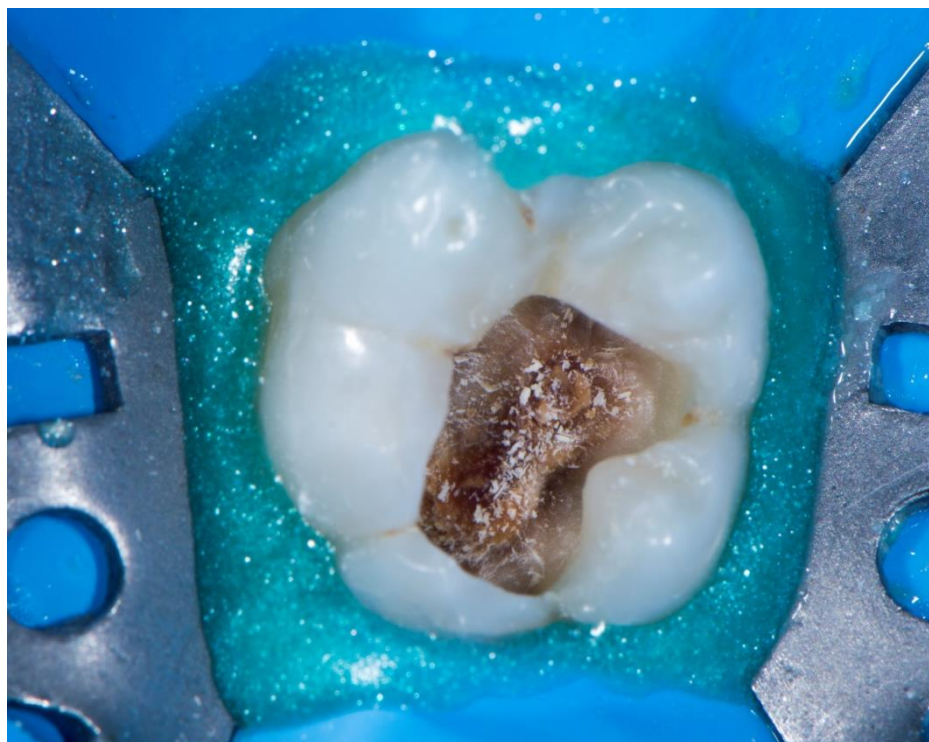
Slika 5. Prikaz karijesnog dentina nakon otvaranja karijesne lezije



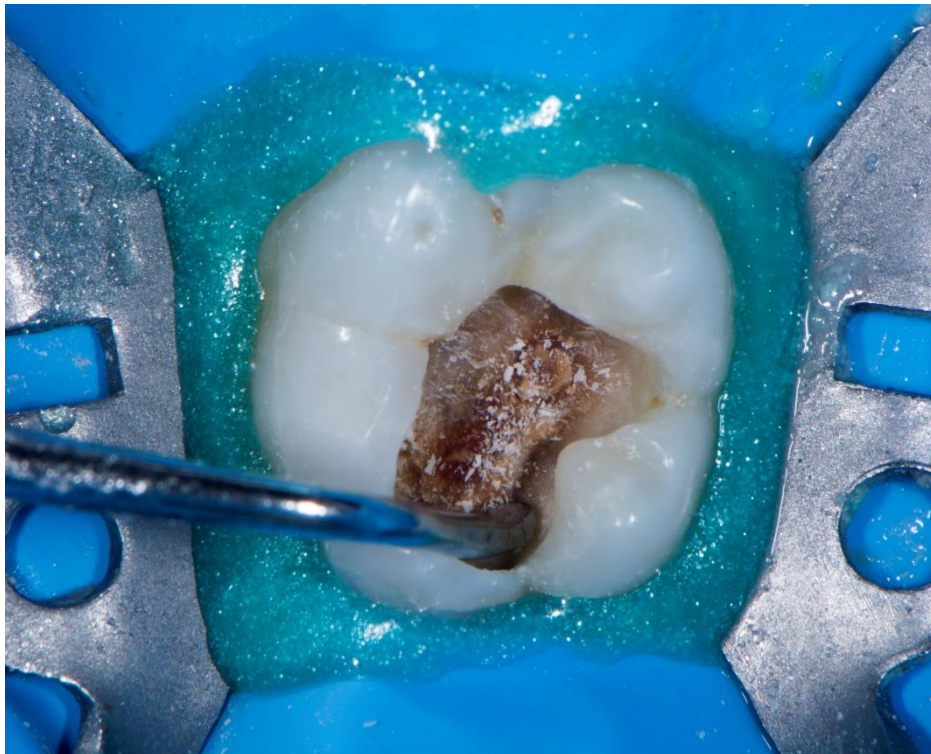
Slika 6. Izolacija zuba gumenom plahticom



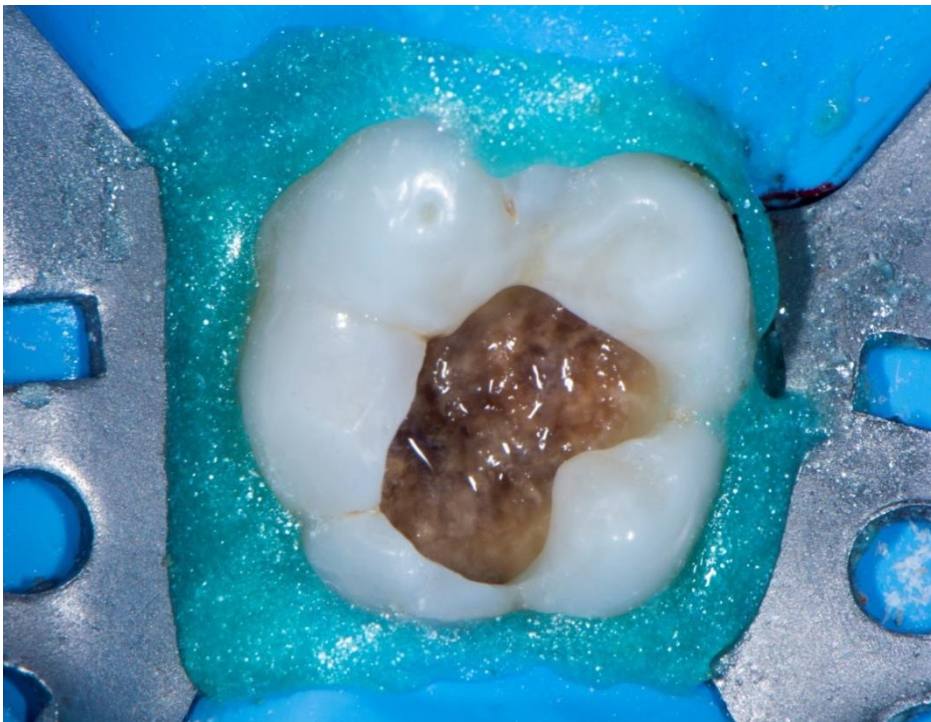
Slika 7. Uklanjanje karijesnog dentina u području CDS-a okruglim čeličnim svrdlom bez vodenog hlađenja



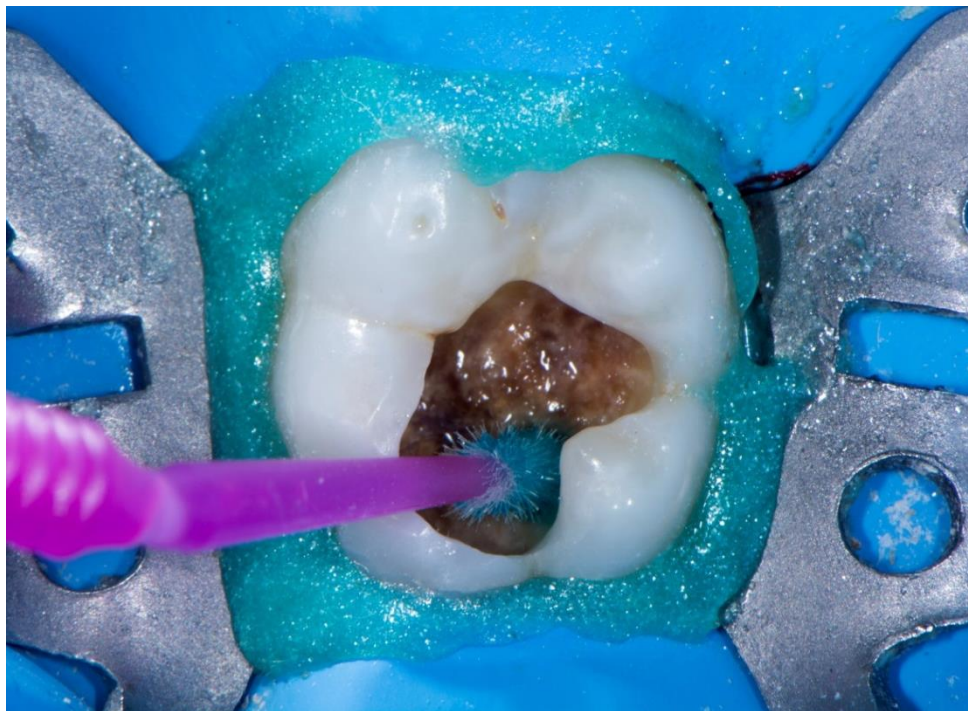Slika 8. Izgled kaviteta nakon uklanjanja karijesne lezije u području CDS-a



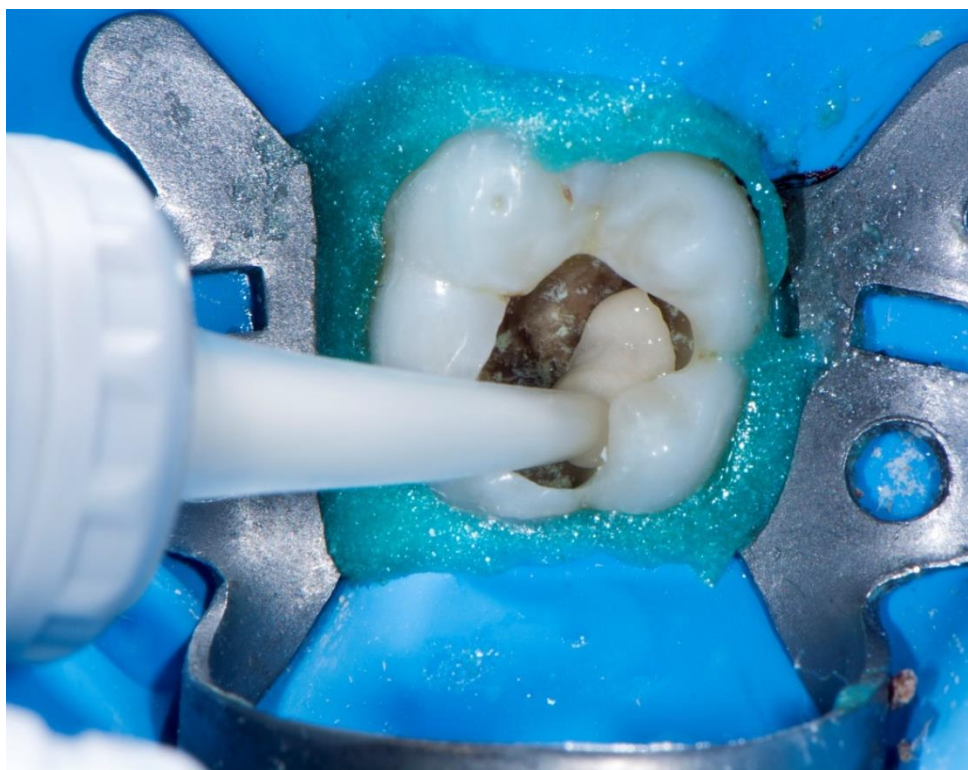Slika 9. Uklanjanje karijesnog dentina parapulpno ručnim instrumentom



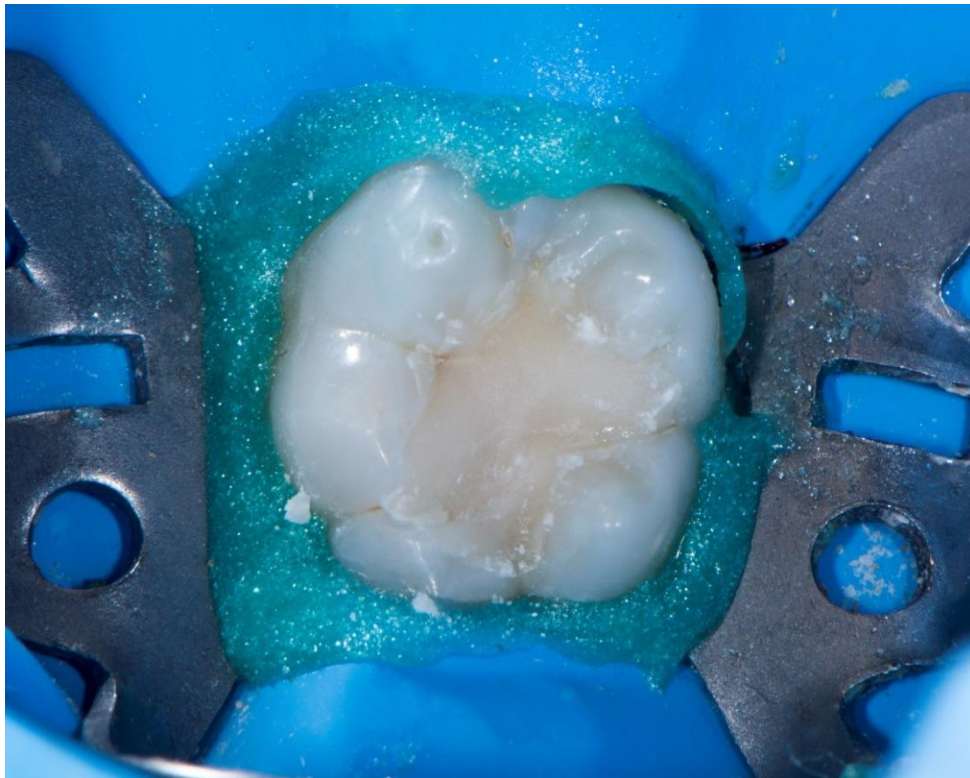
Slika 10. Kavitet nakon uklanjanja karijesne lezije ručnim instrumentima



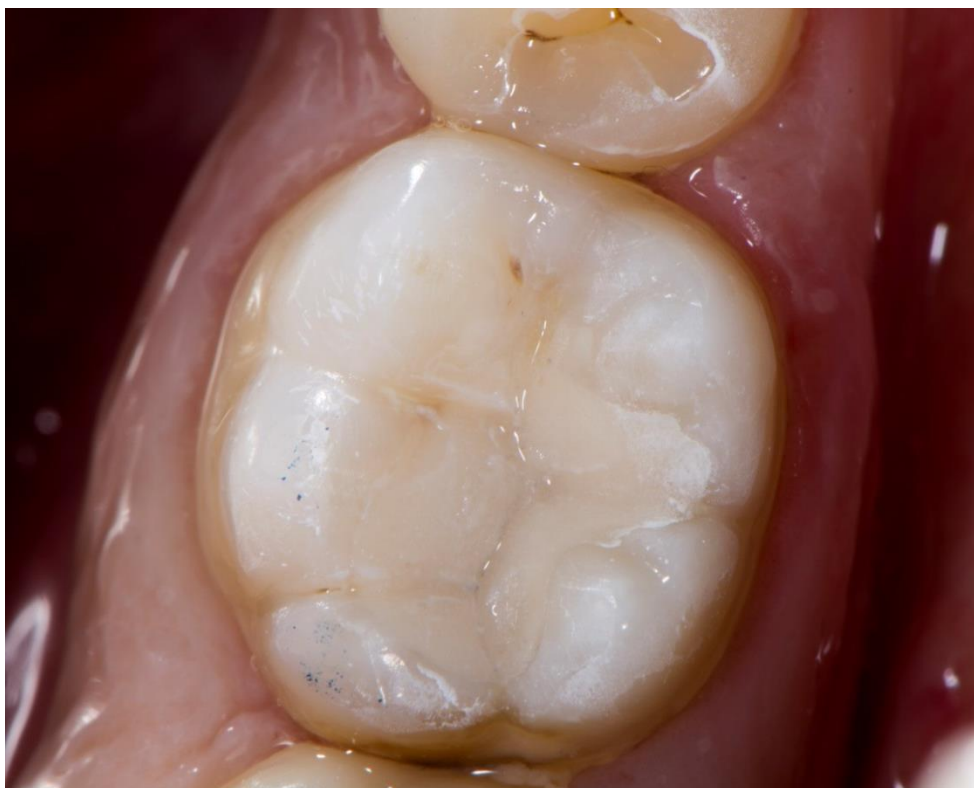Slika 11. Kondicioniranje kaviteta



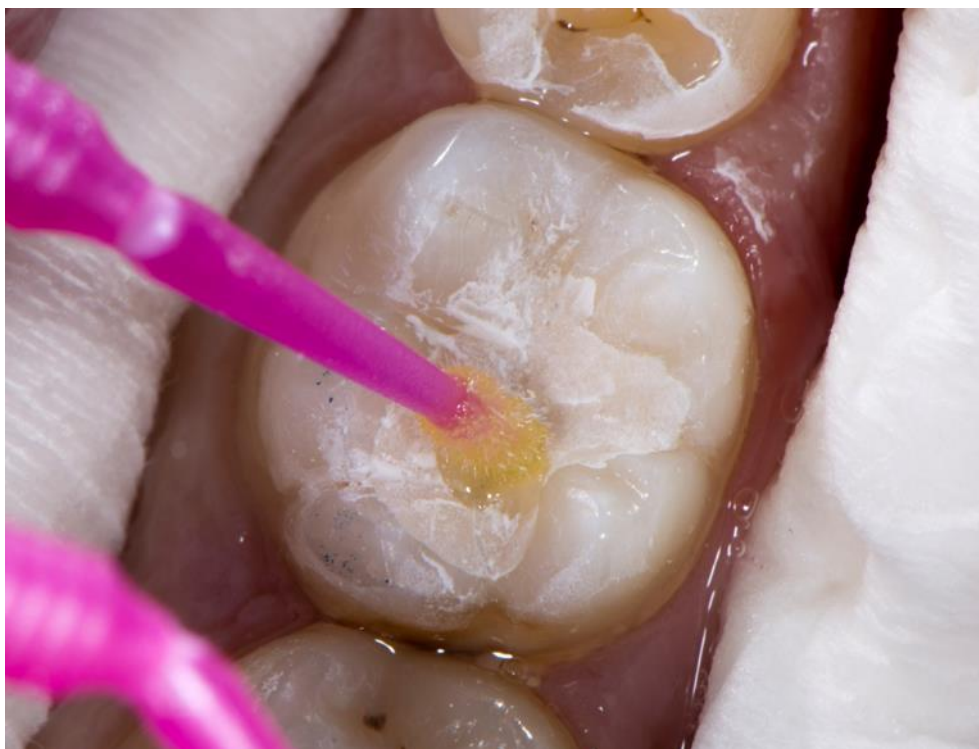Slika 12. Postavljanje EQUIA Forte Fil SIC-a u kavitet



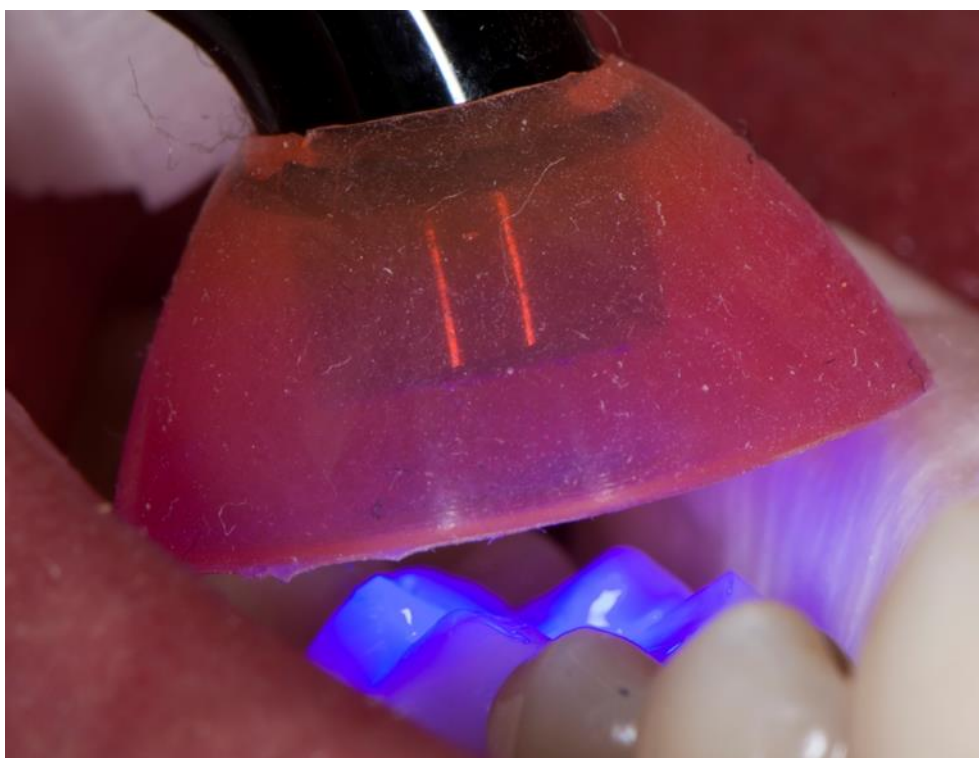Slika 13. Izgled ispuna prije završne obrade



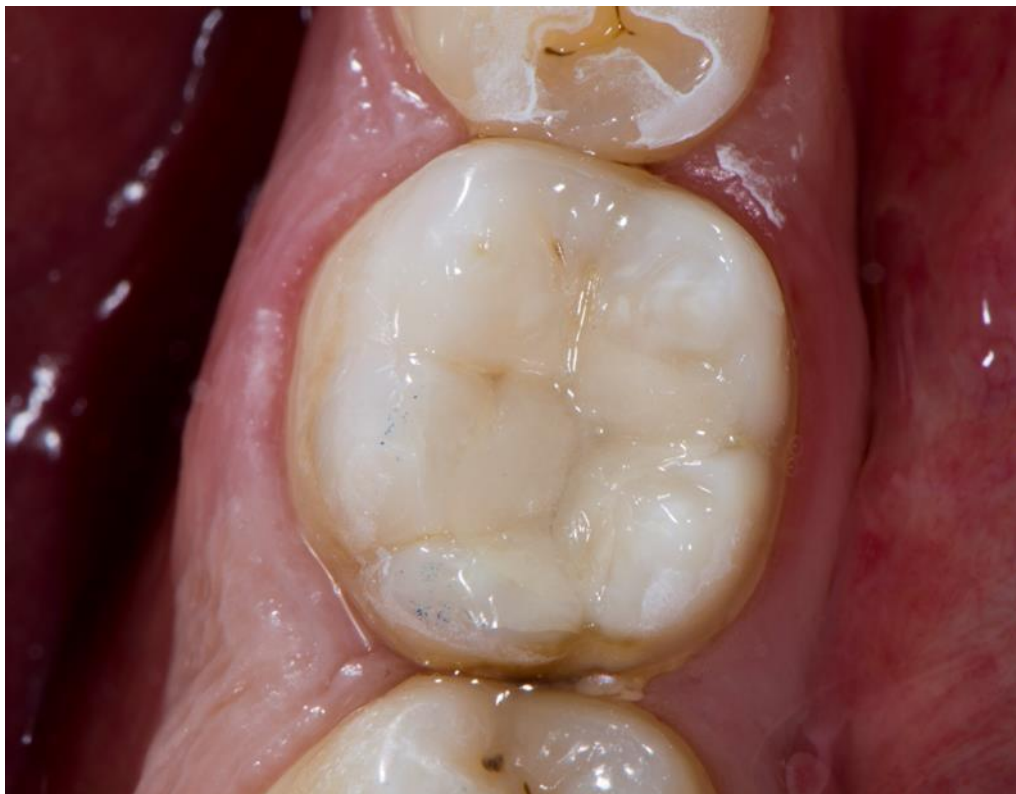Slika 14. Ispun nakon završne obrade te usklađivanja okluzije i artikulacije



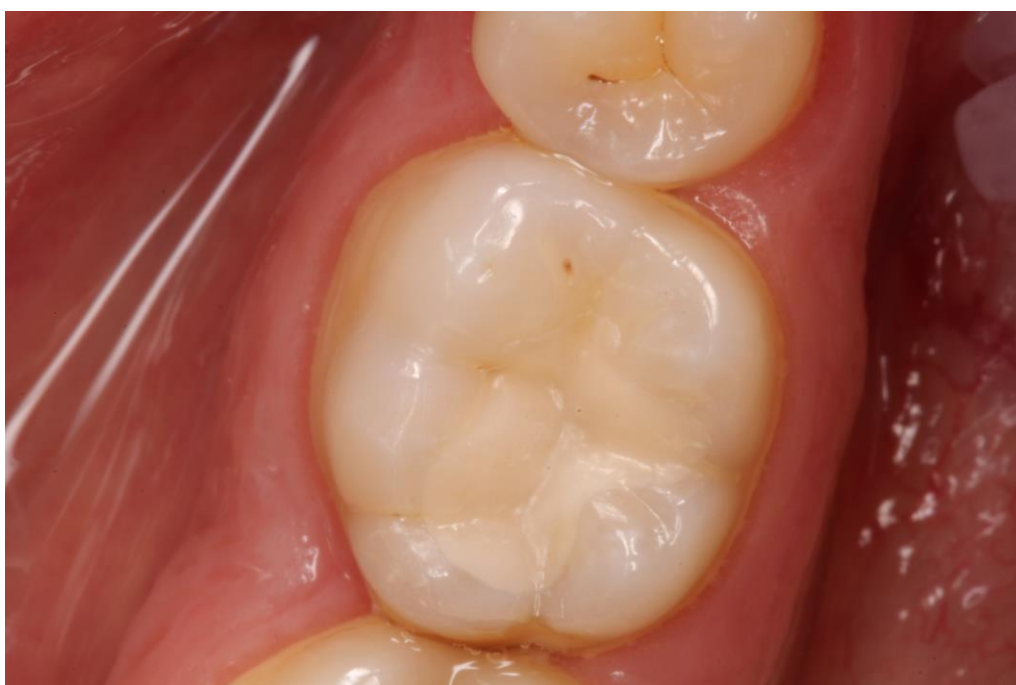Slika 15. Nanošenje EQUIA Forte Coata na površinu ispuna



Slika 16. Polimerizacija EQUIA Forte Coat-a LED lampom 20 sekundi



Slika 17. Konačan izgled ispuna



Slika 18. Izgled ispuna na kontrolnom pregledu nakon 6 mjeseci

3. RASPRAVA

Zbog dosadašnjih slabijih fizičko-mehaničkih svojstava SIC-a u odnosu na kompozitne materijale, SIC-i nisu bili indicirani kao materijali za izradu trajnih ispuna kod trajnih zuba u stražnjoj regiji. Međutim, razvojem mikrolaminiranih SIC materijala, SIC su indicirani i za izradu trajnih ispuna u stražnjoj regiji. Mikrolaminirani SIC-i imaju poboljšana mehanička i fizička svojstva te povećanu tlačnu čvrstoću. Mnogobrojnim kliničkim istraživanjima dokazano je da se mikrolaminirani SIC-i mogu koristiti kao trajni ispuni u stražnjoj regiji te da imaju slična mehanička i fizička svojstva kao i hibridni kompoziti (20-22, 25, 27, 28).

U opisanom slučaju, tijekom kliničkog pregleda, kod pacijenta je, uz karijesnu leziju na zubu 46, dijagnosticirana i lezija na zubu 36. Zbog dviju uznapredovalih i aktivnih karijesnih lezija te već prisutnih ispuna na nekoliko ostalih zubi, može se zaključiti da pacijent ima visok rizik od nastanka karijesa. Kod pacijenata s povećanim rizikom od nastanka karijesa, uz već postojeće karijesne lezije, postoji i veća mogućnost za nastanak novih (29). Takvi pacijenti bi trebali češće obavljati kontrolne preglede te biti uključeni u karijes preventivne postupke kao što je npr. topikalna fluoridacija (29). Zbog povećanog rizika od nastanka karijesa, dubine karijesne lezije te u želji da se sačuva vitalitet zuba, odabrana je modificirana ART tehnika uz postavljanje ispuna od EQUIA Forte SIC-a. Kod takvih pacijenata SIC-i su materijal izbora i zbog svog svojstva bioaktivnosti, mogućnosti interne remineralizacije i remineralizacije u slučaju demineralizacije na susjednim zubima. Zbog navedenih razloga u prikazanom kliničkom slučaju kod pacijenta je postavljen ispun od mikrolaminiranog SIC-a (Equia FORTE).

ART (atraumatski restaurativni tretman) je alternativna tehnika u liječenju karijesa primarno razvijena u svrhu korištenja u ekonomski slabije razvijenim zemljama. Prilikom tretmana, zbog nemogućnosti korištenja mikromotora i turbine, koristimo se samo ručnim instrumentima u odstranjivanju karijesa (4). Za ART zahvat potrebni su nam samo ogledalo, sonda, pinceta te instrumenti za unošenje materijala i oblikovanje ispuna (4). Posebno se pokazao uspješan u liječenju lezija koje zahvaćaju samo jednu plohu zuba (30). Nakon 2-3 godine, kod trajnih zubi sa ispunima prvog i drugog razreda, uspješnost je oko 90%, a glavni razlozi neuspjeha su bili gubitak restauracije, lom ili potrošenost ispuna (30).

Karijesne lezije u dentinu se mogu podijeliti u dva sloja (31). Prvi sloj, „inficirani“ dentin, je sloj bogat bakterijama zbog čega ne može biti remineraliziran te ga je potrebno ukloniti (32). Unutarnji sloj, bliži pulpi, ima sposobnost remineralizacije te ga je potrebno

sačuvati (32). Često je taman i obojen, no i dalje vitalan te minimalno inficiran bakterijama (32).

Vodeći se spoznajama o mogućnosti remineralizacije unutarnjeg sloja karijesnog dentina, preporučuje se ukloniti samo inficirani, vanjski sloj karijesnog dentina (32). U tu svrhu može se rabiti ručni instrument, ekskavator, kojim možemo ukloniti inficirani, ali ne i demineralizirani dentin (24). Na taj način štedi se tvrdo zubno tkivo, a slučajno otvaranje pulpne komore, u odnosu na zahvate gdje parapulpno karijesnu leziju uklanjamo rotirajućim instrumentima, može se lakše izbjeći (24). S obzirom na ostavljanje sloja demineraliziranog dentina ispod ispuna, SIC je zbog svoje bioaktivnosti materijal izbora kod ART tehnike (31,32). Kao materijal za ispun rabe se visoko viskozni SIC-i koji otpuštajući fluoreide značajno utječu na zaustavljanje i prevenciju karijesa (31,32).

Tijekom ART zahvata nije potrebno koristiti anesteziju jer je osjet boli minimalan (33). Ne upotrebljavajući mikromotor, turbinu te anesteziološke igle pacijentova anksioznost te strah uvelike su smanjeni u odnosu na konvencionalni restaurativni zahvat (34).

Zahvaljujući dobrim rezultatima ART-a te u želji da se počne primjenjivati u svakodnevnoj praksi, razvio se „modificirani atraumatski restaurativni tretman“ (ARTm) koji je primjenjen u ovom prikazu kliničkog slučaja. Nedostatak ART tretmana je ograničena mogućnost otvaranja kaviteta, odnosno uklanjanja podminirane cakline što uvelike smanjuje mogućnost odstranjenja karijesnog dentina (35). ARTm, za razliku od ART-a, podrazumijeva korištenje turbine ili mikromotora za uklanjanje podminirane cakline koju je ručnim instrumentima izrazito teško rezati (35). Nakon čišćenja postraničnih zidova kaviteta rotirajućim instrumentima, parapulpno se karijesni dentin, kao i kod ART-a, uklanja ručnim instrumentima (35). ARTm u odnosu na ART olakšava rad terapeutu, a za pacijenta je manje neugodan (35). Kliničkim istraživanjem ispitana je uspješnost ART tehnike u ordinacijama, odnosno u kliničkim uvjetima (36). Postavljeno je 105 ART restauracija kod 56 predškolske djece (36). Uspješnost restauracija procjenjivala se Kaplan-Meier metodom (36). Nakon 12-24 mjeseca klinička uspješnost je bila 85% (36). U istraživanju je zaključeno da je ART pouzdana metoda koja se može primijeniti u svakodnevnom kliničkom radu (36).

Zbog svojih bioaktivnih svojstava SIC-i su jedini materijali koji su indicirani kod ART tehnike. Zbog izmjene iona koju ostvaruju sa tvrdim zubnim tkivom, SIC imaju sposobnost

remineralizacije demineraliziranog dentina (4). Ukoliko je zub bez simptoma i vitalan, na dnu kaviteta moguće je ostaviti čak i mali dio inficiranog dentina (37). Nakon postavljanja SIC ispuna bakterijama je uskraćen izvor hrane te će se napredovanje karijesne lezije zaustaviti. Kod ART tehnike, nakon ostavljanja sloja demineraliziranog dentina, to njihovo svojstvo je posebno važno te im daje prednost pred kompozitnim materijalima (34). Karijesom zahvaćen dentin se razlikuje od zdravog dentina morfološki, kemijski i fizičkim svojstvima zbog čega je veza između karijesnog dentina i kompozita slabija u odnosu na svezu između kompozita i zdravog dentina (38). Ukoliko se kao materijal za ispun želi koristiti kompozit, potrebno je ukloniti i demineralizirani dentin što kod velikih i uznapredovalih karijesa povećava opasnost od ekspaniranja pulpe. ART tehnikom te korištenjem SIC-a, barem kao podlogom u «sandwich» tehnici, moguće je očuvati vitalitet zuba te se štede tvrda zubna tkiva (34).

4. ZAKLJUČAK

Mikrolaminirani SIC-i zahvaljujući ultra finim i visokoreaktivnim česticama stakla su materijali poboljšanih fizičkih, mehaničkih i estetskih svojstava u odnosu na konvencionalne SIC-e. Zbog poboljšanih svojstava mogu se koristiti kao trajni, estetski ispuni u stražnjoj regiji, u području djelovanja jakih žvačnih sila. Zadržavajući sva ostala svojstva SIC-a, kao što su kemijska adhezija za tvrda zubna tkiva, otpuštanje fluorida i bioaktivnost, predstavljaju idealni materijal za restauraciju zuba nakon ART tehnike. Modifikacijom ART tehnike klinički rezultati su poboljšani te je spomenuta tehnika prilagođena za svakodnevni klinički rad.

Kod pacijenata s povećanim rizikom od nastanka karijesa te uznapredovalom karijesnom lezijom, SIC predstavlja materijal izbora. Zahvaljujući bioaktivnom djelovanju, odnosno sposobnosti remineralizacije demineraliziranih tkiva, mehanička obrada kaviteta može biti poštedna za tvrda zubna tkiva čime je smanjena mogućnost otvaranja pulpne komore i ugrožavanja vitaliteta pulpe.

U opisanom prikazu slučaja, nakon uklanjanja karijesnog dentina modificiranom ART tehnikom te izrade trajnog ispuna EQUIA Forte SIC-om, na kontrolnom pregledu nakon 6 mjeseci, zub je asimptomatski, a ispun zadovoljava estetske, funkcionalne i biološke zahtjeve.

5. LITERATURA

1. Sharanbir KS, John WN. A Review of Glass-Ionomer Cements for Clinical Dentistry. *J Funct Biomater*. 2016;7(3):16.
2. Almuhaiza M. Glass-ionomer Cements in Restorative Dentistry: A Critical Appraisal. *J Contemp Dent Pract*. 2016;17(4):331-6.
3. Pavelić B. Staklenoionomerni cementi-provjerite i nadopunite vaše znanje. *Sonda*. 2004;6(10):39-42.
4. Selimović-Dragaš M, Jurić H. Stakleno ionomerni cementi. *Dentist*. 2012;1(2):30-9.
5. Khoroushi M, Keshani F. A review of glass-ionomers: From conventional glass-ionomer to bioactive glass-ionomer. *Dent Res J*. 2013;10(4):411–20.
6. Ulrich L. Dental Glass Ionomer Cements as Permanent Filling Materials? — Properties, Limitations and Future Trends. *Mater*. 2010;3(1):76-96.
7. Mihanović D, Barić J, Varga K, Šimat S, Matijević J. Otvorena i zatvorena „sandwich tehnika“. *Sonda*. 2014;15(28):74-7.
8. Miletić I, Anić I, Bago I, Baraba A. Stakleno-ionomerni cementi. *Vjesnik dentalne medicine*. 2011;18(4):15-20.
9. Tyas MJ, Burrow MF. Adhesive restorative materials: A review. *Aust Dent J*. 2004;49(3):112-21.
10. Pashley DH . Smear layer: overview of structure and function. *Proc Finn Dent Soc*. 1992;88(1):215-24.
11. Hewlett ER, Mount GJ. Glass ionomers in contemporary restorative dentistry-a clinical update. *J Calif Dent Assoc*. 2003;31(6):483-92.
12. Williams JA, Billington RW, Pearson GJ. A long term study of fluoride release from metal containing conventional and resin modified glass-ionomer cements. *J Oral Rehabil*. 2001;28(1):41-7.
13. Rothwell M, Anstice HM, Pearson GJ. The uptake and release of fluoride by ion-leaching cements after exposure to toothpaste. *J Dent*. 1998;26(7):591-7.
14. Hanxing C, Hanxing L, Guoqing Z. The setting chemistry of glass ionomer cement. *J Wuhan Univer Technol*. 2005;20(4):110-2.
15. Dionysopoulos D. The effect of fluoride-releasing restorative materials on inhibition of secondary caries formation. *Fluoride*. 2014;47(3):258-65.
16. Marquis RE. Antimicrobial actions of fluoride for oral bacteria. *Can J Microbiol*. 1995;41(11):955-64.

17. Williams JA, Billington RW, Pearson G. Silver and fluoride release from metal-reinforced glass-ionomer filling materials. *J Oral Rehabil.* 1997;24(5):369–75.
18. Kilpatrick NM, Murray JJ, McCabe JF. The use of a reinforced glass-ionomer cement for the restoration of primary molars: A clinical trial. *Br Dent J.* 1995;179(5):175–9.
19. Kerby RE, Bleiholder RF. Physical properties of stainless steel and silver reinforced glass-ionomer cements. *J Dent Res.* 1991;70(10):1358–61.
20. Basso M, Brambilla E, Benites MG, Giovannardi M, Ionescu AC. Glassionomer cement for permanent dental restorations: a 48-months, multi-centre, prospective clinical trial. *Stoma Edu J.* 2015;2(1):25-35.
21. Friedl K, Hiller KA, Friedl KH. Clinical performance of a new glass ionomer-based restoration system. *Dent Mater.* 2012;27(10):1031-7.
22. Gurgan S, Kutuk ZB, Ergin E, Oztas SS, Cakir FY. Four-year randomized clinical trial to evaluate the clinical performance of a glass ionomer restorative system. *Oper Dent.* 2015;40(2):134-43.
23. Miletic I. Modern solutions for direct posterior restorations. *GC Get Connected.* 2015;4:32-6.
24. Baraba A, Miletić I. Healing deep caries lesions in the posterior region with the new micro-laminated glass ionomer cement. *GC Get Connected.* 2015;5:21-4.
25. D. Glavina, K. Gorseta, T. Skrinjaric. Compression Fracture Resistance of Four Different Glass-Ionomer Cements. Poster: ConsEuro 14 -16 May 2015, London, UK.
26. Kanik O, Turkun S, Walter W. In vitro abrasion of resin-coated highly viscous glass ionomer cements: a confocal laser scanning microscopy study. *Clin Oral Investig.* 2017;21(3):821–9.
27. Diem VTK, Tyas MJ, Hien CN, Phuong LH, Khanh ND. The effect of a nano-filled coating on the 3-year clinical performance of a conventional high-viscosity glass ionomer cement. *Clin Oral Investig.* 2014;18(3):753-9.
28. Klinke T, Daboul A, Turek A, Frankenberger R, Hickel R, Biffar R. Clinical performance during 48 months of two current glass ionomer restorative systems with coatings: a randomized clinical trial in the field. *Trials.* [Internet]. 2016 April [cited 2017 August 28] Available from: <https://trialsjournal.biomedcentral.com/articles/10.1186/s13063-016-1339-8>.

29. Weyant RJ, Tracy SL, Anselmo TT, Beltrán-Aguilar ED, Donly KJ, Frese WA, et al. Topical fluoride for caries prevention: executive summary of the updated clinical recommendations and supporting systematic review. *J Am Dent Assoc.* 2013;144(11):1279-91.
30. Smales RJ, Yip HK. The atraumatic restorative treatment (ART) approach for the management of dental caries. *Quintessence Int.* 2002;33(6):427–32.
31. Fusayama T. Two layers of carious dentine: diagnosis and treatment. *Oper Dent.* 1979;4(2):63-70.
32. Holmgren CJ, Roux D, Domejean S. Minimal intervention dentistry: part 5. Atraumatic restorative treatment (ART) - a minimal intervention and minimally invasive approach for the management of dental caries. *Br Dent J.* 2013;214(1):11-8.
33. Carvalho TS, Ribeiro TR, Bönecker M, Pinheiro EC, Colares V. The atraumatic restorative treatment approach: an "atraumatic" alternative. *Med Oral Patol Oral Cir Bucal.* 2009;14(12):668-73.
34. Mickenautsch S, Frencken JE, vant Hof MA. Atraumatic restorative treatment and dental anxiety in outpatients attending public oral health clinics in South Africa. *J Public Health Dent.* 2007;67(3):179-84.
35. Massara MLA, Bönecker M. Modified ART: why not? *Braz Oral Res.* 2012;26(3):187-9.
36. Faccin ES, Ferreira SH, Kramer PF, Ardenghi, TM, Feldens CA. Clinical performance of ART restorations in primary teeth: a survival analysis. *J Clin Ped Dent.* 2009;33(4):295-8.
37. Exterkate RA, Damen JJ, Ten Cate JM. Effect of fluoride-releasing filling materials on underlying dentinal lesions in vitro. *Caries Res.* 2005;39(6):509-13.
38. Nakajima M, Kunawarote S, Prasansuttiorn T, Tagami J. Bonding to caries-affected dentin. *J Dent Sci Rev.* 2011;47(2):102-14.

6. ŽIVOTOPIS

Frane Anzulović rođen je 23.4.1992. godine u Zadru. U Novigradu je završio Osnovnu školu Novigrad, a nakon toga u Zadru Klasičnu gimnaziju Ivana Pavla II. 2011. godine upisuje studij Dentalne medicine na Stomatološkom fakultetu Sveučilišta u Zagrebu. Tijekom studiranja bio je demonstrator na Katedri za histologiju s embriologijom te je radio kao asistent u privatnoj stomatološkoj ordinaciji.