

Protokoli liječenja medikamentozno uzrokovane osteonekroze čeljusti

Ivković, Tena

Master's thesis / Diplomski rad

2017

Degree Grantor / Ustanova koja je dodijelila akademski / stručni stupanj: **University of Zagreb, School of Dental Medicine / Sveučilište u Zagrebu, Stomatološki fakultet**

Permanent link / Trajna poveznica: <https://um.nsk.hr/um:nbn:hr:127:894900>

Rights / Prava: [Attribution-NoDerivatives 4.0 International/Imenovanje-Bez prerada 4.0 međunarodna](#)

Download date / Datum preuzimanja: **2024-11-26**



Repository / Repozitorij:

[University of Zagreb School of Dental Medicine Repository](#)





SVEUČILIŠTE U ZAGREBU
STOMATOLOŠKI FAKULTET

Tena Ivković

**PROTOKOLI LIJEČENJA
MEDIKAMENTOZNO UZROKOVANE
OSTEONEKROZE ČELJUSTI**

Diplomski rad

Zagreb, 2017.

Rad je ostvaren na Stomatološkom fakultetu Sveučilišta u Zagrebu na Katedri za oralnu kirurgiju.

Mentor rada: dr. sc. Marko Granić, dr. dent. med., specijalist oralne kirurgije, Stomatološki fakultet Sveučilišta u Zagrebu, Zavod za oralnu kirurgiju.

Lektor hrvatskog jezika: Kristina Pobor Apanović, prof.

Lektor engleskog jezika: Maja Blažun Vuković, prof.

Sastav povjerenstva za obranu diplomskog rada:

1. dr. sc. Marko Granić
2. dr. sc. Ana Kotarac Knežević
3. doc. dr. sc. Božana Lončar Brzak

Datum obrane rada : 28.09.2017.

Rad sadrži : 34 stranice

12 slika

4 tablice

CD

Osim ako nije drukčije navedeno, sve su ilustracije (tablice, slike i dr.) u radu izvorni doprinos autora diplomskog rada. Autor je odgovoran za pribavljanje dopuštenja za korištenje ilustracija koje nisu njegov izvorni doprinos, kao i za sve eventualne posljedice koje mogu nastati zbog nedopuštenog preuzimanja ilustracija, odnosno propusta u navođenju njihovog porijekla.

Zahvala

Veliko hvala mojem mentoru dr. sc. Marku Graniću na stručnoj pomoći, prenesenom znanju te uloženom trudu tijekom izrade ovog diplomskog rada.

Zahvaljujem se svojim najdražim roditeljima, obitelji, prijateljima i jednoj posebnoj osobi koji su mi pružali nesebičnu podršku tijekom studiranja.

Protokoli liječenja medikamentozno uzrokovane osteonekroze čeljusti

Sažetak

Povećanjem broja pacijenata koji primaju antiresoptivnu ili antiangiogenu terapiju, doktori dentalne medicine se sve češće susreću s medikamentoznom osteonekrozom čeljusti. Osteonekroza čeljusti je složena komplikacija navedene terapije koja značajno narušava kvalitetu pacijentovog života. Dodatni problem je što većina doktora dentalne medicine nije upoznata s ovom problematikom. Kada se dijagnosticira medikamentozna osteonekroza čeljusti, liječenje ovisi o stupnju bolesti i o pacijentovom zdravstvenom stanju. Terapija može biti konzervativna ili kirurška. Protokoli liječenja bolesti nisu jasno određeni jer je bolest složena s nepredvidivim karakterom. Glavni je cilj liječenja podići kvalitetu pacijentovog života. Unazad nekoliko godina često se uz osnovnu terapiju preporuča i dodatna terapija raznim lijekovima, čimbenicima rasta, laserima ili oksigenom terapijom što su pokazali zadovoljavajuću kliničku primjenu u liječenju same bolesti. Da bi se prevenirao nastanak osteonekroze, od iznimne je važnosti pravilna edukacija terapeuta i samih pacijenata.

Ključne riječi: medikamentozna osteonekroza čeljusti

Treatment protocols for the medication-related osteonecrosis of the jaw

Summary

Due to the increase in the number of patients receiving antiresorptive or antiangiogenic therapy, doctors of dental medicine are faced with the medication-related osteonecrosis of the jaw more often than before. The osteonecrosis of the jaw is a severe complication of the given therapy which significantly undermines the quality of the patient's life. The fact that the majority of doctors of dental medicine is not familiar with this problem only worsens the situation. Once the medication-related osteonecrosis of the jaw is diagnosed, the treatment depends on the degree of illness and the patient's health condition. The therapy can be either conservative or surgical. Treatment protocols are not clearly defined since the disease is complicated and unpredictable. The main aim of the treatment is to raise the quality of the patient's life. During the past few years, apart from the basic therapy, an additional therapy by means of different types of medication, growth factors, lasers or oxygen therapy has been recommended, all of which have shown satisfactory clinical use in the treatment of the disease itself. In order to prevent the formation of osteonecrosis, it is of utmost importance to properly educate both therapists and patients.

Keywords: medication-related osteonecrosis of the jaw

SADRŽAJ

1. UVOD	1
2. DEFINICIJA MRONJA-a.....	3
2.1. Lijekovi koji mogu uzrokovati MRONJ.....	3
2.1.1. Antiresoptivni lijekovi.....	3
2.1.2. Antiangiogeni lijekovi.....	5
2.2. Teorije nastanka MRONJ-a	5
2.3. Epidemiologija nastanka MRONJ-a.....	6
2.4. Prevencija nastanka MRONJ-a.....	7
2.5. Klinička slika MRONJ-a	9
2.6. Klasifikacija MRONJ-a	9
2.7. Terapija MRONJ-a	11
2.8. Plan terapije i protokol liječenja MRONJ-a	13
2.9. Klinički slučaj liječenja MRONJ-a.....	16
3. RASPRAVA	22
4. ZAKLJUČAK	24
5. LITERATURA	26
6. ŽIVOTOPIS.....	34

Popis skrećenica

MRONJ – medikamentozna ostenevroza čeljusti

BRONJ - osteonevroza čeljusti uzrokovana bisfosfonatima

VEGF - humani krvožilni endotelni čimbenik rasta

BMP - Bone morphogenetic protein

TNF – Tumor necrosis factor

1. UVOD

Osteonekroza čeljusti je definirana odumiranjem koštanog dijela čeljusti različitom etiologijom uzrokujući razne komplikacije (1). Etiološki postoje dvije velike skupine osteonekroza čeljusti. Ako je osteonekroza povezana sa zračenjem (radioterapijom), gdje radijacija glave i vrata negativno djeluje na koštana tkiva, prvenstveno zbog kompromitirane angiogeneze, posljedično se javlja avaskularne nekroze koja se naziva osteoradionekroza (2). Danas su, osim zračenja, sve češći uzroci osteonekroze razni lijekovi koji djeluju na koštani metabolizam. Godine 2003. opisana je osteonekroza čeljusti povezana s primjenom bisfosfonatnih lijekova (3). Prije je bio korišten naziv "osteonekroza čeljusti uzrokovana bisfosfonatima" (BRONJ, engl. "bisphosphonate-related osteonecrosis of the jaw"), no danas, kada znamo da i drugi lijekovi mogu uzrokovati nekrozu čeljusti, uvriježen je naziv medikamentozna osteonekroza čeljusti (MRONJ - engl. "medication related osteonecrosis of the jaw") (4).

Svrha je ovog rada opisati rizike i mehanizme nastanka osteonekroze čeljusti, protokole liječenja te prevenciju nastanka MRONJ-a.

2. DEFINICIJA MRONJA-a

Glavni kriteriji za dijagnozu MRONJ-a su (1,5):

- trenutna ili prijašnja terapija antiresoptivnim ili antiangiogenim lijekovima
- ekspanirana kost ili pojava fistule u čeljusti (intraoralna ili ekstraoralna) što perzistira dulje od osam tjedana
- pacijent nije zračen i nema dokazane metastaze u kostima čeljusti

Kriteriji za dijagnozu su od iznimne važnosti jer se osteonekroza može diferencijalno dijagnostički zamijeniti s koštanom metastazom, alveolarnim osteitisom, sinusitisom, gingivitisom, parodontitisom, periapikalnim procesima, raznim fibroosealnim lezijama, kroničnim sklerozirajućim osteitisom i dr. Jedan je od dijagnostičkih kriterija i perzistiranje patološke lezije dulje od osam tjedana iz razloga što se pretpostavlja da je osmotjedno razdoblje dostatno za cijeljenje većine lezija (6,7).

2.1. Lijekovi koji mogu uzrokovati MRONJ

Unazad nekoliko godina se smatralo da su bisfosfonati jedini lijekovi koji mogu uzrokovati MRONJ. Međutim, opisali su se razni slučajevi osteonekroza kod lijekova koji nisu bisfosfonati, a imaju sličan učinak na metabolizam kosti. Danas se lijekovi, što se dovede pod rizike nastanka osteonekroza, mogu podijeliti u dvije velike skupine; antiresoptivne lijekove čiji je glavni mehanizam djelovanja na suprimiranje osteoklasta i antiangiogene lijekove čiji je glavni mehanizam suprimiranje angiogeneze koja je potrebna za fiziološki koštani metabolizam.

2.1.1. Antiresoptivni lijekovi

U skupinu antiresoptivnih lijekova pripadaju bisfosfonati i denosumabi koji su svrstani u istu skupinu zbog sličnog mehanizma djelovanja.

2.1.1.1. Bisfosfonati

Bisfosfonati su analozi pirofosfata, prirodnog inhibitora koštanog metabolizma. Njihov mehanizam djelovanja je inhibicija aktivnosti osteoklasta, što dovodi do njihove apoptoze što suprimira koštanu pregradnju. Bisfosfonati pokazuju veliki afinitet za hidroksiapatitni matriks kosti gdje se ugrađuju mijenjajući koštanu mikrostrukturu, što usporava rast i otapanje minerala u kosti. Osteoblastična aktivnost ostaje sačuvana što rezultira povećanjem koštane mase (8). Bisfosfonati se brzo odlažu u kostima s dugom retencijom (11,2 godine kod zoledronatne kiseline) (9). Akumuliraju se na mjestima aktivne remodelacije kosti i izlučuju se bubrezima.

Bisfosfonati se mogu ordinirati intravenozno ili peroralno. Indikacije za primjenu peroralnih bisfosfonata su osteoporoza, osteopenija, Pagetova bolest, osteogenesis imperfecta, fibrozna displazija, kronični rekurentni multifokalni osteomijelitis i prevenciju heterotopičnih okoštavanja (10,11). Također su indicirani i u liječenju kronične bolesti bubrega, transplantacije bubrega, kod reumatoidnih bolesti koje su povezane sa sistemskim gubitkom kosti te kod neupalnih reumatoidnih bolesti (12). Parenteralni (intravenozni) bisfosfonati se koriste u liječenju različitih stanja povezanih s malignim bolestima kao što su: hiperkalcijemija uzrokovana karcinomima, multipli mijelom te u liječenju koštanih metastaza (13). Intravenozni bisfosfonati stimuliraju prirodene antitumorske imunološke mehanizme te na taj način inhibiraju rast i stvaranje koštanih metastaza, najčešće kod karcinoma dojke i prostate. Pacijenti koju boluju od multiplog mijeloma često podliježu patološkim frakturama. Da bi se spriječila rana masivna koštana resorpcija, u terapiju se uključuju visokopotentni bisfosfonati. Intravenozni bisfosfonati znatno poboljšavaju kvalitetu pacijentova života, međutim, loša strana ovih lijekova je da su oni najpotentniji za stvaranje MRONJ-a (14).

Glavna i najznačajnija nuspojava bisfosfonata je prethodno navedena osteonekoza, međutim, mogu se javiti i ostale nuspojave kao gastrointestinalne smetnje (mučnina i povraćanje), atipične frakture bedrene kosti, upala jednjaka s posljedičnim erozijama sluznice, sekundarni hiperparatireozam, fibrilacija atrijski, očni ispadi, bolovi u mišićima i drugi (15,16).

2.1.1.2. Denosumabi

Denosumabi su humanizirana monoklonska antitijela usmjerena na regulator modulacije (RANK ligand) koji je glavni mehanizam u koštanom metabolizmu (17). Koriste se u liječenju osteoporoze i koštanih lezija kod malignih bolesti. Primjenjuju se potkožno i za razliku od bisfosfonata, ne akumuliraju se u kosti te je njihov utjecaj na remodelaciju reverzibilan i traje približno šest mjeseci (18).

2.1.2. Antiangiogeni lijekovi

Antiangiogeni lijekovi su lijekovi čiji se mehanizam djelovanja temelji na sprječavanju stvaranja novih krvnih žila tako što se vežu za različite signalne molekule koji koče angiogenezu. U antiangiogene lijekove ubrajamo bevacizumab (Avastin) i sunitibin (Sutent) (19,20,21,22). Bevacizumab je humanizirano monoklonsko antitijelo koje se selektivno veže na protein koji se naziva humani krvožilni endotelni čimbenik rasta (VEGF, engl. vascular endothelial growth factor), a nalazi se na ovojnici krvnih i limfnih žila u tijelu. Bevacizumab se koristi u liječenju malignih bolesti bubrega, gastrointestinalnog trakta, pluća i glioblastoma (19,20). Sunitibin je inhibitor tiroksin kinaze i koristi se u liječenju gastrointestinalnih tumora, metastatskih karcinoma bubrežnih stanica i neuroendokrinih tumora gušterače (21). Antiangiogeni lijekovi, kada se primjenjuju u kombinaciji s kemoterapijom ili s bisfosfonatima, imaju visoku potentnost izazivanja osteonekroze (20).

2.2. Teorije nastanka MRONJ-a

Smatra se da MRONJ nastaje kao posljedica uzajamnog djelovanja spomenutih lijekova uz sekundarnu infekciju uzrokovanu mikroorganizmima te kao posljedica lokalne traume tkiva (23). Antiresorptivni lijekovi koji se primjenjuju na pacijentima u liječenju različitih koštanih i malignih bolesti dovode do inhibicije aktivnosti osteoklasta i njihove apoptoze što negativno utječe na proces koštane pregradnje (24). Čeljusne kosti su najviše podložne remodelaciji pa se osteonekroza specifično pojavljuje baš na tim dijelovima. Vjeruje se da bisfosfonati, osim na osteoklaste, djeluju i na fibroblaste na način da smanjuju njihovu biološku aktivnost i

dovode do apoptoze (25). Odumiranje fibroblasta posebno se očituje kod stanica oralnog epitela pri čemu dolazi do ekspozicije kosti, otežanog cijeljenja i ima važnu ulogu u stvaranju osteonekroze (26). U patogenezi nastanka MRONJ-a značajnu ulogu ima i sekundarna infekcija na mjestu nastanka. Zbog oštećenja tkiva i smanjenih obrambenih mehanizama na tom području, bakterije se lako nastanjuju, stvaraju rezistentni biofilm i dovode do infekcije (27). Jedna od najznačajnijih bakterija je *Actinomyces speciesa*, a od ostalih bakterija spominju se i *Prevontella*, *Bacterioides*, *Fusobacterium*, *Peptostreptococcus* (28,29). Osim bakterija, biofilm nastanjuju gljive, virusi i paraziti. Najčešći okidač za nastanak nekroze je vađenje zuba ili uznapredovala parodontna bolest. Bisfosfonati dodatno pojačavaju adheziju bakterija na hidroksilapatit u kostima pri čemu takva kost postaje avaskularna i nekrotična. Nastanku MRONJ-a može pridonijeti kombinacija antirespotivnih lijekova s drugim imunosupresivnim lijekovima (kortikosteroidi, kemoterapija) koji se primjenjuju pacijentima (1). Također, jedan od bitnih čimbenika za nastanak MRONJ-a je i vrijednost pH. Naime, bisfosfonati se pod neutralnim pH vežu za hidroksilapatit u kosti, a ako se pH smanji, bisfosfonati se otpuštaju iz kosti i aktiviraju (vežu se za osteoklaste i inhibiraju ih). Ako pH dulje vrijeme ostane na niskim vrijednostima onda bisfosfonati osim na osteoklaste negativno djeluju i na druge stanice (osteoblaste, fibroblaste, makrofage, limfocite) te pridonose stvaranju osteonekroze (30).

2.3. Epidemiologija nastanka MRONJ-a

Incidencija MRONJ-a ovisi o nekoliko čimbenika: o načinu primjene, potentnosti, trajanju i doziranju terapije te o djelovanju lokalnih, anatomskih i sistemskih faktora. Gotovo svaki antiresoptivni/antiangiogeni lijek pokazuje potentnost izazivanja osteonekroze. Intravenozno i supkutano primijenjeni lijekovi su potentniji za izazivanje osteonekroze od peroralno primijenjenih lijekova (1,31). Prevalencija MRONJ-a kod oralnih bisfosfonata kreće se od 0.1% do 0.05% i povećava se nakon invazivnog kirurškog zahvata i nakon dužine trajanja terapije (32). Prevalencija intravenoznih bisfosfonata i denosumaba kreće se od 2% do 10%, dok se nakon invazivnog kirurškog zahvata povećava do 20% (9,18). Prema istraživanjima dokazano je da denosumabi i bisfosfonati (zoledronatna kiselina) imaju sličnu potentnost izazivanja osteonekroze, ali se razlikuju po akumulaciji u tijelu. Za razliku od bisfosfonata (poluvrijeme raspada 11,2 godine), denosumabi se ne vežu za kost i potpuno se eliminiraju iz

tijela za šest mjeseci. Osim vrste i načina primjene lijeka, za razvoj MRONJ-a bitno je i trajanje i doza terapije. Rizik za razvoj bolesti udvostručava se nakon svake godine terapije proporcionalno s dozom lijeka (veća doza = veća incidencija MRONJ-a) (33). Što se tiče djelovanja lokalnih faktora, u koje ubrajamo invazivne dentalne zahvate kao što su dentoalveolarna kirurgija (jednostavno i komplicirano vađenje zuba, alveotomija, ugradnja dentalnih implanata, endodonska te parodontna kirurgija) povećavaju rizik za nastanak MRONJ-a čak pet do sedam puta (1). Nekroza najčešće (60-65%) nastaje upravo kao posljedica invazivnih dentalnih zahvata u sklopu dentoalveolarne kirurgije (24,34). Od ostalih stomatoloških zahvata spominju se: protetski razlozi (7,4%), endodonski zahvati (7,2%), parodontološki zahvati (5%), ugradnja dentalnih implantata (3,9%), a u 14,8% slučajeva, osteonekroza nastaje spontano. Loša oralna higijena, parodontitis te ostala patološka stanja u usnoj šupljini također pogoduju nastanku bolesti (34,35). MRONJ se mnogo češće javlja u donjoj čeljusti (73%) u odnosu na gornju (22,5%), dok se u 4,5% javlja u obje čeljusti istodobno (1). Nekroze se najčešće razvijaju na jezičnoj strani donje čeljusti, u području raznih egzostoza i torusa čeljusti gdje je sluznica najtanja. Pacijenti koji nose proteze su pod dvostruko većim rizikom za nastanak osteonekroze, a spominje se i genetska predispozicija za razvoj bolesti (1,34,36).

2.4. Prevencija nastanka MRONJ-a

Prije početka primjene antiresorptivne terapije u svrhu prevencije nužno je uzeti detaljnu stomatološku anamnezu te učini inicijalni stomatološki i radiološki pregled. Od radioloških tehnika preporuča se poslikati ortopantomogram kako bismo dobili uvid u cjelokupno stanje pacijentovih zubi i čeljusti. Cilj preventivnog pregleda je prepoznati sva patološka stanja u usnoj šupljini pacijenta koja bi mogla dovesti do osteonekroze čeljusti tijekom terapije. Nakon pregleda, potrebno je u potpunosti sanirati usnu šupljinu; ukloniti sve neizlječive zube, zube s lošom prognozom, ciste, tumore i sva ostala patološka stanja. Nakon ekstrakcije zubi, potrebno je pričekati minimalno tri tjedna da se postigne adekvatno mekotkivno cijeljenje ili ukoliko je moguće, četiri do šest tjedana koliko je potrebno za dostatno koštano cijeljenje prije početka terapije (1). Ukoliko pacijent nosi protezu, potrebno je na vrijeme izvršiti korekcije i podlaganja proteze jer su istraživanja pokazala da osteonekroza u 10% slučajeva nastaje na bolnim mjestima uzrokovanih protezom (37). Ukoliko proteze ne stvaraju

probleme, nije ih potrebno mijenjati. Ako su prisutni oštri koštani rubovi, potrebno je učiniti modelaciju grebena prije izrade novih proteza. Izuzetno je važno educirati pacijente o riziku stvaranja osteonekroze te ih na taj način motivirati na adekvatno održavanje oralne higijene i kontrole barem četiri puta godišnje kako bismo mogućnost nastanka nekroze sveli na minimum. Ukoliko su pacijenti na antiresoptivnoj terapiji, a zahtijevaju određeni invazivni kirurški zahvat unutar usne šupljine, potrebno je uzeti u obzir trajanje terapije i način uzimanja lijekova te napraviti detaljan plan uz konzultaciju s nadležnim liječnikom. Ovisno o vrsti invazivnog kirurškog zahvata (ekstrakcija, endodonska kirurgija) i o vrsti terapije, ponekada je potrebno ukloniti terapiju na određeno vrijeme kako bi se postiglo adekvatno koštano cijeljenje (1). Kod pacijenata koji su pod visokim rizikom za nastanak osteonekroze, umjesto ekstrakcije zuba preporuča se endodonsko saniranje zuba sa zaglađivanjem korijena i prekrivanjem cementom. Ukoliko se radi o visokorizičnim pacijentima, preporuča se ordinirati antibiotsku profilaksu prije završnog punjenja kanala radi sprječavanja otekline ili upale (1,12).

Ako se ne može izbjeći ekstrakcija zuba koja se navodi kao pojačani rizik za stvaranje same nekroze čeljusti, onda je, ovisno o načinu primjene lijeka, preporučljivo koristiti navedene smjernice (1). Ako je pacijent na terapiji peroralnim bisfosfonatima kraćoj od četiri godine i nije na dodatnoj terapiji (kortikosteroidi ili angiogenetski lijekovi), terapiju nije potrebno uklanjati. Ukoliko je pacijent na terapiji kraćoj od četiri godine i prima dodatnu terapiju ili je na terapiji duljoj od četiri godine s ili bez dodatne terapije, tada je potrebno konzultirati se s nadležnim liječnikom o prekidu terapije. Preporuča se terapiju prekinuti barem dva mjeseca prije kirurškog zahvata, a nastaviti je kada se postigne adekvatno koštano cijeljenje (najčešće tri mjeseca nakon zahvata).

Denosumabi se apliciraju subkutano svakih šest mjeseci. Oni su jedni od najpotentnijih lijekova za stvaranje osteonekroze, ali se nakon šest mjeseci eliminiraju iz tijela. Ako je potreban invazivni kirurški zahvat, preporučljivo ga je učiniti tri tjedna prije iduće aplikacije lijeka (18).

Kod parenteralne primjene bisfosfonata nije znanstveno dokazano da prekid terapije smanjuje rizik za nastanak osteonekroze. Često su pacijenti koji su na parenteralnoj terapiji u teškoj zdravstvenoj situaciji pa prekid terapije nije ni moguć. U takvoj se situaciji preporuča pacijente uputiti u specijalističku ustanovu kako bi se spriječile moguće komplikacije (3).

2.5. Klinička slika MRONJ-a

U gotovo 94% pacijenata prisutna je eksponirana kost što je patognomoičan znak MRONJ-a (38). Često je uz nekrotičnu kost prisutna upala koja zahvaća okolna meka tkiva. Upala se u početku očituje kao oteklina sa supuracijom ili bez supuracije koja se kasnije može formirati u fistulu. Nekroza može biti ograničena na malo područje u obliku eksponiranih rubova oko prazne alveole ili može pak zahvatiti kompletne dijelove jedne ili obje čeljusti. Zbog slabije prokrvljenosti i tanke mukoze, najčešće je zahvaćena donja čeljust (2/3 slučajeva) (39).

Simptomi ovise o tijeku bolesti i širenju u okolne strukture. Bol se javlja u stadiju akutne upale, a kasnije, kada nastupi nekroza kosti, lezije su u pravilu asimptomatske. Okolne strukture u koje se MRONJ može proširiti su područje mandibularnog kanala i maksilarnog sinusa. Širenjem u ta područja javljaju se simptomi utrnutosti te infekcija sinusa uz mogućnost stvaranja oroantralne komunikacije (1). Širenjem nekroze, povećava se mogućnost nastanka patološke frakture čeljusti koja predstavlja dodatne funkcijske i terapijske probleme. Pacijenti oboljeli od MRONJ-a otežano gutaju, žvaču i govore što jako narušava kvalitetu njihova života (3). Najčešća radiološka promjena je sklerozacija lamine dure, a može se pojaviti i sklerozacija rubnih dijelova čeljusti, sužavanje mandibularnog kanala, izostanak cijeljenja postekstrakcijske rane te pojava sekvestra nekrotične kosti (40,41). Za detaljniji prikaz preporuča se trodimenzionalni prikaz CBCT-om pomoću kojeg možemo odrediti točne granice lezije, posebno ukoliko je bolest zahvatila okolne strukture (42).

2.6. Klasifikacija MRONJ-a

STADIJ 0

Pacijenti u nultom stadiju imaju nespecifične simptome ili radiološke znakove koji mogu biti povezani s terapijom, ali klinički nisu razvili osteonekrozu. Kliničkim pregledom mogu se uočiti: gubitak zuba koji nije povezan s parodontološkim bolestima, periapikalna/parodontna fistula koja nije povezana s nekrozom pulpe ili karijesom te neobjašnjen otok gingive. Takav klinički nalaz prate simptomi poput neobjašnjive odontalgije, tupe boli u donjoj čeljusti koja se širi prema temporomandibularnom zglobu te boli u području sinusa (1). Nulti stadij opisuje se kao prisutnost nekrotične kosti ispod zdrave i nepromijenjene sluznice koji se radiološki

očituje gubitkom alveolarne kosti ili resorpcijom koja nije povezana s kroničnim parodontitisom, promjenama u sastavu trabekula, otežanim cijeljenjem ekstrakcijske rane te sklerozacijom alveolarne regije ili okolne kosti (43,44,45).

Terapija nultog stadija je simptomatska i konzervativna usmjerena na prevenciju i uklanjanje svih patoloških stanja u usnoj šupljini pacijenta koja bi mogla dovesti do osteonekroze čeljusti tijekom terapije (ukloniti sve neizlječive zube, zube s lošom prognozom, ciste, tumore, korigirati neadekvatne proteze). Izuzetno je važno educirati pacijente o riziku stvaranja osteonekroze te ih na taj način motivirati na adekvatno održavanje oralne higijene i kontrole barem četiri puta godišnje.

STADIJ 1

U prvom stadiju bolesti postoji eksponirana nekrotična kost ili fistula, no nema znakova infekcije, niti pojave simptoma.

Terapija prvog stadija je usmjerena na praćenje lezije, a ukoliko se pojave sekvistri nekrotične kosti ili oštri koštani rubovi, potrebno ih je ukloniti. Uz edukaciju pacijenta i motiviranje na učestalije kontrole, može se prepisati i tekućina za ispiranje usne šupljine (najčešće na bazi klorheksidina).

STADIJ 2

Karakteristika drugog stadija bolesti je klinički eksponirana kost ili pojava fistule uz znakove akutne infekcije koja je praćena simptomima (1).

U terapiji drugog stadija ordiniraju se antibiotici u kombinaciji s antimikrobnim sredstvima za ispiranje usne šupljine kako bi se sanirala upala. Nakon saniranja upale potrebno je ukloniti sekvestre nekrotične kosti i upalno promijenjenu sluznicu.

STADIJ 3

Treći stadij bolesti opisuje eksponiranu kost sa znakovima infekcije uz još neke od znakova: patološka fraktura, širenje infekcije u maksilarni sinus, jagodičnu kost ili na uzlazni krak donje čeljusti, pojava ekstraoralne fistule ili oroantralne komunikacije (1).

Terapija uključuje resekciju lezije uz primjenu antibiotske terapije i antimikrobnih sredstava. Ukoliko je moguće, rekonstrukcija čeljusti radi se odmah nakon resekcije različitim rekonstruktivnim metodama s ili bez opturatora.

2.7. Terapija MRONJ-a

Trenutno ne postoji jasno definiran protokol liječenja MRONJ-a i terapija ovisi o stupnju razvoja same bolesti. Postoje dva različita pristupa liječenja MRONJ-a.

Iza jednog od pristupa liječenja stoji američko udruženje oralnih i maksilofacijalnih kirurga koji predlažu započeti s konzervativnom prije kirurške terapije (1). U konzervativnu terapiju ubrajamo antibiotsku terapiju u kombinaciji s antimikrobnom terapijom (ispiranje klorheksidinom). Američko udruženje daje prednost konzervativnoj terapiji jer smatraju da se na taj način postiže kontrola same bolesti, dok kirurški zahvati mogu dovesti do danje progresije bolesti. Kirurški zahvat planira se učiniti tek ako bolest progredira nakon neuspjele konzervativne terapije u smislu uklanjanja nekrotične lezije. S druge strane, europske smjernice prednost daju kirurškim zahvatima bez obzira na stupanj bolesti. Smatra se da je u svakom trenutku potrebno ukloniti nekrotični dio kosti jer se takva kost ne može revitalizirati i stvara hranjivu podlogu za daljnju kolonizaciju bakterija i progresiju bolesti (46). Nekrotičnu kost koja je uklonjena tijekom kirurškog zahvata preporuča se poslati na histološku obradu radi potvrđivanja osteonekroze i diferencijalne dijagnostike ostalih koštanih bolesti (47). U kirurške tehnike ubrajamo sekvestromiju, modelaciju grebena te resekciju čeljusti s raznim rekonstruktivnim metodama. Prema raznim znanstvenim istraživanjima dokazano je da bolju uspješnost u kontroli same bolesti imaju kirurški zahvati uspoređujući s konzervativnim pristupom (48-51).

Liječenje MRONJ-a ovisi o sanaciji koštanog i mekog tkiva pa kažemo da je terapija uspješna ukoliko smo uklonili nekrotični dio kosti i uspostavili mukozni integritet tkiva. Nakon uklanjanja nekrotičnog dijela, okolnu kost potrebno je zagladiti, odnosno modelirati jer meko tkivo otežano cijeli preko oštih rubova ili može, pak, dodatno potaknuti razvoj nekroze. Ponekad je nekrotična kost jasno ograničena u obliku sekvestara u odnosu na zdravu kost i kao takva terapeutu ne predstavlja značajan problem, dok u nekim slučajevima nekrotična kost difundira u zdravo koštano tkivo što otežava kirurški zahvat zbog nejasne granice između

vitalnog i avitalnog tkiva (52). Za liječenje takvih lezija s nejasnim granicama preporuča se upotreba florescencije u kombinaciji s tetraciklinom. Zbog visokog afiniteta tetraciklina za kalcij u zdravoj kosti, pod fluorescentnom lampom terapeut vidi promjenu boje što mu daje do znanja da se radi o zdravoj kosti (53,54). Nakon uklanjanja nekrotične i modelacije okolne kosti slijedi obrada mekog tkiva i uspostava mukoznog integriteta. Optimalno rubno zatvaranje rane postiže se primarnim šivanjem rane bez tenzija, iako neki kirurzi preporučuju dvostruko prekrivanje ekspaniranog dijela kosti s mišićnim režnjem ili bukalnim režnjem masnog tkiva (55,56). Ukoliko je riječ o većim defektima, rekonstrukcija se može postići mikrovaskularnim kožnim ili koštanim trasplantatom uz povećanu dozu opreza zbog mogućnosti postojanja velikih doza antirespotivnih lijekova u transplantiranoj kosti.

Danas, zahvaljujući napretku tehnologije, postoje dodatne terapijske mogućnosti u terapiji MRONJ-a koje u kombinaciji s kirurškim zahvatom dovode do boljih kliničkih rezultata. Neke od njih su: hiperbarična oksigenacija, terapija ozonom, terapija laserima, primjena faktora rasta, terapija mezenhimalnim matičnim stanicama te kombinacija pantofilina i tokoferola u kombinaciji s antibioticima za smanjenje lezije i ublažavanje simptoma (57-59). Hiperbarična oksigenacija je terapijska metoda kojom se pojačava protok krvi u kosti i mekim tkivima, djeluje antibakterijski, potiče diferencijaciju osteoklasta i na taj način ubrzava cijeljenje rana (60). Potrebno je napomenuti kako je kontraindicirana u onkoloških pacijenata. Ozon se preporučuje koristiti kod pacijenata na terapiji nakon ekstrakcije zuba jer djeluju antibakterijski, anagetički te povećavaju koncentraciju crvenih krvnih stanica i hemoglobina. Terapija se sastoji od petominutne aplikacije ozona dva puta tjedno kroz 20 dana (61). Laser također pruža širok spektar terapijskih mogućnosti. Svojim djelovanjem stimulira djelovanje limfocita, stvaranje kolagena, angiogenezu i ubrzava mitotičku aktivnost osteoblasta što pojačava regenerativni proces (62). Uglavnom spominjemo LLLT-laser (low level laser therapy). Jedna od najčešće primjenjivanih dodatnih metoda je terapija faktorima rasta. Uzimanjem venske krvi i centrifugiranjem dobije se koncentrat plazme bogat faktorima rasta (BMP, TNF) koji se postavlja na mjesto lezije i potiče okolno tkivo na bržu regeneraciju (63,64). Od ostalih metoda za koje se vjeruje da će u budućnosti doseći svoj vrhunac spominje se i upotreba mezenhimalnih matičnih stanica uzetih iz koštane srži koje u kombinaciji s raznim trasplantatima ubrzava cijeljenje (65).

2.8. Plan terapije i protokol liječenja MRONJ-a

Ukoliko se pojavi pacijent s osteonekrozom čeljusti, doktor dentalne medicine je dužan uzeti detaljnu medicinsku i stomatološku anamnezu, obavijestiti nadležnog liječnika oko mogućeg uklanjanja lijeka te uputiti ga specijalistu oralne ili maksilofacijalne kirurgije.

Preporuka je da se pacijenta uputi na radiološko snimanje da se ustanovi veličina lezije. Također je potrebno procijeniti stanje pacijenta i odrediti rizik za daljnju progresiju same bolesti. Od bitnijih čimbenika je način primjene samog lijeka (parenteralni bisfosfonati i denosumabi su izrazito potentni u odnosu na peroralne bisfosfonate), kemoterapija, kortikosteroidi i drugi lijekovi. Jako bitan faktor je i motivacija pacijenta, međutim, treba imati na umu da su to pretežito onkološki pacijenti te je potreban dodatni napor da ih se motivira.

Ovi svi faktori utječu na plan terapije koji može biti konzervativni ili kirurški.

U tablicama su opisani kirurški i antibiotski protokoli kojima smanjujemo rizik za nastanak osteonekroze.

Tablica 1. opisuje preporučeni protokol koji se slijedi kako bi se mogućnost za nastanak osteonekroze svela na minimum. Standardna terapija uključuje primjenu antibiotika (kombinacija penicilina 500 mg 3x1 (penicilin s klavulanskom kiselinom 1 g 2x1) i metronidazola 400 mg 3x1) uz ispiranje 3x dnevno 0.12% klorheksidina 1 do 3 dana prije kirurškog zahvata. Tijekom operativnog postupka prednost se daje provodnoj umjesto infiltracijskoj anesteziji, preporuča se koristiti anestetik s manjom koncentracijom vazokonstriktora, atraumatski obraditi ranu, potencirati lokalno krvarenje te primarno zašiti ranu. Postoperativno (dan 3-14) preporučuje se nastaviti s antibiotskom terapijom u svrhu zaštite pacijenta (Kombinacija penicilina 500 mg 3x1 (penicilin s klavulanskom kiselinom 1 g 2x1) i metronidazola 400 mg 3x1 uz ispiranje 3x dnevno 0.12% klorheksidina).

Tablica 2. opisuje alternativni protokol u slučaju alergije ili preosjetljivosti na penicilin. Pacijentu koji je alergičan na penicilin ordinira se klindamicin 300 mg 3x1 uz ispiranje 3x dnevno 0.12% klorheksidina prije i nakon operativnog zahvata.

Tablica 3. opisuje alternativni protokol u slučaju alergije ili preosjetljivosti na klindamicin i penicilin. U tom slučaju pacijentu se pripisuje kombinacija Eritromicina 500 mg 2x1 i metronidazola 400 mg 3x1 uz ispiranje 3x dnevno 0.12% Klorheksidina prije i nakon zahvata.

Tablica 4. opisuje alternativni protokol u slučaju hospitalizacije pacijenata i alergije ili preosjetljivosti na penicilin i klindamicin. Takvom pacijentu pripisujemo vankomicin 1g 2x1 i.v. (10 mg/min) uz ispiranje 3x dnevno 0.12% klorheksidina prije i nakon zahvata.

Tablica 1. Preporučeni kirurški i antibiotski protokol za minimaliziranje rizika za nastanak osteonekroze

PREOPERATIVNI POSTUPCI - POČEVŠI TRI DANA PRIJE OPERACIJE (DAN 1-3) Kombinacija penicilina 500 mg 3x1 (penicilin s klavulanskom kiselinom 1 g 2x1) i metronidazola 400 mg 3x1 uz ispiranje 3x dnevno 0.12% klorheksidina
OPERATIVNI POSTUPCI – DAN 3 Težiti provodnoj umjesto infiltracijskoj anesteziji, koristiti anestetik s manjom koncentracijom vazokonstriktora Primijeniti atraumatsku tehniku obrade rane Potencirati lokalno krvarenje (iz alveole ako je moguće) Ranu primarno zašiti (koristiti monofilamentne konce) Preporučljivo koristiti dodatnu terapiju (faktori rasta, ozon, laser)
POSTOPERATIVNI POSTUPCI – DAN 3-14 Kombinacija penicilina 500 mg 3x1 (penicilin s klavulanskom kiselinom 1 g 2x1) i metronidazola 400 mg 3x1 uz ispiranje 3x dnevno 0.12% klorheksidina

Tablica 2. Alternativni protokol u slučaju alergije ili preosjetljivosti na penicilin

PREOPERATIVNI POSTUPCI - POČEVŠI TRI DANA PRIJE OPERACIJE (DAN 1-3) Klindamicin 300 mg 3x1 uz ispiranje 3x dnevno 0.12% klorheksidina
OPERATIVNI POSTUPCI – DAN 3 Isto kao i u prethodnoj tablici
POSTOPERATIVNI POSTUPCI – DAN 3-14 Nastaviti s klindamicinom 300 mg 3x1 uz ispiranje 0.12% klorheksidina

Tablica 3. Alternativni protokol u slučaju alergije ili preosjetljivosti na klindamicin i penicilin

PREOPERATIVNI POSTUPCI - POČEVŠI TRI DANA PRIJE OPERACIJE (DAN 1-3) Indikacije A) Dokazana alergija ili hipersenzitivnost na klindamicin i penicilin B) Pacijent navodi dijareju (Clostridium Difficile) povezanu s klindamicinom Kombinacija Eritromicina 500 mg 2x1 i metronidazola 400 mg 3x1 uz ispiranje 3x dnevno 0.12% Klorheksidina
OPERATIVNI POSTUPCI – DAN 3 Isto kao i u prvoj tablici
POSTOPERATIVNI POSTUPCI – DAN 3-14 Eritromicin 500 mg 2x1 i metronidazol 400 mg 3x1 uz ispiranje 3x dnevno 0.12% Klorheksidina

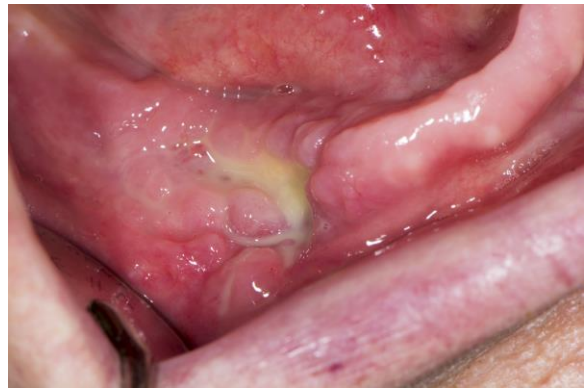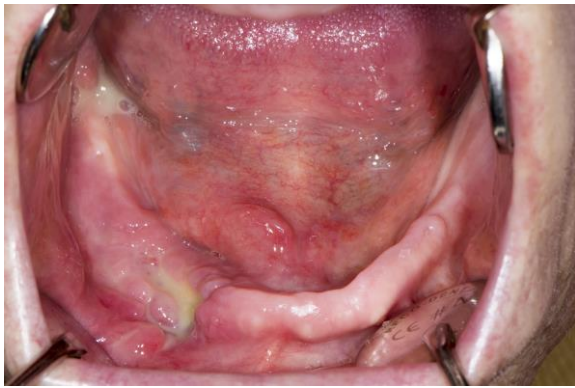Tablica 4. Alternativni protokol u slučaju hospitalizacije pacijenata i alergije ili preosjetljivosti na klindamicin i penicilin

PREOPERATIVNI POSTUPCI - POČEVŠI TRI DANA PRIJE OPERACIJE (DAN 1-3) Vankomicin 1g 2x1 i.v. (10 mg/min) uz ispiranje 3x dnevno 0.12% Klorheksidina
OPERATIVNI POSTUPCI – DAN 3 Isto kao i u prvoj tablici
POSTOPERATIVNI POSTUPCI – DAN 3-14 Vankomicin 1g 2x1 i.v. (10 mg/min) uz ispiranje 3x dnevno 0.12% Klorheksidina

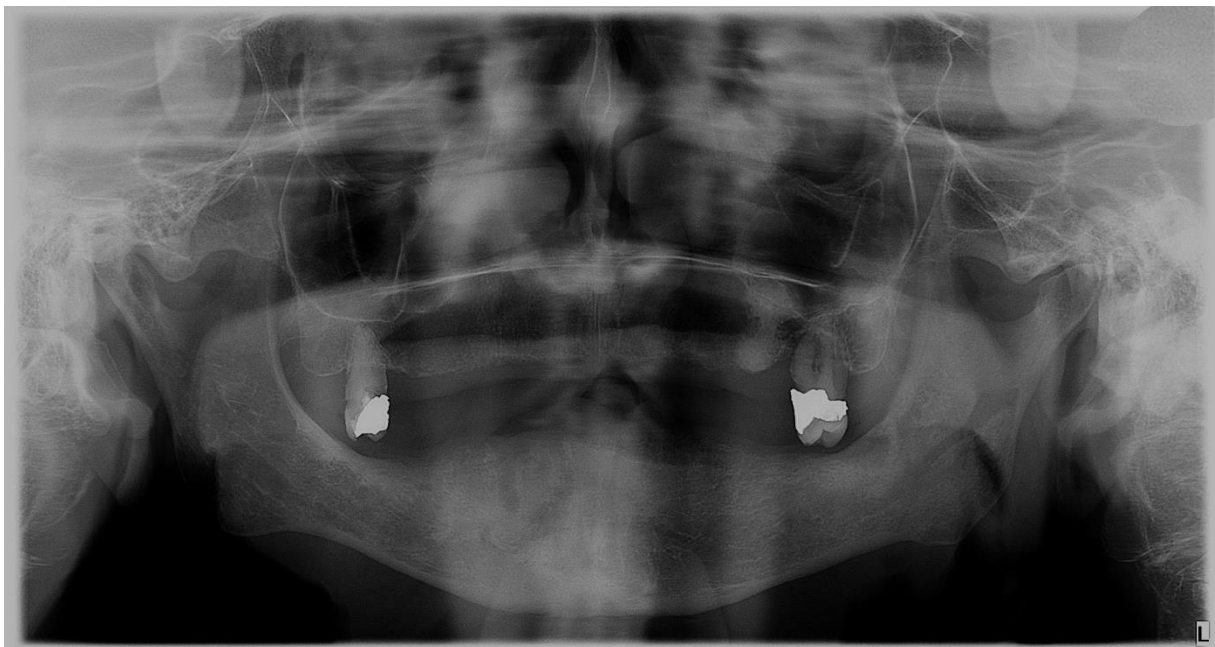
2.9. Klinički slučaj liječenja MRONJ-a

Pacijentica K.M. se javila na Zavod za oralnu kirurgiju Stomatološkog fakulteta u Zagrebu radi supuracije i povremene otekline u području donje čeljusti desno. Anamnestički navodi da boluje od karcinoma dojke s koštanim metastazama, uzima Arediju (pamidronatna kiselina, parenteralni bisfosfonat) uz kemoterapiju i da je ekstrahirala donji očnjak desno prije 4 mjeseca. Od tada navodi da rana nije zacijelila. (Slika 1.). Poslikan je ortopantonogram gdje se uočava u području izvađenog zuba radiolucetna lezija postektraksijske alveole koja ne cijeli i areal nekrotičnog dijela kosti. Procijenilo se da je pacijentica dobrog fizičkog stanja, motivirana i da je završila s kemoterapijom.

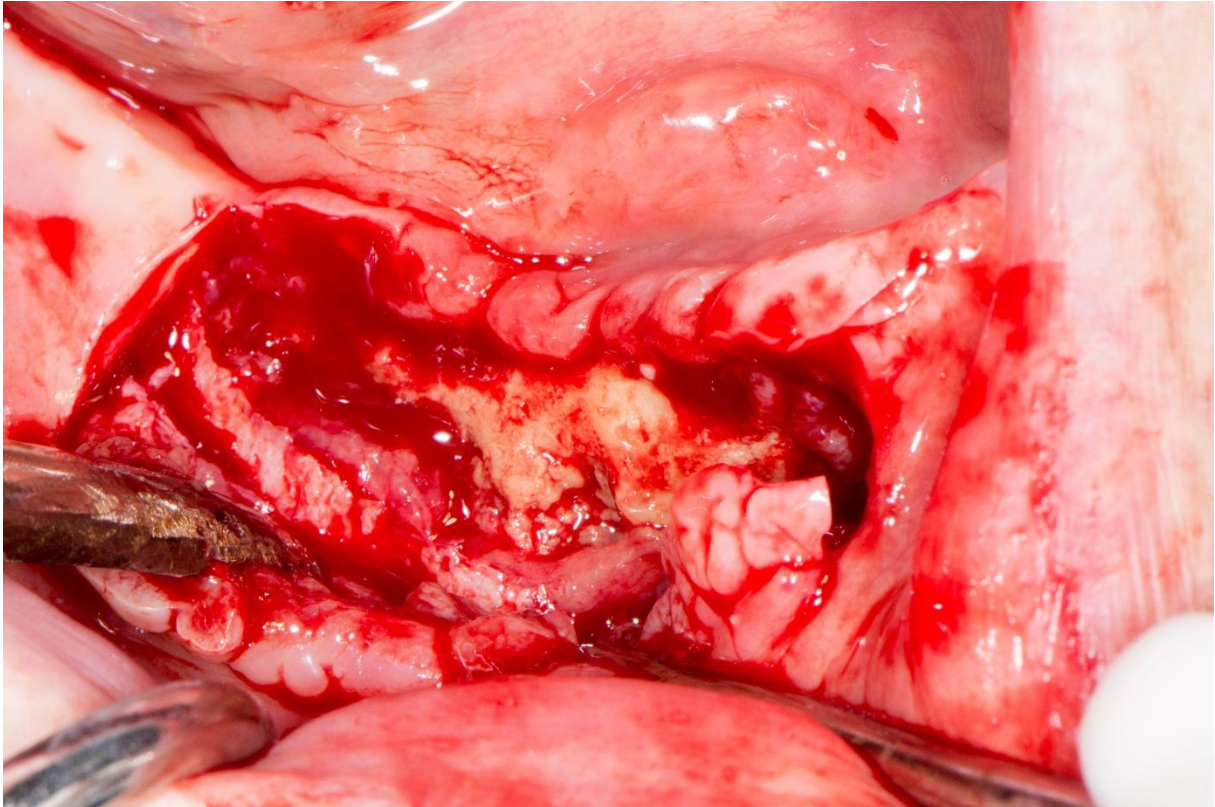
Plan terapije uključuje kiruršku resekciju nekrotičnog dijela kosti s upotrebom faktora rasta (da pomogne cijeljenju rane) i upotreba antibiotske profilakse.



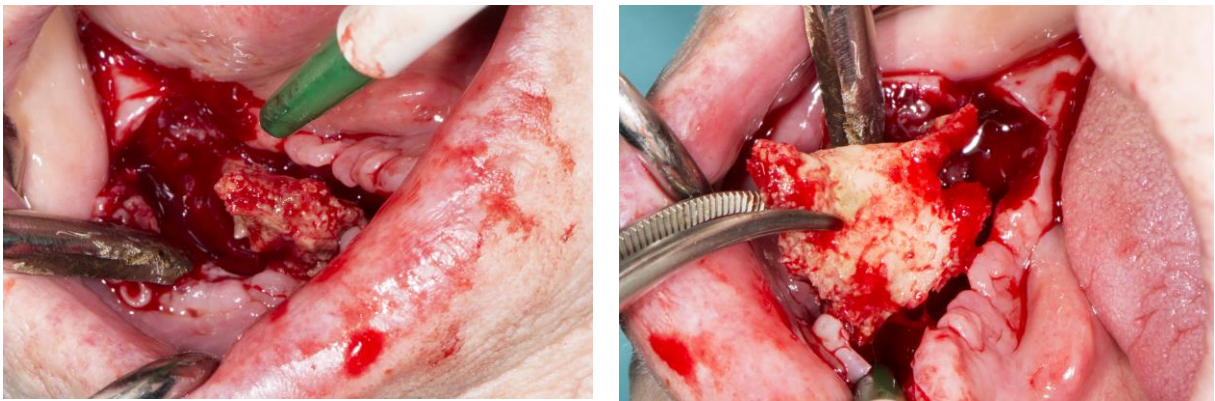Slika 1. i 2. Intraoralni prikaz osteonekroze sa supuracijom u regiji očnjaka donje čeljusti desno. Preuzeto s dopuštenjem: dr. sc. Marko Granić, dr. dent. med., specijalist oralne kirurgije.



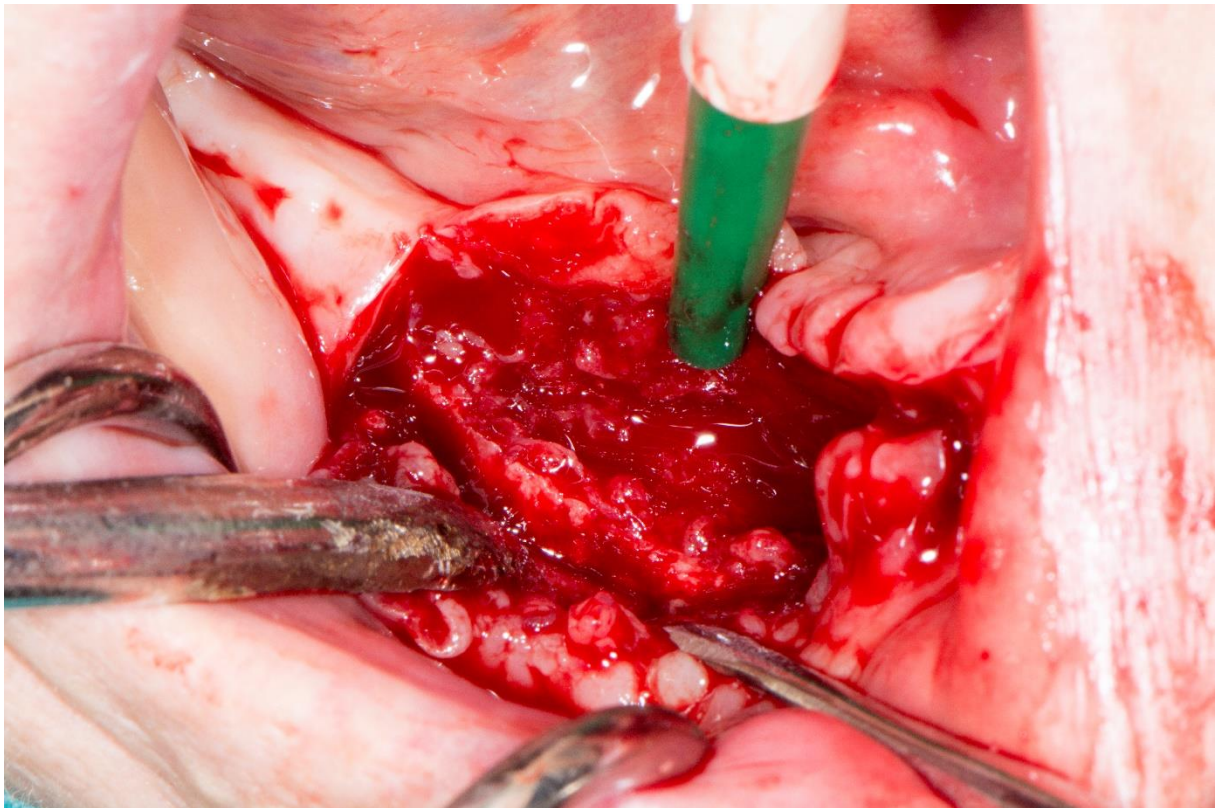
Slika 3. Ortopantomogram prije operacije pokazuje kompromitirano cijeljenje postekstrakcijske alveole i areal nekrotičnog dijela kosti. Preuzeto s dopuštenjem: dr. sc. Marko Granić, dr. dent. med., specijalist oralne kirurgije.



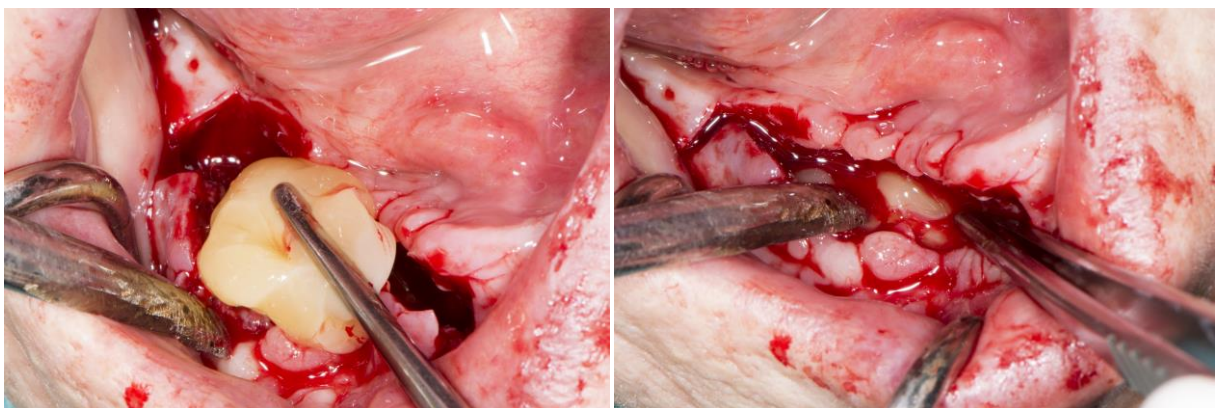
Slika 4. Kiruško otvaranje, prikaz osteonekroze. Preuzeto s dopuštanjem: dr. sc. Marko Granić, dr. dent. med., specijalist oralne kirurgije.



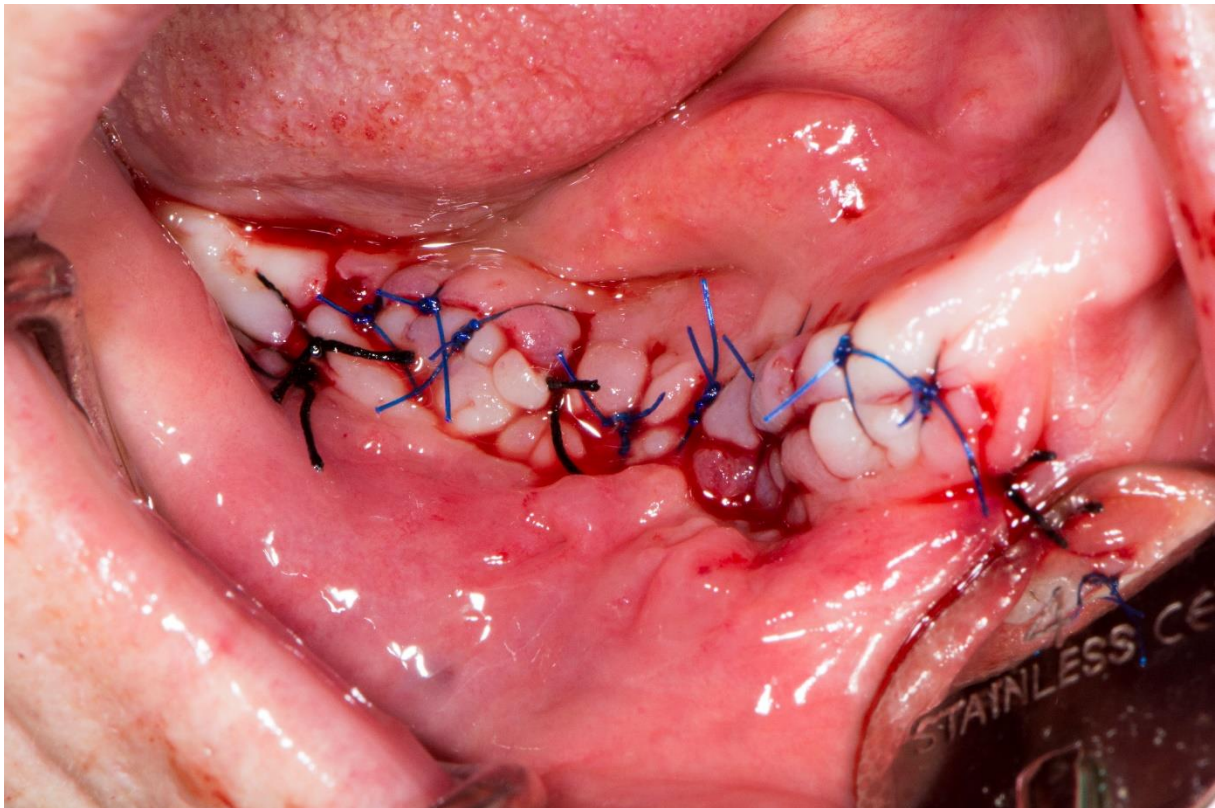
Slika 5. i 6. Kiruško uklanjanje sekvestra. Preuzeto s dopuštanjem: dr. sc. Marko Granić, dr. dent. med., specijalist oralne kirurgije.



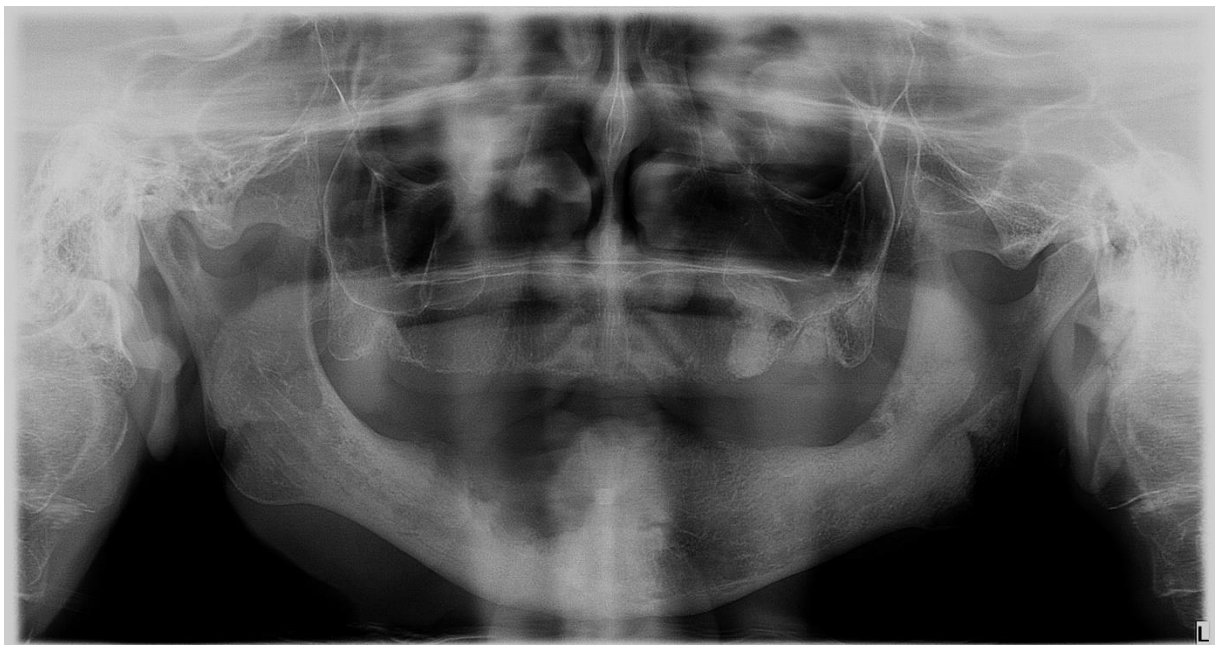Slika 7. Obrada rane i modelacija grebena. Preuzeto s dopuštenjem: dr. sc. Marko Granić, dr. dent. med., specijalist oralne kirurgije.



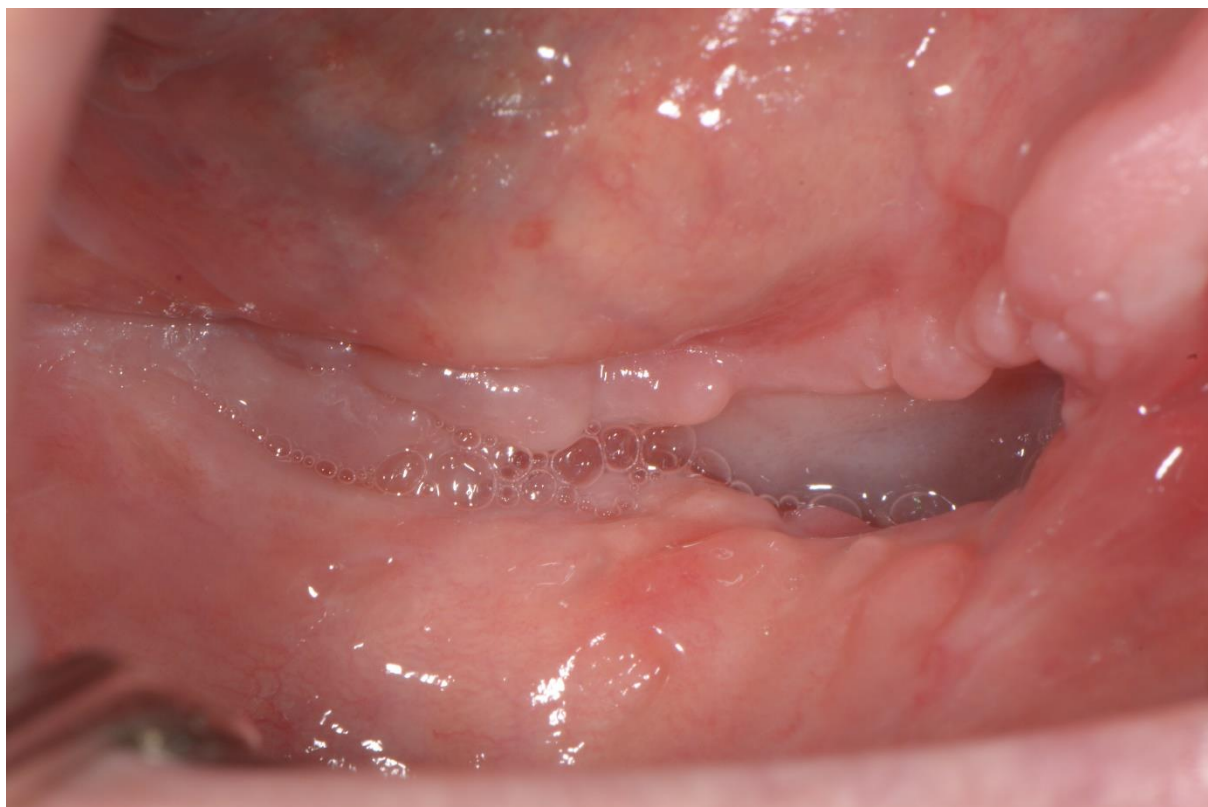Slika 8. i 9. Aplikacija faktora rasta (PRGF) u ranu. Preuzeto s dopuštenjem: dr. sc. Marko Granić, dr. dent. med., specijalist oralne kirurgije.



Slika 10. Šivanje rane. Preuzeto s dopuštenjem: dr. sc. Marko Granić, dr. dent. med.,
specijalist oralne kirurgije.



Slika 11. Ortopantomogram nakon operacije. Preuzeto s dopuštenjem: dr. sc. Marko Granić,
dr. dent. med., specijalist oralne kirurgije.



Slika 12. Izgled rane 20 dana nakon operacije – vidljivo uredno mekotkivno cijeljenje.
Preuzeto s dopuštanjem: dr. sc. Marko Granić, dr. dent. med., specijalist oralne kirurgije.

3. RASPRAVA

Osteonekroza čeljusti najčešće se javlja kod pacijenata koji boluju od malignih bolesti s narušenom kvalitetom života (67). Pacijenti zbog nekrotične kosti, bolne i otečene sluznice ne mogu adekvatno govoriti, žvakati i gutati što nosi dodatne komplikacije i narušava zdravlje cijelog organizma (1). Kako bismo pacijentima koji su na terapiji antiresoptivnom lijekovima poboljšali kvalitetu života, potrebno je na vrijeme provoditi kontrole, ukloniti sva patološka stanja u usnoj šupljini i educirati ih o bolesti. Posebno se naglašava važnost održavanja oralne higijene. Određenom broju pacijenta, koji su dodatno na kemoterapiji, nakon nekoliko tjedana javlja se mukozitis oralne sluznice zbog čega su u nemogućnosti održavati adekvatnu oralnu higijenu. Dužnost stomatologa je na vrijeme prepoznati stanje, educirati ih, ordinirati adekvatnu lokalnu terapiju i na svakoj kontroli profilaktički ukloniti naslage (1). Ukoliko je moguće, potrebno je pacijenta sanirati prije primjene antirespotivne terapije, a ukoliko stanje pacijenta zahtijeva invazivni kirurški zahvat za vrijeme terapije, neophodna je konzultacija s nadležnim liječnikom radi eventualnog uklanjanja terapije. Iako postoje dva pristupa liječenja pacijenata koji boluju od MRONJ-a, ukoliko je bolest uznapredovala, preporučljivo je ukloniti nekrotični dio kosti i na taj način spriječiti daljnju kolonizaciju patogenih mikroorganizama i zaustaviti širenje lezije.

4. ZAKLJUČAK

U svakodnevnoj praksi doktori dentalne medicine se sve češće susreću s pacijentima koji boluju od osteonekroze čeljusti. Nažalost, veliki broj doktora dentalne medicine još uvijek nije dovoljno educiran o MRONJ-u i ne pružaju adekvatnu skrb pacijentima koji to zahtijevaju. Dužnost svakog liječnika je nakon detaljno uzete anamneze, kliničkog pregleda i radiološke analize, sanirati sva patološka stanja u usnoj šupljini pacijenta prije primjene terapije i na taj način prevenirati nastanak osteonekroze čeljusti (1). Pacijenti su vrlo često narušenog zdravlja i otežano održavaju oralnu higijenu što nosi dodatne komplikacije u liječenju. Potrebno ih je motivirati o redovitijim kontrolama i pomoći im u održavanju higijene uklanjanjem mekih i tvrdih naslaga prilikom svakog posjeta.

5. LITERATURA

1. Ruggiero SL, Dodson TB, Fantasia J, et al. American Association of Oral and Maxillofacial Surgeons position paper on medication-related osteonecrosis of the jaw--2014 update. *J Oral Maxillofac Surg.* 2014;72(10):1938-56.
2. Marx RE. Osteoradionecrosis: a new concept of its pathophysiology. *J Oral Maxillofac. Surg.* 1983;41(5): 283-8.
3. Ruggiero SL, Dodson TB, Assael LA, Landesberg R, Marx RE, Mehrotra B; American Association of Oral and Maxillofacial Surgeons.. American Association of Oral and Maxillofacial Surgeons position paper on bisphosphonate-related osteonecrosis of the jaws--2009 update. *J Oral Maxillofac Surg.* 2009;67:2-12.
4. Ruggiero SL, Dodson TB, Fantasia J, et al. American Association of Oral and Maxillofacial Surgeons position paper on medication-related osteonecrosis of the jaw-2014 update. *J Oral Maxillofac Surg.* 2014 Oct; 72(10):1938-56.
5. American Association of Oral and Maxillofacial Surgeons. Position paper on bisphosphonate-related osteonecrosis of the jaw. *J Oral Maxillofac Surg.* 2007 Mar; 65(3):369-76.
6. Sididiqi A, Payne AG, Zafar S. Bisphosphonate-induced osteonecrosis of the jaw: a medical enigma? *Oral Surg Oral Med Oral Pathol Oral Radiol Endod.* 2009 Sep; 108(3):e1-8.
7. Khan AA, Sandor GK, Dore E, et al. Canadian consensus practice guidelines for bisphosphonate associated osteonecrosis of the jaw. *J Rheumatol.* 2008. Jul; 35(7):1391-7.
8. Yamashita J, McCauley LK. Antiresorptives and osteonecrosis of the jaw. *J Evid Based Dent Pract.* 2012;12:233-47.
9. Lasseter KC, Porras AG, Denker A, et al. Pharmacokinetic considerations in determining the terminal elimination half-lives of bisphosphonates. *Clin Drug Investig.* 2005; 25(2):107-14.
10. Hampson G, Fogelman I. Clinical role of bisphosphonate therapy. *Int J Womens Health.* 2012;4:455-69.
11. Abdelmoula LC, et al. Bisphosphonates: indications in bone diseases other than osteoporosis. *Tunis Med.* 2011;89(6):511-6.
12. Otto S. Medication Related Osteonecrosis of the Jaw. Springer 2015.
13. Zavaras AI. The impact of bisphosphonates on oral health: lesson from the past and opportunities for the future. *Ann N Y Acad Sci.* 2011;1218:55-61.

14. Then C, et al. Incidence and risk factor of bisphosphonate-related osteonecrosis of the jaw in multiple myeloma patients having undergone autologous stem cell transplantation *Onkologie*. 2012;35(11):658-64.
15. Diel IJ, Bergner R, Grotz KA. Adverse effects of bisphosphonates: current issues. *J Support Oncol*. 2007;5(10):475-82.
16. Hoing S, Chang G. Osteoporosis: an update. *Bull NYU Hosp. Jt. Dis*. 2012;70(3):140-4.
17. Cummings SR, San Martin J, McClung MR, Siris ES, Eastell R, Reid IR, et al. Denosumab for prevention of fractures on postmenopausal women with osteoporosis. *N Engl J Med*. 2009;361(8):756-65.
18. Rx List Inc. Denosumab. Available at: www.rxlist.com/prolia-drug/clinical-pharmacology.htm. Accessed Jan 2016.
19. Troeltzsch M, Woodlock T, Kriegelstein S, Steiner T, Messlinger K. Physiology and pharmacology of nonbisphosphonate drugs implicated in osteonecrosis of the jaw. *J Can Dent Assoc*. 2012;78:c85.
20. Ortega J, Vigil CE, Chodkiewicz C. Current progress in targeted therapy for colorectal cancer. *Cancer Control*. 2010;17(1):7-15
21. Estilo CL, Fornier M, Farooki A, Carlson D, Bohle 3rd G, Huryn JM. Osteonecrosis of the jaw related to bevacizumab. *J Clin Oncol*. 2008;26(24):4037-8.
22. Mena AC, Pulido EG, Guillen-Ponce C. Understanding the molecular-based mechanism of action of the tyrosine kinase inhibitor: sunitinib. *Anticancer Drugs*. 2010;21 Suppl 1:S3-11.
23. Wimalawansa SJ. Insight into bisphosphonate-associated osteomyelitis of the jaw: pathophysiology, mechanisms and clinical management. *Expert Opin Drug Saf*. 2008 Jul; 7(4):491-512.
24. Marx RE, Sawstari Y, Fortin M, et al. Bisphosphonate-induced exposed bone (osteonecrosis/osteopetrosis) of the jaws: risk factors, recognition, prevention, and treatment. *J Oral Maxillofac Surg*. 2005 Nov; 63(11):1567-75.
25. Walter C, Klein MO, Pabst A, Al-Nawas B, Duschner H, Ziebart T. Influence of bisphosphonates on endothelial cells, fibroblasts, and osteogenic cells, *Clin Oral Investig*. 2010;14:35-41-

26. Walter C, Pabst A, Ziebart T, Klein M, Al-Nawas B. Bisphosphonates affect migration ability and cell viability of HUVEC, fibroblasts, and osteoblasts in vitro. *Oral Dis.* 2011;17:194-9.
27. Landesberg R, Woo V, Cermers S, et al. Potential pathophysiological mechanisms in osteonecrosis of the jaw. *Ann NY Acad Sci.* 2011Feb; 1218:62-79.
28. Hansen T, Kunkel M, Springer E, Walter C, Weber A, Siegel E, Kirkpatrick CJ. Actinomyces of the jaws – histopathological study of 45 patients shows significant involvement in bisphosphonate-associated osteonecrosis and infected osteoradionecrosis. *Virchows Arch.* 2007;451(6):1009-17.
29. Sedghizadeh PP, Kumar SK, Gorur A, Schaudinn C, Shuler CF, Costerton JW. Identification of microbial biofilms in osteonecrosis of the jaws secondary to bisphosphonate therapy. *J Oral Maxillofac Surg.* 2008;66(4):767-75.
30. Basso FG, Pansani TN, Soares DG, Cardoso LM, Hebling J, de Souza Costa CA. Influence of bisphosphonates on the adherence and metabolism of epithelial cells and gingival fibroblasts to titanium surfaces. *Clin Oral Investig.* 2017 Jul 8. Doi:10.1007/s00784-017/-2167-2.
31. Khosla S, Burr D, Cauley J, et al. Bisphosphonate-associated osteonecrosis of the jaw: report of a task force of the American Society for Bone and Mineral Research. *J Bone Miner Res.* 2007 Oct; 22(10):1479-91.
32. Lo JC, O’Ryan FS, Gordon NP, Yang J, Hui RL, Martin D, et al. Prevalence of osteonecrosis of the jaw in patients with oral bisphosphonate exposure. *J Oral Maxillofac Surg.* 2010;68(2):243-53.
33. Jadu F, Lee L, Pharoah M, Reece D, Wang L. A retrospective study assessing the incidence, risk factors and comorbidities of pamidronate-related necrosis of the jaws in multiple myeloma patients. *Ann Oncol.* 2007;18(12):2015-9.
34. Marx RE, Cillo JE, Jr., Ulloa JJ. Oral bisphosphonate-induced osteonecrosis: risk factors, prediction of risk using serum CTX testing, prevention, and treatment. *J Oral Maxillofac Surg.* 2007 Dec; 65(12):2397-410.
35. Aghaloo TL, Kang B, Sung EC, et al. Periodontal disease and bisphosphonates induce osteonecrosis of the jaws in the rat. *J Bone Miner Res.* 2011 Aug; 26(8):1871-82.

36. Zhong DN, Wu JZ, Li GJ. Association between CYP2C8 (rs1934951) polymorphism and bisphosphonate-related osteonecrosis of the jaws in patients on bisphosphonate therapy: a meta-analysis. *Acta Haematol.* 2013;129(2):90-5.
37. Hoff AO, Toth BB, Altundag K, Johnson MM, Warenke CL, Hu M, et al. Frequency and risk factors associated with osteonecrosis of the jaw in cancer patients treated with intravenous bisphosphonates. *J Bone Miner Res.* 2008;23(6):826-36.
38. Otto S, Schreyer C, Hafner S, Mast G, Ehrenfeld M, Sturzenbaum S, et al. Bisphosphonate-related osteonecrosis of the jaws—characteristics, risk factors, clinical features, localization and impact on oncological treatment. *J Craniomaxillofac Surg.* 2012;40(4):303-9.
39. Assaf AT, Zrnc TA, Riecke B, Winker J, Zustin J, Friedrich RE, et al. Intraoperative efficiency of fluorescence imaging by Visually Surg. 2013;42(5):3157-64.
40. Arce K, Assael LA, Weissman JL, et al. Imaging findings in bisphosphonate-related osteonecrosis of the jaws. *J Oral Maxillofac Surg.* 2009 May; 67(5 Suppl):S75-84.
41. Bedogni A, Blandamura S, Lokmic Z, et al. Bisphosphonate-associated jawbone osteonecrosis: a correlation between imaging techniques and histopathology. *Oral Surg Oral Med Oral Pathol Oral Radiol Endod.* 2008 Mar; 105(3):358-64.
42. Bianchi SD, Scoletta M, Cassione FB, et al. Computerized tomographic findings in bisphosphonate-associated osteonecrosis of the jaw in patients with cancer. *Oral Surg Oral Med Oral Pathol Oral Radiol Endod.* 2007 Aug; 104(2):249-58.
43. Hutchinson M, O’Ryan F, Chavez V, et al. Radiographic findings in bisphosphonate-treated patients with stage 0 disease in the absence of the bone exposure. *J Oral Maxillofac Surg.* 2010 Sep; 68(9):2232-40.
44. Aghaloo TL, Dry SM, Mallya S, et al. Stage 0 osteonecrosis of the jaw in a patient on denosumab. *J Oral Maxillofac Surg.* 2014 Apr;72(4):702-16.
45. Farias DS, Zen Filho EV, de Oliveira TF, et al. Clinical and image findings in bisphosphonate-related osteonecrosis of the jaws. *J Craniofac Surg.* 2012 Jul; 24(4):1248-50.
46. Schipmann S, Metzler P, Rossle M, Zemmann W, von Jackowski J, Obwegeser JA, et al. Osteopathology associated with bone resorption inhibitors – which role does

- Actinomyces play? A presentation of 51 cases with systematic review of the literature. *J Oral Pathol Med.* 2013;1.
47. Otto S, Schuler K, Ihrler S, Ehrenfeld M, Mast G. Osteonecrosis or metastases of the jaw or both? Case report and review of the literature. *J Oral Maxillofac Surg.* 2010;68(5):1185–8.
48. Lesclous P, Grabar S, Abi Najm S, Carrel JP, Lombardi T, Saffar JL, et al. Relevance of surgical management of patients affected by bisphosphonate-associated osteonecrosis of the jaws. A prospective clinical and radiological study. *Clin Oral Investig.* 2014;18(2):391–9.
49. Stockmann P, Vairaktaris E, Wehrhan F, Seiss M, Schwarz S, Spriewald B, et al. Osteotomy and primary wound closure in bisphosphonate-associated osteonecrosis of the jaw: a prospective clinical study with 12 months follow-up. *Support Care Cancer.* 2010;18(4):449–60.
50. Voss PJ, Joshi Oshero J, Kovalova-Muller A, Veigel Merino EA, Sauerbier S, Al-Jamali J, et al. Surgical treatment of bisphosphonate-associated osteonecrosis of the jaw: technical report and follow up of 21 patients. *J Craniomaxillofac Surg.* 2012;40(8):719–25.
51. Carlson ER, Basile JD. The role of surgical resection in the management of bisphosphonate-related osteonecrosis of the jaws. *J Oral Maxillofac Surg.* 2009;67(5S):85–95.
52. Advisory Task Force on Bisphosphonate-Related Osteonecrosis of the Jaws, American Association of Oral and Maxillofacial Surgeons. *J Oral Maxillofac Surg.* 2007;65(3):369–76.
53. Wang J, Goodger NM, Pogrel MA. Osteonecrosis of the jaws associated with cancer chemotherapy. *J Oral Maxillofac Surg.* 2003;61(9):1104–7.
54. Harris WH. A microscopic method of determining rates of bone growth. *Nature.* 1960;188:1038–9.
55. Lemound J, Eckardt A, Kokemuller H, von See C, Voss PJ, Tavassol F, et al. Bisphosphonate-associated osteonecrosis of the mandible: reliable soft tissue reconstruction using a local myofascial flap. *Clin Oral Investig.* 2012;16(4):1143–52.

56. Gallego L, Junquera L, Pelaz A, Hernando J, Megias J. The use of pedicled buccal fat pad combined with sequestrectomy in bisphosphonate-related osteonecrosis of the maxilla. *Med Oral Patol Oral Cir Bucal*. 2012;17(2):e236–41.
57. Curi MM, Cossolin GS, Koga DH, Zardetto C, Christianini S, Feher O, et al. Bisphosphonate-related osteonecrosis of the jaws—an initial case series report of treatment combining partial bone resection and autologous platelet-rich plasma. *J Oral Maxillofac Surg*. 2011;69(9):2465–72.
58. Cheung A, Seeman E. Teriparatide therapy for alendronate-associated osteonecrosis of the jaw. *N Engl J Med*. 2010;363(25):2473–4.
59. Dayisoylu EH, Senel FC, Ungor C, Tosun E, Cankaya M, Ersoz S, et al. The effects of adjunctive parathyroid hormone injection on bisphosphonate-related osteonecrosis of the jaws: an animal study. *Int J Oral Maxillofac Surg*. 2013;42(11):1475–80.
60. Freiburger JJ, Padilla-Burgos R, Chhoeu AH, Kraft KH, Boneta O, Moon RE, Piantadosi CA. Hyperbaric Oxygen Treatment and bisphosphonate-induced osteonecrosis of the jaw: a case series. *J Oral Maxillofac Surg*. 2007;65(7):1321–7.
61. Ripamonti CI, Maniezzo M, Canpa T, Fagnoni E, Brunelli C, Saibene G, Bareggi C, Ascani L, Cislighi E. Decreased occurrence of osteonecrosis of the jaw after implementation of dental preventive measures in solid tumor patients with bone metastases treated with bisphosphonates. The experience of the National Cancer Institute of Milan. *Ann Oncol*. 2009;20(1):137–45.
62. Posten W, Wrone DA, Dover JS, Arndt KA, Silapunt S, Alam M. Low-Level Laser Therapy for wound healing: mechanism and efficacy. *Dermatol Surg*. 2005;31(3):334–40.
63. Lee K, Silva EA, Mooney DJ. Growth factor delivery-based tissue engineering: general approaches and a review of recent developments. *J R Soc Interface*. 2011;8:153–70.
64. Reddi AH. Cartilage morphogenetic proteins: role in joint development, homeostasis, and regeneration. *Ann Rheum Dis*. 2003;62:73–8.
65. Handschel J, Meyer U. Infection, vascularization, remodelling – are stem cell the answers for bone disease of the jaw? *Head Face Med*. 2011;7:5
66. Owosho AA, Estilo CL, Huryn JM, Yom SK. Pentoxifylline and tocopherol in the management of cancer patients with medication-related osteonecrosis of the jaw:

an observational retrospective study of initial case series. *Oral Surg Oral Med Oral Pathol Oral Radiol.* 2016;122(4):455-9.

67. Neviaser AS, Lane JM, Lenaer BA, et al. Low-energy femoral shaft fractures associated with alendronate use. *J Orthop Trauma.* 2008 May-Jun; 22(5):346-50.

6. ŽIVOTOPIS

Tena Ivković rođena je 2. rujna 1992. u Novoj Gradiški. Završila je Osnovnu školu Mato Lovrak u Novoj Gradiški te Gimnaziju Nova Gradiška. Godine 2011. upisala je Stomatološki fakultet Sveučilišta u Zagrebu. Tijekom fakulteta dobila je Dekanovu nagradu za najbolji uspjeh u IV. godini studija i aktivno je sudjelovala u sportskom projektu Humanijada.