

Upotreba trombocitima obogaćenog fibrina u oralnoj kirurgiji

Manjarić, Tena

Master's thesis / Diplomski rad

2017

Degree Grantor / Ustanova koja je dodijelila akademski / stručni stupanj: **University of Zagreb, School of Dental Medicine / Sveučilište u Zagrebu, Stomatološki fakultet**

Permanent link / Trajna poveznica: <https://um.nsk.hr/um:nbn:hr:127:571146>

Rights / Prava: [Attribution-NonCommercial 4.0 International/Imenovanje-Nekomercijalno 4.0 međunarodna](#)

Download date / Datum preuzimanja: **2024-07-15**



Repository / Repozitorij:

[University of Zagreb School of Dental Medicine Repository](#)





SVEUČILIŠTE U ZAGREBU
STOMATOLOŠKI FAKULTET

Tena Manjarić

UPOTREBA TROMBOCITIMA
OBOGAĆENOG FIBRINA U ORALNOJ
KIRURGIJI

Diplomski rad

Zagreb, 2017.

Rad je ostvaren na Zavodu za oralnu kirurgiju Stomatološkog fakulteta Sveučilišta u Zagrebu.

Mentor rada: dr.sc. Marko Granić, Zavod za oralnu kirurgiju Stomatološkog fakulteta Sveučilišta u Zagrebu.

Lektor hrvatskog jezika: Jasminka Kuzle, prof. hrvatskog jezika i književnosti

Lektor engleskog jezika: Draženka Kešić, prof. engleskog jezika i književnosti

Sastav Povjerenstva za obranu diplomskog rada:

1. _____
2. _____
3. _____

Datum obrane rada: _____

Rad sadrži: 34 stranice

1 tablica

21 slika

CD

Osim ako nije drukčije navedeno, sve ilustracije (tablice, slike i dr.) u radu su izvorni doprinos autora diplomskog rada. Autor je odgovoran za pribavljanje dopuštenja za korištenje ilustracija koje nisu njegov izvorni doprinos, kao i za sve eventualne posljedice koje mogu nastati zbog nedopuštenog preuzimanja ilustracija odnosno propusta u navođenju njihovog podrijetla.

Zahvala

Zahvaljujem se svom dragom mentoru dr. sc. Marku Graniću na znanju, strpljenju i optimizmu kojim me vodio tijekom rada.

Hvala svim zaposlenicima Zavoda za oralnu kirurgiju na susretljivosti.

Najviše zahvaljujem svojim roditeljima i prijateljima na potpori i vjeri tijekom studiranja.

Hvala Tebi!

Upotreba trombocitima obogaćenog fibrina u oralnoj kirurgiji

Sažetak

Trombocitima obogaćen fibrin (PRF) autologni je biomaterijal sastavljen od fibrinskog matriksa bogatog leukocitima i trombocitima. Ima visoki regenerativni potencijal pri cijeljenju koštanih i mekih tkiva i pozitivan učinak na postoperativnu kvalitetu života, stoga se koristi kao aditivno sredstvo u brojnim stomatološkim i općemedicinskim kirurškim zahvatima.

PRF se dobiva centrifugiranjem krvi pacijenta te se jednostavno aplicira na željeno mjesto samostalno ili u kombinaciji s drugim nadomjescima. Medijatori odgovorni za regenerativni učinak oslobađaju se iz α – granula tijekom remodelacije suplementa, potičući angiogenezu i osteogenezu, a protuupalni se učinak leukocita očituje smanjenjem upalnih znakova ili postoperativnih komplikacija poput bola, otekline ili upale. Indikacije za uporabu ovog suplementa u dentalnoj medicini su: prezervacija alveole nakon vađenja zuba, ispunjavanje periapikalnog defekta nakon apikotomije zuba, ispunjavanje sinusne šupljine tijekom sinus lifta, u kombinaciji s ugradnjom dentalnih implantata, u terapiji osteonekroze, cijeljenja mekih tkiva usne šupljine i sl. Posebno je iskoristiv u skupini pacijenata sa smanjenom sposobnošću regeneracije tkiva te se očekuje da će se u budućnosti razvijati i primjenjivati u širem spektru.

Ključne riječi: trombocitima obogaćen fibrin; PRF; faktori rasta

The use of Platelet-rich fibrin in oral surgery

Summary

Platelet-rich fibrin (PRF) is an autologous biomaterial that consists of fibrin matrix rich in platelets and leukocytes, with high-regenerative potential for accelerated bone and soft tissue healing and has positive impact on postoperative quality of life.

Therefore, it is a commonly used surgical additive for both dental and medical indications. Preparation protocol requires centrifugation of the patient's blood, without biochemical manipulations. It can be easily applied on the target site, independently or combined with bone grafts.

Key mediators responsible for the regenerative effect are released from α -granules during the remodelling of biodegradable scaffold and enhance angiogenesis as well as osteogenesis. The anti-inflammatory effect of the leukocytes is observed as decreased inflammation symptoms such as pain, swelling and inflammation. There are numerous indications for PRF application: socket preservation after tooth extraction, filling for periapical defect caused by apicoectomy, filling for sinus cavity during a sinus lift, combined with installing dental implants, in treatment of osteonecrosis, healing of soft tissue in oral cavity, etc. It is particularly usable with patients presenting poor tissue-regeneration potential and is expected to be developed and used in a broader spectrum.

Key words: Platelet-rich fibrin; PRF; growth factors

SADRŽAJ

1. UVOD	1
1.1. Trombocitima obogaćen fibrin (PRF)	2
1.2. Protokol za pripremu PRF-a	5
1.3. Prednosti i nedostaci	8
1.4. Svrha rada	9
2. ORALNOKIRURŠKE INDIKACIJE ZA PRIMJENU PRF-A.....	10
2.1. Prezervacija alveole nakon vađenja zuba	11
2.2. Apikotomija / cistektomija	12
2.3. Sinus lift.....	15
2.4. Augmentacija alveolarnog grebena i implantologija.....	19
2.5. Terapija osteonekroze čeljusti	20
3. RASPRAVA.....	23
4. ZAKLJUČAK	26
5. LITERATURA.....	28
6. ŽIVOTOPIS	33

Popis skraćenica:

PRF (eng. platelet rich fibrin) – trombocitima obogaćen fibrin

PRP (eng. platelet rich plasma) – trombocitima obogaćena plazma

PDGF (eng. platelet derived growth factor) – trombocitni faktor rasta

EGF (eng. epidermal growth factor) – epidermalni faktor rasta

FGF (eng. fibroblast growth factor) – fibroblastni faktor rasta

TGF – β (eng. transforming growth factor – β) – transformirajući faktor rasta – β

TGF - α (eng. transforming growth factor – α) – transformirajući faktor rasta – α

VEGF (eng. vascular endothelial growth factor) – vaskularni endotelni faktor rasta

IGF – 1,2 (eng. insulin like growth factor – 1, 2) – inzulinu slični faktor rasta 1 i 2

BMP (eng. bone morfogenetic protein) – koštani morfogenetski protein

IL – 4 – interleukin 4

PGE2 – prostaglandin E2

1. UVOD

1.1. Trombocitima obogaćen fibrin (PRF)

Trombocitima obogaćen fibrin (PRF) predstavlja najnoviju generaciju aditivnog sredstva koji se već nekoliko godina koristi u dentalnoj medicini, najčešće u kirurškim granama, u svrhu pojačavanja procesa cijeljenja rana. Predstavio ga je Choukron sa suradnicima 2001. godine kao autologni biomaterijal visokog regenerativnog potencijala s angiogenetskim i oseoinduktivnim učinkom te brojnim prednostima u usporedbi s prethodnim generacijama proizvoda sličnih karakteristika i učinka (1, 2). U preparatu se naglasak stavlja na trombocite i njihovu regenerativnu sposobnost, prepoznatu još u sedamdesetim godinama prošlog stoljeća. Ta sposobnost posredovana je brojnim citokinima i faktorima rasta koji se, aktivacijom trombocita, oslobađaju iz citoplazmatskih granula te vežu za odgovarajuće receptore na ciljnim stanicama ili tkivima. Od postojeće tri vrste granula u trombocitima najzastupljenije su α - granule koje sadržavaju proteine nužne za procese hemostaze, upale, tromboze, migracije i proliferacije stanica te trombolize (3). Faktori rasta koji se oslobađaju prilikom cijeljenja su: trombocitni faktor rasta (PDGF), epidermalni faktor rasta (EGF), transformirajući faktor rasta - α (TGF - α), transformirajući faktor rasta - β (TGF - β), vaskularni endotelni faktor rasta (VEFG), fibroblastni faktor rasta (FGF) te inzulinu slični faktori rasta 1 i 2 (IGF - 1, IGF - 2). Oni potiču mitozu matičnih stanica, kemotaksiju i proliferaciju fibroblasta i osteoblasta, sintezu ekstracelularnog matriksa te morfogenezu tkiva. VEGF, EGF i FGF visoko su specijalizirani u proliferaciji i migraciji endotelnih stanica jer potiču angiogenezu i vaskularizaciju granulacijskog tkiva. Osim faktora rasta, degranulacijom aktiviranih trombocita, ali i drugih stanica prisutnih u plazmi, otpuštaju se fibrinogeni, fibronektin, vitronektin i trombospondin koje su zaduženi za regenerativni učinak (4, 5). U preparatu PRF-a koncentrirani su navedeni faktori, a njihov specifičan mehanizam otpuštanja, koji je sporiji i dugotrajniji u odnosu na naglo i masivno otpuštanje kod prethodno korištene plazme bogate trombocitima (PRP), rezultira kvalitetnijim procesom cijeljenja u odnosu na cijeljenje bez primjene PRF-a ili drugih, manje vrijednih supstanci (6, 7).

Ciljno tkivo / stanice na koje faktori djeluju te učinak, moguće je vidjeti u Tablici 1.

Tablica 1. Popis djelatnih faktora rasta u PRF-u te njihov učinak na ciljno tkivo / stanice

Faktor	Ciljno tkivo / stanice	Učinak
PDGF	Fibroblasti, stanice glatkih mišića, hondrociti, osteoblasti, mezenhimalne matične stanice	Rast stanica, kemotaksija, rast krvnih žila, granulacija, sekrecija faktora rasta, formiranje matriksa s BMP-om, kolagen i kost
EGF	Endotelne stanice, stanice kože, fibroblasti	Sekrecija citokina, rast stanica, kemotaksija, diferencijacija
IGF – 1,2	Kost, krvne žile, koža, fibroblasti	Rast, diferencijacija i kemotaksija stanica, sinteza kolagena
FGF	Endotelne stanice, epitelne stanice, fibroblasti	Angiogeneza, proliferacija, diferencijacija, kemotaksija pri remodelaciji tkiva
VEGF	Stanice krvnih žila	Rast stanica, migracija, urastanje novih krvnih žila, antiapoptoza
TGF - β (TGF – β 1 , BMP 2, 3, 4, 7)	Endotelne stanice, stanice kože, fibroblasti, monociti, osteoblasti	Rast krvnih žila, sinteza kolagena, diferencijacija osteoblasta, induciranje stvaranja kosti

BMP (eng. bone morphogenetic protein) – koštani morfogenetski protein

Druga važna komponenta PRF-a su leukociti. Njihova primarna uloga je imunoregulatorna što se očituje degranulacijom i oslobađanjem pro- i protuupalnih medijatora u svrhu suzbijanja infekcije oštećenog područja. Citokini IL-4 i i VEGF protuupalni su pa neutraliziraju sintezu prostaglandina E2 (PGE2). Poznato je da leukociti sudjeluju u formiranju trombina te podupiru sintezu kolagena. Monociti zajedno sa trombocitima, endotelnim i mezenhimalnim stanicama odgovaraju na učinak trombina kemotaksijom, proliferacijom, oslobađanjem citokina i diferencijacijom ekstracelularnog matriksa (8).

Posljednja komponenta je fibrinska mrežica (eng. fibrin mesh) koja predstavlja fiziološku infrastrukturu za migraciju stanica zaslužnih za procese angiogeneze i formiranja obnovljenog tkiva.

PRF predstavlja homogeniju i stabilniju inačicu krvnog ugruška koja je umjetno dobivena procesom centrifugiranja pacijentove krvi. Time je omogućeno željeno djelovanje na mjestu aplikacije. Bolja organiziranost fibrinske mrežice PRF-a u odnosu na prirodnu organizaciju ugruška efektivnije usmjerava migraciju matičnih stanica nužnih u procesu cijeljenja. Dodatno svojstvo regulacije upale i prirodno podrijetlo čine ovaj materijal pogodnim za svakodnevnu upotrebu. Preparat se može koristiti kao samostalan suplement, koji se dobiva centrifugiranjem (mehaničkom manipulacijom) pacijentove krvi te se u obliku vlažne želatinozne tvari aplicira direktno u ranu, ili se može kombinirati s drugim biomaterijalima pa se pomiješan s njima postavlja u defekt (2).

1.2. Protokol za pripremu PRF-a

Za dobivanje PRF-a dovoljno je uzeti 20 – 60 ml pacijentove krvi, raspodijeliti je u više epruveta od 9 -10 ml i postaviti ih u uređaj. Epruvete se centrifugiraju na 1600 o/min tijekom 8 minuta.

Zbog odsustva antikoagulansa u uzorku za nekoliko se minuta aktivira veći dio trombocita i započinje reakcija koagulacije (9). Fibrinogen se zbog djelovanja cirkulirajućeg trombina pretvara u fibrin. Fibrinske niti tada se međusobno spajaju što rezultira stvaranjem fine, guste mrežice koja osigurava inkorporiranje visokog udjela trombocita koji će otpuštati citokine sporo kako se PRF bude razgrađivao na mjestu aplikacije (10). Ovakav način preparacije imat će kvalitetniji učinak na zarastanje u odnosu na PRP kod kojega nema izgradnje mrežice pa se citokini naglo otpuštaju i razgrađuju. Nakon centrifugiranja u svakoj se epruveti formira troslojni koloid sastavljen od sloja acelularne plazme pri vrhu, fibrinskog ugruška u središnjem sloju i sloja crvenih krvnih stanica na dnu epruvete. Fibrinski se ugrušak pomoću pincete izvadi iz epruvete te se nježno odvoji od ljepljivog sloja krvnih stanica.

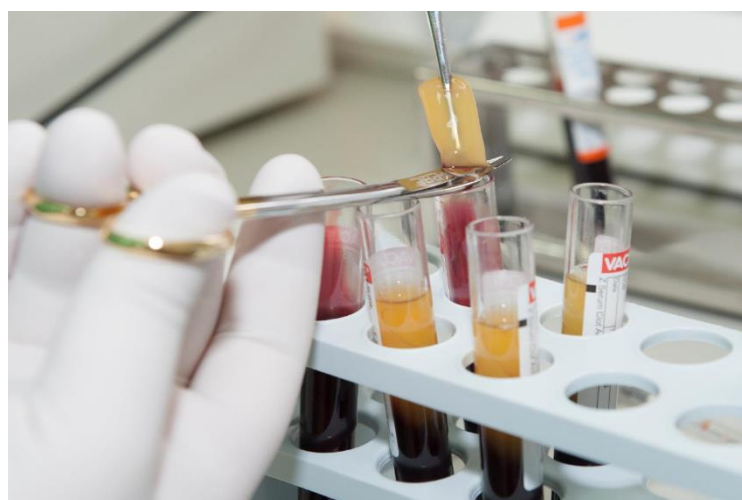Choukron i suradnici preporučili su standardni protokol preparacije, iako se broj okretaja i vrijeme centrifugiranja mogu modificirati prema operaterovim preferencama temeljenim na osobnom iskustvu (1, 11). Promjena tih varijabli mijenja njegova fizička svojstva olakšavajući rukovanje pri različitim indikacijama iako neka istraživanja tvrde da različite metode pripreme mogu rezultirati različitim koncentracijama trombocita i posljedično faktora rasta što mijenja njegov kvalitativni učinak (12, 13). Dobiveni PRF stavlja se u “PRF box”, instrumentarij za pohranu i oblikovanje membrana i PRF cilindra. Kompresijom PRF ugruška dobivaju se membrane jednake debljine koje se mogu koristiti umjesto klasične resorptivne membrane. Mogu se izrezati u željene oblike ili usitniti kako bi se mogle pomiješati s koštanim nadomjesnim materijalom. PRF cilindri dobivaju se postavljanjem ugruška unutar cilindra PRF boxa. Pritiskom klipa oblikuje se disk promjera 1 cm. U takvom se obliku može koristiti za prezervaciju alveole nakon vađenja zuba (14, 15, 16). Za vrijeme kompresije istiskuje se serumski eksudat bogat vitronektinom koji se može iskoristiti za hidrataciju koštanog nadomjestka ili kirurške rane (17). Sljedeće slike prikazuju protokol pripreme PRF-a (Slika 1., 2., 3. i 4.):



Slika 1. Uređaj za centrifugiranje (ljubaznošću dr. sc. Marka Granića)



Slika 2. Epruvete troslojnog koloida (ljubaznošću dr. sc. Marka Granića)



Slika 3. Izoliranje PRF ugruška (ljubaznošću dr. sc. Marka Granića)



Slika 4. PRF membrane u „PRF boxu“ (ljubaznošću dr. sc. Marka Granića)

1.3. Prednosti i nedostaci

Dosadašnja literatura navodi da primjena PRF-a ima brojne prednosti u odnosu na prethodne generacije proizvoda sličnog učinka. Podrijetlo suplementa, koji se dobiva direktno iz pacijentove krvi uz minimalnu manipulaciju, podrazumijeva da nema opasnosti od krvno prenosivih bolesti ili imunološke reakcije. Obavezan je brz prijenos izvađenog uzorka krvi u uređaj za centrifugiranje jer koagulacija započinje pri prvom dodiru krvi sa stijenkom epruvete, kao i njegova imedijatna postava u defekt, samostalno ili u kombinaciji s koštanim nadomjestkom. U suprotnom, zbog tendencije brzog raspadanja preparat prestaje biti klinički upotrebljiv (18). Danas postoje načini za odgođenu primjenu PRF-a, kao u slučaju liofiliziranog PRF-a (L-PRF-a) koji podliježe procesu suhog smrzavanja (19). Jednostavna tehnika preparacije korištenjem isključivo uređaja za centrifugiranje predstavlja praktičan i brz postupak dostupan svim kliničarima (20). Dostupnost materijala je relativno velika i nema potrebe za pohranjivanjem ili skupljanjem uzoraka što ga čini primjenjivim i kod pacijenata koji pate od poremećaja zgrušavanja krvi ili koriste medikamente koji imaju antikoagulacijski / antitrombocitni učinak.

1.4. Svrha rada

Svrha ovog diplomskog rada je prikazati učinak koncentriranih faktora rasta u primjenjenom PRF-u na pospješenje cijeljenja u širokom rasponu oralnokirurških zahvata uz redukciju postoperativnih komplikacija te pojednostavljenje naknadnih postupaka u rehabilitaciji oralnokirurških pacijenata.

2. ORALNOKIRURŠKE INDIKACIJE ZA PRIMJENU PRF-A

2.1. Prezervacija alveole nakon vađenja zuba

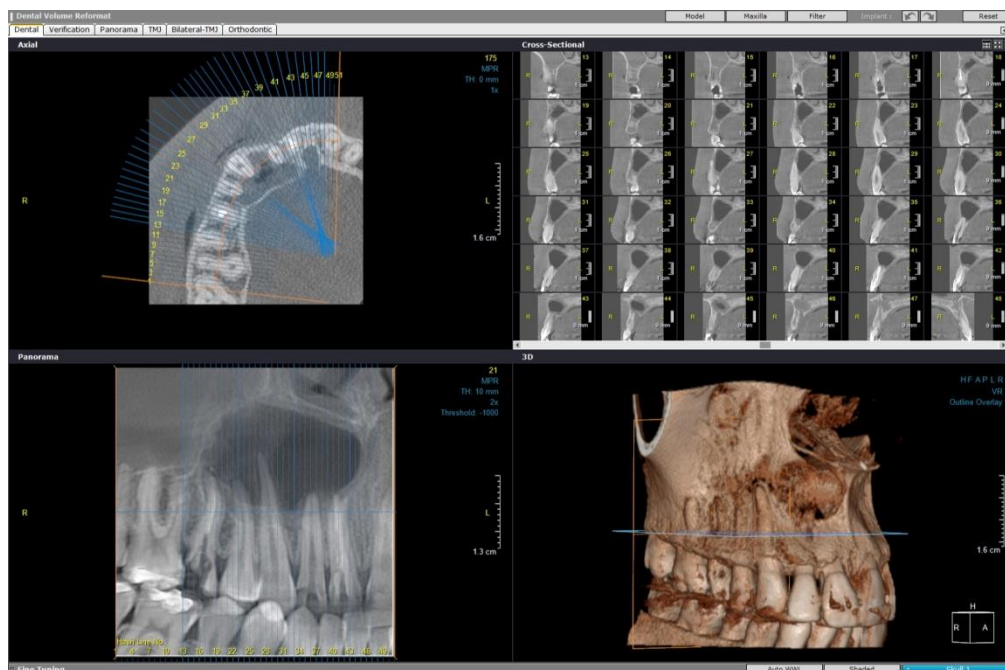
Najčešći razlozi za ekstrakciju zuba su: zubi razoreni opsežnim karijesnim procesom, zubi s ekstenzivnim periapikalnim procesom koji nisu indicirani za zahvat apikotomije ili prethodni endodontski zahvat nije uklonio periapikalne znakove i simptome, teško parodontno kompromitirani zubi, zubi koji su teško oštećeni traumom, zaostali korjenovi i impaktirani zubi. Osim patoloških indikacija za ekstrakciju, vađenje zuba često se vrši iz ortodontskih razloga.

Odmah nakon uklanjanja zuba iz alveole započinje formiranje krvnog ugruška i organizacija granulacijskog tkiva koje će kasnije zamijeniti nova kost. Vrijeme potrebno za takav proces iznosi 6 do 12 mjeseci u zdrave populacije. Choukron i sur. tvrde da se primjenom PRF-a u ekstrakcijsku ranu navedeno vrijeme reducira na ukupno 2 mjeseca (21). Prema istraživanjima u kojima se radiološki evaluirala gustoća novostvorene kosti u alveoli kod pacijenata tretiranih PRF-om u odnosu na kontrolnu skupinu koja nije bila ničime tretirana primijećena je brža regeneracija defekta u ciljanoj skupini (22, 23). Uz nastanak koštanog i mekotkivnog defekta nakon ekstrakcije moguć je nastanak postoperativnih komplikacija kao što su bol i oteklina, ovisno o faktorima operativnog zahvata i faktorima pacijenta. Mnoge publikacije navode da su se postoperativne tegobe u slučajevima primijenjenog PRF-a, u usporedbi s kontrolnom skupinom, znatno reducirale i da je kvaliteta postoperativnog života u tretiranih pacijenata znatno unaprijeđena (24).

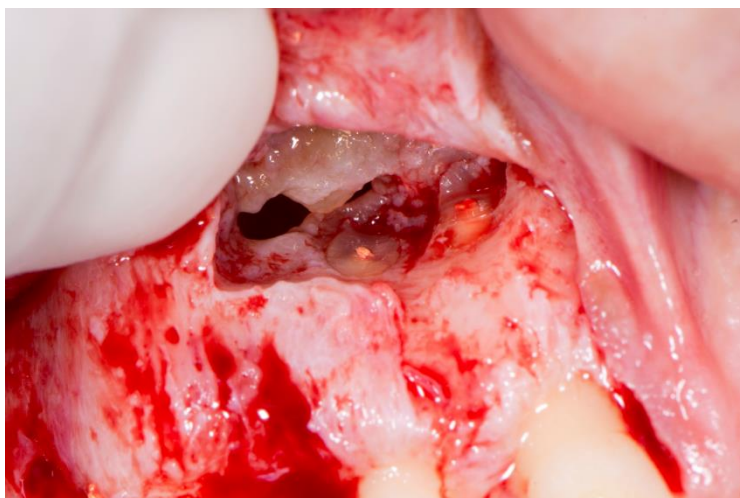PRF se može koristiti kao zaseban nadomjestak, ali se može i kombinirati s drugim nadomjestcima. Pri tome se želi iskoristiti stimulatorni potencijal faktora rasta i kemotaksije stanica u uvjete povoljne za koštanu regeneraciju koje stvaraju oseokonduktivni materijali kao što je β -trikalcij fosfat (25). Međutim, neka istraživanja navode da se kombiniranjem ovih suplemenata maskira učinak PRF-a (13). U usporedbi s metodom primjene isključivo koštanih nadomjestaka i resorptivnih membrana primijećeno je da u slučajevima tretiranih PRF-om dolazi do manje resorpcije alveolarnog grebena, odnosno da je kvaliteta regenerirane kosti i ukupno zarastanje alveole znatno poboljšano (14, 26, 27).

2.2. Apikotomija / cistektomija

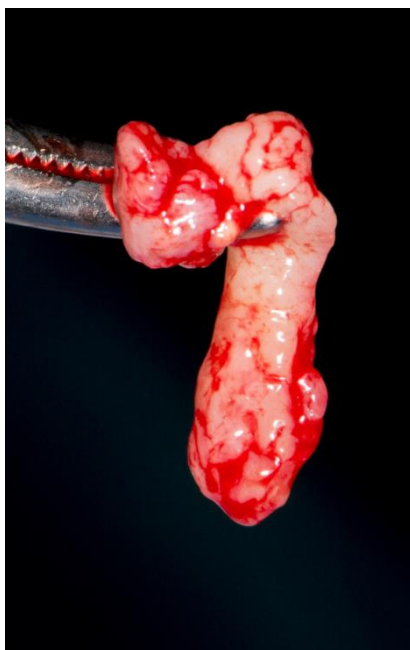
Apikotomija (orig. apicektomija) oralnokirurški je zahvat odstranjenja najviše 1/3 apikalnog dijela korijena zuba uz uklanjanje periapikalnog procesa. Alternativni je pristup zubima kod kojih konzervativni endodontski zahvat nije bio uspješan te su predviđeni za ekstrakciju, a na ovaj se način produžuje njihova prisutnost u usnoj šupljini. Indikacije za apikotomiju su mnogobrojne, a mogu biti relativne i apsolutne ako uzmemo u obzir lokalne i opće faktore pacijenta. Najčešću indikaciju predstavljaju kronični periapikalni procesi poput odontogenih cista ili oni s pratećim simptomima koji perzistiraju unatoč prethodnoj endodontskoj obradi zuba izvršenoj prema pravilima struke. Periapikalni procesi mogu biti uzrokovani i lomom endodontskog instrumenta u kanalu, prepunjenjem korijenskog kanala i drugim pogreškama u endodontskoj terapiji. Ostale indikacije morfološke su varijacije – oblik korijena zuba te razne anomalije zuba, kalcifikacije unutar korijenskog kanala koje otežavaju ili ne dopuštaju endodontsku obradu zuba (28, 29). Nakon apikotomije zaostaje defekt koštanog tkiva koji će biti nadomješten ukoliko se ispune osnovni uvjeti cijeljenja – potencijal reparacije tkiva koji ovisi o dobi i općezdravstvenom stanju pacijenta te odsustvu infekcije (30). Taj proces traje između četiri i šest mjeseci. Istraživanja navode da primjenom oseoinduktivnih materijala poput PRF-a dolazi do regeneracije izgubljenih tkiva i bržeg cijeljenja s redukcijom ili uklanjanjem postoperativnih komplikacija (31). Sljedeće slike prikazuju cistektomiju s postavljanjem preparata PRF-a u nastali defekt (Slika 5., 6., 7., 8. i 9.):



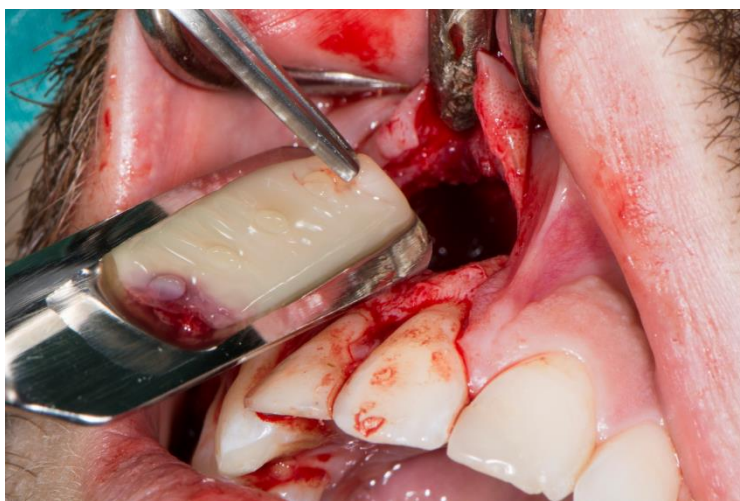Slika 5. CBCT snimka pacijenta s radikularnom cistom (ljubaznošću dr. sc. Marka Granića)



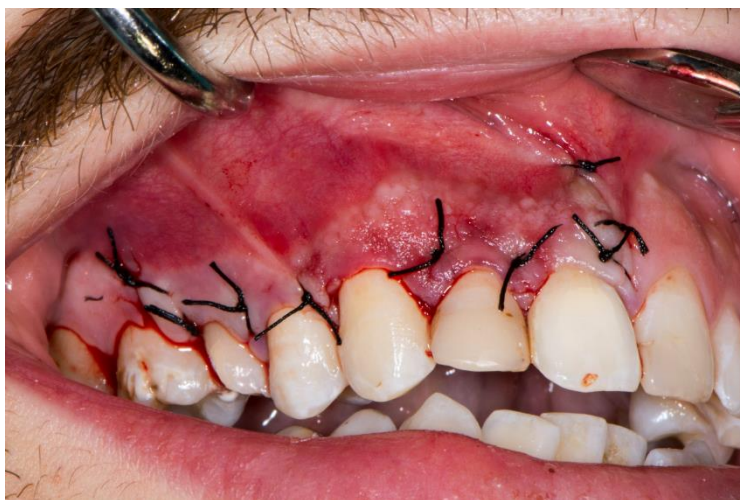Slika 6. Cistektomija i apikotomija (ljubaznošću dr. sc. Marka Granića)



Slika 7. Izvađena cista (ljubaznošću dr. sc. Marka Granića)



Slika 8. Aplikiranje PRF ugruška u defekt (ljubaznošću dr. sc. Marka Granića)

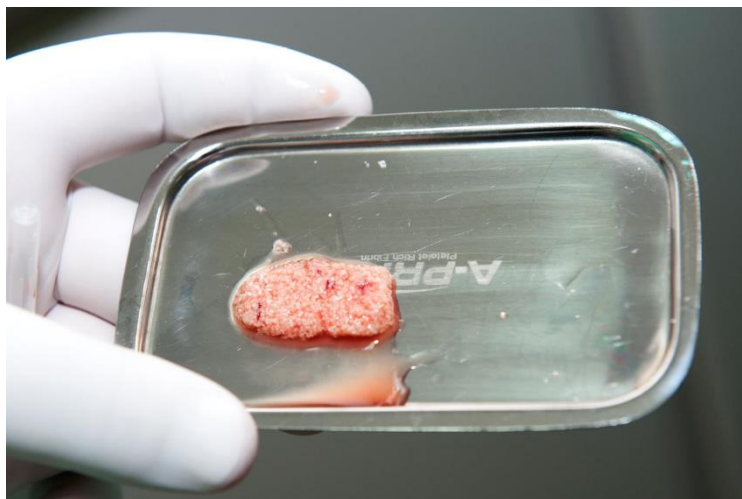

Slika 9. Zašivena rana (ljubaznošću dr. sc. Marka Granića)

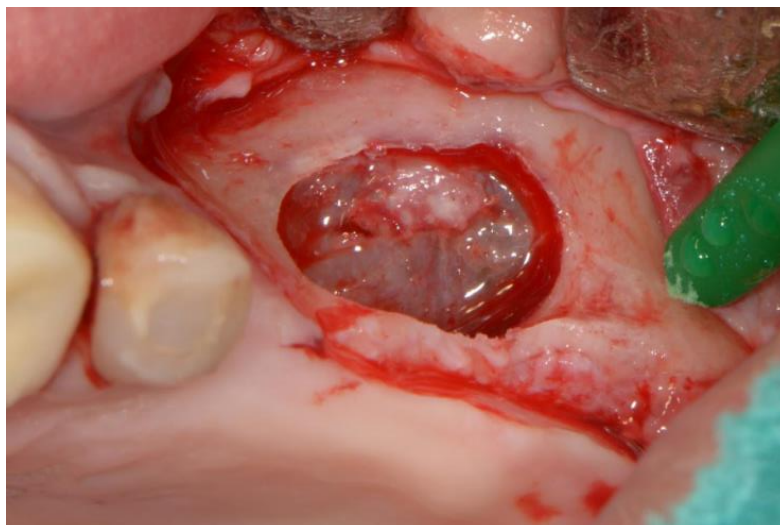
2.3. Sinus lift

Sinus lift ili podizanje dna maksilarnog sinusa operativna je tehnika kojom se podizanjem dna sinusa kranijalno nadograđuje volumen kosti za ugradnju i stabilizaciju budućeg implantata. Razlog nedostatku visine i širine alveolarnog grebena najčešće je resorpcija kosti zbog gubitka zubi te pneumatizacija maksilarnog sinusa (32, 33). Postoji nekoliko osnovnih tehnika i varijacija izvođenja sinus lifta. Preparat PRF-a može se koristiti kod lateralnog pristupa kao i kod transkrestalnog, samostalno ili u kombinaciji s koštanim nadomjeskom.

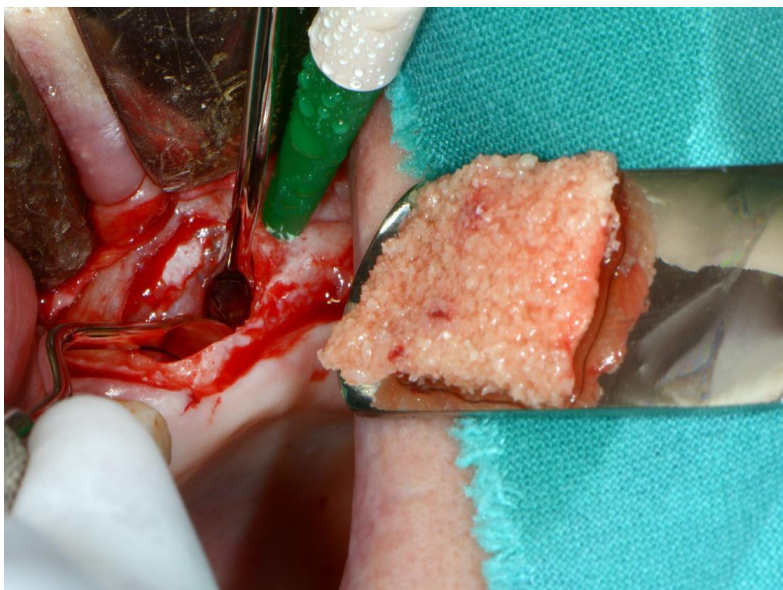
Ukoliko se PRF pomiješa s koštanim nadomjestkom, PRF membrana mora se usitniti kako bi smjesa bila što ujednačenija i postavljanje materijala jednostavnije. PRF će svojim proliferativnim i kemotaktičnim učinkom potaknuti migraciju osteoprogenitornih stanica na čestice grafta. Serumski eksudat kojim se može hidrirati smjesa bogat je vitronektinom, staničnim adhezijskim proteinom koji povezuje čestice grafta i tako olakšava rukovanje graftom (34, 35). PRF membrane koriste se i za zaštitu Schneiderianove membrane od perforacija koje mogu nastati kompakcijom čestica koštanog nadomjeska u sinusnu šupljinu ili samim implantatom pri transkrestalnom pristupu. Također omogućuje zatvaranje postojećih perforacija te se postavlja preko lateralnog prozora u lateralnom pristupu umjesto ili preko resorptivne membrane kako bi spriječile invaginaciju mukogingivnog tkiva. PRF cilindri mogu se samostalno postaviti u sinusnu šupljinu, umjesto koštanog nadomjestka (36, 37). Slike 10., 11., 12., 13., 14. i 15. prikazuju tijek sinus lifta uz dodatak PRF-a.



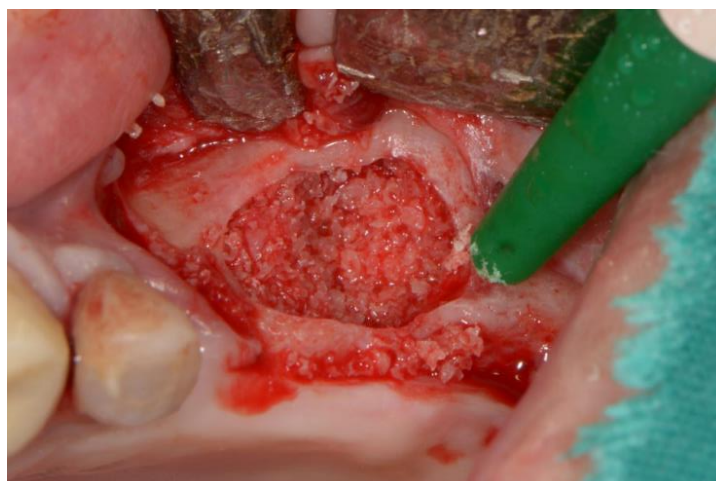Slika 10. Priprema PRF membrane pomiješane s umjetnim koštanim nadomjestkom (ljubaznošću dr. sc. Marka Granića)



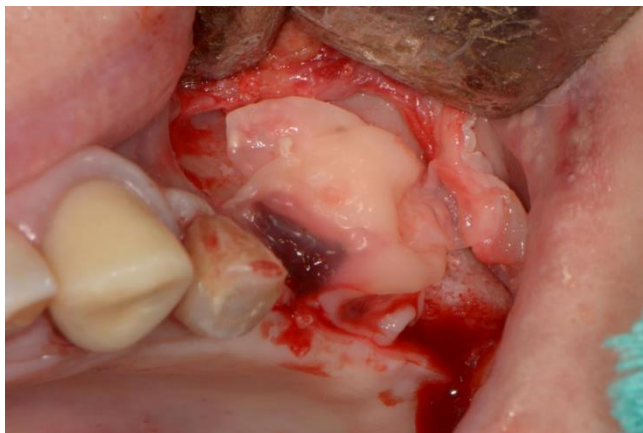
Slika 11. Sinus lift tehnika i prikaz Schneiderianove membrane (ljubaznošću dr. sc. Marka Granića)



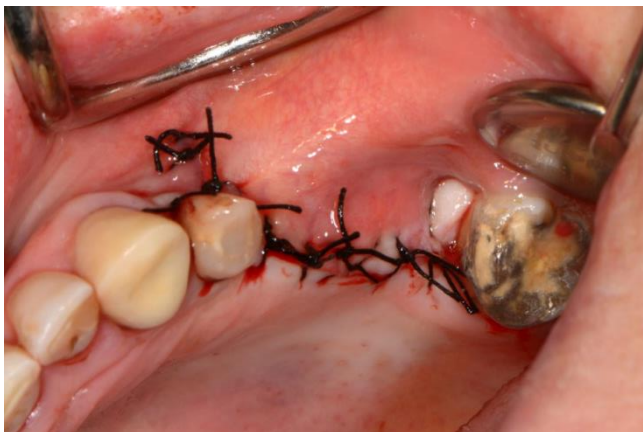Slika 12. Aplikacija PRF membrane pomiješane s koštanim nadomjestkom u defekt (ljubaznošću dr. sc. Marka Granića)



Slika 13. Apliciran nadomjestak u defekt (ljubaznošću dr. sc. Marka Granića)



Slika 14. Postavljanje membrane PRF-a preko nadomjestka (ljubaznošću dr. dc. Marka Granića)



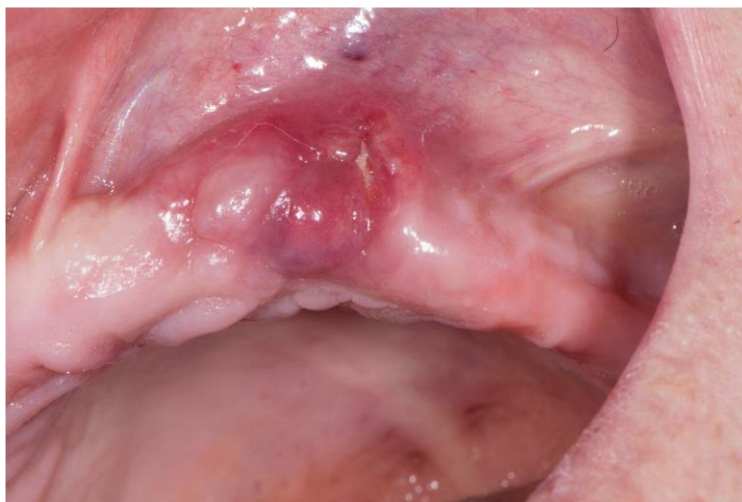Slika 15. Zašivena rana (ljubaznošću dr. sc. Marka Granića)

2.4. Augmentacija alveolarnog grebena i implantologija

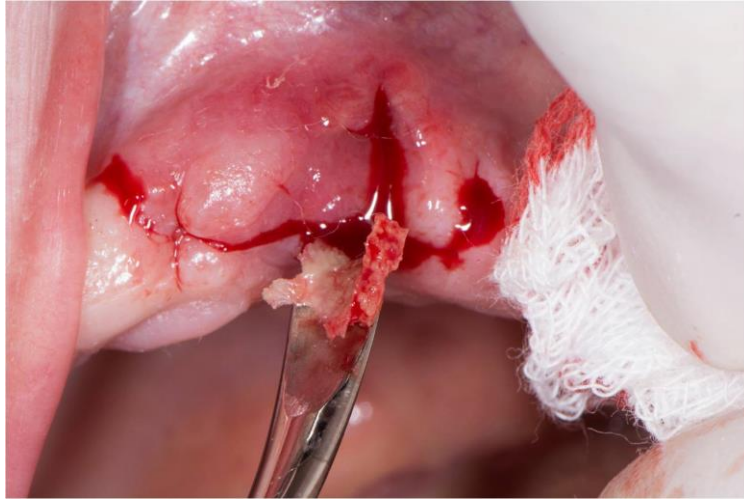Najčešća je indikacija za primjenu PRF-a u implantologiji nedovoljan volumen kosti alveolarnog grebena gornje i/ili donje čeljusti za uspješnu ugradnju implantata. Osim tehnike sinus lifta moguća je rekonstrukcija grebena u horizontalnom smjeru. Postoje dva pristupa: lateralna augmentacija kosti i lateralno širenje grebena (38). Kod prve metode može se koristiti usitnjena autologna kost s granuliranim alogenim ili aloplastičnim materijalom u kombinaciji s membranom koja će materijal držati na mjestu. U te se svrhe PRF može pomiješati s granuliranim materijalom i/ili u obliku membrane postaviti preko augmentata. Potrebno je minimalno 6 mjeseci za potpuno cijeljenje, a zatim slijedi ugradnja implantata. Nedostatci ove metode su: invazivnost, dugo vrijeme cijeljenja i potreba za drugom operacijom kako bi se postavio implantat. Zbog toga se danas češće izvodi tehnika lateralnog širenja grebena. Takva je tehnika minimalno invazivna i implantacija se vrši imedijatno. Primjer za uporabu PRF materijala je “ridge splitting” metoda u kojoj se sagitalno prepili koštani segment te se mobilizira, nepotpuno odlomljen, prema lateralno stvarajući prostor za postavu nadomjestnog materijala i implantata.

2.5. Terapija osteonekroze čeljusti

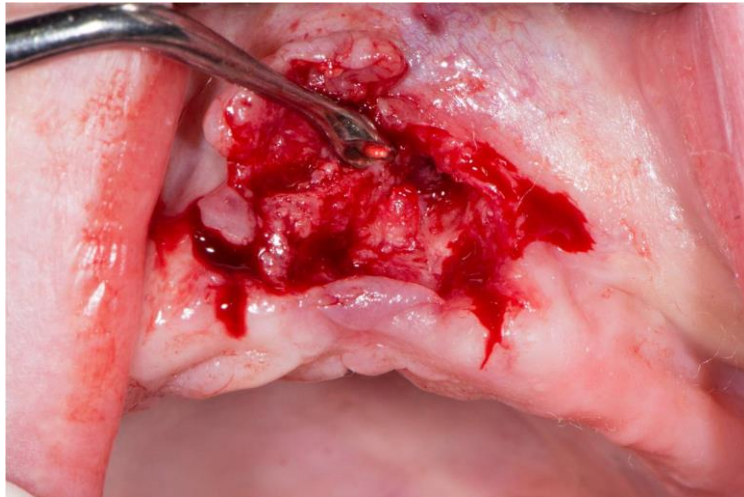
Osteonekroza čeljusti teško je oštećenje kosti koje može biti nuspojava terapije bisfosfonatima ili radioterapije pacijenata s tumorima u području glave i vrata. Karakterističan je nalaz eksponirane devitalizirane čeljusne kosti u usnoj šupljini koja perzistira više od osam tjedana s pratećim simptomima bola, otekline i moguće upale (39). Spontano se pojavljuje iako osteoradionekrozi obično prethodi trauma kao što je vađenje zuba ili iritacija neadaptiranih proteza. Oba klinička entiteta, neovisno o uzroku, predstavljaju preventivni i terapijski izazov zbog nepostojanja standardiziranog protokola za zbrinjavanje takvih komplikacija. Razlog tomu je nedostatak kontroliranih studija. Terapija se svodi na empirijske preventivne mjere i konzervativni pristup u početnoj fazi razvoja bolesti, odnosno kirurški pristup u uznapredovalim stadijima gdje je težina bolesti također proizvoljno procijenjena. Oslanjajući se na regenerativni učinak PRF-a, u brojnim istraživanjima apliciran je suplement rizičnim pacijentima preventivno ili kada je već započela nekroza kosti. Slike terapije nekrotizirane čeljusti moguće je vidjeti na sljedećim slikama (Slika 16., 17., 18., 19., 20. i 21.):



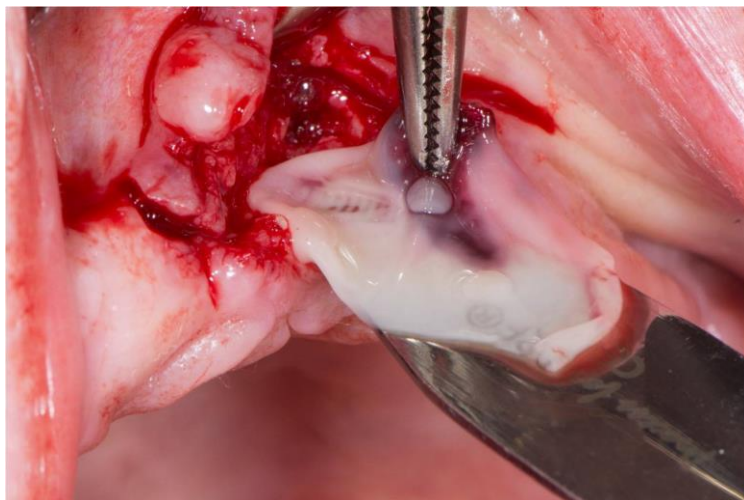
Slika 16. Osteonekroza izazvana bisfosfonatnom terapijom u gornjoj čeljusti (ljubaznošću dr. sc. Marka Granića)



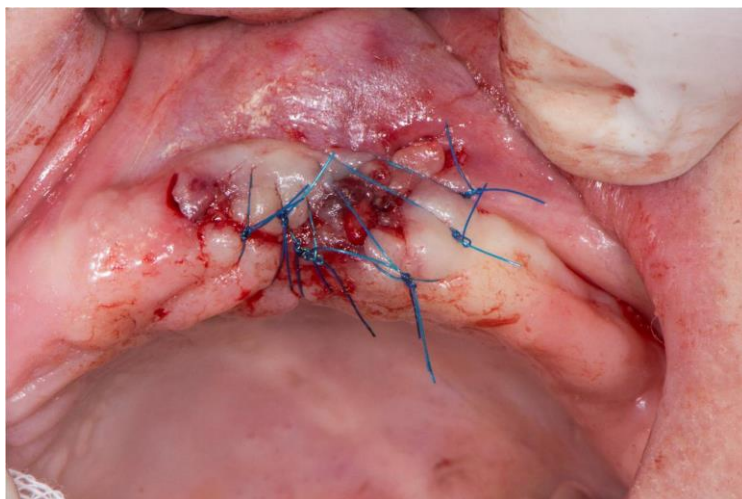
Slika 17. Fragmenti nekrotične kosti (ljubaznošću dr. sc. Marka Granića)



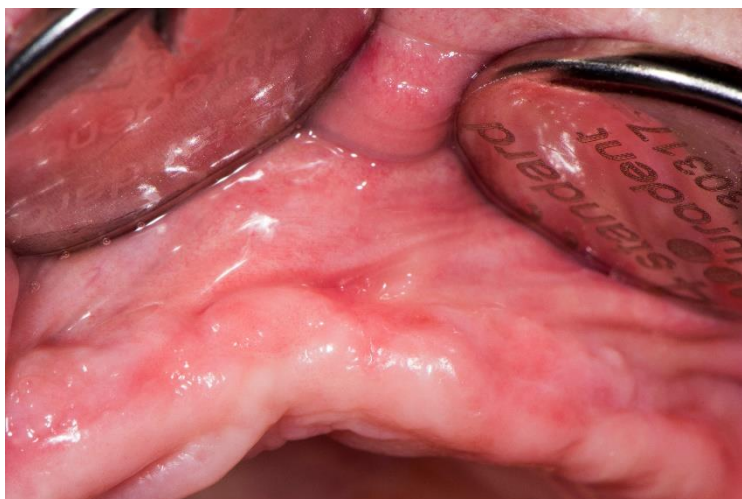Slika 18. Obrada rane nakon uklanjanja nekrotične kosti (ljubaznošću dr. sc. Marka Granića)



Slika 19. Aplikacija PRF ugruška (ljubaznošću dr. sc. Marka Granića)



Slika 20. Zašivena rana (ljubaznošću dr. sc. Marka Granića)



Slika 21. Cijeljenje rane nakon 4 tjedna (ljubaznošću dr. sc. Marka Granića)

Respektivno prema istraživanjima o učinku medijatora koji se kontinuirano, tijekom 1 do 4 tjedna, oslobađaju iz trombocita prilikom degradacije fibrinskog matriksa – stvaranje nove kosti, ubrzano cijeljenje koštanog i mekog tkiva te redukcija postoperativnih komplikacija, prednosti su na strani PRF nadomjestka. Neoangiogeneza granulacijskog tkiva ključna je za uspješno cijeljenje, a arhitektura fibrinske mrežice omogućuje migraciju osteoprogenitornih stanica koje će ju, naposljetku, izgraditi i imunološkim reakcijama suprimirati infekciju. PRF je homogenija inačica normalnog krvnog ugruška koja se lako aplicira i djeluje na željeno mjesto.

U komparativnim studijama gdje se proučavao učinak PRF-a samostalno ili u kombinaciji s koštanim nadomjestkom u usporedbi sa samim koštanim nadomjestkom, primijećeno je da testne skupine pacijenata imaju bolje postoperativne rezultate u odnosu na kontrolnu skupinu što se evaluiralo postoperativnim kliničkim i radiološkim kontrolama (33).

Tatulla i suradnici proučavali su učinak PRF kod 60 pacijenata koji su podvrgnuti sinus liftu te su histološki i radiološki evaluirali novostvorenu kost u vremenskim intervalima od 106, 120 i 180 dana. Jednoj skupini pacijenata primijenjena je kombinacija ksenografta Bio-Oss (deproteinizirana goveđa kost) i PRF-a dok je kontrolna skupina bila tretirana samo Bio-Ossom. Zahvat sinus lifta napravljen je po standardnom protokolu za transkrestalni pristup. Prvi kontrolni pregled nakon 106 dana pokazao je najdojmljivije rezultate efikasnosti PRF-a kao grafting materijala (33).

Kod ciljane se skupine na histološkoj analizi već tada vidjelo lamelarno koštano tkivo s acelularnim osteocitnim lakunama i koštanim matriksom te bogatom vaskularizacijom što osigurava primarnu stabilnost naknadno ugrađenog implantata. Radiološka evaluacija provodila se nakon 6 mjeseci. Potvrđena je prisutnost novostvorenog koštanog tkiva koje se dobro integriralo s rezidualnom kosti te čvrst kontakt implantata i novostvorene kosti u apikalnoj regiji.

U istraživanju Anitue i sur. nakon sinus lifta prikazano je stvaranje nove vitalne kosti kod skupine ispitanika s PRF-om u iznosu od 21.4% dok je kod kontrolne skupine iznosilo 8.4%. Broj novih krvnih žila po mm² također je bio veći kod tretiranih s PRF-om (116 krvnih žila) u odnosu na kontrolnu skupinu (7 krvnih žila) (40, 41). Riaz i sur. uočili su povećanje dna maksilarnog sinusa nakon augmentacije s upotrebom PRF-a za 42.51% u prema kontrolnoj skupini koje je iznosilo 18.98% (42).

U proučavanju učinka PRF kod širenja alveolarnog grebena (ridge splitting) Chang i suradnici su 6 godina postoperativno pratili pacijenticu kod koje su koristili PRF kao jedini nadomjestni materijal kojim su ispunili prostore nakon imedijatne postave implantata. Navode da se nakon tog vremenskog razdoblja klinički primijetila zdrava gingivna arhitektura bez recesija uz gotovo beznačajnu resorpciju okolne kosti na radiološkom nalazu (43).

U svrhu liječenja osteonekroze Jornet i suradnici opisali su da je u slučaju preventivne aplikacije PRF-a u postekstrakcijsku alveolu kod pacijenata na terapiji intravenskim bisfosfonatima od ukupno 697 ekstrakcija tek 7 pacijenata razvilo osteonekrozu (44). U slučajevima već razvijene osteonekroze jedna studija u kojoj se primjenjivao PRF 34 pacijenta pokazala da se njih 26 (77%) potpuno oporavilo, 6 (18%) je imalo odgođeno cijeljenje, a su 2 ostala upitna (45).

Brojna istraživanja u kojima je primijenjen PRF pri različitim oralnokirurškim zahvatima pokazala su pozitivan učinak na kvalitetu postoperativnog života i ubrzanja cijeljenja što je olakšalo i ubrzalo daljnju rehabilitaciju pacijenata. Popratni neugodni simptomi u velikog su broja pacijenata tretiranih PRF-om reducirani, bez obzira na vrstu zahvata kojemu su bili podvrgnuti.

Taj pozitivan učinak, uključujući i ostale prednosti poput jednostavnosti preparacije, ekonomičnosti i relativno velikog rezervoara za dobivanje materijala, čini ovaj suplement visokovrijednim za daljnji razvoj i evaluaciju učinka u kontroliranim studijama s većim brojem ispitanika i dužim postoperativnim praćenjem.

1. Choukron J, Adda F, Schoeffler C, Vervelle A. Une opportunité en paro-implantologie: le PRF: Implantodontie. 2001;42:55-62.
2. Borie E, Olivi DG, Orsi IA, Garlet K, Weber B, Beltran V et al. Platelet-rich fibrin application in dentistry: a literature review. *Int J Clin Exp Med*. 2015;8(5):7922-9.
3. Machlus KR, Thon JN and Italiano, JE. Interpreting the developmental dance of the megakaryocyte: a review of the cellular and molecular processes mediating platelet formation. *Br J Haematol*. 2014;165:227-36.
4. Blair P, Flaumenhaft R. Platelet - α granules: Basic biology and clinical correlates. *Blood Reviews*. 2009;3(4):177-189.
5. Simon BI, Gupta P, Tajbaksh S. Quantitative evaluation of extraction socket healing following the use of autologous platelet-rich fibrin matrix in humans. *Int J Periodontics Restorative Dent*. 2011;31(3):285-95.
6. Dohan DM, Choukron J, Diss A, Dohan SL, Dohan AJ, Mouhyi J et al. Platelet-rich fibrin (PRF): a second-generation platelet concentrate. Part II: platelet-related biologic features. *Oral Surg Oral Med Oral Pathol Oral Radiol Endod*. 2006 Mar;101(3):45-50.
7. Sujeet Vinayak Khiste, Ritam Naik Tari. Platelet-Rich Fibrin as a Biofuel for Tissue Regeneration. *ISRN Biomaterials*, vol. 2013. Article ID 627367, 6 pages. DOI: 10.5402/2013/62736.
8. Bouchard, B. A. and Tracy, P. B. The participation of leukocytes in coagulant reactions. *JTH*. 2003;1:464-9.
9. Singh S, Singh A, Singh S, Singh R. Application of PRF in surgical management of periapical lesions. *Natl J Maxillofac Surg*. 2013;4(1):94-9.
10. Chandran P, Sivadas A. Platelet-rich fibrin: it's role in periodontal regeneration. *Saudi J Dent Res*. 2014;5:117-22.
11. Naik B, Karunakar P, Jayadev M, Marshal VR. Role of Platelet rich fibrin in wound healing: A critical review. *J Conserv Dent*. 2013;16(4):284-93.
12. Dohan Ehrenfest DM, Rasmusson L, Albrektsson T. Classification of platelet concentrates: from pure platelet-rich plasma (P-PRP) to leukocyte- and platelet-rich fibrin (L-PRF). *Trends Biotechnol*. 2009 Mar;27(3):158-67.
13. Del Fabbro M, Corbella S, Taschieri S, Francetti L, Weinstein R. Is autologous platelet concentrate beneficial for post-extraction socket healing? A sistematic review. *Eur J Oral Implantol*. 2014 Winter;7(4):333-44.

14. Simon BI, Gupta P, Tajbakhsh S. Quantitative evaluation of extraction socket healing following the use of autologous platelet-rich fibrin matrix in humans. *Int J Periodontics Restorative Dent.* 2011 Jun;31(3):285-95.
15. Toffler M. Staged sinus augmentation using a crestal core elevation procedure and modified osteotomes to minimize membrane perforation. *Pract Proced Aesthet Dent.* 2002 Nov-Dec;14(9):767-74.
16. Toffler M. Osteotome-mediated sinus floor elevation: a clinical report. *Int J Oral Maxillofac Implants.* 2004 Mar-April;19(2):266-73.
17. Su CY, Kuo YP, Tseng YH, Su CH, Burnouf T. In vitro release of growth factors from platelet-rich fibrin (PRF): a proposal to optimize the clinical applications of PRF. *Oral Surg Oral Med Oral Pathol Oral Radiol Endod.* 2009 Jul;108(1):56-61.
18. Patel JS, Patel SG, Kadam C. Choukroun's platelet rich fibrin in regenerative dentistry. *Univ Res J Dent.* 2013;3(1):22-5.
19. Li, Qi et al. Lyophilized Platelet-Rich Fibrin (PRF) Promotes Craniofacial Bone Regeneration through Runx2. *International Journal of Molecular Sciences.* 2014;15(5):8509-25.
20. Simonpieri A, Del Corso M, Vervelle A, Jimbo R, Inchingolo F, Sammartino G, Dohan Ehrenfest DM. Current knowledge and perspectives for the use of platelet-rich plasma (PRP) and platelet-rich fibrin (PRF) in oral and maxillofacial surgery part 2: Bone graft, implant and reconstructive surgery. *Curr Pharm Biotechnol.* 2012;13:1231-56.
21. Choukron J, Diss A, Simonpieri A, Girard M. O, Schoeffler C. et al. Platelet-rich fibrin (PRF): a second-generation platelet concentrate. Part IV: clinical effects on tissue healing. *Oral Surg Oral Med Oral Pathol Oral Radiol Endod.* 2006;101(3):56-60.
22. S. Girish Rao, Preethi Bhat, KS Nagesh, Gundu HR Rao, Bharthi Mirle, Lubna Kharbhari et al. Bone regeneration in Extraction sockets with Autologous Platelet Rich Fibrin Gel. *J Maxillofac Oral Surg.* 2013 Mar;12(1):11-16.
23. Gürbüz B, Pıkdöken L, Urhan M, Suer BT, Narin Y. Scintigraphic evaluation of early osteoblastic activity in extraction sockets treated with platelet-rich fibrin. *J Oral Maxillofac Surg.* 2010;68:980-9.
24. Canellas JV, Ritto FG, Medeiros PJD. Evaluation of postoperative complications after mandibular third molar surgery with the use of platelet-rich fibrin: A systematic review and meta-analysis. *International Journal of Oral and Maxillofacial Surgery.* 2017 May;(17)31414-5.

25. KB Jayalakshmi, Shipra Agarwal, MP Singh, BT Vishwanath, Akash Krishna, Rohit Agrawal. "Platelet-Rich Fibrin with β -Tricalcium Phosphate—A Novel Approach for Bone Augmentation in Chronic Periapical Lesion: A Case Report," *Case Reports in Dentistry*. 2012, Article ID 902858, 6. DOI:10.1155/2012/902858.
26. Leković V, Camargo PM, Klokkevold PR, Weinlaender M, Kenney EB, Dimitrijević B et al. Preservation of alveolar bone in extraction sockets using bioabsorbable membranes. *J Periodontol*. 1998 Sep;69(9):1044-49.
27. Iasella JM, Greenwell H, Miller RL et al. Ridge preservation with freeze-dried bone allograft and a collagen membrane compared to extraction alone for implant site development: a clinical and histologic study in humans. *J Periodontol*. 2003;74(7):990-9.
28. Miše I. *Oralna kirurgija*. Zagreb: Jugoslavenska Medicinska naklada; 1982.
29. Fragiskos FD. *Oral Surgery*. 1st ed. Springer-Verlag Berlin Heidelberg; 2007.
30. Bashutski JD, Wang HL. Periodontal and endodontic regeneration. *J Endod*. 2009 Mar;35(3):321-8.
31. Mazumdar, Paromita, Sanjib Bhunia, Debabrata Nag. Treatment of Periapical Lesion with Platelet Rich Fibrin. *Indian Medical Gazette*. 2013 Jan;28-33.
32. Gabrić D, Katanec D. Implantacija u izraženo pneumatiziranoj gornjoj čeljusti – sinus lifting tehnike. Sonda: list studenata Stomatološkog fakulteta Sveučilišta u Zagrebu. 2004;6(11):86-9.
33. Tatullo M, Marelli M, Cassetta M, Pacifici A, Stefanelli LV, Scacco S et al. Platelet Rich Fibrin (P.R.F.) in Reconstructive Surgery of Atrophied Maxillary Bones: Clinical and Histological Evaluations. *Int J Med Sci* 2012;9(10):872-80.
34. Choukroun J, Diss A, Simonpieri A, et al. Platelet-rich fibrin (PRF): a second-generation platelet concentrate. Part V: histologic evaluations of PRF effects on bone allograft maturation in sinus lift. *Oral Surg Oral Med Oral Pathol Oral Radiol Endod*. 2006;101(3):299-303.
35. Simonpieri A, Del Corso M, Sammartino G, Dohan Ehrenfest DM. The relevance of Choukroun's platelet-rich fibrin and metronidazole during complex maxillary rehabilitations using bone allograft. Part I: a new grafting protocol. *Implant Dent*. 2009;18(2):102-11.
36. Simonpieri A, Choukroun J, Del Corso M, Sammartino G, Dohan Ehrenfest DM. Simultaneous sinus-lift and implantation using microthreaded implants and leukocyte- and platelet-rich fibrin as sole grafting material: a six-year experience. *Implant Dent*. 2011;20(1):2-12.

37. Mazor Z, Horowitz RA, Del Corso M, Prasad HS, Rohrer MD, Dohan Ehrenfest DM. Sinus floor augmentation with simultaneous implant placement using Choukroun's platelet-rich fibrin as the sole grafting material: a radiologic and histologic study at 6 months. *J Periodontol.* 2009;80(12):2056-64.
38. Katalinić I, Gabrić D. Terapija horizontalne insuficijencije koštanog grebena ekspanzijskim tehnikama. Sonda: list studenata Stomatološkog fakulteta Sveučilišta u Zagrebu. 2012;13(24):41-44.
39. Ruggiero SL, Fantasia J, Carlson E. Bisphosphonate-related osteonecrosis of the jaw: background and guidelines for diagnosis, staging and management. *Oral Surg Oral Med Oral Pathol Oral Radiol Endod.* 2006 Oct;104(4):433-41.
40. Anitua E, Prado R, Orive G. A lateral approach for sinus elevation using PRGF technology. *Clin Implant Dent Relat Res.* 2009;11:23–31.
41. Anitua E, Prado R, Orive G. Bilateral sinus elevation evaluating plasma rich in growth factors technology: A report of five cases. *Clin Implant Dent Relat Res.* 2012;14:51–60.
42. Riaz R, Ravindran C, Nandakumar N, Kannadasan K, Raja KK. Lateral sinus lift with platelet rich plasma incorporated augmentation. *Int J Oral Maxillofac Surg.* 2007;36:1050.
43. Chang YC. Anterior maxillary ridge splitting with simultaneous implant placement using platelet-rich fibrin as the sole grafting material. *J Dent Sci.* 2016;11:110-12.
44. Lopez Jornet P, Sanchez Perez A, Mendes RA, Tobias A. Medication-related osteonecrosis of the jaw: Is autologous platelet concentrate application effective for prevention and treatment? A systematic review. *Br J Oral Maxillofac Surg.* 2016 Aug;44(8):1067-72.
45. Kim JW, Kim SJ, Kim MR. Leucocyte-rich and platelet-rich fibrin for the treatment of bisphosphonate-related osteonecrosis of the jaw: a prospective feasibility study. *Br J Oral Maxillofac Surg.* 2014 Nov;52(9):854-9.

Tena Manjarić rođena je 29. 9. 1992. u Koprivnici, s prebivalištem u Siraču. Osnovnu školu završila je u Siraču. Opću gimnaziju upisala je u Daruvaru gdje je i maturirala 2011. godine. Iste godine upisala se na Stomatološki fakultet Sveučilišta u Zagrebu, smjer Dentalna medicina.

Tijekom studiranja aktivno je sudjelovala u radu Studentskih sekcija, a posljednju godinu studija vodila je Studentsku sekciju iz oralne kirurgije, s organizacijom vježbi kirurškog šivanja za studente na Stomatološkom fakultetu i KBC Dubrava. Nagrađena je Plaketom Stomatološkog fakulteta Sveučilišta u Zagrebu zbog djelovanja u organizacijskom odboru Prvog studentskog kongresa SFZG. Naknadno je nagrađena Rektorovom nagradom. Tijekom studija pisala je članke za stomatološki studentski časopis Sonda, nazočila kongresima te 4 godine asistirala u privatnoj ordinaciji.

Objavljeni radovi:

Manjarić T, Granić M. WHO histološka podjela odontogenih tumora iz 2005. god. (1. dio). Sonda: list studenata Stomatološkog fakulteta Sveučilišta u Zagrebu. 2017;18(33):38-42.