

# Digitalno planiranje i dijagnostika u fiksnoj protetici

---

Šturman, Katarina

Master's thesis / Diplomski rad

2017

Degree Grantor / Ustanova koja je dodijelila akademski / stručni stupanj: **University of Zagreb, School of Dental Medicine / Sveučilište u Zagrebu, Stomatološki fakultet**

Permanent link / Trajna poveznica: <https://um.nsk.hr/um:nbn:hr:127:812597>

Rights / Prava: [Attribution-NonCommercial 4.0 International/Imenovanje-Nekomercijalno 4.0 međunarodna](#)

Download date / Datum preuzimanja: **2024-07-23**



Repository / Repozitorij:

[University of Zagreb School of Dental Medicine Repository](#)





SVEUČILIŠTE U ZAGREBU  
STOMATOLOŠKI FAKULTET

Katarina Šturman

# **DIGITALNO PLANIRANJE I DIJAGNOSTIKA U FIKSNOJ PROTETICI**

Diplomski rad

Zagreb, 2017.

Rad je ostvaren na Zavodu za fiksnu protetiku Stomatološkog fakulteta Sveučilišta u Zagrebu.

Mentor rada: doc.dr.sc. Andreja Carek, Zavod za fiksnu protetiku Stomatološkog fakulteta Sveučilišta u Zagrebu.

Lektor hrvatskog jezika: Marta Dubravčić, profesorica hrvatskog i engleskog jezika i književnosti

Lektor engleskog jezika: Kristina Kovačec, profesorica engleskog i njemačkog jezika i književnosti

Sastav Povjerenstva za obranu diplomskog rada:

1. \_\_\_\_\_
2. \_\_\_\_\_
3. \_\_\_\_\_

Datum obrane rada: \_\_\_\_\_

Rad sadrži: 34 stranica

13 slika

1 CD

Osim ako nije drukčije navedeno, sve ilustracije (tablice, slike i dr.) u radu su izvorni doprinos autora diplomskog rada. Autor je odgovoran za pribavljanje dopuštenja za korištenje ilustracija koje nisu njegov izvorni doprinos, kao i za sve eventualne posljedice koje mogu nastati zbog nedopuštenog preuzimanja ilustracija odnosno propusta u navođenju njihovog podrijetla.

## **Zahvala**

Posebno zahvaljujem mentorici doc.dr.sc. Andreji Carek na velikoj pomoći tijekom izrade ovog rada i nesebičnom pružanju znanja.

Hvala obitelji koja je bila uz mene svih ovih godina studiranja te svim prijateljima i kolegama koji su mi učinili ovaj studij posebnim.

Posebice zahvaljujem majci Lidiji i ocu Stjepanu na pruženoj podršci i strpljenju tijekom čitavog mog studija.

## **Digitalno planiranje i dijagnostika u fiksnoj protetici**

### **Sažetak**

Vizualizacija konačnog fiksno protetskog rada može se ostvariti na više načina. Jedan način je izrada analognog wax up-a, a drugi način je digitalni wax up pomoću računalnog programa (Digital Smile Design). Zajedničko objema metodama je izrada dijagnostičkog mock up-a kako bi se terapijski cilj još bolje vizualizirao na samom pacijentu. Tako svaka pojedina metoda ima različiti način pristupa pacijentu, a time svaka svoje prednosti i nedostatke. Zamisao Digital Smile Design-a je olakšati planiranje estetskih zahvata i učiniti kvalitetniji ishod terapije zbog mogućnosti uključivanja više specijalnosti. Cijeli se koncept Digital Smile Design-a bazira na analizi proporcija lica i zubi koristeći videosnimke i fotografije pacijenta te odnosa tih struktura u mirovanju i pokretu. Ovim tehnikama prikaza konačnog rada ostvaruje se prethodna kvalitetna komunikacija između doktora dentalne medicine i pacijenta uključujući pri tome želje pacijenta.

**Ključne riječi:** Digital Smile Design; dijagnostičke metode; komunikacija

## **Digital planning and diagnosis in fixed prosthodontics**

### **Summary**

Visualization of the final fixed prosthetic work can be accomplished in several ways. One way is to make an analogue wax up and the other way is to make a digital plan using the Digital Smile Design software. Common to both methods is the design of a diagnostic mock up so that the therapeutic aim could be visualized better on the patient. Each method has its own approach to the patient, therefore each one having its advantages and disadvantages. The idea of Digital Smile Design is to facilitate the planning of aesthetic interventions and to include even more specialties which leads to a better therapy outcome. The whole concept is based on the facial and dental proportions analysis by using a variety of digital videos and digital photographs and also on the analysis of the connection between these structures in rest and motion. Using these visualisation techniques, we can start a good communication between the dentist and the patient, taking patient's wishes into consideration.

**Keywords:** Digital Smile Design; diagnostic methods; communication

## SADRŽAJ

1. UVOD .....	1
1.1. Svrha rada.....	2
2. KOMUNIKACIJA U DENTALNOJ MEDICINI.....	3
2.1. Važnost komunikacije .....	3
3. PLANIRANJE I DIJAGNOSTIKA U FIKSNOJ PROTETICI.....	6
3.1. Dijagnostički wax up.....	6
3.2. Uloga dijagnostičkog wax up-a u fiksnoprotetskoj terapiji .....	7
3.3. Dijagnostički mock up .....	7
3.4. Vrste dijagnostičkog mock up-a.....	8
4. DIGITALNO DIZAJNIRANJE OSMIJEHA .....	10
4.1. Koncept digitalnog planiranja .....	10
4.2. Protokol slikanja.....	12
4.3. Faze dizajniranja .....	14
4.4. Digitalna vizualizacija: wax up .....	21
4.5. Od 2D digitalnog wax up-a do 3D wax up-a .....	22
4.6. Izrada mock up-a .....	22
4.7. Usporedba analognih i digitalnih metoda vizualizacije .....	22
4.8. Prednosti i nedostaci Digital Smile Design-a.....	23
5. RASPRAVA.....	25
6. ZAKLJUČAK .....	27
7. LITERATURA.....	29
8. ŽIVOTOPIS .....	33

## **Popis skraćenica**

DSD – Digital Smile Design

DDM – Doktor dentalne medicine



## **1. UVOD**

Mediji imaju sve veći utjecaj na društvo te šalju poruku o idealima ljepote. Tako se i promijenio pogled i očekivanja ljudi koji žude za nerealnom slikom vlastitog izgleda. Nerijetko dolaze u stomatološku ordinaciju sa željom da izgledaju poput ideala prikazanog u medijima. Tu se doktor dentalne medicine (DDM) nalazi pred izazovom te je njegov zadatak djelovati kao edukator i usmjeriti pacijenta na pravi način razmišljanja. Veliku ulogu ima pravilna komunikacija između pacijenta i DDM. Iako pacijent dolazi s nerealnim očekivanjima u ordinaciju, on ne smije dobiti osjećaj da se njegovo mišljenje ne uvažava. Tako su se razvili razni načini komuniciranja u svakodnevnoj praksi kako bi DDM pacijentu mogao prikazati realna očekivanja i aktivno ga uključiti u terapiju. Pacijent, također, dobiva uvid kako bi izgledao po završetku terapije. U estetskoj dentalnoj medicini planiranje terapije i dizajniranje osmijeha se provode već duži niz godina tradicionalnim tehnikama pomoću analognog wax up-a i dijagnostičkog mock up-a. U novije vrijeme se pojavio računalni program tzv. Digital Smile Design (DSD) koji omogućuje izradu digitalnog wax up-a. DSD je izvanredan alat u digitalnom planiranju slijeda terapije uz mogućnost uključivanja više specijalnosti stomatologije. Osim što digitalizacija omogućuje prethodnu zadovoljavajuću komunikaciju između pacijenta i DDM, također poboljšava i komunikaciju između dentalnog tehničara i terapeuta.

### **1.1. Svrha rada**

Svrha ovog diplomskog rada je opisati analogne i digitalne dijagnostičke metode te njihovu važnost u komunikaciji između pacijenta i doktora dentalne medicine. Nadalje se opisuju način rada računalnog programa Digital Smile Design-a te potrebni postupci za analizu pacijentovih fotografija u spomenutom programu.

## **2. KOMUNIKACIJA U DENTALNOJ MEDICINI**

Uspjeh u estetskoj dentalnoj medicini uvelike ovisi o sposobnosti shvaćanja osnovnih pritužbi pacijenta i očekivanja u terapiji kako bi se korigirao estetski problem. Pacijenti su sve zahtjevniji i često njihova očekivanja nadmašuju ono što se u stvarnosti može postići. Štoviše, pacijent i DDM ne moraju imati iste kriterije na subjektivnu narav estetike. Da bismo izbjegli nerealna očekivanja pacijenta, prije estetskog zahvata bi se pacijentima svakako trebao predočiti mogući ishod, uključujući i eventualna ograničenja. Uključivanje pacijenta u donošenje odluke omogućava dobivanje neprocjenjivih informacija, što na kraju dovodi do rezultata koji zadovoljava obje strane. Komunikacija o mogućem ishodu terapije između pacijenta i DDM je nužna te je ujedno i veliki izazov. Levine navodi kako jedan od uobičajenih razloga neuspješne estetske terapije nije posljedica tehničke pogreške, nego loše komunikacije između DDM i pacijenta. Postoje razni komunikacijski i dijagnostički pomoćni instrumenti koji pacijentima pomažu shvatiti i vizualizirati očekivani estetski ishod (1).

### **2.1. Važnost komunikacije**

„Prije susreta s ustima pacijenta potrebno je susresti se s njegovim umom“ De Van (2).

Što je komunikacija? Komunikacija je kompleksan proces koji uključuje slanje i primanje poruke te je, kako bi se izbjegli mogući nesporazumi, ujedno i prepoznavanje da je poruka shvaćena na pravi način. Zašto je komunikacija toliko važna? Znanje i umijeće kvalitetne komunikacije je preduvjet uspješnog djelovanja u profesiji. Većina problema između DDM i pacijenta nastaje kao rezultat loše komunikacije. Komunikacijske vještine su značajan čimbenik u kvalitetnom profesionalnom djelovanju stručnjaka. Dobra komunikacija je bez obzira na način na koji se odvijala temelj svakoj djelotvornoj brizi o pacijentu i uspješnog poslovanja. Korištenjem odgovarajućih komunikacijskih vještina poboljšava se kvaliteta zdravstvene usluge, a samim time su i liječnici i pacijenti zadovoljniji. Kroz kvalitetnu komunikaciju upoznaju se pacijentove jedinstvene potrebe i vrijednosti te se postiže brži i kvalitetniji rezultat liječenja (1-5). Važno je pacijenta ne samo gledati kao pasivnog sudionika, već ga uključiti u dijagnostičke i terapijske postupke. Na taj način je sve veća njegova osobna odgovornost u donošenju odluka te je u tom kontekstu nužna prethodna dvosmjerna komunikacija između DDM i pacijenta. Ta se interakcija smatra zajedničkim trudom u postizanju ciljeva liječenja (6).

No, usprkos tome DDM mora imati funkciju edukatora. Iako dostupnost informacija kroz suvremene medije dovodi do bolje informiranosti pacijenta o novim dijagnostičkim i terapijskim mogućnostima, pacijenti često dolaze do spoznaja koje podižu njihova očekivanja od medicinske struke, a koja su nerijetko nerealna i netočna (7,8). Nadalje, upitan je izvor s kojim pacijent raspolaže te osobna interpretacija pročitanoog teksta. U takvim situacijama uloga DDM jest da mu, primjerice, kroz digitalna sredstva i laboratorijski izrađenih modela prikaže realna očekivanja (7). Na taj način suvremeni razvoj tehnologije proširuje kontekst u kojem se odvija komunikacijski proces. Isto tako, važno je da DDM jednostavnim jezikom objasni stomatološku dijagnozu, prognozu i provođenje postupaka uz potvrđivanje ili ispravljanje informacija koje su pacijenti dobili putem medija (7,8).

Doživljaj stvarnosti nije isključivi odraz stvarnosti, nego osobna slika. U procesu komuniciranja potrebno je prepoznavanje i uvažavanje pacijentove „slike stvarnosti“ te prilagodba, pa i pokušaj promjene određenih elemenata kako bi se postigao postavljeni cilj i dobrobit pacijenta. Postavlja se pitanje što je najbolje za naše pacijente. Odluka mora slijediti osobne vrijednosti i prioritete pacijenta, što zahtjeva pažljivu komunikaciju. Ponekad se pacijent ne slaže s preporukama DDM stoga mora biti upoznat s mogućim komplikacijama, alternativnim tretmanima, manama i prednostima određenog zahvata, troškovima i očekivanim ishodima. Omjer rizika i dobrobiti mora biti takav da osigura najbolje za pacijenta. Kada pacijenti ne razumiju posljedice svojih zahtjeva ili imaju nerealna očekivanja ishoda terapije potrebna je dodatna edukacija, dodatna pojašnjenja koja će stvoriti kompetentnog sudionika u odlučivanju te spriječiti postterapijske konflikte između DDM i pacijenta (7,8). U zadnjih nekoliko naraštaja se također promijenila kako percepcija pacijenata tako i zdravlje usne šupljine te kultura komunikacije. Nekada se komunikacija između DDM i pacijenta sastojala u tome da je liječnik pacijentu samo rekao što sve treba činiti te objasnio o kojem je problemu riječ. Danas se smatra da bi komunikacija trebala ići u smjeru edukacije pacijenta npr. uporabom programa za dizajniranje osmjeha, intraoralne kamere, dijagnostički wax-up i mock-up, video, informativni letci, fotografije prije i poslije terapije (9).

Poseban položaj u uspješnoj terapiji zauzima komunikacija između DDM i dentalnog tehničara. Za što precizniji prijenos informacija dentalnom tehničaru suvremena stomatologija u svakodnevnu praksu uključuje digitalna sredstva kao način komunikacije. No, iza zadovoljavajućeg ishoda terapije ne stoji samo dobra komunikacija, već i spoznaja temeljitih principa estetske stomatologije od strane stomatologa i dentalnog tehničara. Zbog sve većeg znanja i zahtjeva pacijenta neophodna je aktivna suradnja DDM i laboratorija kako bi se postigli što bolji rezultati. Digitalna komponenta stomatologije sve više postaje neophodna u dijagnostici i planiranju fiksno protetskog rada (10).

### **3. PLANIRANJE I DIJAGNOSTIKA U FIKSNOJ PROTETICI**

Estetski i funkcionalno uspješan ishod protetske terapije uvelike ovisi o dobroj komunikaciji između DDM i zubnog tehničara, kao i DDM i pacijenta. Budući da je pacijent krajnji sudac uspjeha važno je i da sam pacijent i DDM usklade očekivanja od budućeg nadomjeska. DDM je dužan jasno ukazati pacijentu što može očekivati od protetske terapije i u kolikoj mjeri može očekivati estetsko poboljšanje. U tom pogledu mogu se javiti nesporazumi budući da pacijenti nerijetko zahtijevaju i rješenja koja nemaju medicinsko opravdanje. Kako bi se olakšala međusobna komunikacija i spriječio nesporazum, DDM pacijentu može vizualizirati cilj terapije digitalnim dizajnom i/ili na konkretan način pomoću postupka wax up-a na sadrenim modelima pacijenta te mock up-a u ustima pacijenta. Ovi načini planiranja i dijagnostike uveliko pomažu kako DDM tako i samom pacijentu jer utječu na konačni ishod terapije. (11-14).

#### **3.1. Dijagnostički wax up**

Dijagnostički wax up predstavlja postupak navoštavanja planiranog nadomjeska na modelu kako bi se predvidio optimalan estetski i funkcijski rezultat te kliničke i laboratorijske mjere potrebne za njegovo postizanje (11,12). Poznato je kako je taj dijagnostički alat u mnogim estetskim složenim slučajevima nezamjenjiv (12). Može pomoći u odabiru odgovarajuće preparacije te se pomoću njega često mogu otkriti dodatni potrebni pretprotetski zahvati koji se nisu uočavali samim kliničkim pregledom, pa samim time predstavlja dinamičku vizualizaciju i funkcijsku pomoć za postizanje predvidivih rezultata (11,12). Wax up u pravilu izrađuje zubni tehničar u laboratoriju te je zato potrebno uzeti otisak u ustima pacijenta. Preporučuje se da DDM dublirani model ostavi u nepromijenjenom stanju kao buduću referenciju i za usporedbu kad pacijentu treba objasniti plan terapije (12). Kliničar usmeno i pomoću oznaka na otisku mora prenijeti što više podataka kako bi olakšao rad zubnom tehničaru. Ovisno o obliku i položaju postojećih zubi oni se ili preoblikuju voskom ili se, prema potrebi, ubrušava model na određenim područjima (11).

### **3.2. Uloga dijagnostičkog wax up-a u fiksno protetskoj terapiji**

Pomoću wax up-a se određuje najpovoljniji oblik i položaj nadomjeska. Wax up pruža dijagnostičku informaciju koja doprinosi postavljanju plana terapije u smislu ukazivanja na potrebu za prethodnim endodontskim ili ortodontskim liječenjem ili služi kao vodič za brušenje zubi. Također, olakšava odabir vrste nadomjeska obzirom na to da omogućuje procjenu raspoloživog prostora. Isto tako, pomaže pri analizi okluzijskih odnosa. Već je spomenuta sama uloga wax up-a u komunikaciji između DDM, tehničara i pacijenta. Naime, wax up predstavlja trodimenzionalni voštani model koji oponaša željeni oblik zubi nakon terapije te su u ovoj fazi moguće modifikacije do potpunog prihvatanja predložene terapije. Pomoću wax up-a se može izraditi privremeni nadomjestak. Preko modela se wax up-om uzima otisak silikonom ili se napravi kalup od prešane folije. Dobiveni silikonski ključ ili kalup ispuni se bisakrilat kompozitom te se postavi preko zubi u ustima. Nakon polimerizacije se dobiva privremeni nadomjestak koji predstavlja prototip definitivnog protetskog rada (11).

### **3.3. Dijagnostički mock up**

Pacijentu ipak može biti teško samome sebi predočiti završni rezultat gledanjem u sadreni model, pa se zato izrađuje dijagnostički mock up (12). Dijagnostički mock up predstavlja klinički ekvivalent dijagnostičkom wax up-u. To je postupak intraoralnog preoblikovanja zubi pomoću materijala u boji zuba, obično kompozita, do postizanja željenog oblika. Time se pacijentu omogućuje da procijeni mogući ishod terapije. Prilikom izrade pacijent aktivno sudjeluje u svakoj fazi, iznosi vlastite predodžbe i na taj način dijeli odgovornost za konačni izgled i rezultat terapije. Zajednički se odlučuje o najpovoljnijem obliku, veličini i dužini zubi. Takvim pristupom pacijent će s većim zadovoljstvom prihvatiti konačni rezultat. Stoga, ova metoda povećava povjerenje pacijenta u rad DDM (11).

Mock up se može izrađivati na nebrušenim, kao i na djelomično ili potpuno brušenim zubima. Ako su aditivne mjere dovoljne kako bi se postigao željeni učinak, kao primjerice kod zatvaranja dijastema ili nadoknade slomljenog dijela zuba, izrada mock up-a je potpuno reverzibilan postupak. Međutim, češće je za postizanje željenog rezultata potrebno naizmjenično uklanjati tkivo i dodavati materijal. Količina tkiva koja se mora izbrusiti ovisi o stupnju promjene oblika ili položaja zuba koji se želi postići. Važno je pacijentu objasniti postupak i dobiti njegov pristanak budući da izbruseno tkivo više nije moguće vratiti.

Mock up pomaže pri određivanju opsega brušenja kako bi se očuvalo što više zubnog tkiva. Nakon izrade mock up-a provjerava se budući nadomjestak. Provjeravaju se oblik nadomjeska predloženoga dijagnostičkim navoštavanjem, okluzalna ravnina, duljina i nagib zuba, njihov odnos s gornjim i donjim usnama u mirovanju i kad se pacijent smije, fonetika te opći dojam u odnosu na pacijentovo lice. Prema potrebi se jednostavno može modificirati u ordinaciji (11,12).

### **3.4. Vrste dijagnostičkog mock up-a**

a) Mock up se obično modelira u ustima pacijenta i tada je riječ o direktnom mock up-u (11). To je postupak gdje se kompozitna smola u željenom obliku aplicira na suhe i nejetkane zube bez nanošenja adheziva i stoga je potpuno reverzibilan (12). Alternativno ga može izraditi i tehničar na modelu nakon čega ga DDM isprobava u ustima te tada govorimo o indirektnom mock up-u (11).

b) Dijagnostički mock up i wax up međusobno se mogu nadopunjavati. Preliminarni dijagnostički mock up je alat koji se koristi prije izrade dijagnostičkog wax up-a. Pri završetku modelacije novonastalo stanje se fotografira i /ili se uzima otisak koji se šalje u laboratorij. Ponekad je dovoljno samo preoblikovati jedan zub kako bi se tehničaru dočaralo što se želi postići. Dobivene informacije će tehničaru koristiti kao vodič za izradu dijagnostičkog wax up-a. Po završetku mock up se može skinuti sa zubi (11).

c) Sekundarni mock up se dobiva na temelju prethodno izrađenog dijagnostičkog wax up-a. Oblikuje se koristeći silikonski otisak koji se uzima preko dijagnostičkog wax up-a. U silikonski ključ se aplicira bisakrilatni kompozit te se sve zajedno unosi u usta pacijenta i postavlja preko postojećih zubi. Nakon polimerizacije i skidanja silikonskog ključa na pacijentovim zubima je reproduciran wax up nakon čega slijedi neposredna klinička evaluacija. Postupak se može ponavljati sve do uspostave obostranog zadovoljstva pacijenta i DDM (11).

d) Demonstracijski mock up modelira se pomoću kompozita, najčešće tekućeg, direktno na zubima bez jetkanja i nanošenja adheziva. Takva vrsta mock up-a jednostavno se uklanja nakon evaluacije. Koristeći adhezijsku tehniku mock up može poslužiti i kao privremeni nadomjestak. To je osobito korisno kad se radi o ljuskicama jer su provizoriji kod te vrste nadomjestaka relativno nestabilni zbog loše retencije.



Prednost je što pacijent može otići kući s privremenim radom, isprobati ga u funkciji, procijeniti estetiku te zatražiti mišljenje od svojih bližnjih. Drugi način dobivanja privremenog rada pomoću mock up-a je posredan tako da se preko njega uzima otisak koji služi kao kalup za izradu provizorija od odgovarajućeg materijala (11).

Ne može se dovoljno istaknuti klinička vrijednost dijagnostičkih predložaka. Uz to što se izrađuju brzo i relativno su jeftini, dijagnostički wax up i mock up su alati koji DDM, pacijentu i zubnom tehničaru daju uvid u mogući ishod terapije te pružaju vrlo korisne informacije o tome kako postići željeni rezultat (11,12). Ovdje treba izdvojiti mock up jer pruža puno više informacija od drugih pomagala u planiranju poput fotografija, izrađuje se u ustima pacijenta te se može neposredno procijeniti, funkcijski i estetski. Dijagnostički predložak također je neprocjenjiv instrument. Njime se potvrđuje da DDM razumije što pacijent želi te mu pomaže ukazati na ograničenja prije bilo kojeg zahvata kako bi se kasnije izbjegle različite frustracije kako pacijenta tako i samog liječnika. Stoga je vrlo koristan u dvojbenim situacijama. Većina pacijenata cijeni tu mogućnost, njome se podiže njihova motivacija i želja za suradnjom, posebice ako je predložena terapija dugotrajna ili zahtjeva veći broj dolazaka. Isto tako, pomaže pacijentu bolje shvatiti i sudjelovati u planiranju terapije te izraziti vlastite želje i komentirati prijedloge DDM (13-15).

#### **4. DIGITALNO DIZAJNIRANJE OSMIJEHA**

DDM često se može naći u situaciji kada terapija zahtijeva složene tretmane i estetske postupke. Stoga se smatra da dijagnostika provedena samo na temelju kliničkog pregleda pacijenta često nije dovoljna u ostvarivanju odgovarajuće analize. U tom pogledu, stomatologija je doživjela digitalizaciju i terapeuti sve više uključuju digitalnu tehnologiju u svakodnevnu praksu. Tako je i digitalno planiranje osmijeha koje DDM olakšava pristup slučaju te pomaže u komunikaciji unutar stomatološkog tima postao dio revolucije u estetskoj stomatologiji. Pomoću softverskog programa i učitane fotografije pacijenta, DDM se u miru može posvetiti slučaju i isplanirati cjelokupnu terapiju. Računalni program DSD-a dopušta terapeutu da bude točan, precizan i kreativan u dizajniranju optimalne terapije (16,17).

##### **4.1. Koncept digitalnog planiranja**

Brazilski dentalni tehničar, Christian Coachman, začetnik je ideje koncepta DSD-a. Prema njegovoj zamisli 2007. godine je izrađen softver koji predstavlja novu eru digitalne stomatologije s naglaskom na estetiku, a temelji se na individualizaciji tj. različitim osobinama svakog pacijenta, njihovim emocijama te ujedno služi i podizanju stomatološke struke na viši nivo. DSD je višefunkcionalno softversko rješenje koje omogućuje bolju dijagnostiku, poboljšava komunikaciju između stomatologa i tehničara te omogućuje predviđanje konačnog rezultata (18). Na taj način pacijent također može dobiti prikaz i objašnjenje različitih mogućnosti terapije, a samim time se lakše odlučuje za nastavak tretmana (18,19). Velika prednost ovog sustava je ta što za njega nije potrebna posebna aparatura osim fotoaparata i računala (17,18). Da bi se dizajnirao odgovarajući osmijeh potrebno je slijediti određeni protokol. Zato se i preporuča dokumentirati slijed terapije kako bi se dobila sažeta snimka koja prikazuje sve aspekte pojedinih tretmana. Nadalje je potrebno imati studijske modele pacijenta za određivanje stvarnih mjera zubi (16).

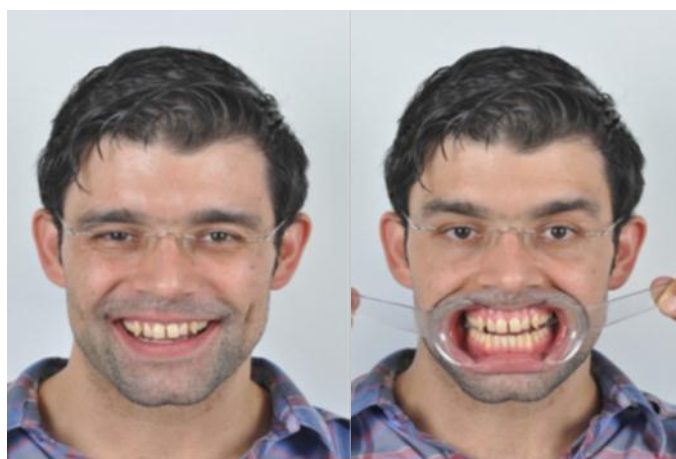Međutim, osim navedene opreme, DDM potrebno je znanje o estetskoj stomatologiji kako bi mogao slijediti pravila u dizajniranju osmijeha. Trebao bi moći prepoznati točnu poziciju te proporcije svih elemenata uključenih u „idealni“ osmijeh. U to spada vidljivost zubi tijekom mirovanja i smijanja uzimajući u obzir godine pacijenta, sredinu lica i smještaj dentalne sredine te liniju smijeha koja može biti visoka, srednja ili niska.

Također, treba obratiti pažnju na to koliko je zubi vidljivo tijekom smijanja te je li profil pacijenta konkavan, konveksan ili ravan. Važno je primijetiti i vidljivost gingive, odnosno postojanje tzv. „gummy smile“ te biti upoznat s mogućnostima rješavanja toga stanja. Nadalje, treba obratiti pažnju na veličinu, boju i razmjer zubi te vidljivost interdentalnih papila koji određuju ljepotu svakog osmijeha (16,17). Sustav se temelji na analizi pacijentova lica i proporcija zubi i to na temelju brojnih ekstra- i intraoralnih snimaka te video zapisa koje smo napravili neposredno prije same terapije u svrhu analize odnosa zubi, gingive, usnica, osmijeha, ekspresije lica u pokretu i u emocijama kako bi se utvrdio „idealni osmijeh“ (18,20). Prijenosom zapisa u računalo na temelju brojnih funkcija softvera, pridržavanja određenih parametara i pravila, izrađujemo konačan izgled nadomjeska koji ujedno možemo odmah pokazati pacijentu. Samim time pacijenta direktno uključujemo u postupak izrade završnog rada. Nadalje, pacijent izražava svoje želje te konačno i mišljenje koje je ključno za naše zadovoljstvo (18). Nakon što je određen konačan izgled nadomjeska, putem PPT ili KEYNOTE formata dentalni tehničar može otvoriti rad s točno određenim instrukcijama i parametrima koje mu je stomatolog zadao, što predstavlja brzu i olakšanu komunikaciju između ordinacije i laboratorija. Također postoji i mogućnost izrade mock up-a direktno u ordinaciji, u CAD/CAM sustavu, koji je sinkroniziran s DSD-om. Slanjem rada putem interneta u dentalni laboratorij, tehničar izrađuje wax up i na temelju njega izrađuje se mock up. Nakon analize i, eventualno, potrebne prilagodbe mock up-a u ustima pacijenta, potrebno je usporediti digitalni planirani osmijeh i mock up (16-18).

Trenutno je na tržištu mnogo inačica originalnog DSD softvera. Međutim, svi oni rade na istom principu poštujući određena pravila i sljedeći Coachmanov koncept. Isto tako, slijede ista pravila estetike koje bi i skladni zubni luk također trebao slijediti. Ucertavanje referentnih linija i krivulja stomatološkom timu olakšava dijagnostiku, planiranje terapije, ali isto tako otkriva i pojedine asimetrije i neharmoničnost postojećeg stanja. Time se ujedno mogu uočiti ograničenja buduće terapije zbog pojedinih anatomskih struktura i odstupanja. To je važno kako bi se prevenirale sve neželjene posljedice te kako bi se pacijentu što slikovitije približio njegov slučaj, odnosno mogućnosti koje su realno ostvarive. S obzirom na to da je DSD koncept baziran na softverskom analiziranju fotografija pacijenta, jedna od prvih faza je fotografiranje pacijenta. Jako je važno da pacijent prilikom slikanja sjedi na stabilnoj podlozi te da ne miče glavu. Što kvalitetniju opremu DDM koristi, dobit će kvalitetniju sliku te će dijagnostika biti lakša i preciznija zbog većeg broja detalja i informacija na dokumentarnim fotografijama (18).

#### 4.2. Protokol slikanja

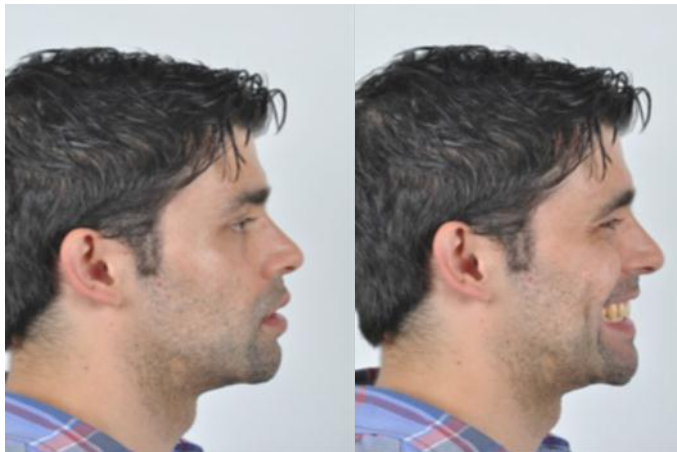Kako bismo imali što bolji uvid u pacijentovo stanje, prilikom analize i plana terapije potrebno je uz uobičajenu dokumentaciju imati više slika. Preporuka je snimiti šest fotografija i tri videa. Također, u novije se vrijeme često pristupa i snimanju pacijenta u svakodnevnim radnjama poput govora i smijanja kako bi se u plan terapije dodala i dinamična komponenta osmijeha. Video će služiti za bolje razumijevanje odnosa prilikom izražavanja emocija, funkcionalnih kretnji, fonetike, te sklada usana i zubi (18,20). Prve dvije fotografije se snimaju en face – jedna prilikom osmijeha, a druga s retraktorima (Slika 1).



Slika 1. En face fotografija osmijeha i s retraktorom. Preuzeto: (20)

Treba obratiti pažnju na to da se fotoaparat nalazi u visini očiju pacijenta kako bismo imali što realniji prikaz lica. Isto tako, prilikom snimanja udaljenost između fotoaparata i pacijenta mora biti ista kako bi se kasnije u softveru fotografije mogle preklopiti i tako prenositi ekstraoralne referentne linije intraoralno. Nadalje, en face slikanje se provodi na način da pacijent obostrano, u molarnoj regiji, grize silikonski jig kako bi se bolje prikazalo estetsko područje donjih zubi te omogućilo lakše crtanje i simulacija u programu DSD-a (20).

Slijedi snimanje dviju profilnih fotografija – jedna u mirovanju, a druga prilikom osmijeha (20) (Slika 2).



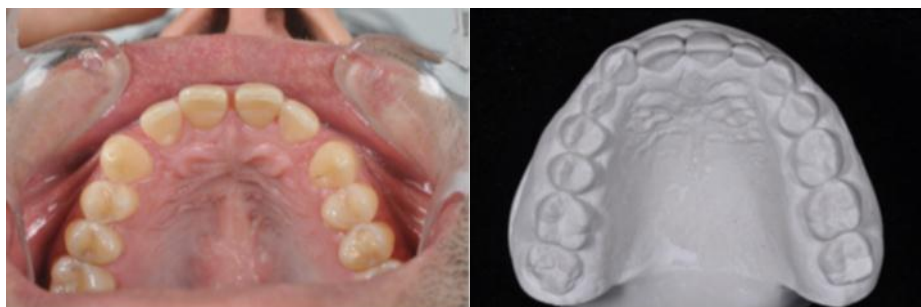Slika 2. Profilne fotografije osmijeha i u mirovanju. Preuzeto: (20)

Jedna od najvažnijih fotografija u dizajniranju osmijeha je tzv. „12 o'clock“. Terapeut može snimiti fotografiju na način da stoji iza pacijenta dok je on u ležećem položaju ili dok oboje sjede s time da se pacijent laktovima naslanja na koljena, a lice mu gleda prema dolje. Tijekom snimanja pacijent gleda u kameru i smije se, a terapeut mora paziti da uhvati oči, bradu i kuteve mandibule. Pri tome nos ne smije prekrivati zube (20) (Slika 3).



Slika 3. „12 o'clock“ fotografija. Preuzeto: (20)

Za okluzalnu fotografiju može se koristiti model ili intraoralna snimka (20) (Slika 4).



Slika 4. Okluzalne fotografije intraoralni prikaz i prikaz s modela. Preuzeto: (20)

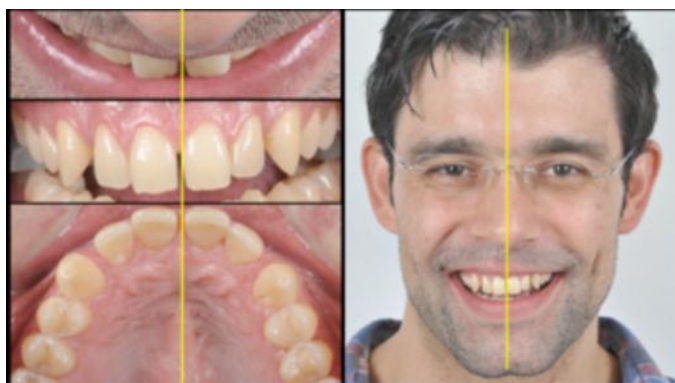Ljepota osmijeha proizlazi iz pokreta stoga je bitno statičke fotografije nadopuniti video snimkama. Snimaju se tri videa. Prvi je en face video koji registrira smijanje, osmijeh i mirovanje pacijenta. U drugom pacijent broji od nula do deset, a između brojanja ga molimo da se nasmije te opusti. Također je bitno registrirati izgovaranje slova „F“, „S“ i „V“. Zadnji video služi u funkcionalne svrhe, pa tako pacijent izvodi protruzijsku i lateralnu kretnju te kretnju vođenu očajnikom. Nadalje se dokumentira i gornja i donja okluzalna ploha (21).

#### **4.3. Faze dizajniranja**

Bez obzira koji program u dizajniranju osmijeha koristili, koncept je uvijek isti i sadrži više faza. Prethodno snimane fotografije učitavaju se u računalni program za dizajniranje osmijeha (18,19). Glavni cilj je međusobno prilagoditi fotografije uključujući u taj proces i video snimke te sa softverom iscrtati određene linije koje će tvoriti okvir DSD-a. Fotografije koje se učitavaju su „12 o'clock“, frontalna i okluzalna. Profilna slika se zasebno analizira. Proces je podijeljen u osam koraka (21).

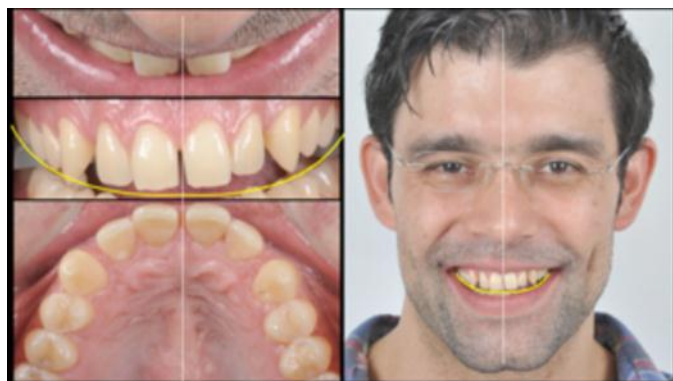a) Određivanje sredine lica. U koordinatnom sustavu programa povuku se dvije okomite linije, horizontalna i vertikalna, tako da tvore križ. Slika lica mora biti pravilno poravnata prema njima. Kroz bipupilarnu liniju mora prolaziti navedena horizontalna linija. Treba naglasiti da kod nekih ljudi bipupilarna linija nije paralelna s horizontalnom te paralelnost treba procijeniti na pacijentu prije fotografiranja.

Zatim se lice pomakom u lijevo ili desno poravnava s vertikalnom linijom koja treba prolaziti kroz sredinu lica. Tu se za referentne točke uzimaju glabella i filtrum. Ako pacijent glavu nije držao potpuno ravno prilikom fotografiranja, ovim postupkom fotografija se izravnala i centrirala za daljnje korake (18). Sredina lica se ne poklapa uvijek s dentalnom sredinom. No, ovo nije od velikog značaja za estetiku ukoliko je sačuvana harmonija lica. U ovakvoj situaciji snimljeni video je od pomoći kako bi odredili najbolju poziciju u dinamičkim pokretima lica (21) (Slika 5).



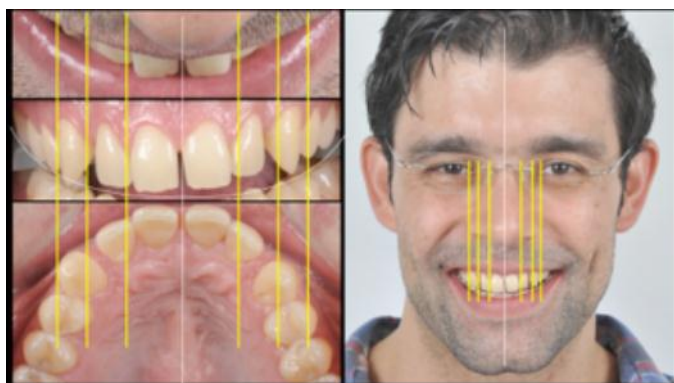
Slika 5. Određivanje sredine lica. Preuzeto: (21)

b) Analiza osmijeha. Pozicija i oblik krivulje osmijeha također ovise o analizi dinamike lica. Video snimka se zaustavlja u određenim trenucima kako bi dobili „fotografije“. Za određivanje krivulje bitni su sljedeći trenuci. U poziciji mirovanja analiziramo odnos gornje usne i gornjih inciziva. Prilikom osmijeha se obrati pažnja na bukalne koridore, odnosno koliko su izraženi, što nam daje informaciju je li treba proširiti ili suziti zubni luk. Isto tako se analizira u položaju osmijeha odnos dužine stražnjih zubi s donjom usnom (21). Treba naglasiti da linije usana treba uzeti kao referentne linije jer nisu područje stomatološkog djelovanja te se njima valja prilagoditi. Jasno da će one diktirati vidljivost gingive i incizalnu duljinu (18) (Slika 6).



Slika 6. Analiza osmijeha. Preuzeto: (21)

c) Interdentalna širina. Ona se određuje iz frontalne fotografije. U prošlosti se pravilo zlatnog reza koristilo za određivanje idealne širine središnjih i lateralnih sjekutića te očnjaka. Danas se više ne koristi kao ideal, ali su se pojavili novi standardi poput RED-a (Reoccurring Esthetic Dental Proportion) kojem se daje prednost. Pravilo kaže da su središnji sjekutići „X“, lateralni sjekutići bi trebali biti „0,7X“, a očnjaci „0,5X“. Budući da se planiranje izvodi na 2D digitalnim fotografijama koje nisu nužno slikane u omjeru 1:1 te ih je moguće uvećavati i smanjivati, potrebna je kalibracija digitalnog ravnala. To se najjednostavnije izvodi odgovarajućim programskim alatom kojim se određuju dvije točke (duljina ili širina gornjih sjekutića) na slici te se upisuje njihova stvarna dimenzija izmjerena u ustima pacijenta ili, češće, na studijskom modelu (18) (Slika 7).

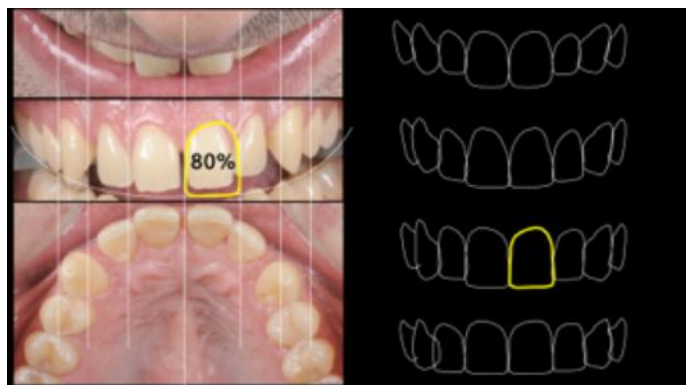


Slika 7. Određivanje interdentalne širine na temelju triju fotografija i pomoću video snimaka.

Preuzeto: (21)



d) Širina središnjeg sjekutića. Mjerenjem središnjih sjekutića, od brida prema vrhu krune i u mezio-distalnom smjeru izračunavamo omjer koji ,manje ili više, odstupa od idealnih 80%. Sama širina i duljina nemaju veliki značaj, ali njihov omjer utječe na estetiku osmijeha. Tako će zubi s velikim postotkom izgledati veoma zdepasto (bruksizam), a s malim postotkom duguljasto (parodontne bolesti i recesije). Prihvatljiv raspon se nalazi između 70% i 90%. Unutar navedenog raspona može se dizajnirati središnji sjekutić. U nekim sustavima ti zamišljeni pravokutnici, osim u postocima, mogu se izražavati i brojčano kao meziodistalni omjeri frontalnih zubi kako bi se moglo kontrolirati pravilno primjenjivanje omjera na incizivima (18,21) (Slika 8).

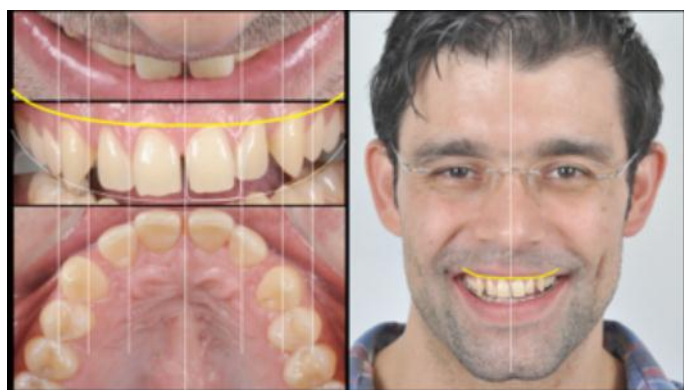


Slika 8. Određivanje proporcije središnjih sjekutića. Preuzeto: (21)

Sljedeći koraci ne moraju se nužno odvijati navedenim redom te ih različiti kliničari izvode ili prema navici ili se prilagode slučaju. Svakako treba imati na umu da se u nadolazećim koracima kojima se planira terapija i dizajnira digitalni mock up, trebaju poštivati sva protetska pravila. Treba paziti na dob pacijenta, veličinu prijeklopa i pregriza, dužinske osi zuba, analizirati rendgensku sliku kako bismo dobili uvid u stanje kosti te treba voditi računa o biološkoj širini i biotipu gingive kako bismo mogli pravilno isplanirati pojedini zahvat (gingivoplastika i osteoplastika) ako je to potrebno ili ako je moguće i u skladu sa željama pacijenta. Svi ti parametri ne mogu biti uneseni u računalo i prilikom plana terapije moraju biti uračunati od strane DDM kako bi budući nadomjestak bio zadovoljavajući za pacijenta.

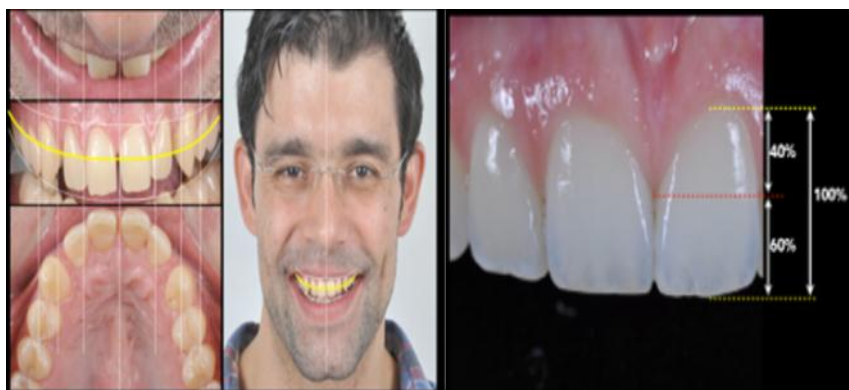Zasigurno loša stvar za neiskusne kliničare kod uporabe DSD-a je ta što sam program nema ograničenja te je na terapeutu da na temelju svojih znanja, iskustava i vještina dobije najbolji mogući rezultat za pacijenta poštujući sva pravila struke te ne ugrožavajući pacijenta, niti trajnost budućeg nadomjeska (18).

e) Konturiranje zubi i gingivni zenit. U ranije postavljenim pravokutnicima koji određuju budući smještaj zuba mogu se ucrtati njihove konture. Važnu ulogu u ovom koraku imaju prijašnji oblik i smještaj zuba, ali i pacijentove želje. Dio kliničara ima gotove sheme – tablice s nekoliko fotografija različitih oblika zuba koje pomažu pacijentu u vizualizaciji i povećavaju kvalitetu komunikacije između pacijenta i DDM. Većina programskih sustava ima opciju automatskog konturiranja zuba prema zadanim šablonama u nekoliko osnovnih oblika: ovalnom, trokutastom i pravokutnom. Međutim, svaki pojedini zub može se individualizirano prilagoditi slučaju. Također, u nekim slučajevima u kojima ispravljamo nepravilnu morfologiju zubi jedne strane čeljusti pokušavajući dobiti simetriju s nasuprotnom stranom, pomoću ovog alata možemo jednostavno zrcaliti konture željene strane. U ovoj fazi treba se voditi računa i o nekim estetskim parametrima da bi rezultat DSD-a bio što bolji. Tu se prvenstveno misli na nagibe uzdužnih osi zuba koji mogu diktirati pojedine mogućnosti, paralelnost linije donje usne s linijom koja spaja incizalne bridove gornjih zuba, pravilan smještaj gingivnih zenita i vidljivost gingive. Gingivni zenit biti će određen pomoću video analize te je novi smještaj istog iznad cervikalnog dijela novog dizajniranog središnjeg sjekutića. Nagib te krivulje spram stražnjih zubi biti će tako određen kako bi se stvorio lijep i realan odnos krivulje i gornje usnice. Svi ti parametri moraju biti u realnim okvirima kako ne bismo zbog težnje savršenstvu ugrozili funkcijsku trajnost protetskog rada i zdravlje pacijenta (18,21) (Slika 9).



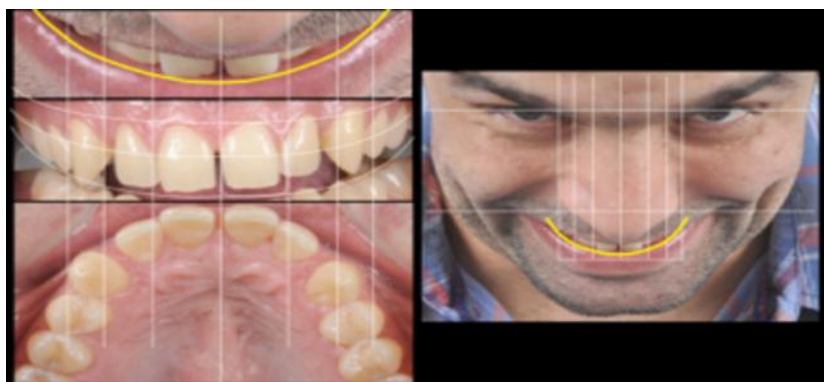
Slika 9. Određivanje gingivalne krivulje. Preuzeto: (21)

f) Krivulja interdentalnih papila. Ona je smještena između dvije krivulje, incizalne i gingivalne. Sve tri krivulje bi trebale s obje strane konvergirati do određene točke smještene blizu komisura. Krivulja interdentalnih papila trebala bi se nalaziti malo bliže gingivalnoj krivulji. Smatra se da bi doseg papila trebao zauzimati 40% visine krune zuba (21) (Slika 10).



Slika 10. Određivanje krivulje interdentalnih papila. Preuzeto: (21)

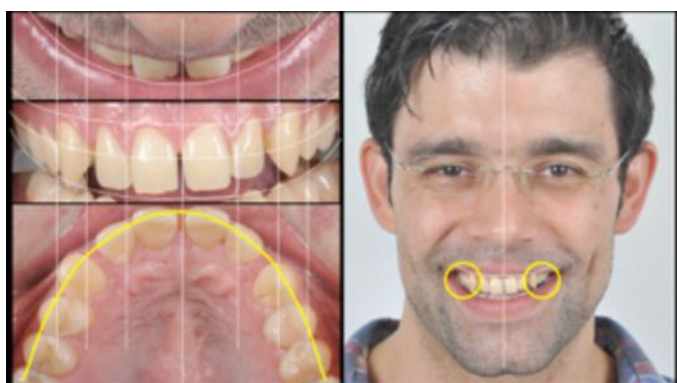g) Krivulja vermilion. Fotografija „12 o'clock“ dopušta analizu odnosa između bipupilarne linije, linije koja spaja komisure, oblika zubnog luka i vermilion donje usne. Nakon podešavanja fotografije možemo približiti određene dijelove fotografije i analizirati odnos zubi, zubnog luka i vermilion koji će pomoći u određivanju idealnog bukopalatinalnog položaja pojedinog zuba (21) (Slika 11).



Slika 11. Određivanje krivulje vermilion. Preuzeto: (21)

h) Krivulja zubnog luka. Dopunom okluzalne fotografije s frontalnim prikazom u video snimci možemo uočiti je li zubni luk preuzak ili preširok u odnosu na lice. Nadalje, iz okluzalne snimke uočavaju se interdentalni razmjeri, što pomaže u procijeni raspoloživog prostora. Ovo je zadnji korak u stvaranju okvira DSD-a (21).

Sada su sve tri fotografije međusobno prilagođene u određenim točkama, što pomaže u planiranju terapijskog procesa kao i izradi digitalnog ili konvencionalnog wax up-a prema točno određenim točkama (21) (Slika 12).



Slika 12. Krivulja zubnog luka i bukalni koridor. Preuzeto: (21)

Vrlo važnu ulogu u percepciji budućeg nadomjeska kod pacijenta, osim oblika, ima i boja zuba. Boja zubi nije jednoznačna i konstantna veličina, nego se veže uz pojam transparencije, fluorescencije i opaciteta. Također se razlikuje od zuba do zuba, u zubnom luku. Razni programi imaju različito riješeno pitanje boje. Tako pojedini softveri na tržištu postižu odličnu imitaciju prirodne boje i refleksije, dok drugi programi nemaju mogućnost bojenja zubi ili su veoma skromnih mogućnosti, s lošim neprirodnim efektima. Boja zuba ili budućeg nadomjeska može se određivati klasično pomoću standardnih ključeva boja ili određenim elektroničnim pomagalicama. Važno je naglasiti da se DSD koncept u pravilu ne bavi bojom, nego preoblikovanjem zubi prema određenim proporcijama i pravilima estetike kako bi se dobio harmoničan i skladan osmijeh. Također, kako bi iz softvera tehničar mogao dobiti točne, precizne mjere te bolji uvid u želje pacijenta i DDM. U tom vidu, boja služi isključivo kao važna stimulativna komponenta za pacijenta kod digitalnog mock up-a i predodžbe budućeg izgleda (18).

Nakon što DDM oblikuje zadovoljavajući dizajn osmijeha u skladu s mogućnostima i pravilima struke, vodeći računa o željama pacijenta, poziva ga na konzultacije te mu predstavlja plan budućeg zahvata objašnjavajući što je za njega najbolje te što se može, a što ne može ispraviti protetskom terapijom. U slučaju da je pacijent zadovoljan, DDM šalje dentalnom tehničaru model, sve slike, te DSD plan terapije kako bi on mogao napraviti wax up prema zadanim smjernicama. On iz softvera dobiva informacije o obliku, veličini i prostornom smještaju zuba te ima točne mjere poput produljenja krune ili pak dimenzije za izradu kirurških šablona za gingivoplastiku i osteoplastiku. Daljnji dio terapije je istovjetan klasičnom gdje se na temelju wax up-a izrađuje mock up nakon kojeg slijedi brušenje (18,21).

#### **4.4. Digitalna vizualizacija: wax up**

Suvremena digitalna tehnologija omogućuje različitu obradu i prikaze fotografija koji se mogu uspoređivati na ekranu računala. Uz pomoć DSD-a mogu se izraditi nekoliko različitih digitalnih wax up-a. To nam omogućuje da pacijentu predočimo više mogućih ishoda terapije. Ovom se prilikom odgovara na sva pitanja i eventualne sumnje prije početka zahvata. Na taj način su pacijenti od samog početka uključeni u proces planiranja, što je važno za prihvaćanje terapije. Osim psihološkog učinka, rano uključivanje pacijenta daje mu mogućnost da izrazi svoje želje i očekivanja tako da ih se može uzeti u obzir prilikom dizajniranja. Međutim, problem s digitalnim wax up-om je taj što se lako može pretjerati pa je kasnije teško ostvariti željeno. Čak se i ograničenja koja su posljedica bioloških načela ili inherentnih svojstava materijala na taj način mogu zanemariti, a veoma je važno uzeti ih u obzir prilikom izrade nadoknade. Ako se pacijentu u ovoj fazi obećava previše, na kraju se može očekivati veliko nezadovoljstvo. Digitalizacija wax up-a omogućuje jednostavno i brzo slanje informacija interdisciplinarno tako da specijalisti koji su uključeni u terapiju mogu raditi korekcije do željenog rezultata u skladu sa stomatološkim načelima. Nakon toga slijedi pretvaranje 2D digitalnog wax up-a u 3D wax up (dijagnostičko navoštavanje). Potrebno je naglasiti da digitalni wax up mora biti što realniji (22).

#### **4.5. Od 2D digitalnog wax up-a do 3D wax up-a**

U toj fazi prenose se digitalno izrađena mjerenja na modele pacijenta. Važno je pri tome modele staviti u artikulatork kako bi se simulirala ista pozicija poput one u računalnom programu DSD-a. Digitalna mjerenja prenose se sa šestarom i olovkom na model. Najprije se prenosi horizontalna ravnina, zatim sve ostale mjerljive informacije iz digitalnog oblika na model. Te mjere obilježene na modelu će služiti kao vodič u izradi 3D wax up-a. Novi oblik zubni tehničar izrađuje po modelu dizajniranom u računalnom programu. Osim na „bijelu estetiku“, tehničar mora obratiti pažnju i na „crvenu estetiku“, odnosno na sklad između istih. Ako je potrebno, nakon modelacije novog oblika zubi tehničar imitira novi oblik gingive pomoću rozog voska (23).

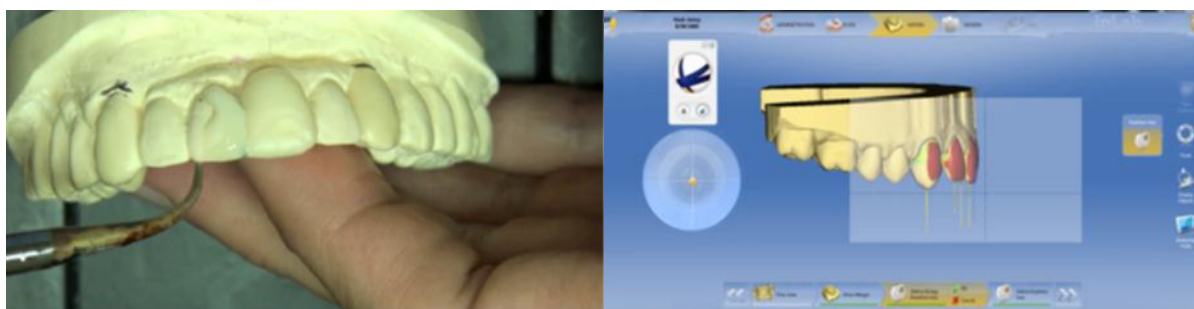
#### **4.6. Izrada mock up-a**

U ovoj fazi se čini intraoralna procjena DSD-a. Na temelju 3D wax up-a moguće je izraditi silikonski ključ koji predstavlja negativ wax up-a s modela. Nakon toga se u spomenuti negativ aplicira, primjerice, materijal za izradu privremenih nadomjestaka i uvodi u usta pacijenta preko zubi čiji se oblik želi promijeniti. Na ovaj način i terapeut i pacijent dobivaju uvid u novo moguće stanje te mogu ocijeniti sklad s ostalim strukturama usne šupljine kao i strukturama lica (23).

#### **4.7. Usporedba analognih i digitalnih metoda vizualizacije**

Obje tehnike vizualizacije su dobre metode komunikacije kako bi se izbjegao neželjeni ishod terapije, a i nezadovoljstvo pacijenta i terapeuta. Međutim, analogni wax up više služi u komunikaciji između DDM, tehničara i pacijenta. Može se reći da izrada prvog analognog wax up-a, na studijskim modelima pacijenta, više podliježe viziji zubnog tehničara. Tek kada tehničar pošalje model s wax up-om natrag u ordinaciju, pacijent i DDM mogu poduzeti korekcije u slučaju nesuglasnosti. Isto tako, u većini slučajeva tehničar izradi jedan mogući prikaz ishoda terapije tako da najčešće pacijent dobije jedno rješenje za postojeći problem. Izrada različitih wax up-a zahtjeva više vremena te je potrebno uzimati više otisaka čeljusti. Na taj način se povećava i potrošnja materijala.

Nasuprot analognom, digitalni wax up vrši komunikaciju ne samo između DDM, pacijenta i tehničara, već i interdisciplinarno. Za razliku od analognog, digitalni ne zahtjeva klasični otisak čeljusti, već je potrebna fotografija koja se učitava u softver za dizajniranje osmijeha. Sada terapeut, zajedno s pacijentom, može dizajnirati novi osmijeh u više primjeraka. Tako se pacijent aktivno uključuje u tijek terapije, a samim time lakše može izraziti svoja očekivanja. Izmjene se lako vrše i ne zahtijevaju puno vremena kao kod analognog. Zahvaljujući digitalizaciji mogu se uključiti više specijalnosti u proces i tako zajedno planirati terapiju do idealnog cilja. U takvim situacijama dolazi do brzog slanja informacija i brzog odgovora. Digitalizacijom se ubrzao put do konačnog cilja, a i rezultati su mnogo kvalitetniji i optimalno prilagođeni kako situaciji tako i željama pacijenta (Slika 13).



Slika 13. Analogni wax up (lijevo) i digitalni wax up (desno). Preuzeto: (24)

#### **4.8. Prednosti i nedostaci Digital Smile Design-a**

DSD je koncept planiranja terapije i faza rada koji koristi vizualnu komunikaciju kako bi dobili optimalan estetski rezultat (25). U stomatologiji spada pod apsolutno neinvazivne postupke. U nastavku će se spomenuti prednosti, ali i nedostaci ovakve digitalizacije koje pruža kako za pacijenta tako i za DDM.

Što za pacijenta znači DSD? Imamo konačan rezultat dizajna osmijeha koji pacijent može probati na sebi, vidjeti i doživjeti pomoću mock up-a. Na osnovu svega se pacijent odlučuje za daljnji rad. Ovakav vizualni pristup pacijenta educira i dozvoljava mu sudjelovati u procesu terapije.

Također mu daje mogućnost komunikacije i konzultacija s DDM prije nepovratnih odluka. Na ovaj način se simulacija novog osmijeha može analizirati i korigirati prije samog početka terapije (25).

Što DSD znači za doktora dentalne medicine? Ima savršeno precizan dizajn i model u omjeru 1:1, poput projekta za kuću. Dizajn se isprobava i potvrđuje te se po njemu određuje terapija i faze rada, tj. kako doći do tog rezultata. Prethodno spomenuto nazivamo planiranom ili vođenom terapijom. Dijagnoza problema i plan liječenja se jasno i jednostavno određuju u skladu s finalnim rezultatom. Pojednostavljena je komunikacija s pacijentom koji ima potpuni uvid i vizualizaciju svog budućeg osmijeha. DSD unaprjeđuje estetsku analizu i interdisciplinarnu komunikaciju. Rješenja u dentalnoj kirurgiji, implantologiji i parodontologiji određena su po finalnom rješenju. Budući da se radi s ljudskim tkivom, resursom koji je limitiran i vrijedan pouzdana, predvidiva, kvalitetna dijagnoza i plan terapije su od esencijalne vrijednosti (25).

Uz sve prednosti postoje i nedostaci u digitalizaciji stomatologije. Međutim, više za DDM, nego za pacijenta. Ovakav princip rada zahtjeva temeljito znanje u estetskoj stomatologiji tako da još neiskusni kliničari teško mogu integrirati ovakav način rada u svakodnevnu praksu. Nadalje, postoji preporuka za kvalitetnom opremom poput fotoaparata s dodatnom funkcijom snimanja videozapisa i lampe za pravilno osvjetljenje pacijenta kako bi kasniji rezultat bio što kvalitetniji. Ovo zahtjeva dodatnu prostoriju u ordinaciji kako bi se postupak fotografiranja i snimanja videozapisa proveo što bolje. Osim opreme, za kvalitetan rad, DDM je potrebno kliničko iskustvo te dugotrajna edukacija o pravilnom načinu fotografiranja i snimanja videa u svrhu DSD-a te o načinu korištenja softvera za dizajniranje osmijeha.

No, pacijentima ovakva revolucija u stomatologiji nosi više prednosti nego mana. Ipak, ovakav način komunikacije s DDM, neki pacijenti ne mogu financijski podnositi. Budući da je ovaj pristup liječenju vremenski dugotrajan, a nekim pacijentima možda i teško razumljiv, potrebno je više vremena za razgovor i konzultacije.



## **5. RASPRAVA**

Razvojem društva i utjecajem medija, estetski nedostaci sve češće dovode pacijenta kod stomatologa. Stoga je napredak dentalne tehnologije ujedno i doprinos svakodnevnoj praksi. Postiže se prethodna kvalitetna komunikacija između terapeuta i pacijenta te osim mogućnosti prikaza konačnog ishoda terapije, pacijenta se može uključiti i u postupak liječenja čime se po završetku najčešće izbjegava nezadovoljstvo pacijenta. Ovakav razvoj je također pozitivno utjecao na prijenos informacija između DDM i dentalnog tehničara. Tradicionalnim tehnikama vizualizacije, tehničar je izradio wax up samo na temelju pismenih ili usmenih informacija od strane stomatologa. Često iste nisu bile dovoljne kako bi dentalni tehničar mogao izvući maksimum iz predložene situacije. Upravo je DSD omogućio prijenos svih relevantnih podataka o pacijentu. Na temelju mjerenja i određivanja novog „ideala“, u skladu sa pacijentovim strukturama lica, dentalni tehničar raspolaže svim potrebnim informacijama za izradu wax up-a.

## **6. ZAKLJUČAK**

Digitalno dizajniranje osmijeha značajno poboljšava komunikaciju između pacijenta i cijelog terapijskog tima. Na taj se način izbjegavaju nerazumijevanje i eventualno razočarenje konačnim rezultatom. Ovaj postupak omogućuje jasnu vizualizaciju usmeno dogovorenih planiranih promjena bez ikakve intervencije u ustima. Predvidljiv rezultat pacijentima daje više samopouzdanja. Na taj način mogu biti sigurni da će ishod biti u skladu s njihovim očekivanjima i vidjeti kako bi određene promjene utjecale na estetiku zubi i cjelokupnu harmoniju lica. Pacijenti vole biti aktivno uključeni u terapiju i od samog početka sudjelovati u raznim odlukama. Samim time bolje prihvataju i terapiju. Digitalno dizajniranje osmijeha nudi nekoliko prednosti u odnosu na tradicionalni način dijagnostičkim navoštavanjem: jednostavnije je, ugodnije za pacijenta i brže. Digitalizacijom se postiže bliska suradnja s ostalim specijalistima dentalne medicine, primjerice, dentalnog tehničara, što rezultira preciznijim ishodom terapije.

## **7. LITERATURA**

1. Grubišić-Ilić M. Komunikacija u zdravstvenih djelatnika. Hrvatsko kardiološko društvo [Internet]. 2012 [cited 2017 Jun 28]; Available from: <http://www.kardio.hr/2012/06/29/komunikacija-u-zdravstvenih-djelatnika/>
2. Bukanakere Sangappa S. Patient Satisfaction in Prosthodontic Treatment: Multidimensional Paradigm. J Indian Prosthodont soc. [Internet]. 2012 [cited 2017 Jun 28]; 12(1): [about 21-26p.]. Available from: <https://www.ncbi.nlm.nih.gov/pmc/articles/PMC3332317/>
3. Elsevier Science (USA) Communication in the dental office [Internet]. 2003 [cited 2017 Jun 28]; Chapter 61: [about 4p.]. Available from: [https://www.google.hr/search?q=communication+in+the+dental+office&rlz=1C1GGRV\\_enHR751HR751&oq=communication+in+the+dental+office&aqs=chrome..69i57j69i59j0l4.7666j0j8&sourceid=chrome&ie=UTF-8](https://www.google.hr/search?q=communication+in+the+dental+office&rlz=1C1GGRV_enHR751HR751&oq=communication+in+the+dental+office&aqs=chrome..69i57j69i59j0l4.7666j0j8&sourceid=chrome&ie=UTF-8)
4. Brkljačić M. Etički aspekti komunikacije u zdravstvu. Medicina fluminensis [Internet]. 2013 [cited 2017 Jun 28]; 49 (2): [about 136-143 p.]. Available from: <http://hrcak.srce.hr/103479>
5. Komunikacija [Internet]. [cited 2017 Jun 28]; Available from: <http://www.tradexim.hr/komunikacija.html>
6. Lončović D. Odnos medicinskog osoblja prema pacijentu. Medical [Internet]. 2017 [cited 2017 Jun 28]; 42. Available from: <http://www.medicalcg.me/broj-42/odnos-medicinskog-osoblja-prema-pacijentu/>
7. Kapetanović G, Prskalo K. Komunikacija u stomatologiji. Poziv ili zanimanje? Sonda 2014; 15(27): 88-90.
8. Hana M. Al-AlSheikh Quality of communication between dentists and dental technicians for fixed and removable prosthodontics. King Saud University Journal of Dental Sciences [Internet]. 2012 [cited 2017 Jun 28]; [about 55-60 p.]. Available from: <http://www.sciencedirect.com/science/article/pii/S2210815712000194>
9. Philp L. Communicating trust – the key to dental case acceptance. Dentistry iQ [Internet]. 2015 [cited 2017 Jun 28]; Available from: <http://www.dentistryiq.com/articles/2015/07/communicating-trust-the-key-to-dental-case-acceptance.html>

10. Kalman L., Capretz M. Essential communication: the use of technology for virtual patient records. Dental Tribune [Internet]. 2017 [cited 2017 Jun 28]; Available from: [http://www.dental-tribune.com/articles/specialities/general\\_dentistry/34097\\_essential\\_communication\\_the\\_use\\_of\\_technology\\_for\\_virtual\\_patient\\_records.html](http://www.dental-tribune.com/articles/specialities/general_dentistry/34097_essential_communication_the_use_of_technology_for_virtual_patient_records.html)
11. Radić T, Sablić V, Milardović Ortolan S, Mehulić K. Wax up i mock up u fiksnoprotetskoj terapiji. Sonda 2012; 13 (24): 57-59.
12. St-Pierre L, Blique M. Uloga „mock upa“ u planiranju estetske terapije. Dental Tribune Croatian Edition [Internet]. 2014 [cited 2017 Jun 29]; 2: [about 6-7 p.]. Available from: [http://www.dental-tribune.com/htdocs/uploads/printarchive/editions/bd8f914f2689051e0e81ed5f6bcb24e6\\_6-7.pdf](http://www.dental-tribune.com/htdocs/uploads/printarchive/editions/bd8f914f2689051e0e81ed5f6bcb24e6_6-7.pdf)
13. Apro A. Pretprotetska priprema pacijenta [diplomski rad]. Zagreb: Stomatološki fakultet Sveučilišta u Zagrebu; 2016: 15.
14. GZFA Wax-up - Set-up - Mock-up - Planbare Ergebnisse für Zahnersatz und Kieferorthopädie [Internet]. [cited 2017 Jun 29]; Available from: <https://www.gzfa.de/diagnostik-therapie/cmd-craniomandibulaere-dysfunktion/drosr-therapie/wax-up/>
15. IWW Institut Was ist ein Mock up und wie kann es berechnet werden [Internet]. 2011 [cited 2017 Jun 29]; 9. Available from: <http://www.iww.de/pi/archiv/aesthetische-zahnheilkunde-was-ist-ein-mock-up-und-wie-kann-es-berechnet-werden-f10505>
16. De Rábago N. The Newest Generation of Aesthetic Dentistry – Digital Smile Design. Dental Tribune [Internet]. 2017 [cited 2017 Jun 30]; Available from: [http://www.dental-tribune.com/articles/specialities/general\\_dentistry/33036\\_the\\_newest\\_generation\\_of\\_aesthetic\\_dentistry\\_digital\\_smile\\_design.html](http://www.dental-tribune.com/articles/specialities/general_dentistry/33036_the_newest_generation_of_aesthetic_dentistry_digital_smile_design.html)
17. Coachman C. The Digital Smile Design Concept. Wellclinic [Internet]. [cited 2017 Jun 30]; Available from: <http://www.wellclinic.com/en/dsd-concept>
18. Geštakovski D, Pleše D, Knezović Zlatarić D. Digital Smile Design. Sonda 11/16: 68-71.

19. Linden A. Korištenje SOFTVERA za dizajniranje osmijeha i CAD/CAM tehnologije za izradu mock upa i trajnih nadomjestaka. Dental Tribune Croatian Edition [Internet]. 2017 [cited 2017 Jun 30]; 1: [about 4-6 p.]. Available from: [https://issuu.com/dentaltribunecro/docs/dti\\_1-final-listalicapdf](https://issuu.com/dentaltribunecro/docs/dti_1-final-listalicapdf)
20. Coachman C, Yoshinaga Simple Photo Protocol for Digital Smile Design [Internet]. [cited 2017 Jun 30]; [about 1-35 p.]. Available from: [http://digitalsmiledesign.com/static/media/DSD\\_Video\\_Photo\\_protocol.pdf](http://digitalsmiledesign.com/static/media/DSD_Video_Photo_protocol.pdf)
21. The Dynamic Digital Dento-Facial Documentation (Video) [Internet]. [cited 2017 Jun 30]; [about 1-19 p.]. Available from: [http://www.digitalsmiledesign.com/static/media/DSD\\_PDF\\_Booklet.pdf](http://www.digitalsmiledesign.com/static/media/DSD_PDF_Booklet.pdf)
22. Ozlem Kудay N, Kудay H. Istina je trodimenzionalna (Od stvaranja virtualnog mock-up-a do definitivne nadoknade). Dental Tribune [Internet]. 2014 [cited 2017 Jun 30]; Available from: [http://www.dental-tribune.com/articles/specialities/dental\\_lab/18445\\_istina\\_je\\_trodimezionalna\\_od\\_stvaranja\\_virtualnog\\_mock-up-a\\_do\\_definitivne\\_nadoknade.html](http://www.dental-tribune.com/articles/specialities/dental_lab/18445_istina_je_trodimezionalna_od_stvaranja_virtualnog_mock-up-a_do_definitivne_nadoknade.html)
23. Coachman C, Van Dooren E, Gürel G, Landsberg CJ, Calamita MA, Bichacho N. Smile5 Design: From Digital Treatment Planning to Clinical Reality [Internet]. [cited 2017 Jun 30]; [about 1-56 p.]. Available from: [http://digitalsmiledesign.com/static/media/Coachman\\_Interdisciplinary\\_Treat\\_Planning\\_Chapter.pdf](http://digitalsmiledesign.com/static/media/Coachman_Interdisciplinary_Treat_Planning_Chapter.pdf)
24. DSD 2015 WORLD TOUR. Preuzeto doc.dr.sc.Andreja Carek
25. Dentorium DSD – „Digital Smile Design“ [Internet]. [cited 2017 Jun 30]; Available from: <https://www.dentorium.hr/usluge/digital-smile-design/>



## **8. ŽIVOTOPIS**

Katarina Šturman rođena je 10. travnja 1988. godine u Zaboku. Osnovnu školu završila je u Münchenu, a opću gimnaziju u Münchenu završila je 2007. godine. Iste godine upisala je školu za dentalnog asistenta u Münchenu i završila je 2009. godine. Stomatološki fakultet Sveučilišta u Zagrebu upisala je 2009. godine.