

# Parodontna kirurgija u estetskoj zoni

---

**Talakić, Marijan**

**Master's thesis / Diplomski rad**

**2015**

*Degree Grantor / Ustanova koja je dodijelila akademski / stručni stupanj:* **University of Zagreb, School of Dental Medicine / Sveučilište u Zagrebu, Stomatološki fakultet**

*Permanent link / Trajna poveznica:* <https://um.nsk.hr/um:nbn:hr:127:953761>

*Rights / Prava:* [Attribution-NonCommercial-NoDerivs 3.0 Unported / Imenovanje-Nekomercijalno-Bez prerada 3.0](#)

*Download date / Datum preuzimanja:* **2024-07-17**



*Repository / Repozitorij:*

[University of Zagreb School of Dental Medicine Repository](#)



STOMATOLOŠKI FAKULTET

SVEUČILIŠTE U ZAGREBU

Marijan Talakić

PARODONTNA PLASTIČNA KIRURGIJA U  
ESTETSKOJ ZONI

DIPLOMSKI RAD

Zagreb, srpanj 2015.

## SADRŽAJ

<b>1.</b>	<b>UVOD.....</b>	<b>1</b>
1.1.	NEUPALNE GINGIVNE RECESIJE.....	3
1.2.	MUKOGINGIVNA PLASTIČNA KIRURGIJA.....	6
1.2.1.	FRENOTOMIJA I FRENEKTOMIJA.....	10
1.2.2.	PREKRIVANJE RECESIJA.....	11
1.2.3.	PETELJKASTI REŽANJ.....	12
1.2.4.	MEKOTKIVNI TRANSPLANTATI.....	14
1.2.4.1.	SLOBODNI GINGIVNI TRANSPLANTAT.....	14
1.2.4.2.	SLOBODNI VEZIVNI TRANSPLANTAT.....	16
1.2.5.	TKIVNO VOĐENA REGENERACIJA.....	19
1.2.6.	ESTETSKI REZULTAT OVISI O CIJELJENJU.....	20
1.2.7.	SURADNJA PACIJENTA.....	23
1.3.	KIRURŠKO PRODULJENJE KRUNE ZUBA.....	25
<b>2.</b>	<b>ZAKLJUČAK.....</b>	<b>31</b>
<b>3.</b>	<b>SAŽETAK.....</b>	<b>33</b>
<b>4.</b>	<b>SUMMARY.....</b>	<b>35</b>
<b>5.</b>	<b>POPIS LITERATURE.....</b>	<b>37</b>

<b>6.</b>	<b>ŽIVOTOPIS.....</b>	<b>48</b>
-----------	-----------------------	-----------

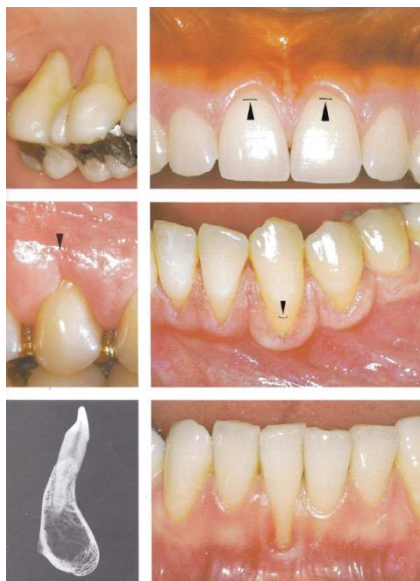
## 1. UVOD:

Estetika (od grč. *αἰσθητικός*, *aisthetikos*, lijep, osjetan, osjećajan) dolazi od onog koji uživa u ljepoti, od estete. Ako je esteta upravo taj koji uživa u lijepome, onda bi primarni zahtjev bilo koje materije u estetskoj zoni bio ljepota. Suvremeno stomatološko liječenje mora za rezultat imati oralno zdravlje koje uključuje elemente udobnosti, funkcije i estetike. Ključ dugoročne stabilnosti terapijskog učinka leži u preciznoj dijagnostici i posljedično preciznom i opsežnom planu terapije. Oprezan terapeut prepoznat će skeletalne varijacije koje nije moguće ispraviti samo pomoću parodontoloških ili restaurativnih postupaka. Razumijevanje uzroka stanja koje se planira liječiti dovodi do odabira odgovarajućeg redoslijeda postupaka koji će dovesti do stabilnog rezultata. Prilikom ekstraoralnog pregleda osobitu pozornost potrebno je posvetiti simetriji i visini lica, anatomiji usnice, profilu i liniji osmijeha. Intraoralno je potrebno obratiti pozornost na stanje i dimenziju zuba, odnos visine kliničke i anatomske krune zuba, na debljinu, širinu, položaj i oblik gingive, na anatomiju korijena te topografiju alveolarne kosti. Integritet dentogingivnog kompleksa mora se poštivati osiguravanjem odgovarajuće biološke širine. Mora postojati harmonija između mekog, tvrdog tkiva i parodonta susjednih zubi (1). Mukogingivna kirurgija definira se kao parodontni operativni zahvat kojim se ispravljaju nedostaci morfologije, smještaja i/ili količine gingive (2). Mekotkivni transplantati, koji se koriste u parodontalnoj terapiji, međutim, pripadaju mukogingivnoj kategoriji kirurških zahvata. Termin parodontna plastična kirurgija (3.) uključuje mukogingivnu kirurgiju jer ispravlja sve deformitete alveolarne sluznice i gingive, ali se također primjenjuje i na modifikacije veličine i oblika

bezubog grebena, kao i na operativne zahvate u svrhu poboljšanja estetike mekog tkiva. U parodontološkoj praksi liječnici se suočavaju s izazovom koji ne samo da se odnosi na biološke i funkcionalne probleme parodonta, nego omogućuje i terapiju čiji je rezultat estetski prihvatljiv. Prisutnost mukogingivnih problema i recesije korjenova oko prednjih vidljivih zubi, primjer je situacije gdje se od terapeuta traži modalitet koji se odnosi i na biološke i na estetske zahtjeve.

### 1.1. NEUPALNE GINGIVNE RECESIJE:

Gingivalna recesija oblik je gubitka pričvrstka koji klinički karakterizira neupalno povlačenje vetibularnog, rjeđe oralnog parodonta.



Slika 1: Recesije; preuzeto iz: (1)

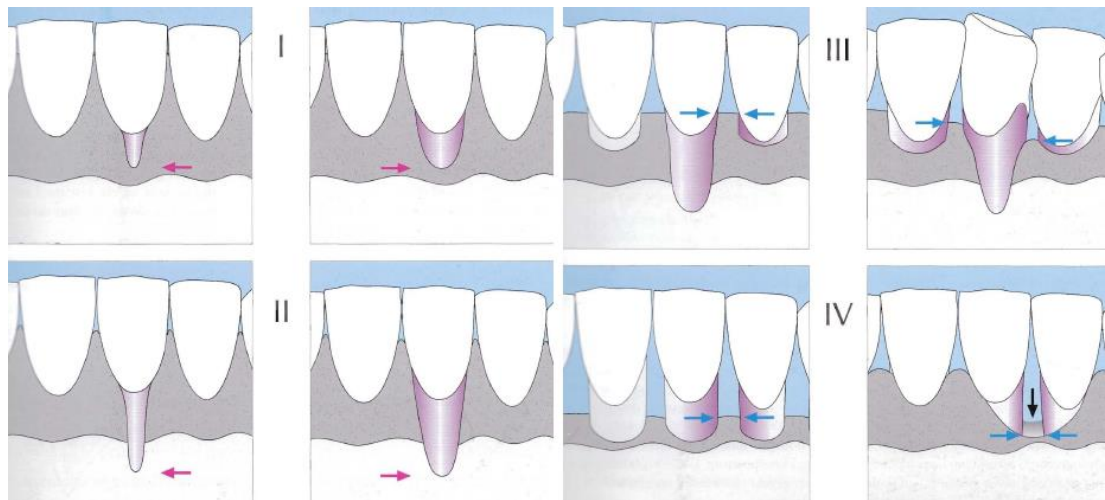
Preporučena je proširena lista uzročnika gingivne recesije (4, 5). Osim recesije kojoj je uzrok apikalni pomak gingivnog tkiva uslijed parodontnog operativnog zahvata ili traume parodonta, detaljnije ispitivanje drugih mogućih uzročnih faktora gingivne recesije otkriva da većina faktora dijeli jednu zajedničku karakteristiku: upalu gingive. Upala gingive može biti uzrokovana plakom ili mehanički (kao što je agresivno pranje zuba četkicom) i može utjecati na područja s malo ili nimalo pričvrstne gingive uzrokujući recesiju.

Ipak, postoje drugi faktori koji mogu predisponirati neko područje za gingivnu recesiju. Uska apiko-koronarna dimenzija gingivnog tkiva i smanjena buko-

lingvalna debljina pričvrstne gingive mogu biti predisponirajući faktori za gingivnu recesiju. To je osobito važno u slučajevima gdje se gingivno tkivo nalazi na mjestu bez alveolarne koštane ploče (6, 7). Manjak adekvatne vestibularne dužine još je jedna nepovoljna anatomska situacija koja se često primjećuje u područjima s mukogingvnim problemima. Koronalni pomak frenuluma uglavnom se povezuje sa smanjenom vestibularnom dubinom. U ekstremnim slučajevima može se vidjeti sluznica usne ili obraza koja se izravno veže na slobodnu gingivu, što je može učiniti pokretnom i otežati kontrolu plaka te je time predisponira za nastanak gingivne recesije. Test napetosti demonstrirat će nedostatke gingivnog tkiva u tim područjima. Prisutnost tanke alveolarne koštane ploče ili njen potpuni izostanak, kako se vidi u područjima dehiscijencije i fenestracije (nepotpuno prekrivenog zubnog korijena ispod intaktnoga alveolnog grebena), česti su nalazi oko zubi s ortodontskom anomalijom položaja, velikih protrudiranih zubi ili ortodontski liječenih zubi čiji je pomak rezultirao pomicanjem s mjesta u alveolarnom nastavku. Učestalost dehiscijencije i fenestracije može se vidjeti kod gotovo 20% populacije (8). Osim toga, pozitivne korelacije ustanovljene su između gingivne recesije i prominencije korijena te između recesije gingive i pomaka zuba (9).

Mjerenje recesija obuhvaća tri parametra: visina recesije, odnosno razina pričvrstka, širina recesije i širina papile. Miller je 1985. godine uveo klasifikaciju kojom se recesije dijele na četiri klase:





Slika 2: Klasifikacija recesija po Milleru; preuzeto iz: (10)

Klasa I: Uske recesije, smještene potpuno vestibularno, ne dosežu mukogingivnu granicu te papile u potpunosti ispunjavaju interdentalni prostor.

Klasa II: Uske i široke recesije, koje sežu preko mukogingivne linije te papile, u potpunosti ispunjavaju interdentalni prostor.

Klasa III: Široke recesije, koje sežu preko mukogingivne linije, a papile ne ispunjavaju interdentalni prostor.

Klasa IV: Gubitak parodontnog čvrstog tkiva (kosti) i mekog tkiva oko zuba(11).

## 1.2. MUKOGINGIVNA PLASTIČNA KIRURGIJA

Gingiva ili zubno meso dio je usne sluznice koja pokriva alveolarne nastavke čeljusti i okružuje vrat zuba. Gingiva se anatomske dijeli na slobodnu, pričvrstnu i međuzubnu gingivu (12). Nakon erupcije (nicanja) svih zubi, slobodna gingiva nalazi se 0,5 do 2 mm koronalno od caklinsko-cementnog spojišta (13). Pričvrstna gingiva definira se kao tkivo između mukogingivnog spojišta i projekcije najistaknutijeg (apikalnog) dijela gingivnog sulkusa ili paradontnog džepa. Pričvrstna je gingiva čvrsta, otporna i pričvršćena uz periost alveolarne kosti ili na površinu korijena. Širina pričvrstne gingive genetski je predodređena, varira na različitim dijelovima zubala, a dimenzije joj se mijenjaju tijekom života.

Mukogingivna kirurška terapija trebala bi rezultirati povećanjem apiko-koronalne i buko-lingvalne dimenzije gingivnog tkiva i uspostavom pravilne vestibularne dubine gdje je potrebno. Novoformirana pričvrstna gingiva trebala bi imati dovoljan volumen i integritet kako bi se osiguralo primjereno epitelno brtvljenje. Kada se izvode zbog prekrivanja korijena, mukogingivni postupci moraju dodatno rezultirati u prekrivanju prethodno ogoljele površine korijena do razine caklinsko-cementnog spojišta, a također moraju uključivati i biološki pripoj između tkivnog transplantata i površine zuba, s posljedičnim nastankom plitkog sulkusa.

Struktura gingivnog tkiva osnova je za zdravu funkciju gingive. Prisutnost debelog keratiniziranog pokrova gingive služi kao učinkovita barijera koja je otporna na oštećenja nastala fizičkom traumom zbog žvakanja te zbog termičkog i kemijskog stimulansa iz sastojaka hrane u izravnom kontaktu s gingivom. Gingivni sulkus omogućava stupanj fleksibilnosti slobodne gingive, dok je istovremeno dovoljno

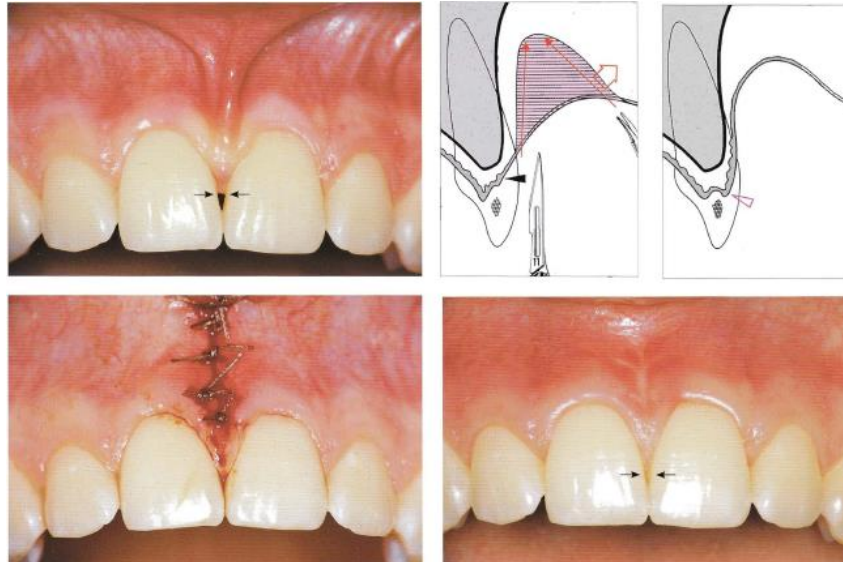
stabilan da održi djelotvorni epitelni pričvrstak uz površinu zuba. Taj epitelni pričvrstak neophodan je za zdravlje parodonta jer sprečava ulaz bakterija plaka i bakterijskih proizvoda u vezivno tkivo ispod slobodne gingive. Gusto strukturirana kolagenska vlakna od kojih je sastavljeno gingivno tkivo omogućuju vezu s periostom ili površinom korijena koja čvrsto spaja gingivu za ta tkiva te osigurava bliski i stabilni odnos spojnog epitela gingivnog sulkusa sa susjednim zubom. Cjelovitost gingivnog vezivnog tkiva također služi za neutraliziranje sila žvačnih mišića i mišića lica koje djeluju na gingivu. Ta cjelovitost sprečava normalne funkcionalne mišićne sile da ugroze epitelno zatvaranje, a također pruža otpor ogoljavanju i recesiji gingive uslijed rada tih mišića. Oralna sluznica pokrivena je tankim nekeratiniziranim epitelom i ima submukozu sastavljenu od labavih kolagenskih i elastičnih vlakana te mišića. Funkcija iste je biti dinamično pokretno tkivo koje može omogućiti veliku fleksibilnosti za vrijeme žvakanja, govora i mimike lica. Oralna sluznica nije građena da može vršiti funkciju gingive. Uloga koju ima pričvrstna gingiva u održavanju gingivnog zdravlja donekle je kontroverzna. Većina istraživanja provedenih da bi se razjasnila uloga pričvrstne gingive, pokazala su da ne postoji apsolutna količina pričvrstne gingive potrebna za opstojnost zdravlja gingive. Miyasato *et al.* (14) pokazali su da, uz pravilnu oralnu higijenu i odsutnost bakterijskog plaka, gingivno zdravlje, u smislu odsustva gubitka vezivnog zatvaranja i da nema upale, može postojati i na mjestima gdje je prisutnost pričvrstne gingive minimalna ili je uopće nema. Lang & Loe (15), nasuprot tome, predlažu minimalnu širinu od 2 mm koja je potrebna za postojanje zdravlja gingive. Prema tom izvještaju, područja s 1mm ili manje pričvrstne gingive često pokazuju kliničke znakove upale. Širina pričvrstne gingive ili njen nedostatak ne moraju biti isključiv znak patološke

dijagnoze te bi kliničari morali moći dijagnosticirati u čemu se sastoji mukogingivni problem. Iako je kod zdrave gingive moguće postojanje područja s malo ili nimalo pričvrzne gingive, općenito se uzima da područja s manje od 2mm pričvrzne gingive predstavljaju veći rizik od recesija. Međutim, takva bi područja trebalo pažljivo longitudinalno pratiti zbog mogućnosti postojanja upale, razvoja recesije, a slijedom toga i zbog potrebe za liječenjem. Osim ispitivanja dimenzija gingivnog tkiva, prisutnosti recesije i stupnja upale na određenom mjestu, kliničar može iskoristiti i jednostavan klinički test kako bi utvrdio je li gingivni i oralni mukozni kompleks adekvatan za održavanje gingivnog zdravlja. Taj test, poznat kao test napetosti, uključuje navlačenje obraza ili usne u susjedstvu zuba da bi se ispitali učinci natezanja na tkivo gingive. U područjima adekvatnog tkiva pričvrzne gingive bit će dovoljno vezivnog tkiva za odupiranje transmisiji mišićnih sila na slobodnu gingivu. Pod navlačenjem slobodna će gingiva biti nepokretna. Osim toga, neće se vidjeti izbjeljivanje tkiva slobodne gingive. U područjima neadekvatne širine pričvrzne gingive, test napetosti rezultira kretanjem i/ili izbjeljivanjem slobodne gingive. To pokazuje da je taj dio gingive područje rizika za kontinuiranu upalu i recesiju gingive.

Premda gingivna recesija može zahtijevati liječenje iz mnogih razloga, potrebno je imati na umu da područja gdje se javila recesija mogu ostati bez upale i zadržati stabilnu razinu pričvrstka tijekom duljeg vremenskog perioda. Zato je moguće da kliničari operativno ispravljaju recesiju gingive zbog loše estetike, preosjetljivosti, karijesa ili abrazije vrata korijena, bez da nužno liječe mukogingivni problem. Tada se mukogingivni problem definira kao prisutnost upale gingive i gingivne recesije u područjima s malo ili nimalo pričvrzne gingive. Važno je znati da

niti jedna od tri komponente koje su gore navedene – gingivna upala, recesija, neznatna prisutnost ili odsutnost pričvrstne gingive - nije osnova za dijagnozu mukogingivnog problema. Točnije rečeno, nužna je kombinacija tih triju kliničkih nalaza da bi se ispunila definicija mukogingivnog problema pa zato, s funkcionalnog i biološkog gledišta, ta kombinacija određuje mukogingivalnu terapiju.

### 1.2.1. FRENOTOMIJA I FRENEKTOMIJA



Slika 3: Prikaz prije, neposredno nakon i dvije godine nakon frenektomije; preuzeto

iz: (16)

Frenulumi, kako labijalni tako i bukalni, vrlo često mogu povlačiti rub i papile gingive što za posljedicu ima lokalizirane recesije.

Kirurškim zahvatom možemo u potpunosti izrezati frenulum zajedno sa svim vezivnim tkivom (frenektomija) ili samo prerezati (frenotomija) (16). Frenotomija i frenektomija najjednostavniji su mukogingivalni kirurški postupci.

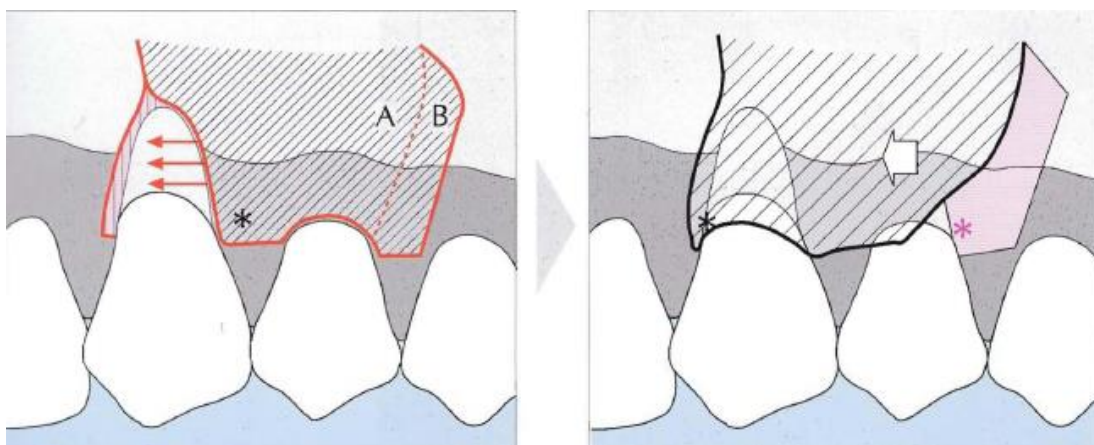
## 1.2.2. PREKRIVANJE RECESIJA

Tablica 1: Tehnike prekrivanja korijena; preuzeto iz: (17)

Peteljčkasti režanj:	
<ul style="list-style-type: none"> <li>• Rotacijski režnjevi: <ul style="list-style-type: none"> <li>Lateralno pomaknuti režanj</li> <li>Režanj dvostruke papile</li> </ul> </li> </ul>	<ul style="list-style-type: none"> <li>• Pomaknuti režnjevi: <ul style="list-style-type: none"> <li>Koronalno pomaknuti režanj</li> <li>Polumjesečasti režanj</li> </ul> </li> </ul>
Slobodni mekotkivni transplantati:	
<ul style="list-style-type: none"> <li>• Nepotopljeni transplantati: <ul style="list-style-type: none"> <li>Jednofazni (slobodni gingivni transplantat)</li> <li>Dvofazni (slobodni gingivni transplantat + koronalno pomaknuti režanj)</li> </ul> </li> <li>• Potopljeni transplantati: <ul style="list-style-type: none"> <li>Slobodni vezivni transplantat s lateralno pomaknutim režnjem</li> <li>Slobodni vezivni transplantat s režnjem dvostruke papile</li> <li>Slobodni vezivni transplantat s koronalno pomaknutim režnjem</li> <li>Tehnike omotnice</li> </ul> </li> </ul>	
Dodatni postupci:	
<ul style="list-style-type: none"> <li>• Tvari za modifikaciju površine korijena</li> <li>• Proteini caklinskog matriksa</li> <li>• Tkivno vođena regeneracija <ul style="list-style-type: none"> <li>Resorbirajuće membrane</li> <li>Neresorbirajuće membrane</li> </ul> </li> </ul>	

### 1.2.3. PETELJKASTI REŽANJ

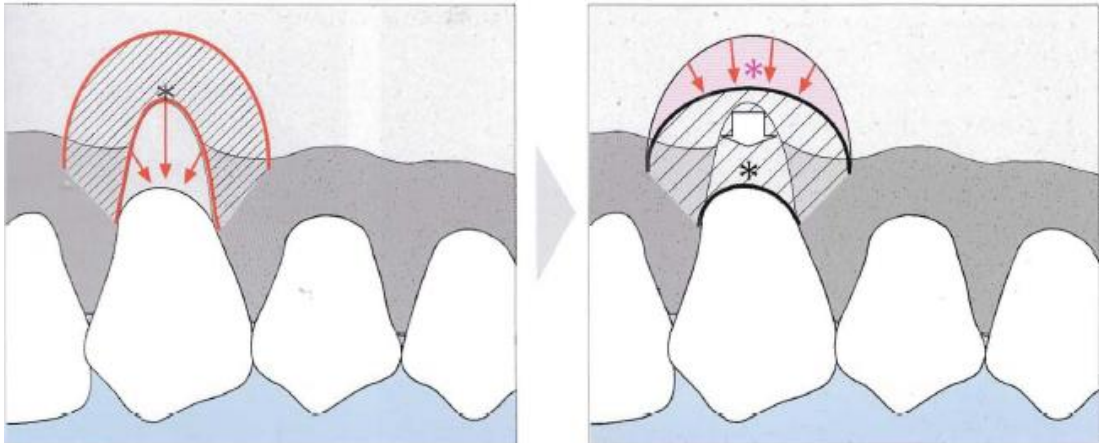
Prvi pokušaj prekrivanja recesija pokušavaju Grupe i Warren još 50-ih godina upotrebom peteljkastog reznja. Nedostatak njihovog lateralno pomaknutog reznja je što su pomicanjem reznja lateralno prekrili recesiju na zubu koji je bio zahvaćen, no s obzirom da su pomaknuli režanj sa susjednog zuba, postojao je veliki rizik da na tom susjednom zubu nastane recesija, iako je nikad nije bilo na tom mjestu. Tehnika lateralno pomaknutog reznja je da se režanj pune debljine i poludebljine napravi vertikalno na susjednom zubu, pomakne prekrivajući recesiju te sašije (Slika 4).



Slika 4: Grupe-Warrenova tehnika; preuzeto iz: (10)

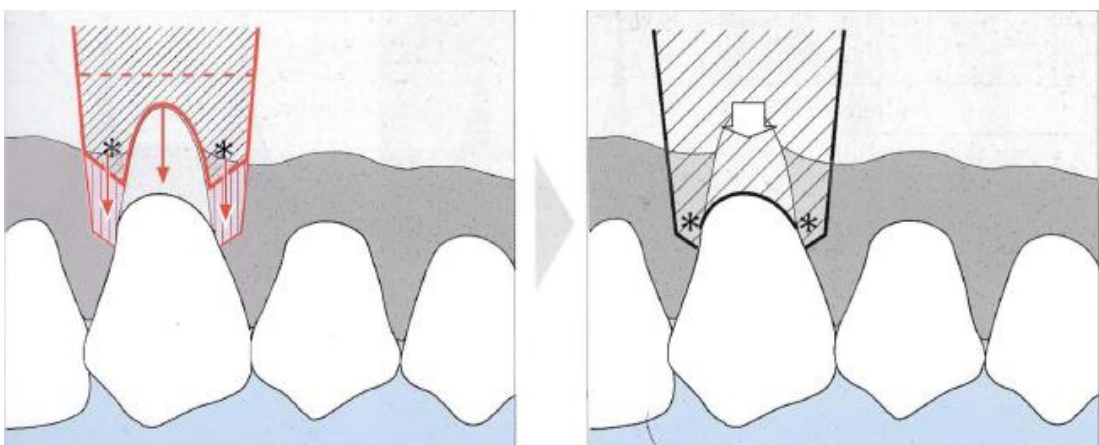
Slijedeći veliki napredak u prekrivanju recesija bila je tehnika po Tarnowu, koji je modificirao Grupe-Warrenov lateralno pomaknuti režanj u polumjesečasti koronalno pomaknuti režanj. Kod te tehnike nije postojala opasnost od pojave recesije na susjednom zubu, ali je postojala opasnost da se prominirajući korjenovi s dehiscijencijama eksponiraju. Tehnika polumjesečastog reznja zarezivanje je reznja poludebljine u obliku polumjeseca iznad recesije, koronalno pomicanje te fiksacija i šivanje.





Slika 5: Tarnowljeva tehnika; preuzeto iz: (10)

Najveći napredak donijela je Allen–Millerova tehnika koronarno pomaknutog reznja. Navedena tehnika pomoću reznja poludebljne dobiva izvrsne rezultate jer deepitelizacijom dobiva mjesto za koronarno pomicanje reznja. Tehnika koronalno pomaknutog reznja incizija je vertikalnih incizija, preparacija reznja poludebljne, djelomična deepitelizacija, prilagođavanje reznja recesiji te koronalno pomicanje i šivanje.



Slika 6: Allen-Millerova tehnika; preuzeto iz: (10)

#### 1.2.4. MEKOTKIVNI TRANSPLANTATI.

Mekotkivni transplantati presađuju se s mjesta udaljenog od recesije da bi se prekrilo defekt. Transplantati mogu biti potopljeni (deepitelizirani transplantat je djelomično ili potpuno prekriven režnjem) ili nepotopljeni (keratinizirani transplantat je pozicioniran na defekt) (18).

##### 1.2.4.1. SLOBODNI GINGIVNI TRANSPLANTAT

Keratinizirani mekotkivni transplantat naziva se i slobodni gingivni transplantat (SGT) (19, 20, 21, 22, 23, 24, 25). Prvi ga je opisao Björn (26), sistematizirali su ga Sullivan i Atkin (27). Ovim se zahvatom pomična nekeratinizirana sluznica nadomješta pravom keratiniziranom gingivom, najčešće s nepca. Područje recesije se ne prekriva.

Indikacije: Mnoge se lokalne recesije zaustavljaju pravilnom oralnom higijenom i promjenom tehnike četkanja, tj. uklanjanjem štetnih navika. Nakon ovih postupaka indicirano je zaustavljanje nastavka nastanka recesije. Druga je indikacija recesija koja je dosegla mukogingivnu granicu pomične sluznice ili frenuluma te na taj način otežava higijenu usne šupljine. U takvim slučajevima može pomoći samo zaustavljanje recesije SGT-om (16).

Tijek operacije sastoji se od preparacije, uzimanja slobodnog gingivnog transplantata i na kraju od prilagodbe istog prethodno učinjenoj preparaciji. Kod nepostojeće pričvrzne gingive učini se 1 mm dubok horizontalni rez paralelno uz

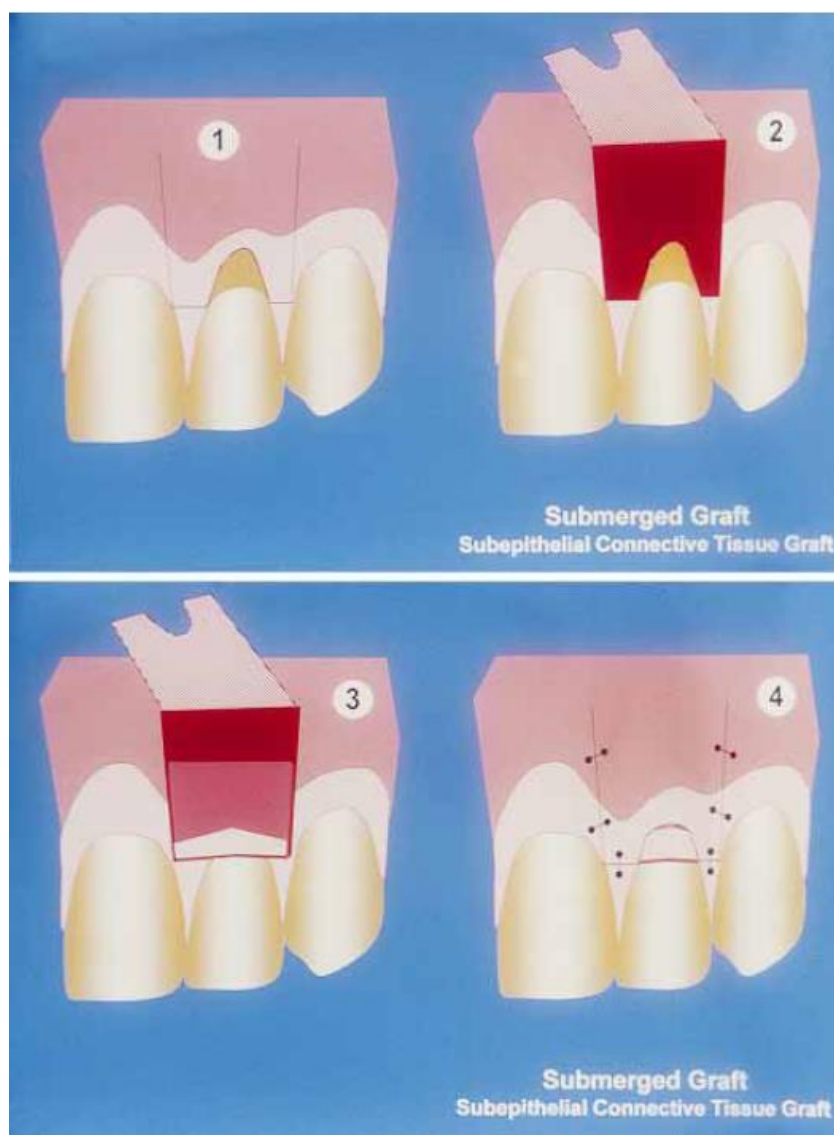mukogingivnu granicu. Završetak reza nalazi se vertikalno kod susjednih zubi koji imaju dovoljno pričvrstne gingive. Zatim se pažljivo odvoje mišićna vlakna i vezivno tkivo. Apikalno se ležište transplantata oblikuje nešto dublje od veličine slobodnog gingivnog transplantata. Prema izgledu preparacije odredi se oblik i veličina transplantata. Nakon određenog oblika i veličine uzima se odgovarajući transplantat s nepca koji bi trebao apikalno biti 2mm kraći. Nakon što se skalpelom zareže i pažljivo pincetom pridržava, transplantat se odvoji od površine nepca. Rana na nepcu cijeli za 10-14 dana, a preporuča se unutar operacije ranu zaštititi gazom da bi se zaustavilo krvarenje. Transplantatom se pokriva prethodno napravljena preparacija, pazeći pritom da vezivno tkivna strana leži na periostu. Gornji rub transplantata pričvrsti se šavovima i pritisne gazom. Postoperativne upute pacijentu uključuju dva tjedna ispiranja usta klorheksidinom dva puta dnevno u trajanju od 60 sekundi te izbjegavanje četkanja tog područja kako se ne bi pomaknuo transplantat. Nakon šest tjedana od operacije očekuje se cijeljenje i prošireni pojas pričvrstne gingive (16).

#### 1.2.4.2. SLOBODNI VEZIVNI TRANSPLANTAT

Slobodni vezivni transplantat (SVT) kombinira postupak slobodnog tkivnog transplantata s postupkom peteljkastog reznja. U literaturi je opisano više metoda kombiniranja tih dvaju postupka. Da bi se pokrio transplantat, predlaže se lateralno pomaknuti režanj (28,29) ili režanj dvostruke papile (30, 31, 32, 33). Međutim, najčešće upotrebljavani postupak je koronalno pomaknuti režanj (34, 35, 36, 37, 38).

Tablica 2: Kirurški protokol kod uzimanja SVT-a sa nepca; preuzeto iz: (39)

Provođenje primarne incizije: <ul style="list-style-type: none"><li>- 2mm apikalno od marginalne gingive</li><li>- Okomito na površinu tkiva</li><li>- Od 1mm do 1.5mm duboko</li><li>- Od mezijalne granice prvog molara do lateralnog inciziva</li></ul>
Preparacija jednako debelog djelomičnog reznja ravnomjernog do u rubove Preparacija djelomičnog reznja u dubini koja odgovara duljini režućeg dijela oštrice skalpela
Ostavljanje stepenice u tkivu kod obrezivanja koronalnog transplantata Uzimanje transplantata s periostom
Sigurno zatvaranje šavovima stavljanjem kontinuiranog šava s podomčama ili paralelnim križnim horizontalnim obuhvatnim šavovima Obvezatno stavljanje zavojne ploče
Pružanje opsežnih i detaljnih postoperativnih naputaka pacijentu



Slika 7: shematski prikaz slobodnog vezivnog transplantata; preuzeto iz: (17)

Tablica 3: Kirurški protokol prekrivanja pojedinačnih recesija koronalno pomaknutim režnjem i SVT-om; preuzeto iz: (39)

Izbor na osnovi dubine recesije i količini keratinizirane gingive apikalno od recesije
Čišćenje površine korijena prije dizanja režnja
Djelomični režanj: <ul style="list-style-type: none"><li>- Jednolike debljine, ne pretanak</li><li>- Provjeriti ima li napetosti u željenom položaju</li><li>- Temeljita deepitelizacija u području papila</li></ul>
Subepitelni vezivni transplantat <ul style="list-style-type: none"><li>- Ne deblji od 1mm do 1.5mm (tablica 2)</li></ul>
Zatvaranje šavovima: <ul style="list-style-type: none"><li>- Stabilna fiksacija režnja i transplantata na površinu korijena</li><li>- Hiperkorekcija od 1mm do 1,5mm vertikalno</li><li>- Izvrsna adaptacija režnja u području papila i koronalnom dijelu vertikalnih rasteretnih rezova</li></ul>
Lagana kompresija rane tijekom nekoliko minuta
Pružanje opsežnih i detaljnih postoperativnih naputaka pacijentu

### 1.2.5. TKIVNO VOĐENA REGENERACIJA

U želji da se poboljša biološka sveza između površine korijena i tkiva kojima se prekrivaju recesije, istraživani su dodatni terapijski postupci

Proteini caklinskog matriksa u obliku gela apliciraju se na površinu korjenova koji se prethodno kondicioniraju 2 minute 24% EDTA gelom.

#### Vođena tkivna regeneracija

Membrana se postavlja ispod koronalno pomaknutog režnja kako bi se prekrila recesija.

#### Neresorbirajuće membrane

Prve membrane koje se koriste su membrane od politetrafluoretilena (40, 41, 42). Da bi se osigurao prostor između membrane i površine korijena, predloženo je korištenje teflonskih šavova u meziodistalnom smjeru kroz membranu (40, 43, 44) ili uporaba mini vijaka (45). Posebno dizajnirane titanom ojačane politetrafluoretilen membrane također su ispitane (46, 47).

#### Resorbirajuće membrane

Razni resorbirajući biomaterijali, koji se koriste u tkivno vođenoj regeneraciji, koriste se u proizvodnji membrana. Polilaktična kiselina i esteri limunske kiseline (48, 49), polilaktično-poliglikolni kiseli kopolimer (50), poliglaktin 910 (51, 52) i kolagen (53) testirani su u kliničkim istraživanjima.

### 1.2.6. ESTETSKI REZULTAT OVISI O CIJELJENJU

S parodontološkog stajališta Egelberg je 1987. godine uveo osnovne principe cijeljenja rane (54). Kasnije Wikesjö i Selvig ponovno analiziraju i naglašavaju cijeljenje rane u parodontologiji (55). Iako se rana kod prekrivanja recesije razlikuje od intrakoštane rane ili rane kod defekata furkacija, biološki su principi cijeljenja isti. Kirurške smjernice proizišle iz tih principa nalaze se u tablici 4.

Tablica 4: Kirurške smjernice prekrivanja recesija vezane uz biološke principe cijeljenja; preuzeto iz: (17)

<p><b>Histokompatibilnost</b> Dekontaminacija izloženih površina korjenova</p>
<p><b>Vaskularizacija:</b> Oprezna kirurška manipulacija mekim tkivima Transplantat veći od koronalne širine defekta recesije Lateralna ekstenzija krvožilnog ležišta prema veličini površine recesije Vertikalna incizija iznad krvožilnog ležišta Nema šavova preko površine korijena</p>
<p><b>Stabilnost rane:</b> Nema pomičnosti transplantata Pasivna adaptacija režnja na defekt 3 do 5 minuta pritisak prstom operativnog područja Skidanje konaca nakon 10 do 14 dana Ne četkati mjesto operacije 3 tjedna</p>
<p><b>Kontrakcija rane</b> Koronalni rub režnja postavlja se do ili preko caklinsko-cementnog spojišta</p>
<p><b>Asepsa rane</b> Bez parodontnog zavoja <b>Postoperativna kontrola plaka i toaleta usne šupljine:</b> Ispiranje 0.12% otopinom klorheksidina dva puta dnevno tijekom prva dva tjedna Aplikacija klorheksidin gela sljedeća dva tjedna na operirano područje</p>



## Histokompatibilnost

Cement površine korijena zahvaćenog recesijom obično je kontaminiran uslijed izloženosti uvjetima usne šupljine. Duža izloženost korijena znači veće promjene na površini korijena (56). Do danas ne postoji studija koja povezuje duljinu izloženosti korijena s ishodom prekrivanja recesije. Uklanjanje biofilma s površine recesijom zahvaćenog korijena ima važnost u cijeljenju (57). Novi principi odbacuju prijašnju praksu opsežnog struganja i poliranja korijena, već se koristi nježno čišćenje korijena koje dovodi do čiste površine bez plaka (58). Stanjivanje korijena indicirano je samo zbog anatomskih razloga, kao što je prominencija korjenova ili uklanjanje karijesa (59). Neke studije predlažu da struganje i poliranje korijena nije uopće potrebno kod plitkih recesija koje se prekrivaju koronalno pomaknutim režnjem (60).

## Vaskularizacija

U postupcima prekrivanja recesija, avaskularna površina korjenova otežava cijeljenje rane. Opskrba krvlju kod operacija režnja dolazi iz područja koja graniče s recesijom i peteljkom režnja (61). Cijeljenje nepotopljenih transplantata primarno ovisi o oporavku kolateralne cirkulacije iz periostalnog vezivnog tkiva koje graniči s režnjem. Stoga veličina defekta u odnosu na veličinu vezivnog ležišta određuje uspješnost nepotopljenog transplantata (62,63). Nedavna istraživanja ukazuju da uspješnost koronalno pomaknutog režnja ovisi o debljini režnja (64). Što je tkivo tanje, teže je operirati i raste rizici od postoperativne nekroze. Kada je tkivo tanko, posebnu pozornost valja obratiti osiguravanju velikog vaskularnog ležišta. Kliničke studije ukazuju da debljina transplantata uvelike određuje ishod postupka (65).

Potopljeni transplantati poboljšavaju cijeljenje pružanjem dvostruke krvne opskrbe, putem režnja kojim se prekrivaju i periostalne vezivne posteljice.

#### Stabilnost rane

Pokazano je da je inicijalno prijanjanje ugruška na korijen zuba kritična faza cijeljenja (66). Tanak ugrušak osigurava snagu i stabilnost rane. Kirurške tehnike i prvi postoperativni period ključni su u osiguravanju prekrivanja recesija. Neuspjesi se uglavnom događaju unutar jednog tjedna od zahvata.

#### Kontrakcija rane

Kontrakcija rane ključan je događaj u formiranju granulacijskog tkiva. U velikim ranama može se vidjeti smanjenje od 5-10% (67). Nepoželjne postoperativne recesije mogu se izbjeći šivanjem režnja 1 do 2mm koronalno od cementno-caklinskog spojišta.

#### Asepsa rane

Uz već navedene mehaničke opasnosti, cijeljenje može omesti perzistirajuća upala ili infekcija. Postoperativni protokoli moraju sadržavati upute o topikalnoj antimikrobnoj zaštiti u vidu otopine za ispiranje. Sistemski antibiotici koriste se kod postupaka koji uključuju korištenje membrana (68). Parodontni zavoji rijetko se koriste (69). Oni mogu povećati lokalnu temperaturu i vlagu, time pogodujući nastanku bakterijskog biofilma (70). Važno je dodati kako ne postoje kliničke studije koje procjenjuju različite postoperativne protokole.

### 1.2.7. SURADNJA PACIJENTA

Nesuradljivi su pacijenti rizični. Suradnja je nužna za uspjeh u prekrivanju recesija. Dugoročno, pacijent mora promijeniti svoje higijenske navike kako bi izbjegao upalu marginalne gingive i traumu uslijed četkanja sveo na minimum (72). Uspjeh se smanjuje lošom kontrolom plaka (73). Kratkoročno, slaba veza između površine korijena i tkiva neposredno nakon operacije zahtijeva strogu suradnju i poštivanje postoperativnih uputa.

Gingivne recesije mogu biti jedan od znakova postojećeg parodontitisa. Ako je tako, nužno je prvo liječiti parodontitis. Obično pacijenti koji imaju parodontitis i estetske zahtjeve nisu dobri kandidati za prekrivanje recesija (74). Postoji razilaženje između estetskih očekivanja i vjerojatnosti dodatnih gingivnih recesija kao posljedice cijeljenja parodontitisa.

Pacijenta koji izražava nezadovoljstvo rezultatima nakon višestrukih prekrivanja recesija treba gledati kao na nikad zadovoljnog. Zahtjev za ponovne kirurške postupke treba gledati kao znak psihopatologije (polikirurška ovisnost).

Pacijente koji prezentiraju lažne gingivne ulceracije treba detaljno evaluirati prije prekrivanja recesije. Samoranjavanje parodonta može biti povezano sa mentalnim poremećajima (75), kao što su Munchausenov sindrom (76) ili dismorfofobija. Prema podacima Američkog udruženja psihijatara (77), ako to stanje perzistira četiri tjedna ili duže, može biti povezano s mentalnim poremećajem. Dovoljno je pacijenta promatrati jedan mjesec prije operacije.

Estetska zona ne mora nužno biti povezana s vidljivim osmijehom, to ovisi o percepciji pacijenta o svom tijelu. Ustrajanje na postupcima u stražnjoj zoni, nevidljivoj u osmijehu treba raspraviti s pacijentom.

Estetske zahtjeve plitke recesije klase I treba detaljno analizirati. Iako je postotak prekrivanja te vrste recesije vrlo velik, operater mora uzeti u obzir činjenicu da što su veća estetska očekivanja, to je teže zadovoljiti zahtjeve pacijenta.

### 1.3. KIRURŠKO PRODULJENJE KRUNE ZUBA

Nakon uzimanja anamneze i statusa, potrebno je napraviti klinički pregled. Pregled započinje ekstraoralnim pregledom, pritom pažnju treba posvetiti simetriji i visini lica, širini i debljini usne, profilu pacijenta i liniji osmijeha. Referencom u procjeni simetrije lica smatra se bipupilarna linija (78). Analiza visine lica vrši se podjelom lica na trećine, gdje gornja trećina vrlo često ovisi o frizuri pacijenta. Srednja i donja trećina stomatolozima su važnije kod estetske procjene pacijenta. Srednja trećina lica mjeri se od glabele, najprominentnije točke čela između obrva do točke *subnasale* koja se nalazi odmah ispod nosa. Donja trećina lica mjeri se od točke *subnasale* do točke *menton*, donje granice brade. U mirovanju bi visine srednje i donje trećine lica trebale biti jednake (79). Duljina usne mjeri se od točke *subnasale* do donje granice gornje usne. Duljina usne povećava se s godinama. U mlađih žena, prosječna duljina usne je 20-22mm, dok je kod mlađih muškaraca 22-24mm. U mirovanju, kod žena je vidljivo otprilike 3 do 4mm centralnih maksilarnih inciziva, dok je kod muškaraca taj broj za 2mm manji. Liniju osmijeha treba promatrati u raznim situacijama, kao što su mirovanje, govor, smješkanje i smijanje. Prilikom normalnog osmijeha gornja usnica trebala bi biti u ravnini s rubom gingive incizalne papile, dok bi donja trebala lagano dodirivati incizalne bridove gornjih inciziva. Incizalni bridovi gornjih prednjih zubi trebali bi pratiti zakrivljenost donje usne za vrijeme punog osmijeha.

Anatomska visina krune mjeri se od cementno-caklinskog spojišta do incizalnog brida, dok se visina kliničke krune mjeri od ruba gingive do incizalnog brida. Usporedba ovih dvaju parametara ukazuje jesu li kratke kliničke krune

posljedica prevelikog trošenja zuba ili koronalnog položaja gingivnog ruba. Ako je došlo do prevelikog trošenja incizalnog brida, nužno je istražiti parafunkcijske navike koje su dovele do toga i adekvatno ih liječiti. Kada je uzrok atricije identificiran i stavljen pod kontrolu, moguće je planirati restaurativne zahvate za nadomještanje izgubljene zubne strukture. Koronalno pomaknuti gingivni rub s obzirom na caklinsko-cementno spojište može biti posljedica zakašnjele pasivne erupcije ili gingivne hiperplazije. Zakašnjela pasivna erupcija događa se kada dentogingivni kompleks ne migrira apikalno na cementno–caklinsko spojište nakon erupcije u krajnji okluzijski položaj. Širina keratinizirane gingive može biti povećana ili unutar normalnog raspona, a alveolarni nastavak može biti u razini ili 1 do 2mm apikalno od caklinsko-cementnog spojišta. (80). Hiperplazija gingive najčešće je posljedica upale uzrokovane dentalnim plakom, nasljedne gingivne fibromatoze, no može biti posljedica uzimanja lijekova, kao što su fenitoin, ciklosporin i blokatori kalcijevih kanala (81). Potrebno je izmjeriti širinu i debljinu keratinizirane gingive, kao i dubine džepova, razinu kliničkog pričvrstka te razinu *cristae alveolaris* s obzirom na cementno-caklinsko spojište.

Smještaj ruba trajnog nadomjestka trebao bi biti vođen položajem caklinsko-cementnog spojišta, stoga su aproksimalni rubovi preparacije, posebno na prednjim zubima, položeni koronalnije nego bukalni i lingvalni. Ispravan položaj preparacije osigurava odgovarajuću biološku širinu, omogućuje stabilnost zdravih, intaktnih interdentalnih papila. Prilikom kirurških zahvata u području fronte, nužno je odgoditi postavu trajnog nadomjestka za otprilike šest mjeseci kako bi se tkivo stabiliziralo i formirala odgovarajuća biološka širina. Kod pacijenata koji imaju tanki biotip, ponekad je preporučljivo odgoditi postavu trajnog nadomjestka i duže od šest

mjeseci, dok se kod pacijenata s debelim biotipom trajni nadomjestak postavlja i ranije. Za dugorončnu stabilnost terapije nužna je dobra oralna higijena i redovito provođenje potporne parodontne terapije(1).

Zub koji je oštećen karijesom ili traumom do mjere da je manje od 3mm zdravog tkiva preostalo koronalno od alveolarnog nastavka, zahtijeva parodontološku, a ponekad i ortodontsku terapiju prije izrade trajnog nadomjestka (82). Nepoštivanje integriteta dentogingivnog kompleksa dovest će do kronične upale i posljedičnog gubitka pričvrstka, što će imati katastrofalne estetske posljedice. Kada postoje velike nepodudarnosti u visini lica, duljini ili debljini usne, parodontološke i restaurativne postupke možda valja kombinirati ortognatskom i/ili plastičnom kirurgijom (83). Prilikom odabira terapije važno je imati na umu da pretjerana vidljivost gingive, poznata pod nazivom *gummy smile*, može biti posljedica više faktora: gingivne hiperplazije, promijenjene ili zakašnjele pasivne erupcije, nedovoljne duljine kliničke krune, anomalije vertikalnog rasta maksile i kratke gornje usne (84).

Kirurško produljivanje krune parodontološki je, kirurški postupak u kojemu se uklanjaju parodontne potporne strukture u svrhu otkrivanja zdravog zubnog tkiva koje se nalazi ispod razine kosti (85). Postupak se sastoji od prve incizije, paramarginalne, zatim se intersukularnim rezom mobilizira režanj pune debljine. Dijamantnim svrdlom ukloni se kost za dimenziju apikalnog pomaka gingivnog ruba. Nakon ostektomije, oteoplastikom vestibularne kosti formiraju se interradične uvlake. Ukoliko postoji bilo kakvo upalno tkivo, isto je potrebno ukloniti i svakako napraviti struganje korjenova. Potom slijedi repozicija reznjeva potpunim

prekrivanjem alveolarne kosti. Nakon zatvaranja režnja šavovima, pacijenta treba uputiti o oralnoj higijeni do vađenja šavova (86).

Tablica 6: Kirurški protokol kod estetskog produljivanja krune zuba; preuzeto iz:

(39)

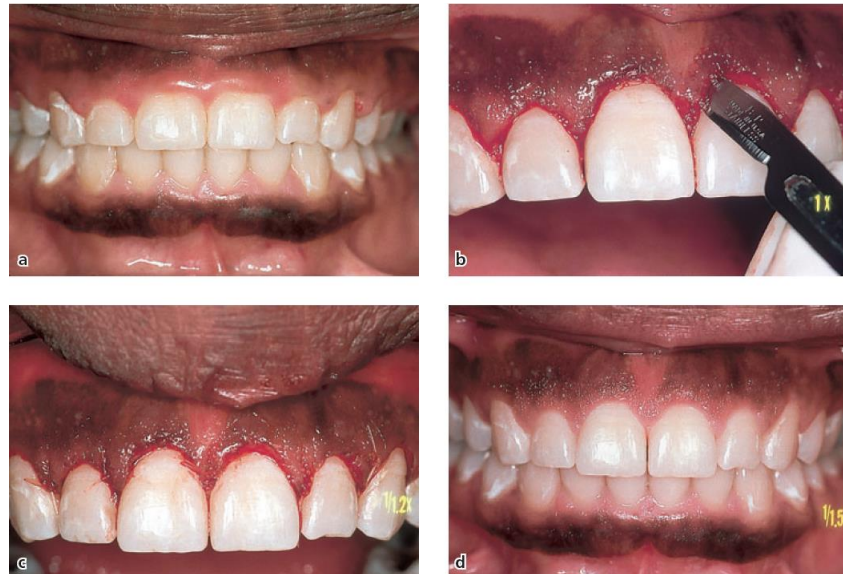Pažljiva provjera postavljene indikacije
Odabir tehnike na osnovi visine dentogingivnog kompleksa, širine keratinizirane gingive u odnosu na opseg planiranog produljenja
Paramarginalni rez, preparacija djelomičnog režnja
Temeljita deepitelizacija koronalno ostavljenih gingivnih dijelova u aproksimalnom području
Obrađivanje i stanjivanje kosti do u aproksimalna područja
Temeljita instrumentacija korijena
Fiksacija režnja periostalnim šavovima 3mm koronalno od tijeka alveolarne kosti
Lagana kompresija rane tijekom jedne minute
Pružanje opsežnih i detaljnih postoperativnih naputaka pacijentu

#### Plan terapije

U slučaju da su indicirane krunice, dobro je izbjegavati postavu ruba nadomjestka subgingivno, no u području prednjih zuba zbog estetskih razloga rubovi nadomjestka često se smještaju unutar sulkusa. Kako bi se što više smanjila kolonizacija sulkusa parodontopatogenim mikroorganizmima, važno je izbjeći



prevjese te izradom nadomjestka precizno reproducirati izvorne konture zuba (87). Rubovi preparacije ne bi trebali biti postavljeni dublje od 0.5mm subgingivno. Zbog očuvanja zdravlja parodonta i boljeg estetskog rezultata, važno je ostaviti dovoljno prostora za smještaj interdentalne papile.



Slika 8: Prikaz kirurškog produživanja krune s protetskom opskrbom; preuzeto iz:

(88)

Opsežan karijes ili fraktura krune ponekad dovode do situacije gdje bi postava ruba preparacije na zdravu zubnu strukturu ugrozila biološku širinu nužnu za zdravlje i dugoročnu stabilnost parodonta. Udaljenost od ruba preparacije do ruba alveolarnog nastavka treba iznositi minimalno 3mm (89).

U slučajevima kada širina keratiniziranog tkiva mora biti sačuvana ili proširena, režanj se mora postaviti apikalnije na ili malo ispod vrha alveolarnog grebena. Kako rana cijeli, dentogingivni kompleks se formira s otprilike 1mm vezivnog pričvrstka, 1mm spojnog epitela i 1mm dubine sulkusa. Ukoliko dođe do

krestalne resorpcije od 1mm, i dalje će ostati ukupno proširenje od 2mm keratiniziranog tkiva. Dok stvaranje novog spojnog epitela traje dva tjedna, formiranje i sazrijevanje tkiva podliježećeg vezivnog pričvrstka traje mnogo duže (90).

U područjima gdje je estetika ključna, preporučen je period cijeljena od minimalno šest mjeseci nakon parodontno kirurškog zahvata (91). U slučajevima ekstremno tankih gingivnih tkiva, mukogingivnim postupcima s mekotkivnim transplantatima, moguće je povećati debljinu keratiniziranog tkiva šest do osam tjedana prije kirurškog produljivanja krune (92). Kod pacijenata gdje postoji gubitak interdentalne kosti u području prednjih zuba, treba izbjegavati kirurške postupke koji bi mogli ugroziti krvnu opskrbu papile, zbog opasnosti od gubitka visine papile.

## 2. ZAKLJUČAK

Postupci estetskih poboljšanja imaju različite uvjete uspješnosti u usporedbi s kirurškim zahvatom koji za cilj ima zdravlje parodonta. Pacijent ima važniju ulogu u određivanju uspjeha kod estetskog postupka te je, zapravo, estetski sud pacijenta ključan kod određivanja postoperativnog ishoda. Terapeut ima odgovornost jasno opisati biološke mogućnosti, tako da se pacijentova očekivanja zasnivaju na obliku tkiva, teksturi i boji koju je moguće postići. Prije izvođenja mukogingivnih zahvata bitno je pažljivo objasniti očekivane ishode kirurških parametara.

Ovaj rad naglašava da se u estetici odabir tehnike prekrivanja recesije ne smije temeljiti na rezultatima proizišlima iz milimetara ili postotaka. Klinička istraživanja trebala bi uključivati i pacijentove načine, kao i profesionalne metode procjene ukupnog estetskog uspjeha. Prilikom donošenja odluka u obzir mora biti uzeta procjena pacijenta i procjena anatomskih karakteristika recesije, kao i procjena okolnog tkiva.

Tablica 7: Prognoza prekrivanja recesija s obzirom na morfologiju defekta;

preuzeto iz (17)

Klasa I i II: Inicijalna dubina recesije do 5mm Dobra prognoza: Potpuno prekrivanje recesije je moguće postići.
Inicijalna dubina recesija veća od 5mm Nesigurna prognoza: Potpuno prekrivanje recesije na ograničenom broju zubi
Klasa III: Loša prognoza: Potpuno prekrivanje ne može se postići ni na jednom zubu.
Klasa IV: Ne može se očekivati prekrivanje recesije.

Za potpuno prekrivanje recesija klase I i klase II moraju se razvijati novi postupci. Pojednostavljenje bi osiguralo širu primjenu i snizilo cijenu. Poželjan je i napredak u stvaranju papile kod recesija klase III i IV. Dodatno istraživanje potrebno je kako bi se procijenili učinci mekih i tvrdih tkivnih transplantata na korijen te njihova stabilnost.

### 3. SAŽETAK

Statistički najvažnija mjera uspjeha prekrivanja recesije je količina prekrivenog pojedinačnog korijena u milimetrima ili u postocima. Međutim s estetskog stajališta puno je važniji postotak zubi s potpunim prekrivanjem korijenova i trebalo bi ga smatrati preduvjetom uspjeha. Osim toga podatci za usporedbu se baziraju na centralnoj vertikalno linearnoj mjeri u milimetrima uzetoj s područja recesije. Ta mjera ne može uspješno procijeniti estetski uspjeh prekrivanja iz dva razloga: prvo, jedna mjera ne označava precizno oblik i veličinu rezidualne recesije te drugo, vizualni aspekt transplantata i okolnih tkiva nije uzet u obzir. Prema tome, kriteriji za uspjeh ne bi smjeli biti bazirani samo na količini prekrivenog korijena nego i na kozmetičkoj integraciji operirane zone unutar usta. Pozornost mora biti posvećena dodatnim faktorima. U komparativnoj studiji o prekrivanju recesija pokušali smo procijeniti estetske ishode (71). Otisci i fotografije recesija su napravljene prijeoperativno i 6 mjeseci nakon operacije, svaka fotografija je uvećana na ekranu. Dva nezavisna promatrača koji nisu bili upoznati sa oblikom terapije, su uspoređivala fotografije i otiske prije i poslije. Procjena estetskih rezultata je vrednovana trostepenom skalom s ocjenama dobro, osrednje i loše. Slaganje između ocijenjivača je procijenjeno kappa testom. Promatrači su zamoljeni da ocijene ukupni dojam okolnog tkiva, a ne samo količine korijena koja je prekrivena. Tablica 7. identificira četiri važna faktora uzeta u obzir od strane ispitivača da bi se procijenio ukupni estetski dojam, Nadajmo se da će uskoro postojati neki univerzalni sistem ocijenjivanja ukupnog estetskog dojma poput ovoga koji će biti opće prihvaćen.

Prekrivanje defekta mekim tkivom u milimetrima i postotcima su dosad bile glavne ishodne varijable u kliničkim studijama.

Tablica 7. Profesionalni čimbenici procjene estetskog ishoda postupaka prekrivanja recesija. Preuzeto iz: (17).

<b>Stupanj prekrivenosti korijena</b>
<b>Podudarnost boje tkiva</b> Alveolarna mukoza Postojeće keratinizirano tkivo Gingivni transplantat
<b>Izgled mekog tkiva</b> Izostajanje ožiljnog veziva ili fibroze Odgovarajuća tekstura i volumen tkiva
<b>Položaj mukogingivne linije</b>

#### 4. SUMMARY

Statistically most important factor in success assessment in root coverage is the amount of single root coverage in millimeters or percentages. However, in terms of aesthetics, the percentage of teeth with complete root coverage seems more important and should be considered as a prerequisite for success. Furthermore, comparative data have been based on a central vertical linear measurement taken in mm in the area of recession. This measurement cannot fully estimate the aesthetic success of the procedure because of two reasons: a single measurement does not accurately reflect the shape and the area of residual recession; the visual aspect of the graft and surrounding tissues is not taken into account. Thus, success criteria should not only be based upon the amount of root coverage but also upon the cosmetic integration of the operated zone within the mouth. Attention needs to be paid to additional factors. In a comparative study on root coverage, we attempted to evaluate aesthetic results (71). Impressions and photographs of the recessions were made preoperatively and 6 months later. Each photograph was magnified on a screen. The photographs and the impressions were examined and compared by two independent examiners who were not familiar with the given treatment. The evaluation of the aesthetic results was scored by using a three-step scale: good, moderate or poor. The agreement among examiners was assessed by a kappa test. The examiners were asked to score an overall impression of the surrounding tissues, not just the amount of root surface that was covered. Table 7 indicates the four relevant factors taken into account by the panel of examiners to score a global aesthetic impression. Hopefully,

a system like this, one and the same and universally used, can soon be agreed upon and regularly included in clinical studies.

Table 7. Professional evaluation factors for aesthetic outcome of root coverage procedures. Taken from: (17).

<b>Degree of root coverage</b>
<b>Color match of the tissues</b> Alveolar mucosa Pre-existing keratinized tissue Gingival graft
<b>Soft tissue appearance</b> Lack of hypertrophic scars or fibrosis Matching volume and texture
<b>Location of the mucogingival line</b>



## 5. POPIS LITERATURE

1. Jorgensen MG, Nowzari H. Aesthetic crown lengthening. *Periodontology* 2000. 2001;27:45-58
2. The American Academy of Periodontology. Glossary of periodontal terms. 3rd edn. Chicago: The American Academy of Periodontology, 1992.
3. Miller PD Jr. Regenerative and reconstructive periodontal plastic surgery. Mucogingival surgery. *Dent Clin North Am* 1988; 32: 287–306.
4. Hall WB, ed. Recession and the pathogenesis of recession in pure mucogingival problems. In: Pure mucogingival problems. Chicago: Quintessence, 1984: 29–47.
5. Moskow BS, Bressman E. Localized gingival recession. Etiology and treatment. *Dent Radiol Photog* 1965; 38: 3–19.
6. Steiner GC, Pearson JK, Ainamo J. Changes of the marginal periodontium as a result of labial tooth movement in monkeys. *J Periodontol* 1981; 52: 314–320.
7. Wennström JL, Lindhe J, Sinclair F, Theilander B. Some periodontal tissue reactions to orthodontic tooth movement in monkeys. *J Clin Periodontol* 1987; 14: 121–129.
8. Elliott JR, Bowers GM. Alveolar dehiscence and fenestration. *Periodontics* 1963; 1: 245–248.
9. Weinberg LA. Esthetics and gingivae in full coverage. *J Prosthet Dent* 1960; 10: 737–740.

10. Wolf HF, Rateitschak-Plüss EM, Rateitschak KH. Parodontologija. 3.izdanje, Jastrebarsko: Naklada Slap; 2009. [chapter no. unknown], Gingivalna recesija; 155.-165.
11. Miller PD Jr. A classification of marginal tissue recession. *Int J Periodontics Restorative Dent* 1985; 5: 8-13.
12. Itoiz MA, Carranza FA Jr. The normal periodontium: the gingiva. In: Carranza FA Jr, Newman MG, ed. *Glickman's clinical periodontology*. 8th edn. Philadelphia: WB Saunders, 1996: 12–29
13. Lindhe J, Karring T. Anatomy of the periodontium. In: Lindhe J, Karring T, Lang NP, ed. *Clinical periodontology and implant dentistry*. 3rd edn. Copenhagen: Munksgaard, 1997: 19–68.
14. Miyasato M, Crigger M, Egelberg J. Gingival condition in areas of minimal and appreciable width of keratinized gingiva. *J Clin Periodontol* 1977; 4: 200–209.
15. Lang NP, Löe H. The relationship between the width of keratinized gingiva and gingival health. *J Periodontol* 1992; 43: 623–627.
16. Wolf HF, Rateitschak-Plüss EM, Rateitschak KH. Parodontologija. 3.izdanje, Jastrebarsko: Naklada Slap; 2009. [chapter no. unknown], Mukogingivalna, plastična kirurgija, 397.-413.
17. Buchard P, Malet J, Borghetti A. Decision-making in aesthetics: root coverage revisited. *Periodontology* 2000. 2001;27:97-120.
18. Zahedi S, Bozon C, Brunel G. A 2-year clinical evaluation of a di phenylphosphorylazide-cross-linked collagen membrane for the treatment of buccal gingival recession. *J Periodontol* 1998; 69: 975–981.

19. Bertrand PM, Dunlap RM. Coverage of deep wide gingival clefts with free gingival autografts: root planing with and without citric acid demineralization. *Int J Periodontics Restorative Dent* 1988; 8: 65–77.
20. Borghetti A, Gardella JP. Thick gingival autograft for the coverage of gingival recession: a clinical evaluation. *Int J Periodontics Restorative Dent* 1990; 10: 216–229.
21. Holbrook T, Ochsenbein C. Complete root coverage on the denuded root surface with a one-stage gingival graft. *Int J Periodontics Restorative Dent* 1983; 3: 9–27.
22. Ibbott CG, Oles RD, Lavery WH. Effects of citric acid treatment on autogenous free graft coverage of localized recession. *J Periodontol* 1985; 56: 662–665.
23. Michaelides PL, Wilson SG. An autogenous gingival graft technique. *Int J Periodontics Restorative Dent* 1994; 14: 112–125.
24. Miller PD. Root coverage using the free soft tissue autograft following citric acid application. III. A successful and predictable procedure in area of deep-wide recession. *Int J Periodontics Restorative Dent* 1985; 5: 15–37.
25. Tolmie PN, Rubins RP, Buck GS, Vagianos V, Lanz JC. The predictability of root coverage by way of free gingival autografts and citric acid application: an evaluation by multiple clinicians. *Int J Periodontics Restorative Dent* 1991; 11: 261–271.
26. E. Hösl, Bjørn U. Zachrisson, A. Baldauf. *Orthodontics and Periodontics*: 1. Berlin: Quintessence Publishing Company; 1985. 190.

27. ES Kohen. Atlas of Cosmetic and reconstructive Periodontal Surgery: 3. Ontario: BC Becker; 2007. 457.
28. Nelson SW. The subpedicle connective tissue graft. A bilaminar reconstructive procedure for the coverage of denuded root surfaces. J Periodontol 1987; 58: 95–102.
29. Ricci G, Silvestri M, Tinti C, Rasperini G. A clinical/statistical comparison between the subpedicle connective tissue graft method and guided tissue regeneration technique in root coverage. Int J Periodontics Restorative Dent 1996; 16: 538–545.
30. Borghetti A, Louise F. Controlled clinical evaluation of the subpedicle connective tissue graft for the coverage of gingival recession. J Periodontol 1994; 65: 1107–1112.
31. Harris RJ. The connective tissue and partial thickness double pedicle graft: a predictable method of obtaining root coverage. J Periodontol 1992; 63: 477–486.
32. Harris RJ. The connective tissue with partial thickness double pedicle graft: the results of 100 consecutively treated defects. J Periodontol 1994; 65: 448–461.
33. Harris RJ. A comparative study of root coverage obtained with guided tissue regeneration utilizing a bioabsorbable membrane versus the connective tissue with partial-thickness double pedicle graft. J Periodontol 1997; 68: 779–790.
34. Ainamo A, Bergenholtz A, Hugoson A, Ainamo J. Location of the muco-gingival junction 18 years after apically repositioned flap surgery. J Clin Periodontol 1982; 19: 49–52.

35. Bouchard P, Etienne D, Ouhayoun JP, Nilve´us R. Subepithelial connective tissue grafts in the treatment of gingival recessions. A comparative study of two procedures. *J Periodontol* 1994; 65: 929–936.
36. Langer B, Langer L. Subepithelial connective tissue graft technique for root coverage. *J Periodontol* 1985; 56: 715–720.
37. Levin RA. Covering denuded maxillary root surfaces with the subepithelial connective tissue graft. *Compendium Contin Educ Dent* 1991; 12: 568–577.
38. Zucchelli G, Clauser C, De Sanctis M, Calandrello M. Mucogingival versus guided tissue regeneration procedures in the treatment of deep recession type defects. *J Periodontol* 1998; 69: 138–145.
39. O Zuhr, M Hürzeler. Estetska, parodontna plastična i implantološka kirurgija: Mikrokirurški koncept. 1 izdanje, Zagreb: Media ogled d.o.o.; 2012. 858.
40. Pini Prato GP, Tinti C, Vincenzi G, Magnani C, Cortellini P, Clauser C. Guided tissue regeneration versus mucogingival surgery in the treatment of human buccal gingival recession. *J Periodontol* 1992; 63: 918–928.
41. Tinti C, Vincenzi G. The treatment of gingival recession with “guided tissue regeneration” procedures by means of Gore-Tex membranes. *Quintessence Int* 1990; 6: 465–468.
42. Trombelli L, Schincaglia GP, Scapoli C, Calura G. Healing response of human buccal gingival recessions treated with ePTFE membranes. A retrospective report. *J Periodontol* 1995; 66: 14–22.
43. Ricci G, Silvestri M, Tinti C, Rasperini G. A clinical/statistical comparison between the subpedicle connective tissue graft method and guided tissue

- regeneration technique in root coverage. *Int J Periodontics Restorative Dent* 1996; 16: 538–545.
44. Zucchelli G, Clauser C, De Sanctis M, Calandrello M. Mucogingival versus guided tissue regeneration procedures in the treatment of deep recession type defects. *J Periodontol* 1998; 69: 138–145.
45. Rocuzzo M, Buser D. Treatment of buccal gingival recessions with ePTFE membranes and miniscrews: surgical procedure and results of 12 cases. *Int J Periodontics Restorative Dent* 1996; 16: 356–365.
46. Jepsen K, Heinz B, Halben J, Jepsen S. Treatment of gingival recession with titanium reinforced barrier membranes versus connective tissue grafts. *J Periodontol* 1998; 69: 383–391.
47. Tinti C, Vincenzi G. Expanded polytetrafluoroethylene titanium- reinforced membranes for regeneration of mucogingival recession defects. A 12-case report. *J Periodontol* 1994; 65: 1088–1094.
48. Trombelli L, Scabbia A, Tatakis DN, Checchi L, Calura G. Resorbable barrier membrane and envelope flap surgery in human gingival recession defects. A case report. *J Clin Periodontol* 1998; 25: 24–29.
49. Zucchelli G, Clauser C, De Sanctis M, Calandrello M. Mucogingival versus guided tissue regeneration procedures in the treatment of deep recession type defects. *J Periodontol* 1998; 69: 138–145.
50. Trombelli L, Scabbia A, Tatakis DN, Calura G. Subpedicle connective tissue graft versus guided tissue regeneration procedure with bioabsorbable membrane in the treatment of human gingival recession defects. *J Periodontol* 1998; 69: 1271–1277.

51. DeSanctis M, Zucchelli G. Guided tissue regeneration with a resorbable barrier membrane (Vicryl) for the management of buccal recession: a case report. *Int J Periodontics Restorative Dent* 1996; 16: 435–441.
52. Rachlin G, Koubi G, Dejou J, Franquin JC. The use of a resorbable membrane in mucogingival surgery. Case series. *J Periodontol* 1996; 67: 621–626.
53. Shieh A-T, Wang H-L, O’Neal RB, Glickman GN, MacNeil RL. Development and clinical evaluation of a root coverage procedure using a collagen barrier membrane. *J Periodontol* 1997; 68: 770–778.
54. Egelberg J. Regeneration and repair of periodontal tissues. *J Periodontal Res* 1987; 22: 233–243.
55. Egelberg J. Regeneration and repair of periodontal tissues. *J Periodontal Res* 1987; 22: 233–243.
56. Selvig KA, Zander HA. Chemical analysis and microradiography of cementum and dentin from periodontally diseased human teeth. *J Periodontol* 1962; 33: 303–310.
57. Page RC, Offenbacher S, Schroeder HE, Seymour GJ, Kornman KS. Advances in the pathogenesis of periodontitis: summary of developments, clinical implications and future directions. *Periodontol 2000* 1997; 14: 216–248.
58. Egelberg J. Current facts on periodontal therapy. Q&A. 1<sup>st</sup> edn. Malmö: OdontoScience, 1999: 62.

59. Wennström JL, Pini Prato GP. Mucogingival therapy. In: Lindhe J, ed. Clinical periodontology and implant dentistry. 3rd edn. Munksgaard: Copenhagen, 1997: 550–596.
60. Pini Prato GP, Baldi C, Pagliaro U, Nieri M, Saletta D, Rotundo R, Cortellini P. Coronally advanced flap procedure for root coverage. Treatment of root surface: root planning versus polishing. *J Periodontol* 1999; 70: 1064–1076.
61. Mörmann W, Cianco SG. Blood supply of human gingiva following periodontal surgery. A fluorescein angiographic study. *J Periodontol* 1977; 48: 681–692.
62. Oliver RG, Loe H, Karring T. Microscopic evaluation of the healing and revascularization of free gingival grafts. *J Periodontal Res* 1968; 3: 84–95.
63. Sullivan HC, Atkins JH. Free autogenous gingival grafts. I. Principles of successful grafting. *Periodontics* 1968; 6: 121–129.
64. Baldi C, Pini Prato GP, Pagliaro U, Nieri M, Saletta D, Muzzi L, Cortellini P. Coronally advanced flap procedure for root coverage. Is flap thickness a relevant predictor to achieve root coverage? A 19-case series. *J Periodontol* 1999; 70: 1077–1084.
65. Borghetti A, Gardella JP. Thick gingival autograft for the coverage of gingival recession: a clinical evaluation. *Int J Periodontics Restorative Dent* 1990; 10: 216–229.
66. Wikesjö UME, Nilve'us RE, Selvig KA. Significance of early healing events on periodontal repair: a review. *J Periodontol* 1992; 63: 158–165.
67. Bartold PM, Narayanan AS. Biology of the periodontal connective tissues. Carol Stream, IL: Quintessence, 1998: 62.



68. Slots J, MacDonald ES, Nowzari H. Infectious aspects of periodontal regeneration. *Periodontol 2000* 1999; 19: 164–172.
69. Bouchard P, Etienne D. La cicatrisation parodontale. *J Parodontol Implantol* 1993; 12: 227–236.
70. Bourne GH. Nutrition and wound healing. In: Glynn LE, ed. *Tissue repair and regeneration*. Amsterdam: Elsevier/ North Holland Biomedical Press, 1981: 212–241.
71. Bouchard P, Etienne D, Ouhayoun JP, Nilve´us R. Subepithelial connective tissue grafts in the treatment of gingival recessions. A comparative study of two procedures. *J Periodontol* 1994; 65: 929–936.
72. Egelberg J. Oral hygiene methods. The scientific way. *Synopses of clinical studies*. 3rd edn. Malmö: OdontoScience, 1999: 119.
73. Caffesse RG, Alspach SR, Morrison EC, Burgett FG. Lateral sliding flaps with and without citric acid. *Int J Periodontics Restorative Dent* 1987; 7: 43–57.
74. Etienne D, Azzi R, de la Ruffinie`re S, Bouchard P. Esthe´tique et traitement des parodontites. Considérations sur la recession gingivale. *J Parodontol Implantol* 1995; 14: 153–167.
75. Sandhu HS, Sharma V, Sidhu GS. Role of psychiatric disorders in self-inflicted periodontal injury: a case report. *J Periodontol* 1997; 68: 1136–1139.
76. Heasman PA, MacLeod I, Smith DG. Factitious gingival ulceration: a presenting sign of Munchausen’s syndrome? *J Periodontol* 1994; 65: 442–447.

77. American Psychiatric Association. Diagnostic and statistical manual of mental disorders. 4th edn. Washington, DC: APA, 1994: 466–469.
78. Allen EP. Surgical crown lengthening for function and esthetics. *Dent Clin North Am.* 1993;37:163–179.
79. Robbins JW. Differential diagnosis and treatment of excess gingival display. *Pract Periodontics Aesthet Dent.* 1999;11:265–272.
80. Coslet JG, Vanarsdall R, Weisgold A. Diagnosis and classification of delayed passive eruption of the dentogingival junction in the adult. *Alpha Omegan.* 1977;70:24–28.
81. Evian CI, Cutler SA, Rosenberg ES, Shah RK. Altered passive eruption: the undiagnosed entity. *J Am Dent Assoc.* 1993;124:107–110.
82. Ingber JS, Rose LF, Coslet JG. The “biologic width” – a concept in periodontics and restorative dentistry. *Alpha Omegan.* 1977;70:62–65.
83. Bichacho N. Achieving optimal gingival esthetics around restored natural teeth and implants. Rationale, concepts, and techniques. *Dent Clin North Am.* 1998;42:763–780.
84. Levine RA, McGuire M. The diagnosis and treatment of the gummy smile. *Compendium Contin Educ Dent.* 1997;18:757–762,764.
85. Yeh S, Andreana S. Crown lengthening: basic principles, indications, techniques and clinical case reports. *NY state Dent J*2004;70:30-6
86. Wolf HF, Rateitschak-Plüss EM, Rateitschak KH. *Parodontologija.* 3.izdanje, Jastrebarsko: Naklada Slap; 2009. [chapter no. unknown], Paroprotetika 2 – dodatni postupci, estetika; 489.-509.

87. Lang NP, Kiel RA, Anderhalden K. Clinical and microbiological effects of subgingival restorations with overhanging or clinically perfect margins. *J Clin Periodontol.* 1983;10:563–578.
88. Lindhe J, Lang NP, Karring T, Clinical Periodontology and Implant Dentistry, fifth edition, Oxford UK:Blackwell Munksgaard; 2008.44, Mucogingival Therapy – Periodontal Plastic Surgery, 1001.
89. Gargiulo A, Krajewski J, Gargiulo M. Defining biologic width in crown lengthening. *CDS Rev.* 1995;88:20–23., Gargiulo A, Wentz F, Orban B. Dimensions and relations of the dentogingival junction in humans. *J Periodontol.* 1961;32:261–267.
90. Wilderman MN, Pennel BM, King K, Barron JM. Histogenesis of repair following osseous surgery. *J Periodontol.* 1970;41:551–565.
91. Brägger U, Lauchenauer D, Lang NP. Surgical lengthening of the clinical crown. *J Clin Periodontol.* 1992;19:58–63.
92. Reeves WG. Restorative margin placement and periodontal health. *J Prosthet Dent.* 1991;66:733–736.

## ŽIVOTOPIS

Marijan Talakić rođen je 30. rujna 1987. u Karlovcu. Pohađao je Osnovnu školu Dragojle Jarnević. 2006. godine završava Opću gimnaziju u Karlovcu te iste godine upisuje Stomatološki fakultet Sveučilišta u Zagrebu.