

# Znanje doktora medicine o medikamentoznoj osteonekrozi čeljusti

---

Čavlina, Karlo

Master's thesis / Diplomski rad

2024

Degree Grantor / Ustanova koja je dodijelila akademski / stručni stupanj: **University of Zagreb, School of Dental Medicine / Sveučilište u Zagrebu, Stomatološki fakultet**

Permanent link / Trajna poveznica: <https://um.nsk.hr/um:nbn:hr:127:025233>

Rights / Prava: [Attribution-NonCommercial-NoDerivatives 4.0 International/Imenovanje-Nekomercijalno-Bez prerada 4.0 međunarodna](#)

Download date / Datum preuzimanja: **2025-03-14**



Repository / Repozitorij:

[University of Zagreb School of Dental Medicine Repository](#)





Sveučilište u Zagrebu

Stomatološki fakultet

Karlo Čavlina

**ZNANJE DOKTORA MEDICINE O  
MEDIKAMENTOZNOJ OSTEONEKROZI ČELJUSTI**

DIPLOMSKI RAD

Zagreb, 2024.

Rad je ostvaren na: Zavodu za oralnu kirurgiju Stomatološkog fakulteta Sveučilišta u Zagrebu

Mentor rada: izv. prof. dr. sc. Marko Granić, Zavod za oralnu kirurgiju, Stomatološki fakultet u Zagrebu

Lektor hrvatskog jezika: Mirjana Gašperov, prof., MBA

Lektor engleskog jezika: Katarina Reljić, univ. bacc. philol. ang. et ger

Rad sadrži:

35 stranica

0 tablica

14 slika.

Rad je vlastito autorsko djelo koje je u potpunosti samostalno napisano uz naznaku izvora drugih autora i dokumenata korištenih u radu. Osim ako nije drukčije navedeno, sve ilustracije (tablice, slike i dr.) u radu izvorni su doprinos autora diplomskog rada. Autor je odgovoran za pribavljanje dopuštenja za korištenje ilustracija koje nisu njegov izvorni doprinos, kao i za sve eventualne posljedice koje mogu nastati zbog nedopuštenog preuzimanja ilustracija odnosno propusta u navođenju njihovog podrijetla.

## **Zahvala**

Iskreno zahvaljujem svom mentoru izv. prof. dr. sc. Marku Graniću na pomoći u provedbi istraživanja i izradi rada.

Hvala prijateljima i kolegama na svim uspomenama i vremenu provedenom na fakultetu i izvan njega.

Hvala mojoj obitelji, ponajviše mojim roditeljima koji su bili velika potpora tijekom studiranja i bez kojih ne bih bio ovdje.

# **ZNANJE DOKTORA MEDICINE O MEDIKAMENTOZNOJ OSTEONEKROZI ČELJUSTI**

## **Sažetak**

Medikamentozna osteonekroza čeljusti, kao posljedica antiresorptivne terapije u liječenju onkoloških bolesnika, posljednjih je godina u značajnom porastu. S obzirom na nepredvidiv klinički tijek s upitnim ishodom liječenja, iznimno je važna prevencija bolesti. Za prevenciju i uspješno liječenje bolesti potrebna je dobra multidisciplinarna suradnja specijalista onkologije i hematologije s doktorom dentalne medicine. Godine 2023. provedeno je istraživanje o znanju doktora dentalne medicine o bolesti koja je opisana u ovom radu na temelju kojeg je pokrenuto istraživanje o znanju specijalista onkologije i hematologije o toj istoj bolesti.

Za potrebe istraživanja sastavljen je anonimni anketni upitnik u kojem je sudjelovalo 46 ispitanika, specijalista onkologije i hematologije.

Rezultati su pokazali da 95,6 % ispitanika zna da je osteonekroza glavna komplikacija primjene antiresorptivnih lijekova u usnoj šupljini te da se 89,1 % ispitanika susrelo s osteonekrozom čeljusti. Također, rezultati pokazuju zadovoljavajuću suradnju s doktorima dentalne medicine, što je optimistično u prevenciji i liječenju ove bolesti.

Ključne riječi: medikamentozna osteonekroza čeljusti, MRONJ, prevencija, anketni upitnik

# **KNOWLEDGE OF A DOCTOR OF MEDICINE ON MEDICATION-RELATED OSTEONECROSIS OF THE JAW**

## **Summary**

Medication-related osteonecrosis of the jaw, as a consequence of antiresorptive therapy in the treatment of oncology patients, has been significantly increasing in recent years. Given the unpredictable clinical course with uncertain treatment outcomes, prevention of the disease is of utmost importance. Successful prevention and treatment of the disease require good multidisciplinary cooperation between oncology and hematology specialists and dental medicine doctors. In 2023, a study was conducted on the knowledge of dental medicine doctors about this issue, and following this, a study on the knowledge of oncology and hematology specialists about this disease was initiated, which is described in this paper.

For the purposes of the research, an anonymous survey questionnaire was compiled, involving 46 respondents, specialists in oncology and hematology. The results showed that 95.6% of respondents know that osteonecrosis is the main complication of the use of antiresorptive drugs in the oral cavity, and 89.1% of respondents have encountered jaw osteonecrosis. The results also show satisfactory cooperation with dental medicine doctors, which gives optimism for the prevention and treatment of this disease.

Keywords: medication-related osteonecrosis of the jaw, MRONJ, prevention, survey questionnaire

## SADRŽAJ

1. UVOD.....	1
1.1. Klasifikacija .....	2
1.2. Rizični faktori .....	3
1.3. Prevencija.....	4
1.4. Antiresorptivni lijekovi.....	5
1.4.1. Bisfosfonati .....	5
1.4.2. Denosumab.....	6
1.4.3. Romosozumab .....	6
1.4.4. Ostali lijekovi .....	6
1.5. Onkološki bolesnici i antiresorptivna terapija .....	7
2. ISPITANICI I POSTUPCI.....	2
3. REZULTATI.....	9
4. RASPRAVA .....	25
5. ZAKLJUČAK .....	28
6. LITERATURA.....	31
7. ŽIVOTOPIS.....	34

## **Popis skraćenica:**

AAOMS – Američka akademija za oralnu i maksilofacijalnu kirurgiju

ARONJ – antiresorptivna osteonekroza čeljusti

ATP – adenzin trifosfat

BP – bisfosfonati

BRONJ – bisfosfonatna osteonekroza čeljusti

DDM – doktor dentalne medicine

MM – multipli mijelom

MRONJ – medikamentozna osteonekroza čeljusti

RANKL – aktivator receptora nuklearnog faktora kappa – B liganda

VEGF – humani krvožilni endotelni čimbenik rasta

AR - antiresorptivna



## **1. UVOD**

Medikamentozna osteonekroza čeljusti (MRONJ) je stanje koje se može pojaviti nakon upotrebe antiresorptivnih lijekova poput bisfosfonata ili denosumaba ili drugih lijekova kao što su inhibitori angiogeneze (1). MRONJ je prvi put zabilježena 2003. godine kod pacijenata s malignim bolestima koji su primali visoke doze intravenskih bisfosfonata (pamidronat i zoledronat). Zbog toga je Američko udruženje oralnih i maksilofacijalnih kirurga (AAOMS) u početku koristilo termin „bisfosfonatna osteonekroza čeljusti” (BRONJ) za opis ove komplikacije uzrokovane bisfosfonatima. Godine 2009. termin BRONJ zamijenjen je s „antiresorptivna osteonekroza čeljusti” (ARONJ) jer je druga skupina antiresorptivnih lijekova, inhibitori RANK liganda, denosumab (Prolia, Xgeva), također bila povezana s osteonekrozom. Kasnije, 2014. godine, uveden je termin „medikamentozna osteonekroza čeljusti” (MRONJ) jer su i antiangiogeni lijekovi svrstani u potencijalne uzročnike ove komplikacije (2).

MRONJ se mora razlikovati od drugih vrsta osteonekroza te prepoznati putem anamneze i kliničkog pregleda. Klinički kriteriji za dijagnozu MRONJ-a uključuju sljedeće:

- trenutno ili prethodno liječenje antiresorptivnom terapijom, bilo samostalno ili u kombinaciji s imunomodulatorima ili antiangiogenim lijekovima
- izložena kost ili kost koja se može sondirati kroz intraoralnu ili ekstraoralnu fistulu u maksilofacijalnoj regiji koja traje duže od osam tjedana
- nema povijesti zračenja čeljusti ili metastatske bolesti čeljusti (3).

### **1.1. Klasifikacija**

Prema Američkoj akademiji za oralnu i maksilofacijalnu kirurgiju (AAOMS) podjeli, postoje četiri stadija bolesti koji se razlikuju kliničkom slikom i potrebnom terapijom.

Stadij nula obuhvaća pacijente kod kojih nije razvijena klinička slika nekrotične kosti, ali se javljaju nespecifični simptomi. Mogu se pojaviti neobjašnjiva odontalgija, tupi bol u čeljusti koja može iradirati u temporomandibularni zglobov, bol u sinusu, gubitak zuba koji nije povezan s parodontološkim bolestima te intraoralni ili ekstraoralni otok gingive. Radiološki se može uočiti alveolarni gubitak kosti nepovezan s parodontnim bolestima, promjene u građi trabekula, regije osteoskleroze i zadebljanje lamine dure. Terapija je simptomatska i

konzervativna. Saniraju se faktori rizika za osteonekrozu (nesanirani karijesi, parodontne bolesti i neadekvatne proteze). Važna je edukacija pacijenta i češći dentalni pregledi.

U prvom stadiju vidljiva je nekrotična kost ili fistula, bez znakova i simptoma upale. Terapija je usmjerena na praćenje lezije uz pojačanu oralnu higijenu i ispiranje klorheksidinom radi uklanjanja biofilma s nekrotične koštane površine. Oštri koštani rubovi ili sekvestri nekrotične kosti, ako postoje, moraju se odstraniti.

Stadij dva karakterizira vidljiva nekrotična kost ili fistula uz prisutnost upale. Pacijenti su simptomatski, a stadij je praćen bolom. Terapija je usmjerena na saniranje upale antibioticima i antimikrobnim ispiranjima. Nekrotično i upalno tkivo potrebno je odstraniti.

Stadij tri ima iste kliničke znakove kao stadij dva, uz jedan ili više sljedećih simptoma: širenje nekroze izvan alveolarne kosti, patološka fraktura, ekstraoralna fistula ili oroantralna komunikacija. Terapija je opsežnija i uključuje resekciju lezije u kombinaciji s antibioticima (3,4).

## **1.2. Rizični faktori**

Za procjenu rizika bitno je znati koja je terapijska indikacija lijekova, primjerice, malignitet ili osteoporozu. MRONJ u slučaju potporne terapije malignim bolestima ima veću incidenciju. Stopa pojave MRONJ-a kod korištenja zolendronata kreće se od 0 % do 18 %, dok je kod pacijenata koji koriste denosumab stopa rizika od 0% do 6,9 %. Pacijenti s osteoporozom na antiresorptivnoj terapiji imaju znatno nižu stopu nastanka MRONJ-a. Rizik bisfosfonatne terapije prema istraživanjima iznosi od 0,02 % do 0,05 %, dok je rizik terapije denosumabom viši i kreće se od 0,04 % do 0,3 %.

Duljina same terapije također je rizični faktor, pri čemu se rizik znatno povećava s dužim trajanjem terapije. Kod pacijenata s osteoporozom rizik s terapijom kraćom od četiri godine iznosi 0,04 %, dok kod pacijenata koji su na terapiji dulje od četiri godine rizik raste na 0,21 % (6). Kod pacijenata s malignitetima također dolazi do porasta rizika s trajanjem terapije. Kod korištenja zoledronata rizik u prvim dvjema godinama iznosi od 1,6 % do 4 %, a nakon dvije godine raste na 3,8 % do 18 %. Slično tomu, kod denosumaba rizik raste s 1,9 % na 6,9 % u usporedbi s terapijom kraćom od jedne godine i duljom od jedne godine (7).

Dentoalveolarni invazivni zahvati, poput vađenja zuba, alveotomije i parodontne kirurgije, smatraju se visokorizičnim zahvatima za nastanak MRONJ-a (5). MRONJ se gotovo isključivo javlja u čeljusnim kostima, što se može pripisati jedinstvenom okruženju usne šupljine. Čeljusne kosti često su izložene lokalnim infekcijama i kirurškim zahvatima zbog prisutnosti zuba te su podložne oralnoj flori. Drugi je potencijalni čimbenik veća stopa remodelacije čeljusnih kostiju, što može dovesti do nakupljanja mikrooštećenja. Mandibula je češće zahvaćena (75 %) od maksile (25 %) zbog smanjene vaskularizacije i guste kompaktne kosti. Nošenje dentalne proteze dvostruko povećava rizik nastaka osteonekroze (3,5).

Dodatna terapija koja se daje u sklopu bolesti, kao što su kemoterapija ili kortikosteroidi, dodatan su rizik u nastanku MRONJ-a. Prema različitim istraživanjima, 40 % slučajeva MRONJ-a zabilježeno je kod pacijenata koji su bili ili su trenutačno na kemoterapiji. Nadalje, 25 % slučajeva MRONJ-a pojavilo se kod pacijenata koji su na terapiji kortikosteroidima, dok je 10 % slučajeva zabilježeno kod dijabetičara (4). Druge bolesti kao karcinomi, anemije, imunološki poremećaji i insuficijencija bubrega pokazuju povezanost s povećanim rizikom od nastanka MRONJ-a (1).

### **1.3. Prevencija**

Preventivni postupci prije početka antiresorptivne terapije za sprečavanje nastanka MRONJ-a sastoje se u smanjenju ili eliminaciji rizičnih čimbenika. Prvi je korak odlazak doktoru dentalne medicine koji će inicijalnim pregledom procijeniti stanje usne šupljine. Svi zubi s lošom prognozom trebaju se izvaditi, a pacijenta treba educirati o adekvatnoj oralnoj higijeni i objasniti mu važnost redovitih kontrola koje trebaju biti barem četiri puta godišnje. Ako pacijent ima dentalnu protezu, potrebno ju je prilagoditi kako ne bi iritirala sluznicu. Svi oralnokirurški zahvati moraju biti obavljani najmanje tri tjedna prije početka antiresorptivne terapije radi mogućnosti mekotkivnog cijeljenja ili četiri do šest tjedana za dostatno koštano cijeljenje. Ako je antiresorptivna terapija već započeta, potrebno je konzultirati se s nadležnim liječnikom o potrebi prekidanja terapije radi oralnokirurškog zahvata. Zahvati koji su rizični za nastanak MRONJ-a (poput vađenja zuba) kod pacijenata na visokopotentnim lijekovima se ne preporučuju. U tim slučajevima bolje je odstraniti krunu zuba i endodontski sanirati korijenove. Postoje slučajevi kada se invazivni kirurški zahvati ne mogu izbjeći i tada je potrebno pridržavati se propisanih smjernica. Ako je pacijent na peroralnoj terapiji

bisfosfonatima kraće od četiri godine i ne koristi dodatnu terapiju poput kortikosteroida ili angiogenetskih lijekova, antiresorptivnu terapiju nije potrebno ukidati. Pacijenti koji primaju terapiju manje od četiri godine i koriste prethodno navedenu dodatnu terapiju ili pacijenti koji su duže od četiri godine na bisfosfonatnoj terapiji, trebaju se konzultirati s nadležnim liječnikom oko prekida terapije. Prekid mora biti najmanje dva mjeseca prije kirurškog zahvata i trajati sve dok se ne postigne adekvatno cijeljenje. Denosumabi imaju drugačije smjernice zbog činjenice da se eliminiraju iz tijela nakon šest mjeseci. Terapija se radi toga daje subkutano svakih šest mjeseci, a invazivan kirurški zahvat, ako je potreban, izvodi se tri tjedna prije iduće aplikacije lijeka. Kod parenteralnih bisfosfonata prekid je teško ostvariti zbog težine same bolesti i nije dokazano da prekid terapije smanjuje mogućnost nastanka MRONJ-a te je preporuka pacijente uputiti u specijalističku ustanovu (3,4).

## **1.4. Antiresorptivni lijekovi**

### **1.4.1. Bisfosfonati**

Bisfosfonati (BP) su stabilni analozi pirofosfata koji sadrže dvije fosfatne skupine s centralnim ugljikom. Njihova kemijska struktura uključuje kratki bočni lanac (R1) i dugi bočni lanac (R2) koji određuju kemijska svojstva. BP imaju visoki afinitet za vezna mjesta hidroksiapatita na površini kosti. Kada osteoklasti resorbiraju mineral kosti, BP se ugrađuju u osteoklaste i induciraju njihovu apoptozu, što dovodi do inhibicije resorpcije kosti. Bisfosfonati se na temelju strukture R2 bočnog lanca dijele na dvije skupine: bisfosfonati koji sadrže dušik i oni koji ne sadrže dušik. Obje skupine inhibiraju diferencijaciju osteoklasta i induciraju njihovu apoptozu, ali kroz različite mehanizme. Bisfosfonati koji sadrže dušik, poput zoledronata i pamidronata, inhibiraju resorpciju kosti vezanjem i inhibicijom farnesil pirofosfat sintetaze u mevalonatnom putu. S druge strane, bisfosfonati koji ne sadrže dušik, poput etidronata i klodronata, metaboliziraju se u stanici u spojeve koji zamjenjuju pirofosfatnu skupinu iz ATP-a stvarajući nefunkcionalne molekule koje inhibiraju sintezu proteina i induciraju apoptozu osteoklasta. Primjenjuju se intravenozno ili oralno, ovisno o bolesti koja se tretira i potrebnoj potentnosti lijeka (2,8). Intravenoznim bisfosfonatima tretiraju se koštane komplikacije uzrokovane malignim bolestima. Koriste se za liječenje hiperkalcemije, kompresije kralježnične moždine i patoloških fraktura povezanih s

metastazama malignih tumora. Oralni bisfosfonati koriste se za liječenje osteoporoze, osteopenije, osteogenesis imperfecte i Pagetove bolesti (3,9). BP se općenito dobro podnose, ali mogu se pojaviti nuspojave poput ezofagitisa, muskuloskeletne boli, hipokalcemije, upale oka i osteonekroze čeljusti (4).

#### **1.4.2. Denosumab**

Denosumab je antiresorptivni lijek koji pripada humaniziranim antitijelima koji sprečavaju vezanje RANK liganda za RANK. Time se prevenira diferencijacija preosteoklasta u osteoklaste, čime se smanjuje resorpcija kosti, povećava gustoća koštane mineralizacije i smanjuje rizik od fraktura. Lijek je učinkovit u liječenju komplikacija uzrokovanih osteoporozom, pri čemu se administrira svakih šest mjeseci. Također, učinkovit je kod komplikacija povezanih s malignim bolestima, a tada se administrira svakih mjesec dana (3,10). Prednosti denosumaba u odnosu na bisfosfonate su da se denosumab ne veže trajno za koštani matriks, već je njegov učinak reverzibilan i traje šest mjeseci. Također, denosumab nije nefrotoksičan, što omogućuje terapiju kod pacijenata sa smanjenom bubrežnom funkcijom (8,11).

#### **1.4.3. Romosozumab**

Romosozumab je novo monoklonsko protutijelo koje se koristi za prevenciju fraktura kod žena s osteoporozom. Subkutano primijenjen, romosozumab djeluje vezanjem na sklerostin inhibirajući ga, čime povećava formiranje kosti i smanjuje resorpciju kosti (3).

#### **1.4.4. Ostali lijekovi**

Ostali lijekovi koji mogu uzrokovati osteonekrozu pripadaju skupini antiangiogenih lijekova. Ti lijekovi inhibiraju stvaranje novih krvnih žila blokiranjem različitih mehanizama angiogeneze (12). U njih se ubraja bevacizumab koji se veže na vaskularni endotelni čimbenik rasta (VEGF) smanjujući tako vaskularizaciju tumora i inhibirajući njegov rast. Smanjena vaskularizacija, uz činjenicu da je VEGF ključan za formiranje i preživljavanje osteoklasta, dovodi do smanjenja koštane reparacije, što može rezultirati osteonekrozom (13).

Drugi je pripadnik sunitinib koji je inhibitor tiroksin kinaze i koristi se u liječenju gastrointestinalnih tumora, metastatskih karcinoma bubrežnih stanica i neuroendokrinih tumora gušterače (4). Ostali lijekovi uključeni u ovu skupinu su radij 223, raloksifen, aflibercept, everolimus i drugi.

### **1.5. Onkološki bolesnici i antiresorptivna terapija**

Karcinom prostate, dojke i multipli mijelom najčešće su maligne bolesti s koštanim komplikacijama koje zahtijevaju liječenje visokim dozama antiresorptivnih lijekova. Karcinom prostate najčešći je dijagnosticirani karcinom kod muškaraca, dok je karcinom dojke najčešći kod žena. Spolni steroidni hormoni, estrogen i androgen, ključni su pokretači raka dojke i prostate. Zbog toga je hormonska terapija postala standard u liječenju karcinoma prostate i hormonski receptor-pozitivnog karcinoma dojke. Iako mnogi karcinomi u početku dobro reagiraju na terapiju, s vremenom se može razviti rezistencija, što dovodi do metastatskog hormonski rezistentnog karcinoma. Kostu su najčešće mjesto metastaziranja kod oba tipa karcinoma, što predstavlja glavni uzrok tegoba, smanjenja kvalitete života i morbiditeta.

Multipli mijelom (MM) je maligni rast plazma stanica koje proizvode abnormalni imunoglobulin, što dovodi do monoklonske gamopatije. Ovu bolest karakterizira prisutnost M proteina u serumu i urinu. Terapija MM-a ovisi o pacijentovu stanju i dobi te uključuje kemoterapiju, imunoterapiju, ciljanu terapiju na specifične proteine, radioterapiju i transplantaciju matičnih stanica. Koštane komplikacije kod MM-a javljaju se u do 70 % slučajeva uključujući osteolitičke lezije, osteopeniju i koštane frakture (22).

Svrha je ovog istraživanja procijeniti znanje doktora medicine, posebice onkologa i hematologa, o nuspojavi antiresorptivne terapije, medikamentoznoj osteonekrozi čeljusti. Antiresorptivna terapija propisuje se za niz stanja te je vrlo važno da doktori koji je propisuju budu upoznati sa svim rizicima i protokolima kojima se moraju voditi ako dođe do MRONJ-a. Ovaj rad je dio istraživanja Nacionalnog programa prevencije MRONJ-a u RH odobren od strane etičkog protokola Stomatološkog fakulteta 05-PA-15-3 / 2017.

## **2. ISPITANICI I POSTUPCI**



Za potrebe istraživanja korišten je anonimni anketni upitnik koji je elektroničkom poštom upućen na adrese kliničkih onkologa i hematologa koji najčešće prepisuju antiresorptivnu terapiju. U razdoblju od mjesec dana na elektroničku poštu odgovorilo je 46 liječnika.

Prosječna dob ispitanika bila je 42 godine. Specijalista je bilo 85 %, dok su preostalih 15 % ispitanika bili specijalizanti. Dvadeset dva (47,8 %) ispitanika bili su specijalisti/specijalizanti internističke onkologije, 21 (45,6 %) specijalisti/specijalizanti hematologije, dva (0,04 %) specijalisti radioterapije i onkologije te jedan ispitanik (0,02 %) druge specijalnosti.

Osamnaest (39,1 %) ispitanika nema završeni poslijediplomski studij, a 28 (60,9 %) ispitanika ima završeni poslijediplomski specijalistički ili doktorski studij.

Najviše ispitanika dolazi iz Zagreba (54,3 %), 8 % ih dolazi iz Brodsko-posavske županije, 8 % iz Istarske županije, 8 % iz Šibensko-kninske županije, 6 % iz Koprivničko-križevačke županije, 4 % iz Dubrovačko-neretvanske županije, dok manji postotak ostalih dolazi iz svih dijelova Republike Hrvatske.

Pedeset pet posto (55 %) ispitanika radi u sveučilišnoj bolnici, dok 45 % ispitanika radi u općoj bolnici.

Svi ispitanici prepisuju antiresorptivne lijekove. Njih 17,4 % prepisuje uvijek antiresorptivne lijekove ako se jave koštane metastaze. Njih 58,7 % najčešće prepisuju antiresorptivne lijekove ako se jave koštane metastaze, no to ovisi o stanju pacijenta. Njih 15 % prepisuje antiresorptivnu terapiju samo u simptomatskim slučajevima ili u bolesnika s visokim rizikom za razvoj neželjenih koštanih događaja.

Od svih ispitanika 95,6 % njih zna da je osteonekroza glavna komplikacija primjene antiresorptivnih lijekova u usnoj šupljini. Njih 89,1 % susrelo se s osteonekrozom čeljusti.

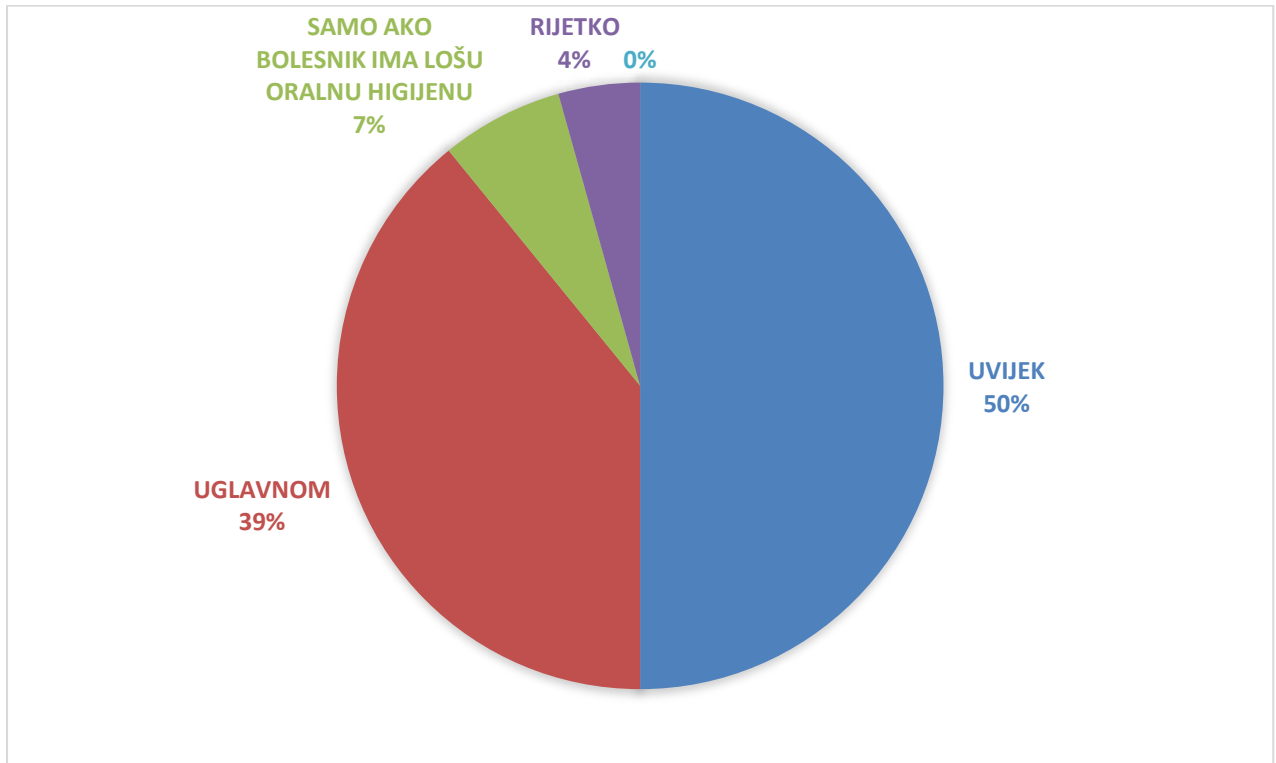
Najtežaje komplikacija osteonekroze čeljusti patološka fraktura čeljusti za koju je pozitivno odgovorilo 39,1 % ispitanika. Njih 37 % nije znalo koja je najteža komplikacija. Ostali odgovori ukazivali su na infekciju, gubitak zuba, flegmonu, osteoarthritis i slično.

### **3. REZULTATI**

Rezultati po pojedinim pitanjima su sljedeći:

### 3.1. Pitanje redni broj (RB) 12

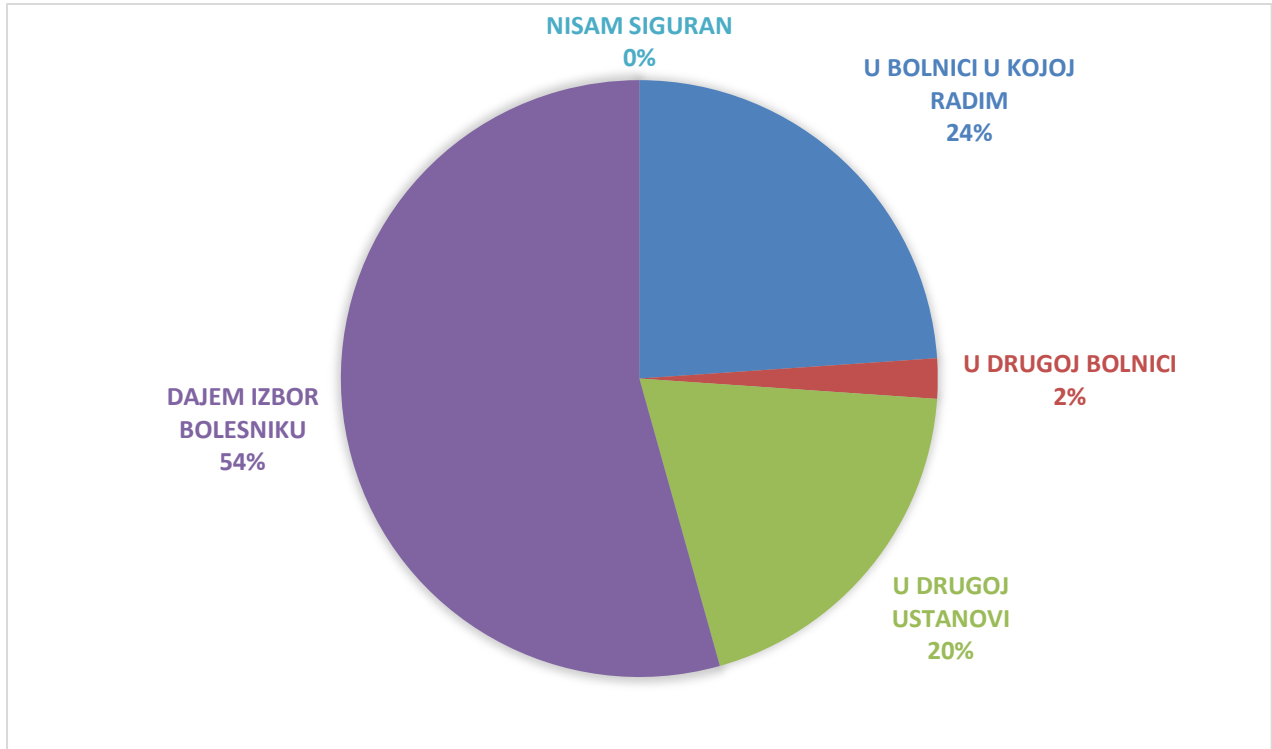
Predlažete li bolesniku odlazak doktoru dentalne medicine (DDM) prije započinjanja liječenja antiresorptivnim lijekovima?



Slika 1. Grafički prikaz odgovora na pitanje RB 12

### 3.2. Pitanje redni broj 13

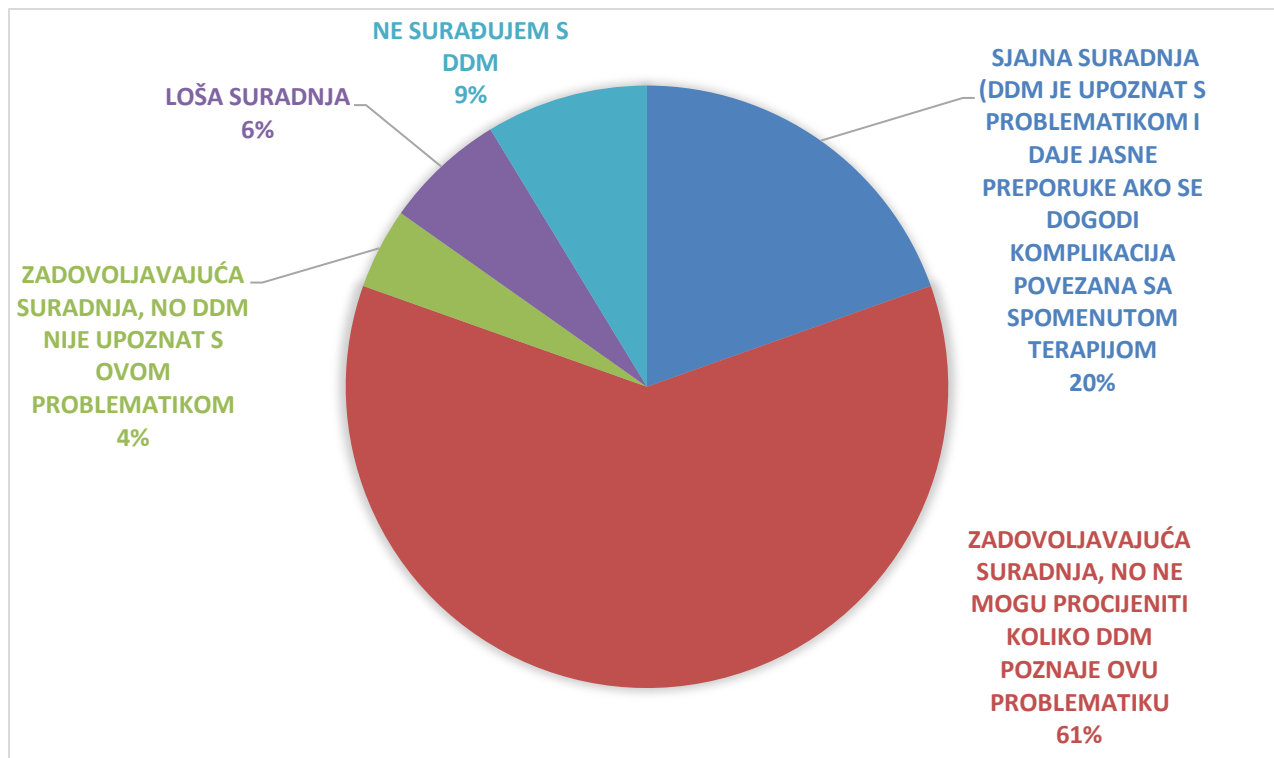
Gdje se za većinu vaših bolesnika odvija stomatološki pregled prije uvođenja anti-resorptivne terapije?



Slika 2. Grafički prikaz odgovora na pitanje RB 13

### 3.3. Pitanje redni broj 15

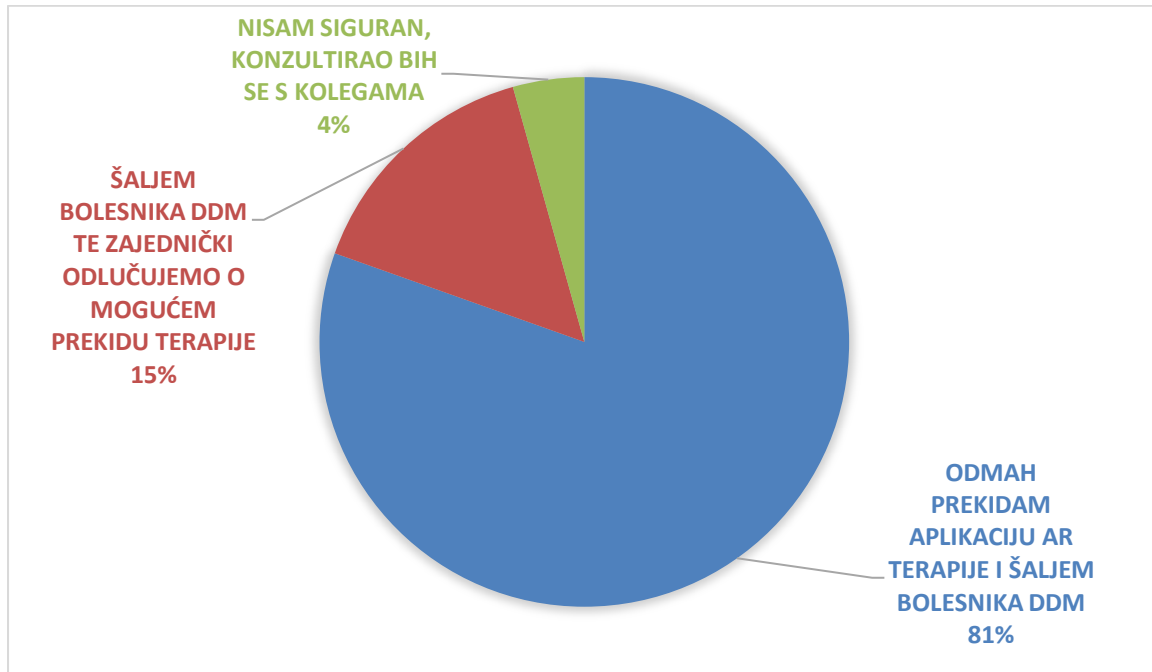
Kako biste ocijenili suradnju s doktorima dentalne medicine kod bolesnika na antiresorptivnoj terapiji?



Slika 3. Grafički prikaz odgovora na pitanje RB 15

### 3.4. Pitanje redni broj 16

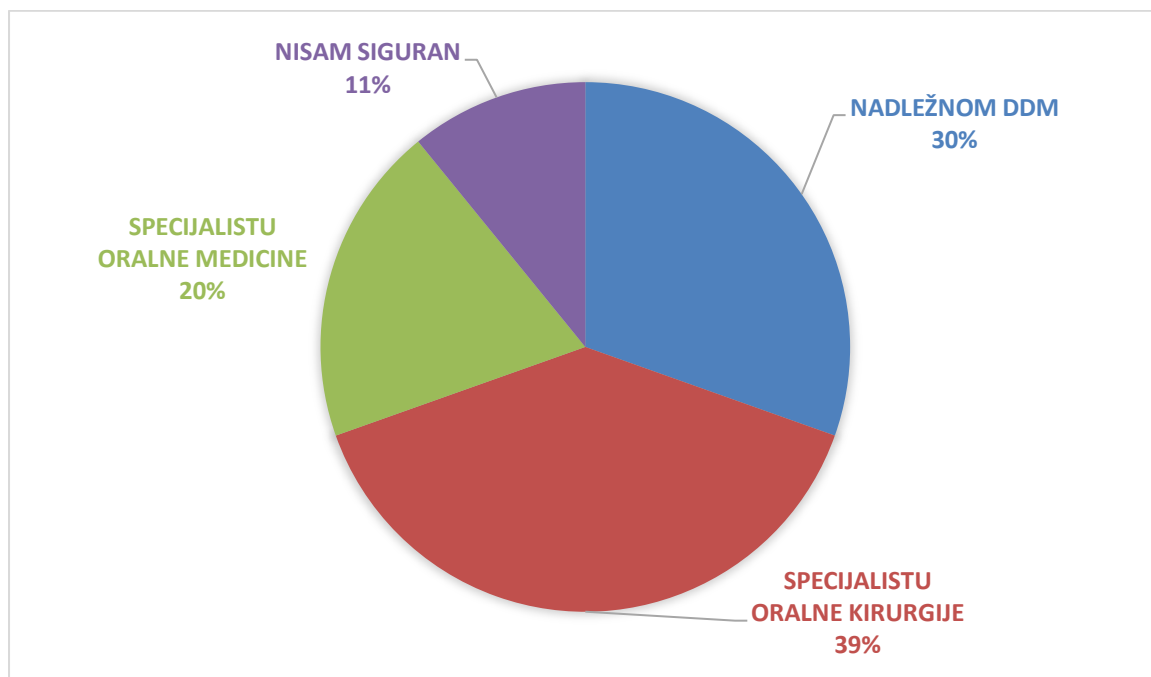
Što biste učinili u slučaju pojave osteonekroze čeljusti u vašeg bolesnika?



Slika 4. Grafički prikaz odgovora na pitanje RB 16

### 3.5. Pitanje redni broj 17

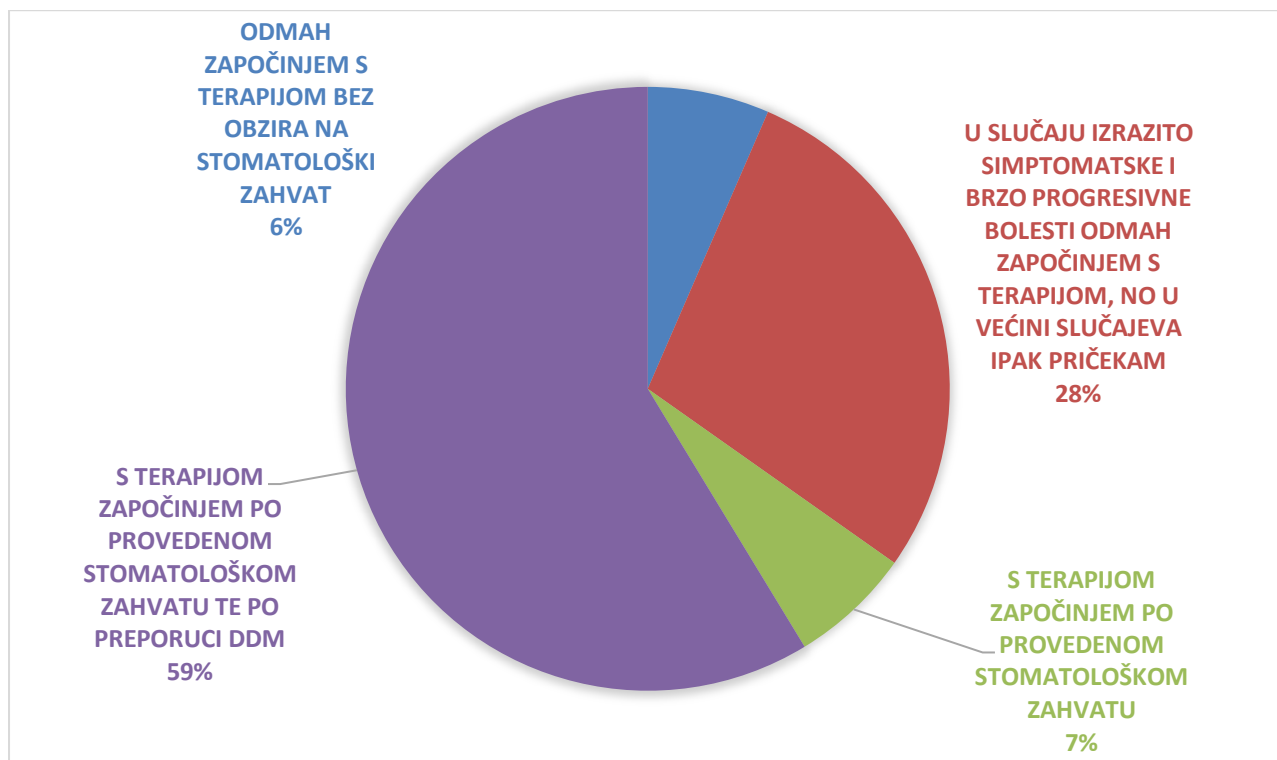
Ako se u vašeg bolesnika pojavi osteonekroza čeljusti, kamo ga upućujete?



Slika 5. Grafički prikaz odgovora na pitanje RB 17

### 3.6. Pitanje redni broj 19

Nakon što je bolesniku sugerirano prije početka antiresoptivne terapije napraviti invazivni stomatološki zahvat (vađenje zuba, ugradnju dentalnih implantata ili drugi zahvat), čekate li s početkom same terapije?

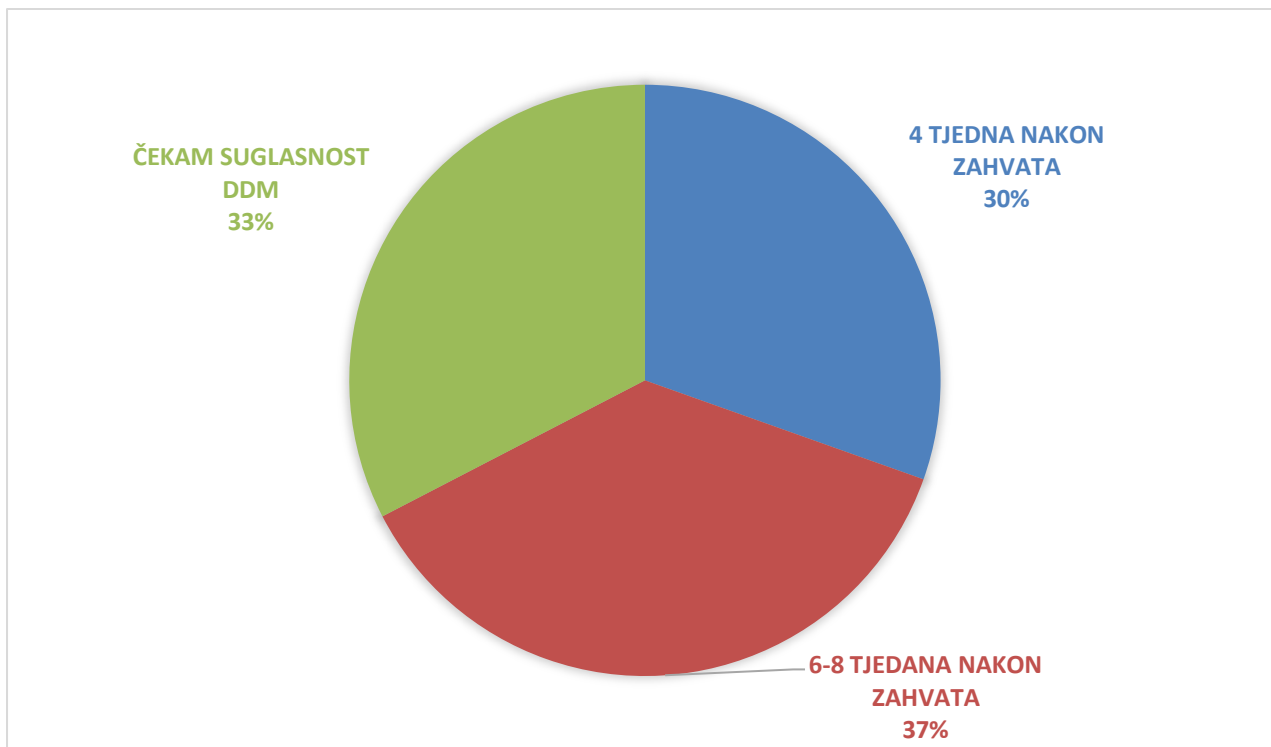


Slika 6. Grafički prikaz odgovora na pitanje RB 19



### 3.7. Pitanje redni broj 20

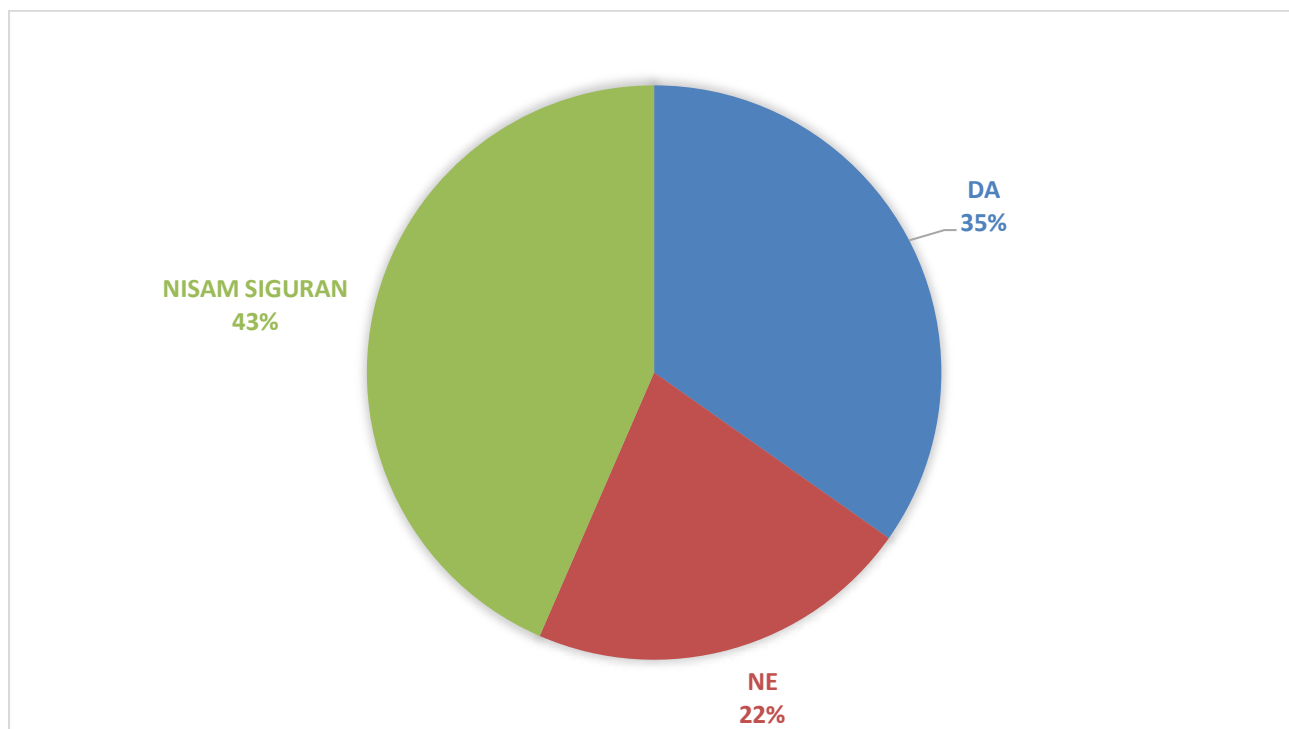
U slučaju odgode zbog provođenja invazivnoga stomatološkog zahvata, kada uobičajeno započinjete s antiresorptivnom terapijom?



Slika 7. Grafički prikaz odgovora na pitanje RB 20

### 3.8. Pitanje redni broj 21

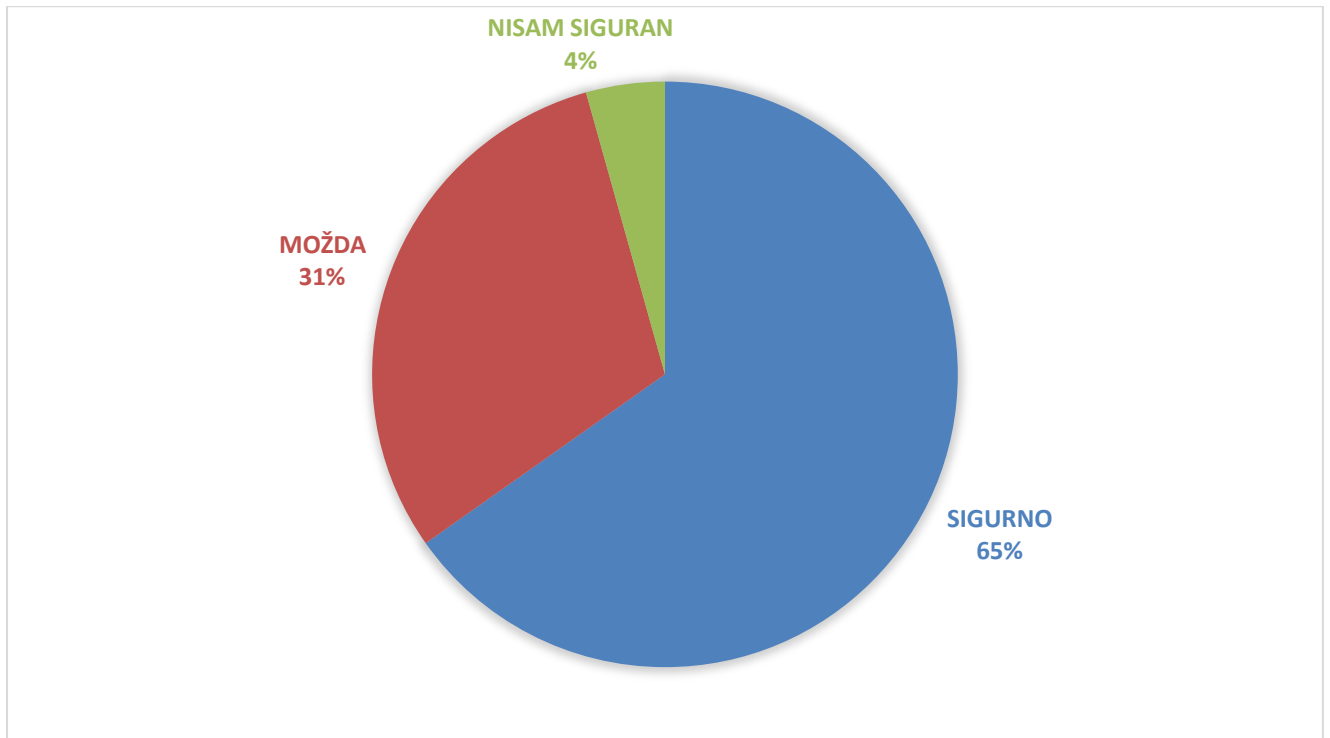
Poboljšava li prekid antiresorptivne terapije kliničku sliku osteonekroze čeljusti?



Slika 8. Grafički prikaz odgovora na pitanje RB 21

### 3.9. Pitanje redni broj 22

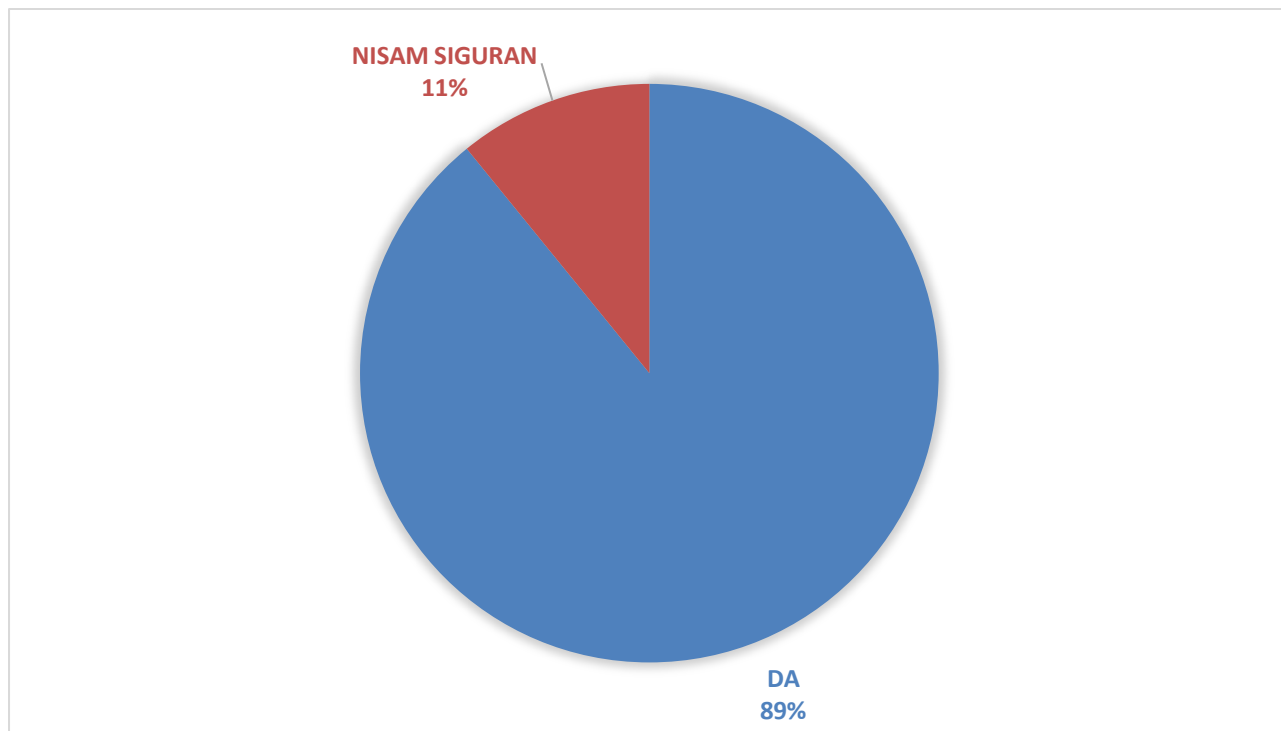
Smatrate li da ostala antineoplastična terapija, poput kemoterapije, ciljane terapije, imunoterapije, radioterapije i drugih, utječe na kliničku sliku i ishod terapije osteonekroze čeljusti?



Slika 9. Grafički prikaz odgovora na pitanje RB 22

3.10. Pitanje redni broj 23

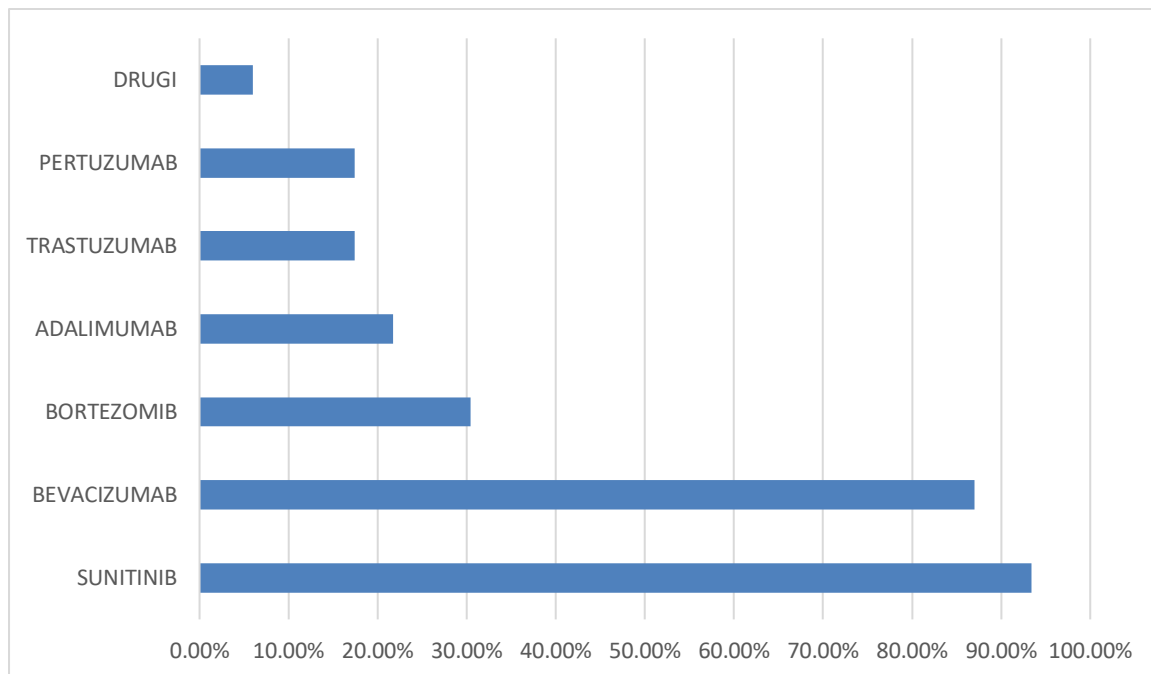
Smatrate li da drugi lijekovi, osim antiresorptivnih lijekova, mogu uzrokovati osteonekrozu čeljusti?



Slika 10. Grafički prikaz odgovora na pitanje RB 23

### 3.11. Pitanje redni broj 24

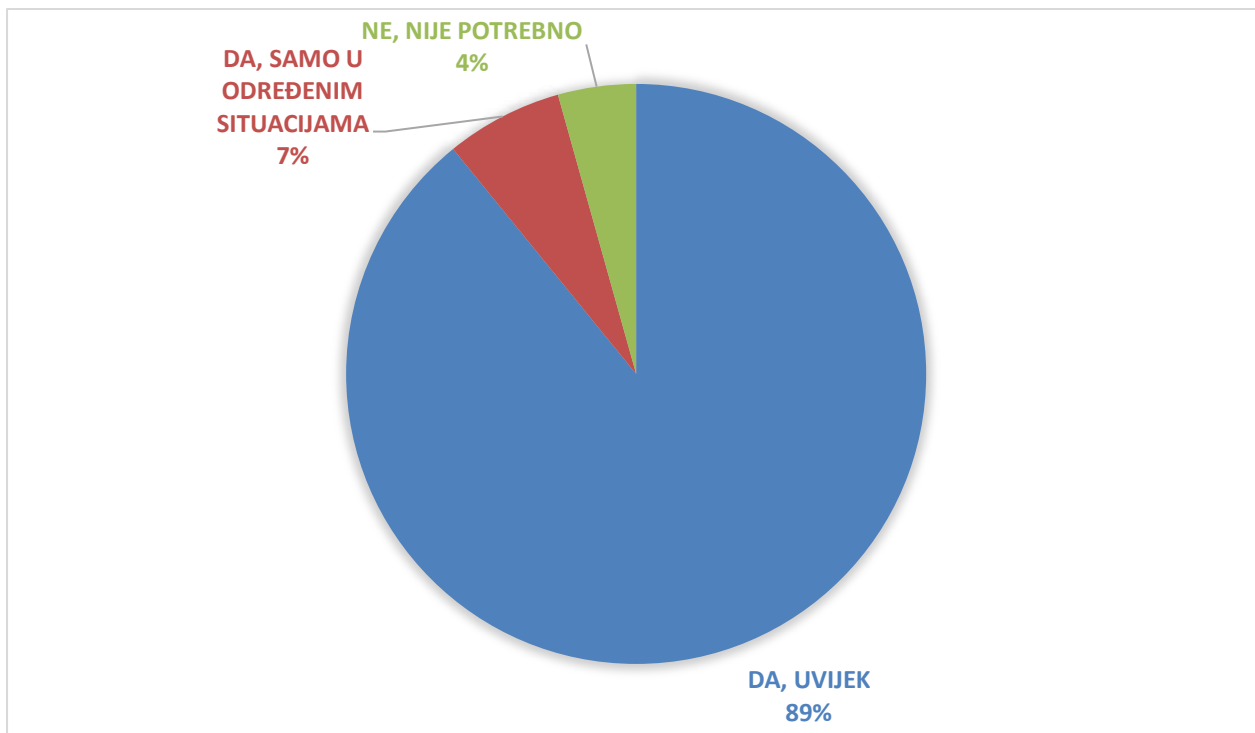
Ako smatrate da jesu, zaokružite lijekove koje smatrate potencijalno opasnim za izazivanje osteonekroze čeljusti.



Slika 11. Grafički prikaz odgovora na pitanje RB 24

3.12. Pitanje redni broj 25

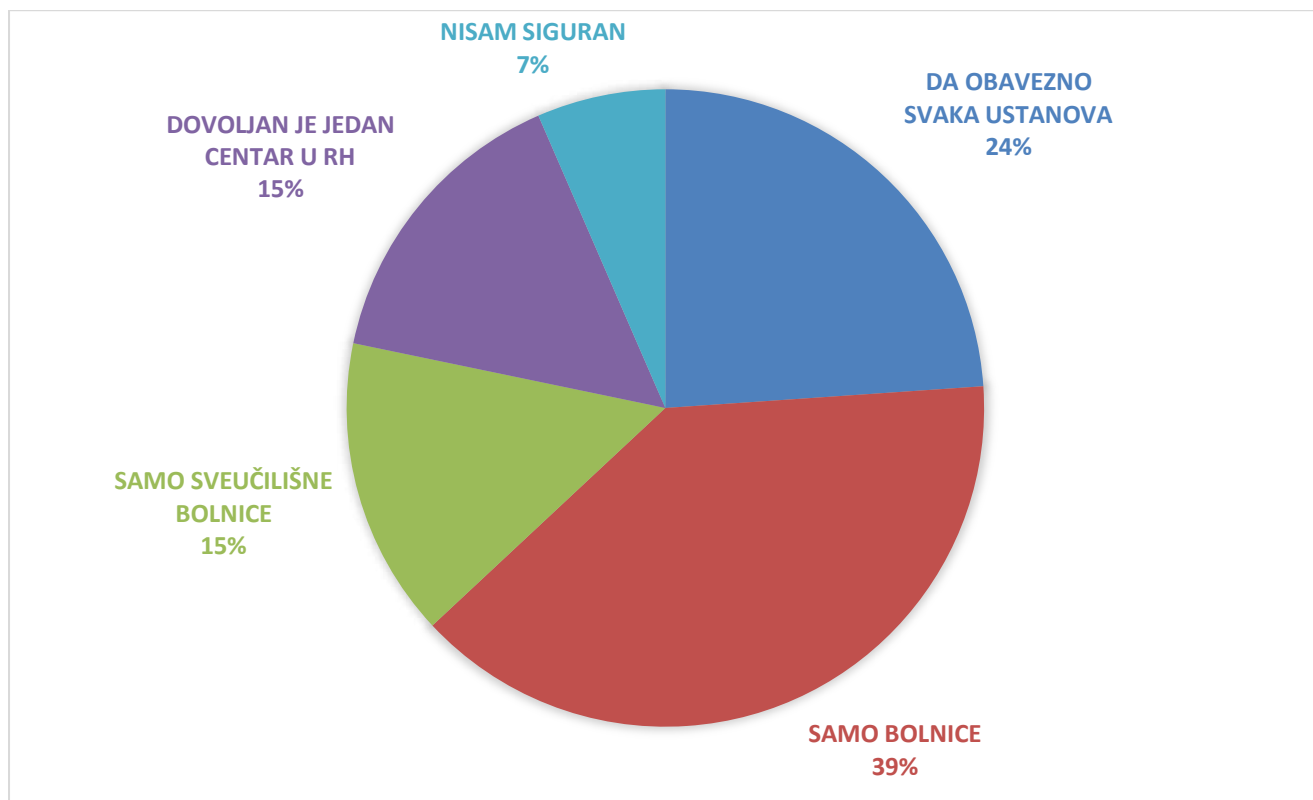
Smatrate li, po pitanju osteonekroze čeljusti, potrebnim postojanje multidisciplinarnе suradnje između vas i doktora dentalne medicine?



Slika 12. Grafički prikaz odgovora na pitanje RB 25

3.13. Pitanje redni broj 26

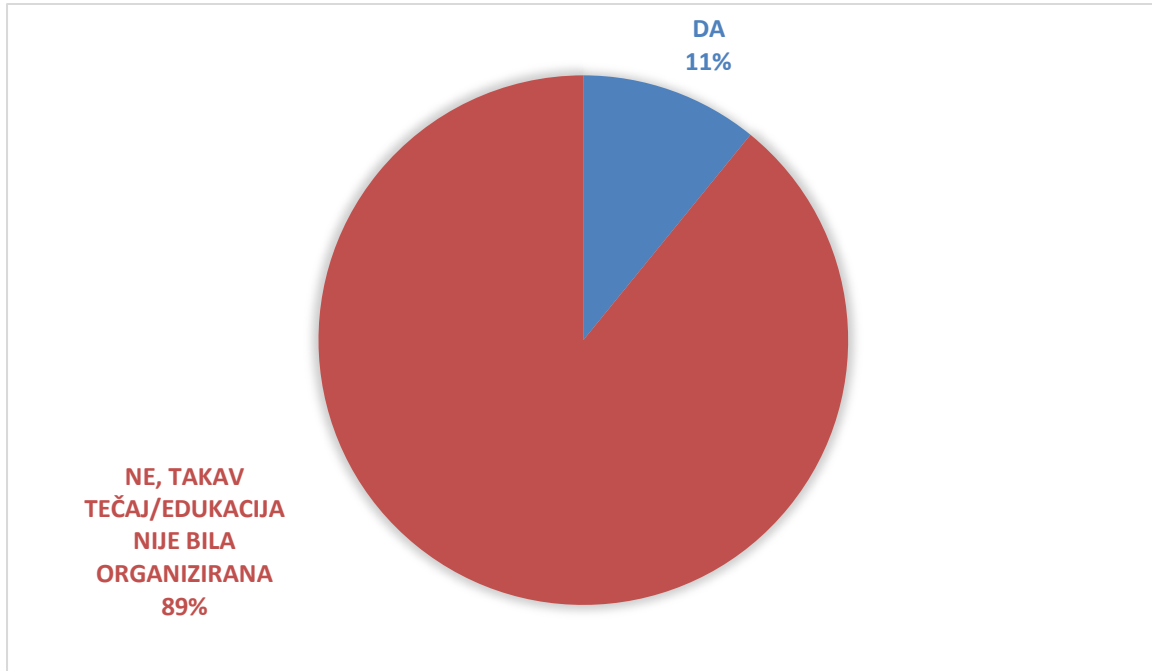
Smatrate li da bi svaka ustanova u kojoj se liječe onkološki pacijenti trebala imati multidisciplinarni tim koji uključuje i doktora dentalne medicine te nutricioniste koji bi se bavili ovom problematikom?



Slika 13. Grafički prikaz odgovora na pitanje RB 26

3.14. Pitanje redni broj 27

Jeste li zadnjih 5 godina sudjelovali na nekom tečaju/edukaciji gdje se govorilo o osteonekrozi čeljusti?



Slika 14. Grafički prikaz odgovora na pitanje RB 27

3.15. Pitanje redni broj 28

Imate li interesa više se educirati o ovoj problematici?

Na ovo je pitanje potvrdno odgovorilo svih 46 ispitanika.



#### **4. RASPRAVA**

Posljednjih nekoliko godina medikamentozna osteonekroza čeljusti u značajnom je porastu zbog uvođenja visokopotentnih lijekova u onkološkom liječenju bolesnika. Bolest je opisana 2003. godine te su do današnjih dana opisani mnogi mehanizmi nastanka ove bolesti i predloženi razni algoritmi liječenja i praćenja ove bolesti, no samo je liječenje još uvijek nepredvidivo i s upitnim ishodom.

Ovaj je anketni upitnik dio nacionalnog programa prevencije medikamentozne osteonekroze u Republici Hrvatskoj. U sklopu nacionalnog programa prevencije ove bolesti izdana je brošura za liječnike i pacijente, oragnizirana su razna predavanja te je u planu izrada nacionalnih preporuka za prevenciju, praćenje i liječenje bolesti. Godine 2023. provedeno je istraživanje o znanju doktora dentalne medicine o nuspojavama antiresorptivne terapije i općenito o samoj bolesti s poražavajućim rezultatima koji su pokazali da 36,68 % doktora dentalne medicine ne zna koja je glavna komplikacija antiresorptivne terapije (14). S obzirom na to da je multidisciplinarna suradnja onkologa/hematologa/endokrinologa s doktorom dentalne medicine vrlo važna, proveden je ovaj anonimni anketni upitnik koji bi dao odgovore koliko su specijalisti onkologije i hematologije upoznati s ovom problematikom.

Od svih ispitanika 95,6 % njih zna da je osteonekroza glavna komplikacija primjene antiresorptivnih lijekova u usnoj šupljini, dok se 89,1 % ispitanika susrelo s osteonekrozom čeljusti. Ovaj visoki postotak ukazuje na to da su onkolozi i hematolozi upoznati s nuspojavama komplicirane onkološke terapije. Trideset sedam posto (37 %) ispitanika nije znalo da je patološka fraktura čeljusti najteža komplikacija, što pokazuje da je multidisciplinarna suradnja nužna radi kvalitete života onkoloških bolesnika. Prema ovom istraživanju ta je suradnja zadovoljavajuća, no treba uzeti u obzir da je broj ispitanika mali (46) te da su ispitanici pretežito iz sveučilišnih bolnica. Rezultati istraživanja koliraju s većinom sličnih istraživanja (15-17). Šezdeset i jedan posto (61 %) ispitanika smatra da ostala antineoplastična terapija, poput kemoterapije, ciljane terapije, imunoterapije, radioterapije i drugih, utječe na kliničku sliku i ishod terapije osteonekroze čeljusti.

Posljednjih godina daje se naglasak na druge lijekove koji nisu antiresorptivni, a imaju potenciju nastanka ili progresije MRONJ-a te su, prema ovom istraživanju, ispitanici pokazali da su s većinom njih upoznati.

Šesdeset i jedan posto (61 %) ispitanika navodi zadovoljavajuću suradnju s doktorima dentalne medicine, ali ne mogu procijeniti koliko su oni upoznati s ovom problematikom. S obzirom na to da se specijalisti oralne i maksilofacijane kirurgije najčešće susreću s ovim

bolesnicima i liječe ih, potrebna je dodatna edukacija svih doktora dentalne medicine o prevenciji, dijagnosticiranju, suradnji i algoritmima liječenja ove bolesti.

Za jasniju sliku znanja specijalista onkologije i hematologije o MRONJ-u potrebno je nastaviti istraživanje i uključiti što više ispitanika.



Medikamentozna osteonekroza čeljusti (MRONJ) postaje sve veći izazov u onkološkoj praksi zbog sve češće primjene visokopotentnih antiresorptivnih lijekova u liječenju malignih bolesti. Od prvog opisa bolesti 2003. godine razvijeni su brojni pristupi za razumijevanje njezina nastanka te su predloženi različiti algoritmi za liječenje i praćenje, no samo liječenje ostaje nepredvidivo, često s neizvjesnim ishodima. U Republici Hrvatskoj nacionalni program prevencije MRONJ-a prepoznao je potrebu za edukacijom i podizanjem svijesti među zdravstvenim djelatnicima, što se provodi brošurama za liječnike i pacijente, stručnim predavanjima i planiranjima nacionalnih smjernica za prevenciju i liječenje ove bolesti.

Provedeno istraživanje iz 2023. godine pokazalo je da 36,68 % doktora dentalne medicine nije upoznato s glavnom komplikacijom antiresorptivne terapije (14), što ukazuje na potrebu za dodatnom edukacijom. S druge strane, specijalisti onkologije i hematologije pokazali su visoku razinu svijesti o MRONJ-u, gdje je 95,6 % njih prepoznalo osteonekrozu kao glavnu komplikaciju, a 89,1 % njih susrelo se s njom u praksi, što je pozitivan znak za liječenje.

Dodatno, više od polovine ispitanika smatra da različiti oblici antineoplastične terapije, poput kemoterapije i radioterapije, mogu utjecati na MRONJ, no 37 % njih nije bilo svjesno da je patološka fraktura čeljusti najteža komplikacija, zbog čega je potrebna daljnja edukacija i suradnja. Također, većina ispitanika svjesna je drugih lijekova koji mogu utjecati na nastanak ili progresiju MRONJ-a, što naglašava potrebu za holističkim pristupom liječenju.

Što se tiče suradnje sa stručnjacima dentalne medicine, rezultati pokazuju da 61 % ispitanika ocjenjuje tu suradnju kao zadovoljavajuću, što je pozitivan znak za buduću prevenciju i liječenje bolesti. Ta je suradnja od vitalne važnosti jer multidisciplinarni pristup značajno doprinosi kvaliteti života onkoloških pacijenata. Ipak, uzimajući u obzir da je broj ispitanika u ovom istraživanju bio relativno mali (46) i da su ispitanici pretežito dolazili iz sveučilišnih bolnica, potrebno je nastaviti istraživanje kako bi se stekla šira i preciznija slika znanja i prakse vezanih uz MRONJ. Rezultati istraživanja koreliraju s većinom sličnih istraživanja (15-17).

Sveukupno su rezultati istraživanja optimistični, ali i jasno ukazuju na potrebu za nastavkom istraživanja.

Rezultati su pokazali da 95,6 % ispitanika zna da je osteonekroza glavna komplikacija primjene antiresorptivnih lijekova u usnoj šupljini te da se 89,1 % ispitanika susrelo s osteonekrozom čeljusti.

Rezultati pokazuju zadovoljavajuću suradnju s doktorima dentalne medicine, što je optimistično za prevenciju i liječenje ove bolesti.

## **6. LITERATURA**

1. Nicolatou-Galitis O, Schiødt M, Mendes RA, Ripamonti C, Hope S, Drudge-Coates L, et al. Medication-related osteonecrosis of the jaw: definition and best practice for prevention, diagnosis, and treatment. *Oral Surgery, Oral Medicine, Oral Pathology and Oral Radiology*. 2019 Feb;127(2):117–35.
2. Yang G, Singh S, Chen Y, Hamadeh IS, Langae T, McDonough CW, et al. Pharmacogenomics of osteonecrosis of the jaw. *Bone* [Internet]. 2019 Jul 1;124:75–82. Available from: <https://www.sciencedirect.com/science/article/pii/S8756328219301462>
3. Ruggiero SL, Dodson TB, Aghaloo T, Carlson ER, Ward BB, Kademani D. American Association of Oral and Maxillofacial Surgeons' Position Paper on Medication-Related Osteonecrosis of the Jaws—2022 Update. *Journal of Oral and Maxillofacial Surgery*. 2022 May;80(5):920–43.
4. Granić M. *Medikamentozna osteonekroza čeljusti*, Zagreb 2017.
5. Aljohani S, Fliefel R, Ihbe J, Kühnisch J, Ehrenfeld M, Otto S. What is the effect of anti-resorptive drugs (ARDs) on the development of medication-related osteonecrosis of the jaw (MRONJ) in osteoporosis patients: A systematic review. *Journal of Cranio-Maxillofacial Surgery*. 2017 Sep;45(9):1493–502.
6. Lo JC, O’Ryan FS, Gordon NP, Yang J, Hui RL, Martin D, et al. Prevalence of osteonecrosis of the jaw in patients with oral bisphosphonate exposure. *Journal of Oral and Maxillofacial Surgery: Official Journal of the American Association of Oral and Maxillofacial Surgeons* [Internet]. 2010 Feb 1;68(2):243–53. Available from: <https://www.ncbi.nlm.nih.gov/pubmed/19772941>
7. Ng TL, Tu MM, Ibrahim MFK, Basulaiman B, McGee SF, Srikanthan A, et al. Long-term impact of bone-modifying agents for the treatment of bone metastases: a systematic review. *Supportive Care in Cancer*. 2020 Jun 13;29(2):925–43.
8. AlDhalaan NA, BaQais A, Al-Omar A. Medication-related Osteonecrosis of the Jaw: A Review. *Cureus*. 2020 Feb 10;12(2).
9. Ruggiero SL, Dodson TB, Fantasia J, Goodday R, Aghaloo T, Mehrotra B, et al. American Association of Oral and Maxillofacial Surgeons position paper on medication-related osteonecrosis of the jaw--2014 update. *Journal of oral and maxillofacial surgery : official journal of the American Association of Oral and*



- Maxillofacial Surgeons [Internet]. 2014;72(10):1938–56. Available from: <https://www.ncbi.nlm.nih.gov/pubmed/25234529>
10. Kendler DL, Cosman F, Stad RK, Ferrari S. Denosumab in the Treatment of Osteoporosis: 10 Years Later: A Narrative Review. *Advances in Therapy*. 2021 Nov 11;39(1):58–74.
  11. Du JS, Yen CH, Hsu CM, Hsiao HH. Management of Myeloma Bone Lesions. *International Journal of Molecular Sciences* [Internet]. 2021 Jan 1;22(7):3389. Available from: <https://www.mdpi.com/1422-0067/22/7/3389>
  12. Eguia A, Bagan L, Cardona F. Review and update on drugs related to the development of osteonecrosis of the jaw. *Medicina Oral, Patología Oral y Cirugía Bucal* [Internet]. 2020 Jan 1;25(1):e71–83. Available from: <https://www.ncbi.nlm.nih.gov/pmc/articles/PMC6982985/>
  13. Ramírez L, López-Pintor RM, Casañas E, Arriba Ld, Hernández G. New Non-Bisphosphonate Drugs that Produce Osteonecrosis of the Jaws. *Oral health & preventive dentistry* [Internet]. 2015;13(5). Available from: <https://pubmed.ncbi.nlm.nih.gov/25884045/#:~:text=Denosumab%2C%20Sunitinib%20or%20Bevacizumab%20are%20causal%20agents%20in>
  14. Bival S, Šimović L, Blažun A, Bergman L, Vražić D, Granić M. Dentists' Awareness of Medication-Related Osteonecrosis of the Jaw (Risk Factors, Drugs, and Prevention) in the Republic of Croatia. *Acta Stomatol Croat*. 2023 Jun;57(2):121-32.
  15. Alhussain A, Peel S, Dempster L, Clokie C, Azarpazhooh A. Knowledge, practices and opinions of Ontario dentists when treating patients receiving bisphosphonates. *J Oral Maxillofac Surg*. 2015;73:1095-105.
  16. El Osta L, El Osta B, Lakiss S, Henneqin M, El Osta N. Bisphosphonate-related osteonecrosis of the jaw: awareness and level of knowledge of Lebanese physicians. *Support Care Cancer*. 2015;23:2825-31.
  17. Yamori M, Tamura M, Mikami M, Mori T, Noi M, Machida Y, Koshinuma S, Yamamoto G. Differences in the Knowledge and Experience of Physicians and Dentists About Medication-Related Osteonecrosis of the Jaw in Osteoporotic Patients. *Int Dent J*. 2021;71(4):336-42.

## **7. ŽIVOTOPIS**

Karlo Čavlina rođen je 22. ožujka 1999. u Zagrebu. Završio je Osnovnu školu Borovje i srednju školu, Prirodoslovnu školu Vladimira Preloga, gimnazijski smjer. Godine 2018. upisao je Stomatološki fakultet Sveučilišta u Zagrebu.