

Pretprotetski dijagnostički i terapijski postupci u fiksnoj protetici

Palac, Katarina

Master's thesis / Diplomski rad

2024

Degree Grantor / Ustanova koja je dodijelila akademski / stručni stupanj: **University of Zagreb, School of Dental Medicine / Sveučilište u Zagrebu, Stomatološki fakultet**

Permanent link / Trajna poveznica: <https://um.nsk.hr/um:nbn:hr:127:783334>

Rights / Prava: [Attribution-NonCommercial-NoDerivatives 4.0 International/Imenovanje-Nekomercijalno-Bez prerada 4.0 međunarodna](#)

Download date / Datum preuzimanja: **2025-03-06**



Repository / Repozitorij:

[University of Zagreb School of Dental Medicine Repository](#)





Sveučilište u Zagrebu

Stomatološki fakultet

Katarina Palac

**PRETPROTETSKI DIJAGNOSTIČKI I
TERAPIJSKI POSTUPCI U FIKSNOJ
PROTETICI**

DIPLOMSKI RAD

Zagreb, 2024.

Rad je ostvaren u: Stomatološki fakultet Sveučilišta u Zagrebu, Zavod za fiksnu protetiku

Mentor rada: izv. prof. dr. sc. Joško Viskiće, Zavod za fiksnu protetiku

Lektor hrvatskog jezika: Katarina Varenica, profesor hrvatskog jezika i književnosti i fonetike

Lektor engleskog jezika: Sofija Udovičić, profesor engleskog jezika i književnosti

Rad sadrži: 33 stranice

4 slike

Rad je vlastito autorsko djelo koje je u potpunosti samostalno napisano uz naznaku izvora drugih autora i dokumenata korištenih u radu. Osim ako nije drukčije navedeno, sve ilustracije (tablice, slike i dr.) u radu izvorni su doprinos autora diplomskog rada. Autor je odgovoran za pribavljanje dopuštenja za korištenje ilustracija koje nisu njegov izvorni doprinos, kao i za sve eventualne posljedice koje mogu nastati zbog nedopuštenog preuzimanja ilustracija, odnosno propusta u navođenju njihovog podrijetla.

Zahvala

Zahvaljujem mentoru izv. prof. dr. sc. Jošku Viskiću na pomoći i savjetima tijekom studija te prilikom pisanja diplomskog rada.

Hvala mojim kolegicama koje su bile uz mene tijekom putovanja kroz studij. Svaki ispit učinile ste lakšim svojom podrškom i prijateljstvom.

Također, zahvaljujem prijateljima koji me prate još od djetinjstva, koji su uvijek tu za mene i koji su mi pružili podršku na svakom koraku ovog putovanja.

Najveće hvala mojim roditeljima, obitelji i mom Dariu na bezuvjetnoj ljubavi, podršci i razumijevanju. Posebna zahvalnost ide mojim dragim nećakinjama koje su bile moj ispušni ventil tijekom svih stresnih trenutaka. Vaše prisustvo, osmijeh i igra pomogli su mi da se opustim i pronađem ravnotežu, i to ću uvijek cijeniti.

1. Solunjanima 5,18

PRETPROTETSKI DIJAGNOSTIČKI I TERAPIJSKI POSTUPCI U FIKSNOJ PROTETICI

Sažetak

Pretprotetski dijagnostički i terapijski postupci obuhvaćaju ključne korake kojima osiguravamo zdravlje tvrdih i mekih zubnih tkiva te uspješno planiranje i izradu fiksnoprotetskih nadomjesaka. Ovaj pristup započinje sveobuhvatnom dijagnostikom koja uključuje detaljan klinički pregled, analizu rendgenskih snimki i uzimanje preciznih otisaka. Nakon završene dijagnostike, pristupa se planiranju fiksnoprotetskog nadomjeska i svih potrebnih pretprotetskih postupaka te njihov pravilan redoslijed odvijanja. Ovi postupci uključuju oralno kirurške, parodontološke, restaurativne, endodontske i ortodontske intervencije. Najčešće se najprije provode pretpotetska oralnokirurška i parodontološka terapija zbog vremena koje je potrebno za cijeljenje tkiva. Cijeljenje tkiva može trajati od svega nekoliko tjedana do par mjeseci. Zbog toga je bitno voditi pravilan redoslijed provedbe pretprotetskih postupaka. Cilj ovog rada je pružiti pregled postupaka dijagnostike i pretprotetske pripreme pacijenata, s posebnim naglaskom na najčešće zahvate, koji su podijeljeni prema različitim granama dentalne medicine.

Ključne riječi: pretprotetska dijagnostika, pretprotetska terapija, fiksnoprotetski nadomjestak

PREPROSTHETIC DIAGNOSTIC AND THERAPEUTIC PROCEDURES IN FIXED PROSTHODONTICS

Summary

Preprosthetic diagnostic and therapeutic procedures encompass essential steps to ensure the health of hard and soft dental tissue and to facilitate successful planning and fabrication of fixed prosthetic restorations. This approach begins with comprehensive diagnostics, including detailed clinical examinations, radiographic image analysis, and precise impression taking. After completing the diagnostics, the next step is planning the fixed prosthetic restoration and all necessary preprosthetic procedures, ensuring their correct sequence. These procedures include oral surgical, periodontic, restorative, endodontic, and orthodontic interventions. Typically, preprosthetic oral surgical and periodontic therapies are conducted first due to required tissue healing time. Healing can take anywhere from a few weeks to several months. Therefore, maintaining the correct sequence of preprosthetic procedures is crucial. The aim of this work is to provide an overview of the diagnostic and preprosthetic preparation procedures for patients, with a particular emphasis on the most common interventions, categorized according to different branches of dental medicine.

Key words: preprosthetic diagnosis, preprosthetic therapy, fixed prosthetic restoration

Sadržaj

1. UVOD	1
2. PRETPROTETSKA DIJAGNOSTIKA I TERAPIJSKI POSTUPCI	4
2.1. Prvi pregled i komunikacija.....	5
2.2. Dijagnostika i planiranje.....	7
2.2.1. Rendgenska analiza.....	7
2.2.2. Studijski modeli	8
2.2.3. <i>Wax-up</i> i <i>mock up</i>	8
2.2.4. Fotografija i digitalno planiranje	10
2.3. Oralna higijena	12
2.4. Pretprotetska parodontologija	12
2.4.1. Inicijalna parodontološka terapija.....	13
2.4.2. Produljenje kliničke krune	14
2.4.3. Regenerativna kirurška parodontološka terapija.....	15
2.4.4. Mukogingivna parodontološka kirurgija.....	15
2.5. Pretprotetska kirurgija	17
2.5.1. Cistektomija	17
2.5.2. Apikotomija.....	18
2.5.3. Hemisekcije i amputacije	18
2.6. Pretprotetska restaurativna dentalna medicina i endodoncija	19
2.7. Pretprotetska ortodoncija.....	21
2.7.1. Hipodoncija	22
2.7.2. Ispravljanje nagnutih kutnjaka	23
2.7.3. Nedostatak zuba	23
2.7.4. Promjene u vertikalnoj dimenziji	23
3. RASPRAVA	24
4. ZAKLJUČAK	27
5. LITERATURA	29
6. ŽIVOTOPIS	32

Popis skraćenica

CAD (engl. *Computer Aided Design*) – računalno potpomognuti dizajn

CAM (engl. *Computer Aided Manufacturing*) – računalno potpomognuta izrada

DSD (engl. *Digital Smile Design*) – digitalni dizajn osmijeha

OPG – ortopantomogram

CBCT – (engl. *Cone Beam Computed Tomography*) – konusno-snopna računalna tomografija

GTR (engl. *Guided Tissue Regeneration*) – vođena regeneracija tkiva

MTA – mineral trioksid agregat

1. UVOD

Unatoč značajnom napretku u dentalnoj medicini, gubitak zubi i dalje predstavlja ozbiljan zdravstveni problem. Najčešći uzrok oštećenja i gubitka zuba je karijes, jedna od najraširenijih bolesti na globalnoj razini. Osim karijesa, do oštećenja i gubitka zuba mogu dovesti i nekarijesne lezije zuba, traume, tumori, ciste, patološke frakture te nasljedni poremećaji. Svaki od ovih čimbenika može ozbiljno utjecati na oralno zdravlje i kvalitetu života pacijenata, što naglašava potrebu za učinkovitim metodama prevencije i liječenja (1). Oštećeni ili izgubljeni zubi mogu se nadomjestiti različitim vrstama fiksnih protetskih nadomjestaka koji pružaju dugotrajna i funkcionalna rješenja za obnavljanje oralne funkcije i estetike. Fiksni nadomjesci uključuju krunice i mostove sidrene na uporišnim zubima, gdje se prirodni zubi koriste kao oslonci za nadomještanje oštećenih ili izgubljenih zuba, čime se osigurava stabilnost i estetski prihvatljiv izgled. Osim na zubima krunice i mostovi se mogu sidriti i na implantatima (2). Krunice su ključne za restauraciju zubi kod kojih nije moguća restauracija kompozitnim materijalom. One potpuno obavijaju zube oštećene karijesom ili traumom, vraćajući im funkcionalnost i anatomske oblike. Estetski, ljuskice izrađene od dentalne keramike ili kompozitnog materijala nude rješenja za poboljšanje izgleda zuba koji su promijenjeni u boji, obliku ili veličini, omogućujući postizanje prirodnog izgleda i unapređenje estetskih karakteristika uz maksimalnu uštedu tvrdog zubnog tkiva. Najvažniji je dio fiksnoprotetske terapije pravilno postavljanje dijagnoze i izrada sveobuhvatnog plana terapije. Ključ je uzeti u obzir cjelokupno stanje u usnoj šupljini, a ne samo zube koji nedostaju. Ovaj pristup omogućava temeljito planiranje i pripremu prije nego što se započne bilo kakav postupak u ustima, čime se smanjuje rizik od komplikacija i osiguravaju dugotrajni rezultati (3).

Pretprotetska dijagnostika i terapija je složen proces niza radnji koje prethode izradi fiksnoprotetskog rada. Svakom dentalnom zahvatu prethode prvi pregled, detaljna dijagnostika te plan terapije. Pretprotetski dijagnostički i terapijski postupci ključan su korak za uspješan ishod fiksnoprotetske terapije. Ponajprije je važno bilo koji fiksni rad “graditi” na dobrim temeljima, za što nam je faza planiranja i pretprotetske pripreme najvažniji dio terapije. Također, bitna je dobra komunikacija s pacijentom tijekom koje ćemo saznati njegova očekivanja i motiviranost, ali i informirati ga o realnim mogućnostima i ishodima terapije. Nakon detaljnog uzimanja anamneze, posebice dentalne, slijedi klinički pregled usne šupljine; ekstraoralni i intraoralni te radiološka evaluacija struktura u ustima (4). Uzimanje otisaka i izrada dijagnostičkih modela predstavlja još jedan važan aspekt dijagnostike. Precizni otisci omogućuju izradu studijskih modela koji se koriste za analizu okluzije, planiranje preparacije zuba i izvođenje *wax-upa* (zatim *mock-upa* u ustima

pacijenta) za vizualizaciju konačnih protetskih radova. Osim za estetsko i funkcijsko planiranje, *mock-up* koristimo i za izradu privremenih nadomjestaka koji pomažu pacijentu da se prilagodi završnom fiksnoprotetskom nadomjesku (5). U današnje vrijeme sve je veća uporaba digitalne tehnologije u pojedinim fazama kao što je uporaba intraoralnih skenera, CAD/CAM (*Computer-Aided Design/Computer-Aided Manufacturing*) te programa za virtualno planiranje poput *Digital Smile Design* (DSD). To je suvremeni digitalni alat koji se koristi za planiranje i simulaciju estetskih promjena osmijeha pacijenta (6). Pretprotetska terapija zahtjeva interdisciplinarni pristup te uključuje oralnokiruršku, parodontološku, restaurativnu, endodontsku te ponekad i ortodontsku obradu. Terapija može uključivati sanaciju karijesa, liječenje parodontnih bolesti, korekciju kontura zuba, kirurške zahvate poput ekstrakcija zuba ili augmentacije kosti, te ortodontske korekcije kako bi se osigurala optimalna pozicija zuba i čeljusti. Unatoč što provedba svi ovih faza iziskuje određeno vrijeme, koje se pacijentu u većini slučajeva čini predugo, ovo je faza koja se ne smije odraditi površno ili preskočiti ukoliko želimo dugotrajan, funkcionalan i estetski zadovoljavajući rad.

Svrha ovog rada je pružiti pregled postupaka dijagnostike i pretprotetske pripreme pacijenata, s posebnim naglaskom na najčešće zahvate, koji su podijeljeni prema različitim granama dentalne medicine.

2. PRETPROTETSKA DIJAGNOSTIKA I TERAPIJSKI POSTUPCI

2.1. Prvi pregled i komunikacija

Preprotetska dijagnostika te samo planiranje terapije počinje s prvim susretom s pacijentom. Komunikacija se proteže kroz sve faze prvog pregleda te se smatra važnim, ponekad zanemarenim dijelom planiranja terapije. Upoznavanje s pacijentom i razumijevanje njegovih očekivanja, strahova i dosadašnjih iskustava sa stomatološkim tretmanima pomaže u stvaranju povjerenja i olakšava daljnju komunikaciju. Tijekom razgovora analiziramo ekstraoralni nalaz pacijenta gdje možemo uočiti potencijalne asimetrije, odnos proporcija trećina lica, malokluzije, vidljivost zuba i bukalnih koridora tijekom govora, nagnuće protetske ravnine ili potencijalni pomak sredine (7). Također, kroz razgovor se mogu primijetiti i nepogodne navike o čemu nam može ovisiti ishod terapije. Kao najraširenije nepogodne navike javljaju se infantilno gutanje i grickanje donje usnice. Infantilno gutanje, poznato i kao infantilni tip gutanja, odnosi se na način gutanja koji je tipičan za dojenčad i malu djecu, a karakterizira ga protruzija jezika prema naprijed tijekom gutanja. Dok je ovo normalno za dojenčad, problem nastaje kada ovakav način gutanja potraje i nakon što dijete navrší tri do četiri godine. Infantilno gutanje protrudira prednje zube, otvara zagriz u prednjem dijelu zubnog niza te dolazi do pojave dijastema što se protetski može riješiti, ali su rezultati upitni zbog čestih recidiva otvorenog zagriza kod nastavka nepogodne navike. Kod grickanja donje usnice uočavamo duboki zagriz te uvlačenje donje usnice ispod gornjih prednjih zuba. Kod obiju nepogodnih navika dolazi do pomaka zuba zbog disbalansa u jačini sila usnica i jezika. Uoče li se nepogodne navike, potrebna je konzultacija s ortodontom. Ukoliko se anomalija i uzrok same anomalije riješi ortodontskim putem često protetsko saniranje nije potrebno ili se rade samo male estetske korekcije. Budući da nam je prioritet ne štetiti, ovime izbjegavamo opsežno brušenje zuba. Unutar komunikacije treba saznati što pacijent želi. Ponekad su pacijentove želje nerealne, izvan etičkih i terapijskih mogućnosti. Pacijentu se uvijek treba prići s pristupom je li to opravdano i bi li taj zahvat terapeut sebi radio na isti način (7).

Zatim uzimamo opću medicinsku anamnezu s ciljem uvida u cjelokupno zdravlje pacijenta, potencijalne kontraindikacije ili rizične čimbenike. Najčešće korištene tehnike su neposredni razgovor stomatologa i pacijenta ili ispunjavanje standardiziranih obrazaca te kombinacija tih tehnika (8). Ona označava početak odnosa s pacijentom i omogućuje bolje razumijevanje razloga

njegova dolaska, što je posebno važno u procjeni općeg medicinskog i stomatološkog stanja. Opće zdravstveno stanje pacijenta može značajno utjecati na ishod stomatološkog liječenja.

U općoj anamnezi prikupljaju se podaci o bolestima kardiovaskularnog, dišnog, endokrinog, mokraćnog, infektivnog i živčanog sustava. Posebno je važno saznati koristi li pacijent u terapiji neke lijekove koji utječu na zgrušavanje krvi, pati li od malignih bolesti, ima li alergije na lijekove, hranu ili lateks. Također se prikupljaju informacije o pacijentovim navikama poput pušenja, konzumacije alkohola i droga te se pažljivo bilježe svi lijekovi koje pacijent trenutno uzima ili ih je uzimao (9). U stomatološkoj anamnezi fokus je na točnom razlogu pacijentovog dolaska, što obično uključuje funkcionalne probleme zbog nedostatka jednog ili više zuba, a nerijetko i narušenu estetiku. Česti razlozi za fiksno protetsku terapiju uključuju i oštećenje zuba nekarijesnim lezijama (abrazijom, atricijom, abfrakcijom i erozijom) te raznim nepogodnim navikama (bruksizam). Prikupljanje informacija o prethodnim stomatološkim zahvatima te eventualnim komplikacijama tijekom istih, također je od velike važnosti. Osim toga, provjeravamo razinu oralne higijene, ispitujemo na koji način pacijent održava oralnu higijenu, koje proizvode koristi te koliko često posjećuje stomatologa (8).

Pravilno prikupljeni i interpretirani anamnestički podaci omogućuju praćenje pacijentovoga zdravstvenog stanja, procjenu rizika povezanih sa stomatološkim zahvatima te analizu mogućeg utjecaja općega zdravstvenog stanja na oralno zdravlje. U nekim slučajevima, zbog medicinskih razloga, određeni stomatološki ili fiksno protetski zahvati možda će biti potrebno privremeno ili trajno odgoditi.

Nakon anamneze prelazi se na klinički pregled pacijenta. Najprije se radi ekstraoralni pregled te potom intraoralni. Kod komunikacije smo već spomenuli neke važne komponente ekstraoralnog pregleda, a ovdje ćemo navesti još inspekciju, palpaciju, perkusiju i auskultaciju (kod dijagnostike temporomandibularnih poremećaja) (9). Ekstraoralni pregled započinje procjenom općeg izgleda pacijenta, uključujući stanje kože, simetriju lica, te palpacijom limfnih čvorova, žlijezda slinovnica i temporomandibularnog zgloba. Posebna pažnja posvećuje se eventualnim asimetrijama, oteklinama ili promjenama na koži koje mogu ukazivati na dublje patološke procese. Intraoralni pregled najbolje je raditi istodobno s analizom rendgenskih snimaka jer se vrlo često ne može dati ni prijedlog terapije bez uvida u rendgensku snimku (7). Intraoralni pregled započinje inspekcijom, grubim pregledom mekih i tvrdih tkiva pri čemu već možemo vidjeti potencijalne

upale mekih tkiva, broj preostalih zubi, prethodne restauracije i karijese, te ocijeniti razinu oralne higijene. Osim samih zuba pregled uključuje cjelokupnu usnu šupljinu, labijalnu i bukalnu sluznicu, gingiva, područje tvrdog i mekog nepca, dno usne šupljine i uvule (važno za prevenciju oralnog karcinoma). Pomoću osnovnog instrumentarija vrši se pregled svih zuba, njihova pomičnost, karijesi, eventualni parodontni džepovi, krvarenja, gnojenja, otekline, supragingivni i subgingivni kamenac te rubovi postojećih restauracija. Uz to se paralelno radi i rendgenska analiza gdje možemo vidjeti upalne procese u kosti, potencijalne gubitke kosti, ciste, skrivene karijese, stanje preostalih zubi i omjer kliničke krune i korijena. Završavamo pregled kontrolom funkcije. Provjeravamo kretnje u protruziji i laterotruziji i eventualne interference u ustima tijekom istih te maksimalnu interkuspidaciju (7).

2.2. Dijagnostika i planiranje

Planiranje fiksnoprotetske terapije složen je i zahtjevan proces koji zahtijeva integraciju znanja i iskustva terapeuta s vještinama zubnog tehničara, uzimajući u obzir pacijentove želje i financijske mogućnosti. U ovom procesu važno je razmotriti broj preostalih zuba, njihovu sposobnost podnošenja opterećenja, vitalnost, žvačne sile te spol i dob pacijenta. Liječnik dentalne medicine koristi niz dijagnostičkih alata kako bi donio najbolju odluku za specifični slučaj, osigurao zubnom tehničaru sve potrebne informacije za izradu protetskog nadomjeska i pružio pacijentu cjelovit uvid u plan i tijek terapije (10).

2.2.1. Rendgenska analiza

Rendgenska dijagnostika ima ključnu ulogu u stomatologiji, omogućavajući preciznu procjenu oralnog zdravlja i planiranje optimalne terapije. Različite vrste rendgenskih snimaka koriste se ovisno o specifičnim potrebama dijagnostike. Osnovna podjela rendgenskih snimki uključuje intraoralne i ekstraoralne. Kod intraoralnih snimki film se postavlja unutar usne šupljine, dok se kod ekstraoralnih nalazi izvan usne šupljine (11). Intraoralne snimke, poput *bitewing* snimaka, posebno su korisne za otkrivanje karijesa između zuba, dok periapikalne snimke pružaju detaljan prikaz cijelog zuba, uključujući korijen i okolnu kost, što je neophodno za dijagnostiku bolesti zuba i parodonta. Okluzalne snimke omogućuju širi pregled zubnih lukova, pomažući u otkrivanju nepravilnosti, cista ili stranih tijela. Ekstraoralne snimke, poput ortopantomograma

(OPG), pružaju sveobuhvatan pregled obje čeljusti, zuba, temporomandibularnih zglobova, maksilarnih sinusa i nosnih kostiju, što je ključno u planiranju složenih protetskih i ortodontskih zahvata te u otkrivanju raznih patoloških stanja. Lateralne kefalometrijske snimke koriste se u ortodontici za analizu rasta i razvoja čeljusti te procjenu odnosa zuba i kostiju u bočnoj projekciji. CBCT (konusno-snopna računalna tomografija) predstavlja naprednu trodimenzionalnu snimku koja omogućuje detaljan prikaz kostiju, zuba i mekih tkiva, što je nezamjenjivo za precizno planiranje implantata, složenih kirurških zahvata i dijagnostiku kompleksnih oralnih patologija. U stomatologiji je CBCT naišao na široku primjenu u planiranju implantološke terapije i dijagnostici raznih patoloških stanja, također, nalazi primjenu i u dijagnostici temporomandibularnih poremećaja kao i u ortodontici (12). Svaka od ovih snimaka pruža specifične informacije ključne za postavljanje točne dijagnoze i planiranje adekvatne stomatološke terapije.

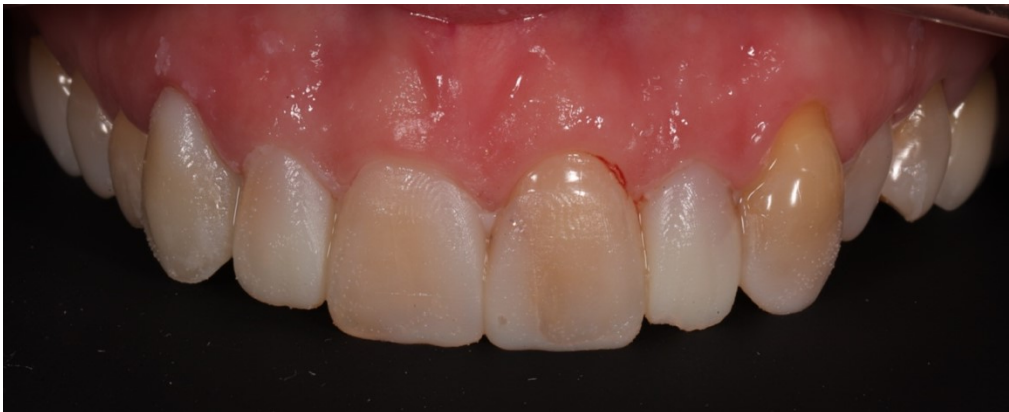2.2.2 Studijski modeli

Studijski modeli predstavljaju detaljne i precizne replike pacijentovih zuba i čeljusti, izrađene kako bi se provelo temeljito dijagnostičko ispitivanje i planiranje složenijih terapijskih postupaka. Ovi modeli omogućuju temeljitu analizu okluzije, procjenu anatomskih odnosa te simulaciju različitih terapijskih opcija. Otisak za izradu studijskih modela može biti analogni, klasični otisak u metalnim konfekcijskim žlicama ili digitalni otisak (skeniranje). Ako je otisak uzet digitalno, intraoralnim skenerom, model se obrađuje u računalu i planiranje završava virtualno (13). Uz same studijske modele potreban je međučeljusni registrat pomoću kojeg dentalni tehničar treba postaviti modele u međusobni odnos. Također je potreban prijenos prostornog odnosa gornje čeljusti s bazom lubanje u artikulatorku, za što koristimo obrazni luk, te na posljetku i registracija protruzijskih i lateralnih kretanja (13). Tako olakšavamo tehničaru izradu nadomjeska budući da sa svim registratima i prijenosom obraznog luka može individualizirati artikulatorku točno po pacijentovim kretanjima.

2.2.3. *Wax-up* i *mock-up*

Nakon što se otisci izliju i modeli obrade, počinje faza planiranja u kojoj najveću ulogu imaju dentalni tehničari koji provide navoštavanje, takozvani *wax-up*. Dijagnostički *wax-up* je metoda koja uključuje izradu voštanog modela planiranog nadomjeska kako bi se procijenili optimalni estetski i funkcionalni rezultati te odredile potrebne kliničke i laboratorijske mjere za njihovo postizanje (14). Dijagnostički *wax-up* ima nekoliko važnih prednosti. Prvo, pomaže u

preciznom planiranju zahvata, omogućujući da se unaprijed identificiraju i riješe potencijalni problemi. Drugo, pruža vizualnu prezentaciju pacijentu kako bi on mogao dobiti jasnu sliku o konačnom rezultatu terapije, što olakšava komunikaciju i povećava zadovoljstvo pacijenta. Također, *wax-up* služi kao vodič tijekom zahvata same preparacije jer imamo buduće stanje zuba koje gledamo omogućujući stomatologu da precizno prati planirane promjene i osigurava optimalan estetski i funkcionalni rezultat. Pomoću dijagnostičkog *wax-upa* može se izraditi i privremeni nadomjestak (5). Proces započinje uzimanjem otiska modela sa *wax-upom* pomoću silikonskog materijala ili izradom kalupa od prešane folije. Silikonski ključ ili kalup se potom napuni autopolimerizirajućom smolom i postavlja na zube pacijenta u ustima. Nakon što se smola stvrdne, stvara se privremeni nadomjestak koji služi kao prototip za konačni protetski rad. (14). Plan terapije možemo prenijeti i pacijentu u usta tehnikom *mock-upa*. Dijagnostički *mock-up* predstavlja klinički ekvivalent dijagnostičkom *wax-upu* (Slika 1.) (14).

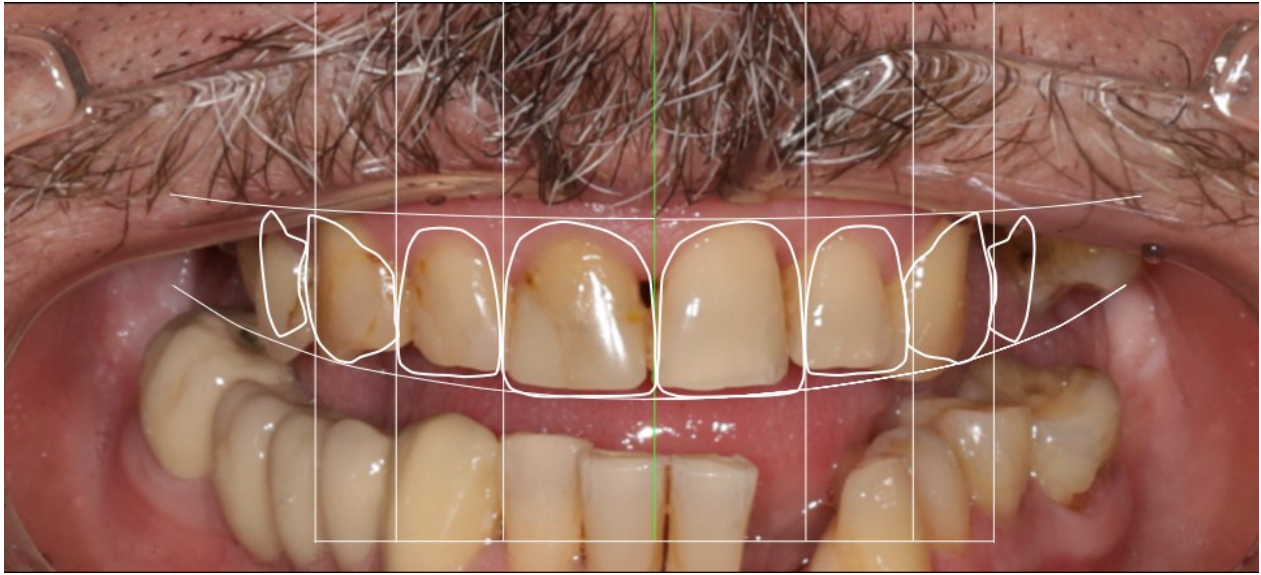

Slika 1. Intraoralni prikaz dijagnostičkog *mock-upa* na gornjim prednjim zubima. Preuzeto s dopuštenjem autora: izv. prof. dr. sc. Joško Viskić

Mock-up je postupak intraoralnog preoblikovanja zubi korištenjem materijala u boji zuba, najčešće kompozita, kako bi se postigao željeni oblik zuba. Služi za kontrolu i dodatnu analizu planiranja te za komunikaciju s pacijentom. Na taj način pacijent može vidjeti odgovara li mu plan terapije, veličina i oblik zuba, te ukoliko mu se prijedlog ne sviđa, može se korigirati. Ako takva promjena nije moguća sa stručne i etične strane može se i odustati od terapije prije nego smo krenuli sa bilo kakvim brušenjima. Na taj način sprječavaju se nezadovoljstva i preveniraju pravni problemi (13).

2.2.4. Fotografija i digitalno planiranje

Dentalna fotografija u današnje doba neizostavan je dio dijagnostike i planiranja u fiksnoj protetici. Ona služi za dokumentaciju, analogno i digitalno planiranje, vrednovanje rada, edukaciju te u komercijalne svrhe (7). Fotografije se koriste za bilježenje početnog stanja usne šupljine, što uključuje izgled zuba, zubnog mesa i okolnih oralnih struktura. Ova dokumentacija pruža vizualni zapis koji olakšava komunikaciju s pacijentom, omogućujući mu da jasno razumije postojeće stanje i predložene terapijske opcije. Tijekom terapije, fotografije se koriste za praćenje napretka i dokumentiranje svakog koraka liječenja, bilo da se radi o konzervativnim, kirurškim ili protetskim zahvatima. Na taj način, stomatolog može precizno pratiti rezultate terapije i po potrebi prilagoditi plan liječenja. Također, fotografije služe kao važan alat u edukaciji i profesionalnom razvoju, omogućujući stomatolozima da razmjenjuju iskustva i prezentiraju svoje radove na stručnim skupovima i edukacijskim radionicama. Osnovne portretne fotografije za protetsko planiranje uključuju fotografije ozbiljnog lica, osmijeha, slike s retraktorima, makroosmijeh i fotografiju na „12 sati“. Makroosmijeh i fotografija na „12 sati“ mogu se raditi za vrijeme intraoralnih fotografija u ordinaciji radi boljih postavki aparata za takve fotografije (7). Standardne intraoralne fotografije su zagriz sprijeda, zagriz bočno (lijevo i desno), gornja čeljust s kontrastorom frontalno, gornja čeljust s kontrastorom bočno, donja čeljust s kontrastorom frontalno te donja čeljust s kontrastorom bočno (7). Kod većih rehabilitacija mogu se dodati i okluzalne slike u ogledalu gornje i donje čeljusti. Pojavom digitalne fotografije, a samim time i brže komunikacije s dentalnim tehničarom preko interneta započelo je i virtualno planiranje. U početku se služilo s jednostavnim linijama ili oznakama na fotografijama koje su se mogle raditi u osnovnim programima kao što je Keynote, Photoshop ili PowerPoint (Slika 2.) (7).



Slika 2. Prikaz pripreme DSD protokola na intraoralnoj fotografiji pacijenta. Preuzeto s dopuštanjem autora: izv. prof. dr. sc. Joško Viskić

Kasnije su se pojavili i prvi programi koji na temelju fotografija pomažu u planiranju terapije. Takav koncept ima *Digital Smile Design* (DSD). To je suvremeni digitalni alat koji se koristi za planiranje i simulaciju estetskih promjena osmijeha pacijenta. DSD omogućuje stomatolozima da, uz pomoć specijaliziranih softvera, precizno analiziraju pacijentove crte lica, zube i osmijeh te kreiraju digitalne modele koji simuliraju željeni estetski ishod. Ovaj pristup olakšava komunikaciju između stomatologa, zubnog tehničara i pacijenta, jer pacijent može vizualno vidjeti i razumjeti planirane promjene prije početka terapije. DSD poboljšava preciznost i predvidljivost estetskih zahvata te pomaže u postizanju optimalnih funkcionalnih i estetskih rezultata (6). Koncept je bio jednostavan i pruženi su protokoli fotografiranja i smjernice za kalibraciju veličina za pojedinu dentalnu fotografiju (7). Mana ovog koncepta je što je ograničen za estetsku zonu. Ovaj koncept planiranja pridonio je tome da su liječnici dentalne medicine počeli ozbiljnije shvaćati fazu planiranja protetske terapije. Iz DSD-a je proizašla veća komunikacija putem dentalne fotografije s dentalnim tehničarima te proba navoštavanja (*mock-up*) kao ključna faza planiranja terapije (6). Danas postoje razne druge aplikacije za virtualno planiranje osmijeha, no i dalje ne daju realnu sliku. Mogu nam pomoći u komunikaciji s pacijentom, ali moramo imati na umu da je virtualno planiranje jedno, a realne mogućnosti u terapijskim postupcima drugo.

2.3. Oralna higijena

Oralna higijena pacijenta presudna je za uspjeh terapije. Koliko god se precizno planiralo i radilo, sve na kraju ovisi koliko dobru oralnu higijenu pacijent provodi. Oralna higijena ima ključnu ulogu u pretprotetskoj pripremi i značajno utječe na uspjeh bilo kojeg protetskog zahvata. Pravilna higijena usne šupljine prije započinjanja protetske terapije osigurava optimalne uvjete za izradu i ugradnju nadomjestaka, poput krunica, mostova ili proteza. Održavanje čistoće zuba i desni smanjuje rizik od razvoja infekcija, gingivitisa i parodontalnih bolesti, što može negativno utjecati na izdržljivost i funkcionalnost protetskih radova. Potrebna je procjena stanja oralne higijene na početku terapije te detaljne upute u oralnu higijenu tijekom i nakon same terapije. Preporuka je nova srednje tvrda ili rjeđe mekana četkica (ovisno o pacijentu i trenutnom mekotičnom stanju u usnoj šupljini) s pastom za zube (po mogućnosti s fluoridima), zatim obavezno interdentalna četkica (zubni konac na mjestima gdje interdentalna četkica ne prolazi), te povremeno antiseptik za usnu šupljinu za mućkanje ujutro i navečer prije spavanja (7). Time se smanjuje mogućnost potencijalnih komplikacija tijekom i nakon protetskog zahvata. Također, pacijenti s dobrom oralnom higijenom obično imaju bolju prognozu i dugoročnije rezultate nakon ugradnje protetskih nadomjestaka. Zbog toga je edukacija pacijenata o važnosti oralne higijene i pravilnim tehnikama čišćenja ključna komponenta pretprotetske pripreme. Pacijent mora biti aktivno uključen u održavanje zdravlja tkiva, zainteresiran za predloženi plan liječenja i motiviran za sudjelovanje. Bez suradnje, koja se opisuje kao stupanj u kojem pacijent slijedi režim koji je propisao stomatolog, neće se postići dobar ishod liječenja (15).

2.4. Pretprotetska parodontologija

Pretprotetska parodontologija obuhvaća sve parodontološke postupke koji se provode prije protetske terapije s ciljem osiguranja zdravih parodontalnih tkiva i stabilne baze za buduće protetske nadomjeske. Parodontološka priprema pacijenta prvi je korak u svakoj pretprotetskoj terapiji. Prioritet prije parodontološke terapije imaju samo upalna stanja kao što su otekline ili bolna stanja pulpitisi. U tim slučajevima pristupa se vađenju zuba ili endodontskom liječenju do smirivanja stanja (7). U suvremenoj dentalnoj medicini velika pažnja se posvećuje estetici zuba, no da osmijeh bude u harmoniji jednako nam je važna i ružičasta estetika, odnosno estetika mekog

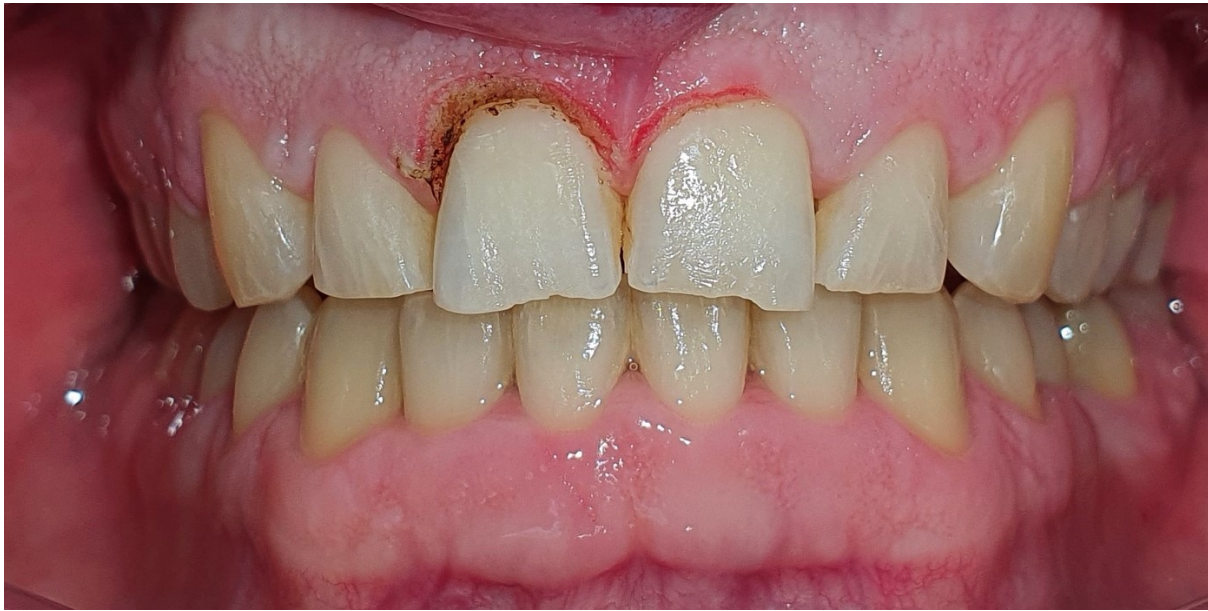tkiva. Posebno promatramo harmoniju, simetriju i prirodnosti gingivalnih kontura. Svaka veća nepravilnost ili asimetrija čini i protetski rad neprirodnim. Za ovakvu vrstu estetike potrebna nam je zdrava gingiva s očuvanim suprakrestalnim tkivnim pričvrskom (16). Prije početka svake protetske terapije potrebno je provesti parodontološki pregled kako bi se ocijenilo stanje parodonta, naslage na zubima te eventualna prisutnost gingivitisa i parodontitisa. Kod lakših patoloških stanja, poput reverzibilne upale gingive, terapija je usmjerena na uklanjanje tvrdih i mekih zubnih naslaga koje sadrže mikroorganizme odgovorne za upalu. (17).

2.4.1. Inicijalna parodontološka terapija

Inicijalna parodontološka terapija počinje prvim posjetom pri kojem se najčešće komunicira s pacijentom, radi prvi pregled i upoznaje ga se s problemom i mogućim komplikacijama ukoliko se ne pridržava uputa. U parodontologiji ključno je prikupiti anamnestičke podatke o pacijentovim navikama poput pušenja, obiteljskoj povijesti parodontitisa te o postojanju dijabetesa (7). Provjerava se dubina parodontnih džepova i prisutnost krvarenja gingive prilikom sondiranja, mjeri se veličina recesije gingive, procjenjuje stupanj zahvaćenosti furkacija i pokretljivost zuba, a radiološki se analizira prisutnost resorpcije kosti. Inicijalna faza liječenja, poznata i kao kauzalno, antimikrobno, nekirurško liječenje, ima za cilj postizanje čistog i zdravog stanja parodonta. To se postiže potpunim uklanjanjem svih mekih i tvrdih naslaga te motiviranjem pacijenata da usvoje ispravne tehnike oralne higijene kako bi se postigla optimalna kontrola plaka. Nekirurško liječenje parodontnih bolesti provodi se u dvije faze. U prvoj se fazi provodi supragingivalna instrumentacija s ciljem uklanjanja plaka i kamenca, uz davanje uputa pacijentu o pravilnoj oralnoj higijeni. Druga faza obuhvaća klasičnu zatvorenu terapiju džepova, koja se sastoji od subgingivalnog struganja i poliranja korijena zuba. Tijekom ove faze uklanjaju se patogeni sa zuba, parodontnih džepova i inficiranog okolnog tkiva kako bi se postigla glatka, čista i biokompatibilna površina korijena. Terapija se provodi pomoću posebno dizajniranih ručnih instrumenata, no često se kombiniraju sa zvučnim ili ultrazvučnim uređajima. Nakon završetka nekirurške terapije, ako nije potrebna daljnja kirurška intervencija, pacijent prelazi u fazu održavanja, poznatu kao *recall* faza. Ova faza uključuje redovitu preventivnu supragingivalnu instrumentaciju i, po potrebi, ponavljanje subgingivalnog liječenja. Cilj ove faze je održavanje postignutih rezultata i sprječavanje recidiva bolesti (18).

2.4.2. Produljenje kliničke krune

Produljenje kliničke krune zuba jedan je od najčešćih kirurških zahvata koji se rade u preprotetskoj estetskoj rehabilitaciji pacijenta kada je klinička kruna zuba nosača kratka. Može se raditi mekotkivno produženje kliničke krune, produženje kliničke krune s resekcijom i modeliranjem alveolarne kosti i forsirana erupcija s fiberotomijom ili bez nje u interdisciplinarnoj suradnji sa specijalistom ortodoncije. Katkad je dovoljno napraviti samo mekotkivno produljenje krune gingivektomijom, bilo skalpelom, elektrotomom ili laserom (Slika 3.).



Slika 3. Estetsko ujednačavanje ruba girlande gingive na zube 11 i 12 i produljenje kliničke krune zuba korištenjem dentalnih lasera, prije izrade estetskih vestibularnih ljuskica.

Preuzeto s dopuštenjem autora: izv. prof. dr. sc. Joško Viskić

Ipak, ponekad je zbog nedostatka keratinizirane gingive potrebno napraviti apikalno pomaknuti režanj (7). Kako bi znali može li se raditi mekotkivno produljenje krune bez modeliranja alveolarne kosti moramo sondirati kost, odnosno izmjeriti dužinu od sulkusa, preko spojnog epitela i vezivnotkivnog pričvrstka do alveolarne kosti. Mekotkivno produljenje kliničke krune je moguće ukoliko imamo više od 3-4 mm pri sondiranju kosti. Ukoliko je izmjereno manje od 3 mm potrebno je raditi i zahvat modelacije alveolarne kosti. Ako se pridržavamo ovih pravila, ne bi trebalo doći do komplikacija kao što su upala marginalnog ruba gingive uz protetski rad ili recidiv viška gingivnog tkiva. U estetskoj dentalnoj medicini često se radi produljenje kliničke krune kako bi se simetrično oblikovala gingiva i gingivni zeniti. Također treba obratiti pozornost na fenotip gingive.

Kod pacijenata se češće nailazi debeli fenotip gingive što je za terapeuta pogodnije jer on pruža bolje uvjete cijeljenja i više "oprašta" pogreške, nego što je to u slučaju tankog fenotipa, koje se mogu dogoditi pri radu. Debeli fenotip karakteriziraju kraće interdentalne papile, ravnija površina i tijek gingive te deblja podležeca alveolarna kost koju, ukoliko radimo resekciju kosti, moramo više stanjiti nego kod tankog fenotipa. Kod tankog fenotipa su karakteristične duže interdentalne papile, valovitiji tijek i površina gingive, tanja podležeca kost te manji pojas pričvrstne gingive. Općeniti test za fenotip je test parodontološkom sondom; ukoliko sonda prosijava kroz meka tkiva radi se o tankom fenotipu (debljina gingive je veća od 1 mm), ako se sonda ne vidi kroz meka tkiva, gingiva je deblja od 1 mm te se radi o debelom fenotipu (7).

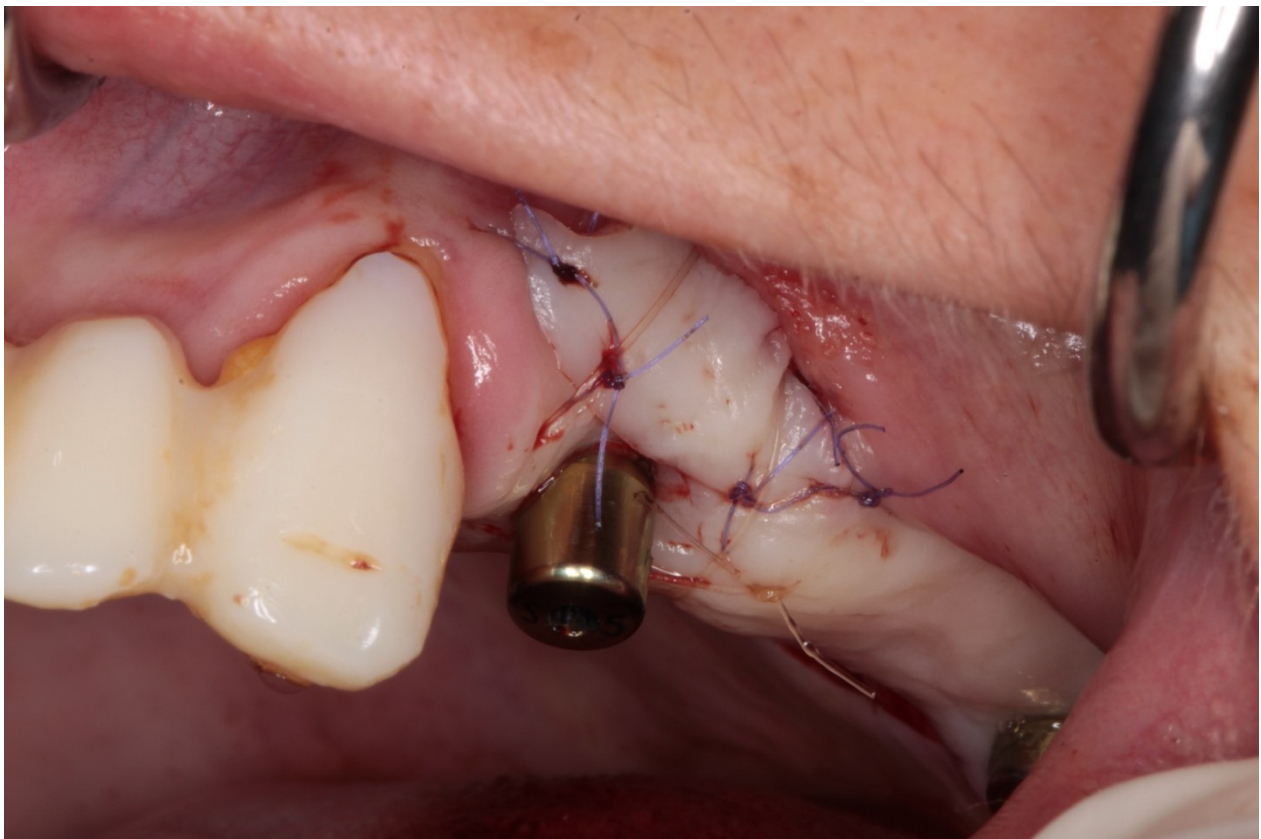
2.4.3. Regenerativna kirurška parodontološka terapija

Regenerativna parodontna terapija obuhvaća različite kirurške postupke čiji je specifičan cilj obnova parodonta kroz stvaranje novog pričvrstka. Regenerativna kirurška parodontološka terapija može se raditi prije, tijekom ili nakon izrade protetskog rada, ovisno o potrebi. Radi li se prije, to je najčešće regeneracija pojedinih ili višestrukih vertikalnih intrakoštanih defekata kod zuba koji su strateški važni kao budući nosači protetskog rada (7). Ova terapija uključuje niz kirurških postupaka koji potiču regeneraciju tkiva, poput vođene regeneracije tkiva (GTR), koja koristi posebne membrane za prekrivanje kostiju i zuba kako bi spriječila rast neželjenog tkiva i omogućila regeneraciju parodontalnih struktura. Također, mogu se koristiti koštani *graftovi* ili koštani zamjenski materijali za ispunjavanje koštanih defekata, kao i biološki agensi, poput proteina koji stimuliraju rast i regeneraciju tkiva. Augmentacija kosti radi se i kao priprema alveolarnog grebena za dentalnu implantologiju. Postoje jasne kontraindikacije kod pacijenata za bilo kakav regenerativni ili mukogingivni zahvat. Neki od glavnih su neadekvatno provođenje oralne higijene (prisutnost plaka i krvarenja veća od 10 % na mjerenim mjestima), ako nije prošao inicijalnu terapiju te ako je pušač.

2.4.4. Mukogingivna parodontološka kirurgija

Mukogingivna parodontološka kirurgija odnosi se na kirurške zahvate usmjerene na korekciju i rekonstrukciju mekih tkiva desni i oralne sluznice. Glavni ciljevi ove vrste kirurgije su poboljšanje zdravlja parodontalnih tkiva, povećanje estetske privlačnosti osmijeha te osiguravanje

stabilne baze za buduće protetske ili ortodontske zahvate. Najčešće su to recesije gingive, odnosno povlačenje gingive uslijed nepravilnog četkanja ili uzrokovano kao trauma biološke širine, što je rezultat agresivnih postupaka tijekom stomatoloških zahvata (7). Mukogingivni kirurški zahvati obuhvaćaju niz postupaka, kao što su povećanje zone keratinizirane gingive, pokrivanje ogoljenih zubnih vratova (recesije gingive), korekcija deformiteta mekog tkiva te poboljšanje konture gingive. Ovi zahvati često uključuju transplantaciju vezivnog tkiva ili slobodnih gingivnih *graftova* kako bi se ojačalo ili obnovilo gingivno tkivo te poboljšala stabilnost zuba i estetika osmijeha (Slika 4.).



Slika 4. Slobodni gingivni transplantat u cilju povećanja pojasa keratinizirane sluznice oko dentalnog implantata. Preuzeto s dopuštenjem autora: izv. prof. dr. sc. Joško Viskić

Za uspjeh mukogingivnih kirurških zahvata ključni su faktori precizna dijagnoza, pravilno planiranje tretmana te postoperativna skrb i održavanje oralne higijene. Ovi zahvati ne samo da poboljšavaju estetski izgled i funkcionalnost, već i značajno doprinose dugoročnom očuvanju oralnog zdravlja.

2.5. Pretprotetska kirurgija

Pretprotetska kirurška terapija dolazi u više faza tijekom same pretprotetske pripreme, ovisno o hitnosti i potrebama parodontološke i endodontske terapije. Uglavnom se kirurški postupci u pretprotetskoj terapiji planiraju u početku uz, naravno, parodontološku terapiju kako bi se ostavilo dovoljno vremena za proces cijeljenja tkiva. Pod kirurškom terapijom podrazumijevaju se vađenja korjenova i zuba koji su kontraindicirani za protetsku sanaciju (vertikalna i horizontalna fraktura, duboki karijes korijena, pomičnost zuba 3. i 4. stupnja, periapikalni procesi s nemogućnošću liječenja), apikotomija, uklanjanje cista i tumora, hemisekcije i amputacije korjenova. Osim navedenih uklanja se hiperplasično meko tkivo koje ometa izradu i nošenje samog fiksnoprotetskog rada. Tu možemo ubrojiti i frenulektomiju. Frenulektomija je kirurški zahvat kojim se uklanja ili reže frenulum, mali nabor tkiva koji ograničava kretanje usana ili jezika. Ovaj postupak se obično izvodi kada frenulum uzrokuje funkcionalne probleme, poput ograničenog pokreta jezika ili usana, što može otežavati govor, žvakanje ili nošenje protetskih nadomjestaka. Frenulektomija se također često izvodi u slučajevima kada je frenulum uzrok velikih dijastema, odnosno razmaka između prednjih zuba, kako bi se omogućilo pravilno zatvaranje razmaka i poboljšanje estetskog izgleda osmijeha.

2.5.1. Cistektomija

Cistektomija predstavlja zahvat uklanjanja ciste, patoloških šupljina obloženih tkivom i ispunjenih tekućinom. Ciste su patološke šupljine ispunjene tekućinom, polutekućim sadržajem ili plinom, a najčešće se javljaju u području čeljusti. Zube zahvaćene cistom treba pregledati i po potrebi endodontski liječiti prije samog zahvata cistektomije (7). Zahvat se provodi pod lokalnom anestezijom, a uključuje pristup cisti, njeno pažljivo uklanjanje kako bi se spriječilo oštećenje okolnih struktura te, u nekim slučajevima, nadomještanje kosti koštanim *graftom* ili sintetičkim materijalom kako bi se potaknula regeneracija kosti, no pacijenti mogu zacijeliti i bez takve augmentacije. Nakon cistektomije važno je pratiti pacijenta radi potencijalnih komplikacija, kao što su infekcija, krvarenje ili ponovno pojavljivanje ciste. Pravilno postoperativno praćenje i higijena ključni su za uspješan ishod zahvata.

2.5.2. Apikotomija

Apikotomija je kirurški postupak uklanjanja vrha korijena zuba (apikalnog dijela) u slučaju periradikularnih promjena koje se ne mogu sanirati konzervativnim metodama liječenja. Ova intervencija se najčešće koristi kada postoje trajne infekcije ili ciste na vrhu korijena zuba, unatoč prethodnom endodontskom liječenju. Iako se danas u stomatološkoj praksi apikotomija smatra relativno jednostavnim zahvatom za oralnog kirurga, njena važnost ne treba biti podcijenjena. Ona je ključna u liječenju kroničnih odontogenih upala i često predstavlja jedinu mogućnost kauzalne terapije kada endodontska terapija ne uspije u potpunosti ukloniti infekciju. Nakon apikotomije, cilj je postići potpuno ozdravljenje zahvaćenog područja i spriječiti povratak infekcije (19). To je najčešći pretprotetski kirurški zahvat pri kojem se apikalni dio zuba skraćuje za 3 mm, gdje obično najviše ima razgranatih lateralnih kanala. Retrogradno se zub preparira 3 mm s različitim soničkim i ultrasoničkim instrumentima. Kao retrogradno punjenje se najčešće koristi mineral trioksid agregat (MTA) ili staklenoionomerni cement. Potrebne su redovite kontrole nakon zahvata da se potvrdi njegova uspješnost cijeljenjem periradikularnog područja, do tada treba napraviti dugotrajnije privremene protetske radove.

2.5.3. Hemisekcije i amputacije

Hemisekcija se odnosi na kirurško uklanjanje jednog korijena i pripadajućeg dijela krune zuba, dok amputacija podrazumijeva kirurško uklanjanje samo jednog korijena zuba bez uklanjanja pripadajućeg dijela krune. Tim zahvatima pokušavamo sačuvati dio zuba koji nije zahvaćen periapikalnim procesom. Dio zuba koji se uklanja obično ima neprohodne kanale, zaostale instrumente ili nadogradnje koje se ne mogu izvaditi (7). Za hemisekciju ili amputaciju zuba, stomatolog koji planira protetski nadomjestak mora pažljivo procijeniti korisnost zuba te mogućnost protetskog rješenja. Preostali dio zuba može biti znatno oslabljen nakon ovih kirurških zahvata. Moramo utvrditi je li preostala struktura dovoljno stabilna i funkcionalna za podršku protetskom nadomjesku. To uključuje procjenu preostalog korijena, stupnja oštećenja i mogućnosti očuvanja strukturalnog integriteta zuba. Treba utvrditi može li se preostali dio zuba uspješno opskrbiti protetskim radom, kao što su krunice ili mostovi. Stomatolog analizira koliko će preostali zub biti adekvatan nosač protetskog rješenja, uzimajući u obzir opterećenje koje će zub podnijeti i dugoročne rezultate.

2.6. Pretprotetska restaurativna dentalna medicina i endodoncija

Pretprotetska restaurativna i endodontska terapija zuba nešto je bez čega danas ne može proći niti jedna protetska rehabilitacija ukoliko pacijent ima zube u ustima (4). U pretprotetskoj je pripremi i planiranju osnovni zadatak restaurativne terapije sanacija karijesnih i nekarijesnih lezija radi očuvanja i zaštite vitalnosti zubne pulpe, nosača protetske rehabilitacije (7). Sve karijesne lezije moraju biti uklonjene do zdravog, tvrdog zubnog tkiva. Uklonjeno tkivo treba nadoknaditi odgovarajućim materijalom za ispune. Također, svi bolni simptomi zuba, bilo da se javljaju spontano ili kao odgovor na čimbenike poput hladnoće, topline, pritiska, ležećeg položaja ili osjetljivosti na perkusiju, zajedno s bilo kojom patološkom simptomatologijom, s ili bez radiološki vidljive transparentije, zahtijevaju endodontski tretman. Pri planiranju i izvedbi protetske rekonstrukcije ključno je prvo adresirati duboke karijesne lezije koje predstavljaju prijetnju pulpnom tkivu. Ove lezije mogu izazvati ozbiljne komplikacije, uključujući pulpitis ili apikalne infekcije, što može otežati ili onemogućiti uspješno izvođenje protetskih zahvata. Stoga je neophodno pravovremeno sanirati takve karijese kako bi se očuvala funkcionalnost i zdravlje zuba. Manje površinske defekte, koji će biti odstranjeni pri brušenju za protetski rad, nije potrebno rekonstruirati. Zub očuvane vitalnosti kvalitetnija je osnova protetske rehabilitacije u odnosu na devitalizirani zub te svi preventivni i kurativni zahvati moraju biti izvedeni s maksimalnom pažnjom prema zubnoj pulpi i očuvanju njezine vitalnosti (7).

Procjena vitalnosti zubne pulpe u pretprotetskoj pripremi iznimno je važna. Precizna procjena vitalnosti zuba pomaže u odlučivanju o potrebnim restaurativnim ili endodontskim zahvatima, kao i o mogućem uključivanju zuba u protetske rekonstrukcije. Svaka neuobičajena osjetljivost, otekline, fistula ili diskoloracija upućuje na promjene u pulpi (17). Posebnu pažnju treba posvetiti zubima koji su prethodno prošli endodontsku terapiju. Ako ti zubi uzrokuju subjektivne smetnje ili nelagodu, može biti potrebno učiniti reviziju liječenja. Osim vizualne inspekcije, palpacije područja apeksa i perkusije, ključna komponenta procjene je rendgenska analiza. Na rendgenskim snimkama važno je utvrditi kvalitetu postojećeg punjenja i njegov odnos prema periapeksu, kako bi se osiguralo da nije došlo do novih komplikacija ili neadekvatnog ispunjavanja kanala (20). Indikacije i uvjeti pri kojima odlučujemo treba li ići u reviziju endodontskog liječenja su neadekvatno prethodno liječenje, otežan endokirurški pristup,

moгуćnost restauracije zuba, zdrav parodont, povoljan odnos dužine kliničke krune i korijena te motiviran pacijent.

Veliku važnost u restaurativnom i endodontskom dijelu preprotetske terapije ima i poslijeendodonska opskrba zuba. Očekivani postotak uspješnosti kvalitetne kanalne endodontske terapije u kombinaciji s kvalitetnom poslijeendodontskom opskrbom veći je od 90 %. Često se misli da svaki endodontski liječen zub treba biti protetski rekonstruiran, no ukoliko imamo očuvane aksijalne stijenke lateralnih zuba kao i u fronti, potpuno je ispravno rekonstruirati zub kompozitnim ispunom ili kombinacijom staklenoionomernog cementa i kompozita (sendvič tehnika). Kada postoji manjak kliničke krune zuba, zub je potrebno nadograditi kako bi se osigurale retencija i rezistencija protetskog rada te se zadovoljio optimalan prijenos sila na zub (13). Ona ne služi za ojačavanje korijena zuba. Postoji nekoliko glavnih pravila koja se slijede pri izradi nadogradnji. Jedno od najvažnijih je efekt obruča (*ferrule*) (21). Zub koji se nadograđuje treba imati cervikalno 2 mm obruča kako bi se sile što više prebacile na cervikalni dio zuba, a manje na nadogradnju. Na taj način nadogradnja neće djelovati kao kolac u samom zubu. Često zubi nemaju taj obruč te se u tim slučajevima može raditi produljenje kliničke krune ili ortodonsko izvlačenje. Taj postupak je opisan u preprotetskoj parodontološkoj pripremi. Ortodonska ekstruzija označava prisilnu erupciju zuba u koronarnom smjeru. Ovaj postupak pomaže u obnavljanju biološke širine, očuvanju razine alveolarne kosti i postizanju visoke estetike (22). Također bi bilo idealno da je debljina obruča oko 2 mm. Pored efekta obruča bitan je i dentin korijena, odnosno koliko su pri endodontskoj preparaciji stanjene stijenke korijena. Ako su one jako tanke, postoji veća mogućnost vertikalne frakture korijena. Naposljetku je važan apikalni stop dobro kondenzirane gutaperke od minimalno 4 mm kako bi se očuvalo dobro apikalno brtvljenje. Ukoliko se poštuju ova pravila pri izradi nadogradnje postoji veća vjerojatnost da će zub biti dugotrajno u funkciji bez komplikacija. Nadogradnje dijelimo na individualne i konfekcijske. Nadalje, po materijalu se dijele na metalne i nemetalne (kompozitne, vlaknima ojačane, cirkonij-dioksidne). Danas su prvi izbor kompozitne i vlaknima ojačane nadogradnje koje se adhezivno cementiraju.

Izbjeljivanje je često primjenjivan postupak u preprotetskoj pripremi kada je u planu estetska rekonstrukcija jednog ili više zuba. Tada se najčešće izbjeljuju zubi koji ne ulaze u protetsku rehabilitaciju kako bi postigli ujednačenu okolinu s novim nadomjescima (9). Izbjeljivati se može i pojedinačni diskolorirani avitalni zub prije protetske opskrbe potpuno keramičkim

nadomjeskom. Katkad je samim izbjeljivanjem moguće postići zadovoljstvo pacijenta i time izbjeci nepotrebno brušenje zuba. Izbjeljivanje se može raditi pastama ili gelovima koji sadrže perborate, peroksid ili njihovu kombinaciju. Izbjeljivanje zuba može se provoditi na nekoliko načina: u ordinaciji kod liječnika dentalne medicine, pod njegovim nadzorom, kod kuće ili uz pomoć proizvoda koji su dostupni u slobodnoj prodaji. Najsigurnije metode su one koje se provode u ordinaciji ili pod nadzorom stomatologa. Kako bi se smanjili rizici, preporučuje se konzultacija s liječnikom dentalne medicine i ograničavanje upotrebe proizvoda u slobodnoj prodaji. Također bi trebali informirati svoje pacijente o mogućim negativnim posljedicama izbjeljivanja i realnim očekivanjima od postupka (23).

2.7. Pretprotetska ortodoncija

Ortodontska terapija u pretprotetskoj pripremi jako je popularna u eri minimalni invazivne dentalne medicine. Pacijentu uvijek treba ponuditi takvo rješenje, osobito ako se radi o mlađim osobama. Pretprotetska ortodoncija odnosi se na ortodontske postupke i terapije koji se provode prije izrade protetskog nadomjeska kako bi se osigurao optimalan funkcionalni i estetski rezultat. Cilj pretprotetske ortodoncije je ispraviti nepravilne položaje zuba i pripremiti oralno okruženje za uspješnu protetsku rehabilitaciju. Jedan od glavnih ciljeva pretprotetske ortodoncije je postizanje pravilnog položaja zuba unutar zubnog luka kako bi se omogućila stabilna i estetski zadovoljavajuća osnova za protetski rad. To uključuje poravnavanje nagnutih ili rotiranih zuba, što je važno za stvaranje pravilnih kontaktnih točaka i olakšavanje postavljanja protetskih nadomjestaka poput krunica, mostova ili implantata. Nadalje, zatvaranje prostora ili razmaka između zuba pomaže u osiguravanju kontinuiteta i stabilnosti zubnog niza, dok korekcija zagriža može značajno poboljšati funkcionalnost žvakanja i estetski izgled osmijeha. Naime, često se jako nagnuti zubi ne mogu uključiti u fiksnoprotetski rad bez devitalizacije i endodontskog liječenja. Devitalizirani zubi imaju manju kvalitetu u usporedbi sa zdravim vitalnim zubima, skloniji su frakturama, diskoloracijama i njihov vijek trajanja je skraćen (9). Zato je bitno pacijentu objasniti sve dugoročne prednosti ortodontske terapije. Kompresija zuba je čest razlog zbog kojeg pacijenti dolaze raditi estetske ljuste, pogotovo u starijoj dobi. Te ukoliko pristanu na ortodontsku terapiju ponekad odustanu od estatskih ljusti jer su s time dobili ono što su htjeli na samom početku, a

sačuvali su svoje zube od nepotrebnog brušenja. Ortodontska terapija može biti klasična s ortodontskim aparatićima ili, danas sve češće, digitalna kad se iz laboratorija dobivaju udlage (*aligners*) koje pacijent mijenja sam svakih sedam do deset dana te su napravljene kompjuterskom stimulacijom pomaka zuba. Prema tom završnom predlošku protetičar može isplanirati konačni protetski rad (7). Dijasteme su često genetski nasljedna anomalija, a osim genetske komponente mogu nastati kao posljedica traume, gubitka zuba, parodontitisa ili kao posljedica neprikladne navike. Također, razlog medijalne dijasteme može biti duboka insercija frenuluma gornje usne te je tada potrebno napraviti frenulektomiju. Ukoliko se radi ortodontska terapija bez prethodno odrađenog zahvata frenulektomije doći će do recidiva medijalne dijasteme. Kada su dijasteme posljedica nepogodnih navika potrebna je ortodontska terapija i postupno odvikavanje od navike da ne bi nakon završene terapije došlo do recidiva. Kod pacijenata s dijastemama kao posljedicom parodontitisa i lepezaste migracije zuba potreban je interdisciplinarni tim u kojem sudjeluje parodontolog, ortodont i protetičar jer se stanje vrlo lako može pogoršati zbog otežane higijene.

2.7.1. Hipodoncija

Hipodoncija ili prerani gubitak zuba (u prednjoj regiji) može dovesti do pomaka sredine koji se teško može riješiti bez ortodontske terapije. Ovisno o broju i položaju zuba koji nedostaju, gubitak zuba može utjecati na estetiku, žvakanje, ravnotežu govora i okluziju, bilo putem neželjenih okluzalnih kontakata, izrastanjem antagonista ili naginjanjem zuba uz mjesta gdje zubi nedostaju. Kod pacijenata s hipodoncijom često se uočavaju i promjene u veličini i obliku preostalih zuba (24). Gornji lateralni sjekutić često je zub koji kongenitalno nedostaje, bilo jednostrano ili obostrano. Kada nedostaju oba gornja lateralna sjekutića, ortodont ima nekoliko mogućnosti na raspolaganju. Izbor metode ovisi o specifičnim anomalijama i stanju pacijenta. Prva opcija uključuje zatvaranje prostora i zamjenu očnjaka na mjesto lateralnog sjekutića, što često zahtijeva preoblikovanje očnjaka u lateralni sjekutić radi poboljšanja estetike i izrade protetskih krunica (25). Druga opcija je otvaranje prostora između centralnog maksilarnog sjekutića i očnjaka, gdje se očnjak treba reducirati kako bi se omogućila retencija mosta (26). Treća opcija je ugradnja implantata. U ovom pristupu, očnjak se distalizira kako bi se osigurala stabilna i zadovoljavajuća bukolingvalna širina alveolarnog grebena za implantat (27). Prilikom planiranja implantata potrebno je uzeti u obzir dob pacijenta jer vertikalni rast može trajati do četrdesete godine života.

2.7.2. Ispravljanje nagnutih kutnjaka

Jedna od čestih situacija je mezijalno nagnuće drugog donjeg molara nakon preranog gubitka prvog donjeg molara. Također dolazi i do distalnog nagnuća drugog premolara. Kod takvih situacija često nema mjesta za implantat, a brušenjem za most došlo bi do devitalizacije drugog premolara i drugog molara. U tom slučaju indicirana je ortodoncija uz ugrađivanje mini implantata za bolje sidrenje aparata. Ortodontskom pripremom ne samo da se zub može uspraviti i smjestiti u željeni položaj, već se također može ukloniti oštećenje i parodontalni džep koji je nastao na mezijalnoj strani nagnutog zuba. (28).

2.7.3. Nedostatak zuba

Jedna od značajnih situacija koja zahtijeva interdisciplinarnu suradnju između protetičara i ortodonta jest kada pacijent treba sveobuhvatno ortodontsko liječenje za ispravljanje položaja zuba u kombinaciji s višestrukim nedostatkom zuba. U takvim slučajevima, temeljita komunikacija između protetičara i ortodonta ključna je kako bi se odlučilo je li za postizanje konačnog terapijskog ishoda prikladnije zatvaranje ili otvaranje prostora. Osim toga, odabir konačnog protetskog tretmana, bilo da se radi o djelomičnoj mobilnoj protezi, fiksnim parcijalnim nadomjescima ili protetskim radovima na implantatima, također je nužan na početku procesa planiranja (29).

2.7.4. Promjene u vertikalnoj dimenziji

Duboki zagriz može se ortodontski liječiti intruzijom prednjih zuba, ekstruzijom stražnjih zuba, ili kombinacijom obje metode. Međutim, ekstruzija stražnjih zuba sklonija je recidivu, budući da kontrakcija žvačnih mišića može vratiti stražnje zube u njihov izvorni položaj. Stoga je kod odraslih pacijenata poželjna segmentirana intruzija prednjih zuba. Preporučuje se korištenje implantata kao sidrišta prilikom pomicanja prednjih zuba. Druga kompleksna situacija su kratke kliničke krune zuba, koje su često posljedica bruksizma, u kombinaciji sa stražnjim zubima koji zadržavaju svoju vertikalnu dimenziju. U takvim slučajevima, prednji zubi nastavljaju erupciju kako bi održali kontakt sa zubima antagonistima, što rezultira kratkim kliničkim krunama i neskladom gingive. Krajevi gingive trebaju se koristiti kao referentna točka za procjenu trošenja zuba. Smjernice za intruziju prednjih zuba određuju se na temelju susjednih zuba koji nisu istrošeni. Nakon ortodontske terapije slijedi protetska rehabilitacija i nadoknada zubne mase (28).

3. RASPRAVA

Priprema pacijenta za fiksno-protetsku terapiju često je vrlo kompleksna i zahtijeva suradnju s različitim stomatološkim disciplinama, posebno kada se radi o složenoj oralnoj rehabilitaciji (9). Temeljita dijagnostika i sveobuhvatan pretprotetski tretman ključni su koraci u pripremi pacijenta za protetski rad. Iscrpan dijagnostički proces omogućuje liječniku da procijeni stanje zuba, desni i okolnih struktura, identificirajući sve potencijalne probleme koji bi mogli utjecati na uspjeh protetskog rada. Ova procjena uključuje klinički pregled, rendgenske snimke, analizu parodontnog stanja, kao i evaluaciju funkcije žvačnog sustava. Pretprotetski tretman obuhvaća niz postupaka koji su usmjereni na pripremu usne šupljine za ugradnju protetskog nadomjeska. To uključuje uklanjanje zubnog kamena i plaka, liječenje upalnih stanja gingive i parodonta, kao i restauraciju oštećenih zuba. U određenim slučajevima, potrebne su i kirurške intervencije poput cistektomije, frenulektomije ili produljenja kliničke krune, kako bi se osiguralo optimalno stanje tkiva i podležeg alveolarnog grebena. Važnost ovih postupaka leži u činjenici da svaki kompromis u pretprotetskoj pripremi može dovesti do komplikacija kao što su upale marginalnog ruba gingive, resorpcije kosti ili neadekvatne stabilnosti protetskog nadomjeska. Osim toga, precizna dijagnostika i adekvatna priprema omogućuju liječniku da izradi detaljan plan terapije prilagođen individualnim potrebama pacijenta, čime se povećava uspješnost i dugovječnost protetskog rada. Prema istraživanju Konstantinove i Nenova-Nogalcheve, pretprotetska parodontološka priprema igra ključnu ulogu u osiguravanju dugovječnosti i pravilne funkcije fiksnih nadomjestaka, kao i u postizanju zadovoljavajuće estetike (30). Istraživanje je obuhvatilo 58 pacijenata podijeljenih u dvije skupine podvrnutih fiksno-protetskoj terapiji mostovima. Prva skupina pacijenata prošla je sveobuhvatnu parodontološku pripremu koja je uključivala postupke odizanja režnja i uklanjanje upalnog mekog tkiva, struganje i poliranje korijenova, produljenje kliničke krune, prekrivanje recesija transplantatom s nepca te augmentaciju kosti. Nasuprot tome, druga skupina pacijenata nije primila parodontološku pripremu. Istraživanje je procjenjivalo životni vijek mostova temeljem subjektivnih pritužbi, triju medicinsko-bioloških kriterija (preventivnih, funkcionalnih i estetskih) te napredovanja dubine parodontnih džepova. Kontrolni pregledi provedeni su u intervalima od 1 tjedna, 1 godine, 2 godine i 5 godina. Rezultati su pokazali značajnu korelaciju između pripadnosti pacijenata određenoj skupini i napredovanja dubine parodontnih džepova ($P=0,20$). Osobito je Skupina 2, koja nije prošla pretprotetsku parodontološku pripremu, pokazala linearnu korelaciju s odstupanjima u preventivnim ($R=0,792$, $P<0,01$), funkcionalnim ($R=0,742$, $P<0,01$) i estetskim kriterijima ($R=0,881$, $P<0,01$). Na početnom kontrolnom pregledu pacijenti iz Skupine 2 prijavili

su subjektivne pritužbe koje su se pojačale s vremenom (nakon 3 i 5 godina), dok takvih pritužbi nije bilo kod pacijenata iz Skupine 1 koji su prošli preprotetski parodontološki tretman. Tri godine nakon protetske terapije, 71,43 % pacijenata iz Skupine 1 nije imalo povećanje dubine džepova, dok je kod 76,67 % pacijenata iz Skupine 2 dubina džepova iznosila 3 ± 1 mm. Nakon pet godina, svi pacijenti iz Skupine 2 morali su izraditi novi protetski rad, dok je samo 7,14 % pacijenata iz Skupine 1 zahtijevalo novi nadomjestak. Ovi rezultati potvrđuju važnost preprotetske parodontološke pripreme za dugoročnu stabilnost i uspjeh fiksnoprotetskih nadomjestaka.

Kvalitetna preprotetska priprema također uključuje edukaciju pacijenta o pravilnoj oralnoj higijeni i redovitim kontrolama, što je ključno za održavanje zdravlja usne šupljine i očuvanje protetskog nadomjeska. U današnje vrijeme, brzi pristup informacijama i mogućnost njihovog dijeljenja pružaju nam značajne prednosti u dijagnostičkom procesu i preprotetskoj terapiji. Ova integracija suvremenih tehnika i alata u svakodnevnu praksu smanjuje rizik od komplikacija i povećava uspješnost protetskih radova. Istraživanja u ovom području pokazuju da pažljivo provedena dijagnostika i adekvatna preprotetska priprema značajno smanjuju rizik od komplikacija, kao što su infekcije, neuspjeh implantata ili protetskih nadomjestaka te produljuju vijek trajanja protetskih radova. Ujedno, omogućuju personalizirani pristup liječenju, prilagođen individualnim potrebama i očekivanjima pacijenata, čime se povećava uspješnost terapije i zadovoljstvo pacijenta. Zbog toga je kontinuirano usavršavanje dijagnostičkih metoda i preprotetske pripreme ključno u svakodnevnom radu svakog stomatologa. Ovi postupci ne samo da osiguravaju dugotrajnost i funkcionalnost protetskih nadomjestaka, već i značajno utječu na cjelokupno oralno zdravlje pacijenta. Greške u pripremi se kumulativno nakupljaju i, s vremenom, mogu rezultirati neuspjehom terapije. Sveobuhvatan pristup dijagnostici i pripremi pacijenta za protetski rad stoga predstavlja temelj uspješne dentalne terapije, osiguravajući ne samo estetski zadovoljavajuće rezultate, već i dugoročno oralno zdravlje pacijenta.

4. ZAKLJUČAK

Prije početka fiksno protetske terapije nužno je provesti pretprotetske postupke pripreme kako bi se sanirale patološke promjene i osigurali optimalni uvjeti za izradu protetskog nadomjeska. Ovi pripremni postupci uključuju iscrpnu anamnezu i klinički pregled, kako bi se utvrdilo trenutno stanje stomatognatnog sustava, izradio plan sanacije i predložio nacrt protetske terapije. Pretprotetska terapija mora obuhvatiti sva tkiva usne šupljine, budući da se fiksno protetski rad može izraditi samo na zdravim ili adekvatno liječenim zubima i sluznici. Stomatolog je obavezan pružiti pacijentu sve relevantne informacije o stanju njegove usne šupljine, kao i o potrebnim postupcima prije početka protetske terapije. Također, treba pacijentu dati informacije o tijeku, trajanju i cijeni rada. U slučaju velikih zahvata ili sanacije u estetski važnim područjima, preporučuje se prikazivanje budućeg izgleda nadomjeska putem dijagnostičkog navoštavanja i izrada provizorija. Ovi postupci omogućuju preciznije smjernice za izradu konačnoga protetskog rada i pomažu pacijentu u pripremi za konačni rezultat. U današnjoj praksi, svi liječnici dentalne medicine nastoje zadovoljiti želje pacijenta, pri čemu je estetike često u središtu pažnje. Međutim, ne smijemo slijepo ispunjavati pacijentove želje zanemarujući ključne aspekte poput zdravlja i funkcije stomatognatnog sustava. Ovaj cilj moguće je postići jedino ako se pridržavamo pravilnih načela i redoslijeda u izradi protetskog rada. Na taj način, krajnji ishod bit će obostrano zadovoljstvo.

5. LITERATURA

1. Kranjčić J, Mikuš A, Peršić S, Vojvodić D. Factors affecting oral health – related quality of life among elderly Croatian patients. *Acta Stomatol Croat.* 2014;48(3):174–82.
2. Schillingburg H T, Hobo S, Whitsett L, Jacobi R, Brackett S. *Osnove fiksne protetike.* 3rd ed. Chicago, Berlin, Rio de Janeiro, Tokyo: Quintessence Publishing Co; 1997. 582 p.
3. Brehm T.W. Diagnosis and treatment planning for fixed prosthodontics. *J Prosthet Dent.* 1973;30(6): 876-81.
4. Lajnert V. Prvi pregled i pretprotetička priprema pacijenta. U: Mehulić K, urednik. *Dentalna medicina vodič za praktičare.* 1. izd. Zagreb: Medicina naklada; 2020. p. 240-48.
5. Harichane, Y. The mock-up: your everyday tool. *Int Dent South Africa.* 2017;8(1):50-6.
6. Coachman C, Calamita M. Digital Smile Design: A tool for treatment planning and communication in esthetic dentistry. *Quintessence Dent Technol.* 2012;35:1-9.
7. Jakovac M, i sur. *Protokol.* 1. izd. Zagreb: Stega tisak; 2023. 14,11,13,167,203,209,15,21,43,45,85,88,75,79,47,38,91,107,143-149 p.
8. Soldo M, Simeon P. Anamneza - restaurativna stomatologija i endodoncija. *Sonda.* 2008;16(1):26-7.
9. Mehulić K, Mehadžić K. Pretprotetska priprema pacijenta u fiksnoj protetici. *Sonda.* 2014;15(28):25-8.
10. Carek A. Planiranje fiksnoprotetske terapije i dijagnostički pristup. U: Mehulić K, urednik. *Dentalna medicina vodič za praktičare.* Zagreb: Medicinska naklada; 2020. p. 250-255.
11. Jurišić S, Planinić D, Sabljo S. Radiologija u stomatologiji. *Zdravstveni glasnik.* 2019;5(2):86-94.
12. Mallaya SM, Lam EWN. *White and Pharoahs radiology: Principles and interpretation.* 10th ed. Elsevier; 1982. p. 151-81.
13. Jakovac M, Kranjčić J, i sur. *Pretklinička i laboratorijska fiksna protetika.* 1. izd. Zagreb: Stega tisak; 2020. p. 18-32.
14. Radić T, Sablić V, Milardović Ortolan S, Mehulić K. Wax up i mock up u fiksnoprotetskoj terapiji. *Sonda.* 2012;13(24):57-9.
15. Lindhe J, Lang NP, Karring T. *Lindhe's Clinical Periodontology and Implant Dentistry.* 6th ed. Wiley-Blackwell; 2015. 638 p.
16. Drobec I, Hulenčić K, Jakovac M, Aurer A. Važnost parodontološke terapije u izradi fiksnoprotetskog rada (1. dio). *Sonda.* 2014;28(2):40-2.

17. Uhač I. Pretprotetska priprema pacijenta. U: Ćatović A, Komar D, Ćatić A, urednici. Klinička fiksna protetika: Krunice. 1. izd. Zagreb: Medicinska naklada; 2015. p. 11-9.
18. Belovari J. Učinak inicijalne parodontološke terapije na sistemne biomarkere [diplomski rad]. Zagreb: Stomatološki fakultet, Sveučilište u Zagrebu; 2019. 5 p.
19. Kuna T, Gabrić Pandurić D, Sušić M, Bego K. Apikotomija. Sonda. 2007;8(14-15):51.
20. Del Fabbro M, Corbella S, Sequeira-Byron P, Tsisis I, Rosen E, Lolato A, Taschieri S. Endodontic procedures for retreatment of periapical lesions. Cochrane Database Syst Rev. 2016;10:CD005511.
21. Isidor F, Brøndum K, Ravnholt G. The influence of post length and crown ferrule length on the resistance to cyclic loading of bovine teeth with prefabricated titanium posts. Int J Prosthodont. 1999;12(1):78-82.
22. Thakur A, Arora KS, Kaur K, Dahiya S. Management of subgingivally fractured maxillary anterior tooth: a multidisciplinary approach. BMJ Case Rep. 2019;12(7):e231036.
23. Imamović L. Izbjeljivanje zubi - indikacije, materijali i tehnike [diplomski rad]. Zagreb: Sveučilište u Zagrebu, Stomatološki fakultet; 2022.
24. Rédua B, Rédua PCB, Ferreira CEA, Ortega AOL. Orthodontic approach to treat complex hypodontia using miniscrews in a growing patient. Dental Press J Orthod. 2015;20(4):82-90.
25. Kokich VO Jr, Kinzer GA. Managing Congenitally Missing Lateral Incisors. Part I: Canine Substitution. J Esthet Restor Dent. 2005;17(1):5-10.
26. Kokich VO Jr, Kinzer GA. Managing Congenitally Missing Lateral Incisors. Part II: Tooth-Supported Restorations. J Esthet Restor Dent. 2005;17(2):76-84.
27. Kokich VO Jr, Kinzer GA. Managing congenitally missing lateral incisors. Part III: Singletooth implants. J Esthet Restor Dent. 2005;17(4):202-10.
28. Weiland FJ, Bantleon HP, Droschl H. Evaluation of continuous arch and segmented arch leveling techniques in adult patients, a clinical study. Am J Orthod Dentofac Orthop. 1996;110(6):647-52.
29. Alfallaj H. Pre-prosthetic orthodontics. Saudi Dent J. 2020;32(1):7-14.
30. Konstantinova D, Nenova-Nogalcheva A. Pre-Prosthetic Preparation in the Treatment with Fixed Prosthetic Constructions. IJSR. 2017;6(1):785-9.

6. ŽIVOTOPIS

Katarina Palac rođena je 4. srpnja 1999. godine u Splitu. Nakon osnovne škole, upisuje Srednju školu Antuna Branka Šimića u Grudama, gdje završava opću gimnaziju 2018. godine. Iste godine upisuje Stomatološki fakultet Sveučilišta u Zagrebu. Tijekom studiranja aktivno je sudjelovala na brojnim kongresima i radionicama. Od akademske godine 2021./2022. postaje članica Sekcije za restaurativnu dentalnu medicinu i endodonciju, a godinu dana kasnije preuzima ulogu voditeljice te sekcije. U istoj akademskoj godini bila je demonstratorica na Zavodu za endodonciju i restaurativnu dentalnu medicinu. U sklopu studentskih sekcija sudjeluje u organizaciji 5., 6. i 7. Simpozija studenata dentalne medicine, kao i u vođenju radionica na temu "Estetski ispun u fronti – silikonski ključ" i "Izrada trepanacijskog otvora". Tijekom studija, stjecala je praktično iskustvo asistiranjem u nekoliko dentalnih ordinacija u Zagrebu.