

Minimalno invazivni zahvati - put do lijepog osmijeha

Miler, Helena

Master's thesis / Diplomski rad

2024

Degree Grantor / Ustanova koja je dodijelila akademski / stručni stupanj: **University of Zagreb, School of Dental Medicine / Sveučilište u Zagrebu, Stomatološki fakultet**

Permanent link / Trajna poveznica: <https://um.nsk.hr/um:nbn:hr:127:004019>

Rights / Prava: [Attribution-NonCommercial 4.0 International/Imenovanje-Nekomercijalno 4.0 međunarodna](#)

Download date / Datum preuzimanja: **2025-04-01**



Repository / Repozitorij:

[University of Zagreb School of Dental Medicine Repository](#)





Sveučilište u Zagrebu

Stomatološki fakultet

Helena Miler

**Minimalno invazivni zahvati – put do
lijepog osmijeha**

DIPLOMSKI RAD

Zagreb, 2024.

Rad je ostvaren na Zavodu za endodonciju i restaurativnu stomatologiju Stomatološkog fakulteta Sveučilišta u Zagrebu.

Mentor rada: izv. prof. dr. sc. Anja Baraba, Zavod za endodonciju i restaurativnu stomatologiju Stomatološkog fakulteta Sveučilišta u Zagrebu

Lektor hrvatskoga jezika: Sonja Delimar, prof. hrvatskog jezika i književnosti, izvrstan savjetnik

Lektor engleskoga jezika: Jelena Šaban Miler, prof. engleskog jezika i književnosti

Sastav Povjerenstva za obranu diplomskog rada:

1. _____
2. _____
3. _____

Datum obrane rada: _____

Rad sadrži: 50 stranica

4 tablice

1 sliku

Rad je vlastito autorsko djelo, koje je u potpunosti samostalno napisano uz naznaku izvora drugih autora i dokumenata korištenih u radu. Osim ako nije drukčije navedeno, sve ilustracije (tablice, slike i dr.) u radu su izvorni doprinos autora diplomskog rada. Autor je odgovoran za pribavljanje dopuštenja za korištenje ilustracija koje nisu njegov izvorni doprinos, kao i za sve eventualne posljedice koje mogu nastati zbog nedopuštenog preuzimanja ilustracija odnosno propusta u navođenju njihovog podrijetla.

Zahvala

Zahvaljujem svojoj mentorici izv. prof. dr. sc. Anji Barabi na stručnim savjetima, nesebičnom dijeljenju znanja i pomoći prilikom izrade diplomskog rada, kao i tijekom studentskih vježbi.

Hvala svim mojim prijateljima, a posebice Tini, Petri, Maji, Ani, Franki i mojim Lucijama, što su ovo razdoblje učinile nezaboravnim i divnim iskustvom.

Naposljetku, hvala mojim dragim roditeljima, Željki i Branku te bratu Danielu na beskrajnoj ljubavi, podršci, savjetima, satima razgovora i na sokoljenju kroz život. Grgo, hvala ti što si bio moj glavni oslonac i strpljivo svakoga dana slušao priče o zubima.

Ovaj rad izrađen je u okviru istraživačkog projekta HRZZ-a pod naslovom “Modifikacija strukture i vezne površine biomaterijala i tvrdih zubnih tkiva, projekt HRZZ-a, IP-2022-10-6065”.

MINIMALNO INVAZIVNI ZAHVATI - PUT DO LIJEPOG OSMIJEHA

Sažetak

Svrha je ovog rada opisati temeljne principe i tehnike neinvazivne i minimalno invazivne dentalne medicine uz naglasak na estetiku osmijeha. Upravo je promocija estetike kroz medije i društvene mreže imala pozitivan utjecaj na pacijente, koji sve više pažnje posvećuju ljepoti, ali i očuvanju svojih zuba. Estetske zahtjeve pacijenta moguće je postići na velik broj načina, bez značajnog brušenja ili opsežnih preparacija koje su karakteristične za tradicionalni pristup terapiji. Također, razvoj tehnologije omogućio je primjenu neinvazivnih i minimalno invazivnih tehnika, koje polako zamjenjuju tradicionalni pristup. Tvrdo se zubno tkivo poštuje, koriste se suvremeni i kvalitetni instrumenti i materijali te tehnike kojima se, osim optimalnog terapijskog ishoda, postiže i bezbolnost i udobnost za pacijenta.

U kontekstu dentalne medicine, u neinvazivne zahvate ubrajaju se remineralizacija početnih karijesnih lezija, izbjeljivanje zuba, ortodontska terapija, ljuskice bez brušenja te infiltracijska ICON tehnika. S druge strane, minimalno invazivni zahvati obuhvaćaju tehnike kao što su kemomehanička tehnika, zračna abrazija, zračno poliranje, mikroabrazija te preparacije (npr. tanjuraste, tunnelske ili miniormarić preparacije). Dodatno, s ciljem postizanja što boljeg estetskog rezultata i minimizacije uklanjanja tvrdog zubnog tkiva, nerijetko se koriste uređaji poput lasera i oscilirajućih instrumenata.

U fokusu je minimalno invazivne dentalne medicine u osnovi to da se bolest želi prevenirati, a ukoliko nastane, što prije liječiti, uz poštedu zdravih tkiva. Za postizanje još boljih rezultata u minimalno invazivnoj dentalnoj medicini važno je pratiti razvoj materijala, protokola i tehnologija te dostupnu literaturu sa znanstvenim dokazima o njihovim svojstvima, njihovoj uspješnosti i dugotrajnosti.

Ključne riječi: minimalno invazivni zahvati; neinvazivni zahvati; estetska dentalna medicina; izbjeljivanje zubi; laseri

MINIMALLY INVASIVE PROCEDURES – PATHWAY TO A BEAUTIFUL SMILE

Summary

The purpose of this thesis is to describe the fundamental principles and techniques of non-invasive and minimally invasive dental procedures, with an emphasis on smile aesthetics. The promotion of aesthetics through media and social networks has had a positive impact on patients, who are increasingly paying attention to beauty as well as the preservation of their original tooth structure. Patient's aesthetic requirements can be achieved with different treatments, without significant drilling or extensive preparations which are characteristic for the traditional approach to therapy. Additionally, advancements in technology have enabled the application of non-invasive and minimally invasive techniques, which are gradually replacing traditional methods. Hard dental tissue is highly respected, and modern, high-quality instruments and materials are used, along with techniques that not only achieve optimal therapeutic outcomes but also ensure pain-free procedure and comfort for the patient.

In the context of dental medicine, non-invasive procedures include remineralization of initial carious lesions, teeth whitening, orthodontic therapy, non-prep veneers, and the ICON infiltration technique. On the other hand, minimally invasive procedures encompass techniques such as chemo-mechanical methods, air abrasion, air polishing, microabrasion, and preparations (e.g., saucer-shaped, tunnel, or mini-box preparations). Additionally, devices such as lasers and oscillating instruments are often used to achieve the best possible aesthetic result and to minimize the removal of hard dental tissue.

The focus of minimally invasive dental medicine is fundamentally on preventing disease and, if it occurs, treating it as early as possible while preserving healthy tissues. To achieve even better results in minimally invasive dental medicine, it is important to keep up with the development of materials, protocols, technologies, and available literature with scientific evidence regarding their properties, effectiveness, and longevity.

Keywords: minimally invasive procedures; non-invasive procedures; aesthetic dental medicine; teeth whitening; laser

SADRŽAJ

| | | |
|----------|---|----|
| 1. | UVOD | 1 |
| 2. | ESTETSKA ANALIZA U DENTALNOJ MEDICINI | 4 |
| 2.1. | Analiza lica..... | 5 |
| 2.2. | Dentolabijalna analiza | 6 |
| 2.3. | Dentalna analiza | 6 |
| 2.4. | Fonetska analiza | 7 |
| 2.5. | Ostali čimbenici..... | 7 |
| 2.6. | Klinički pregled i priprema pacijenta..... | 8 |
| 3. | NEINVAZIVNI POSTUPCI U ESTETSKOJ DENTALNOJ MEDICINI | 9 |
| 3.1. | Izbjeljivanje zuba | 10 |
| 3.1.1. | Boja zuba i čimbenici koji utječu na boju zuba | 10 |
| 3.1.2. | Mehanizam izbjeljivanja zuba..... | 12 |
| 3.2. | Izbjeljivanje vitalnih zuba | 13 |
| 3.2.1. | Postupci izbjeljivanja vitalnih zuba..... | 14 |
| 3.3. | Izbjeljivanje avitalnih zuba | 16 |
| 3.4. | Infiltracijska tehnika smolama | 17 |
| 3.5. | Estetske ljuskice | 18 |
| 3.5.1. | Kompozitne ljuskice..... | 18 |
| 3.5.2. | Keramičke ljuskice | 19 |
| 3.6. | Ortodontska terapija | 20 |
| 4. | MINIMALNO INVAZIVNI POSTUPCI U ESTETSKOJ DENTALNOJ MEDICINI... .. | 21 |
| 4.1. | Minimalno invazivne tehnike | 22 |
| 4.1.1. | Mikroabrazija | 22 |
| 4.1.2. | Zračna abrazija | 22 |
| 4.1.3. | Zračno poliranje | 23 |
| 4.1.4. | Laseri u dentalnoj medicini | 24 |
| 4.1.5. | Ostale tehnike | 30 |
| 4.1.5.1. | Oscilirajući instrumenti | 30 |
| 4.1.5.2. | Kemomehanička tehnika | 31 |
| 4.1.5.3. | Atraumatska restaurativna tehnika | 31 |
| 4.1.5.4. | Botulinum toxin..... | 31 |
| 4.2. | Minimalno invazivne preparacije | 32 |

| | | |
|----------|--|----|
| 4.2.1. | Minimalno invazivna preparacija za ljuskice..... | 32 |
| 4.2.2. | Ostale vrste minimalno invazivnih preparacija..... | 33 |
| 4.2.2.1. | Tunelska preparacija..... | 33 |
| 4.2.2.2. | Miniormarić i tanjurasta preparacija | 33 |
| 4.2.2.3. | Preventivni ispun..... | 34 |
| 5. | RASPRAVA..... | 35 |
| 6. | ZAKLJUČAK | 40 |
| 7. | LITERATURA | 42 |
| 8. | ŽIVOTOPIS | 49 |

Popis skraćenica

MICD – engl. *minimally invasive cosmetic dentistry*; hrv. minimalno invazivna estetska dentalna medicina

ART – engl. *atraumatic restorative treatment*; hrv. atraumatska restaurativna tehnika

RED – engl. *recurring esthetic dental proportion*; hrv. ponavljajuće estetske dentalne proporcije

MIH – engl. *molar incisor hypomineralization*; hrv. molarno-incizivna hipomineralizacija

PPD – engl. *Phenyl propandione*; hrv. fenil propandion

CO₂ – ugljikov dioksid

Er:YAG – engl. *Erbium-doped: Yttrium Aluminium Garnet*; hrv. erbij, itrij, aluminij garnet

Er, Cr: YSGG – engl. *Erbium, Chromium-doped: Yttrium-Scandium-Gallium-Garnet*; hrv. erbij, krom, itrij, skandij, galij, garnet

Nd:YAG – engl. *Neodymium-doped: Yttrium Aluminum Garnet*; hrv. neodimij, itrij, aluminij, garnet

1. UVOD

Tijekom 20. stoljeća u dentalnoj medicini kliničari su u svom svakodnevnom radu s pacijentima pratili principe koje je postavio Greene Vardiman Black sukladno materijalima koji su u to vrijeme bili dostupni (1). Za restauraciju kaviteta pretežno je korišten amalgam, materijal koji je zahtijevao preparaciju kaviteta koja će osigurati mehaničku retenciju (1). Dodatno, bilo je potrebno osigurati preventivnu ekstenziju kako bi rubovi ispuna bili u fiziološki čistom području, ali i ukloniti podminirana područja tvrdog zubnog tkiva kod kojih bi lako došlo do loma pod utjecajem žvačnih sila (1).

Uvođenje adhezivne tehnologije i novih materijala dovelo je do napuštanja tradicionalnog *drill and fill* u moderni *prevent and heal* pristup (1). Adhezijski sustavi omogućili su odlično svezivanje materijala za tvrda zubna tkiva. Uz današnje materijale koji imaju i sposobnost otpuštanja fluorida, nema više potrebe za preventivnom ekstenzijom, nego se poštuje i prati minimalno intervencijski pristup terapiji (1). Sve navedeno sa sobom donosi i povećan interes za minimalno invazivnu dentalnu medicinu.

Minimalno invazivna dentalna medicina ima uporište prvenstveno u očuvanju zdravih tvrdih zubnih tkiva, odnosno temelji se na principu „sustavnog poštovanja izvornog tkiva“ (2). Naime, svi restaurativni materijali imaju manju biološku vrijednost od cakline i dentina. Također, koncept minimalno invazivne dentalne medicine odnosi se na sve specijalnosti unutar struke i naglasak je na očuvanju i tvrdih i mekih tkiva, prevenciji bolesti, usporavanju njezina napredovanja te minimalno invazivnom pristupu pri liječenju određenog patološkog stanja (1).

Percepcija estetike i ljepote izuzetno je subjektivna i pod utjecajem je osobnih uvjerenja, trendova, mode kao i utjecaja medija. Jednostavnije rečeno, nema univerzalno primjenjive definicije estetike i ljepote. Međutim, postoje smjernice i estetske analize kojima se možemo voditi, a koje će biti opisane u nastavku rada. Estetske ishode terapije potrebno je individualno dogovoriti s pacijentom, uz primjenjivanje svih načela struke, kako bi se uz optimalnu estetiku osigurala i pravilna funkcija (3, 4).

Osnovna načela pokreta „Minimalno invazivne estetske dentalne medicine“ (engl. *Minimally invasive cosmetic dentistry*, MICD) podrazumijevaju:

1. Primjenu pristupa „što prije, to bolje“ i istraživanje nedostataka osmijeha i estetskih želja pacijenta u ranoj fazi kako bi se smanjila potreba za invazivnim tretmanima u budućnosti.
2. Dizajniranje osmijeha uzimajući u obzir zdravlje, funkciju, estetiku te psihologiju (*Smile Design Wheel*, tj. kotač dizajna osmijeha) pacijenta.

3. Poštovanje principa „ne štetiti“ prilikom odabira postupaka liječenja te maksimalno moguće očuvanje zdravih oralnih tkiva.
4. Odabir materijala i opreme koji omogućavaju minimalno invazivni pristup, utemeljen na dokazima.
5. Redovite kontrole pacijenta kako bi se omogućilo redovito održavanje, pravovremeni popravci i evaluacija estetskih zahvata (4).

Opisani pristup omogućava postizanje estetike uz minimalne intervencije, smanjen strah pacijenata, poboljšanje samopouzdanja i time kvalitete života.

Minimalno invazivna estetska dentalna medicina odnosi se na neinvazivne i minimalno invazivne postupke. Neki su od neinvazivnih postupaka: izbjeljivanje zuba, remineralizacija početnih karijesnih lezija, ortodontska terapija, estetske ljuskice, infiltracijska ICON tehnika te injekcijska tehnika, i oni su u sve široj upotrebi. Minimalno invazivni postupci uključuju različite vrste preparacija, primjerice atraumatski restaurativni tretman (engl. *atraumatic restorative treatment*, ART), tunel tehniku, pečaćenje i preventivne ispune, kao i tehnike uz korištenje lasera, oscilirajućih instrumenata, zračne abrazije, mikroabrazije, zračnog poliranja, kemomehaničke obrade i sl. (4). Svrha je ovog rada opisati temeljne principe i tehnike neinvazivne i minimalno invazivne dentalne medicine uz naglasak na estetiku osmijeha.

2. ESTETSKA ANALIZA U DENTALNOJ MEDICINI

Estetska se analiza u dentalnoj medicini provodi pomoću (5):

1. analize lica
2. dentolabijalne analize
3. dentalne analize
4. fonetske analize.

2.1. Analiza lica

Na klinički pregled važno je usmjeriti veliku pozornost jer je temeljit klinički pregled osnova za određivanje optimalne terapije za pacijenta. Kako bismo uopće mogli ustanoviti što je patološko, moramo prvo znati što je to fiziološko.

Vertikalnim linearnim mjerenjem lica se horizontalnim linijama može podijeliti na tri dijela. Idealni je odnos veličina tih triju dijelova onda kada su jednaki, a razlikujemo gornju, središnju i donju trećinu (1). Pritom je gornja trećina omeđena *trichionom*, točkom na granici čela i vlasišta, i *glabellom*, odnosno najanteriornijom točkom čela. Središnja trećina označava područje od *glabelle* do točke *subnasale*, tj. točke koja se nalazi na vrhu *filtruma*. Konačno, donja trećina pruža se od točke *subnasale* do točke *menton*, koja je definirana kao najniža točka mekog tkiva brade.

Horizontalnim linearnim mjerenjem mogu se analizirati odnosi mekih tkiva u odnosu na Rickettsovu i Burstoneovu liniju. Rickettsova linija je linija koja spaja točke *pronasale* (najanteriornija točka vrha nosa) i *pogonion* (najanteriornija točka brade). Usnice se fiziološki nalaze iza nje – gornja usnica 4 mm, a donja 2 mm posteriornije. Izuzetak je dječja dob, kada je usnice dodiruju. Burstoneova linija je linija koja spaja točke *subnasale* i *pogonion* te se usnice nalaze nešto ispred nje (6).

S obzirom na odnose širine i dužine lica, osoba se može svrstavati u leptoprozopa (usko lice), mezoprozopa (lice normalne širine) i euriprozopa (široko lice).

Profil se određuje pomoću tri referentne točke – *glabelle*, nazalne točke i vrha brade. Kut koji nastaje spajanjem tih triju točaka obično iznosi oko 170° i smatra se normalnim profilom (5).

Kako bi se mogao procijeniti estetski povoljan oblik, veličina i položaj zuba, važno je odrediti interpupilarnu liniju koja prolazi kroz zjenice očiju, interalarnu liniju (širina nosa) te interkomisuralnu liniju (širinu usana) (1).

2.2. Dentolabijalna analiza

U idealnom slučaju, središnja linija lica treba se poklapati sa središnjom linijom zuba. Središnja linija lica prolazi točkama *nasion*, *subnasale*, interincizalnom točkom i točkom *pogonion*. U odnosu na interpupilarnu liniju, ona je okomita te se dentalna središnja linija i središnja linija lica poklapaju u 70 % populacije. Prosječna je vrijednost pomaka, to jest prihvatljivo odstupanje središnje linije zuba od središnje linije lica, od 1,5 do 2,2 mm (5).

Vidljivost je gornjih sjekutića uz opuštenu gornju usnicu oko 3 mm kod žena, a kod muškaraca oko 2 mm (1). Vidljivost sjekutića mijenja se s godinama, pa tako opada starenjem i umjesto gornjih, sve više postaju vidljivi donji zubi. Također, važna je estetska karakteristika to da incizalni bridovi gornjih zuba čine liniju koja slijedi liniju donje usnice (1, 5).

Što se tiče položaja zuba, svaki zub ima točno određeno mjesto gdje treba biti pozicioniran, svoju inklinaciju i angulaciju. Idealna okluzija određena je parametrima koje je isprva definirao E. Angle, a kasnije prilagodio L. F. Andrews, a to su: odnos kutnjaka, meziodistalni nagib, vestibulooralni nagib, čvrsti kontakti, odsutnost rotacija te blaga ili ravna Speeova krivulja (7). Pri osmijehu prosječno je vidljivo deset zubi gornje čeljusti (5).

2.3. Dentalna analiza

Oblik zuba jedan je od osnovnih parametara estetike osmijeha. Žene češće imaju ovalni, a muškarci kvadratični ili konični oblik zuba (1). Omjer širine i duljine sjekutića, koji će se detaljnije opisati u nastavku teksta, značajno utječe na estetiku osmijeha. Tako se smatra da je idealan omjer 80 %, ali je prihvatljiv raspon od 70 % do 90 % (8).

Zlatni omjer ili rez dugi se niz godina smatrao idealnim i poželjnim, a koristio se i u drugim profesijama, primjerice arhitekturi. Zlatni omjer koristan je i u dentalnoj medicini kako bi se procijenila simetričnost i proporcije prilikom estetskih tretmana zuba. Osim zlatnih proporcija lica, postoje i zlatne proporcije zuba. Zlatni je omjer konstanta koja matematički definira da je omjer veće duljine u odnosu na manju identičan omjeru ukupne duljine prema većoj duljini (9). Naime, središnji je sjekutić od bočnog sjekutića veći 1,618 puta, dok je bočni od vidljivog dijela očnjaka veći 1,618 puta. Isto tako, vidljivi dio očnjaka je 1,618 puta veći od vidljivog dijela prvog pretkutnjaka. Končano, ukupni vidljivi dio prednjih zuba omeđen incizalnim točkama očnjaka je 1,618 puta veći od donja četiri sjekutića (9).

Prema novijim standardima za određivanje veličine zuba koriste se i tzv. ponavljajuće estetske dentalne proporcije, (engl. *Recurring Esthetic Dental Proportion*, RED) koje u obzir uzimaju

visinu gornjih prednjih zuba. RED definira da u odnosu na središnje sjekutiće postranični sjekutići trebaju biti 70 % njihove veličine, a očnjaci 50 % (8). U odnosu na liniju usnice, postranični gornji sjekutići nalaze se 0,5 – 1 mm iznad, dok ju središnji sjekutići i očnjaci dodiruju (5).

Osim RED proporcija, koje se vrlo rijetko viđaju na prirodnim zubima, Preston je umjesto zlatnog reza predložio korištenje Prestonova omjera (10). Prestonov omjer predlaže da širina gornjeg postraničnog sjekutića treba biti 66 % širine središnjeg sjekutića, a širina gornjeg očnjaka 55 % širine gornjeg središnjeg sjekutića (11).

Važno je naglasiti da se ne treba u potpunosti osloniti na matematičke izračune, nego su potrebne prilagodbe s obzirom na dob, spol, osobnost, profesiju i etnicitet (5, 11).

2.4. Fonetska analiza

Glas se većinski proizvodi u grkljanu te se modificira pomoću jezika koji konstantno mijenja svoj oblik i poziciju te dolazi u kontakt s usnama, zubima, alveolarnim nastavkom kao i tvrdim i mekim nepcem. Suglasnici se klasificiraju s obzirom na anatomske strukture koje su zaslužne za njihovo formiranje. Dijele se na palatolingvalne, lingvalnodentalne, labiodentalne te bilabijalne zvukove (12).

Još su 50-ih godina 20. stoljeća kliničari govorili o važnosti fonetike pri određivanju položaja i duljine prednjih zuba. Pri izgovoru slova „F“ i „V“ incizalni brid gornjih središnjih sjekutića trebao bi biti u kontaktu s vermiliomukoznom granicom, na spojištu vlažnog i suhog dijela sluznice. Donji se prednji zubi naspram gornjih postavljaju u „S položaj“, pri čemu se donji prednji sjekutići nalaze nešto lingvalnije od gornjih središnjih sjekutića s kojima čine prostor od 1 do 1,5 mm kada se izgovaraju slova „S“ ili „Z“ (12). Prilikom dužeg izgovora slova „E“, postiže se najširi osmijeh te bi prostor između gornje i donje usnice trebao biti gotovo u potpunosti ispunjen gornjim sjekutićima (5).

2.5. Ostali čimbenici

Važno je obratiti pažnju i na dob pacijenta. Naime, u starijih pacijenata zubi su tamniji, veća je zasićenost boje i manja je incizalna transparentija, često kao posljedica atricije. Osim toga, gube se i mameloni (1, 5). Preporuka je korištenje dentalne fotografije, kojom se može detaljno analizirati pacijentovo lice, moguće asimetrije i neskladi, evaluirati rezultate nakon zahvata, kao i dati bolji uvid pacijentu u buduće promjene (8).

Za skladan osmijeh važna je i „crvena estetika“ odnosno izgled i zdravlje gingive. Gingiva je prirodno blijedoružičaste boje keratinizirane površine, izgleda narančine kore. Razlikuju se debeli i tanki fenotip gingive. Rub gingive prati caklinsko-cementno spojište, počinje od mukogingivalnog spojišta, a završava na vratu zuba (13). Interdentarna gingiva u normalnoj, srednjoj liniji osmijeha trebala bi biti vidljiva 25 – 70 %, odnosno idealan doseg papila trebao bi zauzimati 40 % visine krune zuba (8, 13). Rub gingive tada je vidljiv na pojedinim zubima (13).

2.6. Klinički pregled i priprema pacijenta

U inicijalnoj fazi terapije prikuplja se sva medicinska dokumentacija, radiološki nalazi, stare fotografije i provodi se klinički pregled. Pregled uključuje evaluaciju parodontološkog, endodontskog i protetskog statusa. Svakako bi trebao obuhvatiti inspekciju, palpaciju, perkusiju te test osjetljivosti. Pacijenta je nakon toga potrebno detaljno uputiti u terapijske mogućnosti, njihove moguće probleme, komplikacije, trajanje, prognozu i cijenu. Pritom se kliničar mora koristiti pacijentu razumljivom terminologijom. Vrlo je važno razgovarati s pacijentom o njegovim očekivanjima i željama te definirati glavnu pritužbu (8).

Nezaobilazan korak neovisno o kojem zahvatu se radilo, uz prethodno spomenute analize, svakako je ukloniti karijesne lezije i odstojeće ispune te provjeriti okluziju i artikulaciju. Također, susjedne zube potrebno je zaštititi od potencijalnog oštećenja brusnim ili kemijskim sredstvima koja će se koristiti u terapijskom postupku. Ukoliko postoje pretpripreme koje su važne za konačan ishod terapije, treba ih na vrijeme isplanirati i omogućiti dovoljno vremena za cijeljenje tkiva. Ako se radi o kirurškim intervencijama, za cijeljenje tkiva potrebno je ostaviti 6 do 12 tjedana (8).

3. NEINVAZIVNI POSTUPCI U ESTETSKOJ DENTALNOJ MEDICINI

3.1. Izbjeljivanje zuba

3.1.1. Boja zuba i čimbenici koji utječu na boju zuba

Boja zuba određena je kombinacijom prirodnih fenomena koji ovise o optičkim svojstvima zuba i svjetlosti, ali i prisutnošću unutarnjih i vanjskih obojenja. Boja zuba razlikuje se u cervikalnom, središnjem i incizalnom dijelu, odnosno zubi su polikromatski. Boja ovisi o karakteristikama cakline i dentina, odnosno njihovoj debljini te mineralizaciji (14). Obojenja se s obzirom na vrijeme nastanka dijele na preeruptivna i posteruptivna. Preeruptivna obojenja nastaju tijekom odontogeneze, prije erupcije zuba, dok posteruptivna obojenja nastaju nakon erupcije zuba. Također, mogu se podijeliti na endogena i egzogena, ovisno o tome gdje se pigmenti talože (1).

Endogena, intrinzična ili unutarnja obojenja nastaju taloženjem kromogena u strukturu cakline i dentina (Tablica 1). Najčešći uzroci intrinzičnih obojenja jesu (1, 15):

- Pretjerano korištenje fluorida tijekom amelogeneze, što rezultira inhibicijom ameloblasta i posljedično stvaranjem poroziteta zbog povećane širine interkristalnih prostora (16).
- Korištenje lijekova tijekom mineralizacije zuba, poput tetraciklina, koji imaju sposobnost kelacije iona kalcija iz kristala hidroksiapatita (17). Ovisno o tome o kojoj se vrsti tetraciklina radi, boja zuba može biti od žute do sivosmeđe. Razdoblje i trajanje primjene lijeka odredit će gdje će pigmentacije biti lokalizirane.
- Poremećaji u strukturi zuba, kao što su *amelogenesis* i *dentinogenesis imperfecta* te molarno-incizivna hipomineralizacija (MIH).
- Sustavne bolesti, primjerice hiperbilirubinemija (fetalna eritroblastozna i bilijarna atrezija), kongenitalna porfirija, talasemija i alkaptonurija.
- Ijatrogena obojenja uzrokovana materijalima za punjenje korijenskih kanala, materijalima za ispune te metalnim intrakanalnim kolčićima.
- Krvarenje u području pulpne komorice uslijed traume rezultirat će crvenosmeđom do sivom diskoloracijom. Hemolizom eritrocita oslobađa se hemoglobin. Hemoglobin se razgrađuje i dolazi do otpuštanja željeza koji u reakciji s vodikovim sulfidom, proizvodom bakterija i bjelančevina iz dentina, daje željezov sulfid (18).
- Nekroza pulpe dovodi do stvaranja razgradnih produkata koji prodorom u dentinske tubuluse mijenjaju boju zuba.

- Starenjem se boja zuba mijenja uslijed promjene strukture zuba – odlaže se sekundarni dentin, dok se caklina stanjuje.

Mineralizacijska metamorfoza pojava je koja se najčešće susreće nakon traume. Uslijed poremećene krvne opskrbe dolazi do oštećenja odontoblasta. Rezultat je proliferacija i diferencijacija stanica koje ubrzano stvaraju i odlažu tkivo poput dentina. Zub poprima jednoličan izgled, žuto obojenje i gubi translucenciju (19).

Tablica 1. Endogena obojenja zuba

| <i>Uzrok</i> | <i>Primjer</i> | <i>Boja zuba</i> |
|------------------------------------|--|-------------------------|
| <i>Dentalna fluoroza</i> | Pretjerano korištenje fluorida tijekom mineralizacije | Smeđa |
| <i>Lijekovi</i> | Tetraciklini | Žuta do smeđa |
| <i>Poremećaji u strukturi zuba</i> | <i>Amelogenesis imperfecta</i> | Žutosmeđa |
| | <i>Dentinogenesis imperfecta</i> Molarno–incizivna hipomineralizacija | Opalescentna plavosmeđa |
| <i>Sustavne bolesti</i> | Talasemija | Zelenoplava |
| | Kongenitalna porfirija | Zelenoplava |
| | Alkaptonurija | Crvenosmeđa |
| | Hiperbilirubinemija | Žutosmeđa |
| | - Fetalna eritroblastoza - Bilijarna atrezija | |
| <i>Trauma</i> | Krvarenje pulpe | Crvenosmeđa |
| <i>Ijatrogeno</i> | Materijali za punjenje korijenskih kanala | Siva do crne |
| | Materijali za ispune | |

Egzogena, ekstrinzična ili vanjska obojenja nastaju taloženjem kromogena na površinu cakline (Tablica 2). Kromogeni se za caklinu vežu pomoću elektrostatičkih i Van der Waalsovih sila te hidrofobnih interakcija. Najčešći uzroci ekstrinzičnih obojenja jesu (1):

- hrana, posebice obojena pića: Coca-Cola, kava, čaj, crno vino te bobičasto voće
- duhan
- vodice za ispiranje usta na bazi klorheksidina
- kromogene bakterije i diskoloracije uslijed zubnog karijesa.

Tablica 2. Egzogena obojenja zuba

| <i>Uzrok</i> | <i>Primjer</i> | <i>Boja zuba</i> |
|--|--|--|
| <i>Prehrana</i> | Čaj, kava, crno vino (tanini), bobičasto voće, umaci | Smeđa do crne |
| <i>Loša oralna higijena</i> | Zubni plak, kamenac, hrana Kromogene bakterije | Žuta/smeđa Crna/smeđa/zelena |
| <i>Navike</i> | Pušenje ili žvakanje duhana | Tamno smeđa/crna |
| <i>Preparati za higijenu usne šupljine</i> | Kationski antiseptici (klorheksidin) Kositreni fluorid Srebrov nitrat Kalijev permanganat | Žutosmeđa Žutosmeđa Siva Ljubičasta do crne |
| <i>Profesija i okolišni čimbenici</i> | Izloženost metalu (bakar, nikal) Metalna prašina (željezo, mangan) Industrijski proizvodi (kromna kiselina) | Zelena Crna Narančasta |

3.1.2. Mehanizam izbjeljivanja zuba

Aktivna su komponenta sredstava za izbjeljivanje zubi oksidirajuća sredstva koja stvaraju slobodne kisikove radikale. Slobodni kisikovi radikali nestabilne su molekule koje imaju tendenciju reagiranja s drugim tvarima s ciljem postizanja stabilnosti. U osnovi se radi o redoks reakciji. Vodikov peroksid koji djeluje kao oksidirajući spoj stvara slobodne radikale perhidroksilnog ($\text{HO}_2\cdot$) i reaktivnog atoma kisika ($\text{O}\cdot$). Slobodni radikali imaju nesparen elektron koji se otpušta (reakcija redukcije), dok reducirajući spoj (organska tvar, odnosno kromogen) prima elektron (reakcija oksidacije) (14). Opisana reakcija dovodi do otvaranja cikličkih ugljikovih spojeva odgovornih za tamna obojenja te nastaju lanci dvostrukih ugljikovih veza. Navedeni spojevi su žute boje, a s vremenom prelaze u hidroksilne grupe koje su bezbojne (20). Ukratko, slobodni kisikovi radikali difundiraju kroz tvrda zubna tkiva, reagiraju s kromogenim molekulama i dovode do cijepanja veza unutar kromogena, mijenjajući tako apsorpcijsku energiju kromogenih molekula. Potom se kromogene molekule raspadaju na manje molekule emitirajući zračenje nižih valnih duljina, koje su u nevidljivom dijelu spektra (14, 20).

Učinak izbjeljivanja ovisi o temperaturi, pH, koncentraciji, vremenu te enzimima usne šupljine. Povišenjem temperature za 10 °C brzina će se reakcije udvostručiti (14). Također, perhidroksilni radikal ima intenzivniji učinak izbjeljivanja od reaktivnog atoma kisika. Kako bi se stvorilo više perhidroksilnog radikala, važno je osigurati bazičan pH (9,5 – 10,8) (1). Veća koncentracija osigurat će bolji trenutni učinak, ali će rezultat na kraju biti jednak ako se niža koncentracija koristi dulje vrijeme. Kako bi se osigurao optimalan terapijski ishod, važno je temeljito očistiti i osušiti površinu zuba prije izbjeljivanja, kako enzimi iz usne šupljine ne bi doveli do razgradnje vodikova peroksida na vodu i molekularni kisik prilikom čega bi glavni učinak bio smanjen ili izostao (14).

Sredstva za izbjeljivanje mogu biti na bazi vodikovog peroksida, karbamid peroksida i natrijevog perborata. Karbamid peroksid sastoji se od vodikova peroksida koji čini otprilike trećinu udjela i uree (14). Natrijev perborat primjenjuje se u obliku praška pomiješanog s vodom ili s različitim koncentracijama vodikova peroksida. Vodikov i karbamid peroksid pretežito se koriste za vanjsko ili vitalno izbjeljivanje, dok se natrijev perborat koristi za unutarnje ili avitalno izbjeljivanje (14).

Izbjeljivanje zuba klasificira se s obzirom na to provodi li se terapijski postupak na vitalnim ili na avitalnim zubima te provodi li se izbjeljivanje u ordinaciji ili izvan nje. Prema tome razlikujemo profesionalno izbjeljivanje koje provodi doktor dentalne medicine u ordinaciji (engl. *in-office bleaching*), izbjeljivanje pod nadzorom doktora dentalne medicine (engl. *dentist supervised bleaching*) te izbjeljivanje kod kuće (engl. *at-home bleaching*) (14).

3.2. Izbjeljivanje vitalnih zuba

Kao i za svaki terapijski postupak, tako i za izbjeljivanje zuba, postoje indikacije, kontraindikacije te komplikacije, odnosno neželjeni učinci. Unatoč željama pacijenata, izbjeljivanje zuba neće se moći niti bi se trebalo uvijek provesti. S druge strane, u određenim slučajevima izbjeljivanje se preporučuje. U nastavku teksta prikazane su indikacije i kontraindikacije za izbjeljivanje zuba.

Izbjeljivanje zuba indicirano je u slučajevima (1):

- estetskih zahtjeva pacijenta
- obojenih površina zuba kromogenima iz hrane i pića te pušenja
- diskoloracija zuba uslijed starenja
- izbjeljivanja u sklopu protetske i/ili restaurativne terapije.

Djelomične indikacije za izbjeljivanje zuba jesu:

- intrinzična obojenja (uzrokovana traumom, dentalnom fluorozom ili tetraciklinima).

Izbjeljivanje zuba kontraindicirano je kod:

- vrlo širokih pulpnih komorica
- pacijenata mlađih od 10 godina
- zubi s opsežnim ispunima i/ili nesaniranim karijesnim lezijama
- zubi s opsežnim gubitkom cakline ili frakturama
- zubi s upalnim procesima pulpe
- zubi s periapikalnim procesima i neodgovarajućim punjenjem korijenskog kanala
- trudnoće i dojenja
- alergija
- nemotiviranih pacijenata.

3.2.1. Postupci izbjeljivanja vitalnih zuba

Prije provođenja postupka izbjeljivanja zuba, važno je odrediti početnu boju zuba pomoću ključa boja, kolorimetra, spektrofotometra ili pomoću računalne analize digitalne fotografije. Nakon toga se zubi temeljito čiste i suše. Vodikov peroksid u visokim koncentracijama djeluje izrazito kaustično na sluznicu i gingivu pa se tijekom postupka ordinacijskog izbjeljivanja zuba gingiva mora zaštititi (14). U tu svrhu najčešće se koriste zaštitne gumene plahtice ili tekuće izolacijsko sredstvo (svjetlosnopolimerizirajuće smole na bazi metakrilata). Tekuće izolacijsko sredstvo treba nanijeti na pričvrсну gingivu, odnosno 4 mm preko ruba gingive, i polimerizirati. Osim toga potrebno je zaštititi usnice i jezik, za što se mogu koristiti retraktori, dok se na usnice može nanijeti zaštitna krema ili vazelin. Kako bi se pacijent, ali i terapeut, dodatno zaštitili, predlaže se korištenje zaštitnih naočala (14, 21).

Profesionalno izbjeljivanje u ordinaciji (engl. *in-office/power bleaching*) provodi doktor dentalne medicine prilikom čega rabi visoke koncentracije vodikova peroksida (25 – 50 %) ili karbamid peroksida (35 – 40 %) (1). Postupak je najčešće potrebno ponoviti tri puta, što se može napraviti u jednom ili u više posjeta. Osim primjene samog sredstva, postoje uređaji koji se koriste prilikom terapijskog postupka izbjeljivanja, a to su laseri, lampe za polimerizaciju i profesionalne lampe za izbjeljivanje. Ovi uređaji ne izbjeljuju zube, nego aktiviraju ili pojačavaju učinak sredstva pomoću topline ili svjetla (1, 21).

Izbjeljivanje pod nadzorom doktora dentalne medicine (engl. *dentist supervised bleaching*) podrazumijeva korištenje individualne udlage koja se puni preparatima vodikova ili karbamid peroksida visoke koncentracije. Udlaga se potom postavlja u usta na 30 do 120 min, tijekom kojih pacijent sjedi u čekaonici (1, 21).

Izbjeljivanje kod kuće (engl. *at-home bleaching / night guard bleaching / matrix bleaching*) provodi se pomoću individualne udlage uz korištenje vodikovog peroksida (do 10 %) ili karbamid peroksida (5 – 22 %). Pacijent bi trebao udlagu nositi dva sata svaki dan te ga se na pregled naručuje svakih tjedan do dva, a izbjeljivanje se prekida nakon šest tjedana. Ukoliko se izbjeljivanje želi ubrzati, gel je potrebno promijeniti svaka dva sata (21).

Izbjeljivanje se može provoditi i pomoću različitih abrazivnih pasta i komercijalno dostupnih (engl. *over-the-counter*) pripravaka. Takvi pripravci često sadržavaju visokoabrazivne čestice te niske koncentracije vodikova ili karbamid peroksida. Važno je naglasiti da je potreban oprez jer je kod prekomjerne primjene moguće oštećenje tvrdih zubnih tkiva, ali i parodonta (1, 21).

Nerijetko se kod složenih obojenja provodi i kombinacija navedenih postupaka, primjerice *power bleaching* uz *at-home bleaching*.

U Tablici 3. navedene su prednosti i nedostaci različitih metoda izbjeljivanja.

Tablica 3. Prednosti i nedostaci metoda izbjeljivanja

| <i>Metoda izbjeljivanja</i> | <i>Radna tvar</i> | <i>Prednosti</i> | <i>Nedostaci</i> |
|--|---|---|---|
| <i>Profesionalno izbjeljivanje zuba u ordinaciji</i> | Vodikov peroksid Karbamid peroksid (koncentracije 30 – 40 %) | Sigurno i pod kontrolom doktora dentalne medicine Bez oštećenja cakline Brzo vidljiv rezultat | Moguća preosjetljivost uslijed visoke koncentracije djelatne tvari Viša cijena |
| <i>Izbjeljivanje kod kuće pomoću udlaga</i> | Vodikov peroksid 3 – 6 % Karbamid peroksid 7 – 10 % | Niža cijena Praktično Jednostavno korištenje | Potrebno više vremena za rezultat |
| <i>Izbjeljivanje komercijalno dostupnim sredstvima</i> | Abrazivne čestice Vodikov peroksid | Niska cijena Lako dostupno | Preosjetljivost Iritacija gingive Korištenje na svoju ruku |

Nakon postupka izbjeljivanja preporuka je koristiti zubnu pastu za desenzibilizaciju, primjerice paste koje sadrže kalijev nitrat, stroncijev klorid, arginin, kalcijev karbonat, amorfnj kalcij fosfat i kazein fosfopeptid, kalcij natrij fosfosilikat i/ili hidroksiapatit. Također je važno koristiti paste za zube koje sadrže fluoride (natrijev monofluorofosfat, kositreni fluorid i sl.) (22). Kako bi se održala dugotrajnost boje, što dulje nakon izbjeljivanja zuba valja izbjegavati obojenu hranu, posebice kavu, sokove, crno vino, bobičasto voće te čaj koji ima visoku koncentraciju kromogena tanina. Salate s jabučnim octom ili *aceto balsamicom* treba izbjegavati jer osim što sadržavaju pigment, vrlo su kisele (21).

3.3. Izbjeljivanje avitalnih zuba

Izbjeljivanje avitalnih zuba jest postupak koji se radi kod endodontski liječenih zubi koji više estetski ne zadovoljavaju. Avitalni zubi mogu se izbjeljivati u ordinaciji ili tehnikom *walking bleach*. U svrhu izbjeljivanja avitalnih zuba najčešće se koriste natrijev perborat ili vodikov peroksid (21).

Prije postupka izbjeljivanja važno je napraviti retroalveolarnu snimku zuba na kojemu će se provoditi terapijski postupak. Na snimci je potrebno provjeriti endodontsko punjenje te prisutnost periapikalne lezije. Nakon otvaranja pulpne komorice potrebno je očistiti ostatke gutaperke, cementa ili karijesne lezije. Gutaperka se dodatno uklanja 2 mm ispod caklinsko-cementnog spojišta. Nakon kondicioniranja poliakrilnom kiselinom, na dno kaviteta stavlja se zaštitna podloga u obliku sedla. Podloga sprječava potencijalno prodiranje vodikova peroksida kroz dentinske tubuluse do parodontnog ligamenta, koje može uzrokovati vanjsku resorpciju korijena (21). Cement se stavlja do caklinsko-cementnog spojišta. Potom se zub izbjeljuje u ordinaciji, što podrazumijeva primjenu natrijevog perborata s 30 %-tnim vodikovim peroksidom ili se koristi uložak natrijevog perborata s 3 %-tnim vodikovim peroksidom. Uložak ostaje u pulpnoj komorici između posjeta pa se stoga naziva *walking bleach* (21).

S obzirom na to da slobodni radikali mogu spriječiti odgovarajuću polimerizaciju adheziva i kompozita tijekom terapijskog postupka, koristi se privremeni ispun, dok se po završetku izbjeljivanja stavlja trajni, ali s odmakom od minimalno sedam dana. Neutralizacija oksidirajućih komponenti može se postići pomoću uložka kalcijevog hidroksida koji se u pulpnu komoricu stavlja na sedam do deset dana ili pomoću natrijeva askorbata te enzima katalaze (21).

3.4. Infiltracijska tehnika smolama

Infiltracija niskoviskoznim svjetlosnopolimerizirajućim smolama relativno je novi terapijski koncept koji se koristi u terapiji bijelih mrlja. Bijele mrlje na tvrdim zubnim tkivima najčešće se javljaju kao rezultat nakupljanja plaka, neodgovarajuće oralne higijene, konzumacije hrane i pića niske pH vrijednosti i hrane bogate rafiniranim ugljikohidratima. Osim toga, mogu se javiti i uslijed stanja kao što su dentalna fluoroza, MIH te nakon ortodontske terapije. Mliječno bijele mrlje posljedica su demineralizacije zubne strukture i stvaranja poroziteta ispod površine cakline. Stvaranjem poroziteta u caklini smanjuje se indeks loma cakline, a ta razlika između indeksa loma zdrave i porozne cakline klinički se očituje kao bijela diskoloracija (23).

Niskoviskozna smola djeluje na temelju kapilarnosti te penetrira u pore cakline. Infiltracijska tehnika smolama omogućuje popunjavanje, ojačavanje i stabilizaciju demineralizirane cakline, ali osigurava i estetsku komponentu. Naime, kada smole infiltriraju postojeće porozitete, razlika u refraktornom indeksu loma između pora napunjenih smolom i zdrave cakline postaje zanemariva, čime se smanjuje diskoloracija (23). Odgovarajuća priprema površine zuba vrlo je važna jer je površina cakline često hipermineralizirana i tako onemogućava optimalno penetriranje smolastih monomera. Stoga se za pripremu koriste klorovodična kiselina i etanol, koji otklanja suvišak vode. Ponekad je indicirano i pjeskarenje zuba kako bi se pore dodatno otvorile (23).

Preparat ICON (DMG, Hamburg, Njemačka) u sebi sadrži tri komponente: kiselinu za jetkanje, alkohol za sušenje i smolu za infiltraciju (23).

Postupak infiltracije smolom uključuje:

- | | |
|--|---|
| Postavljanje zaštitne gumene plahtice | 5. Aplikiranje niskoviskozne smole kroz |
| 1. Jetkanje 15 %-tnom klorovodičnom | 5 min |
| kiselinom 120 s | 6. Uklanjanje viška smole pomoću |
| 2. Temeljito ispiranje vodom i sušenje | vaterolica |
| zrakom pomoću pusterera | 7. Polimerizaciju |
| 3. Dehidraciju 99 %-tnim etanolom u | 8. Poliranje diskovima i silikonskim |
| trajanju od 30 s | gumicama |
| 4. Sušenja pusterom | |

ICON tehnika omogućava estetsko poboljšanje u jednom posjetu. Čak i ako se bijele lezije ne uspiju ukloniti u potpunosti, svakako će se postići značajno poboljšanje izgleda. Za razliku od

ostalnih tehnika koje se koriste, kao što je mikroabrazija, ICON tehnika manje je invazivna, a za razliku od pokušaja remineralizacije, estetski ishod je prije vidljiv (23).

3.5. Estetske ljuskice

Jedno od estetskih rješenja za prednju regiju svakako su protetski nadomjestci u obliku ljuskica. Suvremeni načini postave ljuskica često zahtijevaju minimalno ili nikakvo brušenje tvrdih zubnih tkiva te se stoga također ubrajaju u minimalno invazivne zahvate. U neinvazivne zahvate ubrajaju se ljuskice bez prethodnog brušenja, tzv. *non-prep* ljuskice.

Estetske ljuskice indicirane su kod pacijenata koji žele promjenu u boji, veličini, obliku ili nagibu zuba. Ljuskice se s obzirom na opseg brušenja dijele na konvencionalne, *minimal-prep* i *non-prep*. Konvencionalne ljuskice zahtijevaju preparaciju labijalne plohe zuba od svega 0,5 – 1 mm. Za razliku od njih, *minimal-prep* ljuskice zahtijevaju selektivno brušenje zuba. Dakle, ovisno o problemu, određeni dijelovi zuba bruse se više ili manje, ili se pak uopće ne bruse. *Non prep* ljuskice su estetski nadomjestci kod kojih nema brušenja tvrdog zubnog tkiva. S obzirom na materijal, ljuskice se mogu raditi od kompozita ili od keramike (24).

3.5.1. Kompozitne ljuskice

Kompozitni su materijali oni koji u svojem sastavu imaju polimernu matricu, čestice punila, spojno sredstvo i sustav inicijatora. Današnji kompozitni materijali odlikuju se izvrsnim estetskim, ali i mehaničkim svojstvima. To je omogućeno prilagodbom veličine čestica punila od 100 nm i manje, odnosno korištenjem mikro i nanopunila, ali i korištenjem fotoinicijatora koji nisu nužno izrazito žuti poput kamforkinona (1). Koriste se inicijatori koji su *low yellowing* odnosno bjelje boje, kao primjerice Lucirin TPO ili fenil propandion (engl. *phenyl-propanedione*, PPD) (25). Prilagodba veličine čestica punila omogućila je izvrsno poliranje kompozita.

Prednost kompozitnih ljuskica svakako je njihova cijena jer su jeftinija opcija u odnosu na keramičke ljuskice. Osim toga, zahtijevaju minimalno uklanjanje tvrdog zubnog tkiva, a mogu riješiti širok raspon kozmetičkih problema. Izrada je brza i nije tehnički zahtjevna, a ukoliko s vremenom dođe do loma ili obojenja ljuskica, popravci su vrlo jednostavni (24).

Nedostatci kompozitnih ljuskica očituju se u lošijoj estetici u usporedbi s keramičkim. Diskoloracije kompozitnih ljuskica češće su te takve ljuskice općenito imaju kraći vijek od keramičkih (26). Pojavu diskoloracija moguće je smanjiti završnim površinskim poliranjem, kojim se uklanja sloj inhibiran kisikom (1). Također je važno napomenuti da se kod

kompozitnih ljuskica ne bi smjele koristiti abrazivne paste za zube koje bi mogle oštetiti površinu nadomjestka i učiniti ga podložnijim za diskoloracije.

Kompozitne ljuskice mogu se izrađivati na više načina. Razlikujemo tehniku izrade pomoću jagodice prsta (engl. *finger tip*), injekcijsku tehniku, tehniku korištenja silikonskog ključa ili celuloidnih kapica (27).

Boja kompozita koju ćemo koristiti za izradu ljuskica određuje se gledanjem tijekom 5 sekundi, nakon čega se oko umara. Moguće je oko „odmoriti“ gledanjem u plavu boju (8). Također, površina zuba mora biti vlažna jer se zub nakon dehidracije doima opaknim. Kako bismo utvrdili idealnu boju, na vlažnu površinu zuba mogu se postaviti različite boje kompozita debljine 2 mm. Dentinske boje stavljaju se cervikalno, a caklinske incizalno. Standardne boje stavljat će se u središnji dio zuba (8).

Injekcijska tehnika zaslužno je našla svoje mjesto u minimalno invazivnoj estetskoj dentalnoj medicini. Definiira se kao indirektno-direktna metoda kojom se dijagnostički *wax up* odnosno navoštavanje prenosi u kompozitnu restauraciju. Ova tehnika indicirana je kod maskiranja diskoloracija cakline, zatvaranja dijastema, ispravljanja manjih nepravilnosti u obliku i veličini zuba, korekcije koničnih postraničnih sjekutića te kao restaurativni tretman vrlo abradiranih i/ili frakturiranih zubi. Također, može se koristiti i kao privremeno rješenje tijekom interdisciplinarnе rehabilitacije, posebice za prilagodbu prilikom uspostave nove vertikalne dimenzije. Navoštavanje se pomoću prozirnog vinil polisiloksanskog materijala za otiske prenosi u usta te se kompozitna smola injektira u slobodne prostore (28, 29).

3.5.2. Keramičke ljuskice

Keramičke ljuskice često se koriste za postizanje visoke estetike u prednjoj regiji. Za razliku od prijašnjih opsežnih preparacija, današnji pristup, osim što je pošteniji, omogućava i manje naprezanje i opterećenje unutar restauracije pa tako i dugotrajnost ljuskica. Najvažniji čimbenik koji mora biti zadovoljen za dugotrajni i uspješni nadomjestak jest taj da rubovi, a optimalno i što veći dio ljuskice, moraju biti što većim dijelom u caklini. To je važno ostvariti kako bi se osigurala optimalna veza između ljuskice i zuba, jer je vezanje za caklinu deset puta veće nego za dentin, koji je pak značajno elastičniji od cakline zbog većeg udjela organske tvari (1).

Prednost je keramičkih nadomjestaka, osim minimalne preparacije i brušenja tvrdog zubnog tkiva, rjeđa pojavnost naknadne preosjetljivosti ili boli tijekom pripreme zuba. Otežano uklanjanje ovakvih nadomjestaka svakako ubrajamo u nedostatke, s obzirom na to da toliko

dobro oponašaju zub da je teško primijetiti razliku između zuba i keramičkog materijala (24, 30). Također, postupak izrade tehnički je složeniji, uključuje i laboratorij, pa je samim time i skuplji. S obzirom na to da su često ljuskice bez ili s minimalno brušenja izrazito tanke, nisu indicirane kod vrlo izraženih obojenja, a i podložnije su pucanju tijekom rukovanja (24, 30).

Materijali koji se koriste za iznimno visoke estetske rezultate silikatne su keramike, odnosno glinična keramika (engl. *feldspathic ceramic*) i staklokeramika. Kako bi se osiguralo zadovoljstvo pacijenta i predvidio budući izgled ljuskica, navoštavanje (engl. *wax-up*) i proba u ustima prije brušenja (engl. *mock-up*) nametnuli su se kao neizostavni koraci u planiranju ovakvih protetskih nadomjestaka. Navoštavanje označava postupak koji radi dentalni tehničar, a odnosi se na nanošenja voska na studijske modele. *Mock-up* je postupak izrade provizornog rada na temelju prethodno izrađenog navoštavanja. Pacijent tako može sudjelovati u planiranju svog nadomjeska i predložiti izmjene na vrijeme, a kliničaru služi za orijentaciju prilikom brušenja i minimalno uklanjanje tvrdog zubnog tkiva (1).

Estetske ljuskice kontraindicirane su kod izrazite malokluzije, kod vrlo jakih žvačnih sila i bruksizma, kod parodontopatija, zubi s opsežnim ispunima te kod vrlo izraženih diskoloracija. Osim toga, ljuskice su kontraindicirane kod visokog rizika od nastanka karijesa, loše oralne higijene te avitalnih zubi. Važno je imati na umu omjer širine i visine zuba koji bi trebao biti oko 80 %, jer ako su zubi široki, ljuskicama će se dodatno proširiti. U tom je slučaju izrada ljuskica relativno kontraindicirana s obzirom na to da više ne bi estetski zadovoljavale (1).

3.6. Ortodontska terapija

Ortodoncija je specijalistička grana dentalne medicine koja se bavi dijagnostikom, prevencijom i ispravljanjem malokluzija, odnosno nepravilnog položaja zubi i čeljusti. Ortodontska terapija trebala bi biti primarni terapijski izbor kod estetskih nesklada uzrokovanih malokluzijom. Osim što će se terapijom postići u potpunosti pravilan zagriz i odgovarajuća funkcija stomatognatnog sustava bez žrtvovanja zdravog zubnog tkiva, uvelike će se utjecati i na poboljšanje izgleda pacijenta i estetike lica. Ako pacijent i dalje ne bude zadovoljan oblikom, veličinom ili bojom zubi, interdisciplinarnim pristupom mogu se dodatno napraviti korekcije. Osim korištenja klasičnih bravica za fiksnu ortodontsku terapiju moguće je koristiti i mobilne naprave. Pacijentima su često estetski prihvatljivija rješenja keramičke bravice koje su manje vidljive na zubima ili pak terapija *clear alignerima*, ortodontskim udlagama koje se mogu skidati i stavljati, a gotovo su nevidljive. Također je moguća hibridna terapija, koja može uključivati kombinaciju fiksnog aparata i *clear alignera* (31).

**4. MINIMALNO INVAZIVNI POSTUPCI U ESTETSKOJ DENTALNOJ
MEDICINI**

4.1. Minimalno invazivne tehnike

Osnovni zahtjevi minimalno invazivnih restauracija podrazumijevaju vrlo ranu dijagnostiku karijesnih lezija, njihovu remineralizaciju te popravak postojećih restauracija koji ima prednost u odnosu na potpunu zamjenu ispuna, minimalnu preparaciju početnih karijesnih lezija i poštedu tvrdog zubnog tkiva (32).

4.1.1. Mikroabrazija

Mikroabrazija cakline je postupak u kojemu se pomoću erozije i abrazije površine cakline postiže visoka glatkoća i sjaj uz otklanjanje površinskih pigmentacija. Postupkom mikroabrazije uklanja se 25 do 200 µm cakline, ovisno o broju aplikacija kiselog agensa. U ovoj tehnici koristi se mješavina 18 % klorovodične kiseline i plavca ili 10 % klorovodične kiseline i silicijevog karbida. Također može biti i mješavina 37 % fosforne kiseline i plavca (33).

Prednost postupka mikroabrazije svakako je dugotrajno rješenje uz trenutni estetski učinak. Također, gubitak je tvrdog zubnog tkiva minimalan, što znači da se, ako kod dubljih obojenja ovaj postupak ne da željene rezultate, uvijek mogu primijeniti druge tehnike, primjerice izbjeljivanje, ljuskice i sl. Mikroabradirani zubi isprva mogu poprimiti nešto tamniju boju zbog većeg prosijavanja dentina, međutim, za nekoliko tjedana će se caklina remineralizirati (14).

Tehnika mikroabrazije nije preporučljiva za pacijente čije su diskoloracije lokalizirane u dentinu kao što su *dentinogenesis imperfecta* i tetraciklinski zubi te kod nedostatnog zatvaranja usnica s obzirom na to da se ometa normalno formiranje pelikule na caklini te će zbog dehidracije zuba demineralizacije biti vrlo vidljive (14).

Postupak mikroabrazije treba započeti temeljitim čišćenjem zubne površine i postavom zaštitne gumene plahtice. Na površinu zuba nanosi se pasta koja se polira gumicama na niskom broju okretaja 60 s. Nakon provođenja poliranja radi se inspekcija površine cakline te se postupak završava temeljitim ispiranjem i fluoridiranjem. Pacijenta je potrebno naručiti na kontrolu za četiri do šest tjedana (14).

Osim mikroabrazije, postoji i postupak makroabrazije kojim se mrlje s površine cakline uklanjaju finim dijamantnim svrdlima uz vodeno hlađenje (34).

4.1.2. Zračna abrazija

Zračna je abrazija postupak temeljen na aluminijskim česticama koje pod velikim zračnim pritiskom pogađaju površinu zuba prilikom čega dolazi do njezine abrazije. Aluminijske čestice veličine su 27 μm , tvrdoće od 16 do 18 GPa. Učinkovitost rezanja ovisi o veličini i obliku čestica, brzini protoka praška, udaljenosti vrha instrumenta od površine zuba te vremenu primjene. Naime, udaljenost vrška instrumenta od površine trebala bi biti između 0,5 do 2 mm kako bi uklanjanje tkiva bilo optimalno. Kao izvrsna alternativa klasičnim brusnim sredstvima, zračna abrazija može se koristiti za uklanjanje karijesa, za pripremu površine kod cementiranja ljuskica, kao zamjena za jetkanje ili pak za uklanjanje površinskih pigmentacija (35).

Prednosti su postupka zračne abrazije izostanak zvuka visoke frekvencije koji se susreće kod korištenja turbine, nema pretjeranog zagrijavanja, često je bol tijekom postupka manja pa time i strah. Naime, povećanje topline kod klasičnih brusnih sredstava iznosi 300 do 400 $^{\circ}\text{C}$, dok je promjena temperature kod zračne abrazije $\pm 2^{\circ}\text{C}$ (35).

Nedostatak zračne abrazije jest nemogućnost uklanjanja dubokih karijesnih lezija jer se ne može uklanjati omekšani dentin. Također, ne preporučuje se za uklanjanje amalgamskih ispuna (35).

Prilikom zračne abrazije važno je zaštititi pacijenta pregačom, postavljanjem zaštitne gumene plahtice te zaštitnim naočalama (35).

4.1.3. Zračno poliranje

Zračno poliranje temelji se na propulziji abrazivnih čestica pomoću mješavine vode i komprimiranog zraka. Poliranje se ne smije zamijeniti zračnom abrazijom. Naime, zračna abrazija koristi abrazivnije čestice pod većim tlakom (36). Aluminijev oksid, najčešće korišten u terapijskom postupku zračne abrazije, na Mohsovoj skali tvrdoće je devet, što je četiri do pet puta veća vrijednost od čestica koje se koriste prilikom poliranja. U zračnom poliranju najčešće se koriste posebno obrađene čestice natrijeva bikarbonata, čija je tvrdoća prema Mohsovoj skali 2,5 (36). Osim prethodno spomenutog natrijevog bikarbonata, još se spominje korištenje glicina, kalcijeva karbonata, eritritola te kacij natrij fosfosilikata. Iako se natrijev bikarbonat koristi najčešće, to ne znači da ga je pravilno koristiti u bilo kojem kliničkom slučaju. Naime, koja vrsta čestica će se koristiti, odredit će pojedina klinička situacija pacijenta, odnosno terapijski postupak koji je potrebno provesti. Primjerice, natrijev bikarbonat previše je abrazivan za tkiva mekša od cakline pa je tako za površinu korjenova ili implantata potrebno koristiti prašak temeljen na glicinu ili eritritolu (37).

Zračno je poliranje metoda koja se uspješno koristi prije pečačenja fisura, za uklanjanje zubnog plaka (36, 38) i pigmentacija s površine zubi ili restauracija te za zaglađivanje površine korjenova nakon instrumentacije. Osim toga, koristi se i za uklanjanje plaka i pigmentacija s površine implantata (37).

Važno je naglasiti da je zračno poliranje kontraindicirano kod hipertenzije, bubrežne insuficijencije, respiratorne bolesti (npr. KOPB), metaboličke alkaloze, Addisonove i Cushingove bolesti. Također se ova metoda ne koristi u imunokompromitiranih pacijenata, pacijenata pod terapijom diureticima, kortikosteroidima i nadomjestcima kalija te kod pacijenata s infektivnim bolestima (hepatitis, HIV) i alergijama na materijale koji se koriste u ovoj tehnici (39). Relativna kontraindikacija je dijeta s ograničenim unosom soli. Ukoliko se koriste prašci glicina, aluminijska trioksida ili kalcijeva karbonata, dijeta s ograničenim unosom soli nije kontraindikacija (38).

Za najučinkovitije korištenje zračnog poliranja važno je vrh mlaznice držati tri do četiri milimetra udaljeno od površine zuba. Mlaznica se na prednje zube usmjerava pod kutem od 60°, na stražnje zube pod kutem od 80° te na okluzalnu plohu pod 90°. Za subgingivno područje koriste se posebni nastavci koji ulaze duboko u paradontne džepove (36).

Za razliku od korištenja samo gumice i paste za poliranje, zračnim poliranjem postiže se brže i bolje uklanjanje mrlja te se može doprijeti do teško dostupnih mjesta kao što su fisure (39).

Moguća komplikacija korištenja zračnog poliranja jest pojava emfizema. Emfizem se može razviti uslijed pogrešnog usmjerenja mlaznice te korištenja krivih nastavaka za subgingivno čišćenje. Osim toga, do emfizema može dovesti i usmjerenje mlaznice u područje kirurške rane ili gdje postoji diskontinuitet fiziološke barijere. Povezuju se s ranama veličine čak četiri milimetra. Komprimirani zrak ostaje zarobljen u međustaničnim prostorima, što se klinički manifestira oteklinom, zvukom pucketanja prilikom pritiska na zahvaćeno područje te bolovima (36). Također, nedostatak je zračnog poliranja da na područjima gdje su kompozitni ispuni povećava hrapavost kompozitne površine, što ju čini pogodnom za zadržavanje pigmenta, a to dovodi do diskoloracije ispuna (40).

4.1.4. Laseri u dentalnoj medicini

Laserska tehnologija uvedena je u medicinu još 1960. godine. Od tada, doživjela je veliki napredak pa je tako osigurala i mnoge prednosti u odnosu na tradicionalne metode.

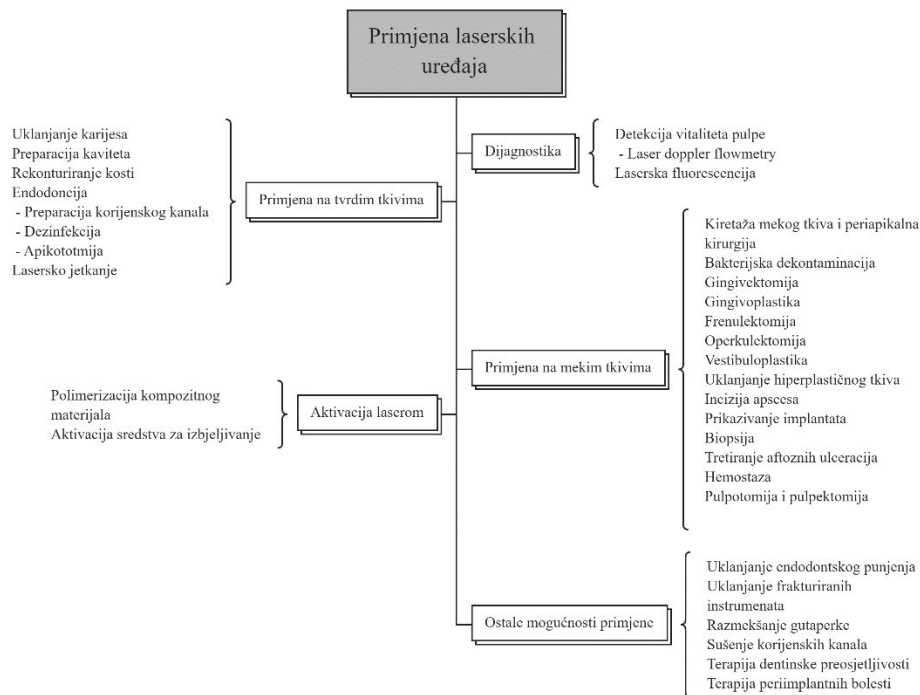
Laser je zapravo akronim za „Light Amplification by Stimulated Emission of Radiation“, u prijevodu „pojačanje svjetlosti stimuliranom emisijom zračenja“. Laser djeluje na principu stimulirane emisije zračenja, odnosno na principu emitiranja elektromagnetskih valova iz pobuđenih atoma pomoću fotona, čija je energija jednaka razlici između više i nižeg energetskeg stanja atoma. Laserska svjetlost je koherentna, monokromatska i kolimirana (41).

Laseri se s obzirom na način rada mogu podijeliti na pulsne i na kontinuirane (42). Ovisno o načinu pobude, laseri se mogu podijeliti na one koji pobudu postižu optičkim sredstvom, kemijskom reakcijom ili sudarima elektrona i atoma u plinskom izboju. S obzirom na agregatno stanje aktivnog medija dijele se na plinske, tekuće i krute.

Na koji će način laser djelovati na biološko tkivo, ovisi o valnoj duljini laserske svjetlosti, načinu rada lasera, energiji zračenja, promjeru zrake, fizikalnim osobinama obasjanog tkiva i vremenu ekspozicije (41).

Laserska se zraka, kada dođe u kontakt s tkivom, može reflektirati, raspršiti, apsorbirati ili proći nepromijenjena. Apsorpcija laserskih zraka najvažnija je interakcija kojom se energija prenosi na tkivo (42). Postoje četiri vrste bioloških učinaka koji se mogu dogoditi prilikom interakcije laserskog fotona i tkiva. To su fototermalni učinak, fotoakustični učinak, fotokemijska reakcija i fotobiomodulacija (41).

Kraće valne duljine apsorbirat će se pretežito u melaninu i hemoglobinu, a duže valne duljine ponajprije se apsorbiraju u vodi i hidroksiapatitu. Stoga će izbor lasera primarno ovisiti o sastavu ciljanog tkiva (42). Danas se u dentalnoj medicini laseri koriste za brojne dijagnostičke i terapijske postupke, a spomenuti su postupci prikazani na Slici 1.



Slika 1. Primjena lasera

Laseri imaju važnu ulogu u minimalno invazivnim zahvatima, kako u bijeloj, tako i u crvenoj estetici. Naime, laseri se mogu koristiti u izbjeljivanju zubi kao uređaji koji aktiviraju i ubrzavaju reakciju izbjeljivanja. Razlikujemo izbjeljivanje koje se postiže mehanički pomoću abrazije te ono koje se postiže pomoću kemijske reakcije. Akceleracija raspadanja vodikova peroksida može se postići kemijski (npr. alkalični pH), fizikalno kemijski (npr. fototermalno, fotoksidacija, fotoliza) te fizikalno (povišenje temperature). Laserom se najčešće raspadanje vodikova peroksida postiže fototermalno (20). Naime, u sredstvo za izbjeljivanje dodaju se molekule za poboljšanje apsorpcije lasera. One apsorbiraju svjetlosnu energiju koju emitira laser te ju pretvaraju u termalnu energiju svojim vibracijama. To će povisiti temperaturu i tako ubrzati reakciju izbjeljivanja (43). Laseri se također mogu koristiti prilikom minimalno invazivne preparacije za keramičke i kompozitne ljuskice. Koriste se i za uklanjanje ljuskica bez oštećenja tvrdog zubnog tkiva (44).

U svrhu poboljšanja izgleda gingive laseri se mogu koristiti na više načina. Pigmentacije na gingivi uzrokovane melanimom mogu biti estetski problem. Pigmentacije variraju od smeđe do crne boje, što ovisi o distribuciji i količini melanina u tkivu (45). Ukoliko pigmentacije pacijentu smetaju, moguće je raditi postupak laserske ablacije. Naime, laser emitira fotone čiju energiju apsorbira voda iz stanica. Temperatura vode povisi se do točke vrenja, što rezultira

mikroeksplozijama i naposljetku depigmentacijom gingive (46). Osim toga, danas se laseri mogu koristiti i za gingivoplastiku i gingivektomiju, odnosno za poboljšanje gingivalne konture, simetrije te za produženje krune zuba kod pretjerano vidljivog zubnog mesa. Gingivoplastika je postupak kojim se rubovi gingive rekonturiraju i modelira se gingivalna površina kako bi se postigao fiziološki oblik. Gingivektomija je kirurški postupak odstranjivanja viška gingive u estetske svrhe ili primjerice za prikaz rubova kod karijesne lezije, frakture, produljenje krune kod nedovoljne retentivnosti bataljka i sl. (47)

Prije ovih terapijskih postupaka uvijek je potrebno sondirati do alveolarne kosti kako bi se utvrdila udaljenost od ruba gingive do vrha alveolarne kosti jer ako se terapijskim postupkom ugrozi biološka širina, doći će do kronične upale i resorpcije kosti sve do ponovne uspostave biološke širine. Stoga je ponekad potrebno raditi i rekonturiranje kosti ili osteoplastiku. Uvijek je prvo važno utvrditi etiologiju pretjerane vidljivosti gingive, a potom odrediti terapijski postupak (47).

Laser se također koristi i za frenulektomiju. *Frenulum labii superioris* može uzrokovati otežano četkanje, jedenje, povlačenje gingive, stvaranje recesija te *diastemu medianu*. Jedan od testova kojim se može potvrditi indikacija za frenulektomiju je test po Graberu. On je pozitivan ako pri podizanju usnice frenulum i interdentalna papila postanu ishemični. *Diastema mediana* u 80 % slučajeva zatvara se nicanjem postraničnih sjekutića ili očnjaka. Ukoliko ona perzistira i nakon nicanja očnjaka, potrebno je ukoniti frenulum jer se onda smatra patološkim (48).

Argonski laseri proizvode valne duljine od 488 nm i 514 nm te se dobro apsorbiraju u hemoglobinu, melaninu i smolama. Naime, valna duljina od 488 nm važna je za aktivaciju kamforkinona, najčešće korištenog fotoinicijatora u kompozitnim materijalima. S druge strane, valna duljina od 514 nm najbolje se apsorbira u tkivima koja sadrže hemoglobin, hemosiderin i melanin. Argonski laseri mogu se koristiti za precizno rezanje, hemostazu i koagulaciju vaskularnog tkiva, odnosno primjenjuju se za postupke mekotkivne kirurgije. Također, koriste se za polimerizaciju kompozitnih restauracija, transiluminaciju u svrhu detekcije fraktura zuba ili karijesnih lezija te za aktivaciju gelova za izbjeljivanje (42, 49).

Diodni laseri koji se koriste u dentalnoj medicini najčešće stvaraju valne duljine od 800 do 980 nm. Najbolje se apsorbiraju u pigmentiranim tkivima, odnosno u melaninu i nešto manje u hemoglobinu, a najčešće se koriste za terapiju mekih tkiva (42). Apsorpcija ovih lasera u tvrdom zubnom tkivu relativno je mala, stoga se kirurški zahvati na mekim tkivima mogu sigurno izvoditi. Osim što se koriste za zahvate na mekim tkivima, koriste se i za laserski potpomognuto

izbjeljivanje zuba te za detekciju karijesa (DIAGNOdent DentalGmbH, Njemačka). Diodni laser ima baktericidna i fotobiomodulacijska svojstva, čime ubrzava cijeljenje, smanjuje postoperativnu bol i stvaranje edema. Diodni laser može se koristiti i za smanjivanja dentinske preosjetljivosti blokirajući depolarizaciju aferentnih C vlakana te za dijagnostiku stanja pulpe (41, 42, 44).

Laseri ugljikova dioksida imaju plinoviti aktivni medij i proizvode valne duljine od 9300, 9600 te 10 600 nm. Ovi laseri odlično se apsorbiraju u vodi i hidroksiapatitu. Sustav isporuke CO₂ laserskih uređaja ograničavao je primjenu na tvrdim tkivima zbog moguće karbonizacije i lomova u strukturi zuba. Međutim, ne tako davno na tržište je došao i CO₂ laser kojim se mogu obrađivati i tvrda tkiva. Temelji se na izotopu kisika koji stvara zrake valne duljine od 9300 nm. Laseri ugljikova dioksida s valnom duljinom od 9300 nm imaju najveću mogućnost prijenosa energije na hidroksiapatit među danas dostupnim dentalnim laserima (50). Laser s valnom duljinom od 9300 nm zahtijeva manje energije za postizanje istog apsorpcijskog učinka kao i druge valne duljine. Stoga uzrokuje znatno manje stvaranje topline. Koriste se za brojne postupke mekotkivne kirurgije, ali danas se mogu primjenjivati i na tvrda tkiva (42, 50).

Erbij laseri dolaze kao erbij, itrij, aluminijski, garnet (Er:YAG) laseri te erbij, krom, itrij, skandij, galij, garnet (Er, Cr:YSGG) laseri. Oni proizvode valne duljine od 2780 i 2940 nm, koje se najbolje apsorbiraju u hidroksiapatitu i vodi, što im omogućava korištenje na mekom tkivu te na tvrdim tkivima, odnosno zubima i kosti (42). Svoj učinak postižu pomoću laserske energije koja se veže na hidroksilni radikal u hidroksiapatitnom kristalu te na vodu koja je vezana za kristalne strukture zuba. Isparavanje vode uzrokuje veliko povećanje volumena, što pak uzrokuje da okolna struktura eksplodira. Erbij laseri koriste se u mnoge svrhe, a jedna je od njih uklanjanje karijesnih lezija. S obzirom na to da karijesne lezije sadržavaju više vode nego zdravo tvrdo zubno tkivo, uklanjanje karijesne lezije je precizno, a očuvanje zdravog zubnog tkiva maksimalno (42).

Neodimij:YAG (Nd:YAG) laser ima valnu duljinu od 1064 nm koja se najviše apsorbira u melaninu i manje u hemoglobinu. Koristi se za terapijske postupke najčešće na mekim tkivima, ali se može koristiti i na tvrdim tkivima. Ovi laseri imaju i sposobnost biostimulativnog učinka te djeluju antibakterijski (42, 51). Vrste lasera, njihovi aktivni mediji, valne duljine i primjene prikazane su u Tablici 3.

Tablica 4. Različite vrste lasera, njihovi aktivni mediji, valne duljine i primjena

| <i>Vrsta lasera</i> | <i>Aktivni medij</i> | <i>Valna duljina</i> | <i>Primjena</i> |
|-----------------------|----------------------|----------------------------|--|
| <i>Argon</i> | Plinski medij | 488, 514 nm | Primjena na mekim tkivima Polimerizacija restaurativnih materijala Izbjeljivanje zuba |
| <i>Diodni</i> | Poluvodič | 635, 670, 810, 830, 980 nm | Primjena na mekim tkivima Dijagnostika stanja pulpe Fotoaktivna dezinfekcija |
| <i>Nd:YAG</i> | Čvrsti medij | 1064 nm | Primjena na mekim i tvrdim tkivima Dezinfekcija korijenskih kanala Terapija dentinske preosjetljivosti |
| <i>Er, Cr:YSGG</i> | Čvrsti medij | 2780 nm | Primjena na tvrdim i mekim tkivima Uklanjanje karijesa, jetkanje |
| <i>Er:YAG</i> | Čvrsti medij | 2940 nm | Primjena na tvrdim i mekim tkivima Uklanjanje karijesa, jetkanje |
| <i>CO₂</i> | Plinski medij | 9300, 9600, 10600 nm | Primjena na mekim i tvrdim tkivima |

U kirurškim je zahvatima poboljšana preciznost, smanjeno krvarenje i stvaranje ožiljaka te je manje postoperativno oticanje i bol. Postoperativne komplikacije događaju se rjeđe, djelomično zbog antibakterijskog djelovanja lasera, stoga se infekcije i bol rjeđe manifestiraju, a zbog toga

je primjena antibiotika manja. Također, laseri mogu osigurati odličnu hemostazu pa je potreba za šivanjem smanjena. Osim toga, omogućuju maksimalno očuvanje zdrave cakline prilikom odstranjivanja karijesnih lezija i minimalnu invazivnost prilikom preparacije za estetske protetske nadomjestke (52).

Nedostatak lasera svakako je njegova visoka cijena i potreba za dodatnim edukacijama kako bi se mogli pravilno koristiti. Također, ponekad je potrebno i nakon lasera koristiti brusna sredstva da bi se preparacija zuba završila. Ukoliko se njime ne upravlja pravilno i ne koristi se zaštitna oprema, moguće su ozljede kliničara ili pacijenta laserskom zrakom. Korištenjem lasera prilikom izrade kaviteta može doći do fuzije i denaturacije kolagenih vlakana, što ugrožava stvaranje hibridnog sloja i optimalne veze zuba i kompozitnog materijala. Kao jedan od nedostataka također se navodi i nedostatak taktilnog osjeta prilikom korištenja laserskih uređaja (1, 52).

4.1.5. Ostale tehnike

4.1.5.1. Oscilirajući instrumenti

Oscilirajući instrumenti dijele se na zvučne i ultrazvučne, ovisno o frekvenciji vibracija. Zvučni instrumenti postižu vibracije do 6000 Hz, dok ultrazvučni postižu vibracije od 20 000 do 40 000 Hz. Ultrazvučni instrumenti još se mogu podijeliti na magnetostriktivne i piezoelektrične. Ultrazvučni instrumenti pokazuju odličan minimalno invazivni potencijal s obzirom na to da je uklanjanje tkiva selektivno i dobro kontrolirano. Kod uklanjanja karijesnih lezija koriste se posebno dizajnirani nastavci koji omogućavaju izravan pristup lezijama na postraničnim stranama zuba te su konstruirani tako da je samo jedna ploha, odnosno radna ploha, prekrivena dijamantnom prašinom. S obzirom na to da je druga ploha glatka, ona neće oštetiti susjedni zub. Vrhovi ovakvih instrumenata rade poprečne kretnje uz vodeno hlađenje (1, 53).

Neki su od postupaka za koje se ovi instrumenti mogu koristiti uklanjanje karijesnih lezija, enameloplastika, preparacija za ljuskice, piezokirurgija, uklanjanje supra- i subgingivnog kamenca i plaka, a mogu se koristiti i za poboljšanje ispiranja prilikom endodontskog liječenja pomoću fenomena kavitacije (54, 55).

Prednosti oscilirajućih instrumenata svakako su njihova preciznost pa i minimalna invazivnost u uklanjanju tkiva, manje zagrijavanje tkiva te dobra vidljivost (1, 53).

Mogućnost loma nadomjestka ili cakline uslijed vibracija nedostatak je ovih instrumenata, kao i sporija izrada preparacije (1).

4.1.5.2. Kemomehanička tehnika

Kemomehanička tehnika jest tehnika koja se zasniva na sposobnosti natrijeva hipoklorita da otapa organski sadržaj (1). Temelji se na tome da natrijev hipoklorit razgrađuje kolagena vlakna u karijesnoj leziji te na taj način uklanja karijesno promijenjen dentin. Demineralizirani dentin neće se otkloniti, nego se može remineralizirati. Prvi komercijalni preparat bio je Caridex, dok je suvremenija verzija ovog preparata Carisolv. Također, u istu se svrhu može koristiti i papain gel čiji je sastav papain, kloramin, toluidinsko modrilo, soli i sl. (1, 32).

Preparat dolazi u obliku dvije šprice. U prvoj se nalazi natrijev hipoklorit, dok se u drugoj nalaze aminokiseline lizin, leucin te glutamična kiselina. Na karijesno promijenjen dentin nanose se tijekom 30 sekundi, a potom se struganjem uklanja materijal zajedno s razgrađenim dentinom. Cijeli postupak traje pet do petnaest minuta (1).

Prednost ove tehnike jest da djeluje selektivno na karijesno promijenjeni dentin te je rjeđe potrebna lokalna anestezija. Potreba za korištenjem brusnih sredstava kao i duže vrijeme terapije nedostaci su ove tehnike (1).

4.1.5.3. Atraumatska restaurativna tehnika

Atraumatska restaurativna tehnika ne zahtijeva korištenje ni anestezije kao ni struje te je originalno osmišljena za korištenje u nerazvijenim zemljama. Cijeli postupak temelji se na korištenju ručnih instrumenata i adhezivnih restauracija. Naime, karijes se uklanja ručnim instrumentima, nakon čega slijedi dezinfekcija preparatima klorheksidina. Ispun se izrađuje od staklenoionomernog cementa koji, osim što osigurava izvrsnu adheziju i biokompatibilnost, ima sposobnost remineralizacije (1).

Prednosti ove tehnike su minimalna invazivnost, izostanak buke i smanjena bolnost. Zbog navedenih razloga ova se tehnika često koristi u radu s djecom i anksioznim pacijentima. Nedostatak je ove tehnike taj što se karijesna lezija ne može u potpunosti ukloniti (1).

4.1.5.4. Botulinum toxin

Botulinum toxin je neurotoksin koji proizvodi bakterija *Clostridium botulinum*. Ona stvara osam različitih toksina te svi blokiraju oslobađanje acetilkolina, čime ometaju neurotransmisiju i tako uzrokuju paralizu mišića. Kozmetičke primjene podrazumijevaju korekciju linija, nabora i bora na licu, vratu, grudima, ali se taj toksin koristi i u terapiji „gummy“ osmijeha uzrokovanog povećanom dinamikom mišića koji pak uzrokuju retrakciju usnice (56, 57). Učinak se najčešće postiže unutar dva tjedna, a trajnost je tretmana individualna, najčešće

između četiri do šest mjeseci, nakon čega ga je potrebno ponoviti. Također, ponekad primjena samo *botulinum toxina* nije dovoljna, već je potrebna interdisciplinarna suradnja, primjerice ortodontska i parodontološka terapija (57).

4.2. Minimalno invazivne preparacije

4.2.1. Minimalno invazivna preparacija za ljuskice

U potpunosti neinvazivna preparacija za estetske ljuskice ponekad nije moguća te je ipak u određenim kliničkim situacijama potrebno zubno tkivo nešto više obraditi kako bi se postigao najbolji terapijski ishod.

Postoje tri osnovne vrste preparacije za estetske ljuskice (58):

1. Prozorska (engl. *window*) preparacija: incizalni rub zuba je očuvan. Ova je tehnika najmanje invazivna, ali je estetika kod ove preparacije nešto manja u usporedbi s *butt joint* preparacijom jer se ne može uvijek postići incizalna translucencija. Uklanjanje tvrdog zubnog tkiva najčešće je samo s vestibularne strane, ali može uključivati i postranične plohe.
2. Preparacija vestibularne plohe uz skraćivanje incizalnog brida (engl. *butt joint*): incizalni rub zuba preparira se 1,0 – 1,5 mm, čime se postiže izvrsna estetika jer je cijeli incizalni brid u keramici. Ova preparacija završava ravno i oštro, čime se osigurava optimalno rubno brtvljenje.
3. Preparacija vestibularne plohe uz skraćivanje incizalnog brida s palatinalnom stepenicom: ova se preparacija više ne preporučuje jer je previše opsežna i često dolazi do pucanja tanke keramike.

U istraživanju Alothmana i Bamasouda (59) navode se četiri vrste preparacije – *window*, *feather*, *bevel* i *incisal overlap*. Kod *window* preparacije incizalni brid je očuvan, kod *feather* preparacije zub se preparira bukalno i palatinalno, bez skraćivanja incizalnog brida. Kod *bevel* preparacije zub se obrađuje bukalno i palatinalno uz skraćivanje incizalnog brida 0,5 – 1 mm. *Incisal overlap* vrsta je preparacije kod koje se tvrdo zubno tkivo uklanja bukalno i palatinalno uz skraćivanje incizalnog brida za oko dva milimetra.

Koliko je zuba potrebno brusiti, ovisi o materijalu koji se koristi za izradu ljuskice, o boji zuba te o količini cakline. Suvremeni materijali dopuštaju minimalno uklanjanje tvrdog zubnog tkiva od 0,3 do 0,6 mm. Opseg brušenja diktira i boja zuba, odnosno koliko su izražene diskoloracije. Potrebno je osigurati dovoljnu debljinu ljuskice koja može prekriti diskoloraciju, a bez uklanjanja previše cakline, jer ukoliko je preparacija većinski u dentinu, riskiramo

odcementiravanje i lomove nadomjestaka zbog elastičnosti dentina i slabije adhezije (1). Preparacija može biti minimalna, srednja i opsežna. Kod minimalne preparacije postiže se razlika u boji za do jednu nijansu te se uklanja oko 0,3 mm tvrdog zubnog tkiva, dok se kod srednje dubine preparacije može postići razlika u boji od jedne do dvije nijanse, a uklanja se oko 0,5 mm tkiva. Kod opsežne preparacije estetska keramička ljuskica može se od prirodne boje zuba razlikovati za više od tri nijanse. Tada će preparacija ići subgingivalno i proširiti će se palatinalno, a uklanjanje tkiva iznositi će oko 0,9 mm. Ponekad vrlo izražene diskoloracije nije moguće prekriti ljuskicama pa je potrebno pacijentu predložiti drugačiji plan terapije. Maksimalno očuvanje cakline postiže se brušenjem preko *mock-upa* i korištenjem posebnih svrdala za markaciju dubine kako bi se točno odredila dubina preparacije (58, 60).

4.2.2. Ostale vrste minimalno invazivnih preparacija

4.2.2.1. Tunelska preparacija

Cilj je tunelske preparacije očuvati marginalni greben koji je ključan za čvrstoću zuba. Ova je preparacija moguća kada je karijesna lezija udaljena od vrha marginalnog grebena barem 2,5 mm, odnosno debljina marginalnog grebena bi nakon preparacije trebala biti bar 2 – 2,5 mm (32).

Početak brušenja je u fisuri uz marginalni greben, udaljen od izravnog žvačnog opterećenja. Uklanja se karijesom zahvaćeno područje tvrdog zubnog tkiva ispod grebena. Tunelska preparacija može biti otvorena, u slučaju kada je karijesom zahvaćena caklina postraničnog dijela zuba, te zatvorena, kada caklinu postranične stijenke nije potrebno uklanjati. Ispun se radi od staklenoionomernog cementa koji ima sposobnost remineralizacije, dok je okluzalni dio najbolje izraditi kompozitnim materijalom koji bolje trpi žvačne sile (1).

Prednosti su tunelske preparacije očuvan marginalni greben, pa tako i čvrstoća zuba te minimalno uklanjanje tvrdog zubnog tkiva. Loša vidljivost i mogućnost ozljede susjednog zuba nedostaci su ove vrste preparacije (1).

4.2.2.2. Miniormarić i tanjurasta preparacija

Ukoliko je karijesna lezija manje od 2,5 mm ispod vrha marginalnog grebena, indicirana je izrada miniormarića ili tanjuraste preparacije. U ovakvim preparacijama uklanja se marginalni greben te karijesom promijenjeno tkivo, ali se izbjegava preventivna ekstenzija. Preparacija miniormarića karakterizirana je oštrim rubovima i pravokutnim oblikom, dok je tanjurasta

ovalnih rubova. Nažalost, uklanjanje marginalnog grebena dovodi do slabljenja otpornosti zuba te gubitka prirodnih kontaktnih točaka sa susjednim zubima (1).

4.2.2.3. Preventivni ispun

Preventivni ili pečatni ispun jest minimalno invazivna restauracija kojom se tretira samo područje fisure koje je zahvaćeno karijesom. Nakon što se karijes ukloni, ostatak fisurnog sustava može se djelomično obraditi enameloplastikom, a nakon toga se ispun stavlja u kavitet, dok se ostatak fisurnog sustava zapečati. Ukoliko je kavitet vrlo malen, za zatvaranje kaviteta može se koristiti pečatna smola. U slučaju većih preparacija, a ovisno o njihovoj dubini, može se koristiti samo kompozitni materijal ili kod dubokih kaviteta kombinacija kalcijeva hidroksida ili stakelonomernog cementa te kompozitnog materijala (8).

Prednosti su preventivnih ispuna zaštita fisurnog sustava od nastanka karijesne lezije, poštuda tvrdog zubnog tkiva. Ispuni su u pravilu dugotrajni i imaju visok stupanj retencije (8).

Osmijeh je jedan od najvažnijih parametara ljepote u današnjici, što potvrđuje i istraživanje Python i suradnika (61). Naime, osobe s idealnom estetikom osmijeha na fotografijama u prosjeku su ocjenjene boljima u vidu inteligencije i vjerojatnosti zapošljavanja u odnosu na osobe na fotografijama s neidealnom estetikom osmijeha. Evidentno je da posljednjih godina i kliničari i pacijenti teže smanjenju invazivnosti zahvata, kako bi se zubna struktura što više očuvala. Pritom je u pravilu cilj ostvariti i optimalne estetske rezultate.

Uvođenjem adhezivnih materijala prioritet je postala minimalna invazivnost te je time završila era preventivne ekstenzije kaviteta kojima se postizala mehanička retencija tadašnjih materijala. Naime, adhezivnim materijalima postiže se puno bolja veza između ispuna i zuba nego što se postizala mehaničkom retencijom (62). Konačno, kompozitni materijali koji su danas u redovitoj primjeni vrlo vjerno oponašaju boju i karakteristike zuba, što je važno kako bi se omogućila optimalna biomimetika (62).

Prema podacima iz znanstvene literature, minimalno invazivne tehnike pokazuju bolje rezultate u odnosu na tradicionalne tehnike. Nadomjestci koji se izrađuju od metala u usporedbi s keramičkim nadomjestcima pokazuju lošija estetska svojstva, biokompatibilnost, kao i dugotrajnost (62). Nadalje, kompozitni ispuni pokazali su bolju estetiku, istu ili dužu dugovječnost te manji rizik loma u usporedbi s amalgamom (62). Ljuskice kao minimalno invazivno rješenje pokazale su se superiornijima u odnosu na opsežne preparacije za zubne krunice zbog manjeg gubitka zdravog zubnog tkiva, manje mogućnosti za razvoj komplikacija te kraćeg vremena terapijskog postupka (62).

Osim prednosti, važno je napomenuti da minimalno invazivne tehnike imaju i određene nedostatke. Prvo, za postizanje optimalnog terapijskog učinka važno je dobro procijeniti slučaj i njegovu složenost. Drugo, odabir materijala ovisi o postupku i terapijskom ishodu koji se želi postići te on značajno utječe na konačni terapijski uspjeh ili neuspjeh. Stoga kliničar mora poznavati svojstva materijala, žvačne sile kojima su izloženi, ali i općenito karakteristike stomatognatnog sustava pacijenta. Konačno, s obzirom na to da se za minimalno invazivni pristup obično koriste napredne tehnologije te kvalitetni materijali, minimalno invazivne tehnike u većini će slučajeva imati višu cijenu, što može imati utjecaj na odluke pacijenta (62).

Prema istraživanju Klarić Sever i sur. (63), izbjeljivanje zuba učinkovitije je kada se koristi veća koncentracija sredstva za izbjeljivanje. S druge strane, veća koncentracija povećava mogućnost postoperativne preosjetljivosti, koja je izraženija kod postupaka izbjeljivanja u ordinaciji nego kod proizvoda koji se koriste za kućno izbjeljivanje. Prema istraživanju Vaez i

sur. (64), primjenom ordinacijskog izbjeljivanja 35 %-tnim vodikovim peroksidom u trajanju od 45 min vrijeme do postizanja željene boje zuba se smanjilo u odnosu na upotrebu 10 %-tnog karbamid peroksida koji se primjenjivao jedan sat dnevno za kućno izbjeljivanje. S druge strane, konačna je boja bila zadovoljavajuća u oba slučaja, ali se kod ordinacijskog izbjeljivanja češće javila preosjetljivost zubi, što može biti važan nedostatak. Prema Burrowsu (65), 10 %-tni karbamid peroksid najučinkovitije je sredstvo za izbjeljivanje, koje ujedno uzrokuje i najmanju preosjetljivost zubi. Povratak početne boje može se očekivati za jednu do tri godine, što je vrlo velik vremenski raspon. No, ponovnim izbjeljivanjem brže će se postići željena boja nego inicijalnim izbjeljivanjem (65). Prema Garberu (66), promjene se postižu najbrže i daju najpredvidljivije rezultate primjenom kombiniranog pristupa koji podrazumijeva 30-minutno izbjeljivanje u ordinaciji uz 30-minutno izbjeljivanje kod kuće svaki drugi dan.

Uz izbjeljivanje, mikroabrazija također osigurava uklanjanje površinskih mrlja te je čest izbor pacijenata koji žele što manje invazivan pristup. Metoda je sigurna i atraumatska te je pokazala odlične rezultate u uklanjanju diskoloracija uzrokovanih dentalnom fluorozom i to optimalno korištenjem 18 % HCl s plavcem (67). Postupak je potrebno manje puta ponoviti i uklanja se manje cakline u odnosu na isti postupak proveden primjenom H_3PO_4 (67).

U jedne od najčešće korištenih minimalno invazivnih rješenja ubrajamo i ljuskice. U svakodnevnom radu najviše se izrađuju kompozitne i keramičke ljuskice. Keramičke ljuskice dugotrajnije su rješenje u odnosu na kompozitne indirektno ljuskice, koje nakon tri godine pokazuju znakove gubitka estetike. Ponajprije se to odnosi na diskoloracije marginalnog ruba i povećanje hrapavosti površine. Keramičke ljuskice pak pokazuju izvrsnu estetiku, bolju stabilnost boje, manju površinsku hrapavost, kao i bolju otpornost na trošenje i lomove (26). Nakon deset godina, obje su vrste ljuskica pokazale nedostatke u marginalnom području, ali nedostaci su bili manje uočljivi kod keramičkih ljuskica (26). Najveću trajnost i otpornost pokazale su ljuskice kod kojih je preparacija bila minimalna, uz maksimalnu poštedu cakline (68). Također, ljuskice od staklokeramike pokazuju bolje rezultate u usporedbi s ljuskicama od glinične keramike jer glinična keramika ima veću koncentraciju stakla i podložnija je promjenama boje (68). Staklokeramika pak ima veću otpornost na lom zbog više kristala u strukturi (68). Općenito govoreći, stopa je preživljenja ljuskica visoka, iznad 90 % tijekom deset godina, te je izvrstan izbor za minimalno invazivni terapijski zahvat (68).

Uz osnovnu primjenu, ortodonska se terapija uspješno koristi i kao predtretman koji će poboljšati estetiku, očuvati tvrda zubna tkiva, osigurati normalnu funkciju stomatognatnog sustava, ali i dugoročno uspješne rezultate (69).

Infiltracija smolom je metoda koja se koristi u otklanjanju bijelih mrlja s površine zubi. U istraživanju Borges i sur. (70), tehnika infiltracije smolom može se koristiti kod tretiranja bijelih mrlja. U odnosu na samo remineralizaciju, infiltracija smolom dala je bolje estetske rezultate (70). Infiltracija smolom ostvarila je veće estetsko poboljšanje kada je primijenjena na bijelim mrljama nastalim nakon ortodontskog tretmana u odnosu na bijele mrlje nastale uslijed razvojnog defekta, primjerice MIH-a ili dentalne fluoroze (70). Trenutno se pretpostavlja da razlog tomu može biti razlika u histopatologiji lezije (70).

Zračno poliranje, u usporedbi s ručnim poliranjem gumicama, ima značajno bolju učinkovitost u uklanjanju ekstrinzičnih pigmentacija i plaka s površine zuba (39). Dodatno, pokazalo se da zračno poliranje ne uništava intaktnu površinu cakline za vrijeme uklanjanja pigmentacija (71). Općenito gledano, čini se da je zračno poliranje najučinkovitija, a ujedno i najmanje štetna metoda za uklanjanje površinskih pigmentacija s cakline (39). Postupak zračnog poliranja siguran je za intaktnu, zdravu caklinu te je manje abrazivan od poliranja abrazivnom pastom i gumicom (71). Također, prema Banerjee i sur. (72), korištenje bioaktivnog stakla pokazalo je bolje rezultate u uklanjanju mrlja i izbjeljivanju zuba u usporedbi s natrijevim bikarbonatom, što ga čini odličnim izborom u minimalno invazivnoj dentalnoj medicini.

Dentalni laseri omogućavaju minimalno invazivne zahvate uz visoku preciznost. Koriste se za različite indikacije, od preparacije kaviteta, zahvata na tvrdim i mekim tkivima pa do izbjeljivanja (62). Laseri omogućavaju sigurno i precizno uklanjanje tkiva, odličnu vidljivost, hemostazu te manju potrebu za postavljanjem šavova (52). Dodatno, pokazalo se da je cijeljenje nakon postupka poboljšano uz manje postoperativne komplikacije, primjerice bolove, oticanje i stvaranje ožiljaka (52).

Minimalno invazivne preparacije postupci su koji se odnose na uklanjanje karijesno promijenjenog tkiva, a koje se više ne može remineralizirati. U te svrhe koriste se kemomehanička tehnika, zračna abrazija, atraumatska restaurativna tehnika te oscilirajući instrumenti. Prednosti su ovih tehnika očuvanje zdrave zubne strukture, manje vibracija i stvaranja topline, kao i manja bol tijekom zahvata (73). To ih čini prikladnima za korištenje kod anksioznih pacijenata i djece. U istraživanju Garbimu i sur. (74), uspješnost atraumatske restaurativne tehnike na mliječnim zubima iznosila je 71 % u vremenskom periodu od 12

mjeseci, odnosno 65 % u 36 mjeseci. Uspješnost ove tehnike na trajnim zubima iznosila je 96 % u vremenskom periodu od 12 mjeseci, odnosno 61 % u 36 mjeseci. Minimalne preparacije mogu biti u obliku tunelske preparacije, miniormarića i tanjuraste preparacije. Prema Nicolaisenu i sur. (75) uspješnost tunelske preparacije nakon 3 godine iznosila je oko 90 %, a nakon 5 godina svega 35 %. Tanjurasta preparacija i ona u obliku miniormarića imaju stopu uspješnosti od 70 do 100 % (76).

Fizički izgled pojedinca utječe na samopouzdanje, integraciju u društvu, ali i na ukupnu kvalitetu života. Zahtjevi pacijenata za visokoestetskim restauracijama sve su veći, uz želju za što većim očuvanjem zdravog tkiva.

Estetske zahtjeve pacijenta moguće je postići na velik broj načina, bez značajnog brušenja ili opsežnih preparacija koje su se radile u tradicionalnom pristupu. Tvrdo zubno tkivo se poštuje, koriste se suvremeni i kvalitetni instrumenti i materijali te tehnike kojima se, osim optimalnog terapijskog ishoda, postižu bezbolnost i udobnost pacijenta. U fokusu minimalno invazivne dentalne medicine u osnovi je to da se bolest želi prevenirati, a ukoliko nastane, što prije liječiti, uz poštedu zdravih tkiva.

Za postizanje još boljih rezultata u minimalno invazivnoj dentalnoj medicini važno je je pratiti razvoj materijala, protokola, tehnologija i dostupnu literaturu sa znanstvenim dokazima o njihovim svojstvima, uspješnosti i dugotrajnosti.

7. LITERATURA

1. Tarle Z i sur. Restaurativna dentalna medicina. 1. izd. Zagreb: Medicinska naklada; 2019. p.136-51, 269-313, 314-26, 343-71.
2. Ericson D. What is minimally invasive dentistry? *Oral Health Prev Dent.* 2004;2(1):287-92.
3. MICD Movement. MICD Global Network [Internet]. 2023 [citirano 2. rujna 2024]. Dostupno na: <https://www.micdglobalnetwork.com/>
4. Koirala S. Minimally invasive cosmetic dentistry-concept and treatment protocol. *Cosmet Dent.* 2009;4:28-33.
5. Uluçam SH, Acar Ö. Esthetic Analyses in Dentistry. *Int J Prosthodont Restor Dent.* 2019;9(3):88-92.
6. Milošević S, Varga M, Šlaj M. Mogućnosti analize mekih tkiva u ortodontskoj dijagnostici. *Acta Stomatol Croat.* 2007;41(3):251-9.
7. Andrews LF. The six keys to normal occlusion. *Am J Orthod.* 1972;62(3):296-309.
8. Mehulić i sur. Dentalna Medicina – Vodič za praktičare. 1. izd. Zagreb: Medicinska naklada; 2020. p. 36-53, 92-100, 249-65.
9. Reddy TV, Dhanasekaran S. The Golden Proportion. *J Oper Dent Endod.* 2017;2(2):79-83.
10. Preston JD. The Golden Proportion revisited. *J Esthet Restor Dent.* 1991;5(6):247-51.
11. Shetty S, Pitti V, Satish Babu C, Surendra Kumar G, Jnanadev K. To evaluate the validity of Recurring Esthetic Dental proportion in natural dentition. *J Conserv Dent.* 2011;14(3):314-7.
12. Jain CD, Bhaskar DJ, Agali CR, Singh H, Gandhi R. Phonetics in Dentistry. *Int J Dent Med Res* 2014;1(1):31-7.
13. Wolf H, Rateitschak K, Rateitschak-Pluss E. Parodontologija stomatološki atlas. 3. izd. Zagreb: Slap; 2008. p. 492.
14. Rezo V, Pavić A, Pavelić B. Uvod u izbjeljivanje zubi: I. dio: Teoretske osnove. *Sonda.* 2014;27(1):32-6.
15. Jurić H i sur. Dječja dentalna medicina. 1. izd. Zagreb: Slap; 2015. p. 23-63.
16. Linčir I i sur. Farmakologija za stomatologe. 3. Izd. Zagreb: Medicinska naklada; 2011. p. 333 – 49.
17. Sánchez AR, Rogers RS, Sheridan PJ. Tetracycline and other tetracycline-derivative staining of the teeth and oral cavity. *Int J Dermatol.* 2004;43(10):709-15.

18. Hattab F, Qudeimat M, al-Rimawi H. Dental discoloration: an overview. *J Esthet Dent.* 1999;11(6):291-310.
19. Malhotra N, Mala K. Calcific metamorphosis. Literature review and clinical strategies. *Dent Update.* 2024;40(1):707-9.
20. De Moor RJG, Verheyen J, Diachuk A, Verheyen P, Meire MA, De Coster PJ, et al. Insight in the Chemistry of Laser-Activated Dental Bleaching. *Sci World J.* 2015:650492.
21. Pavelić B, Pavić A, Rezo V. Uvod u izbjeljivanje zubi: II. dio: Klinički postupak. *Sonda.* 2014;28(2):18-24.
22. Dam VV, Nguyen TH, Trinh HA, Dung DT, Hai TD. Advances in the Management of Dentin Hypersensitivity: An Updated Review. *The Open Dent J.* 2022;16:3-15.
23. Mužinić K, Krišto D. ICON postupak. *Sonda.* 2019;37(2):42-4.
24. Soldo M, Milardović S, Mehulić K. "NON-PREP" ljustice. *Sonda.* 2009;19(3):78-9.
25. Gao F. Color Change of Commercial Resin Composites with Different Photoinitiators [diplomski rad]. Milwaukee: Marquette University; 2016.
26. Schmitz SM. Survival rate of porcelain veneers versus indirect composite resin veneers in patients with Bruxism: A Systematic review [diplomski rad]. Valencia: Universidad Europea de Valencia; 2022.
27. Škaričić J, Matijević J, Jukić-Krmek S. IV razred po Black-u: Etiologija, dijagnostika i terapijske mogućnosti. *Sonda.* 2009;18(2):26-30.
28. Janine S: Composite bonding and injection moulding technique. *The Dentist.* 2022;38(6):86-9.
29. Terry DA, Powers JM, Blatz MB. The injection resin technique: a novel concept for developing esthetic restorations. *Int Dent – Africa Ed.* 2022;12(2):16-32.
30. Zarone F, Leone R, Di Mauro MI, Ferrari M, Sorrentino R. No-preparation ceramic veneers: a systematic review. *J Osseointegr.* 2018;10(1):17-22.
31. Kravitz ND, Miller S, Bowman SJ, Wilmes B. Hybrid Aligner Treatment. *J Orthod.* 2023;57(1):9-15.
32. Shelke UR, Shiraguppi VL, Deosarkar B, Tayeeb SM, Rathod S, Shah Y. Minimal Invasive Dentistry – A Systematic Respect For The Original Tissue. *J Interdisciplin Dent Sci.* 2020;9(2):29-36.

33. Sunfeld RH, Sundfeld-Neto D, Machado LS, Franco LM, Fagundes TC, Briso ALF. Microabrasion in tooth enamel discoloration defects: three cases with long-term follow-ups. *J Appl Oral Sci.* 2014;22(4):347-54.
34. Gaião U, Pasmadjian ACP, Allig GR, Rezende LVML, da Silva VBS, da Cunha LF. Macroabrasion and/or Partial Veneers: Techniques for the Removal of Localized White Spots. *Case Rep Dent.* 2022;2022:3941488.
35. Farooq I, Farooq Z. Air Abrasion: Truly Minimally invasive technique. *Int J Prosthodont Restor Dent.* 2011;1(2):105-7.
36. Barnes CM. An In-Depth Look at Air Polishing. *Dimen Dent Hygn.* 2010;8(3):34-6.
37. Razum M. Primjena zračnog poliranja u parodontologiji i implantologiji [Diplomski rad]. Zagreb: Sveučilište u Zagrebu, Stomatološki fakultet; 2023 [pristupljeno 23.08.2024.] Dostupno na: <https://urn.nsk.hr/urn:nbn:hr:127:581525>
38. Pap A, Vražić D, Matijević J. Zračno poliranje u dentalnoj medicini - I. dio. *Sonda.* 2017;33(1):28-31.
39. Gutmann M. Air polishing: A comprehensive review of the literature. *J Dent Hyg.* 1998;72(3):47-56.
40. Mathias P, Cunha TM de S, Rocha IAR, Vitória LA, Mathias C, Cavalcanti AN. Effect of air-polishing on properties of nanocomposite submitted to coffee, red wine and cigarette smoke. *Braz J Oral Sci.* 2018;17:2-10.
41. Batinjan G, Gabrić Pandurić D, Filipović Zore I. Mehanizmi djelovanja lasera i aplikacija diodnog lasera u stomatologiji. *Sonda.* 2013;26(2.):35-7.
42. Coluzzi DJ. Fundamentals of dental lasers: science and instruments. *Dent Clin North Am.* 2004;48(4):751-70.
43. Abdelfattah MM. Different Types of Laser use in Teeth Bleaching. *J Med & Med Sci.* 2014;5(10):230-7.
44. Meghana ISS, Bhat AR, Bhandary R, Thomas B. Potential of Lasers in the Realm of Aesthetic Dentistry: A Narrative Review. *J Health Allied Sci NU.* 2023;13(3):313-22.
45. Hajjaji S, Esghir A, Hajjemi H, Boughzela A. Cosmetic Dentistry Assisted by Laser. *Sch J Dent Sci.* 2021;8(9):271-5.
46. Kaya G, Yavuz G, Sümbüllü M, Dayı E. A comparison of diode laser and Er: YAG lasers in the treatment of gingival melanin pigmentation. *Oral Maxillofac Surg.* 2012;113(3):293-9.

47. Musić L, Ninčević A, Vražić D. Postupci produljenja kliničke krune. *Sonda*. 2013;25(1):73-7.
48. Čabov T, Ahel V, Kordić D, Morelato I. Učestalost frenulektomije u oralnokirurškoj sali na Klinici za maksilofacijalnu i oralnu kirurgiju Kliničkog bolničkog centra Rijeka. *Med Flumens*. 2014;50(3):354-60.
49. Adams T, Pang P. Lasers in aesthetic dentistry. *Dent Clin North Am*. 2004;48(4):833-60.
50. Xue VW, Zhao IS, Yin IX, Niu JY, Lo ECM, Chu CH. Effects of 9,300 nm Carbon Dioxide Laser on Dental Hard Tissue: A Concise Review. *Clin Cosmet Investig Dent*. 2021;13:155-61.
51. Nazemisalman B, Farsadeghi M, Sokhansanj M. Types of Lasers and Their Applications in Pediatric Dentistry. *J Laser Med Sci*. 2015;6(3):96-101.
52. Prathima G, Bhadrashetty D, Babu S, Disha P. Microdentistry with Lasers. *J Int Oral Health*. 2015;7(9):134-7.
53. Cianetti S, Abraha I, Pagano S, Lupatelli E, Lombardo G. Sonic and ultrasonic oscillating devices for the management of pain and dental fear in children or adolescents that require caries removal: a systematic review. *BMJ*. 2018;28(8):e020840.
54. Walmsley AD. Ultrasonics in dentistry. *Phys Procedia*. 2015;63:201–7.
55. Ntovas P, Doukoudakis S, Tzoutzas J, Lagouvardos P. Evidence provided for the use of oscillating instruments in restorative dentistry: A systematic review. *Eur J Dent*. 2017;11(2):268-73.
56. Nigam PK, Nigam A. Botulinum toxin. *Ind J Dermatol*. 2010;55(1):8-14.
57. Mostafa D. A successful management of sever gummy smile using gingivectomy and botulinum toxin injection: A case report. *Int J Surg Case Rep*. 2018;42:169-74.
58. Jakovac M, Kranjčić J. *Pretklinička i laboratorijska fiksna protetika*. 1. izd. Zagreb: Stega tisak; 2020. p. 87-90.
59. Alothman Y, Bamasoud MS. The Success of Dental Veneers According To Preparation Design and Material Type. *Open Acces Maced J Med Sci*. 2018;6(12):2402-8.
60. Sulikowski AV, Yoshida A. Clinical and laboratory protocol for porcelain laminate restorations on anterior teeth. *QDT*. 2001;24:8-22.
61. Pithon MM, Nascimento CC, Barbosa GCG, Coqueiro RdS. Do dental esthetics have any influence on finding a job. *Am J Orthod Dentofacial Orthop*. 2014;146(4):423-9.

62. Alyahya Y. A narrative review of minimally invasive techniques in restorative dentistry. *Saudi Dent J.* 2024;36(2):228-33.
63. Karić Sever E, Budimir Z, Cerovac M, Stambuk M, Par M, Negovetić Vranić D, Tarle Z. Clinical and patient reported outcomes of bleaching effectiveness. *Acta Odontol Scand.* 2017;76(1):30-8.
64. Vaez S, Correia A, Santana T, Santana M, Peixoto A, Leal P, et al. Is a Single Preliminary Session of In-office Bleaching Beneficial for the Effectiveness of At-home Tooth Bleaching? A Randomized Controlled Clinical Trial. *Oper Dent.* 2019;44(4):180-9.
65. Burrows S. A Review of the Efficacy of Tooth. *Dent Update.* 2009;36(9):537-51.
66. Garber DA. Dentist-monitored bleaching: a discussion of combination and laser bleaching. *J Am Dent Assoc.* 1997;128 Suppl:26-30.
67. Kumar D, Singh A, Mukherjee CG, Ahmed A, Singh A, Hasija MK, et al. Clinical efficacy of hydrochloric acid and phosphoric acid in microabrasion technique for the treatment of different severities of dental fluorosis: An in vivo comparison. *Endodontol.* 2019;31(1):34-9.
68. Alghazzawi TF. Clinical Survival Rate and Laboratory Failure of Dental Veneers: A Narrative Literature Review. *J Funct Biomater.* 2024;15(5):131.
69. Kuliš A, Kuliš Rader K, Kopač I. Minimally invasive prosthodontics using the concept of prosthetically guided orthodontics. *J Esthet Restor Dent.* 2024:1-11.
70. Borges AB, Caneppele TM, Masterson D, Maia LC. Is resin infiltration an effective esthetic treatment for enamel development defects and white spot lesions? A systematic review. *J Dent.* 2017;56:11-8.
71. Gutmann M, Air polishing: A comprehensive review of the literature. *J Dent Hyg.* 1998;72(3):47-56.
72. Banerjee A, Hajatdoost-Sani M, Farrell S, Thompson I. A clinical evaluation and comparison of bioactive glass and sodium bicarbonate air-polishing powders. *J Dent.* 2010;38(6):475-9.
73. Tarfa S, Al Jubouri M. Minimally Invasive Cavity Preparation Techniques. *J Res Med Dent.* 2023;11(1):1-10.
74. Garbim JR, Laux CM, Tedesco TK, Braga MM, Raggio DP. Atraumatic restorative treatment restorations performed in different settings: systematic review and meta-analysis. *Aust Dent J.* 2021;66(4):430-43.

75. Nicolaisen S, von der Fehr FR, Lunder N, Thomsen I. Performance of tunnel restorations at 3-6 years. *J Dent.* 2000;28(6):383-7.
76. Tyas MJ, Anusavice KJ, Frencken JE, Mount GJ. Minimal intervention dentistry--a review. FDI Commission Project 1-97. *Int Dent J.* 2000;50(1):1-12.

Helena Miler rođena je 22. srpnja 1999. godine u Osijeku. Odrasla je u Đakovu gdje ujedno završava osnovnu školu Ivana Gorana Kovačića. Završila je srednju školu Antuna Gustava Matoša, opći gimnazijski smjer 2018. godine. Iste godine upisala je Stomatološki fakultet Sveučilišta u Zagrebu. Dobitnica je Dekanove nagrade za najbolji uspjeh na četvrtoj godini studija. Koautorica je izvornog znanstvenog rada pod nazivom „Post-Cure Development of the Degree of Conversion and Mechanical Properties of Dual-Curing Resin Cements“, objavljenog u časopisu kategoriziranom u prvoj kvartili (Q1) po WoS-u. Na 8. Međunarodnom kongresu Stomatološkog fakulteta Sveučilišta u Zagrebu u Rovinju 2022. godine održala je poster prezentaciju na temu navedenog znanstvenog rada.

Objavljeni radovi:

Carek A, Dukaric K, Miler H, Marovic D, Tarle Z, Par M. Post-cure development of the degree of conversion and mechanical properties of dual-curing resin cements. *Polymers* 2022;14(17):3649.