

# Implantoprotetska rješenja kod maksilarne resorpcije

---

**Kodžoman, Tea**

**Master's thesis / Diplomski rad**

**2024**

*Degree Grantor / Ustanova koja je dodijelila akademski / stručni stupanj:* **University of Zagreb, School of Dental Medicine / Sveučilište u Zagrebu, Stomatološki fakultet**

*Permanent link / Trajna poveznica:* <https://um.nsk.hr/um:nbn:hr:127:670826>

*Rights / Prava:* [In copyright](#)/[Zaštićeno autorskim pravom.](#)

*Download date / Datum preuzimanja:* **2025-04-02**



*Repository / Repozitorij:*

[University of Zagreb School of Dental Medicine  
Repository](#)





Sveučilište u Zagrebu

Stomatološki fakultet

Tea Kodžoman

# **IMPLANTOPROTETSKA RJEŠENJA KOD MAKSILARNE RESORPCIJE**

DIPLOMSKI RAD

Zagreb, 2024. godina

Rad je ostvaren na Zavodu za mobilnu protetiku Stomatološkog fakulteta Sveučilišta u Zagrebu.

Mentor rada: dr. sc. Dino Buković, izv. prof., Zavod za mobilnu protetiku Stomatološkog fakulteta Sveučilišta u Zagrebu.

Lektor hrvatskog jezika: Ivona Đurin, mag. educ. philol. croat.

Lektor engleskog jezika: Katarina Stojković, mag. educ. philol. angl. et mag. educ. hist.

Rad sadrži: 32 stranica

3 tablice

19 slika

Rad je vlastito autorsko djelo, koje je u potpunosti samostalno napisano uz naznaku izvora drugih autora i dokumenata korištenih u radu. Osim ako nije drugačije navedeno, sve ilustracije (tablice, slike i dr.) u radu su izvorni doprinos autora diplomskog rada. Autor je odgovoran za pribavljanje dopuštenja za korištenje ilustracija koje nisu njegov izvorni doprinos, kao i za sve eventualne posljedice koje mogu nastati zbog nedopuštenog preuzimanja ilustracija odnosno propusta u navođenju njihovog podrijetla.

## **Zahvala**

Zahvaljujem svom mentoru, izv. prof. dr. sc. Dini Bukoviću, na strpljenju, susretljivosti i savjetima tijekom pisanja ovog diplomskog rada. Također, hvala mojim prijateljima koji su mi uljepšali studentske dane i obitelji koja mi je bila potpora i omogućila završetak studija.



## IMPLANTOPROTETSKA RJEŠENJA KOD MAKSILARNE RESORPCIJE

### Sažetak

Resorpcija alveolarnog grebena nakon ekstrakcije zuba predstavlja veliki problem kod sanacije bezubosti posebice ako se radi o potpuno bezubim pacijentima kod kojih totalna proteza nema zadovoljavajuću stabilnost. U maksili, osim alveolarne resorpcije, često su dodatan problem i nisko postavljeni sinusi. Zbog velike alveolarne resorpcije i nisko postavljenih sinusa, ugradnja konvencionalnih implantata bez prethodno provedenih zahvata poput sinus lifta ili augmentacije kosti najčešće nije moguća. Budući da uspješnost tih dodatnih zahvata nije zagarantirana, razvili su se i drugačiji sustavi implantata koji svojom morfologijom omogućuju ugradnju u preostali volumen kosti bez dodatnih kirurških intervencija. Sve te implantate moguće je podijeliti u skupine prema određenim kriterijima, a indikacija za postavu isključivo jedne vrste implantata ne postoji već je potrebno terapiju prilagoditi svakom pacijentu posebno.

U ovom radu prikazat će se slučaj implantoprotetske sanacije bezubosti u maksili kod teško resorbiranog alveolarnog grebena uz pomoć 11 jednodijelnih implantata.

**Ključne riječi:** Maksilarna resorpcija; dentalni implantat; jednodijelni implantat; dvodijelni implantat; bikortikalni implantat; miniimplantat

## **IMPLANT PROSTHETIC SOLUTIONS IN MAXILLARY RESORPTION**

### **Summary**

Alveolar ridge resorption after tooth extraction presents a significant issue when replacing missing teeth especially when patients are fully toothless, and their total prosthesis is unstable. In the maxilla, aside from alveolar resorption, lowering of maxillary sinuses presents further issues. As a result of alveolar resorption and low sinus position, conventional implants frequently cannot be placed unless some other intervention is not performed beforehand, such as a sinus lift or bone augmentation. Since the success of these interventions is not guaranteed, various types of implants were developed the morphology of whose enables them to be placed in the remaining alveolar bone without needing following surgery. These implants can be categorized by different criteria since there is no indication for one single type of implant, therefore, therapy of each patient should be individualized.

The aim of this case report is to show an implant prosthetic solution in the toothless maxilla with severe alveolar resorption by placing 11 one-piece implants.

**Keywords:** Maxillary resorption; dental implant; one-piece implant; two-piece implant; bicortical implant, mini-implant

## SADRŽAJ

1. UVOD .....	1
1.1. Resorpcija maksilarnog grebena .....	3
1.2. Podjela dentalnih implantata .....	4
1.2.1. Prema broju komponenti .....	4
1.2.1.1. Jednodijelni implantati .....	4
1.2.1.2. Dvodijelni implantati .....	6
1.2.2. Prema lokaciji .....	6
1.2.2.1. Endosalni implantati .....	6
1.2.2.2. Zigomatični implantati .....	6
1.2.2.3. Pterigoidni implantati .....	7
1.2.2.4. Subperiostalni implantati .....	7
1.2.3. Prema veličini .....	7
1.2.4. Prema površini .....	8
1.2.5. Prema načinu fiksacije .....	9
1.2.5.1. Konvencionalno postavljeni implantati .....	9
1.2.5.2. Bikortikalni implantati .....	9
2. PRIKAZ SLUČAJA .....	11
3. RASPRAVA .....	21
4. ZAKLJUČAK .....	24
5. LITERATURA .....	26
6. ŽIVOTOPIS .....	31

## **Popis skraćenica**

CBCT-engl. Cone beam computed tomography

## **1. UVOD**

U protetskoj rehabilitaciji potpuno bezubih pacijenata, posebice onih koji su bezubi duže vremena, najveći je problem stabilnost i retencija mobilnih protetskih nadomjestaka zbog resorpcije alveolarnog grebena, a to uvelike smanjuje kvalitetu života pacijenta (1). U cilju rješavanja toga problema razvile su se mnoge tehnike kao što su sinus lift i augmentacija kosti kako bi se mogli ugraditi konvencionalni implantati (2,3). U istu svrhu razvili su se i dentalni implantati raznih dimenzija i oblika kako bi se mogli ugraditi u mali prostor preostale alveolarne kosti ili u nekim slučajevima u udaljenija područja bez dodatnih kirurških intervencija.

Svrha je ovoga rada prikazati opcije sanacije bezubosti, prvenstveno u maksili, gdje zbog resorpcije alveolarnog grebena nema mogućnosti za najčešće korištene, konvencionalne implantate već postoji potreba za implantatima različitih oblika i veličina. U radu će se opisati razne podjele dentalnih implantata u cilju prikazivanja mogućih opcija te će se prikazati slučaj sanacije bezubosti jednodijelnim implantatima kod teške alveolarne resorpcije maksilarnog grebena.

### 1.1. Resorpcija maksilarnog grebena

Nakon ekstrakcije zuba u alveolarnoj kosti ostaje džep ispunjen krvlju, a unutar prvih dvadeset i četiri do četrdeset i osam sati formira se ugrušak koji se dalje reorganizira te je nakon tri tjedna ekstrakcijski džep ispunjen granulacijskim tkivom i otočićima kosti na periferiji rane, a površina rane je epitelizirana. Aktivna remodelacija kosti koja se sastoji od depozicije i resorpcije traje još nekoliko tjedana, a radiografski dokaz formacije kosti nije vidljiv sve do šest do osam tjedana nakon ekstrakcije (4). Rezidualni alveolarni greben podliježe cjeloživotnoj remodelaciji čak i nakon zacjeljivanja rane i najviši stupanj resorpcije odvija se u inicijalnih 3 do 6 mjeseci, a potom se intenzitet resorpcije postupno smanjuje. Iako se intenzitet resorpcije smanjuje on nikada u potpunosti ne prestaje i ovisi o nekoliko faktora, a neki od glavnih su metabolički (stanja koja utječu na aktivnost osteoklasta i osteoblasta) i mehanički faktori (sile od proteze mogu izazvat resorpciju) (5). Bukolingvalna širina rezidualnog alveolarnog grebena reducirana je za 32% i 29-63%, a visina grebena za 15% i 11-22% nakon tri i šest mjeseci iako promjena visine ovisi o lokalizaciji (6). Cawood i Howell su primijetili da je gubitak maksilarnog alveolarnog grebena u anteriornoj i posteriornoj regiji u vertikalnom i horizontalnom smjeru, a i podijelili su rezidualni alveolarni greben u 6 klasa:

- Klasa I – greben s prisutnim zubom
- Klasa II – greben odmah nakon ekstrakcije zuba
- Klasa III – dobro zaobljen oblik grebena, odgovarajuće visine i širine
- Klasa IV – greben poput oštrice noža, odgovarajuće visine i neodgovarajuće širine
- Klasa V – ravni oblik grebena, nema odgovarajuću širinu i visinu
- Klasa VI – oblik udubljenog grebena s gubitkom bazalne kosti (7)

Misch i Judy su objavili noviju klasifikaciju u kojoj su podijelili dostupan volumen kosti u četiri kategorije. Kategoriju A predstavlja obilan volumen kosti koji omogućuje ugradnju implantata svih dimenzija. Kategorija B označava volumen jedva dovoljan za ugradnju implantata manjih dimenzija (užih od 4 mm) iako se može podijeliti u dvije potkategorije ovisno o širini. U B+ kategoriju ubraja se alveolarni greben širine između 4 i 7 mm, a B-w greben sa širinom između 2,5 i 4 mm. Kategorija C predstavlja nedostatak kosti u svim dimenzijama i također se može podijeliti u dvije potkategorije ovisno o gubitku prvo širine (C-w), a zatim visine (C-h). Preporuka za ugradnju implantata u toj kategoriji je uz inciziju i odizanje režnja. U D kategoriju

pripada potpuno resorbirani alveolarni greben s djelomičnom atrofijom bazalne kosti i ta kost nije prikladna za ugradnju implantata (8).

## **1.2.Podjela dentalnih implantata**

Danas u svijetu ima raznih tipova implantata i nemoguće ih je kategorizirati u samo nekoliko skupina, ali ih je svejedno moguće podijeliti prema određenim kriterijima.

### **1.2.1. Prema broju komponenti**

Prema broju komponenti implantate možemo podijeliti na jednodijelne i dvodijelne implantate (9).

#### **1.2.1.1. Jednodijelni implantati**

Jednodijelni implantati u svom dizajnu imaju inkorporiran transmukozni abutment kao dio implantata (Slika 1) i tako eliminiraju postojanje mikropukotine između implantata i abutmenta čime je reducirano nakupljanje mikroorganizama (9). U istraživanju bakterioloških promjena u području abutmenta jednodijelnih i dvodijelnih implantata pokazalo se da je manji broj *Staphylococcus* prisutan kod jednodijelnih implantata (10). Dizajn ovih implantata omogućuje imedijatno opterećenje kao i imedijatnu postavu nakon ekstrakcije zuba te mogu biti kirurški postavljeni sa ili bez otvaranja režnja (9). Također, smanjena je mogućnost komplikacija poput popuštanja navoja i frakture abutmenta, potrebno je manje dolazaka stomatologu i trauma na tkivo je minimalna (11). Određeni jednodijelni implantati dizajnirani su tako da omogućuju savijanje implantata u području vrata, a pretpostavlja se da takvi implantati bolje podnose mastikatorne sile u odnosu na strojno preangulirane implantate. Takvi savijeni implantati postavljeni u tuber i pterigoidnu regiju pokazali su visoku stopu preživljavanja (12).





Slika 1. Jednodijelni implantat. Preuzeto s dopuštenjem: izv. prof. dr. sc. Dine Bukovića.



Slika 2. Jednodijelni implantat s mogućnošću savijanja u području vrata. Preuzeto s dopuštenjem: izv. prof. dr. sc. Dine Bukovića.

### **1.2.1.2. Dvodijelni implantati**

Dvodijelni su implantati sačinjeni od samog implantata i abutmenta na koji ide protetički nadomjestak. Jedna od tehnika ugradnje je zatvoreni način podizanjem mukogingivnog režnja, ugradnjom implantata i repozicijom režnja kako bi prekrilo implantat tijekom cijeljenja. Nakon zacjeljivanja ponovno se podiže režanj, prikaže implantat i poveže se transmukozni abutment na koji onda ide protetički nadomjestak. Opisana metoda razvijena je s ciljem manjeg rizika od infekcija, boljom adaptacijom mekog tkiva i boljom remodelacijom marginalne kosti (9). Drugi je otvoreni, jednofazni način gdje se abutment za cijeljenje postavlja odmah i nije potrebna ponovna operacija te ta metoda omogućuje rano opterećenje implantata. U istraživanjima nije primijećena klinički značajna razlika između ove dvije metode (13, 14).

### **1.2.2. Prema lokaciji**

Dentalni implantati mogu se ugraditi na različita mjesta u čeljusti pa ih je moguće podijeliti u četiri skupine ovisno o lokaciji.

#### **1.2.2.1. Endosalni implantati**

Endosalni su implantati, najčešće korišteni implantati, a postavljaju se u dentoalveolarnu i/ili bazalnu kost te strše kroz mukoperiost. Mogu biti raznih oblika (cilindrični, oblik vijka, oblik oštrice i dr.) (15). Usporedbom cilindričnog oblika i oblika vijka nije uočena statistički značajna razlika u stopi preživljavanja implantata u kosti (16). Također, implantati u obliku oštrice, koji se koriste kod uskog alveolarnog grebena, pokazali su dobru dugoročnu stabilnost i funkcionalnost tijekom pedeset godina istraživanja (17).

#### **1.2.2.2. Zigomatični implantati**

Zigomatični su implantati, dugi implantati koji se učvršćuju u kost zigomatičnog luka, a indikacija za njih je potpora kod teške maksilarne resorpcije te kod pacijenata koji si bili podvrgnuti resekciji maksile (18). Ovisno o stupnju resorpcije postavlja se ili više zigomatičnih implantata, kod kompletne atrofije maksilarnog grebena ili kombinacija konvencionalnih i zigomatičnih implantata kod posteriorne atrofije maksilarnog grebena (19). Najčešća komplikacija nakon postave ovog tipa implanata je sinusitis (14.2 %), a s gubitkom implantata također se povezuje i oroantralna komunikacija. U jednom radu prijavljena stopa preživljavanja implantata iznosi 96.2 % s prosječnim vremenom praćenja od 6,3 godine što je usporedivo s konvencionalnim implantatima (20).

### 1.2.2.3. Pterigoidni implantati

Pterigoidni se implantat postavlja kroz tuber maksile, slijedi kosi meziokranijalni smjer koji se nastavlja posteriorno prema piramidalnom nastavku te gore između oba krila pterigoidnog nastavka sfenoidne kosti, a indiciran je kod posteriorno atrofičnog alveolarnog grebena kada se želi izbjeći sinus lift, vođena regeneracija kosti i drugi kompleksni zahvati (21). U literaturi se spominju dvije lokalizacije pterigoidnih implantata: pterigoidni nastavak i pterigomaksilarna regija. Implantati smješteni u pterigoidnom nastavku duži su i imaju veću angulaciju, dok su oni smješteni u pterigomaksilarnoj regiji kraći i s manjom angulacijom. Uspješnost tih implantata ovisno o studiji varira između 71-100 %, a gubitak kosti usporediv je s gubitkom kosti kod konvencionalnih implantata (22).

### 1.2.2.4. Subperiostalni implantati

Subperiostalni se implantati sidre na površinu kosti maksile i mandibule za razliku od ostalih koji se ugrađuju u samu kost, a indicirani su kod teške atrofije rezidualnog alveolarnog grebena. Prvi puta se spominju 1943. godine, ali je koncept izgubio na popularnosti. Razvitkom tehnologije i boljim poznavanjem biomehanike kosti, implantati polako ponovno počinju dobivati na značaju. Dosadašnja istraživanja pokazuju da je 97.8 % implantata bilo u funkciji nakon srednjeg vremena praćenja od 21.4 mjeseca (23). Struktura implantata oblikuje se individualno, ovisno o anatomiji rezidualnog koštanog grebena pacijenta, a izrađuje se nekom od aditivnih tehnika proizvodnje (24).

### 1.2.3. Prema veličini

Postoje razne dimenzije implantata pa je u pokušaju sistematiziranja predložena podjela prema dužini na ekstra-kratke, kratke, standardne i duge (Tablica 1), a prema dijametru na mini, standardne i široke implantate (Tablica 2) (25).

Tablica 1. Podjela implantata prema dužini.

Naziv	Ekstra-kratki	Kratki	Standardni	Dugi
Dužina u mm	≤6	>6 do <10	≥10 do <13	≥13

Tablica 2. Podjela implantata prema dijametru.

Naziv	Mini	Standardni	Široki
Dijametar u mm	≤2.7	≥3.0 do <5	≥5

Smanjenje dijametra implantata u korelaciji je s većim rizikom od zamora materijala, iskrivljenjem i lomom, posebice u regijama gdje su prisutne jake sile. Također je uočeno jače naprezanje trabekularne alveolarne kosti pod utjecajem sila, posebno kad je reducirana i dužina implantata. Ograničen broj studija o implantatima manjih dimenzija govore o uspješnosti od 78.2 % do 95.9 % kroz vrijeme praćenja u trajanju od jedne do tri godine, ali nema dovoljno dugoročnih istraživanja. Prednost se daje standardnim dimenzijama implantata, a manje dimenzije trebale bi se koristiti u regijama s malim silama, kod nepovoljne anatomije i kada nema alternative (26).

#### 1.2.4. Prema površini

Kada se govori o površini implantata zapravo je riječ o mikro-dizajnu ili mikro-topografiji površine (15). Dentalni implantati najčešće su izrađeni od titanija iako danas na tržištu u ponudi ima i drugih materijala poput keramike koji su pokazali jako dobre estetske rezultate i izvrsnu biokompatibilnost, ali je oseointegracija u usporedbi s titanskim implantatima lošija (27). Cilj je izraditi topografiju implantata koja će poboljšati osteoblastičnu migraciju, adheziju, proliferaciju i diferencijaciju. Povećana površinska hrapavost pospješuje oseointegraciju, a po hrapavosti ih možemo podijeliti na glatke, minimalno hrapave, umjereno hrapave i hrapave (tablica 3) (28). Modifikacije površine implantata mogu se postići aditivnim (npr. premaz hidroksiapatitom i kalcijevim fosfatom, sloj plazme s česticama titanija, hidroksiapatita i kalcijevog fosfata, premazi s bioaktivnim materijalima, faktorima rasta i dr.) ili suptrakcijskim procesom (npr. mehaničkim poliranjem, jetkanjem površine, pjeskarenjem, pomoću lasera i dr.) (15). Također, jedan od načina proizvodnje je i 3D printanje. Modifikacije površine još se mogu podijeliti na makro-hrapave (raspon od milimetara do mikrona), mikro-hrapave (od 1 do 10 mikrona) i nano-hrapave (1-100 nanomikrona) (28). Još je jedna bitna stvar kod površine implantata, njegova hidrofobnost. Danas postoji više metoda pretvaranja hidrofobne površine implantata u hidrofilnu, čime se poboljšava stabilizacija ugruška i pojačava angiogeneza u području oko implantata (29).

Tablica 3. Podjela implantata prema hrapavosti.

Hrapavost površine	Glatki	Minimalno hrapavi	Umjereno hrapavi	Hrapavi
Hrapavost izražena u $\mu\text{m}$	0.0-0.4	0.5-1.0	1.0-2.0	>2.0

### **1.2.5. Prema načinu fiksacije**

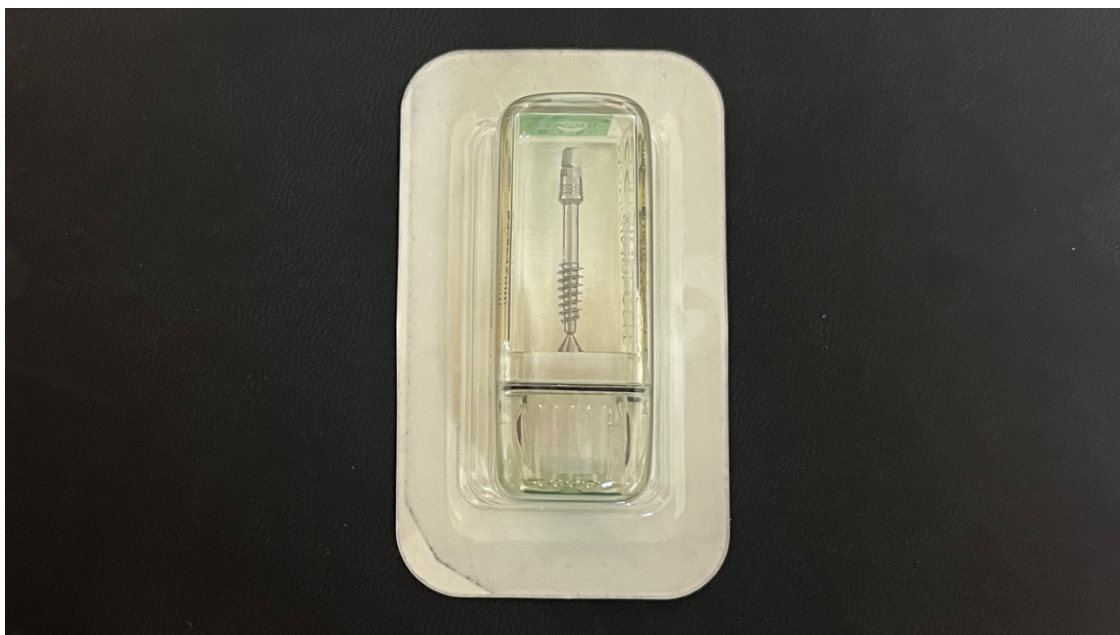Prema načinu fiksacije implantate je moguće podijeliti na konvencionalno postavljene i bikortikalne (30,31).

#### **1.2.5.1. Konvencionalno postavljeni implantati**

Konvencionalno postavljeni implantati su implantati koji se ugrađuju u alveolarnu kost s uključenim jednim slojem kortikalne kosti. U pravilu su kraći od bikortikalnih te se taj način fiksacije danas najčešće koristi (30). Budući da se ugrađuju u alveolarnu kost, to predstavlja problem zbog resorpcije te kosti nakon ekstrakcije zuba (31).

#### **1.2.5.2. Bikortikalni implantati**

Bikortikalni se implantati mogu još nazivati i bazalnima, jer je u njihovu stabilizaciju uključena bazalna kost (31). Bikortikalna fiksacija označava pristup u kojem se uključuju dva sloja kortikalne kosti (u maksili kortikalna kost alveolarnog grebena i dna sinusa), a s obzirom na to da ova tehnika zahtjeva fiksaciju u kosti dna sinusa, mali dio implantata bit će eksponiran u sinus (30). Bikortikalni implantati mogu se podijeliti u dvije skupine. Prvu skupinu predstavljaju lateralni bazalni implantati koji su jednodijelni, a sačinjeni su od tijela, glave i horizontalne bazalne ploče koja se ugrađuje u kompaktni dio kosti i pruža dodatnu stabilizaciju. Za postavljanje te vrste implantata potrebno je odignuti puni mukoperiostalni režanj. Drugu skupinu predstavljaju implantati tipa vijka koji također pripadaju skupini jednodijelnih implantata i ugrađuju se kroz gingivu bez odizanja režnja (Slika 3) (31, 32). U pretkliničkim studijama proučavao se utjecaj eksponiranog apeksa implantata u sinusnu šupljinu te je otkriveno kako su implantati eksponirani do 2 mm prekriveni novostvorenom sinusnom membranom, no oni eksponirani od 4 do 8 mm nisu u potpunosti prekriveni sluznicom i uočene su nakupine naslaga na površini implantata iako te naslage nisu povezane s upalama tijekom šestomjesečnog promatranja. Kod implantata eksponiranih više od 4 mm uočeno je zadebljanje zdrave sinusne membrane u 14 od 23 pacijenata, iako nije bilo kliničkih znakova sinusitisa (33). Također, drugo je istraživanje pokazalo kako se membrana sinusa može sigurno odići za  $3 \pm 0.8$  mm bez povećanog rizika od perforacije (34). Bikortikalna fiksacija povezuju se s boljom stabilnosti u usporedbi s konvencionalnom tehnikom što proizlazi iz činjenice da je kortikalna kost gušća i rezistentnija na resorpciju od trabekularne kosti. Tehnika bikortikalne fiksacije sa sidrenjem implantata u dno sinusa usporediva je s alternativnim metodama rehabilitacije bezubosti kod teške atrofije maksilarnog grebena poput zigomatičnih i pterigoidnih implantata (koji su također implantati usidreni u više slojeva kortikalne kosti) (35).



Slika 3. Bikortikalni implantat tipa vijka. Preuzeto s dopuštanjem: izv. prof. dr. sc. Dine Bukovića.

## 2. PRIKAZ SLUČAJA

Šezdeset i osmogodišnji pacijent javlja se u ambulantu zbog savjetovanja o implantoprotetskoj rehabilitaciji bezubog maksilarog grebena. Negira alergije i kronične bolesti te je dobrog općeg zdravlja. U trenutku dolaska pacijent u gornjoj čeljusti nosi mobilnu potpunu protezu te tvrdi kako je nestabilna i često ispada, dok u donjoj čeljusti ne nosi protezu (Slika 4). Pacijent navodi da je u nekoliko ordinacija već odbijen zbog tvrdnje da ima premalo preostale kosti, žali se na probleme prilikom govora i žvakanja te želi fiksno rješenje u gornjoj čeljusti.

Kliničkim pregledom ustanovljen je nedostatak svih zubi u maksili, dok su u mandibuli prisutni zubi 37, 34, 33, 32, 31, 41, 42, 43, 45, 47 te radix relictata zuba 44 (Slika 5). Zubi 37 i 47 su paradontopatični s pomičnošću većom od 3 mm. Uz detaljan klinički pregled učinjen je ortopantomogram i CBCT snimka gornje i donje čeljusti. Na CBCT snimci vidljiv je veliki gubitak alveolarne kosti posebice u gornjoj čeljusti gdje je vidljiv rezidualni alveolarni greben klase IV, C kategorije (Slika 6 i Slika 7). Također se koristio OnDemand3D CBCT softver uz pomoć kojeg su se odredile širina, dužina i gustoća kosti (Slika 8).

Pacijentu je predložen plan terapije u kojem bi se u prvoj fazi u fronti učinila modelacija i lateralno širenje uskog alveolarnog grebena tehnikom "bone splitting" te imedijatno ugradilo 11 jednodijelnih implantata u gornju čeljust. U drugoj fazi, nakon 3 mjeseca, uzeo bi se otisak, zatim bi se isprobala metalna konstrukcija, učinila proba završnog rada i cementiranje istog. Pacijent pristaje na ponuđeni plan terapije.

Bezbolnost zahvata osigurana je lokalnom infiltracijskom anestezijom (Ubistesin, 2 % artikain hidroklorid s adrenalinom 1:200 000, 3M ESPE, Njemačka). U prvom posjetu učinjena je modelacija i lateralno širenje maksilarnog alveolarnog grebena i ugrađeno je 11 implantata (Monoimplant, regija 17:3,2x10 mm, regija 16:3,2x10 mm, regija 14:3,2x10 mm, regija 13:3,2x10 mm, regija 12:3,2x10 mm, regija 11:3,2x10 mm, regija 21:3,2x10 mm, regija 22:3,2x10 mm, 23:3,2x10 mm, regija 24:3,2x10 mm, regija 27:3,7x12 mm). Ležište implantata pripremljeno je korištenjem mikromotora s fiziodispenzerom, a za ugradnju se koristio kirurški set od tvrtke Monoimplant (Slika 9). Implantati u regiji 17, 16 i 27 postavljeni su tzv. „flapless tehnikom“, dok su implantati u regiji 14, 13, 12, 11, 21, 22, 23, 24 ugrađeni nakon odizanja režnja, modeliranja i širenja grebena.

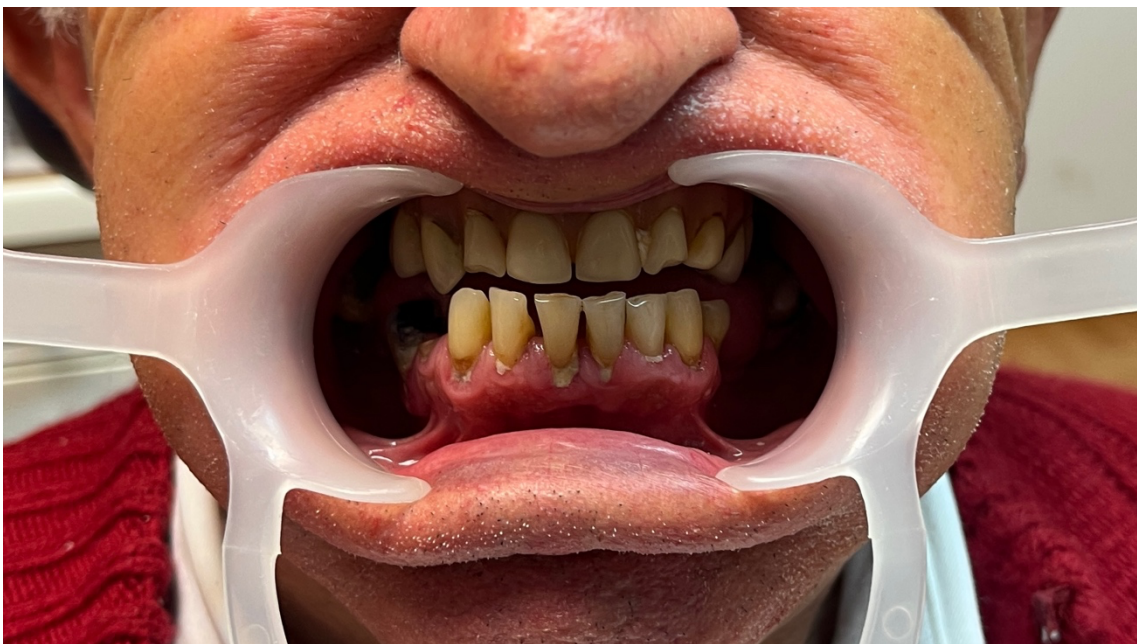Nakon ugradnje implantata urađena je kontrolna CBCT snimka (Slika 10). Tri mjeseca poslije ugradnje napravljena je paralelizacija metalne supragingivne strukture implantata pomoću svrdla (Slika 11) i uzet je otisak gornje čeljusti adicijskim silikonom guste i rijetke konzistencije metodom dvovremenog korekturnog otiskivanja (Slika 12). Otisak donje čeljusti



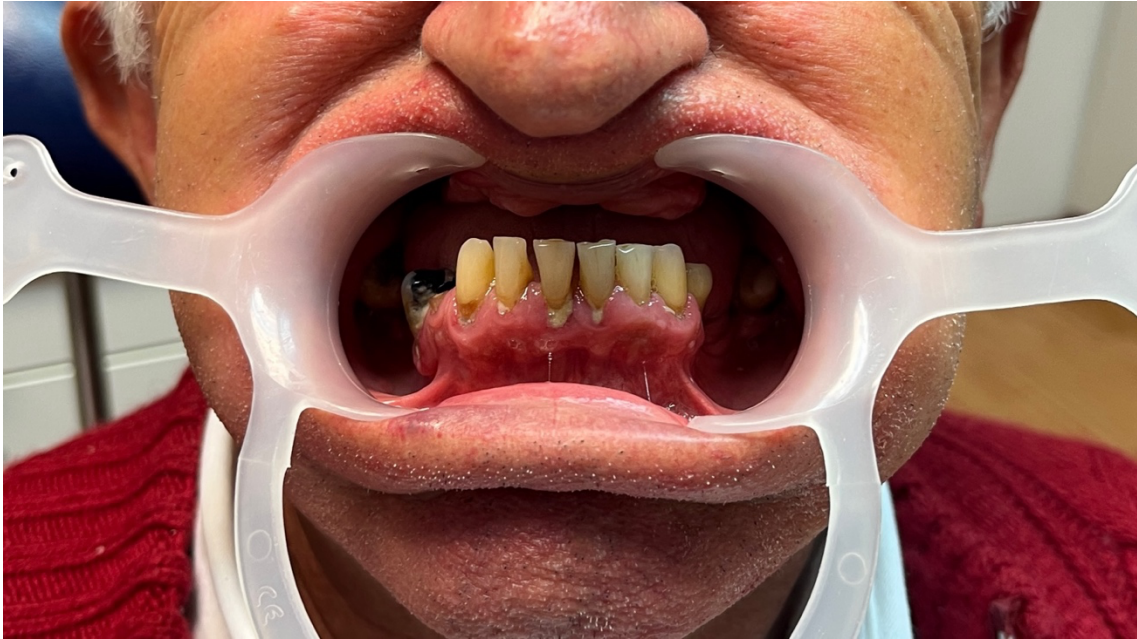uzet je ireverzibilnim hidrokolidom (alginatom) i određeni su međučeljusni odnosi te su preneseni u artikulatork (Slika 13).

S obzirom na progeniju mandibule prije izrade završnog protetskog rada, tehničar izradi prototip protetskog rada pomoću 3D printera i on se isproba (Slika 14 i Slika 15).

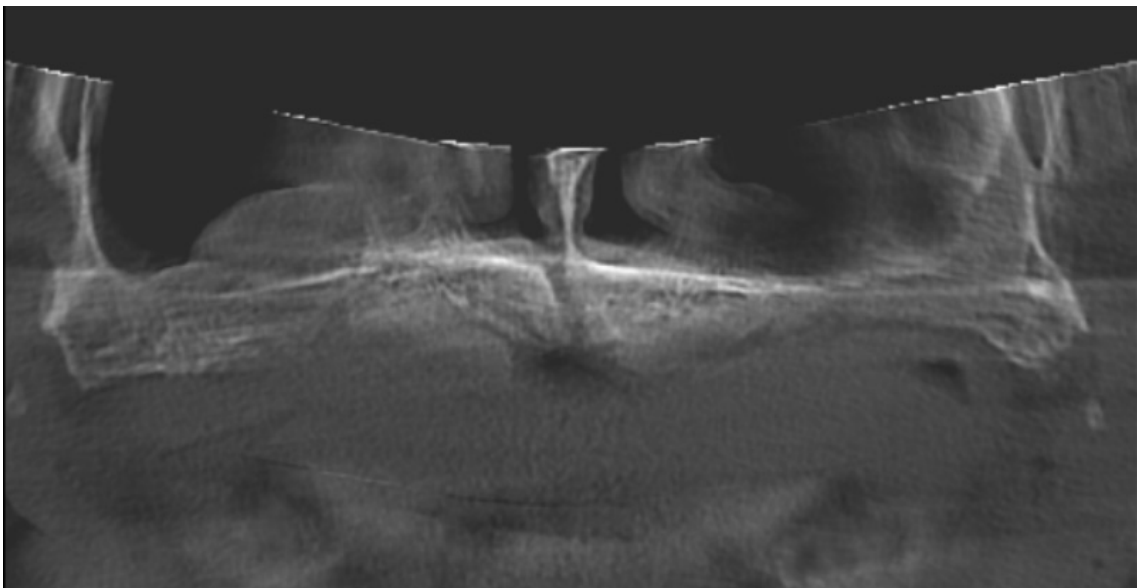
U sljedećoj je posjeti napravljena proba metalne konstrukcije i odabrana je boja zuba (Slika 16). Sljedećeg se dana dovršeni protetski rad isproba i trajno cementira Dentotemp (Itena Clinical) cementom koji pruža visoku čvrstoću vezanja, ali i omogućuje skidanje u slučaju komplikacija (Slika 17 i Slika 18).



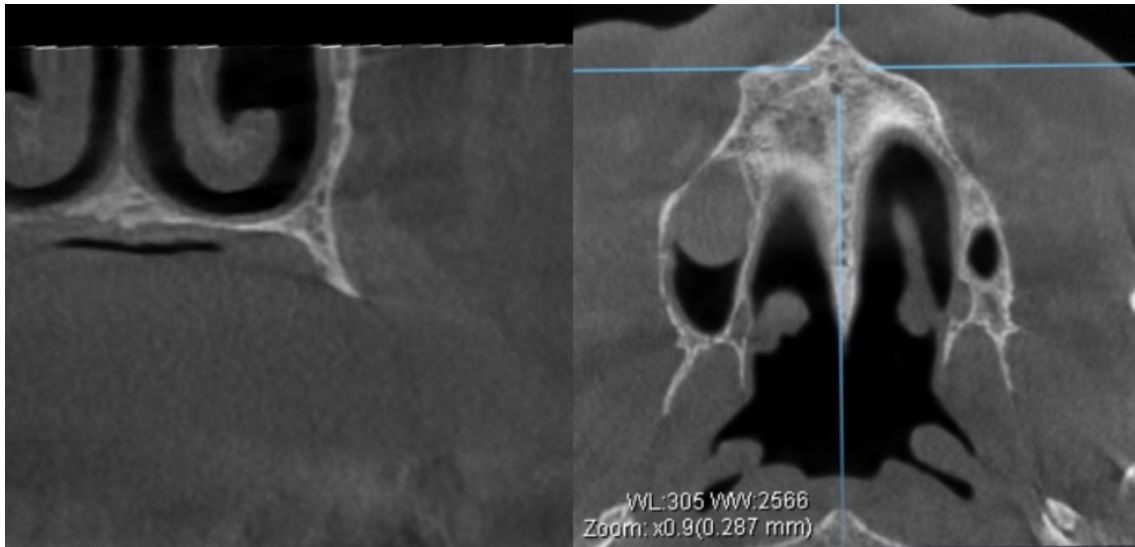
Slika 4. Stanje usne šupljine s protezom prije implantoprotetske terapije. Preuzeto s dopuštenjem: izv. prof. dr. sc. Dine Bukovića.



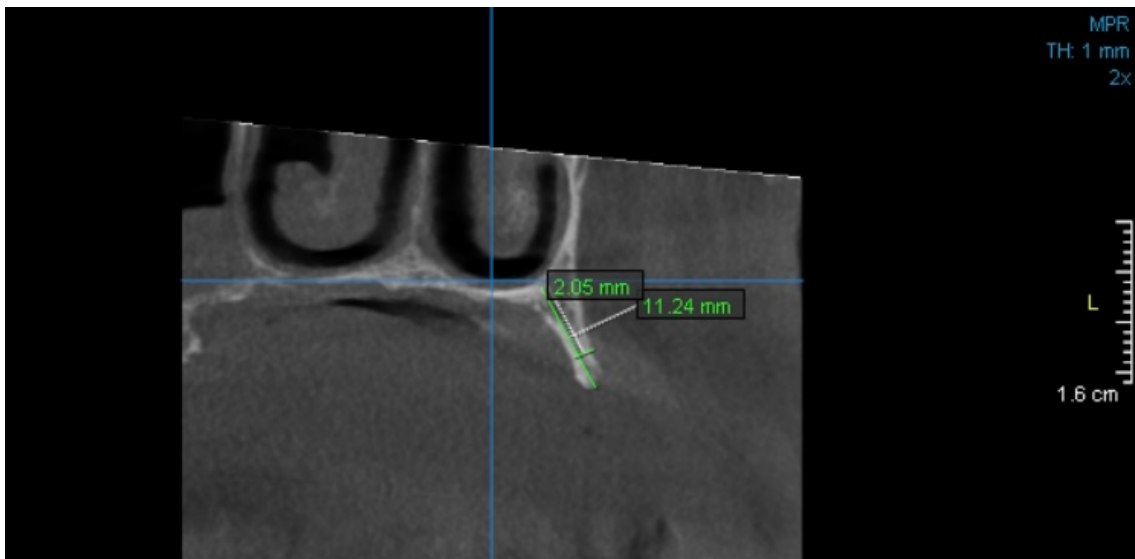
Slika 5. Stanje usne šupljine bez proteze prije implantoprotetske terapije. Preuzeto s dopuštenjem: izv. prof. dr. sc. Dine Bukovića.



Slika 6. Preoperativno snimljena CBCT snimka. Preuzeto s dopuštenjem: izv. prof. dr. sc. Dine Bukovića.



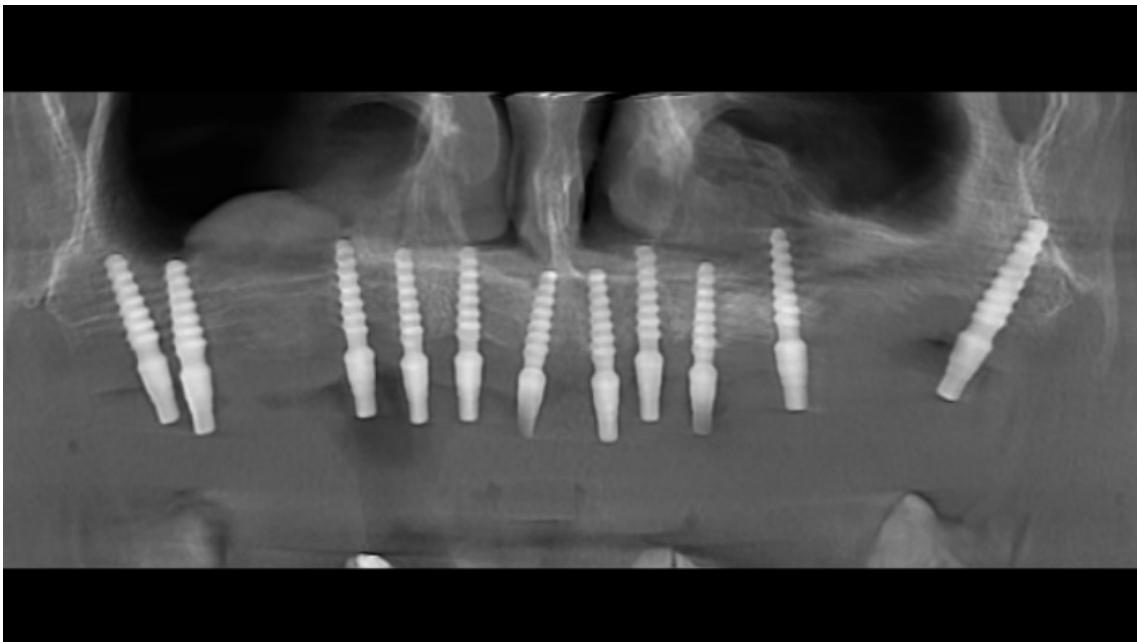
Slika7. Presjek na CBCT snimci. Zbog ekspanzije maksilarnog sinusa i resorpcije alveolarnog grebena nema dovoljno mjesta za postavu konvencionalnih implantata. Preuzeto s dopuštenjem: izv. prof. dr. sc. Dine Bukovića.



Slika 8. Preoperativno određivanje širine i dužine alveolarnog grebena uz pomoć OnDemand3D CBCT softver. Preuzeto s dopuštenjem: izv. prof. dr. sc. Dine Bukovića.

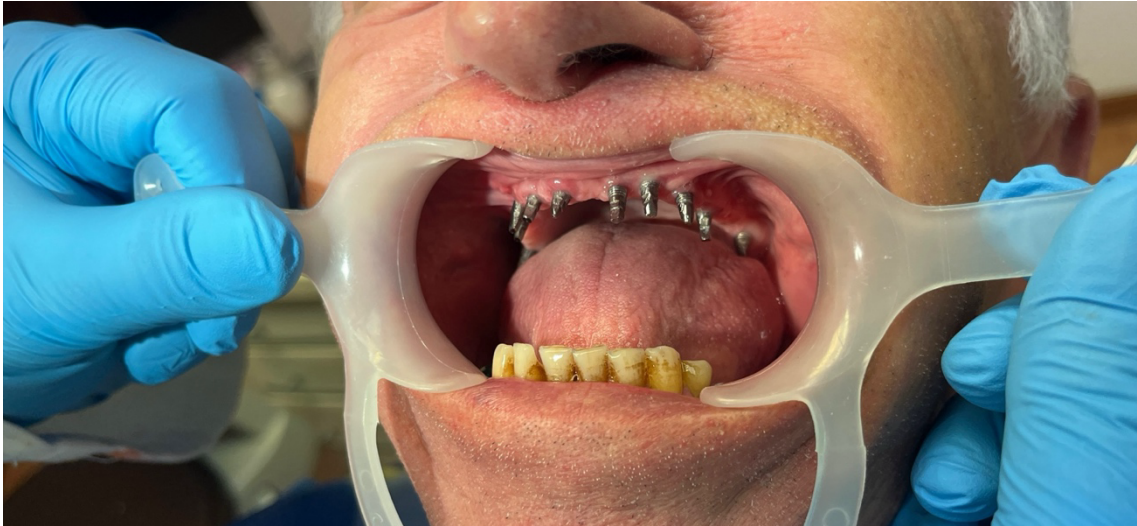

Slika 9. Kirurški set za ugradnju implantata. Preuzeto s dopuštenjem: izv. prof. dr. sc. Dine Bukovića.



Slika 10. Kontrolna CBCT snimka nakon ugradnje implantata. Preuzeto s dopuštenjem: izv. prof. dr. sc. Dine Bukovića.

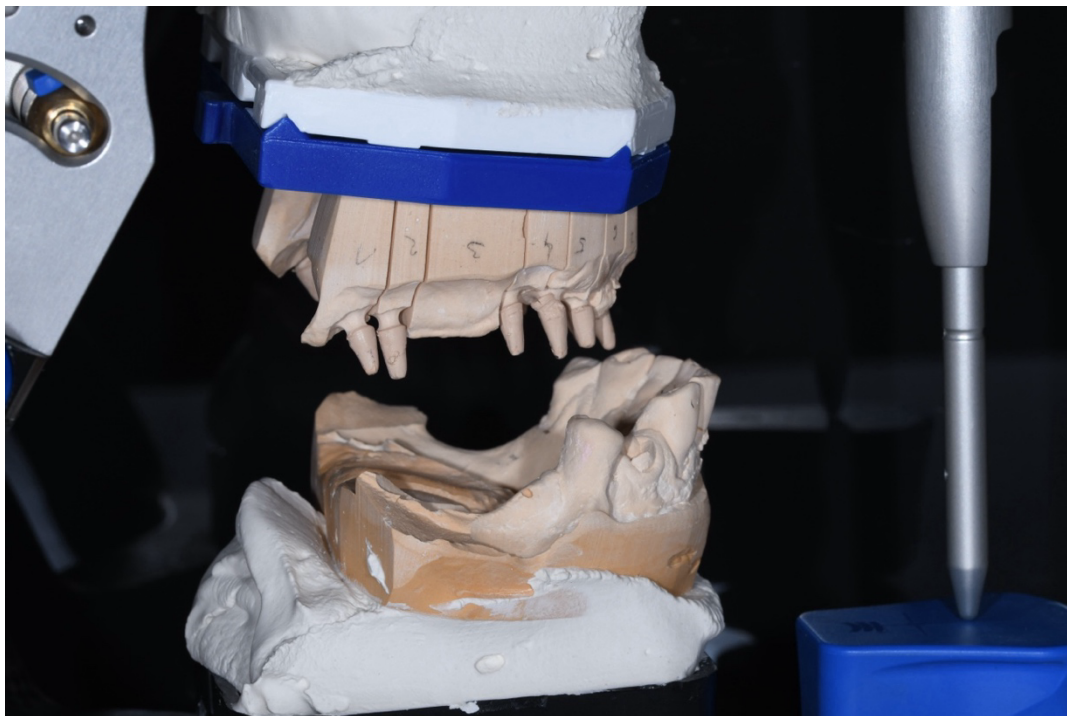




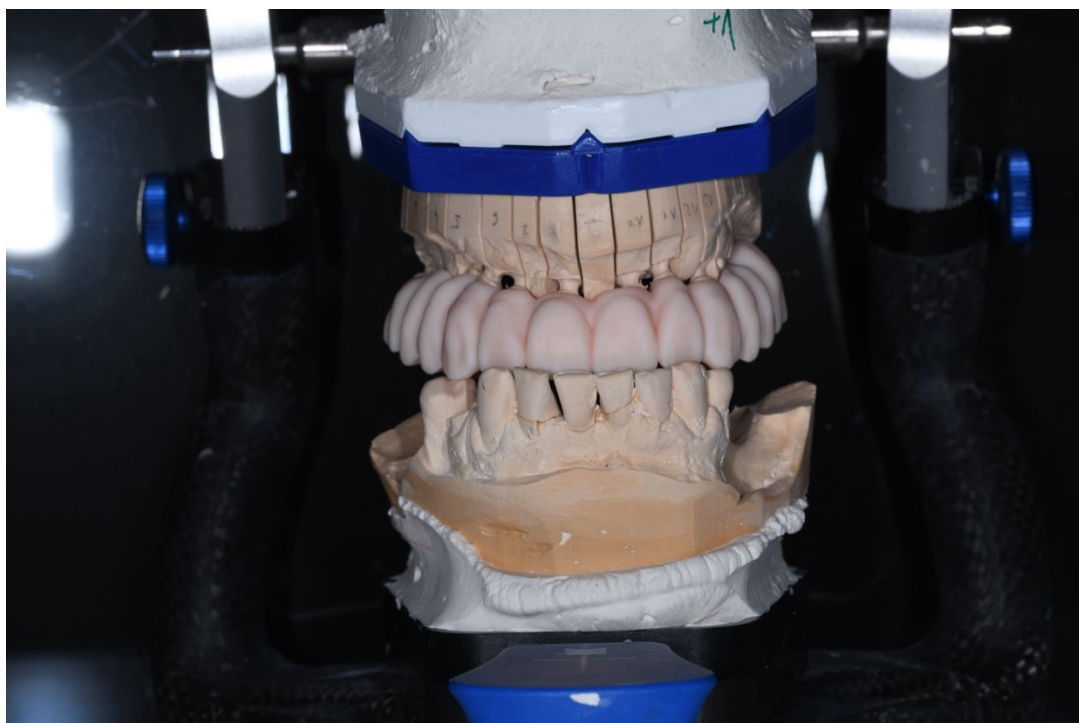
Slika 11. Paralelizirani implantati spremni za postavu protetskog rada. Preuzeto s dopuštenjem: izv. prof. dr. sc. Dine Bukovića.



Slika 12. Korekturni otisak gornje čeljusti uzet s adicijskim silikonom guste i rijetke konzistencije. Preuzeto s dopuštenjem: izv. prof. dr. sc. Dine Bukovića.

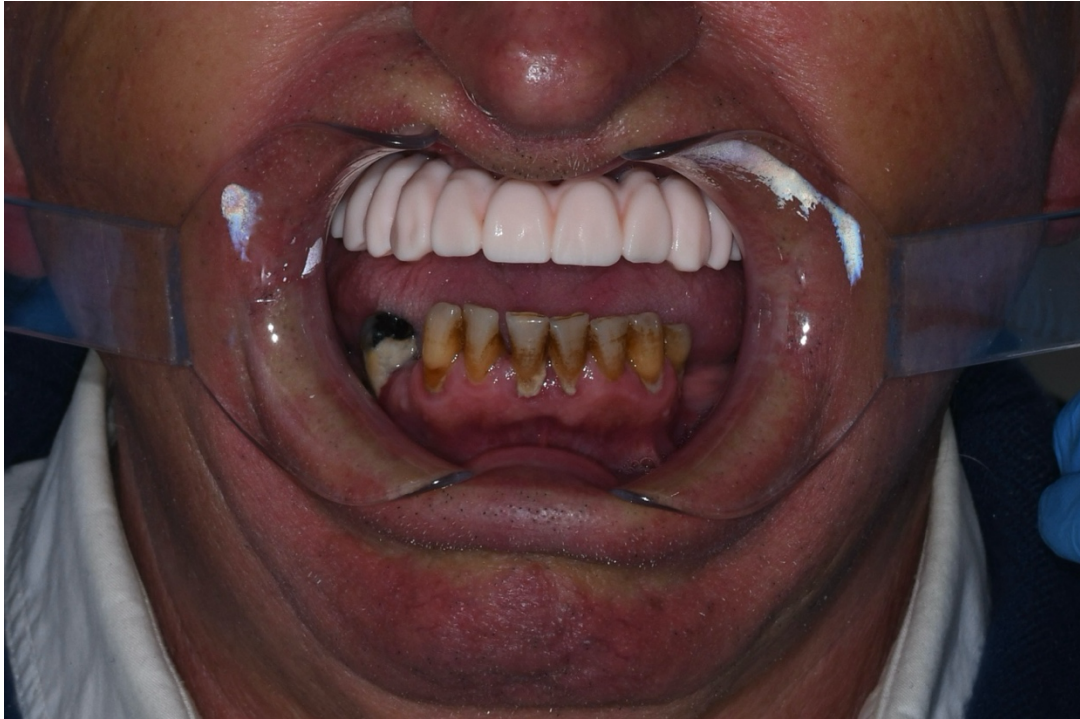

Slika 13. Otisci gornje i donje čeljusti postavljeni u artikulator. Preuzeto s dopuštanjem: izv. prof. dr. sc. Dine Bukovića.

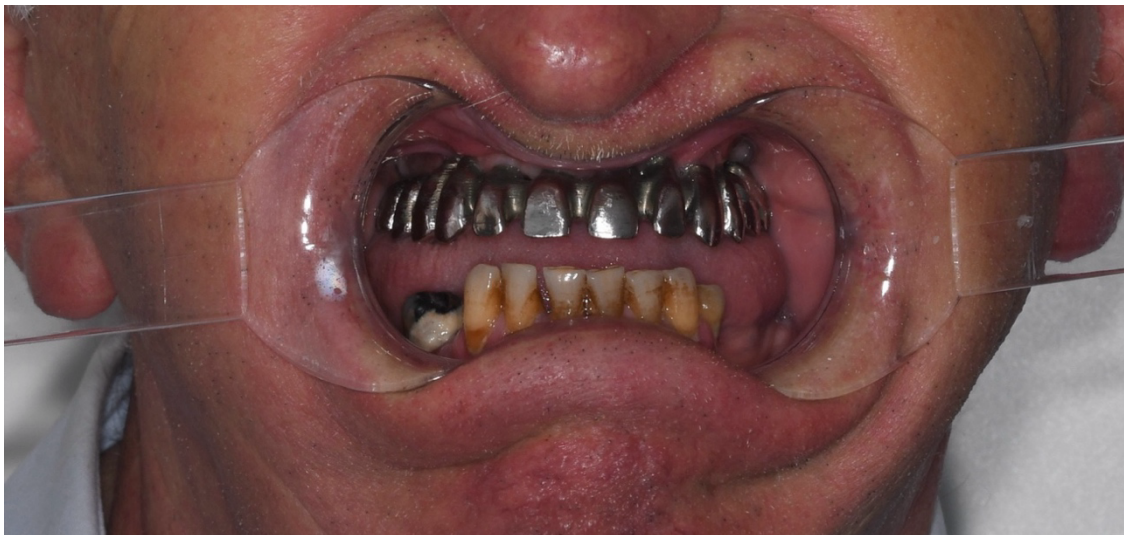

Slika 14. 3D isprintani prototip protetske konstrukcije. Preuzeto s dopuštanjem: izv. prof. dr. sc. Dine Bukovića.

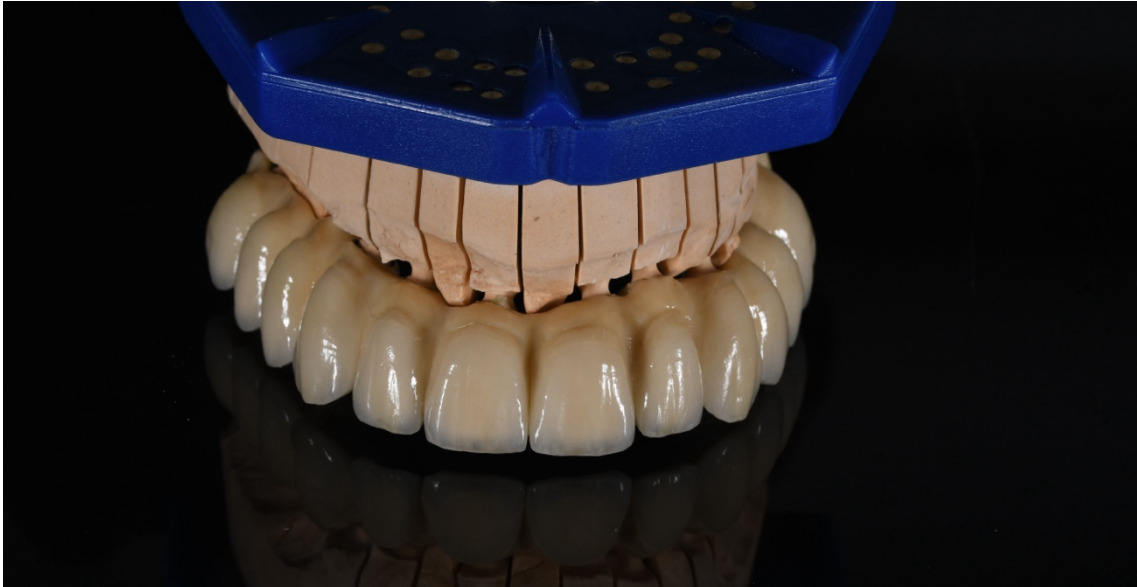



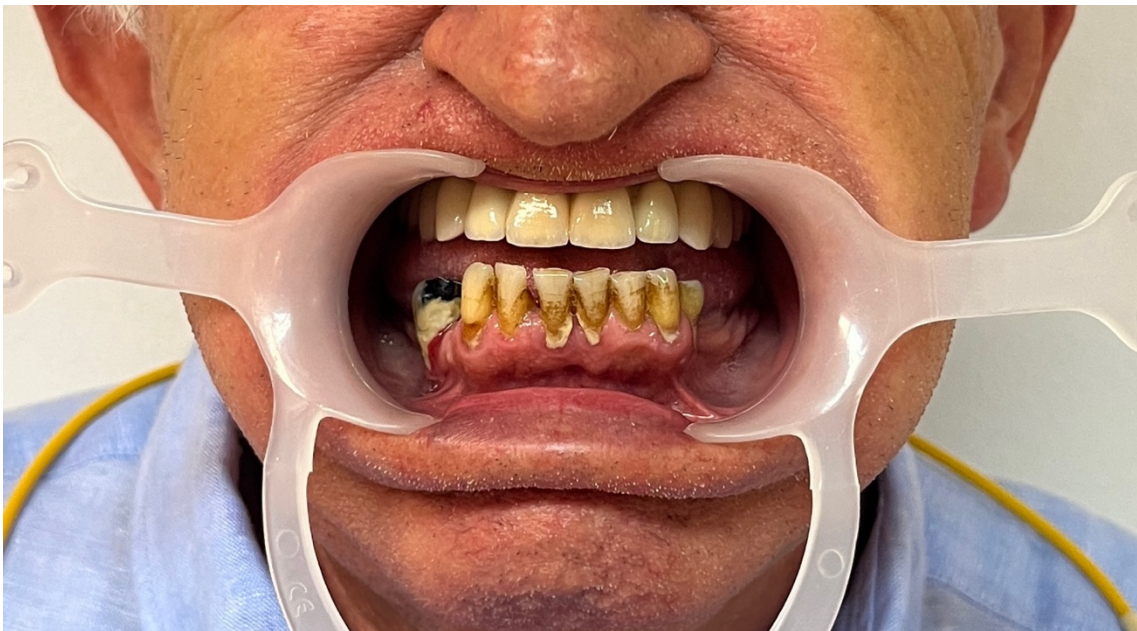Slika 15. 3D isprintani prototip protetske konstrukcije isproban u ustima. Preuzeto s dopuštenjem: izv. prof. dr. sc. Dine Bukovića.



Slika 16. Proba metalne konstrukcije. Preuzeto s dopuštenjem: izv. prof. dr. sc. Dine Bukovića.



Slika 17. Završeni protetski rad na modelu. Preuzeto s dopuštenjem: izv. prof. dr. sc. Dine Bukovića.



Slika 18. Trajno cementirani protetski rad. Preuzeto s dopuštenjem: izv. prof. dr. sc. Dine Bukovića.



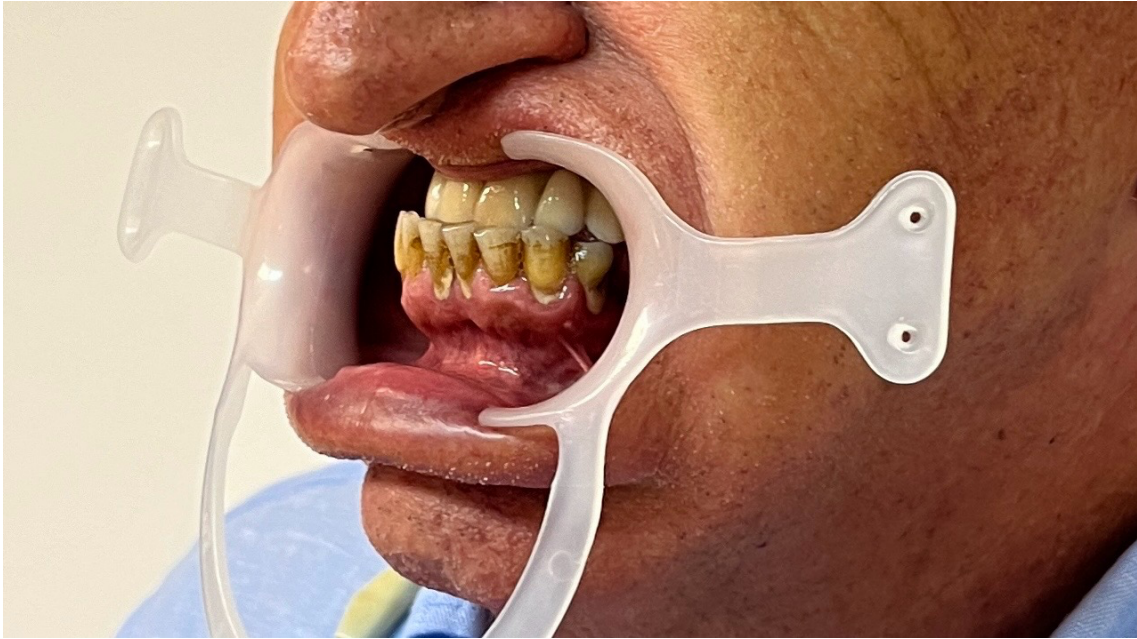

Ovisno o anatomskim strukturama bezubog maksilarnog alveolarnog grebena pacijenta postoji više opcija za njegovu sanaciju. U najčešćim slučajevima koriste se konvencionalni implantati koji se ugrađuju u alveolarnu kost, a kada alveolarne kosti nedostaje mogu se postaviti implantati poput bikortikalnih implantata i implantata manjih dimenzija, a također se mogu postaviti u zigomatičnu i pterigomaksilarnu regiju ili na samu površinu kosti.

Budući da nakon gubitka zuba alveolarna kost postepeno nestaje, a ispod ostaje kortikalna (bazalna) kost koja je otpornija na resorpciju i infekciju, zbijenija je i osigurava dobru primarnu i sekundarnu stabilizaciju, bikortikalni implantati dobra su opcija u sanaciji bezubosti kod opsežno resorbiranog alveolarnog grebena (30,36). Uz bikortikalne implantate povezuje se i imedijatno opterećenje koje se kosi s Branemarkovim konvencionalnim sustavom koji uključuje opterećivanje implantata tek nakon 4-6 mjeseci. S obzirom na to da remodelacija kosti počinje unutar 72 sata i oslabljuje strukturu kosti oko implantata, potrebno je postaviti rigidni žičani splint ili privremene zube koji će distribuirati mastikatorne sile na okolna područja kortikalne kosti (31,36). Dodatne prednosti ovog tipa implantata su u cijeni i vremenu provedenom u ordinaciji, odnosno, izbjegava se augmentacija kosti i višestruki zahvati čime se smanjuju financijski troškovi (36).

Miniimplantati mogu se koristiti kod uskog alveolarnog grebena gdje se veće dimenzije ne mogu ugraditi. Mišljenja se razlikuju s obzirom na broj miniimplantata koje je potrebno ugraditi kod potpuno bezubih pacijenata pa tako neki autori tvrde da je dovoljno ugraditi jedan do dva miniimplantata, dok drugi tvrde da je u mandibulu potrebno ugraditi minimalno četiri, a u maksilu minimalno šest miniimplantata za pokrovnu protezu (37).

U ovom prikazu slučaja korišteno je 11 jednodijelnih, kompresijskih implantata postavljenih bikortikalno u maksilu. Ograničavajući faktori bili su veliki nedostatak alveolarne kosti i nisko položeni sinusi pa je postavljeno 6 implantata u I. kvadrantu i 5 u II.. Tri mjeseca nakon ugradnje implantata kontrolnim pregledom ustanovljeno je da nema kliničkih znakova upale i da je postignuta zadovoljavajuća stabilizacija svih ugrađenih implantata, a na CBCT-u nema znakova periimplantitisa i sinusitisa (Slika 10). Dodatni izazov pri izradi protetskog rada bila je pacijentova malokluzija. Budući da je pacijent prije gubitka zuba imao nekorigitiranu klasu III. po Angelu koja se ni hiperkorekcijom protetskog rada nije mogla u potpunosti ispraviti, nakon cementiranja trajnog rada vidljiv je obrnut prijeklop u fronti (Slika 19). Pacijentu su također ekstrahirani zubi 37,44,47 te mu je predložena implantoprotetska terapija u donjoj čeljusti.



Slika 19. Obrnuti preklop nakon implantoprotetske terapije zbog izražene klase III. koja se nije mogla u potpunosti korigirati protetskim radom. Preuzeto s dopuštenjem: izv. prof. dr. sc. Dine Bukovića.



U implantoprotetskoj rehabilitaciji bezubosti, u pacijenata kod kojih nedostaje veliki volumen kosti ne postoji samo jedan ispravan način za postizanje zadovoljavajuće funkcije i estetike. Za vrijeme planiranja terapije potrebno pristupiti svakom pacijentu individualno i u obzir uzeti želje pacijenta, njegovo zdravstveno stanje i financijske mogućnosti. Jedan kirurški zahvat financijski je isplativiji za pacijenta i također smanjuje šanse od komplikacija u usporedbi s više potrebnih zahvata. Iz tog razloga jednodijelni implantati predstavljaju dobro rješenje ako je u cilju izbjeći veći broj zahvata poput sinus lifta, augmentacije kosti ili postave dvodijelnog implantata gdje su potrebna dva zahvata. Bez obzira na metodu ugradnje i broj komponenti implantata, najbitnije je slijediti protokol kako bi se izbjegle neželjene komplikacije i postigao željeni rezultat. Osim toga, bitno je naglasiti pacijentu kako pravilno održavanje oralne higijene ima značajan utjecaj na trajnost implantata.



1. Kostelić Stunić M, Kranjčić J, Perišić S, Milardović S, Vicković M, Lončar A. The influence of upper denture stability on patients' satisfaction. *Acta Stomatol Croat.* 2012;46(2): 135-41.
2. Lalo J, Adouani H, Bouraoui S, Zaitri N, Teillaud C. Maxillary alveolar bone ridge width augmentation using the frame-shaped corticotomy expansion technique. *J Stomatol Oral Maxillofac Surg.* 2020 Apr;121(2):163-71.
3. Alshamrani AM, Mubarki M, Alsager AS, Alsharif HK, AlHumaidan SA, Al-Omar A. Maxillary Sinus Lift Procedures: An Overview of Current Techniques, Presurgical Evaluation, and Complications. *Cureus.* 2023 Nov 28;15(11):12-5.
4. Andersson L, Kahnberg KE, Pogrel MA. *Oral and Maxillofacial Surgery.* 1st ed. United kingdom: Wiley-Blackwell; 2010. p. 168.
5. Pisulkar S, Pohekar A, Borle A, Dahane T. Factors Affecting Residual Ridge Resorption: A Literature Review. *J Dent.* 2010;10(2):10-5.
6. Kondo T, Kanayama K, Egusa H, Nishimura I. Current perspectives of residual ridge resorption: pathological activation of oral barrier osteoclasts. *J Prosth Research.* 2023 Jan 6;67(1):12-22.
7. El Maroush MA, Benhamida SA, Elgendy AA, Elsaltani MH. Residual ridge resorption, the effect on prosthodontics management of edentulous patient: an article review. *Int J Sci Res Manag.* 2019 Sept; 7(9): 260-7.
8. Čelebić A. *Miniimplantati u kliničkoj praksi: indikacije, kontraindikacije i komplikacije.* Zagreb: Naklada slap; 2022.
9. de Oliveira Limírio JPJ, Lemos CAA, de Luna Gomes JM, Minatel L, Alves Rezende MCR, Pellizzer EP. A clinical comparison of 1-piece versus 2-piece implants: A systematic review and meta-analysis. *J Prosthet Dent.* 2020 Oct;124(4):439-45.
10. Abdelwahed A, Mahrous AI, Abadallah MF, Asfour H, Aldawash HA, Alagha EI. Bacteriological evaluation for one-and two-piece implant design supporting mandibular overdenture. *Niger Med J.* 2015 Nov-Dec;56(6):400-3.
11. Durrani F, Nahid R, Pandey S, Singh P, Pandey A. One-piece implants: Careful approach for complex rehabilitation. *Nat J Maxillofac Surg.* 2021 May-Aug;12(2):266-70.

12. Lazarov A. Immediate Functional Loading: Results for the Concept of the Strategic Implant®. *Ann Maxillofac Surg.* 2019 Jan-Jun;9(1):78-88.
13. Cardelli P, Cecchetti F, Montani M, Bramanti E, Arcuri C. Clinical assessment of submerged vs non-submerged implants placed in pristine bone. *Oral Implantol (Rome).* 2014 May 19;6(4):89-93.
14. Moustafa Ali RM, Alqutaibi AY, El-Din Gomaa AS, Abdallah MF. Effect of Submerged vs Nonsubmerged Implant Placement Protocols on Implant Failure and Marginal Bone Loss: A Systematic Review and Meta-Analysis. *Int J Prosthodont.* 2018 Jan/Feb;31(1):15-22.
15. Peeran SW, Ramalingam K. *Essentials of Periodontics & Oral Implantology* 1st ed. India: Saranraj JPS Publication; 2021.
16. Alshehri M, Alshehri F. Influence of Implant Shape (Tapered vs Cylindrical) on the Survival of Dental Implants Placed in the Posterior Maxilla: A Systematic Review. *Implant Dent.* 2016 Dec;25(6):855-60.
17. Pasqualini ME, Rossi F, Dal Carlo L, Moglioni E, Shulman M, Zampetti P, et al. A Comprehensive Analysis of the Blade (Narrow Ridge) Implant: Enhancing Clinical Validity and Functional Success Over Five Decades. *Med Res Arcives.* 2024;12(5):1-11.
18. Aparicio C, Manresa C, Francisco K, Claros P, Alánde J, González-Martín O, et al. Zygomatic implants: indications, techniques and outcomes, and the zygomatic success code. *Periodontol 2000.* 2014 Oct;66(1):41-58.
19. Polido WD, Machado-Fernandez A, Lin WS, Aghaloo T. Indications for zygomatic implants: a systematic review. *Int J Implant Dent.* 2023 Jul 1;9(1):17.
20. Brennand Roper M, Vissink A, Dudding T, Pollard A, Gareb B, Malevez C, et al. Long-term treatment outcomes with zygomatic implants: a systematic review and meta-analysis. *Int J Implant Dent.* 2023 Jul 5;9(1):21.
21. Balaji VR, Lambodharan R, Manikandan D, Deenadayalan S. Pterygoid Implant for Atrophic Posterior Maxilla. *J Pharm Bioallied Sci.* 2017 Nov;9(1):261-3.
22. Candel E, Peñarrocha D, Peñarrocha M. Rehabilitation of the atrophic posterior maxilla with pterygoid implants: a review. *J Oral Implantol.* 2012 Sep;38:461-7.



23. Anitua E, Eguia A, Staudigl C, Alkhraisat MH. Clinical performance of additively manufactured subperiosteal implants: a systematic review. *Int J Implant Dent*. 2024 Feb 5;10(1):4.
24. Carnicero A, Peláez A, Restoy -Lozano A, Jacquott I, Perera R. Improvement of an additively manufactured subperiosteal implant structure design by finite elements based topological optimization. *Sci Rep*. 2021;11(1):17-21.
25. Al-Johany SS, Al Amri MD, Alsaeed S, Alalola B. Dental Implant Length and Diameter: A Proposed Classification Scheme. *J Prosthodont*. 2017 Apr;26(3):252-60.
26. Wang B, Ho KS, Neo TK, Cheng AC. Mini-dental implants for definitive prosthesis retention - A synopsis of the current evidence. *Singapore Dent J*. 2019 Dec;39(1):1-9.
27. Ruiz Henao PA, Caneiro Queija L, Mareque S, Tasende Pereira A, Liñares González A, Blanco Carrión J. Titanium vs ceramic single dental implants in the anterior maxilla: A 12-month randomized clinical trial. *Clin Oral Implants Res*. 2021 Aug;32(8):951-61.
28. Aneksomboonpol P, Mahardawi B, Nan PN, Laoharungpisit P, Kumchai T, Wongsirichat N, et al. Surface structure characteristics of dental implants and their potential changes following installation: a literature review. *J Korean Assoc Oral Maxillofac Surg*. 2023 Jun 30;49(3):114-24.
29. Rupp F, Liang L, Geis-Gerstorfer J, Scheideler L, Hüttig F. Surface characteristics of dental implants: A review. *Dent Mater*. 2018 Jan;34(1):40-57.
30. Hsu A, Seong WJ, Wolff R, Zhang L, Hodges J, Olin PS, et al. Comparison of Initial Implant Stability of Implants Placed Using Bicortical Fixation, Indirect Sinus Elevation, and Unicortical Fixation. *Int J Oral Maxillofac Implants*. 2016 Mar-Apr;31(2):459-68.
31. Yadav RS, Sangur R, Mahajan T, Rajanikant AV, Singh N, Singh R. An Alternative to Conventional Dental Implants: Basal Implants. *Rama Univ J Dent Sci*. 2015 Jun;2(2):22-8.
32. Sharma R, Prakash J, Anand D, Hasti A. Basal Implants – an Alternative Treatment Modality for Atrophied Ridges. *Int J of Res Dentistry*. 2016 Sept-Oct; 6(5): 60-72.
33. Park WB, Herr Y, Chung JH, Shin SI, Han JY, Lim HC. Long-term effects of sinus membrane perforation on dental implants placed with transcrestal sinus floor elevation: A case-control study. *Clin Implant Dent Relat Res*. 2021 Oct;23(5):758-68.

34. Nkenke E, Schlegel A, Schultze-Mosgau S, Neukam FW, Wiltfang J. The endoscopically controlled osteotome sinus floor elevation: a preliminary prospective study. *Int J Oral Maxillofac Implants*. 2002 Jul-Aug;17(4):557-66.
35. Bhave SM, Chand S, Yadav L, Pal US, Mohammad S, Singh V, et al. Comparative evaluation of dental implants in posterior maxilla placed using unicortical and bicortical anchorage-A split-mouth prospective study. *Nat J Maxillofac Surg*. 2023 Jan-Apr;14(1):109-18.
36. Ghalaut P, Shekhawat H, Meena B. Full-mouth rehabilitation with immediate loading basal implants: A case report. *Nat J Maxillofac Surg*. 2019 Jan-Jun;10(1):91-4.
37. Preoteasa E, Meleşcanu-Imre M, Preoteasa CT, Marin M, Lerner H. Aspects of oral morphology as decision factors in mini-implant supported overdenture. *Rom J Morphol Embryol*. 2010;51(2):309-14.

## 6. ŽIVOTOPIS

Tea Kodžoman rođena je 17.2.1998. godine u Zagrebu. U Zagrebu je pohađala Osnovnu školu Otok i Prirodoslovnu gimnaziju Vladimira Preloga nakon koje upisuje Stomatološki Fakultet Sveučilišta u Zagrebu. Za vrijeme studija asistirala je u nekoliko ordinacija i 2023. te 2024. godine održala je radionicu pod nazivom "Slobodni gingivni transplantat i parodontološko šivanje" u sklopu Simpozija studenata dentalne medicine u Zagrebu.